

Retroperitonealna lokalizacija Castelmanove bolesti kod pedijatrijskog pacijenta: prikaz slučaja

Šlabek, Ema; Nikolić, Harry; Bosak Veršić, Ana

Source / Izvornik: **Medicina Fluminensis, 2022, 58, 87 - 92**

Journal article, Published version

Rad u časopisu, Objavljena verzija rada (izdavačev PDF)

https://doi.org/10.21860/medflum2022_271165

Permanent link / Trajna poveznica: <https://urn.nsk.hr/urn:nbn:hr:184:549794>

Rights / Prava: [Attribution 4.0 International](#)/[Imenovanje 4.0 međunarodna](#)

Download date / Datum preuzimanja: **2024-08-29**



Repository / Repozitorij:

[Repository of the University of Rijeka, Faculty of Medicine - FMRI Repository](#)



Retroperitonealna lokalizacija Castelmanove bolesti kod pedijatrijskog pacijenta: prikaz slučaja

Retroperitoneal localization of Castelman's disease in a pediatric patient: case report

Ema Šlabek^{1*}, Harry Nikolić^{1,2}, Ana Bosak Veršić^{1,2}

Sažetak. Cilj: Castelmanova bolest rijetko je oboljenje koje karakterizira benigna hiperplazija limfnih čvorova. Glavni je cilj prikazati Castelmanovu bolest kao mogući uzrok retroperitonealne tvorbe u pedijatrijskoj populaciji. **Prikaz slučaja:** Na Zavod za hematologiju, onkologiju i kliničku genetiku Klinike za pedijatriju Kliničkog bolničkog centra Rijeka zaprimljen je petnaestogodišnji dječak radi verifikacije ekspanzivne tvorbe u području *burze omentalis*, koja je utvrđena ultrazvukom prilikom obrade recidivirajućeg povraćanja. Naime, dječak je deset dana pred prijam svakodnevno povraćao ujutro nakon doručka u tri do četiri navrata. Ultrazvučno je bila prikazana dobro ograničena tvorba promjera 4 x 3 cm između duodenuma i pankreasa. Kompjutoriziranom tomografijom prikazala se tvorba koja se utiskivala u želudac bez znakova infiltracije okolnih struktura. Prema karakteristikama tvorbe vidljivih magnetskom rezonancijom zaključilo se da se radi o solitarnoj benignoj tvorbi. Učinjena je iglena punkcija pod kontrolom endoskopskog ultrazvuka, a na temelju citološkog nalaza postavila se klinička sumnja na Castelmanovu bolest hijalino-vaskularne varijante. Napravljen je kirurški ekscizija tvorbe što je ujedno i standard liječenja unicentrične Castelmanove bolesti. Patohistološka analiza potvrdila je radnu dijagnozu unicentrične Castelmanove bolesti miješane varijante. Poslijeoperacijski tijek prošao je uredno i dječak je otpušten kući dobrog općeg stanja. Na redovnim kontrolama nije bilo znakova recidiva osnovne bolesti. **Zaključak:** Iako je Castelmanova bolest rijetka, pogotovo retroperitonealne lokalizacije i u pedijatrijskoj populaciji, treba je uvrstiti u diferencijalnu dijagnozu pri pronalasku tumorske tvorbe na toj lokalizaciji.

Ključne riječi: Castelmanova bolest; pedijatrija; povraćanje; retroperitonealna neoplazma

Abstract. Aim: Castelman's disease is a rare condition characterized by benign lymph node hyperplasia. The aim of this paper is to present Castelman's disease as a possible cause of retroperitoneal mass in the pediatric population. **Case report:** A fifteen-year-old boy was admitted to the Department of Pediatric Hematooncology for verification of an expansive formation in the area of omental bursa. The formation was detected by ultrasound during diagnostics due to recurrent vomiting. The boy complained of vomiting during ten days before admission, three to four times daily, usually after breakfast. Ultrasound showed a well-limited formation 4 x 3 centimeters in diameter located between the duodenum and pancreas. Computed tomography confirmed localisation of the tumor showing no signs of infiltration of surrounding structures and magnetic resonance imaging reported benign characteristics. Endoscopic ultrasound guided needle biopsy was performed and a clinical presumption of a hyaline-vascular variant Castelman's disease was made. Surgical extirpation was performed. Complete tumor resection is a standard treatment for unicentric Castelman's disease. The pathological analysis confirmed the diagnosis of unicentric mixed variant Castelman's. Postoperative recovery went smoothly and the boy was discharged home in good general condition. There were no signs of recurrence of the underlying disease at regular check-ups. **Conclusion:** Although Castelman's disease is rare, especially localized retroperitoneally and in pediatric population, it should be included in the differential diagnosis when considering retroperitoneal tumorous formations.

Key words: Castleman disease; pediatrics; retroperitoneal neoplasms; vomiting

¹Sveučilište u Rijeci, Medicinski fakultet, Rijeka, Hrvatska

²Klinički bolnički centar Rijeka, Klinika za dječju kirurgiju, Rijeka, Hrvatska

***Dopisni autor:**

Ema Šlabek, dr. med.
Sveučilište u Rijeci, Medicinski fakultet
Braće Branchetta 20, 51 000 Rijeka,
Hrvatska
E-mail: ema.slabek311@gmail.com

<http://hrcak.srce.hr/medicina>

UVOD

Castlemanova bolest, poznata i kao angiofolikularna hiperplazija limfnih čvorova, rijetka je i slabo istraжена bolest koju karakterizira masivan rast limfoidnog tkiva^{1,2}. Opisana je uglavnom u slučajevima i serijama slučajeva te je zbog toga teško utvrditi njezinu prevalenciju^{1,3}. Točna etiologija Castelmanove bolesti još uvijek je nepoznata, ali se u literaturi povezuje s humanim herpes virusom-8 (engl. *human herpesvirus-8*; HHV-8), a

Castlemanovu bolest karakterizira masivan rast limfoidnog tkiva nepoznate etiologije. Nije uobičajena u pedijatrijskoj populaciji i rijetko se javlja retroperitonealno gdje može dati simptome poput povraćanja i gubitka kilograma. Često se bilježi povišena vrijednost interleukina-6 koji smanjuje ekspresiju hepcidina i dovodi do sideropenične anemije.

neka istraživanja navode i važnost uloge interleukina-6^{2,4}. Poznate su tri histološke varijante (hijalino-vaskularna, plazma-stanična i miješana) i dva klinička tipa (lokalizirani ili unicentrični i multicentrični) Castelmanove bolesti². Lokalizirani klinički tip ograničen je na jednu anatomsku regiju limfnih čvorova, a multicentrični klinički tip karakteriziran je generaliziranom limfadenopatijom, sistemskim simptomima, organomegalijom i agresivnijim kliničkim tijekom s potencijalom za malignu transformaciju⁵. Klinička slika kreće se od lokalizirane asimptomatske limfadenopatije uobičajene kod hijalino-vaskularne varijante bolesti, do multicentrične bolesti sa sustavnom upalom kod plazma-stanične ili miješane varijante^{6,7}.

Unicentrična limfadenopatija može biti simptomatska ovisno o lokalizaciji tumora. Iako se multicentrični tip bolesti povezuje s malignom transformacijom, opisan je slučaj unicentrične miješane Castelmanove bolesti koja se razvila u ekstramedularni plazmacitom⁷.

Najčešće mjesto javljanja Castelmanove bolesti je medijastinum (70 %), ali zabilježena je pojava i na mjestima poput vrata, pazuha i zdjelice. Castelmanova bolest u retroperitoneumu osobito je rijetka i čini samo 7 % svih prijavljenih slučajeva, što predstavlja oko 400 dokumentiranih slučajeva

u svijetu³. Najčešća je pojavnost bolesti između trećeg i četvrtog desetljeća za lokalizirani klinički tip te između četvrtog i petog desetljeća za diseminirani multicentrični tip bolesti. Castlemanova bolest izuzetno je rijetka u pedijatrijskoj populaciji, do danas je objavljeno samo oko 100 takvih slučajeva⁵. U djece uglavnom ima povoljnu prognozu⁴.

Glavni je cilj ovog članka prikazati Castlemanovu bolest kao mogući uzrok retroperitonealne tvorbe u pedijatrijskoj populaciji.

PRIKAZ SLUČAJA

Na Zavod za hematologiju, onkologiju i kliničku genetiku Klinike za pedijatriju Kliničkog bolničkog centra Rijeka zaprimljen je petnaestogodišnji dječak radi verifikacije ekspanzivne tvorbe u području *burze omentalis* koja je bila ultrazvučno prikazana prilikom obrade u dnevnoj bolnici Odjela za pedijatriju Opće bolnice Pula zbog recidivirajućeg povraćanja.

Iz anamneze se saznalo da je dječak desetak dana pred prijam svakodnevno povraćao u tri do četiri navrata ujutro nakon doručka. Uz to je imao i mekšu stolicu bez patoloških primjesa, bio je urednog apetita i nije gubio na težini. Prilikom hospitalizacije bio je urednih vitalnih parametara, mekanog trbuha koji je bio bolan na dublju palpaciju paraumbilikalno. Laboratorijski nalazi ukazivali su na sideropeničnu anemiju uz blago povišen C-reaktivni protein (engl. *C-reactive protein*; CRP). Ultrazvučno je istog dana hospitalizacije bila prikazana dobro ograničena mekotkivna ovalna tvorba dimenzija 4 x 3 cm između početnog dijela duodenuma i trupa pankreasa. Drugog dana boravka učinjena je kompjutorizirana tomografija (engl. *computerized tomography*; CT) abdomena na kojem je bila prikazana mekotkivna formacija istih dimenzija smještena uz trup pankreasa. Tvorba se utiskivala u želudac bez znakova infiltracije okolnih struktura. S obzirom na oskudno masno tkivo tvorba se nije mogla jasno razlučiti od okolnih struktura te je indicirana magnetska rezonancija (engl. *magnetic resonance imaging*; MRI). Tri dana kasnije učinjen je MR na kojem se potvrdila lokalizacija tvorbe i zaključilo se da se radi o solitarnoj, pravilnoj, ovalnoj benignoj tvorbi. Dječak je upućen na endoskopski ul-

trazvuk prilikom čega je učinjena iglena biopsija tvorbe. S obzirom na morfološke, citokemijske i imunocitokemijske parametre uzetog punktata postavila se klinička sumnja na Castelmanovu bolest hijalino-vaskularne varijante. Budući da je kirurška resekcija tumora standard liječenja unicentrične Castelmanove bolesti, indiciran je kirurški zahvat. Medijanom laparotomijom jasno se prikazala tumorska tvorba benignih karakteristika smještena retroperitonealno uz trup gušterače prema maloj krivini želuca i jasno ograničena od okolnih struktura. Minucioznom preparacijom tvorba je odvojena od priliježućih struktura, a preparat je poslan na patohistološku dijagnostiku. Nalaz patohistološke dijagnoze potvrdio je da se radilo o limfnom čvoru zahvaćenom ne-neoplastičnim limfoproliferativnim poremećajem koji je ukazivao na miješanu varijantu (plazma-staničnu i hijalino-vaskularnu varijantu s dominacijom folikularne slike) unicentrične Castelmanove bolesti. Poslijeoperacijski tijek prošao je uredno i dječak je otpušten kući šestog dana nakon operacije, dobrog općeg stanja. Na redovnim kontrolama tijekom dvije godine nije bilo znakova recidiva bolesti.

RASPRAVA

Castelmanovu bolest prvi je opisao Symmers 1921. godine, a Benjamin Castelman okarakterizirao ju je kao benignu hiperplaziju limfnih čvorova 1956. godine. Osim naziva Castelmanova bolest, ovaj se poremećaj opisuje i pomoću raznih sinonima kao što su hamartom limfnih čvorova, benigni divovski limfom i angiofolikularna hiperplazija limfnog čvora^{2,9}. Zasad nije poznato zašto dolazi do masivne proliferacije limfnog tkiva, no čini se da je Castelmanova bolest rezultat kroničnog upalnog procesa kojeg pokreće latentna infekcija HHV-8. Osim toga, HHV-8 potiče lučenje IL-6, što se također smatra značajnim u etiologiji ove bolesti⁶. Dob oboljelih varira od 8 do 66 godina, rijetko obolijeva pedijatrijska populacija te se bolest jednako javlja kod obaju spolova³. Castelmanova bolest može se pojaviti bilo gdje duž limfnog lanca, no najčešće se javlja u prsnom košu i vratu, a manji broj slučajeva vidljiv je u trbuhu i pazuhu. Iako se može javiti u cijelom abdomenu, najčešće se nalazi u zdjelničnom, me-

zenteričnom i perinefritičnom području. U ovom prikazu slučaja dječak je imao peripankreatičnu retroperitonealnu lokalizaciju Castelmanove bolesti koja je izuzetno rijetka i čini svega 7 % do sada opisanih slučajeva^{3,10} (tablica 1).

Postoje tri histološke varijante koje su 1972. godine identificirali Keller i suradnici, a to su hijalino-vaskularna, plazma-stanična i miješana varijantna⁹. Hijalino-vaskularna varijanta mikroskopski je karakterizirana folikularnom i interfolikularnom kapilarnom proliferacijom s perivaskularnom hi-

Postavljanje dijagnoze Castelmanove bolesti preoperativno nije moguće, stoga je potrebno napraviti patohistološku obradu tumora. Kirurška resekcija ujedno je standardna terapija lokaliziranog tipa, uz petogodišnje preživljavanje od gotovo 100 %. Ipak, potrebno je dugoročno praćenje pacijenta zbog zabilježenih recidiva čak i 11 godina nakon nepotpunih resekcija tumora.

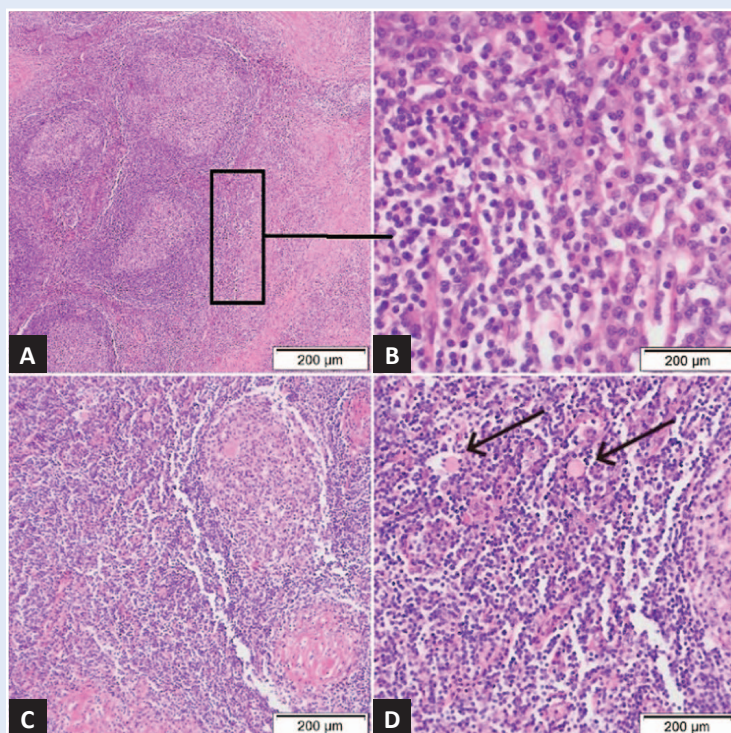
jalinizacijom, a germinativni centri limfnog čvora uglavnom formiraju koncentrične prstenove. Plazma-staničnu varijantu mikroskopski karakterizira gusta infiltracija plazma-stanica i manjak vaskularne strome. Miješana varijanta naziv je za histološki tip Castelmanove bolesti u kojem navedene mikroskopske karakteristike nisu jasno odvojene^{4,9}. Klinički se Castelmanova bolest dijeli na lokalizirani (unicentrični) oblik i generalizirani (multicentrični) oblik. Unicentrični oblik označava zahvaćenost jednog ili više limfnih čvorova u jednom dijelu tijela, a multicentrični oblik uključuje zahvaćenost više regija limfnih čvorova^{1,4}. U prikazanom slučaju dječaku je dijagnosticirana miješana varijanta unicentrične Castelmanove bolesti (slika 1). Unicentrični oblik najčešće se susreće u praksi, a u 90 % slučajeva je hijalino-vaskularne varijante³. Miješana se varijanta iznimno rijetko viđa u unicentričnom obliku kao što je ovdje slučaj, tipično se javlja kod multicentričnog oblika bolesti, a isto vrijedi i za plazma-staničnu varijantu⁷.

Klinička prezentacija je vrlo raznolika te ovisi o obliku i varijanti Castelmanove bolesti. Lokalizirani se oblik češće javlja u mlađih i zdravih pacijenata, obično je asimptomatski te se uglavnom otkrije slučajno. Abdominalna i retroperitonealna

Tablica 1. Do sada opisani slični slučajevi Castelmanove bolesti

Prvi autor, godina	Slučaj	Dob (godine)	Spol	Simptomi	Lokalizacija i dimenzije	Histološka varijanta	Terapija
Parez N, 1999.	1	4,5	M	Produžena vrućica nepoznatog uzroka, umor i gubitak tjelesne težine	Retroperitonealna tvorba (2,0 x 1,0 cm)	Mv	KR
Parez N, 1999.	2	11	M	Jaka anemija, slabo napredovanje	Retroperitonealna tvorba (5,0 x 7,0 cm)	Mv	KR
Parez N, 1999.	3	3	Ž	Temperatura, hepatosplenomegalija	Retropankreatična tvorba (3,0 x 3,0 x 5,0 cm)	PSv	KR
Parez N, 1999.	4	13	M	Abdominalna bol i umor	Intraperitonealna tvorba (4,5 cm)	HVv	KR
Parez N, 1999.	5	11	M	Abdominalna bol, temperatura, umor, gubitak tjelesne težine	Mezenterična tvorba (6,0 x 4,0 x 2,0 cm)	HVv	KR
Zhang KR, 2008.	6	10	Ž	Palpabilna mobilna tvorba u umbilikalnoj regiji bez ostalih simptoma	Mezenterična tvorba (4,0 x 4,0 x 4,0 cm)	HVv	KR
Chandrakasan S, 2014.	7	14	Ž	Gubitak tjelesne težine, umor, refraktorna sideropenična anemija	Tvorba ispred lijevog bubrega (3,4 x 4,3 x 5,0 cm)	PSv	KR
Chandrakasan S, 2014.	8	11	Ž	Umor, slabo dobivanje na tjelesnoj težini, trombocitoza i refraktorna mikrocitna anemija; palpabilna mobilna tvorba u lijevom gornjem kvadrantu abdomena	Tvorba na lijevoj strani abdomena (6,0 x 6,7 x 6,2 cm)	PSv	KR
Rassouli N, 2017.	9	15	Ž	Oštra bol u križima, abdominalna bol u donjim kvadrantima obostrano, glavobolja, mučnina, proljev i znojenje noću	Retroperitonealna tvorba ispod lijevog bubrega (3,1 x 3,9 x 6,5 cm)	HVv	KR
Ashjaei B, 2020	10	12	M	Umor, slabo dobivanje na tjelesnoj težini i česte prehlade	Retroperitonealna tvorba ispod aortalne bifurkacije (3,8 x 2,7 x 3,0 cm)	Mv	KR

M – muško, Ž – žensko, HVv – hijalino-vaskularna varijanta, PSv – plazma-stanična varijanta, Mv – miješana varijanta, KR – kirurška resekcija



Slika 1. Patohistološki prikaz limfnog čvora s karakteristikama miješane varijante Castelmanove bolesti.

U korteksu i meduli nalaze se brojni reaktivni folikuli s okolnom sklerozom (A). Uvećanje označenog dijela na slici A prikazuje prošireno interfolikularno područje zbog nakupina brojnih plazma-stanica (B). U nekim folikulima prisutne su naslage hijalina (C), dok se Russelova tjelešca (označeno strelicama) mogu vidjeti u interfolikularnoj regiji (D).

lokalizacija tumora mogu izazvati simptome zbog efekta mase, odnosno zbog pritiska na okolne organe. U ovom slučaju, dječak je zbog pritiska tvorbe na želudac imao učestale epizode povraćanja ujutro nakon obroka koje su počele desetak dana pred prijam. Ostali najčešći simptomi uzrokovani na taj način jesu anoreksija, gubitak kilograma, bolovi u trbuhu i retencija mokraće. Lokalizirani hijalinsko-vaskularni tip sistemske simptome uzrokuje u manje od 10 % slučajeva^{1,10}. Suprotno tome, generalizirani oblik češće se javlja u starijih pacijenata te daje sistemske simptome poput vrućice, noćnog znojenja, opće slabosti i gubitka kilograma. Uglavnom je prisutna anemija, poliklonalna hipergamaglobulinemija, hipoalbuminemija i/ili trombocitopenija. Često se javlja generalizirana limfadenopatija i hepatosplenomegalija. Generalizirani oblik smatra se potencijalno zloćudnom limfoproliferativnom bolešću koja se može javiti u agresivnom i kroničnom trajnom ili relapsirajućem obliku. Povezuje se sa sindromom POEMS koji uključuje polineuropatiju, organomegaliju, endokrinopatiju, monoklonalnu proteinemiju i kožne promjene, ali i s HIV-om, Kaposijevim sarkomom i B-staničnim Hodgkinlimfomom^{3,10,11}. Dječak je također imao sideropeničnu anemiju koja se može razviti zbog povišenog IL-6 u krvi koji smanjuje ekspresiju hepcidina, hormona koji regulira razinu željeza⁶. U prikazanom slučaju dječaku je zbog gastrointestinalnih smetnji učinjen ultrazvuk abdomena na kojem se prikazala dobro ograničena mekotivna ovalna tvorba uz trup pankreasa, a dobroćudne karakteristike tvorbe opisane su pomoću CT i MR slikovne dijagnostike. Učinjen je i endoskopski ultrazvuk prilikom čega je rađena punkcija tvorbe i postavljena klinička sumnja na Castelmanovu bolest. No, za postavljanje konačne dijagnoze potrebna je kirurška ekstirpacija i patohistološka analiza uzorka. Preoperativna dijagnoza Castelmanove bolesti još uvijek predstavlja izazov, pogotovo u slučaju retroperitonealne lokalizacije kada ju je potrebno razlikovati od novotvorine gušterače^{3,10}. Na ultrazvuku je tumor vidljiv kao homogena hipoehogena masa, a na CT-u s kontrastom kao homogena ili heterogena masa s naglašenim rubom i sporim ispiranjem kontrasta. Na MR tvorba je heterogena s pojačanim signa-

lom na T1 i T2. Iako MR najbolje prikazuje razgraničenost mekih tkiva, i dalje nije dovoljno specifičan za postavljanje dijagnoze. Smatra se da ni prijeoperacijska punkcija nema bitniju ulogu u postavljanju konačne dijagnoze zbog niske specifičnosti. U konačnici, jedino je histološka i imunohistokemijska analiza tumora nakon operacije dostatna za postavljanje dijagnoze Castelmanove bolesti^{3,10,12}.

Liječenje Castelmanove bolesti različito je kod lokaliziranog i generaliziranog oblika. Za lokalizirani oblik standardna je terapija kirurška resekcija, a petogodišnje preživljavanje nakon potpune resekcije iznosi gotovo 100 %¹³. Ipak, potrebno je dugoročno praćenje pacijenta zbog toga što su zabilježeni recidivi čak i 11 godina nakon nepotpunih resekcija tumora¹². Ponekad je prije same operacije potrebno napraviti embolizaciju tumora zbog njegove pojačane vaskularizacije.

Kirurška resekcija tumora napravljena je i u prikazanom slučaju gdje je dječaku uspješno uklonjen tumor kojem se pristupilo gornjom medijanom laparotomijom. Ako kirurško uklanjanje nije moguće, terapija zračenjem s dozama od 30 do 45 Gy predstavlja učinkovit način smanjenja tvorbe¹³. Za generalizirani oblik još nije pronađena u potpunosti učinkovita terapija te je prognoza ovog oblika loša, s medijanom preživljavanja od 30 mjeseci¹⁴. Primjenjuje se kombinirana terapija koja uključuje primjenu kortikosteroida, imunosupresivnih lijekova, kemoterapije, radioterapije te kiruršku resekciju ako je moguća. Protiv sistemskih simptoma pozitivan učinak pokazala su protutijela protiv IL-6, a u zadnje vrijeme se sve više koriste i antivirusni lijekovi¹³⁻¹⁵.

Povraćanje može biti simptom koji se javlja zbog retroperitonealne tumorske mase koja stvara pritisak na želudac. Slikovna dijagnostika i citološka punkcija tvorbe mogu pobuditi kliničku sumnju na Castelmanovu bolest, a konačna dijagnoza postavlja se kirurškom resekcijom i patohistološkom obradom bioptata. Sama kirurška resekcija najčešće je dovoljna za liječenje unicentrične Castelmanove bolesti, kako je bio slučaj i u našeg pacijenta.

ZAKLJUČAK

Iako je Castelmanova bolest rijetka, pogotovo lokalizirana retroperitonealno i u pedijatrijskoj po-

pulaciji, treba je uvrstiti u diferencijalnu dijagnozu pri pronalasku tumorske tvorbe na tom mjestu. Također, miješana varijanta unicentrične Castelmanove bolesti o kojoj se radilo u našeg pacijenta nije uobičajena. Povraćanje može biti glavni simptom ove bolesti, a javlja se zbog retroperitonealne tumorske mase koja stvara pritisak na želudac. Slikovna dijagnostika i citološka punkcija tvorbe mogu pobuditi kliničku sumnju na Castelmanovu bolest, a konačna dijagnoza postavlja se kirurškom resekcijom i patohistološkom obradom bioptata. Kirurška resekcija ujedno predstavlja standardnu terapiju unicentrične Castelmanove bolesti.

Izjava o sukobu interesa: Autori izjavljuju kako ne postoji sukob interesa.

LITERATURA

1. Abdessayed N, Bdioui A, Ammar H, Gupta R, Mhamdi N, Guerfela M et al. Retroperitoneal unicentric Castleman's disease: A case report. *Int J Surg Case Rep* 2017;31:54-57.
2. Bowne WB, Lewis JJ, Filippa DA, Niesvizky R, Brooks AD, Burt ME et al. The management of unicentric and multicentric Castleman's disease: a report of 16 cases and a review of the literature. *Cancer* 1999;85:706-17.
3. Imen BI, Zenaidi H, Abdelwahed Y, Sabeur R, Ayoub Z. Management of isolated retroperitoneal Castleman's disease: A case report. *Int J Surg Case Rep* 2020;70:24-27.
4. Rabinowitz MR, Levi J, Conard K, Shah UK. Castleman disease in the pediatric neck: a literature review. *Otolaryngol Head Neck Surg* 2013;148:1028-36.
5. Chronowski GM, Ha CS, Wilder RB, Cabanillas F, Manning J, Cox JD. Treatment of unicentric and multicentric Castleman disease and the role of radiotherapy. *Cancer* 2001;92:670-76.
6. Chandrakasan S, Bakeer N, Mo JQ, Cost C, Quinn CT. Iron-Refractory Microcytic Anemia as the Presenting Feature of Unicentric Castleman Disease in Children. *J Pediatr* 2014;164:928-30.
7. Eszes N, Tamási L, Csekeő A, Csomor J, Szepesi A, Varga G et al. Unicentric mixed variant Castleman disease associated with intrabronchial plasmacytoma. *Diagn Pathol [Internet]*. 2014;9. [cited 2021 Oct 22]. Available from: <https://link.springer.com/article/10.1186/1746-1596-9-64>.
8. Farruggia P, Trizzino A, Scibetta N, Cecchetto G, Guerrieri P, D'Amore ES et al. Castleman's disease in childhood: report of three cases and review of the literature. *Ital J Pediatr [Internet]*. 2011;37. [cited 2021 May 22]. Available from: <https://rdocu.be/ck6mO>.
9. Nirhale DS, Bharadwaj RN, Athavale VS, Gupta RK, Bora C. Castleman's Disease-A Rare Diagnosis in the Retroperitoneum. *Indian J Surg* 2013;75:9-11.
10. Jain S, Chatterjee S, Swain JR, Rakshit P, Chakraborty P, Sinha S. Unicentric Castleman's Disease Masquerading Pancreatic Neoplasm. *Case Rep Oncol Med [Internet]*. 2012;2012. [cited 2021 May 22]. Available from: <https://www.hindawi.com/journals/crionm/2012/793403/>.
11. Haap M, Wiefels J, Horger M, Hoyer A, Müssig K. Clinical, laboratory and imaging findings in Castleman's disease – The subtype decides. *Blood Rev* 2018;32:225-34.
12. Wong RSM. Unicentric Castleman Disease. *Hematol Oncol Clin North Am* 2018;32:65-73.
13. Shahidi H, Myers JL, Kvale PA. Castleman's disease. *Mayo Clin Proc* 1995;70:969-77.
14. Bucher P, Chassot G, Zufferey G, Ris F, Huber O, Morel P. Surgical management of abdominal and retroperitoneal Castleman's disease. *World J Surg Oncol [Internet]*. 2005;3. [cited 2021 May 22]. Available from: <https://wjs.o.biomedcentral.com/articles/10.1186/1477-7819-3-33>.
15. Korbi AE, Jellali S, Jguiri M, Bellalah A, Ferjaoui M, Boutay R et al. Castleman's disease of the neck: a case report and literature review. *Pan Afr Med J [Internet]*. 2020;37. [cited 2021 May 22]. Available from: <https://www.panafrican-med-journal.com/content/article/37/369/full>.