

# Ultrasonografija u fizioterapiji

---

**Peharec, Stanislav; Šustić, Alan**

*Source / Izvornik:* **World of Health, 2019, 69 - 71**

**Journal article, Published version**

**Rad u časopisu, Objavljena verzija rada (izdavačev PDF)**

*Permanent link / Trajna poveznica:* <https://um.nsk.hr/um:nbn:hr:184:246144>

*Rights / Prava:* [In copyright](#)/[Zaštićeno autorskim pravom.](#)

*Download date / Datum preuzimanja:* **2024-07-26**



*Repository / Repozitorij:*

[Repository of the University of Rijeka, Faculty of  
Medicine - FMRI Repository](#)



# ULTRASONOGRAFIJA U FIZIOTERAPIJI

## ULTRASONOGRAPHY IN PHYSIOTHERAPY

Stanislav Peharec<sup>1</sup>, Alan Šustić<sup>2</sup>

<sup>1</sup> Sveučilište u Rijeci, Fakultet zdravstvenih studija, Katedra za fizioterapiju

<sup>2</sup> Sveučilište u Rijeci, Fakultet zdravstvenih studija, Katedra za kliničke medicinske znanosti II

Autor za korespondenciju:

Alan Šustić

alan.sustic@uniri.hr

### SAŽETAK

Ultrazvučna evaluacija ili rehabilitacijska ultrasonografija značajna je i relativno nova metoda u fizikalnoj terapiji i rehabilitaciji lokomotornog sustava. S tehnološkim razvojem, ultrazvučni aparati postaju napredniji, jednostavniji za upotrebu i financijski pristupačniji širem broju zdravstvenih djelatnika, uključujući i fizioterapeute. Glavne su prednosti takvih aparata praktičnost i jednostavnost upotrebe, niski troškovi ulaganja, mogućnost višestrukog ponavljanja pregleda, dinamično snimanje u stvarnom vremenu i neinvazivnost. Obzirom na mogućnost direktnog prikaza struktura lokomotornog sustava, rehabilitacijska ultrasonografija koristi se za prikaz mišića, tetiva, fascija, ligamenata, zglobova i živaca. Isto tako, korisna je metoda pri (ultrazvučno-vođenom plasmu) Dry needling terapije ili kod primjene i praćenja biofeedback tehnike. Uspješnost primjene rehabilitacijske ultrasonografije, osim kvalitete samog aparata, ovisi o znanju i iskustvu pregledavača te se stoga nameće potreba i za dodatnom kvalitetnom edukacijom fizioterapeuta.

*Ključne riječi: ultrazvuk, rehabilitacijska ultrazvučna evaluacija*

### SUMMARY

Ultrasonic evaluation or rehabilitation ultrasonography is a useful and relatively new method in physical therapy and rehabilitation of the locomotor system. Along with technological development, ultrasonic devices have become more advanced, easier to use and affordable to a broader range of healthcare practitioners, as well as physiotherapists. The main advantages of such appliances are convenience and ease of use,

low investment costs, repeatability, real-time dynamic recording and non-invasion. Due to the possibility of direct visualization of the structure of the locomotor system, rehabilitation ultrasonography is used to visualize muscles, tendons, fascias, ligaments, joints and nerves. Also, ultrasound is useful in Dry needling therapy (ultrasound-guided needle placement) or in the application and monitoring of „biofeedback“ technique. Success in the use of rehabilitation ultrasonography, besides the quality of the apparatus itself, depends on the knowledge and experience of the viewer and therefore, an additional education of physiotherapists is necessary.

*Key words: ultrasound, rehabilitative ultrasound imaging*

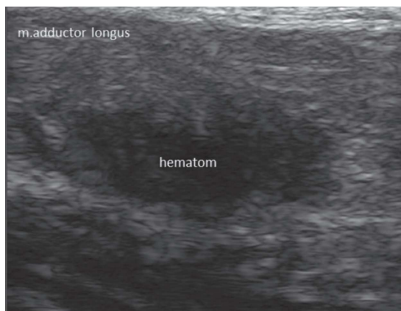
### UVOD

Zbog svoje praktičnosti, mišićno koštana ultrazvučna evaluacija posljednjih godina dobiva sve veći značaj u fizioterapijskoj praksi i koristi se za slikovni prikaz mišića, tetiva, fascija, ligamenta, zglobova i živaca te kao pomoć pri donošenju odluka u izboru odgovarajućeg rehabilitacijskog postupka. Osim prethodno spomenute praktičnosti, prednost ultrazvučne evaluacije leži u ponovljivosti, mogućnosti snimanja prilikom mišićne kontrakcije ili pokreta, neinvazivnosti i neškodljivosti. Iako trenutno ne postoji univerzalni konsenzus u pogledu terminološke definicije, ovakva selektivna primjena ultrasonografije nazvana je rehabilitacijska ultrazvučna evaluacija (RUS) (engl.: RUSI – Rehabilitative Ultrasound Imaging) i, neovisno o raznim prijedlozima, kao takva sve se više integrira u svakodnevnu fizioterapijsku praksu [1]. U osnovi, RUS se razlikuje od klasičnog, dijagnostičkog snimanja mišićno-zglobnih

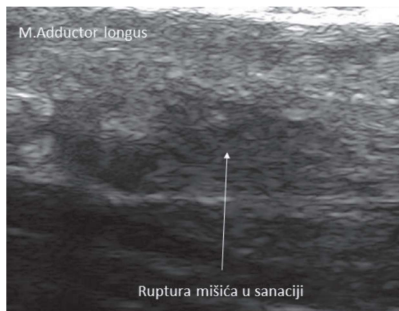
struktura koje koriste medicinske specijalnosti (radiologija, ortopedija, fizijatrija) u dva osnovna aspekta: prvo, RUS se koristi u kontinuiranom, dakle redovitom i sustavnom praćenju učinka fizikalne terapije (engl.: monitoring outcome of treatment) i drugo, RUS se pokazao kao vrlo korisno oruđe za terapijsku metodu biološke povratne sprege (engl. biofeedback) koja se u osnovi temelji na opažanju promjena i svjesnoj korekciji pojedinih funkcija ili aktivnosti [2]. Ova tehnika koristi se u brojnim oblicima rehabilitacije muskulature trupa, mišića transverzus abdominis, mišića kvadricepsa nakon operativnog zahvata koljena, itd. Na prvom međunarodnom simpoziju iz primjene RUS-a održanog 2006. godine postignut je konsenzus o kliničkim i istraživačkim primjenama, a kao najvažnija područja primjene RUS-a posebno su istaknuti upravo monitoring fizikalne terapije i kontrole mišićne kontrakcije te različite „biofeedback“ tehnike. Isto tako, istaknuta je važnost odgovarajuće edukacije fizioterapeuta i identificirane smjernice za buduća istraživanja RUS-a [3]. Osim lokomotornog ultrazvuka, posljednjih godina ultrasonografija nalazi svoje mjesto i respiratornoj fizioterapiji gdje se pomoću ultrazvuka procjenjuje debljina i kontraktilnost dijafragme te pomičnost pluća tijekom disajnog ciklusa, a u kontekstu procjene respiracijske snage bolesnika [4].

### OSNOVE FIZIKE ULTRAZVUKA I ULTRAZVUČNOG PREGLEDA

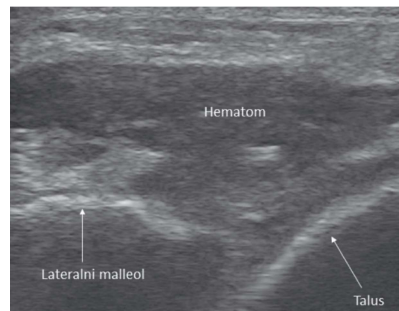
Ultrazvučni uređaj u osnovi se sastoji od sonde, generatora pulsa, kompenzacijskog pojačala, upravljačkog dijela, digitalnog procesora i monitora za prikaz. Uređaj funkcionira tako da se prema programu aktivira generator pulsa, čiji se električni im-



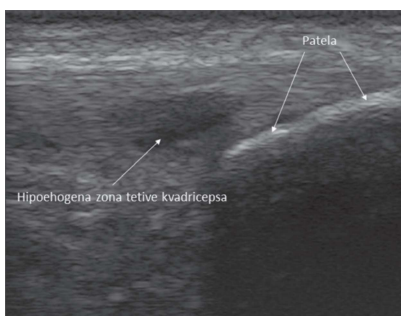
Slika 1. Prikaz svježe rupture mišića (m. adductor long.)



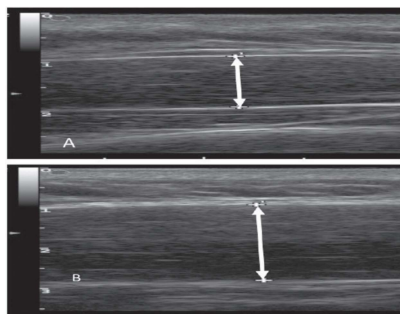
Slika 2. Prikaz iste rupture (slika 1.) nakon mjesec dana.



Slika 3. Prikaz hematoma nakon distorzije gležnja.



Slika 4. Prikaz upale (tendinitisa) patelarne tetive.



Slika 5. Prikaz primjera mjerenja promjera mišića tijekom kontrakcije i relaksacije.

pulsi, preko upravljačke jedinice prenesu u sondu gdje se nalaze linearno raspoređeni piezoelektrički kristali koji električne impulse pretvaraju u mehanički sinusni val. Generirani sinusni val može se opisati njegovom frekvencijom, valnom duljinom, brzinom širenja i intenzitetom. Frekvencijski raspon sonde ovisi o vrsti i debljini piezoelektričkih kristala. Frekvencija i amplituda generiranog ultrazvuka određena je frekvencijom i amplitudom električnog impulsa kojim stimuliramo piezoelektričke kristale. U tijelu se ultrazvuk prvenstveno širi longitudinalnim valovima. Kroz različita tkiva koja su različite gustoće, ultrazvučni se val različito odbija. Odjeci se registriraju istom sondom, zatim se pojačavaju u kompenzacijskom pojačalu te se prikazuju na monitoru s mogućnošću memoriranja. Za prikaz površinskih tkiva koriste se više, a za prikaz dubljih tkiva niže frekvencije. Uređaj bilježi amplitudu i vrijeme povratnog ultrazvučnog vala i s obzirom na vrijeme odziva izračunava dubinu tkiva. Sonde se, s obzirom na namjenu, razlikuju po obliku i veličini ali za mišićno-koštani sustav

obično se koristi linearna sonda širine 4 cm. Ultrazvučni valovi predstavljaju zvučne titraje frekvencije izvan mogućnosti percepcije zdravog ljudskog uha, tj. valove frekvencije veće od 20 kHz (20.000 cikla u sek.). U suvremenoj medicinskoj dijagnostici najčešće se upotrebljava ultrazvuk frekvencije od 3 do 15 MHz, i intenziteta manjeg od 0,1 W/cm<sup>2</sup>. Sonde ultrazvučnog aparata služe za emisiju i prijem ultrazvučnih valova koji se odašilju u formi kraćih ekspozicija trajanja od 0,5 do 5 mikrosekundi s pauzama koje su oko 100 puta duže. Značajno duže pauze, odnosno ultrazvučne „tišine“, potrebne su radi prijema ultrazvučnih valova koji se odbijaju kao jeka od struktura u području snimanja. Shematski, ultrazvučni snop možemo podijeliti u tri osnovna dijela: blisko polje, fokusirajuća zona u kojoj je najbolja rezolucija (i u kojoj analiziramo ispitivane strukture) i daleko polje. Za analizu ultrazvuka u medicinskoj dijagnostici potrebno je istaknuti nekoliko važnih fizikalnih karakteristika ultrazvučnog snopa, a to su: atenuacija (oslabljenje), apsorpcija, refleksija, lom i divergencija ultrazvučnih valova. Atenuacija

ultrazvučnih valova zavisna je o apsorpciji, a koja je direktno podložna samoj strukturi tkiva, pa se tako npr. ultrazvuk u kostima apsorbira 10 puta više nego u mekim tkivima te nam se stoga ne prikazuju strukture kostiju. Nadalje, prodornost ultrazvučnog vala obrnuto je proporcionalna s frekvencijom pa je kod viših frekvencija prodornost manja. U odnosu na prijelaze iz različitih medija, ultrazvučni snop ponaša se jednako kao i svjetlosni pa i podliježe zakonitostima koje poznajemo iz optičke fizike. Tako je refleksija ultrazvučnih valova usko povezana s razlikama u impedanci odgovarajućih medija pa ukoliko ultrazvučni val propagira kroz neki plinoviti medij (npr. zrak), dolazi do njegove potpune refleksije i disperzije. Za potpuno razumijevanje ultrazvučne slike treba poznavati i rezoluciju koja se definira kao najveća mogućnost razdvajanja dvije najbliže reflektirajuće točke i što je frekvencija viša to je rezolucija bolja [5]. Dakle, za RUS koji se koristi za pregled površnijih struktura koriste se linearne sonde viših frekvencija. Tijekom pregleda potrebno je paziti da između sonde i kože nema zraka jer

se ultrazvuk reflektira od zraka pa se stoga obavezno koristi gel kao kontaktno sredstvo. Ultrasonografski, strukture se prikazuju u gradaciji „sive skale“ od potpuno bijelih, hiperehogenih do crnih, hipoehogenih ili u potpunosti anehogenih. Ehogenost tkiva definira se kao karakteristična sposobnost tkiva da reflektira ultrazvučne valove i kao jeku vrati signal koji se registrira ultrazvučnom sondom. Hiperehogene strukture su kosti, a anehogene su npr. bistrte tekućine, dok se živci, tetive i mišići po ehogenicitetu svrstavaju između ovih struktura (slike 1 i 2). Radoslijed tkiva obzirom na njihovu karakterističnu ehogenost je u sljedećem redoslijedu: kost> ligament> tetiva> živac> mišić. [6] Za većinu struktura mekog tkiva javlju se slične patološke promjene bez obzira koji se dio tijela koje pregledava. Najčešće se prikazu degenerativne promjene, rupture različitih stadija (slike 1. i 2.), hematomi (slika 3.), izljevi i upale (slika 4.). Degeneracija ili parcijalna ruptura rezultira hipoehogenim šupljinama u tkivima, dok se kompletne ruptur prikazuju kao hipoehoga područja bez fibrinalnog uzorka. Osnovne preporuka za ultrazvučnu evaluaciju je kako svaka struktura mora biti prikazana u najmanje dvije ravnine, odnosno longitudinalnu i transverzalnu ravninu. Nadalje, patološku promjenu korisno je usporediti (i/ili potvrditi) sa zdravom stranom. Prikazuje se prisutnost odgovarajućih struktura i

odnos sa suležičim, njihov oblik i veličina, ehogenost tkiva i ev. mobilnost analizirane struktura ili promjena dijametara tijekom kontrakcije (slika 5.) [7].

## REHABILITACIJSKA ULTRASONOGRAFIJA DANAS

U recentnim studijama iz Velike Britanije i Oceanije pokazano je kako je RUS (u dijelu) saživio u svakodnevnoj fizioterapeutskoj praksi, prvenstveno kao biofeedback tehnika (abdominalnih mišića i mišića lumbalne regije) te ishoda fizikalne terapije [2,7]. Rutinski RUS koristi približno 25% fizioterapeuta, od čega u više od 50% isključivo za procijenu „biofeedbacka“. Važno je naglasiti da većina fizioterapeuta korisnika navode kako je RUS značajno ili vrlo značajno sredstvo u njihovoj svakodnevnoj praksi dok svega 20-tak % ne nalazi RUS kao značajniju pomoć u radu. Kao najvažniji problem, odnosno razlog za nekorištenje RUS-a navodi se izostanak adekvatne edukacije, odnosno nedostatak opreme. Formalna, strukturirana edukacija iz primjene ultrazvuka za fizioterapeute relativno je nedostupna i u najrazvijenijim zemljama te je posjeduje svega polovica korisnika ultrazvuka [8]. Stoga strukturirani tečajevi, s jasno definiranim izlaznim kompetencijama (npr. interpretacija morfologije mišića, ultrazvučna anatomija mišića, tetiva i zglobova, poznavanje osnova fizike i ultrazvučnog

pregleda), predstavljaju izazov i važan iskorak za udruženja fizioterapeuta i akademsku zajednicu u nadolazećim vremenima.

## ZAKLJUČAK

Svrha ovog članka bila je ukazati na opravdanost i značaj primjene rehabilitacijske ultrasonografije za fizioterapeute u tretmanu mišićno-koštanog i neurodinamike živčanog sustava. Mišićno koštani ultrazvuk pokazuje dobru preciznost i točnost u detekciji struktura i promjena mekih tkiva lokomotornog sustava. Kao takav, muskuloskeletalni ultrazvuk preporuča se kao neinvazivna, relativno jeftina, točna, brza i pristupačna metoda prikaza mekih tkiva. Registriranjem promjena tijekom rehabilitacije oštećenih mekih tkiva omogućava fizioterapeutu praćenje tijeka sanacije tkiva. Morfometrijskim mjerenjima pojedinih mekih tkiva omogućava određivanje normalnih i izmjenjenih dimenzija tkiva te povezivanje s određenim deformacijama ili ozljedama. U biofeedback tehnici značajno unaprijeđuje uspješnost tretmana. Obzirom na velike mogućnosti i značaj korištenja rehabilitacijske ultrasonografije, potrebno je organizirati stručne tečajeve i odrediti načine licenciranja fizioterapeuta za rad s ultrazvučnim uređajima.

## LITERATURA

1. Teyhen DS. Rehabilitative ultrasound imaging: the roadmap ahead. *J Orthop Sports Phys Ther* 2007;37:431-3.
2. Potter CL, Cairn MC, Stokes M. Use of ultrasound imaging by physiotherapists: A pilot study to survey use, skills and training. *Manual Ther* 2012;17:29-46.
3. Teyhen D. Rehabilitative Ultrasound Imaging Symposium San Antonio, TX, 8–10 May 2006. *J Orthop Sports Phys Ther* 2006;36:A1–A3.
4. Caifeng L, Xin L, Hongqiu H, Hailong C, Guolin W, Zhiqiang W. Diaphragmatic ultrasonography for predicting ventilator weaning. *A meta-analysis Medicine* 2018; 97:22(e10968)
5. Žauhar G. Fizika ultrazvuka. U: *Sonografija urogenitalnog sustava (I. dio)*. Fučkar Ž, i sur. Digital point, Rijeka 1998:17-29.
6. Pham H1, Fessell DP, Femino JE, Sharp S, Jacobson JA, Hayes CW. . Sonography and MR imaging of selected benign masses in the ankle and foot. *AJR* 2003;180:99–107.
7. Ozçakar L, Tok F, De Muynck M, Vanderstraeten G. Musculoskeletal ultrasonography in physical and rehabilitation medicine. *J Rehabil Med* 2012;44:310-8.
8. Ellis R, De Jong R, Bassett S, Helsby J, Stokes M, Cairns M5.. Exploring the clinical use of ultrasound imaging: A survey of physiotherapists in New Zealand. *Musculoskeletal Sci Pract* 2018;34:27–37.