

# VAŽNOST OPTIČKE KOHERENTNE TOMOGRAFIJE MAKULE U NEUROOFTALMOLOGIJI

---

Mišljenović Vučerić, Tamara; Vidović, Tomislav; Čaljkušić-Mance, Tea;  
Cerovski, Branimir

Source / Izvornik: **Acta medica Croatica : Časopis Akademije medicinskih znanosti  
Hrvatske, 2020, 74, 125 - 128**

Journal article, Published version

Rad u časopisu, Objavljena verzija rada (izdavačev PDF)

Permanent link / Trajna poveznica: <https://urn.nsk.hr/urn:nbn:hr:184:329212>

Rights / Prava: [Attribution 4.0 International](#)/[Imenovanje 4.0 međunarodna](#)

Download date / Datum preuzimanja: **2025-02-20**



Repository / Repozitorij:

[Repository of the University of Rijeka, Faculty of  
Medicine - FMRI Repository](#)



# VAŽNOST OPTIČKE KOHERENTNE TOMOGRAFIJE MAKULE U NEUROOFTALMOLOGIJI

TAMARA MIŠLJENović VUČERić<sup>1</sup>, TOMISLAV VIDOVIĆ<sup>2</sup>, TEA ČALJKUŠIĆ-MANCE<sup>1</sup> i BRANIMIR CEROVSKI<sup>3</sup>

<sup>1</sup>Klinički bolnički centar Rijeka, Klinika za oftalmologiju, Rijeka, <sup>2</sup>Klinički bolnički centar Zagreb, Klinika za očne bolesti, Zagreb i <sup>3</sup>liječnik u mirovini, Zagreb, Hrvatska

**Cilj:** Sloj vlakana vidnog živca (RNFL, engl. *retinal nerve fiberlayer*) čine aksoni retinskih ganglijskih stanica. Optička koherentna tomografija (OCT, engl. *optical coherence tomography*) važan je alat u dijagnostici optičkih neuropatija. Za procjenu osjetljivosti pretrage izolirano se snimao samo RNFL i posebno se uključila analiza sloja ganglijskih stanica (GCL, engl. *ganglion cell layer*) u makuli. **Metode:** Ovo je retrospektivna analiza snimki OCT-a u 348 pacijenata koji su pod sumnjom na optičku neuropatiju upućeni u neurooftalmološki kabinet, u razdoblju od godine dana. OCT snimke dobivene su uređajem SOCT Copernicus REVO (*Optopol TechnologySp. z.o.o.; softver verzija 7.0.0*). **Rezultati:** Osjetljivost mjerenja RNFL-a je 37,6 % (62/165) (uz 95 %-tni interval pouzdanosti (CI) 30,2 % - 45,4 %), a dijagnostička točnost testa je 58,6 % (165/292) (CI 95 %: 52,7 % - 64,3 %). Ako se uzme u analizu i GCL čak su 103 pacijenta (35,2 % - 103/292) analizirajući samo RNFL bila lažno negativna, odnosno bez GCL ne bi se otkrila optička neuropatija. **Zaključak:** OCT je postalo važno pomagalo u neurooftalmološkoj praksi. Omogućava vizualizirati aksonalni/ neuronalni integritet vidnog puta. Upotreba OCT-a makule uz analizu GCL dovela je do dodatnog proširenja primjenljivost OCT-a u neurooftalmologiji.

**Ključne riječi:** optička koherentna tomografija, optička neuropatija, retinske ganglijske stanice

**Adresa za dopisivanje:** Tamara Mišljenović Vučerić, dr. med.  
Klinika za oftalmologiju  
Klinički bolnički centar Rijeka  
Krešimirova 42  
51 000 Rijeka, Hrvatska  
E-pošta: tamara.misljenovic@ri.t-com.hr

## UVOD

Optička koherentna tomografija (OCT, engl. *optical coherence tomography*) je kao neinvazivna dijagnostička metoda postala neophodno pomagalo u otkrivanju i praćenju optičkih neuropatija. OCT-om optičkog diska može se kvantificirati debljina sloja vlakana vidnog živca (RNFL, engl. *retinal nerve fiberlayer*). Upotreba OCT-a makule dovela je do toga da se upotrebljivost OCT-a u neurooftalmologiji dodatno proširi, a naročito od kada se *spectral-domain* OCT-om (SD-OCT, engl. *spectral-domain optical coherence tomography*) povećala rezolucija uz mogućnost segmentacije retinskih slojeva u makuli (1).

RNFL čine aksoni retinskih ganglijskih stanica koji se ujedineju na optičkom disku čineći vidni živac. Samo su u području makule ganglijske stanice vidnog živca

smještene u više slojeva, za razliku od ostalog dijela retine gdje su samo u jednom sloju. Uz to u području makule nema velikih krvnih žila i glijalnih elemenata koji utječu na peripapilarnu debljinu RNFL-a (2,3). Upravo zbog takve anatomske građe makule može se makularnim OCT-om otkriti rani gubitak ganglijskih stanica, koji se još ne manifestira stanjenjem RNFL-a na optičkom disku.

## CILJ RADA

Cilj rada je procijeniti osjetljivost mjerenja samo RNFL-a izolirano, te uz RNFL analizirati i sloj ganglijskih stanica (GCL, engl. *ganglion cell layer*) u makuli upotrebom OCT-a u otkrivanju optičkih neuropatija različite etiologije.

## METODE

Ovo je retrospektivna analiza snimki OCT-a 348 pacijenta (198 žena i 159 muškaraca; prosječna dob 57 godina – raspon od 13 do 87 godina) koji su bili upućeni u neurooftalmološki kabinet na Klinici za oftalmologiju Kliničkog bolničkog centra Rijeka pod sumnjom na optičku neuropatiju u trajanju od jedne godine. OCT snimke dobivene su uređajem SOCT Copernicus REVO (*Optopol Technology Sp. z.o.o.*, Poljska; softver verzija 7.0.0). Jedan ispitivač snimio je sve OCT snimke analizirajući RNFL i GCL. Od 348 pacijenata koji su bili pregledani u neurooftalmološkom kabinetu kod 109 nije utvrđena optička neuropatija i imali su urednu debljinu RNFL i GCL.

Kriterij uključenja: dobivene smo rezultate razvrstali u dvije skupine:

- 1) Skupina u koju su uvrštene optičke neuropatije bez obzira na etiologiju, uz tri podskupine: a) stanjenje RNFL-a uz normalnu debljinu ganglijskih stanica, b) stanjenje RNFL-a uz stanjenu debljinu ganglijskih stanica, te c) pacijenti kojima je RNFL uredne debljine, ali im je stanjen GCL.
- 2) Zadebljanje RNFL-a zbog edema optičkog diska, različite etiologije, sa zadebljanim, normalnim i stanjenim GCL.

Kriteriji isključenja: visoki miopi (više od -6.00 dioptrija sfere), makulopatije, dijabetička retinopatija, glaukom.

### Statistička obrada podataka

Valjanost dijagnostičkih metoda odnosno valjanost dijagnostičkih parametara analizirana je pomoću osjetljivosti i specifičnosti. Osjetljivost je vjerojatnost pozitivnog nalaza uz uvjet prisutnosti bolesti, a specifičnost je vjerojatnost negativnog nalaza uz uvjet odsutnosti bolesti. Analizom dobivenih podataka procijenili smo osjetljivost i specifičnost mjerenja izolirano RNFL-a uz 95 %-tni interval pouzdanosti (CI, engl. *confidence interval*). Dodatno smo odredili osjetljivost i specifičnost GCL. Statistička analiza napravljena je pomoću *Med-Calc* (verzija 18.5; <https://www.medcalc.org>).

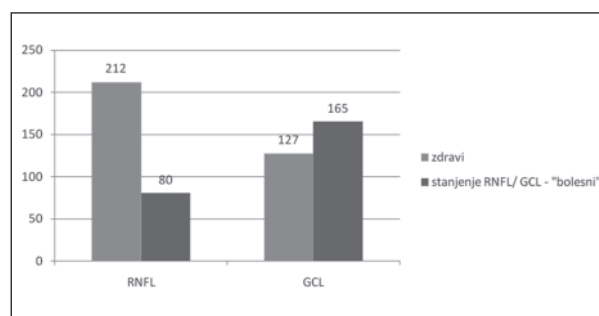
## REZULTATI

U prvu su skupinu uključena 183 pacijenta sa stanjenjem samo RNFL-a, sa stanjenjem RNFL-a i GCL ili samo sa stanjenjem GCL. U 62 pacijenta izmjereno je stanjenje RNFL-a i GCL, u 18 pacijenata samo stanjenje RNFL-a, a kod 103 pacijenta nađeno je stanjenje samo GCL.

Osjetljivost mjerenja RNFL-a je svega 37,6 % (62/165) (uz 95 %-tni CI 30,2 % - 45,4 %), a specifičnost 85,83 % (109/127) (uz 95 %-tni CI 78,53 % - 91,38 %).

Za razliku od mjerenja RNFL-a, osjetljivost mjerenja GCL je 100 % (165/165) (uz 95 %-tni CI 97,79 % - 100,00 %), a specifičnost također 100 % (109/109) (uz 95 %-tni CI 96,67 % - 100,00 %).

Kod čak 103 pacijenta (35,2 % - 103/292), analizirajući samo RNFL ne bi se dokazala optička neuropatija, odnosno bili su lažno negativni. Tek analizom GCL u makuli uočeno je stanjenje unutrašnjih retinskih slojeva, uz urednu debljinu RNFL-a na optičkom disku (sl. 1).



Sl. 1. Optičke neuropatije („bolesni“) dijagnosticirane analizirajući SAMO sloj vlakana vidnog živca (RNFL, engl. *retinal nerve fiber layer*) i optičke neuropatije („bolesni“) dijagnosticirane analizirajući i sloj ganglijskih stanica (GCL, engl. *ganglion cell layer*).

## RASPRAVA

Tradicionalno se u neurooftalmologiji OCT-om mjerila debljina RNFL-a pokušavajući povezati stanjenje RNFL-a s depresijom retinske osjetljivosti u određenom dijelu vidnog polja (4). Teorijski, pretpostavljalo se da će stupanj stanjenja RNFL-a imati značajnu povezanost s funkcijom vidnog živca u pacijenata s gubitkom aksona, a manju korelaciju strukture s funkcijom gdje su aksoni još uvijek vitalni, ali trenutno nisu u funkciji, kao npr. kod kompresivne optičke neuropatije ili akutnog optičkog neuritisa (5-12).

Razvojem OCT tehnologije danas se pomoću SD-OCT-a može mjeriti sloj ganglijskih stanica u makuli. Kako se većina retinskih ganglijskih stanica nalazi u makuli, njihov gubitak pomaže u detekciji oštećenja vidnog živca (1). Time je analiza GCL postala važno pomagalo u neurooftalmologiji. Oštećenje GCL-a puno bolje korelira s ispadom u vidnom polju, može predvidjeti progresiju oštećenja vidnog živca, a smatra se i značajnim biomarkerom neurodegeneracije kod multiple skleroze, Alzheimerove bolesti i Parkinsonove bolesti (13).

Ranije se smatralo da kod postgenikulatnih oštećenja vidnog puta odraslih ne dolazi do transgenikulatne retrogradne degeneracije s posljedičnom atrofiom vidnog živca. Analiza ganglijskih stanica omogućila je novi pogled na transsinaptičku degeneraciju vidnog sustava. Sve je više dokaza da kod postgenikulatne hemianopsije dolazi do retrogradne transsinaptičke degeneracije sloja retinskih ganglijskih stanica koja topografski korelira s hemianoptičkim ispadom na vidnom polju, odnosno dolazi do stanjenja GCL u nazalnom dijelu hemiretine na jednom, a u temporalnom na drugom oku (14-19). Takva topografska korelacija ne može se utvrditi analizirajući samo RNFL na optičkom disku.

Klinička interpretacija mogućeg oštećenja aksona postaje još teža kod stanja koja uzrokuju edem optičkog diska. U stanjima koja uzrokuju edem optičkog diska u sklopu npr. idiopatske intrakranijske hipertenzije (IIH), kompresivne optičke neuropatije ili prednje ishemičke optičke neuropatije dolazi do edema unutar aksona što može maskirati razvoj atrofije. Upravo se to može uočiti u drugoj skupini, u koju je bilo uključeno 56 pacijenata s edemom optičkog diska, odnosno zadebljanjem RNFL-a. Zbog edema unutar aksona vidnog živca isključuje se mogućnost detekcije stanjenja RNFL-a i jedina raspoloživa metoda detekcije razvoja atrofije preostaje snimanje sloja ganglijskih stanica u makuli s obzirom da sloj vlakana vidnog živca doprinosi vrlo malo u ukupnoj debljini makule. U 28 od ukupno 56 pacijenata uočeno je stanjenje GCL još za vrijeme postojanja zadebljanja RNFL-a. Već se u akutnoj fazi, za vrijeme edema optičkog diska moglo dokazati razvoj oštećenja vidnog živca koji se izoliranim mjerenjem RNFL-a ne bi mogao prikazati. Zato je kod IIH preciznije pratiti stanjenje GCL nego pratiti oteklinu RNFL-a koja se može smanjivati zbog terapije, ali i razvoja atrofije (13,20,22).

I kod druzna optičkog diska puno točniju informaciju daje nam analiza GCL kao rani strukturni pokazatelj nepovratnog neuralnog gubitka (13).

Analiza ganglijskih stanica mnogo bolje korelira s poremećajem vidne funkcije, kao što je to npr. vidna oštrina, kontrastna osjetljivost, te ispadi u vidnom polju. Bolje korelira i s nastankom tjelesnog invaliditeta u bolesnika s multiplom sklerozom i s nalazom na magnetskoj rezonanciji nego samo mjerenje debljine sloja vlakana vidnog živca (23,24).

Slična usporedba analiziranih parametara, prema nama dostupnoj literaturi, nije učinjena.

Ograničenja ovog rada uključuju: kvalitativne kriterije i činjenicu da optičke neuropatije nisu klasificirane prema etiologiji.

## ZAKLJUČAK

Stanjenje GCL nađeno na SD-OCT bolji je pokazatelj ranih strukturnih oštećenja nego stanjenje RNFL-a te se može koristiti kao rani biomarker za strukturalna oštećenja. Stoga se u kliničkom radu ne bi trebalo ograničiti samo na analizu optičkog diska i RNFL-a, nego kod sumnje na optičku neuropatiju redovito tražiti i analizu GCL-a.

## L I T E R A T U R A

1. Costa RA, Skaf M, Melo LA Jr i sur. Retinal assessment using optical coherence tomography. *Prog Retin Eye Res* 2006; 25: 325-53.
2. Hood DC, Salant JA, Arthur SN, Ritch R, Liebmann JM. The location of the inferior and superior temporal blood vessels and interindividual variability of the retinal nerve fiber layer thickness. *J Glaucoma* 2010; 19: 158-66.
3. Hood DC, Fortune B, Arthur SN i sur. Blood vessel contributions to retinal nerve fiber layer thickness profiles measured with optical coherence tomography. *J Glaucoma* 2008; 17: 519-28.
4. Hood DC, Kardon RH. A framework for comparing structural and functional measures of glaucomatous damage. *Prog Retin Eye Res* 2007; 26: 688-710.
5. Hood DC, Anderson SC, Wall M, Kardon RH. Structure versus function in glaucoma: an application of a linear model. *Invest Ophthalmol Vis Sci* 2007; 48: 3662-8.
6. Hood DC, Anderson S, Rouleau J i sur. Retinal nerve fiber structure versus visual field function in patients with ischemic optic neuropathy: a test of a linear model. *Ophthalmology* 2008; 115: 90410.
7. Hood DC, Anderson SC, Wall M, Raza AS, Kardon RH. A test of a linear model of glaucomatous structure-function loss reveals sources of variability in retinal nerve fiber and visual field measurements. *Invest Ophthalmol Vis Sci* 2009; 50: 4254-66.
8. Danesh-Meyer HV, Papchenko T, Savino PJ i sur. In vivo retinal nerve fiber layer thickness measured by optical coherence tomography predicts visual recovery after surgery for paraschiasmal tumors. *Invest Ophthalmol Vis Sci* 2008; 49: 1879-85.
9. Costello F, Hodge W, Pan YI, Metz L, Kardon RH. Retinal nerve fiber layer and future risk of multiple sclerosis. *Can J Neurol Sci* 2008; 35: 482-7.
10. Costello F, Hodge W, Pan Y i sur. Tracking retinal nerve fiber layer loss after optic neuritis: a prospective study using optical coherence tomography. *Mult Scler* 2008; 14: 893-905.
11. Frohman EM, Fujimoto JG, Frohman TC i sur. Optical coherence tomography: a window into the mechanisms of multiple sclerosis. *Nat Clin Pract Neurol* 2008; 4: 664-75.

12. Frohman EM, Costello F, Stüve O i sur. Modeling axonal degeneration within the anterior visual system: implications for demonstrating neuroprotection in multiple sclerosis. *Arch Neurol* 2008; 65: 26-35.

13. Rebolleda G, Diez-Alvarez L, Casado A i sur. OCT: New perspectives in neuro-ophthalmology. *Saudi J Ophthalmol* 2015; 29: 9-25.

14. Jindahra P, Petrie A, Plant GT. The time course of retrograde trans-synaptic degeneration following occipital lobe damage in humans. *Brain* 2012; 135: 534-41.

15. Yamashita T, Miki A, Goto K i sur. Retinal Ganglion Cell Atrophy in Homonymous Hemianopia due to Acquired Occipital Lesions Observed Using Cirrus High-Definition-OCT. *J Ophthalmol* 2016; 2016: 2394957.

16. Jindahra P, Petrie A, Plant GT. Retrograde trans-synaptic retinal ganglion cell loss identified by optical coherence tomography. *Brain* 2009; 132: 628-34.

17. Jindahra P, Petrie A, Plant GT. The time course of retrograde trans-synaptic degeneration following occipital lobe damage in humans. *Brain* 2012; 135: 534-41.

18. Park HY, Park YG, Cho AH, Park CK. Transneuronal

retrograde degeneration of the retinal ganglion cells in patients with cerebral infarction. *Ophthalmology* 2013; 120: 1292-9.

19. Jindahra P, Petrie A, Plant GT. Thinning of the retinal nerve fibre layer in homonymous quadrantanopia: further evidence for retrograde trans-synaptic degeneration in the human visual system. *Neuro-Ophthalmol* 2012; 36: 79-84.

20. Marzoli SB, Ciasca P, Curone M i sur. Quantitative analysis of optic nerve damage in idiopathic intracranial hypertension (IIH) at diagnosis. *Neurol Sci* 2013; 34 (Supl. 1): S143-5.

21. Khalil DH, Labib DM. Correlation between optical coherence tomography parameters and retinal sensitivity in idiopathic intracranial hypertension. *J Egypt Ophthalmol Soc* 2015; 108: 61-6.

22. Walter SD, Ishikawa H, Galetta KM i sur. Ganglion cell loss in relation to visual disability in multiple sclerosis. *Ophthalmology* 2012; 119: 1250-7.

23. Saidha S, Syc SB, Durbin MK i sur. Visual dysfunction in multiple sclerosis correlates better with optical coherence tomography derived estimates of macular ganglion cell layer thickness than peripapillary retinal nerve fiber layer thickness. *Mult Scler* 2011; 17: 449-63.

## SUMMARY

### IMPORTANCE OF MACULAR OPTICAL COHERENCE TOMOGRAPHY IN NEURO-OPTHALMOLOGY

T. MIŠLJENOVIĆ VUČERIĆ<sup>1</sup>, T. VIDOVIĆ<sup>2</sup>, T. ČALJKUŠIĆ-MANCE<sup>1</sup> and B. CEROVSKI<sup>3</sup>

<sup>1</sup>Rijeka University Hospital Centre, Department of Ophthalmology, Rijeka, <sup>2</sup>Zagreb University Hospital Centre, Department of Ophthalmology, Zagreb, <sup>3</sup>retired ophthalmologist, Zagreb, Croatia

**Aim:** The retinal nerve fiber layer (RNFL) is made up of retinal ganglion cell axons. We evaluated sensitivity of optical coherence tomography (OCT) when measuring only RNFL or when a ganglion cell layer (GCL) analysis is added to the evaluation of optic neuropathy. **Methods:** This was a retrospective analysis of OCT in 348 patients examined at the neuro-ophthalmology department for suspicion of optic neuropathy during one year. OCT scans were taken with SOCT Copernicus REVO (Optopol Technology Sp. z.o.o.; software version 7.0.0). **Results:** Sensitivity of measuring RNFL alone was 37.6% (62/165) (with 95% confidence interval (CI) 30.2%-45.5%) with 58.6% accuracy (165/292) (CI 95%: 52.7%-64.3%). When taking GCL in analysis, 103 patients (35.2%; 103/292) would be classified as normal, false-negative if just RNFL measurements would be the only criterion for diagnosing optic neuropathy. **Conclusions:** OCT has become one of the most important tools in neuro-ophthalmic practice. It allows us to visualize axonal/neuronal integrity in the afferent visual pathway. Use of macular OCT with GCL analysis has contributed to the extended applicability of OCT in neuro-ophthalmology.

**Key words:** optical coherence tomography; optic nerve disease; retinal ganglion cells