

Kronične promjene plućnog parenhima u djevojčice s Rettovim sindromom

Šalig, Sanela; Tripalo Batoš, Ana; Čepin Bogović, Jasna; Đuranović, Vlasta; Jadrešin, Oleg; Pavić, Ivan

Source / Izvornik: **Paediatrica Croatica, 2020, 64, 207 - 211**

Journal article, Published version

Rad u časopisu, Objavljena verzija rada (izdavačev PDF)

<https://doi.org/10.13112/PC.2020.32>

Permanent link / Trajna poveznica: <https://urn.nsk.hr/urn:nbn:hr:184:025189>

Rights / Prava: [Attribution-NonCommercial-NoDerivatives 4.0 International/Imenovanje-Nekomercijalno-Bez prerada 4.0 međunarodna](#)

Download date / Datum preuzimanja: **2024-06-26**



Repository / Repozitorij:

[Repository of the University of Rijeka, Faculty of Medicine - FMRI Repository](#)



Kronične promjene plućnog parenhima u djevojčice s Rettovim sindromom

Sanela Šalig¹, Ana Tripalo Batoš², Jasna Čepin Bogović³, Vlasta Đuranović^{4,5},
Oleg Jadrešin⁶, Ivan Pavić^{7,8}

Rettov sindrom je progresivni pervazivni neurorazvojni poremećaj koji pogađa gotovo isključivo djevojčice i drugi je najčešći uzrok intelektualnih poteškoća kod osoba ženskog spola, s pojavnosću od 1:10 000 do 1:15 000 živorođenih djevojčica. Klasični oblik Rettovog sindroma u 95% slučajeva nastaje na kromosomu X de novo mutacijom gena koji kodira metil-CpG-vezajući protein 2. Karakteriziran je razvojnim zaostajanjem/intelektualnim poteškoćama, ataksijom, epilepsijom, karakterističnim stereotipnim kretanjima ruku i gubitkom njihove normalne funkcije te poremećajem disanja. Nema učinkovitog lijeka, ali ranim prepoznavanjem bolesti te početkom terapije može se usporiti nastanak daljnjih komplikacija. Poremećaji disanja koji uključuju apneje u budnosti, hiperventilaciju, ubrzano plitko disanje te zadržavanje daha rezultat su brojnih faktora, uključujući oksidativni stres i kroničnu subkliničku upalu.

U ovom radu prikazujemo djevojčicu koja boluje od Rettovog sindroma i u nekoliko je navrata liječena antibioticima zbog radiološki perzistirajućih promjena gornjeg desnog plućnog režnja sa smetnjama ventilacije i prominentnim desnim hilusom. Nađene promjene gornjeg desnog režnja pluća na kompjuteriziranoj tomografiji toraksa, prema podacima iz literature, mogu se naći u 50% djece s Rettovim sindromom i kroničnog su karaktera te ne zahtijevaju liječenje antibioticima.

Ključne riječi: RETTOV SINDROM; DISANJE

UVOD

Rettov sindrom (RS) progresivni je pervazivni neurorazvojni poremećaj koji pogađa gotovo isključivo djevojčice i drugi je najčešći uzrok razvojnog zaostajanja/intelektualnih poteškoća kod osoba ženskog spola, s pojavnosću od 1:10 000 do 1:15 000 živorođenih djevojčica (1,2). Klasični oblik RS-a u 95% slučajeva nastaje na X kromosomu *de novo* mutacijom gena koji kodira metil-CpG-vezajući protein 2 (MeCP2) (3). MeCP2 kontrolira ekspresiju gena i modulira arhitekturu kromatina vezanjem na metilirani DNA te kao transkripcijski čimbenik sudjeluje u regulaciji gena važnih za funkcioniranje sinapsi u mozgu (3).

RS se progresivno razvija kroz četiri faze bolesti (2). Tijek bolesti se razlikuje od djeteta do djeteta, ovisno o vremenskom razdoblju javljanja prvih simptoma. Razvoj u prvim mjesecima života je gotovo normalan, a zatim postupno dolazi do gubitka kontakta očima, smanjenog zanimanja za igračke, kašnjenja i gubitka motoričkih vještina, govora i voljne funkcije,

je, smanjenja rasta opsega glave, poremećaja disanja te razvoja stereotipnih pokreta ruku kao što su tapkanje, pljeskanje i uvrtnanje, a koji nestaju tijekom spavanja (2, 4). Postupno dolazi i do razvijanja tremora, epilepsije, ataksije i apraksije (2, 4). Perzistiraju teške intelektualne poteškoće. Dijagnoza se po-

¹ Dom zdravlja Varaždinske županije;

² Zavod za dječju radiologiju, Klinika za dječje bolesti Zagreb;

³ Dječja bolnica Srebrnjak

⁴ Odjel za pedijatrijsku neurologiju, Klinika za pedijatriju, Klinika za dječje bolesti Zagreb;

⁵ Medicinski fakultet sveučilišta u Rijeci

⁶ Zavod za gastroenterologiju i poremećaje prehrane, Klinika za pedijatriju, Klinika za dječje bolesti Zagreb

⁷ Odjel za pulmologiju, alergologiju, imunologiju i reumatologiju, Klinika za pedijatriju, Klinika za dječje bolesti Zagreb;

⁸ Medicinski fakultet Sveučilišta u Splitu

Adresa za dopisivanje:

Sanela Šalig, dr. med., Dom zdravlja Varaždinske županije,
Kolodvorska 20, 42000 Varaždin

Primljeno/Received: 20. 04. 2020., Prihvaćeno/Accepted: 06. 07. 2020.

stavlja unutar prve dvije godine života, a temelji se na kliničkoj slici i simptomima prema ranije utvrđenim dijagnostičkim kriterijima. Nema učinkovitog lijeka, ali ranim prepoznavanjem bolesti te fizikalnom terapijom može se usporiti nastanak daljnjih komplikacija. Liječenje je usmjereno na kontrolu epilepsije te ublažavanje tegoba dišnog sustava.

Jedan od kliničkih dijagnostičkih kriterija za RS je poremećaj disanja prema tipu hiperventilacije (plitko, brzo i/ili forsirano disanje) i zadržavanja daha (apneja i/ili spontani Valsalva manevar) (5). U nekih bolesnika nestaje tijekom noći, no ipak je u većine prisutan i u budnosti i u spavanju (6). Dob pojave poremećaja disanja je u ranom djetinjstvu, najčešće oko četvrte godine života i najčešći je komorbiditet u RS-u (7). Oni s težim poremećajima disanja imaju češće stereotipne pokrete rukama, teža motorička oštećenja i više hospitalizacija, također ih se povezuje s produljenim QTc intervalom koji je povezan s povećanim rizikom od iznenadne srčane smrti (7, 8). Mnoge se studije zbog toga fokusiraju na istraživanje poremećaja disanja u djece s RS-om. Uzrok još nije jasan, no pripisuje se nezrelosti mozga i središnjoj autonomnoj disfunkciji ili progresivnoj neurokemijskoj disfunkciji u respiratornom radu nakon rođenja (9-11). Brojni dokazi upućuju na hiperventilaciju s porastom frekvencije disanja i smanjenjem trajanja izdisaja, što je povezano s epizodama zadržavanja daha, opstruktivnom apnejom ili Valsalva disanjem (9, 12, 13). Značajan porast plućnog gradijenta za O₂, sugestivan je za abnormalnu plućnu izmjenu plinova (14).

Prikazujemo slučaj djevojčice u dobi od tri godine i dva mjeseca s dijagnozom RS-a, koja je bila primljena na Kliniku za dječje bolesti Zagreb radi dodatne dijagnostičke obrade radiološki verificiranih perzistentnih promjena gornjeg desnog plućnog polja, sa smetnjama ventilacije i prominentnim desnim hilusom.

PRIKAZ SLUČAJA

Rođena je iz majčine druge trudnoće koja je bila redovito kontrolirana, komplicirana gestacijskim dijabetesom reguliranim prehranom. Porođaj je nastupio u 41. tjednu gestacije, dovršen vaginalno, porođajna masa 3850 g, porođajna dužina 53 cm, Apgar score 10/10. Od svibnja 2017. godine prate je fizijatar i neuropedijatar zbog kašnjenja u psihomotornom (PM) razvoju i hipotonije, zbog čega je višekratno hospitalizirana. Zbog patološkog elektroencefalografskog zapisa (EEG) na terapiji je valproatom i lamotriginom. Tijekom jedne hospitalizacije zamijećene su stereotipije u vidu udaranja ručicama u središnjoj liniji, a to je uz usporeni PM razvoj, hipotoniju, patološki EEG i bruksizam pobudilo sumnju na RS pa je obavljeno testiranje na MeCP2. Sekvencioniranjem egzona 3 i 4 utvrđeno je da na jednom alelu postoji patogena varijanta c763C>T (R255X), čime je potvrđena di-

jagnoza. Magnetska rezonancija (MR) mozga prikazuje obostrano na konveksitetu i u području fisura naglašenije subarahnoidalne likvorske prostore s nalazom redukcije volumena moždanog tkiva difuznog tipa u smislu atrofije. Djevojčicu multidisciplinski prate neuropedijatar, pulmolog, kardiolog, nutricionist i fizijatar.

Cijepljena prema važećem kalendaru cijepljenja. Alergije na hranu i lijekove dosad nije manifestirala. Nije preboljela varicele. Urednih je fizioloških funkcija.

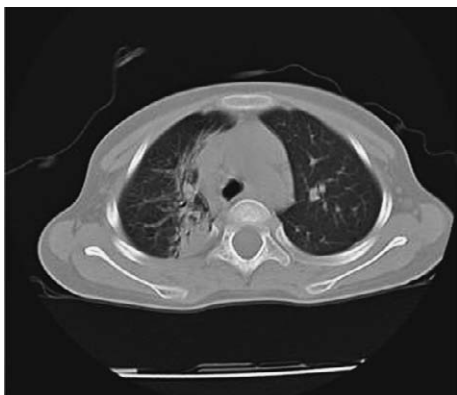
Iz obiteljske anamneze saznajemo da je nekoliko članova obitelji imalo karcinom pluća. Roditelji su zdravi kao i stariji brat.

Djevojčica je u dobi od 15 i 17 mjeseci liječena zbog pneumonije desnog gornjeg plućnog režnja (RTG verificiranu) praćenu s manjim pleuralnim izljevom. U studenom 2017. godine u vanjskoj ustanovi je obavljena dodatna obrada zbog rekurentne desnostrane pneumonije. MR-om toraksa verificira se postojanje atelekteze koja je najvjerojatnije nastala na podlozi anatomske predispozicije. Učinjena je i bronhoskopija radi toalete dišnih putova, tada opisivano suženje desnog glavnog bronha. Citološka analiza bronhoalveolarnog lavata (BAL) upućivala je na upalu posredovanu neutrofilima, mikrobiološki izolirana *Moraxella catarrhalis* i *Streptococcus viridans*, zbog čega je liječena cefpodoksimumom u trajanju od 10 dana. U 12. mjesecu 2017. godine liječena zbog akutne respiratorne infekcije uzrokovane virusom *Parainfluenzae tip 1*. Zbog recidivirajućih infekcija, povremeno s nalazom bronhoopstrukcije, prati je pulmolog u vanjskoj ustanovi. U nekoliko navrata liječena antibiotikom zbog suspektne desnostrane pneumonije. Iz metaboličke obrade za izdvojiti je generalizirano pojačano izlučivanje histidina, serina, taurina, licina, glutamina, alanina, glutaminske kiseline, tirozina, beta- aminoizomaslačne kiseline, fenilalanina, valina i leucina.

Kako se 1,5 godinu kontinuirano prate vidljive promjene u gornjem desnom plućnom polju, sa smetnjama ventilacije koje su interpretirane i liječene kao recidivirajuće pneumonije s prominentnim desnim hilusom, što je prikazano u Tablici 1, djevojčica se u srpnju 2019. godine prima u našu ustanovu, gdje je obavljena ezofagogastroduodenoskopija (EGD), bronhoskopija i kompjuterizirana tomografija (CT) toraksa. Makroskopski nalaz EGD-a je bio uredan, dok je patohistološki nalaz pokazao upalu jednjaka II. stupnja. Učinjenom bronhoskopijom bila je vidljiva nešto izraženija sekrecija u segmentnim bronhima za donji desni plućni režanj, citološka analiza BAL-a upućivala je ponovo na upalu posredovanu neutrofilima, a kako je iz uzorka BAL-a izoliran *Haemophilus influenzae*, uvedena je antibiotska terapija amoksicilin+klavunatom kroz tri tjedna. Također je citokemijskom analizom utvrđena prisutnost masnih stanica, te-

TABLICA 1. Opis perzistentnih promjena na rengenogramu torakalnih organa

24. 08. 2017.	02. 11. 2017.	20. 10. 2018.	22. 11. 2018.	29. 01. 2019.
Na sumacijskoj snimci torakalnih organa vidi se infiltrat desno apikalno.	Na sumacijskoj snimci torakalnih organa vidi se infiltrat desno apikalno, paramedijastinalno uz manji izljev u akcesorni interlobij vene azygos te infiltrat uz donji pol desnog hilusa koji se stapa s uvećanim gornjim polom desnog hilusa.	Na sumacijskoj snimci torakalnih organa vidi se opsežniji infiltrat deno parahilarno i paramedijastinalno uz uvećane limfne čvorove desnog hilusa i desnog medijastinuma te uvećane limfne čvorove lijevog hilusa.	Sumacijska snimka torakalnih organa prikazuje nešto izraženije smetnje ventilacije s infiltratoom parenhima desnog gornjeg režnja.	Na sumacijskoj snimci torakalnih organa vidi se inhomogeno zasjenjenje jezgre desnog gornjeg režnja, kombinacija infiltrata i smetnji ventilacije. Proširen gornji medijastinum, s desne strane valovitih kontura, vjerojatno uvećani limfni čvorovi.



SLIKA 1. Konsolidacija plućnog parenhima u području gornjeg plućnog režnja uz vidljiv zračni bronhogram te deformaciju bronha u području ogranaka usmjerenih prema medijalno

meljem čega se može zaključiti kako vjerojatno zbog disfunkcije akta gutanja i disanja u sklopu osnovne bolesti postoji i aspiracija sekreta u dišne putove, što je najvjerojatnije i uzrokom nađenih upalnih promjena u uzorku BAL-a. CT toraksa (slika 1) pokazuje u području gornjeg plućnog režnja konsolidaciju plućnog parenhima, uz vidljiv zračni bronhogram te deformaciju bronha u području ogranaka usmjerenih prema medijalno, opisane promjene su vidljive i u području bazalnih segmenata gornjeg plućnog režnja desno parakardijalno. Opisane promjene su u sklopu RS-a i odgovaraju sadržajem ispunjenim alveolama sa smetnjom ventilacije te u minimalnom segmentu deformacijom bronha prema tipu bronhiektazija. Nastavljena je kronična anti-konvulzivna i fizikalna respiratorna terapija uz suplementaciju vitaminom D te multivitaminima i mineralima kao dodatkom prehrani.

RASPRAVA

Poremećaji disanja su istaknuto obilježje RS-a, a uključuju zadržavanje daha, spontane Valsalva manevre, apneje, hiperventilaciju i ubrzano plitko disanje (5). Kronična hipoksija, poremećaj izmjene plinova i povišeni oksidativni stres prisutni su u klasičnom RS-u (14). Istraživanje provedeno 2013. godine u Italiji na Sveučilištu u Sieni pokazuje da osim disfunkcije moždanog debla, brojni faktori, neovisno o tome

jesu li direktno ili indirektno povezani s bolešću, istodobno djeluju na respiratornu funkciju (15). Zaključci istraživanja podržavaju hipotezu da poremećaj disanja može biti rezultat prethodno neprepoznatog upalnog procesa i/ili abnormalnog imunološkog odgovora (15). Poremećena izmjena plućnih plinova nastaje kao rezultat ventilacijsko-perfuzijskog nesrazmjera i glavni je uzrok hipoksemije. Hiperventilacija nastaje kao kompenzacijski mehanizam svladavanja negativnog učinka poremećene izmjene plinova u plućima i može uzrokovati fiziološki „mrtvi prostor“, što onda smanjuje frakciju ventilacije koja sudjeluje u izmjeni plinova (15). Hiperventilacija može dovesti do teške hipokapnije, pa se na taj način dodatno smanjuje parcijalni tlak O_2 (PaO_2). Hipoksija koja nastaje zbog ventilacijsko-perfuzijskog nesrazmjera glavni je uzrok sistemskog oksidativnog stresa u RS-u (15). Ostali čimbenici koji mogu uzrokovati poremećenu izmjenu plinova uključuju promijenjene oblike eritrocita, posljedično oštećenju eritrocitne membrane, mikrovaskularnu displaziju, mitohondrijsku disfunkciju, sistemski oksidativni stres, subklinički upalni proces, promjene vaskularno/endotelnog sustava i subkliničku biventrikularnu disfunkciju miokarda (14, 15). Terminalni bronhioli i alveole najvjerojatnije su neprepoznate mete upale (15).

Kumulativni dokazi upućuju na to da djevojčice s RS-om imaju povećanu frekvenciju disanja i smanjeno trajanje izdisaja (11-13). Istraživanje koje je također provedeno u Italiji na Sveučilištu u Sieni 2010. godine, na 27 bolesnica s klasičnim oblikom RS-a i mutacijom gena *MeCP2*, pokazalo je da u 15 od 27 pacijentica na HRCT-u toraksa postoje abnormalnosti plućnog parenhima (16). Evidentirane promjene su bile centrilobularni čvorići, stanjenje bronhijalnog zida, bronhiektazije i opaciteti poput „mliječnog stakla“. Nađene lezije su bile u gornjim režnjevima pluća te su imale zajedničke značajke s bronhiolitis - povezanom intersticijskom bolešću pluća (tipična za pušače). Nijedna bolesnica nije imala kliničke znakove ni anamnezu preboljele aspiracijske pneumonije. Dvije bolesnice su liječene zbog gastroezofagusnog refluksa (GER). Poremećaj disanja je bio prisutan u svih 15 bolesnica koje su imale promjene na HRCT-u toraksa, također su u svih bolesnica evidentirane niže vrijednosti PaO_2 , tahipneja je bila prisutna u sedam od njih 15, dok je poremećaj ventilacije zamijećen u 12. Pulsnom oksimetri-

jom, bolesnice s utvrđenim promjenama plućnog parenhima na HRCT-u toraksa, imale su statistički značajno niže vrijednosti perfuzijskog indeksa (PI) kao objektivnog pokazatelja prokrvljenosti kože i više vrijednosti dinamičkih promjena PI-a, koje se događaju tijekom respiratornog ciklusa (PVI), u usporedbi s bolesnicama kod kojih nisu nađene patološke promjene plućnog parenhima (16). Visoki PVI može odražavati povećani intratorakalni tlak, potencijalno povezan sa subkliničkom opstrukcijom dišnih putova, dok niže vrijednosti PI-a odražavaju visoki stupanj kožne vazokonstrukcije u bolesnika s promjenama na plućima, upućujući na teži klinički tijek (16). Aspiracija nije mogla biti isključena kao jedan od mogućih uzroka radioloških promjena, no zbog opisa promjena i njihove distribucije autori zaključuju da aspiracija najvjerojatnije nije uzrok. Moguće je da ovo istraživanje govori u prilog tome da su simptomi primarno posljedica oštećenja pluća, a ne posljedica neurološkog deficita, odnosno da je najvjerojatnije u pitanju reaktivni odgovor organizma, a manje vjerojatno da je povezano s oštećenjem gena *MeCP2*.

Promjene verificirane na HRCT-u toraksa kod naše bolesnice, prema gore navedenim podatcima iz literature, mogu se naći u više od 50% bolesnica s klasičnim RS-om. Promjene su kronične te treba biti oprezan kod interpretacije radioloških snimaka toraksa, kako se one ne bi proglašavale pneumonijama i bespotrebno propisivala antibiotska terapija. Iako zbog disfunkcije akta gutanja i disanja u sklopu osnovne bolesti u naše bolesnice postoji i aspiracija sekreta u dišne putove, zbog distribucije promjena i njihovog morfološkog izgleda, smatramo da aspiracija nije uzrok navedenih promjena na HRCT-u toraksa.

Kod bolesnica s RS-om nužno je multidisciplinsko praćenje, jer osim neuroloških, mogu biti prisutni i gastrointestinalni simptomi kao i oni kardiovaskularnog sustava, smetnje disanja i spavanja, endokrinološki poremećaji, skolioza i osteoporoza. Zasad nema učinkovitog etiološkog liječenja, liječe se simptomi (konvulzije, agitacija, smetnje spavanja, GER, konstipacija, bronhopneumonije, itd.). Životni vijek je skraćen (preživljavanje u 37. godini je oko 60%). Najčešći uzrok pre-rane smrti su infekcije donjih dišnih putova, aspiracija/asfiksija i zatajenje dišnih putova. Zbog svega navedenoga potrebna je prevencija respiratornih infekcija uz svakodnevnu fizikalnu respiratornu terapiju.

Kratice:

RS= Rettov sindrom
 MeCP2 = metil-CpG-vezujući protein 2
 OG = opseg glave
 HRCT = kompjuterizirana tomografija visoke rezolucije
 EEG = elektroencefalografski zapis
 PM = psihomotorni
 MR = magnetska rezonanca

KDB Zagreb = Klinika za dječje bolesti Zagreb
 EGD = ezofagogastroduodenoskopija
 BAL = bronhoalveolarni lavat
 PaO₂ = parcijalni tlak O₂
 PI = perfuzijski indeks
 PVI = dinamičke promjene perfuzijskog indeksa
 GER = gastroezofagealni refluks

LITERATURA

- Hagberg B, Aicardi J, Dias K, Ramos O. A progressive syndrome of autism, dementia, ataxia, and loss of purposeful hand use in girls: Rett's syndrome: report of 35 cases. *Ann Neurol.* 1983;14:471-9. doi:10.1002/ana.410140412
- Chahrouh M, Zoghbi HY. The story of Rett syndrome: from clinic to neurobiology. *Neuron.* 2007;56:422-37. doi:10.1016/j.neuron.2007.10.001
- Amir RE, Van den Veyver IB, Wan M, Tran CQ, Francke U, Zoghbi HY. Rett syndrome is caused by mutations in X-linked MECP2, encoding methyl-CpG-binding protein 2. *Nat Genet.* 1999; 23:185-8. doi:10.1038/13810
- Neul JL, Kaufmann WE, Glaze DG i sur. Rett syndrome: revised diagnostic criteria and nomenclature. *Ann Neurol.* 2010;68:944-50. doi:10.1002/ana.22124
- Hagberg B, Hanefeld F, Percy A, Skjeldal O. An update on clinically applicable diagnostic criteria in Rett syndrome: comments to Rett Syndrome Clinical Criteria Consensus Panel Satellite to European Paediatric Neurology Society Meeting Baden Baden, Germany, 11 September 2001. *Eur J Pediatr Neurol.* 2002;6:293-7. doi:10.1053/ejpn.2002.0612
- Kerr AM, Julu PO. Recent insights into hyperventilation from the study of Rett syndrome. *Arch Dis Child.* 1999;80:384-7.
- Tarquino DC, Hou W, Neul JL i sur. The course of awake breathing disturbances across the lifespan in Rett syndrome. *Brain Dev.* 2018;40: 515-29. doi:10.1016/j.braindev.2018.03.010
- Guideri F, Acampa M, DiPerri T, Zappella M, Hayek Y. Progressive cardiac dysautonomia observed in patients affected by classic Rett syndrome in the preserved speech variant. *J Child Neurol.* 2001;16:370-3. doi:10.1177/088307380101600512
- Weese-Mayer DE, Lieske SP, Boothby CM, Kennx AS, Bennett HL, Ramirez JM. Autonomic dysregulation in young girls with Rett syndrome during night-time in-home recordings. *Pediatr Pulmonol.* 2008;43:1045-60. doi:10.1002/ppul.20866
- Katz DM, Dutschmann M, Ramirez JM, Hilaire G. Breathing disorders in Rett syndrome: progressive neurochemical dysfunction in the respiratory network after birth. *Respir Physiol Neurobiol.* 2009;168:101-8. doi:10.1016/j.resp.2009.04.017
- Julu PO, Engerstrom IW, Hansen S i sur. Cardiorespiratory challenges in Rett's syndrome. *Lancet.* 2008;371:1981-3.
- Weese-Mayer DE, Lieske P, Boothby M i sur. Autonomic nervous system dysregulation: breathing and heart rate perturbation during wakefulness in young girls with Rett syndrome. *Pediatr Res.* 2006;60:443-9. doi:10.1203/01.pdr.0000238302.84552.d0
- Julu PO, Kerr AM, Apartopoulos F i sur. Characterisation of breathing and associated central autonomic dysfunction in the Rett disorder. *Arch Dis Child.* 2001;85:29-37. doi:10.1136/adc.85.1.29
- De Felice C, Ciccoli L, Leoncini S i sur. Systemic oxidative stress in classic Rett syndrome. *Free Radic Biol Med.* 2009;47:440-8. doi:10.1016/j.freeradbiomed.2009.05.016
- De Felice C, Rossi M, Leoncini S i sur. Inflammatory lung disease in Rett syndrome. *Mediators Inflamm.* 2014;2014:560120. doi:10.1155/2014/560120.
- De Felice C, Guazzi G, Rossi M i sur. Unrecognized lung disease in classic Rett syndrome: a physiologic and high-resolution CT imaging study. *Chest.* 2010;138:386-92. doi:10.1378/chest.09-3021

SUMMARY

Chronic lung parenchyma changes in a girl with Rett syndrome

Sanela Šalig, Ana Tripalo Batoš, Jasna Čepin Bogović, Vlasta Đuranović, Oleg Jadrešin, Ivan Pavić

Rett syndrome is a progressive pervasive neurodevelopmental disorder that affects female patients and is the second most common cause of intellectual disabilities in the female gender, with an incidence of 1:10,000 to 1:15,000 live born girls. The classic form of Rett syndrome in 95% of cases is caused by de novo mutation on the X-chromosome-linked gene encoding the methyl-CpG-binding protein 2. It is characterised by developmental delay/ intellectual disabilities, ataxia, epilepsy, characteristic stereotyped movements of the hands and loss of their normal function, and breathing disorders. There is no effective cure, but early recognition of the disease and early treatment, primarily antiepileptic and respiratory, can delay the onset of further complications. Breathing disorders including apnoea, hyperventilation, rapid and shallow breathing, breath-holding and spontaneous Valsalva manoeuvres result from ventilatory perfusion inequality, and are the result of a number of factors, including oxidative stress and chronic subclinical inflammation. The aim of this case report is to present a girl with Rett syndrome who was treated with antibiotics on several occasions for radiologically persistent changes in the right upper pulmonary lobe, as the changes were understood as pneumonic infiltrate. Changes of the upper right pulmonary lobe on computed tomography of the thorax are found in 50% of children with Rett syndrome, are chronic in nature and do not require antibiotic treatment. Therefore, caution should be exercised when interpreting radiological recordings so that antibiotic therapy is not unnecessarily prescribed.

Key words: RETT SYNDROME; RESPIRATION