

Bakterijemija uzrokovana s *Actinomyces* sp. (*Microbacterium hydrocarbonoxydans*) kod desetogodišnjeg dječaka s karioznim zubalom - prikaz bolesnika

Štivić, Finka; Abram, Maja; Vučković, Marko; Bogdan, Maja; Drenjančević, Domagoj; Tomić Paradžik, Maja

Source / Izvornik: *Infektološki glasnik*, 2020, 40, 113 - 119

Journal article, Published version

Rad u časopisu, Objavljena verzija rada (izdavačev PDF)

<https://doi.org/10.37797/ig.40.3.5>

Permanent link / Trajna poveznica: <https://urn.nsk.hr/urn:nbn:hr:184:586081>

Rights / Prava: [Attribution 3.0 Unported](#)/[Imenovanje 3.0](#)

Download date / Datum preuzimanja: 2025-02-19



Repository / Repozitorij:

[Repository of the University of Rijeka, Faculty of Medicine - FMRI Repository](#)



Prikaz bolesnika | Case report

Bakterijemija uzrokovana s *Actinomyces* sp. (*Microbacterium hydrocarbonoxydans*) kod desetogodišnjeg dječaka s karioznim zubalom – prikaz bolesnika

Bacteriemia caused by *Actinomyces* sp. (*Microbacterium hydrocarbonoxydans*) in a ten-year-old boy with carious dental - a case report

Finka Štivić¹, Maja Abram^{2,3}, Marko Vučković⁴, Maja Bogdan^{5,6}, Domagoj Drenjančević^{5,6}, Maja Tomić Paradžik^{1,6}

¹ Služba za kliničku mikrobiologiju, Nastavni zavod za javno zdravstvo Brodsko-posavske županije, Slavonski Brod, Hrvatska

² Klinički zavod za kliničku mikrobiologiju, Klinički bolnički centar Rijeka, Hrvatska

³ Medicinski fakultet, Sveučilište u Rijeci, Hrvatska

⁴ Odjel za pedijatriju, Opća bolnica „Dr. Josip Benčević“, Slavonski Brod, Hrvatska

⁵ Odjel za kliničku mikrobiologiju, Klinički bolnički centar Osijek, Hrvatska

⁶ Medicinski fakultet, Sveučilište u Osijeku, Hrvatska

Ključne riječi:

aktinomikozna
bakterijemija
Hodgkin

Keywords:

actinomycosis
bacteremia
Hodgkin

Primljeno: 02-08-2020

Received: 02-08-2020

Prihvaćeno: 07-09-2020

Accepted: 07-09-2020

✉ Dopisni autor:

Maja Tomić Paradžik, dr. med.,
Služba za kliničku mikrobiologiju, Nastavni zavod
za javno zdravstvo Brodsko-posavske županije,
Vladimira Nazora 2A, Slavonski Brod 35 000, Hrvatska;
Tel: +385 35 444 051; Fax: +385 35 440 244;
E-mail: muski2aster@yahoo.com

Sažetak

Cilj: Prikaz slučaja bakterijemije, uzrokovane bakterijom *Actinomyces* sp., kod desetogodišnjeg dječaka s karioznim zubalom.

Prikaz bolesnika: Prikazali smo dječaka koji je višekratno hospitaliziran zbog ponavljajućih febriliteta i povišenih upalnih parametara. Tijekom pregleda uočeni su povećani limfni čvorovi smješteni uz stražnji rub sternokleidomastoideusa, palpatorno bezbolni i pomični. Unatrag mjesec dana, višekratno je dobivao peroralne antibiotike radi tonzilofaringitisa praćenog povišenom temperaturom. U uzorcima krvi za hemokulturu porasli su gram pozitivni štapići koji su, Api-Coryne sustavom za identifikaciju, identificirani kao *Arcanobacterium haemolyticum*. Zbog rijetкости takvog izolata, soj smo poslali na dodatnu identifikaciju 16S rDNA metodom sekvencioniranja genoma kojom se izolira *Actinomyces* sp., a *Microbacterium hydrocarbonoxydans* naknadnom identifikacijom pomoću MALDI-TOF metode. Daljnjom hematološkom obradom pacijenta dokazan je Hodgkinov limfom.

Zaključak: Obzirom da API sustavi identifikacije mogu biti nepouzdanji, rijetke i neuobičajene izolate kod sistemskih infekcija i(li) bakterijemija potrebno je identificirati pouzdanijim i modernijim sustavima ili molekularnim metodama. Dostupnost molekularnih metoda i masene spektrometrije u rutinskoj laboratorijskoj dijagnostici omogućit će točniju i češću identifikaciju ovakvih izolata. Ako, kod sistemske aktinomikoze i(li) bakterijemije uzrokovane vrstama roda *Actinomyces*, nema dobrog odgovora na ciljanu terapiju, trebalo bi posumnjati na malignu bolest u pozadini.

Summary

Objective: To present a case of bacteremia caused by *Actinomyces* sp. in a ten-year-old boy with carious teeth.

Case report: We presented the case of a boy who was hospitalized several times due to recurrent fevers and elevated inflammatory parameters. During the examination, enlarged lymph nodes located along the posterior edge of the sternocleidomastoid, palpably painless and mobile, were observed. Over the past month, he had been receiving oral antibiotics for tonsilopharyngitis accompanied by fever. Gram-positive rods identified by the Api-Coryne identification system as *Arcanobacterium haemolyticum* were grown in blood samples for blood culture. Due to the rarity of such isolates, the strain was sent for additional identification with 16S rDNA by genome sequencing method to isolate *Actinomyces* sp., and subsequent identification of *Microbacterium hydrocarbonoxydans* by applying the MALDI-TOF method. Further haematological treatment of the patient proved Hodgkin's lymphoma.

Conclusion: Since API identification systems can be unreliable, rare and uncommon isolates in systemic infections and/or bacteremia should be identified by more reliable and modern systems or molecular methods. The availability of molecular methods and mass spectrometry in routine laboratory diagnostics shall allow more accurate and more frequent identification of such isolates. If there is no good response to targeted therapy in systemic actinomycosis and/or bacteremia caused by species of the *Actinomyces* genus, underlying malignancy should be suspected.

Uvod

Rod *Actinomyces* sp. čini heterogena grupa gram pozitivnih, fakultativno do obligatno anaerobnih i mikroaerofilnih, nesporogenih, nepokretnih filamentoznih bacila koji se fragmentiraju u štapičaste oblike nalik difteroidima i ne prihvaćaju kiselo bojanje^[1]. Obojani po gramu značajno variraju u dužini te se mikroskopski prikazuju kao kratki bacili ili dugi tanki filamenti koji mogu, ali i ne moraju biti razgranatih oblika^[2]. Danas prepoznajemo više od četrdeset vrsta roda *Actinomyces*^[1].

Najvažniji i najčešći uzročnik infekcija kod čovjeka je obligatni anaerob *Actinomyces israelii*. Ostali članovi roda *Actinomyces*, dokazani tijekom infekcija kod ljudi, su *A. naeslundii*, *A. radīngae*, *A. turicensis*, *A. viscosus* i *A. meyeri*, od kojih potonja ima najveću sklonost diseminaciji. Pojedini članovi roda *Actinomyces* povezani su s određenim kliničkim sindromima najčešće lokaliziranoga oblika infekcije. *A. gerencseriae* je izoliran u slučaju torakalne aktinomikoze koja se prezentirala kao „*empyema necessitatis*“, a predstavlja spontanu perforaciju empijemskog sadržaja kroz prsnu stijenku uz formiranje apscesa torakalne stijenke^[3,4]. *A. naeslundii* je opisan u slučaju septičkog artritisa, koji se javio nakon intraartikularnog injiciranja hijaluronata^[5]. Hematogena diseminacija aktinomiceta vrlo je rijetka^[3].

Brojne vrste roda *Actinomyces* čine dio fiziološkog mikrobioma oralne flore ljudi i različitih životinja, kao i mikrobioma gastrointestinalnog i urogenitalnog sustava. Mogu se naći i u zubnim plakovima kod gingivitisa i periodontitisa. Na zdravoj i očuvanoj sluznici ne uzrokuju bolest, ali ako dođe do oštećenja sluznice i nastanka anaerobnih uvjeta, tada uzrokuju kroničnu i nezaustavljivu infekciju aktinomikozu^[6].

Aktinomikoza je kronična infekcija sa stvaranjem granuloma i apscesa koja se širi „*per continuitatem*“, uz razaranje fascije i kosti, stvarajući sinuse i fistule. Pojavljuje se u nekoliko kliničkih oblika, od kojih je najčešći cervikofacijalni. Osim cervikofacijalne aktinomikoze, opisane su torakalna, abdominalna i pelvična aktinomikoza. Pelvična aktinomikoza najčešće nastaje uslijed kolonizacije materničnog uložka te se preporuča njihova promjena svakih 5 godina^[7]. Aktinomikoze s najvećom smrtnošću su aktinomikoze središnjeg živčanog sustava. Infekcije uzrokovane aktinomicetama mogu biti polimikrobne, povezane s drugim pratećim bakterijama koje pridonose nastanku i razvoju infekcije slabeći obranu domaćina i umanjujući parcijalni tlak kisika. Polimikrobne infekcije javljaju se u usnoj šupljini i parodontu tijekom odontogenih infekcija, kao i tijekom infekcija urogenitalnog područja. Često su dio polimikrobne flore vegetacija kod endokarditisa intravenskih ovisnika^[3].

Nakon postavljanja kliničke sumnje na aktinomikozu, mikrobiološka se dijagnostika provodi pregledom dobivenog uzorka, u kojem se makroskopski mogu vidjeti „sumporna zrnca“. Kada se takva zrnca zdrobe i priredi preparat, mikroskopski se vidi tipična morfologija aktinomiceta. Uzorak se potom kultivira na obogaćenim tekućim i krutim podlogama. *A. israelii* za rast zahtijeva striktno anaerobne uvjete i raste sporo (dva i više tjedana). Kolonije su na hranjivim podlogama velike, lobularne i imaju izgled molara^[6]. Zbog anaerobnih i mikroaerofilnih karakteristika rasta, kod primoizolacije se preporučaju transport i kultivacija u obligatno anaerobnim uvjetima^[7].

Zbog poteškoća, fenotipske identifikacije razvijene su za vrstu i rod specifične DNA probe, kao i molekularne metode, poput 16S rDNA sekvencioniranja i MALDI-TOF metode, koje nisu dostupne u rutini^[1].

U terapiji aktinomikoze primjenjuju se visoke doze penicilinskih antibiotika kao lijekovi prvog izbora u višemjesečnoj terapiji (6-12 mjeseci). Trajanje liječenja kod cervikofacijalne aktinomikoze može biti kraće (2-6 tjedana) u kombinaciji s kirurškom drenažom. U slučaju alergije na penicilin, u obzir dolaze klindamicin, eritromicin i doksiciklin. Kada je god moguće, trebalo bi provesti kirurško liječenje radi uklanjanja nekrotične mase, drenaže apscesa i osiguravanja materijala za dijagnostiku^[3].

Prikaz bolesnika

Dječak star deset godina koji, prema heteroanamnestičkim podacima, ima prethodno provedene operativne zahvate na jedanaest karioznih mliječnih zuba, hospitalizira se uslijed treće epizode febriliteta u zadnja dva mjeseca s temperaturom do 39,2 °C i povišenih upalnih parametara, pri prijemu uz povišene vrijednosti C-reaktivnog proteina (244,1 mg/l).

Tijekom toga perioda, višekratno je dobivao peroralne antibiotike radi tonzilofaringitisa praćenog povišenom temperaturom te je primarno liječen fenoksimetilpenicilinom kroz deset dana. Tri tjedna po završetku terapije, javlja se recidiv febriliteta uz povišene vrijednosti C-reaktivnog proteina (150 mg/l) te se uvodi parenteralna terapija ceftriaksonom u trajanju od pet dana. Završetkom parenteralne terapije prelazi se na peroralnu primjenu amoksicilin-klavulanata kroz sedam dana te fenoksimetilpenicilina kroz pet dana.

U biokemijskim nalazima kod prijema, vrijednosti leukocita su 4,0x10⁹/l, eritrocita 4,46x10¹²/l, trombocita 156x10⁹/l, hemoglobina 106 g/l, dok diferencijalne vrijednosti neutrofila iznose 68,7%, limfocita 14,8 %, monocita 15,0%, eozinofila 1,0 % i bazofila 0,5%. Hepatogram pokazuje uredne vrijednosti enzima te povišene vrijednosti LDH (358 U/L) i feritina (722

ng/ml). Elektroforezom serumskih proteina dobiju se vrijednosti albumina 48,2%, alfa-1-globulina 7,4%, alfa-2-globulina 19,9%, beta-globulina 12,5% i gama-globulina 12,0%. Serološkim testiranjem nije dokazana akutna infekcija na *Mycoplasma pneumoniae*, *Francisella tularensis*, *Toxoplasma gondii*, *Bartonella henselae*, kao ni citomegalovirus ni Epstein-Bar virus. Stolica je, bakteriološki i virološki, bila negativna. Osim povišene temperature i slabo izraženog kašlja, tijekom pregleda uočeni su povećani limfni čvorovi, smješteni uz stražnji rub sternokleidomastoideusa, palpatorno bezbolni i pomični. Rentgen srca i pluća su bili uredni, kao i ultrazvuk srca. Ultrazvuk abdomena pokazao je uvećanu slezenu (13,5x 5,65 centimetara) i nekoliko manjih limfnih čvorova paraaortalno promjera oko 5 milimetara te jedan veći periportalno, promjera oko 1,4 centimetara.

Dječaku je ordiniran koamoksiklav parenteralno u dozi od 3x1 gram kroz deset dana.

Prilikom prijema, uzeti su uzorci krvi za hemokulturu te inkubirani u Bactec sustav (Becton, Dickinson and Company, USA). Nakon 48 sati inkubacije, hemokulture (AE i AN) su detektirane kao pozitivne. Nakon nasadivanja tekućega medija standardnim postupkom kalibriranom ezom na krute hranjive podloge (krvni agar, čokoladni agar, Columbia agar), uzorci su inkubirani u aerobnim i anaerobnim uvjetima na temperaturama u rasponu od 35 °C do 37 °C. Nakon aerobne (24 sata) i anaerobne (48 sati) inkubacije, bijelo-žute kolonije su porasle. Bojanjem po Gramu, prikazani su gram pozitivni štapići raznovrsnih veličina. U identifikaciji je korišten Api-Coryne sustav za identifikaciju, (BioMerieux, France) pomoću kojeg smo izolat definirali kao *Arcanobacterium haemolyticum*. Disk difuzijskom metodom testiranja osjetljivosti na antibiotike iskazao je dobru osjetljivost na ampicilin, eritromicin, klindamicin, moksifloksacin, vankomicin, linezolid, piperacilin-tazobaktam i amoksisicilin-klavulanat te otpornost na penicilin.

Iako je porasli soj Api-Coryne sustavom definiran kao *Arcanobacterium haemolyticum*, radi neuobičajenog izolata te potvrde dobivene identifikacije kao i radi provjere osjetljivosti na antibiotike, izolat je poslan u Referentni centar za kliničku mikrobiologiju na Klinici za infektivne bolesti „Dr. Fran Mihaljević“ u Zagreb, gdje je 16S rDNA metodom sekvencioniranja genoma definiran kao *Actinomyces* sp. Testiranje osjetljivosti gradijentnom metodom (E-test) pokazalo je dobru osjetljivost na penicilin, piperacilin-tazobaktam, amoksisicilin-klavulanat i ertapenem te otpornost na metronidazol. Daljnjom identifikacijom u Kliničkom bolničkom centru Osijek, pomoću MALDI-TOF uređaja izolat je identificiran kao *Microbacterium hydrocarbonoxydans*.

Tjedan dana nakon prve hospitalizacije, dječak je bio ponovno hospitaliziran uslijed febriliteta do 38,0 °C i produktivnog kašlja te povišenih vrijednosti C-reaktivnog proteina (78 mg/l). Za vrijeme ove hospitalizacije, liječen je ceftriaksonom (2x1,5 gram intravenozno) i metronidazolom (4x275 mg intravenozno), nakon čije su primjene nastupili mučnina i povraćanje te je izbačen iz terapije. Umjesto metronidazola, u terapiju je uveden meropenem (3x1 gram intravenozno). Uprkos terapiji, bilježi se daljnji porast C-reaktivnog proteina (259,6 mg/l) te se dječak premješta u Kliniku za infektivne bolesti „Dr. Fran Mihaljević“. Na dan prijema, dječak je bio afebrilan, urednih vitalnih parametara, bistre svijesti, orijentiran. Kod pregleda su nađeni palpabilni limfni čvorovi u svim vratnim regijama promjera oko 1 centimetar, kao i paket limfnih čvorova u lijevoj supraklavikularnoj jami istog promjera (1cm), s izraženim periglandularnim edemom.

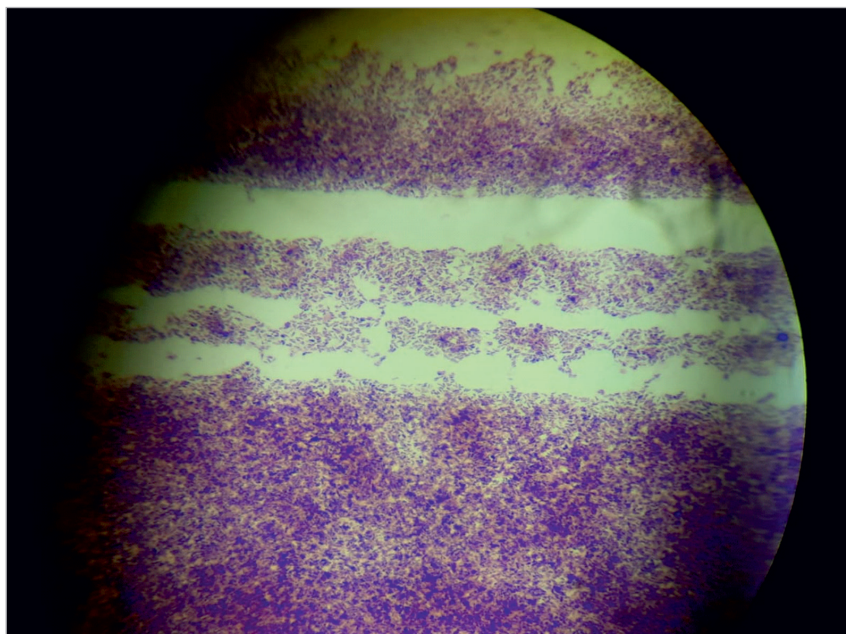
U biokemijskim nalazima pri prijemu, vrijednosti leukocita iznose $2,93 \times 10^9/l$, eritrocita $3,72 \times 10^{12}/l$, trombocita $159 \times 10^9/l$, hemoglobina 89 g/l s diferencijalnim vrijednostima neutrofila od 64,6%, limfocita 15,4%, monocita 18,4%, eozinofila 0,3% i bazofila 1,3%. Vrijednosti LDH su bile 278 U/L, feritina 858,4 i uz uredan hepatogram. Elektroforezom serumskih proteina dobivene su vrijednosti albumina 48,9%, alfa-1-globulina 3,7%, alfa-2-globulina 18%, beta-globulina 15,1% i gama-globulina 14,3%.

Ultrazvukom abdomena prikaže se znatno uvećana slezina (do 16 centimetara bipolarno) i blaže uvećana jetra (oko 15 centimetara u medioklavikularnoj liniji).

Rentgen srca i pluća je bio uredan. U imunološkom statusu dobivene su sljedeće stanične vrijednosti - T limfociti (CD3) 173, u ponovljenom nalazu 56,7, pomoćnički T limfociti (CD4+) 69, u ponovljenom nalazu 22,6, citotoksično-supresijski T limfociti (CD8+) 84, u ponovljenom nalazu 27,5 i B limfociti (CD19) 91, u ponovljenom nalazu 29,8, NK stanice (CD16+CD56+CD3-) 26, u ponovljenom nalazu 8,5, leukociti (CD45+ limfociti) 305, u ponovljenom nalazu 95,1 te omjer CD4/CD8 0,8. Komponente komplementa C3 i C4 bile su u granicama referentnih vrijednosti.

Punkcijom limfnog čvora, citološki je nađeno mnogo limfocita uz više binuklearnih stanica tipa Reed Sternberg te poneka Hodgkinova stanica koja odgovara nalazu Morbus Hodgkin. Punkcijom koštane srži nađene su reaktivne promjene. Molekularnom obradom (PCR) u punktu koštane srži nije dokazana *Leishmania* sp. Metodom 16S rDNA sekvencioniranja nije dokazana prisutnost bakterijske DNA u punktu limfnog čvora. Molekularnom analizom obriska nazofarinksa isključena je prisutnost *M.pneumoniae*. Mikrobiološkom analizom stolice nije dokazana prisutnost crijevnih patogena.

SLIKA 1. MIKROSKOPSKI IZGLED *MICROBACTERIUM HYDROCARBOXYDANS*
 FIGURE 1. MICROSCOPIC FINDING OF *MICROBACTERIUM HYDROCARBOXYDANS*



SLIKA 2. *MICROBACTERIUM HYDROCARBOXYDANS* U TIOGLIKOLATNOM BUJONU
 FIGURE 2. *MICROBACTERIUM HYDROCARBOXYDANS* IN THIOGLYCOLATE BROTH



MR obradom vrata, toraksa i abdomena uočena je cervikalna i torakalna limfadenopatija, uz fokalne promjene u slezeni.

Po završetku obrade, pacijent je premješten u Kliniku za onkologiju Klinike za dječje bolesti radi daljnje obrade i liječenja. Dječaku je, zbog pozitivnog izolata iz hemokulture *Actinomyces sp.*, ordiniran kristalni penicilin (6x2 MIU), prilikom čega je postupno došlo do regresije upalnih parametara i oporavka krvnih loza (leukopenije i trombocitopenije). Prilikom otpusta, preporučeno je nastavak terapije sustavne aktinomikoze parenteralnom terapijom u trajanju od ukupno 4 tjedna.

Rasprava

Rijetke su sistemske infekcije uzrokovane korinfornim bakterijama, ali zbog porasta broja imunokompromitiranih bolesnika, učestalost infekcija posredovanih takvim bakterijama raste. *A. israelii* je najčešći uzročnik aktinomikoze koja se u 60% slučajeva prikazuje kao cervikofacijalni oblik infekcije, 15% kao torakalni oblik, te 20% kao abdominalna aktinomikoza. Ostalih 5% aktinomikoza predstavljaju povremeni, rijetki oblici infekcija, među kojima su i bakterijemije^[8].

Stanja, koja pogoduju nastanku cervikofacijalne aktinomikoze, uključuju nesanirano kariozno zubalo, akutne zubne procese, traume vilice, upale gingive, kronični tonzilitis, otitis, mastoiditis, oralnu maksilofacijalnu traumu te kirurške zahvate. Najvećem broju slučajeva endogene oralne aktinomikoze prethodi tra-

uma tog područja. Najčešće je zahvaćeno mjesto submandibularna regija ili kut mandibule, sa ili bez cervikalne limfadenopatije. Paratireoidne žlijezde, jezik, nosna šupljina, područje epiglotisa i farinksa, također, mogu biti zahvaćeni infekcijom^[9]. Kod neliječene aktinomikoze i širenja infekcije može se razviti osteomijelitis mandibule^[10].

Torakalna aktinomikoza može biti posljedica širenja neliječene cervikofacijane aktinomikoze prema prsištu i medijastinalnoj regiji uslijed aspiracije infektivnog sadržaja iz usne šupljine ili posljedica širenja abdominalne/zdjelične aktinomikoze koja se širi retroperitonealno ili transdijafragmalno^[11]. Rijetko se javlja kod djece i teško dijagnosticira jer se može prezentirati kao maligna bolest, tuberkuloza ili gljivična infekcija. Kod torakalne aktinomikoze, česti su relapsi bolesti koji se javljaju uslijed subdoziranja antibiotika, nedovoljnog trajanja liječenja, ali i koinfekcije s drugim mikroorganizmima^[11]. Pelvična je aktinomikoza najčešće povezana s uporabom IUD (eng. *intrauterine device*) kod žena te nastaje uslijed kolonizacije materničnog uložka aktinomocetama. Učestalija je kod žena koje imaju maternični uložak duže od 4 godine. Pelvična aktinomikoza može nastati i uslijed širenja neliječene, abdominalne aktinomikoze. Aktinomikoza središnjeg živčanog sustava javlja se kao posljedica hematogene diseminacije ili direktnim širenjem infekcije, kao posljedica cervikofacijalne aktinomikoze ili aktinomikoze područja vrata. Klinička se slika očituje kao kronični meningitis ili meningoencefalitis koji se kompliciraju razvojem subduralnog empijema, epidu-

SLIKA 3. REZULTATI DOBIVENI MALDI-TOF ANALIZOM

FIGURE 3. RESULTS OBTAINED BY MALDI-TOF ANALYSIS

Sample 29

Sample Name: G5

Sample Description:

Sample ID: ACT_2

Sample Creation Date/Time: 2020-05-20T13:12:41.057

Sample Type: Standard

Identification Method: MALDI Biotyper MSP Identification Standard Method 1.1


Preprocessing Method: MALDI Biotyper Preprocessing Standard Method 1.1

ACQ Method: D:\Methods\flexControlMethods\MBT_FC.par

AutoXecute Method: MBT_AutoX_bak

Consistency Category (based on 2 best matches): A

Applied Taxonomy Tree: Bruker Taxonomy



Rank (Quality)	Matched Pattern	Score Value	NCBI Identifier
1 (+++)	Microbacterium hydrocarbonoxydans DSM 16089T DSM	2.30	273678
2 (+)	Microbacterium phyllosphaerae DSM 13468T DSM	1.92	124798
3 (-)	Microbacterium foliorum DSM 12966T DSM	1.69	104336
4 (-)	Microbacterium phyllosphaerae 16LM001565_1_x ACL	1.66	124798
5 (-)	Microbacterium phyllosphaerae 16LM001565_1_a ACL	1.63	124798
6 (-)	Microbacterium phyllosphaerae 16LM001565_2_b ACL	1.59	124798
7 (-)	Microbacterium foliorum 160419_34 BRB	1.50	104336
8 (-)	Microbacterium sp CICC 23988 CICC	1.46	33882
9 (-)	Microbacterium saperdae IMET 11076T HKJ	1.40	69368
10 (-)	Paenarthrobacter nicotinovorans DSM 420T DSM	1.38	29320

ralnog i spinalnog apscesa i kroničnog osteomijelitisa. Zbog sklonosti širenju „per continuitatem”, mogu se javiti rijetki oblici aktinomikoze sa simptomima perikarditisa, kolecistitisa ili kao kožni oblici bolesti^[1].

Među članovima velikog reda *Actinomycetales* porodice *Actinobacteria*, nalazi se rod *Microbacterium* čiji je član *Microbacterium hydrocarbonoxydans*^[12]. Rod *Microbacterium* široko je rasprostranjen u okoli-

šu i izoliran je iz uzoraka hrane, tla, biljaka, otpada i kukaca. Izoliran je i iz raznovrsnih kliničkih uzoraka pacijenata poput peritonealnog fluida, pripravaka matičnih stanica i uzoraka krvi tijekom bakterijemija povezanih s infekcijama kože (celulitidom) i kateterima (engl. *catheter-related bacteremias*)^[13]. Dokazan je kao uzročnik endoftalmitisa nakon ubodne ozljede oka i iz iskašljaja pacijenta s intersticijskom upalom pluća, nastalom nakon transplantacije srca^[14, 15]. Svi pacijenti, kod kojih su članovi ovoga roda izolirani, imali su terminalne bubrežne bolesti, hematološke maligne bolesti ili transplantaciju u podlozi i svakako pripadaju grupi imunokompromitiranih pacijenata^[15]. Zahvaljujući razvoju molekularne dijagnostike, netipizirani bakterijski izolati iz hemokultura pacijenata iz 1970-ih i 2010-ih godina obrađeni su metodom 16S rDNA sekvencioniranja te je među njima utvrđena prisutnost članova roda *Microbacterium*^[13].

Većina izolata roda *Microbacterium* dobro je osjetljiva na β-laktamske antibiotike, ciprofloksacin, linezolid, rifampin i vankomicin i otporna na eritromicin, klindamicin, gentamicin i tobramicin. Nakon dugotrajne terapijske primjene vankomicina opisana je otpornost na vankomicin. Naš je izolat iskazao dobru osjetljivost na penicilin, piperacilin-tazobaktam, amoksicilin-klavulanat i ertapenem te otpornost na metronidazol.

Naš pacijent u podlozi ima kariozno zubalo i višekratne operativne zahvate u području usne šupljine koji su, vrlo vjerojatno, izvor povremenih, „tranzitornih“ bakterijemija. Tijekom jedne od takvih epizoda, izoliran je *M. hydrocarbonoxydans*. Na žalost, kao i kod većine prethodno navedenih slučajeva, naknadnom hematološkom obradom pacijenta dokazan je Hodgkinov limfom te je pacijent upućen u odgovarajuću ustanovu na daljnje liječenje.

Samo 10% infekcija, uzrokovanih bakterijama roda *Actinomyces*, dijagnosticira se nakon početnih simptoma^[9]. Budući da na hranilištima sporo rastu, potrebno ih je kultivirati u mikroaerofilnim i(li) anaerobnim uvjetima minimalno 48-72 sata kako bi se prisutnost aktinomiceta u uzorku^[3] mogla potvrditi ili isključiti sa sigurnošću. Točno određivanje vrste aktinomiceta u rutinskom kliničkom mikrobiološkom laboratoriju uglavnom je nemoguće jer zahtijeva sofisticiranije metode koje su dostupne u većim kliničkim centrima. Zahvaljujući dobroj suradnji između laboratorija, ovog je puta bilo moguće doći do „imena i prezimena“ ovog izolata. Točno određivanje bakterijske vrste neophodno je i zbog potrebe dodatnih antimikrobnih testiranja, poput gradijentnog testa ili MIK-a, koji su preporučeni kao metode antimikrobnog testiranja za rijetke i spororastuće izolate.

Brojne vrste mikrobakterija su, zbog ograničenih mogućnosti identifikacije u prethodno opisanim slu-

čajevima, definirane kao difteroidi, korinebakterije, CDC grupe A-4 ili A-5. API-Coryne sustav (BioMérieux), kao i RapID CB Plus sustav (Remel), nisu se pokazali pogodnima za identifikaciju ovog roda^[16] te je primjena molekularnih metoda (16S rDNA sekvencioniranje, RFLP metoda i MALDI-TOF metoda) neophodna za točnu identifikaciju vrste^[1,16].

MALDI-TOF sustav omogućuje utvrđivanje proteinskog profila izolata dobivenih iz kliničkih uzoraka pomoću masene spektrometrije. Aparat ima bazu podataka s kojom uspoređuje dobiveni maseni spektar i temeljem usporedbe identificira bakteriju/gljivu do razine porodice, roda ili vrste, izražavajući identifikaciju u postotku podudaranja s bazom podataka. MALDI-TOF je uspješan u identifikaciji aerobnih, fakultativnih i anaerobnih bakterija i kvasaca i zasada malog broja plijesni (*Aspergillus*, *Fusarium*, *Mucorales*). Osjetljivost i specifičnost ove metode u usporedbi s molekularnom metodom određivanja 16S rRNA gena iznimno je visoka te je podudaranja bilo u 96,7% izolata^[17,18]. Primjena masene spektrometrije omogućuje nam identifikaciju izolata na razini roda^[18]. U slučajevima bakterijemija, uzrokovanih ovakvim rijetkim mikroorganizmima, preporuča se dodatna klinička obrada radi isključenja drugih, vrlo često malignih bolesti u podlozi^[9,19,20].

Zaključak

Sistemska aktinomikoza i bakterijemije uzrokovane vrstama roda *Actinomyces* izuzetno su rijetke. Ako pacijent ne pokazuje dobar odgovor na ciljane antimikrobne terapije, trebalo bi posumnjati na malignu bolest u pozadini takvog infektivnog događaja. Dostupnost molekularnih metoda i masene spektrometrije u rutinskoj laboratorijskoj dijagnostici omogućit će točniju i sigurniju identifikaciju ovakvih izolata.

LITERATURA

- [1] Procop GW, Church DL, Hall GS, Janda WM, Koneman EW, Schreckenberger PC, Woods GL. Other Coryneform Bacteria. In: Koneman's Color Atlas and Textbook of Diagnostic Microbiology. 7.ed. Philadelphia: Wolters Kluwer; 2017., p.899-912.
- [2] Brooks G, Carroll K, Butel J, Morse S, Mietzner T. In: Jawetz, Melnick & Adelberg's Medical Microbiology. Split: Placebo d.o.o.; 2015 (textbook translation) p. 297-298.
- [3] Begovac J, et al. Clinical infectology (Klinička infektologija). Zagreb: Medicinska naklada; 2019., p. 846-848.
- [4] Llamas-Velasco M, Dominguez I, Ovejero E, et al. Empyema necessitatis revisited. Eur J Dermatol 2010;20:115-119.
- [5] Lequerre T, Nouvellon M, Kraznowska K, et al. Septic arthritis due to *Actinomyces naeslundii*: report of a case. Joint Bone Spine 2002;69:499-501.
- [6] Kalenić S, et al. Medical microbiology (Medicinska mikrobiologija). Zagreb: Medicinska naklada; 2019. p. 291-294.

- [7] Valour F, Senechal A, Dupieux C, Karsenty J, Lustig S, Breton P. Actinomycosis: etiology, clinical features, diagnosis, treatment, and management. *Infect Drug Resist.* 2014;7:183–197.
- [8] Adderson EE, Boudreaux JW, Hayden RT. Infections caused by Coryneform bacteria in pediatric oncology patients. *Pediatr Infect Dis J.* 2008;27(2):136-141
- [9] Carvalho de Medeiros F, Carvalho de Medeiros F. Tonsillar actinomycosis mimicking relapse of diffuse large B-cell non-Hodgkin lymphoma. *Rev Chilena Infectol.* 2016; 33(5): 576-579.
- [10] Crossman T, Herold J. Actinomycosis of the maxilla- a case report of a rare oral infection presenting in general dental practice. *Br Dent J* 2009;206:201-202.
- [11] Alborzi A, Pasyar N, Nasiri J. Actinomycosis as a Neglected Diagnosis of Mediastinal Mass. *Jpn J Infect Dis.* 2006;59(1):52-3.
- [12] Schipper A, Bosecke K, Spröer C, Schumann P. *Microbacterium Oleivorans* Sp. Nov. And *Microbacterium Hydrocarbonoxydans* Sp. Nov., Novel Crude-Oil-Degrading Gram-positive Bacteria. *Int J Syst Evol Microbiol.* 2005;55:655-660.
- [13] Procop GW, Church DL, Hall GS, Janda WM, Koneman EW, Schreckenberger PC, Woods GL. Other Coryneform Bacteria. In: Koneman's color atlas and textbook of diagnostic microbiology. 7.ed. Philadelphia: Wolters Kluwer; 2017., p.927-928
- [14] Funke G, Haase G, Schnitzler N, et al. Endophthalmitis due to *Microbacterium* species: case report and review of microbacterium infections. *Clin Infect Dis* 2007; 24:713-716.
- [15] Giammanco GM, Pignato S, Grimont PAD et al. Interstitial pulmonary inflammation due to *Microbacterium* sp. after heart transplantation. *J Med Microbiol* 2006;55:335-339.
- [16] Buss SN, Starlin R, Iwen PC. Bacteremia caused by *Microbacterium binotii* in a patient with sickle cell anemia. *J Clin Microbiol* 2014;52:379-381
- [17] Kalenić S et al. Medicinska mikrobiologija. Zagreb; Medicinska naklada, 2019. p. 86-87.
- [18] Ng LS, Sim JH, Eng LC, Menon S, Tan TY. Comparison of phenotypic methods and matrix-assisted laser desorption ionisation time-of-flight mass spectrometry for the identification of aero-tolerant *Actinomyces* spp. isolated from soft-tissue infections. *Eur J Clin Microbiol Infect Dis.* 2012;31(8):1749-52.
- [19] Dentale N, Fulgaro C, Fasulo G, et al. Cervicofacial and Pulmonary Actinomycosis Associated with Non-Hodgkin's Lymphoma. *Scand J Infect Dis.* 1998;30(5):519-20.
- [20] Jeffery-Smith A, Nic-Fhogartaigh C, Millar M. Is the Presence of *Actinomyces* spp. in Blood Culture Always Significant? *J Clin Microbiol.* 2016;54(4):1137-9.