

# Miller Fisherov sindrom

---

**Jakuc, Dijana**

**Master's thesis / Diplomski rad**

**2016**

*Degree Grantor / Ustanova koja je dodijelila akademski / stručni stupanj:* **University of Rijeka, Faculty of Medicine / Sveučilište u Rijeci, Medicinski fakultet**

*Permanent link / Trajna poveznica:* <https://um.nsk.hr/um:nbn:hr:184:108344>

*Rights / Prava:* [In copyright](#)/[Zaštićeno autorskim pravom.](#)

*Download date / Datum preuzimanja:* **2025-01-24**



*Repository / Repozitorij:*

[Repository of the University of Rijeka, Faculty of Medicine - FMRI Repository](#)



SVEUČILIŠTE U RIJECI  
MEDICINSKI FAKULTET  
INTEGRIRANI PREDDIPLOMSKI I DIPLOMSKI  
SVEUČILIŠNI STUDIJ MEDICINE

Dijana Jakuc  
MILLER FISHEROV SINDROM  
Diplomski rad

Rijeka, 2016.

SVEUČILIŠTE U RIJECI  
MEDICINSKI FAKULTET  
INTEGRIRANI PREDDIPLOMSKI I DIPLOMSKI  
SVEUČILIŠNI STUDIJ MEDICINE

Dijana Jakuc  
MILLER FISHEROV SINDROM  
Diplomski rad

Rijeka, 2016.

Mentor rada: doc. dr. sc. Olivio Perković, dr. med.

Diplomski rad ocijenjen je dana \_\_\_\_\_ u/na \_\_\_\_\_

\_\_\_\_\_, pred povjerenstvom u sastavu:

1. \_\_\_\_\_
2. \_\_\_\_\_
3. \_\_\_\_\_

Rad sadrži 29 stranica, 3 slike, 3 tablice i 25 literaturnih navoda.

*Ovaj diplomski rad posvećujem svojim roditeljima i sestri. Hvala Vam na svemu što ste mi pružili tijekom studija.*

*Zahvaljujem svima koji su mi pomogli pri izradi ovog rada svojim savjetima, preporukama i ostalim, ne tako beznačajnim, sitnicama, a posebno mentoru doc. dr. sc. Oliviu Perkoviću.*

## SADRŽAJ

1. UVOD .....	1
2. SVRHA RADA .....	2
3. PREGLED LITERATURE NA ZADANU TEMU .....	4
3.1. Varijante Guillain – Barréova sindroma.....	4
3.2. Epidemiologija Miller Fisherovog sindroma.....	5
3.2.1. Genetika .....	5
3.3. Kliničke značajke MFS-a .....	5
3.4. Etiologija i patogeneza .....	7
3.5. Patohistološki nalaz .....	10
3.6. Dijagnoza.....	11
3.6.1. Dijagnostički kriteriji .....	11
3.6.2. Dodatne pretrage .....	14
3.6.2.1. Određivanje serumskih antitijela.....	14
3.6.2.2. Magnetska rezonancija (MRI).....	14
3.6.2.3. Nalaz cerebrospinalne tekućine.....	15
3.6.2.4. Elektrofiziološki nalazi .....	15
3.6.2.5. Elektromiografija .....	16
3.6.2.6. Ostali laboratorijski nalazi.....	16
3.7. Diferencijalna dijagnoza.....	16
3.8. Terapija.....	18
3.9. Prognoza .....	19
4. RASPRAVA.....	20
5. ZAKLJUČAK .....	22
6. SAŽETAK.....	23
7. SUMMARY .....	24
8. LITERATURA.....	25
9. ŽIVOTOPIS .....	29

## POPIS SKRAĆENICA

<b>MFS</b>	Miller Fisherov sindrom
<b>GBS</b>	Guillain-Barréov sindrom
<b>AUDP</b>	Akutna upalna demijelinizacijska poliradikuloneuropatija
<b>AMSAN</b>	Akutna motorna i senzorna aksonalna neuropatija
<b>AMAN</b>	Akutna motorno-aksonalna neuropatija
<b>C. jejuni</b>	Campylobacter jejuni
<b>EMG</b>	Elektromiografija
<b>BBE</b>	Bickerstaffov encefalitis
<b>Ig</b>	Imunoglobulin
<b>MRI</b>	<i>Magnetic resonance imaging</i> (magnetska rezonancija)

## 1. UVOD

Miller Fisherov sindrom (MFS) neuropatija je nazvana po neurologu Charlesu Milleru Fisheru (5. 12. 1913., Waterloo, Ontario – 14. 4. 2012., Albany, New York) koji je 1956. godine opisao tri pacijenta s kliničkim trijasom kojeg su sačinjavali oftalmoplegija, ataksija i arefleksija bez istaknutih znakova periferne neuropatije. Pored značajnog doprinosa kojeg je dr. Fisher dao dotadašnjem shvaćanju cerebrovaskularnih bolesti kao što su okluzije karotidnih arterija, lakunarni infarkti i s tim povezani sindromi, velike zasluge ima na polju neuromuskularne medicine opisujući ovaj sindrom kao varijantu Guillain-Barréova sindroma (GBS).<sup>[1]</sup>

GBS je akutna upalna demijelinizirajuća polineuropatija koja se klinički očituje kao pojava progresivne simetrične mlohave paralize koja se ascendentno širi od nogu prema rukama i licu, oslabljeni ili ugasli vlastiti refleksi, poremećaji osjeta i autonomna disfunkcija. Bolest je autoimuna, obično joj prethodi akutna infekcija (respiratorni sustav ili gastroenteritis), a točan uzrok nastanka još uvijek nije poznat. U barem jedne trećine bolesnika s GBS-om otkrivena su antigangliozidna antitijela koja križno reagiraju s lipopolisaharidnim antigenima prisutnim kod infektivnih uzročnika, što je mogući mehanizam nastanka bolesti. Kod Miller Fisher varijante, oko 96% bolesnika pozitivno je za anti-GQ1b antitijela (protutijela na glikolipid izražen na aksolomi kranijalnih živaca). Osim MFS-a, ostale varijante GBS-a su akutna upalna demijelinizacijska poliradikuloneuropatija (AUDP), akutna motorna i senzorna aksonalna neuropatija (AMSAN), akutna motorno-aksonalna neuropatija (AMAN), faringealno-cerviko-brahijalna varijanta te akutna pandisautonomija. Najčešća varijanta je AUDP.<sup>[2]</sup>

MFS se smatra varijantom GBS-a zbog zajedničke prisutnosti simetrične slabosti i arefleksije, distalnih parestezija, poremećaja u provodnji živčanih impulsa, povećane razine proteina u likvoru (u odsutnosti povećanja stanica), monofazičnog toka bolesti, prethodne infekcije,



prisutnosti antigangliozidnih antitijela u serumu te zbog prisutnosti preklapajućih slučajeva u kojima pacijenti s MFS-om progrediraju u GBS. [2]

## **2. SVRHA RADA**

Svrha ovog diplomskog rada je pobliže upoznati Miller Fisherov sindrom, njegove kliničke značajke, dijagnostiku i liječenje. Zatim, svrha je i uočiti razlike između ovog sindroma i ostalih varijanti Guillain-Barréova sindroma. Osobita pažnja posvećena je dijagnostičkim kriterijima, koji bi trebali pomoći u postavljanju prave dijagnoze, te se osim kliničkih kriterija navode i dodatne pretrage koje su od pomoći prilikom postavljanja dijagnoze. Također je prikazana diferencijalna dijagnoza Miller–Fisherovog sindroma te na kraju terapija i prognoza bolesti.

### 3. PREGLED LITERATURE NA ZADANU TEMU

#### 3.1. Varijante Guillain – Barréova sindroma

Različite varijante GBS-a razlikuju se primarno prema elektrodijagnostičkim i patološkim obilježjima. Klinički se također različito očituju.

*Tablica 1. Varijante Guillain – Barréova sindroma [2, 3]*

Miller Fisherov sindrom (MFS)	Pogađa odrasle i djecu; oftalmoplegija, ataksija i arefleksija; anti-GQ1b antitijela; demijelinizacija; brz oporavak
Akutna upalna demijelinizacijska poliradikuloneuropatija (AUDP)	Češće pogađa odrasle nego djecu; brzo se širi demijelinizacija; limfocitna infiltracija; varijabilno sekundarno aksonalno oštećenje; anti-GM1 antitijela; ascedentna paraliza
Akutna motorna i senzorna aksonalna neuropatija (AMSAN)	Rijetka; uglavnom zahvaća odrasle; spor i često nepotpun oporavak; obično teško aksonalno oštećenje; zahvaća motorna i senzorna vlakna
Akutna motorno-aksonalna neuropatija (AMAN)	Djeca i mladi odrasli; najveća prevalencija u Kini i Meksiku; može biti sezonska; brz oporavak; anti GD1a antitijela, varijabilno aksonalno oštećenje; zahvaća samo motorna vlakna; moguća teška respiratorna simptomatologija
Faringealno-cerviko-brahijalna varijanta	Proksimalna silazna slabost; anti-GT1a antitijela; dif.dg: botulizam, difterija
Akutna pandisautonomija	Veliki ispadi autonomnog živčanog sustava

### **3.2. Epidemiologija Miller Fisherovog sindroma**

MFS je rijetka bolest. Incidencija nije točno poznata i varira ovisno o različitim geografskim područjima. Veća je pojavnost u zemljama Azije dok u zapadnim zemljama čini 5% svih GBS slučajeva. Općenito, incidencija je procijenjena na otprilike 1-2 slučaja na milijun stanovnika godišnje. Otprilike jedna trećina pacijenata s MFS-om progredirat će u GBS. Pogađa svaku životnu dob, uključujući i djecu. Srednja dob javljanja je 43,6 godina. Za razliku od većine ostalih autoimunih bolesti, MFS se dvostruko češće javlja kod muškaraca nego kod žena. <sup>[1,4]</sup>

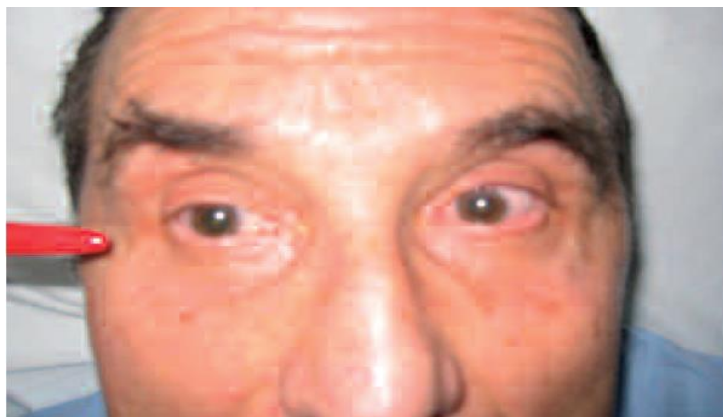
#### **3.2.1. Genetika**

MFS se ne pojavljuje u obiteljima (iznimno, 2011. godine opisan je slučaj istodobne pojave MFS-a kod blizanaca). Polimorfizam gena za imunološki odgovor može biti uključen u podložnost za razvoj križno - reaktivnih antitijela nakon infekcije što vodi do MFS-a. Za sada nema identificiranih suspektnih gena. <sup>[4,21]</sup>

### **3.3. Kliničke značajke MFS-a**

Miller Fisherov sindrom je rijetka autoimuna akutna polineuropatija karakterizirana ataksijom (poremećaj koordinacije voljnih pokreta), oftalmoplegijom (paraliza očnih mišića) te arefleksijom (odsutnost dubokih tetivnih refleksa) s relativnom poštedom snage u ekstremitetima i trupu. Također se mogu javiti i facijalna pareza (slabost mimične muskulature) te senzorni ispadi. <sup>[5]</sup> Početni je simptom obično diplopija i/ili ataksija udova te nestabilnost prilikom hoda. Potpuna klinička slika ataksije, oftalmoplegije i arefleksije obično se razvije unutar 5 do 10 dana. Diplopija obično napreduje tijekom nekoliko dana i može rezultirati potpunom oftalmoplegijom (uključujući i arefleksiju zjenica) ili eksternom oftalmoplegijom (s normalnim pupilarnim refleksima). Arefleksija zjenica prisutna je u 35-42% bolesnika. <sup>[6]</sup> Kod

mnogih pacijenata se javlja i unilateralna ili bilateralna ptoza. Refleksi mogu biti očuvani u inicijalnoj fazi bolesti, no većina pacijenata vrlo brzo razvije simetričnu arefleksiju ili hiporefleksiju što se može zadržati tijekom dužeg perioda. Osim živaca koji pokreću očnu jabučicu (III.- nervus oculomotorius, IV.-nervus trochlearis i VI. moždani živac – nervus abducens), mogu biti zahvaćeni i ostali kranijalni živci. Najčešće je zahvaćen facijalni živac (nervus facialis), i to u 50% bolesnika. Mnogi se pacijenti, također, žale na blage senzorne smetnje obično parestezije ili disestezije svih ekstremiteta. Parestezije su različite subjektivne osjetne senzacije koje bolesnik doživljava spontano uz odsutnost vanjskog podražaja (osjećaj mravinjanja, bockanja, trnjenja, topline, hlađenja,...). Disestezije su poremećaji interpretacije osjeta (na primjer osjet trnjenja na dodir). Teški senzorni deficiti su rijetki. Može se javiti i slabost vratnih mišića, ramenog pojasa i ruku. Neki pacijenti nadalje razviju blagu tetraparezu i otprilike jedna trećina će ih progredirati u GBS s izraženijom slabošću i/ili zatajenjem respiratorne funkcije. Većina bolesnika u anamnezi navodi prethodno preboljelu nekomplikiranu infekciju gastrointestinalnog ili respiratornog sustava koja je prethodila pojavi prvih neuroloških simptoma (nekoliko tjedana ranije).<sup>[4]</sup> Mehanizam ataksije nije potpuno razjašnjen, budući da lezije centralnog živčanog sustava nikada nisu uvjerljivo dokazane, a propriocepcija je normalna ili blago oštećena. Mogući mehanizam ataksije je poremećena provodnja impulsa perifernih nemijeliniziranih spinocerebelarnih vlakana.<sup>[19]</sup>



*Slika 1. Ograničena abdukcija oba oka, izraženije desnog<sup>[7]</sup>*

Osim „klasične“ forme MFS-a (trias simptoma – oftalmoplegija, ataksija, arefleksija), mogu se javiti i atipični, nepotpuni oblici MFS-a, kao što su akutna oftalmopareza, akutna ataktična neuropatija, akutna ptoza i akutna midrijaza (povezanost s anti-GQ1b antitijelima).<sup>[8]</sup> Osim navedenih nepotpunih oblika, važno je spomenuti i Bickerstaffov encefalitis (BBE), bolest koju neki autori smatraju varijantom MFS-a zbog mnogih preklapanja u kliničkoj slici i patogenezi. Ono što razlikuje tu bolest od klasičnog MFS-a je zahvaćenost središnjeg živčanog sustava. Dakle, to je poremećaj karakteriziran oftalmoplegijom, ataksijom i poremećajima svijesti.<sup>[9]</sup> Godine 1951., liječnici Bickerstaff i Cloake opisali su tri pacijenta sa simptomatologijom moždanog debla i promijenjenom svješću nakon preboljele infektivne bolesti. Već tada se ovaj sindrom povezivao s GBS-om zbog prethodne infekcije, arefleksije i albuminocitološke disocijacije u likvoru. Šest godina kasnije, Bickerstaff je u svoja promatranja uključio još pet dodatnih slučajeva s istim obrascima simptoma naglašavajući benigni ishod bolesti kod svih osim kod jednog pacijenta koji je umro.<sup>[10]</sup>

Tablica 2. Kliničke značajke MFS i njegovih varijanti<sup>[8]</sup>

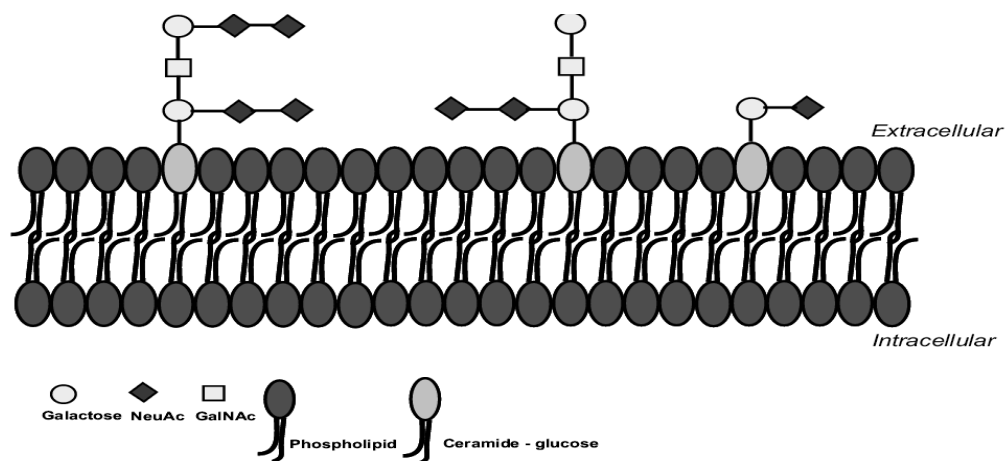
MFS	OBRAZAC SLABOSTI	ATAKSIJA, AREFLEKSIJA	
Klasični MFS	Oftalmoplegija	Da	Da
Akutna oftalmopareza	Oftalmoplegija	Ne	Ne
Akutna ataktična neuropatija	Nema slabosti	Da	Ne
Akutna ptoza	Ptoza	Ne	Ne
Akutna midrijaza	Paralitička midrijaza	Ne	Ne
Bickerstaffov encefalitis	Oftalmoplegija	Da	Ne (+ hipersomnolencija)

### 3.4. Etiologija i patogeneza

MFS obično prati infekciju, najčešće *Campylobacter jejuni*, a od ostalih uzročnika dokazani su *Haemophilus influenzae*, *Streptococcus pyogenes*, *Staphylococcus aureus*,

*Mycoplasma pneumoniae*, *Coxiella burnetii*, *citomegalovirus*, *Epstein–Barr virus*, *varicella-zoster virus* i *mumps virus*.<sup>[11]</sup> Autoimunog je podrijetla, a osim s infekcijama, može biti povezan i s neoplastičnim poremećajima.<sup>[12]</sup> Kod 96% bolesnika otkrivena su antigangliozidna antitijela koja križno reagiraju s lipopolisaharidnim antigenima prisutnim kod infektivnih uzročnika što je mogući mehanizam nastanka bolesti (anti-GQ1b antitijela - protutijela na gangliozide GQ1b izražene na aksolemi kranijalnih živaca i na presinaptičkim završecima neuromuskularnih spojnica).<sup>[2]</sup> Uloga antigangliozidnih anti-GQ1b antitijela u patogenezi MFS prepoznata je u ranim 1990-im godinama. Ta antitijela otkrivena su i kod pacijenata s Bickerstaffovim encefalitisom što ga je, uz preklapajuću simptomatologiju, i svrstalo u varijantu MFS-a.<sup>[8,12]</sup>

Gangliozidi su razred od više od 100 sturkturno različitih membranskih glikolipida koji su bogato zastupljeni u živčanom sustavu (iako su prisutni i u većini drugih stanica). Sastoje se od ceramidskog repa umetnutog u lipidni dvosloj s jednom ili više molekula sijalinske kiseline (uglavnom N-acetilneuraminska kiselina) vezane za šećerni lanac.



Slika 2. Shematski prikaz gangliozida u fosfolipidnom dvosloju membrane<sup>[12]</sup>

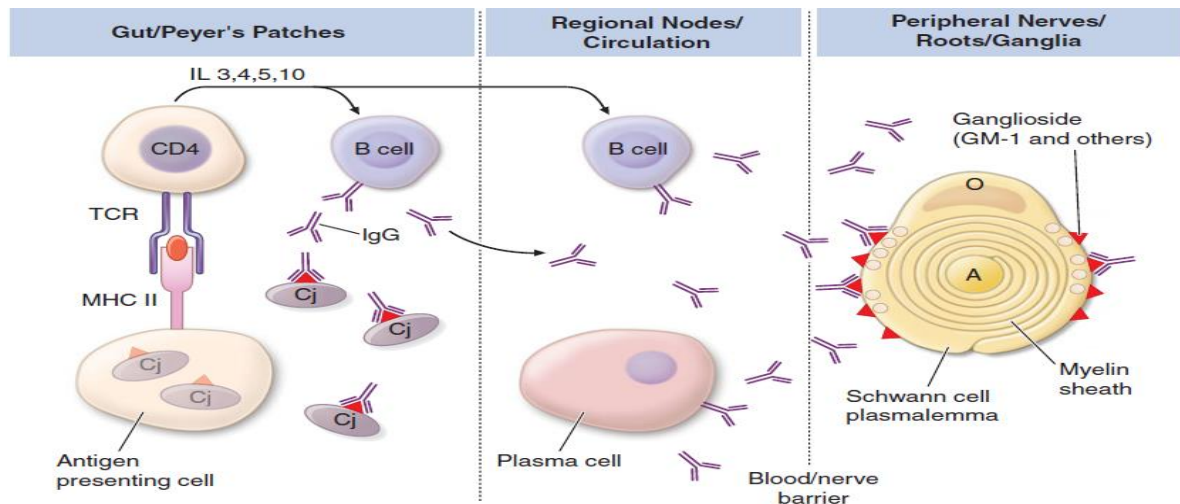
Oni moduliraju široko područje neuronskih funkcija, ali su također poznati kao receptori bakterijskih toksina i mete za autoantitijela.<sup>[13]</sup> Čine 15% ukupne količine lipida u živčanom sustavu kralježnjaka, a također su prisutni i u presinaptičkim membranama. Nadalje, gangliozidi se mogu naći u krvnoj plazmi i cerebrospinalnoj tekućini te se neprestano događaju izmjene

između njih i membranski vezanih gangliozida. Sudjeluju u regulaciji rasta, formiranju ionskih kanala, staničnom prepoznavanju, važni su za adheziju molekula te imaju veliku ulogu u transdukciji različitih signala i impulsa i općenito u interakciji između stanica.

Koncentracija pojedinih gangliozida u ciljanoj membrani može odrediti osjetljivost na specifična antitijela što se jasno može vidjeti u MFS-u gdje je izražena simptomatologija okulomotornih živaca, koji su bogati sa GQ1b gangliozidima, i pogođeni su najteže. Anti-GQ1b antitijela specifično se vezuju za navedene gangliozide. Anti GQ1b antitijela također gotovo uvijek križno reagiraju sa strukturno sličnim gangliozidom GT1a. Treba naglasiti da ova antitijela nisu prisutna u svih pacijenata s MFS-om, pa s obzirom na to nije isključeno da se u patogenezi ovog sindroma nalaze i još neki drugi zasad neistraženi fenomeni. <sup>[13,14]</sup> Prethodna infekcija sa *Campylobacter jejuni* može uzrokovati molekularnu mimikriju i križnu autoimunu reakciju. Molekularna mimikrija odnosi se na strukturnu sličnost tkiva domaćina i patogena što dovodi do dvojnog prepoznavanja od strane T ili B staničnih receptora. Za *C. jejuni* dokazano je da posjeduje lipopolisaharidne epitope koji mogu oponašati GQ1b gangliozide (kao i GM1 gangliozid kod GBS-a). <sup>[14]</sup> Limfociti B prepoznaju epitope na *C. jejuni* te dolazi do križne reakcije s gangliozidima prisutnim na površini Schwannovih stanica i podležecem mijelinu. B-stanice (posredstvom limfocita T) produciraju imunoglobulin G (IgG protutijela). Kritični događaj je bijeg aktiviranih B stanica iz Peyerovih ploča (nakupine limfnih čvorića u sluznici i podsluznici tankog crijeva) u regionalne limfne čvorove. Aktivirane T stanice vjerojatno također potpomažu prodiranje patogeničnih autoantitijela. Najranije promjene u mijelinu čine edem između lamela mijelina i vezikularne disrupcije u najudaljenijim (vanjskim) mijelinskim slojevima. Ti efekti su povezani s aktivacijom C5b – C9 membranskih napadača kompleksa i vjerojatno su posredovani ulaskom kalcija. Moguće je i da citokin iz makrofaga *tumor necrosis factor* (TNF) također uzrokuje oštećenje mijelina. <sup>[3]</sup> Na eksperimentalnim životinjama dokazano je da se IgG pacijenata s MFS-om veže na pre i post sinaptičke membrane neuromuskularnih



spojnica, a *Liu i sur.* otkrili su da su neuromuskularne spojnice ljudskih okulomotornih mišića kod MFS bolesnika označene sa anti-GQ1b i anti-GT1a monoklonalnim antitijelima. Anti-GQ1b antitijela blokiraju neuromuskularnu transmisiju, te su kliničke posljedice proporcionalne aktivnosti GQ1b antitijela. <sup>[12]</sup>



Slika 3. Imunopatogeneza MFS povezana sa *C. jejuni* infekcijom <sup>[3]</sup>

### 3.5. Patohistološki nalaz

Postoji samo nekoliko izvješća o patohistološkom nalazu MFS-a, budući da je bolest uglavnom samoograničavajuća i benignog tijeka. Generalno, makroskopske abnormalnosti nisu vidljive u središnjem živčanom sustavu. Mikroskopska ispitivanja perifernog živčanog sustava (uključujući kranijalne živce) pokazala su segmentalnu demijelinizaciju s minimalnom perivaskularnom infiltracijom dok su leđna moždina i moždano deblo bili normalni ili samo blago mikroskopski promijenjeni neuroni srednjeg mozga (piknoza i blaga kromatoliza). Generalno, to potvrđuje činjenicu da je patologija MFS-a dominantno periferna. U rijetkim slučajevima, tipični simptomi MFS-a bili su uzrokovani leptomeningealnom karcinomatozom (dokazano autopsijom). Iako u većini slučajeva nema centralne patologije (osim blage upalne reakcije), *Kornberg i suradnici* imunohistokemijski su dokazali da je molekularni sloj malog mozga bio selektivno obojen serumom kod troje MFS pacijenata. Obojenje je bilo vidljivo

jedino kad je uzet serum ranog stadija bolesti, i svi serumi sadržavali su anti-GQ1b antitijela. Za razliku od klasičnog MFS, BBE pokazuje predominantno centralnu simptomatologiju. <sup>[12]</sup>

### **3.6. Dijagnoza**

#### **3.6.1. Dijagnostički kriteriji**

Kod većine pacijenata s MFS-om dijagnoza se može postaviti klinički na temelju karakterističnog trijasa simptoma—oftalmoplegije, ataksije i arefleksije. Elektromiografija i analiza cerebrospinalne tekućine često su nepouzdanе metode u početnim stadijima bolesti te zato ne bi trebalo odgađati postavljanje dijagnoze ukoliko prema kliničkim znakovima postoji sumnja na MFS ili neku od ostalih varijanti GBS-a. Albumino-citološka disocijacija u likvoru je odsutna u prvom tjednu od pojave simptoma u više od polovice pacijenata. <sup>[8]</sup> U otprilike 40% pacijenata sa svim varijantama GBS-a, mjerenje živčane provodljivosti u prvom tjednu može sugerirati dijagnozu neuropatije bez ispunjenja kriterija za neku specifičnu elektrofiziološku podvrstu. <sup>[15]</sup> Nadalje, elektrofiziološki nalaz se mijenja u 24-38% pacijenata. <sup>[16]</sup> Serološki testovi na antigangliozidna antitijela su pouzdani, ali je potrebno određeno vrijeme do dobivanja rezultata. Zbog svega navedenog, od velike važnosti su klinički dijagnostički kriteriji. Kod MFS-a, slabost zahvaća područja koja inerviraju kranijalni motorni živci, posebno treći, četvrti i šesti moždani živac. Kada govorimo generalno o svim varijantama GBS-a, slabost je pristuna u gotovo svim varijantama, samo na različitim područjima. Iznimka je primjerice akutna ataksijska neuropatija. Slabost je većinom simetrična, međutim kod MFS-a može biti i unilateralna oftalmoplegija sa ili bez unilateralne ataksije (u rijetkim slučajevima i unilateralna slabost udova), što je povezano s antigangliozidnim antitijelima. <sup>[8,17]</sup> Još jedna vrlo važna značajka je što je klinički tijek bolesti monofazan. Infekcija gastrointestinalnog ili respiratornog sustava navedena u anamnezi koja se javila 3 dana do 6 tjedana prije pojave simptoma podupire dijagnozu. Klinički je potrebno razlikovati MFS od ostalih varijanti GBS-a. GBS može biti dijagnosticiran u

pacijenata koji se prezentiraju s bilateralnom flacidnom slabošću udova. Često pacijenti s GBS-om osjećaju parestezije ili bol u distalnim dijelovima udova. Slabost kod GBS-a je ascendentna i može zahvatiti respiratornu muskulaturu te kranijalne živce. Za razliku od toga slabost kod MFS-a javlja se kranijalno u području inervacije kranijalnih živaca. Kod pacijenata s faringo-cerviko-brahijalnom slabosti ključan klinički nalaz je orofaringealna slabost, slabost u vratu i rukama te arefleksija. Većina njih navodi neke senzorne poremećaje, iako za ovu podvrstu senzorno oštećenje nije karakteristično. Kao i kod MFS-a, i kod ove varijante mogu biti pozitivna anti-GQ1b antitijela, ali i druga anti-GT1a antitijela. Pacijenti sa paraparetičnim GBS-om razvijaju flacidnu slabost nogu, ali imaju normalan neurološki nalaz gornjih ekstremiteta. Dijagnozu podupire nalaz neuropatije aksonalnog tipa na EMG-u te prisustvo antigangliozidnih antitijela. Pacijenti s MFS-om prezentiraju se s oftalmoplegijom, arefleksijom i ataksijom, a oni kod kojih se javlja i hipersomnolencija (napadi spavanja, potreba za spavanjem i kada osoba želi biti budna) imaju BBE, podtip MFS-a sa zahvaćanjem središnjeg živčanog sustava. Iako ni jedan pacijent, kojeg je opisao dr. Bickerstaff, nije imao hiperrefleksiju, danas se smatra da je prisutnost hiperrefleksije dostatna za dijagnozu BBE čak i ako nema hipersomnolencije jer obje značajke upućuju na podrijetlo iz središnjeg živčanog sustava.<sup>[8]</sup> Nepotpune forme MFS-a uključuju akutnu ataksijsku neuropatiju, koja može biti dijagnosticirana u odsustvu oftalmoplegije te akutnu oftalmoparezu, koja može biti dijagnosticirana u odsustvu ataksije. Vrlo nepotpune forme MFS-a pokazuju samo izoliranu ptozu ili midrijazu.<sup>[18]</sup> Nepotpuni BBE, poznat kako akutna ataktična hipersomnolencija, može biti dijagnosticiran u pacijenata koji imaju nalaz ataksije i hipersomnolencije u odsutnosti oftalmoplegije. Prisutnost anti – GQ1b antitijela može potvrditi kliničku dijagnozu MFS subtipova. Pacijenti s MFS-om ili BBE koji razviju slabost ekstremiteta mogu imati preklapajuću dijagnozu sa GBS-om. Isto tako, pacijenti s faringo-cerviko-brahijalnom slabošću mogu razviti i oftalmoplegiju i ataksiju, što dovodi do preklapanja sa MFS-om.<sup>[8]</sup>

Tablica 3. Dijagnostički kriteriji za GBS, MFS i njihove varijante <sup>[8]</sup>

Klasifikacija	Osnovne kliničke značajke	Napomene	Značajke koje podupiru dg.
<b>Općenito</b>			
<b>Svi GBS poremećaji</b>	Uglavnom simetrični obrazac slabosti udova i/ili motornih kranijalnih živaca; monofazični tijek bolesti	Treba isključiti alternativne dijagnoze	Prethodna infekcija; prisutnost distalnih parestezija; albumino-citološka disocijacija u likvoru
<b>Specifične dg.</b>			
<b>Klasični GBS (AUDP)</b>	Slabost i arefleksija /hiporefleksija u svim ekstremitetima, Slabost obično počinje u nogama i ascendentna je, no može početi i u rukama; slabost može biti blaga, srednja ili potpuna paraliza	moгу biti zahvaćeni respiratorni mišići ili kranijalni živci; refleksi normalni ili pojačani u 10% slučajeva	Elektrofiziološki dokaz neuropatije
<b>Faringealno-cerviko- brahijalna slabost</b>	Orofaringelana slabost, slabost vrata i ruku, arefleksija/hiporefleksija na rukama, odsustvo slabosti nogu	Mogu biti pristurni ataksija, oftalmoplegija, poremećaji svijesti – preklapanja sa MFS, BBE, GBS	Elektrofiziološki dokaz neuropatije; prisutnost anti-GT1a ili anti-GQ1b IgG antitijela
<b>Paraparetični GBS</b>	Slabost i arefleksija /hiporefleksija nogu; odsutnost slabosti ruku	Tipično, normalna funkcija mokraćnog mjehura	Elektrofiziološki dokaz neuropatije
<b>MFS</b>	Oftalmoplegija, ataksija, arefleksija/hiporefleksija; Odsustvo slabosti udova i hipersomnolencije	Odsustvo neke od komponenti trijasa daje nepotpune forme	Prisutnost anti-GQ1b IgG antitijela
<b>BBE</b>	Hipersomnolencija, oftalmoplegija, ataksija; Odsustvo slabosti udova	Bez oftalmoplegije – nepotpuna varijanta – akutna ataktična hipersomnolencija	Prisutnost anti-GQ1b IgG antitijela

## **3.6.2. Dodatne pretrage**

### ***3.6.2.1. Određivanje serumskih antitijela***

Iako se dijagnoza MFS-a, u većini slučajeva, može postaviti već na temelju kliničkih simptoma i značajki, postoje određene pretrage koje mogu biti od izrazite pomoći prilikom utvrđivanja i postavljanja dijagnoze. Jedna od takvih je određivanje serumskih protutijela na gangliozid GQ1b serološkim pretragama (ELISA test).<sup>[4]</sup> MFS pruža najuvjerljivije razloge za određivanjem antigangliozidnih protutijela od svih ostalih akutnih autoimunih neuropatija. Određivanje ovih antitijela ima visoku osjetljivost i specifičnost za MFS i preklapajuće sindrome. Titar antitijela doseže svoju najvišu koncentraciju s potpunim razvojem kliničke slike, a brzo opada tijekom kliničkog oporavka. Serumski titar anti-GQ1b antitijela također je povišen u akutnoj fazi ostalih varijanti GBS-a s oftalmoplegijom.<sup>[20]</sup> Anti-GQ1b antitijela u serumu bolesnika s MFS-om obično su imunoglobulini G, iako mogu biti prisutni i IgM i IgA. Antitijela na ostale gangliozide, uključujući GT1a, GD3, GD1b i GT1ba, mogu također biti detektirana u manjim koncentracijama. Dokazivanje antitijela može, dakle, biti od velike pomoći kod nejasnih i težih slučajeva. Ta antitijela su rjeđe prisutna i u cerebrospinalnoj tekućini kod MFS pacijenata, obično mnogo nižeg titra nego u serumu. Testiranje cerebrospinalne tekućine na antitijela nema dodatnu dijagnostičku vrijednost.<sup>[4]</sup>

### ***3.6.2.2. Magnetska rezonancija (MRI)***

MRI se obično izvodi da bi se isključili poremećaji moždanog debla, meningitis, tumori, karcinomatosa ili limfomatosa. Kod većine pacijenata s MFS nalaz MRI je normalan, međutim postoje slučajevi u kojima su bile prisutne lezije moždanog debla na MRI (obično hipointenzitet na T1 slici i hiperintenzitet na T2 slici s blagim pojačavanjem signala na T1 slici nakon dodavanja gadolinija).<sup>[4]</sup>

### **3.6.2.3. Nalaz cerebrospinalne tekućine**

Kod pacijenata s MFS-om cerebrospinalna tekućina može (ali ne nužno) sadržavati povećan nivo proteina (1-10 g/L [100 – 1000 mg/dL]) s malim brojem stanica (albumino-citološka disocijacija). Albumino-citološka disocijacija ne javlja se odmah već obično od drugog tjedna bolesti. Ova se pretraga prvenstveno izvodi radi isključivanja ostalih bolesti (meningitis, karcinomatoza, limfomatoza). Analiza cerebrospinalne tekućine nije dovoljna da bi se na temelju nje moglo razlikovati MFS od ostalih neuroloških autoimunih poremećaja u kojima se javlja albumino-citološka disocijacija. Određivanje titra antitijela u serumu ima prednost pred analizom cerebrospinalne tekućine u dijagnostici MFS-a. [3,4,12]

### **3.6.2.4. Elektrofiziološki nalazi**

Elektrofiziološka ispitivanja kod MFS-a od velikog su interesa za daljnja proučavanja, budući da bi trebala dati uvid u patofiziologiju poremećaja. Postoji nekoliko problematičnih aspekata elektrofizioloških ispitivanja kod MFS-a: tipovi abnormalnih nalaza su prilično varijabilni i nisu dosljedni kao što su kod GBS-a; iako se disfunkcija perifernih živaca može dokazati kod većine pacijenata, abnormalni nalazi su obično oskudni i minimalni; još je uvijek kontroverzno koja je primarna patologija oštećenja živca (mijelin ili neuromuskularna spojnica?). Provodljivost motornih živaca udova je normalna u većini slučajeva, no mogu se javiti abnormalnosti kao što su prolongirane distalne latencije, usporenje živčane provodljivosti, smanjenje amplitude složenih mišićnih akcijskih potencijala. Ove abnormalnosti su blage te se značajke stečenih demijelinizirajućih polineuropatija (značajna vremenska disperzija sa usporenjem provodljivosti i blokovima u provodnji) ne javljaju, kao ni slabost mišića udova (iznimka su slučajevi koji progrediraju u GBS). Ispitivanje kranijalnih živaca imalo bi veći značaj u dijagnostici MFS-a, ali oni nisu (ili su vrlo malo) dostupni za elektrofiziološka ispitivanja. Iznimka je facijalni živac gdje se uz pomoć transkranijalne magnetske stimulacije cijeli njegov motorni put može procijeniti. Ispitivanja provodljivosti senzornih živaca udova

dosljedno pokazuju smanjene amplitude akcijskih potencijala u neskladu s bilo kojim prolongacijama distalnih latencija ili smanjenu brzinu provodljivosti. Ovo je nedvosmislen dokaz senzorne neuropatije kod MFS te se postavlja pitanje je li to povezano s kliničkim znakovima arefleksije i ataksije, iako je kod nekih pacijenata stupanj ataksije veći od detektirane senzorne neuropatije. Isto tako, postoje rijetki slučajevi u kojima su senzorni potencijali normalni, unatoč prisutnosti ataksije. Refleks treptanja također može biti abnormalan. [4,12]

### ***3.6.2.5. Elektromiografija***

Kao što je za očekivati prema ispitivanjima provodljivosti motornih živaca, nema značajnih EMG nalaza u udovima. Štoviše, promijenjeni nalazi (uključujući fibrilacijske potencijale) češće su dobiveni na mimičnoj muskulaturi (poveznica sa ispitivanjem provodljivosti facijalnog živca). [12]

### ***3.6.2.6. Ostali laboratorijski nalazi***

Uglavnom se provode da bi se isključile infekcije, mogući metabolički i toksični uzroci kliničkih simptoma. [4]

## **3.7. Diferencijalna dijagnoza**

Brojna stanja mogu oponašati MFS, GBS i njihove varijante. Diferencijalna dijagnoza MFS-a uključuje bolesti povezane sa serumskim anti-GQ1b (i ostalim) antitijelima te bolesti i stanja koja nisu povezana s antigangliozidnim antitijelima.

U bolesti povezane s antigangliozidnim antitijelima spadaju ostale varijante GBS-a, kronična ataktična neuropatija s oftalmoplegijom, BBE. Od bolesti i stanja koja nisu povezana sa serumskim antigangliozidnim antitijelima treba istaknuti:

- Lezije moždanog debla (ishemijske, hemoragijske, multipla skleroza, vaskulitisi, encefalitis)
- Poremećaji neuromuskularne transmisije (myasthenia gravis, inducirani antibioticima)
- Limfomatozni, karcinomatozni meningitis
- Metabolički poremećaji (hipermagnezemija, hipofosfatemija)
- Infekcije (neuroborelioza, botulizam, difterija, tetanus)
- Intoksikacije (organofosfati, olovo, talij, arsen, litij,...)
- Deficiti vitamina (tiamin) <sup>[4]</sup>

Glavne diferencijalne dijagnoze za MFS su: infarkt moždanog debla, mijastenija gravis i botulizam. Kod pacijenata s reduciranom svijesću prije dijagnoze BBE treba isključiti Wernickovu encefalopatiju i encefalitis (moždano deblo). Oštećenja središnjeg živčanog sustava (infarkt moždanog debla, demijelinizacija zbog multiple skleroze) često započinju znakovima disfunkcije kranijalnih živaca i oslabljenim mišićnim refleksima, pa je ključni trag u razlikovanju tih stanja od MFS prisutnost senzorne ataksije. Kod Wernickeve encefalopatije također su prisutne ataksija i oftalmoplegija, ali obično je zahvaćen lateralni pravi mišić oka što uzrokuje ezotropiju, i obično se javlja kod osoba sa malnutricijom, primjerice kod alkoholičara s deficitom tiamina. Wernickeovu encefalopatiju obično karakterizira klinički trijas simptoma, a čine ga nistagmus i oftalmoplegija, promjene mentalnog statusa i ataksija. <sup>[1,8,22]</sup> Kod pacijenata s izoliranim ili multiplim kranijalnim neuropatijama, osobito ako su asimetrične, treba isključiti druge upalne, neoplastične ili infektivne etiologije. Pažljiva anamneza i klinički pregled trebali bi biti dostatni za diferenciranje bifacijalne slabosti s parestezijama od bilateralne Bellove paralize. Tipično, pacijenti s bilateralnom Bellovm paralizom nemaju distalne parestezije i često se prezentiraju s ostalim značajkama, uključujući mastoidnu bol i hiperakuziju. Brzo progresivna izolirana bilateralna facijalna slabost također može biti prisutna u pacijenata sa sarkoidozom ili Lyme boreliozom. <sup>[8]</sup>



### 3.8. Terapija

MFS je samoograničavajuća bolest i oporavak je u većini slučajeva spontan. Bolest progredira nekoliko tjedana, a onda slijedi poboljšanje. Budući da MFS simptomi mogu signalizirati početak GBS-a s teškoćama disanja, pacijenti se često hospitaliziraju zbog opservacije. Kod klasičnog MFS-a, do potpunog oporavka tipično dođe kroz 2-3 mjeseca. U rijetkim slučajevima kada simptomi bitno narušavaju funkcioniranje bolesnika, uzimaju se u obzir različiti tretmani koji ograničavaju ili neutraliziraju aktivnost imunološkog sustava. Tu spadaju imunoglobulini i plazmafereza. <sup>[23]</sup> Brojne studije pokazale su da su plazmafereza i terapija imunoglobulina korisne u tretmanu GBS-a, a kako je MFS usko povezan sa GBS-om, takva se terapija isprobavala kod pacijenata s MFS-om. Smatralo se da odstranjenje plazmaferezom anti-GQ1b antitijela, glavnog patogenetskog faktora u MFS-u, dovodi do poboljšanja simptoma. Provedena je studija u Japanu koja je pratila 92 pacijenta s MFS-om, od kojih je 28 tretirano s intravenskim imunoglobulinima (400 mg/kg na dan) 5 uzastopnih dana, a 23 plazmaferezom svako drugi dan 2 do 6 puta, dok 41 pacijent nije primao imunomodulirajuću terapiju. Hoće li pacijenti primati terapiju ovisilo je o praksi neurologa te vremenskim razlikama kada je MFS dijagnosticiran. Plazmafereza nije bila u širokoj upotrebi prije 1985. godine. Studija je pokazala da terapija imunoglobulinima nema utjecaja na konačan ishod bolesti iako malo ubrzava period između početka i ublažavanja oftalmoplegije i ataksije. Dokazano je da plazmafereza nema utjecaja na brzinu oporavka. <sup>[24]</sup> Studija s 19 ispitanika latinoameričke populacije također nije pokazala razlike u ishodu bolesti kod pacijenata s imunomodulirajućom terapijom i bez nje. <sup>[12]</sup> Plazmafereza pokazuje veliki uspjeh kod pacijenata sa zahvaćanjem središnjeg živčanog sustava. <sup>[25]</sup> Inhibitori komplementa mogli bi biti nove terapijske opcije, a imunološka terapija i dalje bi trebala ostati predmetom razvoja i istraživanja. <sup>[12]</sup>

### **3.9. Prognoza**

MFS je monofazična bolest uglavnom benignog tijeka. Prognoza je dobra, oporavak se očekuje u prosjeku nakon 10 tjedana. U osvrtu na prva 223 objavljena slučaja, oporavak je uslijedio nakon navedenog prosječnog perioda od 10 tjedana, rezidualni simptomi ostali su prisutni kod 33%, sindrom se ponovno javio kod 7 pacijenata, a 8 pacijenata (4%) je umrlo. U drugoj seriji od 50 pacijenata niti jedan fatalni ishod nije zabilježen. <sup>[12]</sup>

#### 4. RASPRAVA

Miller Fisherov sindrom rijetka je neurološka bolest; očekivana pojavnost je 1-2 slučaja na milijun stanovnika godišnje. Autoimuna je i ne povezuje se s nasljeđivanjem. Iz ovog diplomskog rada može se vidjeti da postoji velika povezanost između MFS-a i GBS-a, te se zbog mnogih zajedničkih karakteristika MFS i svrstava u varijantu GBS-a. Ono što povezuje MFS i GBS su zajednička prisutnosti simetrične slabosti i arefleksije, distalne parestezije, poremećaji u provodnji živčanih impulsa, povećana razine proteina u likvoru (u odsutnosti povećanja stanica), monofazični tok bolesti, prethodne infekcije, prisutnosti antigangliozidnih antitijela u serumu te prisutnost preklapajućih slučajeva u kojima pacijenti s MFS-om progrediraju u GBS. Unatoč mnogim sličnostima, MFS ima mnogo blaži tijek i bolju prognozu od GBS-a.

Osim klasičnog oblika MFS-a, karakteriziranog oftalmoplegijom, ataksijom i arefleksijom, od velike je važnosti prepoznati i njegove različite varijante, kako bi se ispravno mogla postaviti dijagnoza i odrediti daljnji tretman. BBE neki autori također smatraju varijantom MFS-a, zbog preklapanja simptoma i pozitivnih antigangliozidnih anti-GQ1b antitijela. BBE je teža varijanta MFS-a, iako je u većini slučajeva kao i klasični MFS samoograničavajućeg tijeka i prolazi bez posljedica. Kod njega se osim simptomatologije klasičnog MFS-a javljaju i poremećaji svijesti kao rezultat zahvaćenosti središnjeg živčanog sustava (većinom hipersomnolencija).

Dijagnoza se u većini slučajeva može postaviti na temelju kliničke slike i postavljanje dijagnoze osobito kod jasnih slučajeva (klasični MFS) ne treba odgađati čekajući rezultate različitih pretraga. Pretraga koja je od najveće koristi osobito kod nejasnih slučajeva je određivanje serumskih anti-GQ1b antitijela. Elektrofiziološka ispitivanja od velikog su interesa za daljnja proučavanja, budući da bi trebala dati uvid u patofiziologiju poremećaja. Iako se može dokazati disfunkcija perifernih živaca kod većine bolesnika treba uvijek imati na

umu mogućnost da elektrofiziološke abnormalnosti detektirane kod pacijenta nisu nužno posljedica bolesti koju se ispituje. Isto tako, albumino–citološka disocijacija prisutna je kod mnogih bolesnika s MFS-om, ali nije specifična za tu bolest već se javlja kod mnogih drugih stanja te samo na temelju tog nalaza ne možemo sa sigurnošću postaviti dijagnozu. Od ostalih pretraga u obzir dolaze MRI kako bi se isključila patologija središnjeg živčanog sustava te dodatne laboratorijske pretrage kako bi se isključile moguće infekcije, metabolički i toksični uzroci simptoma.

Istraživanja su pokazala da niti plazmafereza niti terapija imunoglobulinima ne mijenjaju ishod bolesti, budući da je MFS samoograničavajuć i ima dobru prognozu. U slučajevima kada MFS progredira u GBS, kreće se s terapijom GBS-a i tada plazmafereza i imunoglobulini pokazuju veću efikasnost. Inhibitori komplementa mogli bi biti nove terapijske opcije kod liječenja MFS-a, a imunološka terapija i dalje bi trebala ostati predmetom razvoja i istraživanja.

## 5. ZAKLJUČAK

Miller Fisherov sindrom kao varijanta Guillain-Barreova sindroma čini 5% svih GBS slučajeva u zapadnim zemljama, dok je u Aziji veća pojavnost. Polimorfizam gena za imunološki odgovor može biti uključen u podložnost za razvoj križno – reaktivnih antitijela nakon infekcije, što vodi do MFS-a. Većina bolesnika u anamnezi navodi prethodno preboljelu nekompliciranu infekciju gastrointestinalnog ili respiratornog sustava koja je prethodila pojavi prvih neuroloških simptoma.

Potpuna klinička slika ataksije, oftalmoplegije i arefleksije obično se razvije unutar 5 do 10 dana. Atipični oblici MFS-a su akutna oftalmopareza, akutna ataktična neuropatija, akutna ptoza i akutna midrijaza te Bickerstaffov encefalitis (BBE).

Diferencijalna dijagnoza MFS-a uključuje bolesti povezane sa serumskim anti-GQ1b (i ostalim) antitijelima te bolesti i stanja koja nisu povezana s antigangliozidnim antitijelima. Glavne diferencijalne dijagnoze za MFS su: infarkt moždanog debla, mijastenija gravis i botulizam. MFS je samoograničavajuća bolest i oporavak je u većini slučajeva spontan. Studije su pokazale da terapija imunomodulirajuća terapija nema utjecaja na konačan ishod bolesti iako malo ubrzava period između početka i ublažavanja oftalmoplegije i ataksije.

## 6. SAŽETAK

Miller Fisherov sindrom (MFS) neuropatija je nazvana po neurologu Charlesu Milleru Fisheru koji je 1956. godine opisao tri pacijenta s kliničkim trijasom kojeg su sačinjavali oftalmoplegija, ataksija i arefleksija bez istaknutih znakova periferne neuropatije. Ovaj sindrom opisan je kao varijanta Guillain-Barréova sindroma. Kod Miller Fisher varijante, oko 96% bolesnika pozitivno je za anti-GQ1b antitijela (protutijela na glikolipid izražen na aksolimi kranijalnih živaca). MFS je rijetka bolest. Incidencija je procijenjena na otprilike 1-2 slučaj na milijun stanovnika godišnje. Pogađa svaku životnu dob, uključujući i djecu. Dvostruko se češće javlja kod muškaraca nego kod žena. Osim karakterističnog trijasa (oftalmoplegija, ataksija i arefleksija), mogu se javiti i facijalna pareza te senzorni ispadi. MFS obično prati infekciju, najčešće *Campylobacter jejuni*. U podlozi nastanka bolesti su antigangliozidna antitijela koja križno reagiraju s lipopolisaharidnim antigenima prisutnim kod infektivnih uzročnika. Kod većine pacijenata s MFS-om, dijagnoza se može postaviti klinički na temelju karakterističnog trijasa simptoma. Pretrage koje su od pomoći su: određivanje serumskih antitijela, MRI, nalaz cerebrospinalne tekućine, elektrofiziološki nalazi, elektromiografija te ostali laboratorijski nalazi. MFS je samoograničavajuća bolest i oporavak je u većini slučajeva spontan. Prognoza je dobra, oporavak se očekuje u prosjeku nakon 10 tjedana.

Ključne riječi: Miller Fisherov sindrom, Guillain – Barréov sindrom, trijas, antitijela

## 7. SUMMARY

Miller Fisher syndrome (MFS) is a neuropathy named after neurologist Charles Miller Fisher who in 1956 described three patients with clinical triad comprising of ophthalmoplegia, ataxia and areflexia without prominent signs of peripheral neuropathy. This syndrome has been described as a variant of Guillain-Barre syndrome. In Miller Fisher variant, about 96% of patients are positive for anti-GQ1b antibodies (antibodies to glycolipid expressed on cranial nerves). MFS is a rare disease. The incidence is estimated to be about 1-2 cases per million inhabitants per year. It affects every age, including children. It occurs more frequently in men than in women. In addition to the characteristic clinical triad (ophthalmoplegia, ataxia and areflexia), facial paresis and sensory dropouts also may occur. MFS usually follows an infection, most commonly *Campylobacter jejuni*. In the background of disease are anti-ganglioside antibodies that cross-react with the lipopolysaccharide antigen present in infectious agents. In most patients with MFS, the diagnosis can be set on the basis of clinical symptoms of clinical triad, and investigations that can be helpful are determination of serum antibodies, MRI, CSF analysis, electrophysiological findings, electromyography and other laboratory findings. MFS is a self-limiting disease and recovery is spontaneous in most cases. The prognosis is good, the recovery is expected after about 10 weeks.

Key words: Miller Fisher syndrome, Guillain – Barré syndrome, clinical triad, antibodies

## 8. LITERATURA

1. De Sousa E, Luo JJ. The Miller Fisher Syndrome. *Journal of Neurology & Neurophysiology* 2012.; 3:5 – 5,6. Dostupno na: <http://www.omicsonline.org/the-miller-fisher-syndrome-2155-9562.1000e110.php?aid=7676> [24.03.2016.]
2. Sasso A i sur. Guillain-Barré sindrom. *Paediatrica Croatica* 2013; 57 (Supl 1): 42-47 Dostupno na: <http://hpps.kbsplit.hr/hpps-2013/pdf/Dok%2010.pdf> [24.03.2016.]
3. Harrison's Neurology In Clinical Medicine. 3rd edition. McGraw Hill, 2006. Poglavlje 46, str. 600 – 604.
4. Jacobs BA, van Doorn PA. Miller Fisher Syndrome. *ISNO; Neuromuscular Info; Disorders and diagnostics*.2005. Dostupno na: [http://www.isno.nl/neuromuscular\\_info/disorders\\_and\\_diagnostics/disorders/items/miller\\_fisher\\_syndrome/Default.aspx?Readall=true](http://www.isno.nl/neuromuscular_info/disorders_and_diagnostics/disorders/items/miller_fisher_syndrome/Default.aspx?Readall=true) [24.03.2016.]
5. [http://www.rightdiagnosis.com/m/miller\\_fisher\\_syndrome/intro.htm#excerpts](http://www.rightdiagnosis.com/m/miller_fisher_syndrome/intro.htm#excerpts) [14.04.2016.]
6. Gupta G, Liu A. Atypical Miller Fisher Syndrome with Anisocoria and Rapidly Fluctuating Pupillary Diameter. *Case Reports in Neurological Medicine*, vol. 2015, Article ID 472843, 2 pages, 2015. doi:10.1155/2015/472843. Dostupno na: <http://www.hindawi.com/journals/crinm/2015/472843/> [24.03.2016.]
7. Blanco-Marchite Ci, Buznego-Suárez L, Fagúndez-Vargas Ma, Méndez-Llatas M, Pozo-Martos P. Miller Fisher Syndrome, Internal And External Ophthalmoplegia After Flu Vaccination. *Archivos de la Sociedad Española de Oftalmología*, 2008; 83: 433-436. Dostupno na: <http://www.oftalmo.com/seo/archivos/maquetas/A/24568ABE-36DB-C469-224D-00002561E50A/articulo.pdf> [24.03.2016.]



8. Wakerley, B. R. et al. Guillain–Barré and Miller Fisher syndromes - new diagnostic classification. *Nature Publishing Group*. 2014. 10, 537–544

Dostupno na: <http://dx.doi.org/10.1038/nrneurol.2014.138> [14.04.2016.]

9. Kuwabara S. Fisher Syndrome and Bickerstaff brainstem encephalitis. *Clinical Neurology*. 2013;53(11):1319-21. Dostupno na: <http://www.ncbi.nlm.nih.gov/pubmed/24291973#>

[25.04.2016.]

10. Shahrizaila N, Yuki N. Miller Fisher syndrome and Bickerstaff brainstem encephalitis: anti-GQ1b antibody syndrome. *J Neurol Neurosurg Psychiatry* 2013;84:576-583

Dostupno na: <http://jnnp.bmj.com/content/84/5/576.long> [25.04.2016.]

11. Takano H, Yuki N. Fisher's syndrome associated with chickenpox and anti-GQ1b antibody [letter]. *J Neurol*. 1995; 242: 255–6. Dostupno na:

[https://www.researchgate.net/publication/15401336\\_Fisher's\\_syndrome\\_associated\\_with\\_chicken\\_pox\\_and\\_anti-GQ1b\\_antibody](https://www.researchgate.net/publication/15401336_Fisher's_syndrome_associated_with_chicken_pox_and_anti-GQ1b_antibody) [25.04.2016.]

12. Aranyi Z, Kovacs T, Sipos I, Bereczki D. Miller Fisher Syndrome: Brief Overview and Update with a Focus on Electrophysiological Findings. *European Neurological Journal*, 2012;

19(1):15-20, e1-3. Dostupno na:

[https://www.researchgate.net/publication/51182978\\_Miller\\_Fisher\\_syndrome\\_Brief\\_overview\\_and\\_update\\_with\\_a\\_focus\\_on\\_electrophysiological\\_findings](https://www.researchgate.net/publication/51182978_Miller_Fisher_syndrome_Brief_overview_and_update_with_a_focus_on_electrophysiological_findings) [25.04.2016.]

13. Willison HJ, O'Hanlon G, Paterson G, O'Leary C, Veitch J, Wilson G, Roberts M, Tang T, Vincent A. Mechanisms of Action of Anti-GM<sub>1</sub> and Anti-GQ1b Ganglioside Antibodies in Guillain-Barre Syndrome. *JID* 1997; 176 (2)

Dostupno na: [http://jid.oxfordjournals.org/content/176/Supplement\\_2/S144.full.pdf](http://jid.oxfordjournals.org/content/176/Supplement_2/S144.full.pdf) [14.04.2016.]

14. Zitman, F. Gangliosides and anti-ganglioside antibodies in neuromuscular synaptic function. BOXPress 2010. poglavlje 1. str.11-27. Dostupno sa:  
<https://openaccess.leidenuniv.nl/bitstream/handle/1887/14568/01.pdf?sequence=6> [14.04.2016.]
15. Fokke C, van den Berg B, Drenthen J, Walgaard C, van Doorn PA, Jacobs BC. Diagnosis of Guillain-Barré syndrome and validation of Brighton criteria. *Brain*. 2014 Jan;137(Pt 1):33-43. Dostupno sa: <http://www.ncbi.nlm.nih.gov/pubmed/24163275> [25.04.2016.]
16. Kokubun N, Nishibayashi M, Uncini A, Odaka M, Hirata K, Yuki N. Conduction block in acute motor axonal neuropathy. *Brain*. 2010 Oct;133(10):2897-908. Dostupno sa: <http://www.ncbi.nlm.nih.gov/pubmed/20855419> [25.04.2016.]
17. Sejvar JJ et al. Guillain–Barré syndrome and Fisher syndrome: Case definitions and guidelines for collection, analysis, and presentation of immunization safety data. *Vaccine* . 2011. 599–612 Dostupno sa: <https://www.scribd.com/doc/307604307/Sejvar-GBS-and-Fisher-Syndrome-Case-Definitions-and-Guidelines> [25.04.2016.]
18. Yuki N, Odaka M, Hirata K. Acute opthalmoparesis (without ataxia) associated with anti-GQ1b IgG antibody: clinical features. *Ophthalmology*. 2001 Jan;108(1):196-200. Dostupno na: <http://www.ncbi.nlm.nih.gov/pubmed/11150289> [25.04.2016.]
19. [http://www.rightdiagnosis.com/m/miller\\_fisher\\_syndrome/causes.htm](http://www.rightdiagnosis.com/m/miller_fisher_syndrome/causes.htm) [14.04.2016.]
20. Willison HJ, Yuki N. Peripheral neuropathies and anti-glycolipid antibodies. *Brain*. 2002. Vol.125, Issue 12. 2591-2625. Dostupno sa: <http://brain.oxfordjournals.org/content/125/12/2591> [14.04.2016.]
21. Peeples E. Familial Miller Fisher syndrome. *Journal of child neurology*. 2011;26(5):645-8. Dostupno sa: <http://www.ncbi.nlm.nih.gov/pubmed/21325125> [24.03.2016.]

22. Ono M, Sato H, Shirahashi M, Tomioka N, Maeda J, Watanabe K, Amagata T, Ikeda T, Yakubo K, Fukuiya T. Clinical Features of Miller-Fisher Syndrome in Pregnancy. *Case reports in Obstetrics and Gynecology*. 2015. ID 840680. 3.

Dostupno sa: <http://www.hindawi.com/journals/criog/2015/840680/> [14.04.2016.]

23. GBS/CIPD Foundation International. Guillain – Barré Syndrome and Chronic Inflammatory Demyelinating Polyneuropathy; Miller Fisher Syndrome.

Dostupno sa: <https://www.gbs-cidp.org/wp-content/uploads/2012/01/MillerFisherSyndrome.pdf> [14.04.2016.]

24. Mori M, Kuwabara S, Fukutake T, Hattori T. Intravenous immunoglobulin therapy for Miller Fisher syndrome. *Neurology*. 2007; 68(14):1144-6. Dostupno sa:

[https://www.researchgate.net/publication/51385729\\_Intravenous\\_immunoglobulin\\_therapy\\_for\\_Miller\\_Fisher\\_Syndrome](https://www.researchgate.net/publication/51385729_Intravenous_immunoglobulin_therapy_for_Miller_Fisher_Syndrome) [13.05.2016.]

25. Yeh JH, Chen WH, Chen JR, Chiu HC. Miller Fisher syndrome with central involvement: successful treatment with plasmapheresis. *Therapeutic apheresis*. 1999 Feb;3(1):69-71.

Dostupno sa: <http://www.ncbi.nlm.nih.gov/pubmed/10079808> [13.05.2016.]

## 9. ŽIVOTOPIS

Dijana Jakuc rođena je 14. kolovoza 1991. godine u Rijeci. Osnovnoškolsko i srednjoškolsko obrazovanje stekla je na Rabu. Osnovnu školu „Ivana Rabljanina“ upisala je 1998. godine, a po završetku osnovne škole, 2006. godine upisuje opću gimnaziju u Srednjoj školi „Markantuna de Dominisa“ te maturira 2010. godine. Iste godine upisuje studij medicine na Medicinskom fakultetu Sveučilišta u Rijeci. U travnju 2016. godine prisustvovala je Prvom kongresu hitne medicine s međunarodnim sudjelovanjem u organizaciji studenata Medicinskog fakulteta Sveučilišta u Rijeci.