

# Kirurško liječenje komplikacija upalnih bolesti crijeva

---

Štefanko, Aleks

Master's thesis / Diplomski rad

2021

Degree Grantor / Ustanova koja je dodijelila akademski / stručni stupanj: **University of Rijeka, Faculty of Medicine / Sveučilište u Rijeci, Medicinski fakultet**

Permanent link / Trajna poveznica: <https://um.nsk.hr/um:nbn:hr:184:882293>

Rights / Prava: [Attribution-NonCommercial-NoDerivatives 4.0 International/Imenovanje-Nekomercijalno-Bez prerada 4.0 međunarodna](#)

Download date / Datum preuzimanja: **2025-02-20**



Repository / Repozitorij:

[Repository of the University of Rijeka, Faculty of Medicine - FMRI Repository](#)



SVEUČILIŠTE U RIJECI  
MEDICINSKI FAKULTET  
INTEGRIRANI PREDDIPLOMSKI I DIPLOMSKI  
SVEUČILIŠNI STUDIJ MEDICINE

Aleks Štefanko

KIRURŠKO LIJEČENJE KOMPLIKACIJA UPALNIH BOLESTI CRIJEVA

Diplomski rad

Rijeka, 2021.

SVEUČILIŠTE U RIJECI  
MEDICINSKI FAKULTET  
INTEGRIRANI PREDDIPLOMSKI I DIPLOMSKI  
SVEUČILIŠNI STUDIJ MEDICINE

Aleks Štefanko

KIRURŠKO LIJEČENJE KOMPLIKACIJA UPALNIH BOLESTI CRIJEVA

Diplomski rad

Rijeka, 2021.

Mentor rada: izv.prof.dr.sc. Harry Grbas, dr.med.

Diplomski rad ocijenjen je dana \_\_\_\_\_ na Katedri za kirurgiju Medicinskog fakulteta Sveučilišta u Rijeci, pred povjerenstvom u sastavu:

1. prof.dr.sc. Miljenko Kovačević, dr.med. (predsjednik povjerenstva)
2. izv.prof.dr.sc. Igor Medved, dr.med.
3. doc.dr.sc. Đordano Bačić, dr.med.

Rad sadrži 41 stranicu, 8 slika, 1 tablicu, 21 literaturni navod

## ZAHVALA

*Zahvalio bih svojoj majci, ocu, bratu, bakama i cijeloj svojoj obitelji na bezuvjetnoj podršci.*

*Hvala vam od srca što ste sa mnom dijelili trenutke radosti i tuge mog putovanja.*

*Hvala mom mentoru, prof.dr.sc. Harryju Grbasu, dr.med na savjetima i pomoći u pisanju ovog diplomskog rada.*

*Naposljedku, želio bih zahvaliti svojim dragim prijateljima što su stajali uz mene i što su mi dopustili da zajedno s njima stvaram uspomene koje ću pamtiti do kraja života.*

## SADRŽAJ RADA

|  |    |
|--|----|
| 1. UVOD .....  | 1  |
| 2. SVRHA RADA.....   | 3  |
| 3. UPALNE BOLESTI CRIJEVA .....  | 4  |
| 3.1. Patogeneza .....  | 4  |
| 3.2. Klinička slika .....  | 4  |
| 3.2.1. Crohnova bolest .....   | 5  |
| 3.2.2. Ulcerozni kolitis.....  | 5  |
| 3.2.3. Ekstraintestinalne manifestacije.....                           | 7  |
| 3.3. Dijagnostika .....  | 7  |
| 3.4. Liječenje.....  | 8  |
| 4. KOMPLIKACIJE UPALNIH BOLESTI CRIJEVA .....                          | 10 |
| 4.1. Zajedničke komplikacije.....                                      | 10 |
| 4.1.1. Striktore.....  | 10 |
| 4.1.2. Perforacija i krvarenje.....                                    | 11 |
| 4.1.3. Displazija i karcinom .....                                     | 12 |
| 4.2. Komplikacije specifične za Crohnovu bolest.....                   | 13 |
| 4.2.1. Sinusi i fistule .....  | 13 |
| 4.2.2. Apscesi.....  | 14 |
| 4.2.3. Opstrukcija.....  | 14 |
| 4.2.4. Perianalna bolest .....   | 15 |
| 4.2.4.1. Fistule.....  | 15 |
| 4.2.4.2. Apscesi.....  | 16 |
| 4.2.4.3. Fisure.....   | 17 |
| 4.2.4.4. Hemoroidi i fibroepitelni polipi .....                        | 17 |
| 4.3. Komplikacije specifične za ulcerozni kolitis .....                | 18 |
| 4.3.1. Toksični kolitis, fulminantni kolitis i toksični megakolon..... | 18 |
| 5. KIRUŠKO LIJEČENJE .....   | 19 |
| 5.1. Kirurško liječenje komplikacija Crohnove bolesti.....             | 19 |
| 5.1.1. Tanko crijevo .....   | 20 |

|   |    |
|---|----|
| 5.1.2. Debelo crijevo .....   | 22 |
| 5.1.3. Anorektalna regija.....  | 23 |
| 5.1.3.1. Kirurško liječenje analnih fisura .....                                | 23 |
| 5.1.3.2. Kirurško liječenje perianalnih fistula .....                           | 23 |
| 5.1.3.2. Kirurško liječenje apscesa.....  | 25 |
| 5.2. Kirurško liječenje komplikacija ulceroznog kolitisa.....                   | 25 |
| 5.2.1. Restorativna proktokolektomija s ileal-pouch anastomozom (RPC-IPAA)..... | 26 |
| 5.2.2. Totalna kolektomija s ileorektalnom anastomozom .....                    | 28 |
| 5.2.3. Proktokolektomija s terminalnom Brooke ileostomom .....                  | 28 |
| 5.3. Strikturoplastika .....  | 29 |
| 5.4. Endoskopska balon dilatacija.....  | 31 |
| 6. RASPRAVA .....   | 32 |
| 8. ZAKLJUČAK .....  | 34 |
| 9. SAŽETAK .....  | 35 |
| 10. SUMMARY .....   | 36 |
| 12. LITERATURA .....  | 37 |
| 13. ŽIVOTOPIS .....   | 41 |

## POPIS SKRAĆENICA I AKRONIMA

eng. - engleski

m. - mišić (lat. *musculus*)

IBD - upalne bolesti crijeva (eng. *Inflammatory bowel disease*)

QoL - kvaliteta života (eng. *Quality of Life*)

IL - interleukin

IFN- $\gamma$  - interferon gama

TNF- $\alpha$  - faktor tumorske nekroze alfa (eng. *tumour necrosis factor alpha*)

CRP - C reaktivni protein

CT - kompjuterizirana tomografija (eng. *computed tomography*)

MR - magnetna rezonanca

DALM - displazija s udruženom masom ili lezijom (eng. *Dysplasia-related mass or lesion*)



## 1. UVOD

Crohnova bolest, ulcerozni kolitis te nespecifični kolitis svojom etiologijom i kliničkom slikom zajedno čine skupinu bolesti pod imenom upalne bolesti crijeva (eng. *Inflammatory bowel disease*, IBD). Karakterizirane su neprimjerenom aktivacijom imunskog odgovora u crijevnoj sluznici što dovodi do kronične upale, specifične kliničke slike i pojave brojnih komplikacija. Pojavljuju se između dvadesete i četrdesete godine života, najčešće u bijeloj židovskoj populaciji, a rjeđe u afričkoj i azijskoj. Crohnova bolest češće se javlja u žena, a ulcerozni kolitis u muškaraca. Chronova bolest ima bimodalan raspon incidencije, javlja se u mlađoj populaciji najčešće u dobi od 15. do 25. godine te kasnije između 50. i 80. godine. S druge strane, ulcerozni kolitis ima tendenciju kasnijeg javljanja te se najčešće pojavljuje između 25. i 35. godine života. Incidencija je različita u svijetu, ali najviša je u industrijaliziranim i visoko razvijenim zemljama, osobito u Australiji gdje je najviša u svijetu s 29,3 slučaja na 100 000 stanovnika (1), zatim u sjevernim zemljama Europe te u Sjevernoj Americi. Velika razlika u incidenciji između sjevera i juga objašnjava se nedostatkom vitamina D i načinom prehrane. Također, osobe koje žive u urbanijim sredinama imaju povećan rizik za razvoj upalnih bolesti crijeva od osoba ruralnijih sredina. Bez obzira na geografski smještaj, incidencija upalnih bolesti crijeva bilježi vrlo visok rast u gotovo svim zemljama, posebice u posljednjih pedesetak godina te predstavlja i predstavljat će veliki javnozdravstveni problem. IBD značajno utječu na QoL, odnosno kvalitetu života te simptomi nemaju utjecaj samo na fizičko zdravlje, već i na mentalno (1-3).

Etiologija nije u potpunosti razjašnjena te predstavlja velik izazov u znanstvenoj zajednici. Zasada postoji konsenzus da su upalne bolesti crijeva karakterizirane abnormalnim odgovorom imunskog sustava protiv okolišnih čimbenika u genetski predisponiranog pojedinca što za posljedicu ima oštećenje crijevne sluznice. Od genetskih čimbenika valja istaknuti da se radi o

poligenomskom procesu u kojem je do sada otkrivena 201 povezana mutacija. U monozigotnih blizanaca uočena je 58 %-tna konkordancija što upućuje i na druge uzroke osim genetskih. Također, rizik obolijevanja prvog koljena bolesnika 5 puta je veći u odnosu na populaciju (4). Osim genetskih čimbenika, okolišni čimbenici igraju veliku ulogu u aktivaciji bolesti. Dokaz tome leži u činjenici da je njihova incidencija u Aziji i Africi u višestrukome porastu, a donedavno su bile iznimna rijetkost. Dovode do disbalansa crijevne mikrobiote i promjena u sluzničkoj barijeri. Najznačajniji okolišni čimbenik koji može biti okidač za aktivni oblik bolesti jest način prehrane. Konzumacija zasićenih masnih kiselina, konzervansa, određenih začina, prerađenog mesa te prehrana siromašna vlaknima uz manjak vitamina D može uzrokovati pojavu upalnih bolesti crijeva. Stil života karakteriziran nedostatkom fizičke aktivnosti, debljina, stres i deprivacija sna aktiviraju enterički živčani sustav i produkciju proupalnih citokina. Doprinosu oksidativnom stresu i uzrokuju kroničnu upalu. Konzumacija određenih lijekova poput antibiotika, oralnih kontraceptiva, statina, nesteroidnih antireumatika, hormonalne nadomjesne terapije i izotretinoina dovodi do aktivacije bolesti. Pušenje je zanimljiv etiološki čimbenik zbog toga što povećava rizik od Crohnove bolesti za 2 puta te ubrzava njezin tijek i nastanak komplikacija, dok kod ulceroznog kolitisa ima protektivni učinak. Ostali uzroci koji nisu dovoljno istraženi, ali se povezuju uz upalne bolesti crijeva su apendektomija, prisutnost određenih bakterijskih toksina, učestale infekcije probavnog sustava i druge infektivne bolesti poput ospica (1, 3).

## 2. SVRHA RADA

Svrha ovog diplomskog rada je koristeći stručnu i relevantnu literaturu prikazati najčešće komplikacije koje se javljaju kod Chronove bolesti i ulceroznog kolitisa te njihovo pravovaljano prepoznavanje i posljedično kirurško liječenje. Kroz detaljan prikaz rad prati patogenezu, kliničku sliku i liječenje upalnih bolesti crijeva. Opisuje mehanizme koji dovode do pojave komplikacija, indikacije za njihovo kirurško zbrinjavanje te naposljetku najčešće i najpouzdanije kirurške tehnike koje se koriste u suvremenoj medicini. Također, zbog porasta incidencije upalnih bolesti crijeva, ističe važnost pravodobnog liječenja i prevencije komplikacija koje negativno utječu na tijek i ishod bolesti i ukupnu kvalitetu života pacijenata.

### 3. UPALNE BOLESTI CRIJEVA

#### 3.1. Patogeneza

Osnovni patogenetski princip sastoji se od abnormalne aktivacije T-stanične i djelomično humoralne komponente imunskog sustava pacijenta. Kod Crohnove bolesti radi se o pojačanom odgovoru Th-1 i Th-17 limfocita što uzrokuje lučenje proupalnih citokina IL-17, IFN- $\gamma$  TNF- $\alpha$ . Kod ulceroznog kolitisa aktiviraju se Th-2 limfociti, B limfociti te „Natural killer“ stanice što dovodi do sinteze protutijela i citokina IL-5 i IL-13. Posljedično tome, dolazi do kronične upale crijevne sluznice, njezinog oštećenja i brojnih patoloških promjena, kako lokalnih tako i sistemnih (2, 5).

#### 3.2. Klinička slika

Iako pripadaju istoj skupini bolesti, ulcerozni kolitis i Crohnova bolest razlikuju se u svojoj kliničkoj slici. Ono što im je zajedničko jest bifazičan tijek koji se sastoji od asimptomatskih razdoblja koji mogu trajati mjesecima i godinama te egzacerbacije same bolesti koja je popraćena simptomima. Zajednička klinička slika je šarolika i prezentirana je kroničnim i učestalim proljevastim stolicama, bolovima i napetosti u abdomenu, općom slabošću, malaksalosti, gubitkom tjelesne težine, anemijom, povišenom tjelesnom temperaturom, konstipacijom i anoreksijom koja je posljedica straha od egzacerbacije bolesti, a povezana je s konzumacijom određenih namirnica. Valja istaknuti da je klinička slika tih bolesti varijabilna s blagim oblicima i simptomima do teških oblika koji rezultiraju hospitalizacijom, operativnim zahvatima i trajnim invaliditetom. I u periodima remisije, prisutna je perzistirajuća subklinička upala koja povećava rizik za nastanak komplikacija (1).

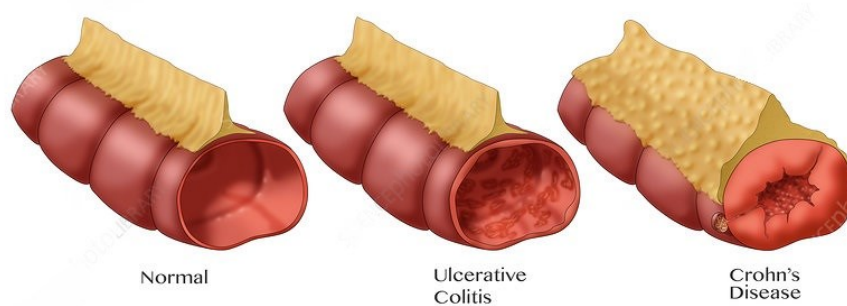
### 3.2.1. Crohnova bolest

Chronovu bolest karakterizira kronična granulomatozna i ulcerokonstriktivna upala koja zahvaća punu debljinu crijevne stijenke te ponekad može zahvatiti i okolne strukture. Patološki upalni infiltrat sastoji se od agregacije granulocita, pretežito neutrofila koji svojim djelovanjem razaraju crijevnu stijenku i resice te dolazi do atrofije sluznice i formiranja nekazeoznih granuloma. Daljnjom progresijom transmuralne upale stvaraju se površne ulceracije koje se kasnije produbljuju, stijenka crijeva posljedično zadeblja i javlja se široki raspon komplikacija koje će biti obrađene kasnije u radu. U velikoj većini slučajeva zahvaća terminalni ileum i debelo crijevo, ali njezina specifičnost proizlazi iz toga da može zahvatiti bilo koji dio probavnog sustava od usne šupljine do analnog otvora. Također, patognomonični otisak ove bolesti je u tome da može tvoriti preskačuće, „skip“ lezije što znači segmentalnu zahvaćenost crijeva i prisutnost lezija u različitim dijelovima probavnog sustava. Pojavu simptoma i kliničkih znakova određuje intenzitet same bolesti i njezina lokalizacija. Ukoliko je zahvaćeno tanko crijevo, dolazi do malapsorpcije i malnutricije, hipoalbuminemije, steatoreje, deficita folata i vitamina topljivih u mastima te vitamina D. Postoje tri klinička oblika koji se mogu međusobno preklapati, a to su upalni, fibrostenotični i fistulizirajući oblik (6, 7).

### 3.2.2. Ulcerozni kolitis

Ulcerozni kolitis karakteriziran je relapsno-remitirajućim epizodama upale koja je limitirana samo na sluznicu i podsluznicu crijeva, stoga je klinička slika homogeniziranija nego kod Chronove bolesti. Sluznica je hiperemična, edematozna, infiltrirana neutrofilima koji razaraju tkivo te tvore ulceracije sa širokom bazom koje mogu obilno krvariti, a granica između zdrave i zahvaćene sluznice je oštra. Zahvaća samo debelo crijevo, a gotovo uvijek započinje u rektumu u obliku distalnog proktitisa te se kontinuirano i cirkumferentno širi na cijeli. Patognomonični simptom je

krvavo-sluzava stolica koja se najčešće javlja postprandijalno i posljedica je ubrzane kretnje sadržaja kroz upalno promijenjenu crijevnu sluznicu. Simptomi se javljaju postepeno i pojačavaju se tijekom nekoliko tjedana ukoliko se ne liječe. Također, pacijenti mogu izgubiti veliku količinu tekućine i elektrolita te se može javiti deficit željeza. S obzirom na dio crijeva koji je zahvaćen razlikujemo ulcerozni proktitis i proktosigmoiditis koji se javljaju u 30 % do 50 % slučajeva, lijevo strani kolitis u 20 % do 30 % te pankolitis koji se javlja u 20 % pacijenata (8). Osobe sa samo zahvaćenim rektumom imaju blaži oblik i bolje reagiraju na medikamentoznu terapiju (3, 9). Prema Montrealskoj klasifikaciji težine bolesti, ulcerozni kolitis se dijeli u tri skupine, blagi, srednje teški i teški oblik. Blagi oblik karakteriziran je s manje od 4 stolice dnevno sa ili bez krvi i s normalnom krvnom slikom bez sistemnih simptoma. Srednje teški oblik karakteriziran je s više od 4 krvave stolice dnevno, blagom anemijom i laganom abdominalnom boli. Teški oblik ulceroznog kolitisa karakteriziran je s više od 6 krvavih stolica dnevno, bolnim grčevima te pojavom sistemskih znakova poput visoke temperature, tahikardije, anemije i naglog gubitka tjelesne mase. 72 % pacijenata ima blagi oblik, 27 % ima srednje teški dok 1 % razvije teški oblik (7, 9).



**Slika 1.** Zdravo crijevo i crijeva zahvaćena ulceroznim kolitisom i Crohnovom bolesti (preuzeto s interneta)

### 3.2.3. Ekstraintestinalne manifestacije

Unatoč tome što Chronova bolest i ulcerozni kolitis primarno zahvaćaju stijenke probavnog sustava, one su ujedno i sistemske bolesti koje često zahvaćaju druge organe. Te sistemske bolesti zajednički se nazivaju ekstraintestinalnim manifestacijama upalnih bolesti te imaju signifikantan utjecaj na ukupnu kvalitetu života „QoA“, morbiditet i mortalitet bolesnika. Istraženo je da incidencija ekstraintestinalnih manifestacija u pacijenata s upalnim bolestima crijeva varira između 6 % do 47 %. Najznačajnije ekstraintestinalne manifestacije su muskulo skeletne poput artritisa i osteoporoze, mukokutane u obliku erythema nodosum i pyoderma gangrenosum, hepatobilijarne poput primarnog sklerozirajućeg kolangitisa, masne jetre i autoimune bolesti jetre. Također se mogu pojaviti i oftalmološke komplikacije od kojih se najčešće pojavljuju episkleritis i uveitis, pulmonalne komplikacije, srčane, neurološke, manifestacije na gušterači, bubrezima i urinarnom traktu te tromboembolijski incidenti (9, 10).

**Tablica 1.** Ekstraintestinalne manifestacije upalnih bolesti crijeva (preuzeto s interneta)

| <b>Area</b> | <b>Manifestation</b>   |
|-------------|--|
| Liver       | Fatty change, primary sclerosing cholangitis, pericholangitis                              |
| Skin        | Erythema nodosum, pyoderma gangrenosum, aphthous ulceration of the mouth, Sweet's syndrome |
| Eyes        | Episcleritis, anterior uveitis   |
| Joints      | Peripheral arthritis and sacroiliitis/ankylosing spondylitis                               |
| Systemic    | Amyloidosis  |
| Other       | Thrombosis, nephrolithiasis, cholelithiasis, pericarditis, lung diseases                   |

### 3.3. Dijagnostika

Budući da je klinička slika varijabilna, za sigurnu i pouzdanu dijagnozu upalnih bolesti crijeva potrebno je učiniti sveobuhvatnu i temeljitu obradu koja se sastoji od detaljnog uzimanja anamneze, fizikalnog pregleda, laboratorijske obrade, radiološke i endoskopske pretrage te

konačne patohistološke dijagnoze. Kod uzimanja anamneze važno je detektirati genetske i okolišne čimbenike bolesti i obujam samih simptoma. Proljevasta stolica s primjesama krvi i sluzi u trajanju duljem od 4 tjedna, gubitak tjelesne težine i bol u abdomenu snažno upućuju na IBD. Fizikalni pregled sastoji se od inspekcije i palpacije abdomena te digitorektalnog pregleda. Od laboratorijskih nalaza potrebno je učiniti analizu krvi iz koje se vidi anemija, leukocitoza, trombocitopenija, povišeni CRP i povišena sedimentacija eritrocita. Prisutan je elektrolitski disbalans, hipoalbuminemija i povišena alkalna fosfataza. U novije vrijeme pojavila se analiza fekalnog kalprotektina, citoplazmatskog produkta neutrofila i direktnog markera upale koji je visoko specifičan i osjetljiv te daje uvid u tijek bolesti i odgovor organizma na terapiju. Slikovne metode prvenstveno se koriste za procjenu proširenosti same bolesti i detekciju komplikacija, a uključuju abdominalni ultrazvuk, irigografiju s barijevim kontrastom te CT i MR enterografiju. Zlatni standard u dijagnostici jest endoskopija s biopsijom i patohistološka dijagnoza. Izvodi se prvenstveno kolonoskopija, a za gornje dijelove probavnog sustava izvodi se ezofagogastroduodenoskopija. Endoskopija omogućava jasan prikaz lezija crijevne sluznice, kvalitetno uzimanje bioptata za analizu i ključna je za praćenje displazija i neoplazija. Prilikom same endoskopije potrebno je uzeti minimalno 2 bioptata s 5 različitih mjesta te bioptate iz zdravih dijelova kako bi se oni mogli usporediti. Valja napomenuti da u 10 % bolesnika se ne može utvrditi točna dijagnoza usprkos kliničkoj slici i provedenoj patohistološkoj dijagnostici. U tim slučajevima govori se o nespecifičnom, odnosno indeterminiranom kolitisu (1, 4, 8, 9).

### 3.4. Liječenje

Liječenje je ključno kako bi se zaustavila progresija upale, oštećenje sluznice, ekstraintestinalne manifestacije, pojava komplikacija te invaliditet. Cilj liječenja nije samo kontrola simptoma, već i prevencija upale te poboljšanje ukupne kvalitete života pacijenta. Razlikuje se konzervativno i



kirurško liječenje. Konzervativno liječenje sastoji se od promjene životnih navika i načina prehrane te medikamentoznog liječenja. Medikamentoznim liječenjem nastoji se u potpunosti ukloniti simptome i bolest što prije vratiti u remisiju kako bi se preveniralo daljnje oštećenje sluznice i nastanak komplikacija. Postoji nekoliko skupina lijekova koje se koriste, a primjenjuju se u skladu s težinom kliničke slike i s time da li se radi o Crohnovoj bolesti ili ulceroznom kolitisu. Kortikosteroidi i antibiotici čine prvu liniju liječenja upalnih bolesti crijeva. Kortikosteroidi poput prednizolona koriste se za brzo vraćanje u remisiju, dok se antibiotici upotrebljavaju za poboljšavanje simptoma Crohnove bolesti. Također su u uporabi i lijekovi bazirani na 5-aminosalicilnoj kiselini, imunomodulatori te biološka terapija. Sulfasalazin i mesalazin predstavnici su lijekova koji se baziraju na 5-aminosalicilnoj kiselini te se koriste u liječenju blagog do srednje teškog ulceroznog kolitisa. Nažalost, njihova učinkovitost kod Crohnove bolesti je slaba. Ukoliko bolest ne ulazi u remisiju primjenom ovih lijekova, sljedeću liniju čine imunomodulatorni lijekovi. Koriste se za Crohnovu bolest koja ne reagira na konvencionalnu terapiju te za ulcerozni kolitis. Predstavnici su tiopurini poput azatioprina te metotreksat. Ukoliko pacijent nije reagirao na dosadašnju terapiju, primjenjuje se posljednja linija, a to su biološki lijekovi. Biološki lijekovi novijeg su datuma i donijeli su značajan napredak u kontroli bolesti i smanjenju nastanka komplikacija i potrebe za kirurškim liječenjem. Od bioloških lijekova u uporabi su TNF- $\alpha$  inhibitori poput infliximaba, adalimumaba te golimumaba. To su monoklonska protutijela koja moduliraju imunosni odgovor i preveniraju komplikacije. Istraživanja su pokazala da je najbolje liječenje za teške oblike upalnih bolesti crijeva kombinacija imunomodulatorne i biološke terapije. Novija istraživanja pokazuju da bi i transplantacija fekalne mikrobiote imala značajan učinak na remisiju bolesti. Naposljetku, kirurško liječenje posljednja je opcija koja se provodi ukoliko bolest ne reagira niti na jednu medikamentoznu terapiju, ukoliko je došlo do

pojave komplikacija te ako je kvaliteta života pacijenta značajno narušena i posljedično ugrožen život (1, 7).

#### 4. KOMPLIKACIJE UPALNIH BOLESTI CRIJEVA

Unatoč razvoju novih lijekova čiji je cilj održati upalu što dulje u remisiji, pojava komplikacija upalnih bolesti crijeva nije rijetkost i predstavlja izazov i problem zbog toga što komplikacije često mogu dovesti do ugroze života pacijenta, njegove invalidnosti te mogu značajno smanjiti njegovu ukupnu kvalitetu života. Postoje zajedničke komplikacije koje imaju istu kliničku sliku i tijek u obje bolesti. S druge strane, zbog različite lokalizacije i različitih razina zahvaćenosti stijenke ulcerozni kolitis i Crohnova bolest mogu davati različite komplikacije s različitim ishodima što zahtijeva individualni pristup njihovom zbrinjavanju te će one biti obrađene zasebno.

##### 4.1. Zajedničke komplikacije

###### 4.1.1. Strikture

Strikture se mogu javiti u 33 % pacijenata s Crohnovom bolesti unutar 10 godina od postavljanja dijagnoze, a 50 % pacijenata se unutar 5 godina podvrgava operativnom zahvatu. Kod ulceroznog kolitisa one su rjeđe te se javljaju u 10 % bolesnika. Etiološki, strikture mogu biti upalne, fibrozne, upalno-fibrozne i maligne. Upalne strikture posljedica su edema same sluznice, a fibrozne su posljedica infiltracije fibroblasta te njihove interakcije s miocitima i ekstracelularnim matriksom što dovodi do stvaranja depozita kolagena u crijevnoj stijenci. Također, uočena je uloga mezenterija u stvaranju striktura i u povećanom riziku za ponovno javljanje bolesti. Upalno promijenjeni mezenterij stvara inflamatorni milje i propagira ponovno javljanje bolesti. Prezentacija može biti akutna i kronična te se one mogu javiti u bilo kojem dijelu probavnog sustava. Najčešće se javljaju u tankom crijevu, dok su strikture debelog crijeva, želuca, duodenuma i rektuma rjeđe. Simptomi variraju od bolova u abdomenu, mučnine, povraćanja do konstipacije i

opće slabosti. Kod ulceroznog kolitisa strikture pružaju privremeno i prividno olakšanje od učestalih stolica. Upalne i fibrozne strikture uglavnom regrediraju nakon primjene medikamentozne terapije, a diferencijacija između njih teško se uočava standardnim slikovnim metodama. Sve strikture preporučljivo je biopirati radi sumnje na maligni potencijal. Većina striktura je benignog porijekla i najčešće je vezana uz Crohnovu bolest, ali malignitet može biti uzrok u 25 % slučajeva, posebice kod ulceroznog kolitisa zbog ograničenosti na sluznicu i podsluznicu. Upalne i fibrozne strikture uglavnom regrediraju nakon primjene medikamentozne terapije, ali usprkos tome, većina striktura podvrgava se kirurškom liječenju. Tehnike koje se koriste su resekcija zahvaćenog crijeva, balon dilatacija i strikturoplastika (4, 5, 8, 9, 11).

#### 4.1.2. Perforacija i krvarenje

Perforacija je rijetka komplikacija koja se javlja kod akutne egzacerbacije same bolesti uz prisustvo stenoze ili toksičnog kolitisa. Ulkusi koji se stvore na sluznici crijeva puknu te se sadržaj izlije u peritoneum. Također, ulkusi mogu oštetiti važne krvne žile koje se nalaze u crijevnoj stijenci što može uzrokovati obilno krvarenje. Teško krvarenje javlja se u 10 % pacijenata, te 1 % do 3 % pacijenata razvije masovno krvarenje zbog kojeg je potrebna hitna kirurška intervencija (4). Daljnjom progresijom, perforacija može prouzročiti peritonitis, sepsu, nagli gubitak krvi, šok te multiorgansko zatajenje. Kod ulceroznog kolitisa stopa smrtnosti od perforacije kreće se između 27 % i 57 % te se povećava s vremenom od nastanka do njezinog kirurškog zbrinjavanja. Može nastati kao posljedica toksičnog megakolona ili prve akutne epizode bolesti što može dovesti do peritonitisa, sepse, naglog gubitka krvi i posljedičnog šoka i multiorganskog zatajenja. Perforacija kolona može se odviti bez toksičnog megakolona te se naziva slobodnom perforacijom. Događa se iznenada, s kliničkom slikom karakteriziranom povišenom tjelesnom temperaturom, akutnim abdomenom i dekompenzacijom. Može se javiti kod pacijenata u aktivnom obliku bolesti poput

fulminantnog kolitisa, kod kroničnog kolitisa, ali i kod razvoja podležeće neoplazme. Također, i u Crohnoj bolesti perforacija crijeva je ozbiljno, životno ugrožavajuće stanje koje je potrebno hitno kirurški zbrinuti. Posljedica je kolitisa te se prezentira subakutno gdje se mjesto perforacije obavlja serozom i manifestira stvaranjem flegmone i apscesa, a ne pojavom sistemnih znakova (5, 8, 9, 12, 13).

#### 4.1.3. Displazija i karcinom

Dugotrajna kronična upala dovodi do neoplazije stanica crijevne sluznice i formiranja maligniteta. Ono što prethodi karcinomu je displazija, neoplastična transformacija koja ne probija laminu propriju, a klasificira se kao displazija niskog ili visokog stupnja. Također, mogu se javiti displastični polipi te DALM. Dugogodišnji rizik za nastanak malignih promjena kod Crohnove bolesti je manji nego kod ulceroznog kolitisa. Pacijenti oboljeli od Crohna razvijaju karcinom više u predjelu debelog crijeva i rektuma, nego kod tankog crijeva, a najveći rizici su starija dob kod dijagnoze, trajanje bolesti dulje od 8 godina te proširenost same bolesti. Kod ulceroznog kolitisa glavni uzrok je mutacija p53 tumor supresorskog gena zbog upale što dovodi do disregulacije u sprječavanju neoplazije stanica. Najčešće karcinomi su submukozni i nisu vezani uz polipe, dok su 20 % slučajeva su multicentrični. Pojava ovisi i o zahvaćenosti crijeva. Kod pankolitisa je veća nego kod proktosigmoiditisa ili ljevostranog kolitisa. Rizik za karcinom raste 0,5-1 % godišnje i najniži je u prvih 10 godina od dijagnoze. Kumulativna incidencija nakon 20 godina iznosi 2,5 %, a nakon 30 godina raste na 7,6 % (9). Pozitivna obiteljska anamneza na sporadični kolorektalni karcinom, postinflamatorni pseudopolipi i prisutnost primarnog sklerozirajućeg kolangitisa mogu povećati rizik za nekoliko puta. Stoga, kod svih pacijenata s dijagnosticiranim IBD-om preporučljivo je činiti redovite endoskopske pretrage kako bi se te promjene detektirale u najranijoj mogućoj fazi. (5, 12-14).

## 4.2. Komplikacije specifične za Crohnovu bolest

Zbog potencijala da zahvati bilo koji dio probavnog sustava, Crohnova bolest razvija specifične komplikacije koje se razlikuju od komplikacija ulceroznog kolitisa, a to su apscesi, fistule i perianalne lezije.

### 4.2.1. Sinusi i fistule

Sinusi predstavljaju abnormalni kanal koji najčešće nastaje kao posljedica upale te su skloni nastanku flegmone i intraabdominalnih apscesa. Sinusi često penetriraju kroz serozu i formiraju fistule. Prema definiciji, fistule su abnormalne komunikacije između tjelesnih šupljina ili tjelesne šupljine i površine kože, a najčešće se javljaju kao posljedica upale, traume ili operativnih zahvata. Fistule u Crohnovoj bolesti su česte i javljaju se u 20 % do 40 % bolesnika (4). Može se uspostaviti komunikacija s bilo kojom susjednom strukturom, a najčešće se radi o entero-enteričnim fistulama, odnosno entero-količnim fistulama kod kojih je debelo crijevo primarno sijelo. Također, ove fistule mogu dovesti do učestalih proljeva te malapsorpcijskog sindroma. Entero-vaginalne fistule druge su najčešće fistule koje se javljaju kao posljedica kronične upale i karakterizirane su prolaskom crijevnog sadržaja i plinova kroz vaginalni kanal. Entero-kutane fistule, izuzev perianalnih fistula, karakterizirane su drenažom sadržaja na površini kože, najčešće trbuha. Za razliku od ostalih fistula, one dobro reagiraju na medikamentoznu terapiju te nije potrebno kirurško liječenje. Entero-vezikularne su najrjeđe i javljaju se u svega 3 % svih fistula (12). Klinička slika fistula može biti asimptomatska sve dok se veliki dio crijeva ne zaobilazi ili simptomatska koja ovisi o zahvaćenim organima. Vrlo je važno odrediti lokalizaciju fistule, a najpouzdanija metoda jest endoskopska evaluacija, odnosno kolonoskopija. Usprkos medikamentoznoj terapiji i razvoju bioloških lijekova poput infliximaba, u 50 % do 75 % pacijenata fistule ne regrediraju te

zahtijevaju kirurško liječenje koje se sastoji od resekcije primarnog sijela i zatvaranja defekta na susjednom organu (5, 8, 13).

#### 4.2.2. Apscesi

Apscesi su vrlo česta pojava u Crohnovoj bolesti te se javljaju u 25 % slučajeva. S obzirom na svoju lokalizaciju mogu se razviti intraabdominalno između upalno promijenjenih crijevnih vijuga, najčešće oko terminalnog ileuma. Mogu se javiti u mezenteriju, retroperitonealno te perianalno i perirektalno. Najčešće se javljaju perianalni i perirektalni apscesi u sklopu perianalnih lezija. Također, nerijetko se mogu formirati oko m. iliopsoasa čime je fleksija u kuku ograničena i bolna što se naziva pozitivnim znakom psoasa. Najčešći simptomi pojave apscesa su bol, zimica, tresavica i povišena tjelesna temperatura. Dijagnosticiraju se slikovnim metodama poput ultrazvuka, CT-a i MR-a te ih je gotovo uvijek potrebno kirurški zbrinuti (5, 8, 12).

#### 4.2.3. Opstrukcija

Zbog svog panintestinalnog karaktera, Crohnova bolesti se u 17 % pacijenata prezentira opstrukcijom. One mogu biti akutne koje su najčešće posljedica upale te prolaze medikamentoznom terapijom te kronične koje su rezultat fibrostenotičke lezije. Također, akutne opstrukcije mogu nastati zbog primarne strikture ili niza striktura koje onemogućuju normalan prolazak crijevnog sadržaja. Opstrukcija može izazvati kompletan zastoj crijevnog sadržaja što dovodi do povećanja intraluminalnog tlaka, dilatacije crijeva, ishemije i posljedično nekroze što značajno povećava mortalitet ove komplikacije. Simptomi i znakovi prvenstveno ovise o lokalizaciji. Opstrukcije u području pilorusa i duodenuma karakterizirane su ubrzanom sitosti nakon jela, distenzijom želuca, podrigivanjem te povraćanjem nakon jela. Opstrukcije tankog crijeva manifestiraju se boli, povraćanjem te ponekad i misererom. Opstrukcije kolona su podmukle i prezentiraju se dijarejom ili bolnom konstipacijom, dok anorektalne opstrukcije

formiraju fistule i uzrokuju fekalnu inkontinenciju. Medikamentozna terapija može pružati trenutni efekt olakšanja, ali kirurško rješenje ostaje zlatni standard u njihovom trajnom rješavanju (5, 8, 12, 15).

#### 4.2.4. Perianalna bolest

Tijekom svojeg života, jedna trećina bolesnika s Crohnovom bolesti će razviti barem jednu manifestaciju perianalne bolesti. Najčešće se radi o perianalnim fistulama, fisurama, apscesima, fibroepitelnim polipima te hemoroidima. Značaj ovih lezija je u tome da mogu imati atipičnu i tipičnu prezentaciju i znatno oštetiti funkciju sfinktera i time povećati morbiditet same bolesti. Oštećenje analnog sfinktera dovodi do nemogućnosti normalne defekacije i samim time ukupna kvaliteta života pacijenata je značajno smanjena (12).

##### 4.2.4.1. Fistule

Perianalne fistule čine agresivniji oblik Chronove bolesti te zahtijevaju kiruršku intervenciju. Mogu penetrirati duboko u sfinkter ili imati duboke slijepe kanale koji posljedično onemogućuju njegovu normalnu funkciju. Prema istraživanju, 15 % bolesnika je već razvilo perianalne fistule u trenutku dijagnoze, dok se sveukupna incidencija kreće između 17 % i 40 % (12). Najčešće potječu od apscesa anorektalnih žlijezda u razini linije dentate te se mogu drenirati iz kolona u različita područja poput kože, spolnih organa i urinarnog trakta. U zaključku, fistula u globalu počinje kao apsces, a faktori rizika za razvoj su težina bolesti, njezino trajanje i zahvaćenost probavnog sustava. Prema složenosti, fistule dijelimo na jednostavne i komplicirane. Jednostavne su karakterizirane kratkim kanalom, s jednim eksternim otvorom bez apscesa i strikture. Kompleksne se sastoje od jednog ili multiplih eksternalnih otvora, prolaze kroz ili iznad slojeva mišića, tzv. suprasfinkterične fistule te mogu imati priležeći apsces ili strikturu. Prezentiraju se rektalnom boli, curenjem sadržaja, krvarenjem te poteškoćama s defekacijom. Akutna prezentacija karakterizirana

je boli, perianalnom mekoćom, otokom, vrućicom te purulentnim iscjetkom iz otvora fistule. Kod ne akutnog oblika pacijenti se najčešće žale na serozni iscjedak iz otvora fistule te nelagodnim osjećajem u rektumu. Ukoliko je zahvaćen mokraćni mjehur, moguća je pneumaturija i fekalurija, a kod žena smrdljiv vaginalni iscjedak. Za dijagnozu potrebno je učiniti detaljan fizikalni pregled te slikovnu dijagnostiku poput rektosigmoidne endoskopije (16). Prilikom samog pregleda, koža može biti eritematozna, a otvori su vidljivi golim okom ili je palpacijom prisutna induracija ako se otvor nalazi ispod razine kože. Kutani otvori fistule mogu biti pojedinačni ili multipli i može se kroz njih cijediti gnojni, krvavi ili fekulentni sadržaj. Jednostavne fistule mogu spontano regresirati ili nakon primjene medikamentozne terapije, dok je kirurško liječenje jedina opcija za složene fistule i fistule koje ne reagiraju na medikamentoznu terapiju (5).

#### 4.2.4.2. Apscesi

S obzirom na lokalizaciju, mogu biti perianalni i perirektalni. Perianalni apscesi su potkožni i jednostavni te nastaju kao posljedica inficirane žljezdane kripte ili kao opstrukcija perianalne fistule. Prezentiraju se bolovima u rektalnoj regiji, vrućicom i gnojnim iscjetkom. Dijele se na površinske i dubinske. Površinski perianalni apscesi vidljivi su golim okom, a karakterizirani su eritemom i palpabilnom fluktuirajućom masom. Dubinski apscesi karakterizirani su mekanom, fluktuirajućom masom prilikom digitorektalnog pregleda ili se uoče radiološkim pretragama. Perirektalni apscesi su složeniji, mogu zahvatiti različita područja oko rektuma te zahtijevaju kompleksnije liječenje. Najčešći perirektalni apsces koji se javlja u Crohnovoj bolesti je supralevatorski, odnosno iznad m. levatora ani. Ukoliko se ne dreniraju, mogu uništiti anorektalno tkivo, poremetiti odnose u regiji te oslabiti mišićje što rezultira gubitkom funkcije analnog sfinktera. Perianalni i perirektalni apscesi dijagnosticiraju se fizikalnim pregledom i radiološkim



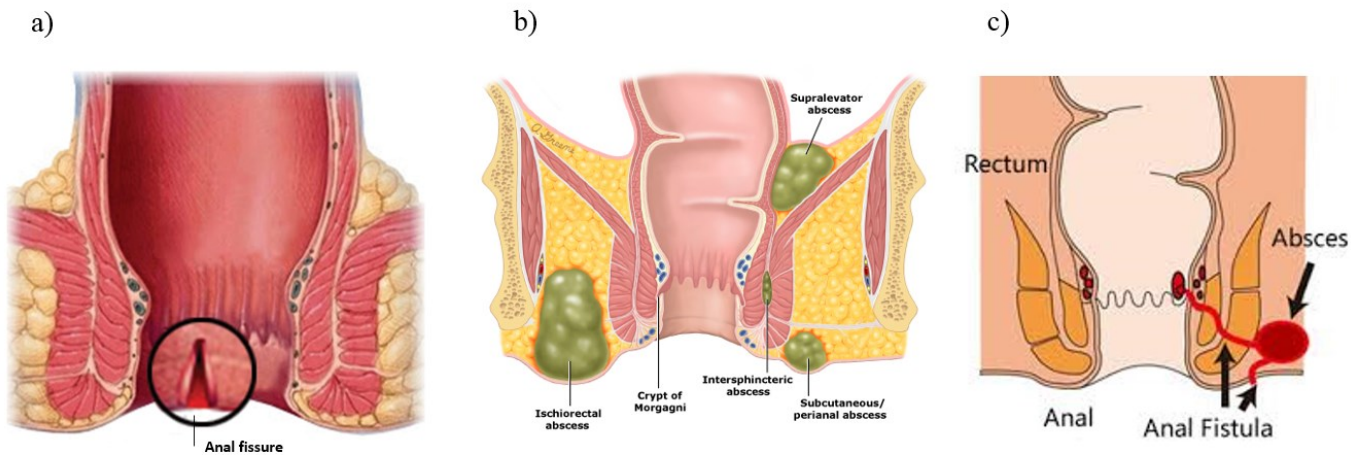
metodama poput CT-a, MR-a i transrektalnog ultrazvuka, a liječenje se sastoji od kirurške drenaže i odgovarajuće antibiotske terapije (5, 16-18).

#### 4.2.4.3. Fisure

Analne fisure su ulceracije koje se nalaze u analnom kanalu i oblažu ga distalno od linije dentate. Mogu biti asimptomatske ili se prezentirati krvarenjem, dubokim ulceracijama i analnom boli. Često su multiple, rekurentne i nalaze se u anteriornoj ili lateralnoj stijenci anusa te se mogu javiti konkomitantno s drugim oblicima bolesti. Teško zacjeljuju te predstavljaju izazov u liječenju. Terapija fisura je uglavnom konzervativna i u velikoj većini slučajeva bolest regredira (12, 16).

#### 4.2.4.4. Hemoroidi i fibroepitelni polipi

Javljaju se u 70 % pacijenata. Najčešće su asimptomatski, ali mogu predstavljati higijenski problem i uzrokovati učestale defekacije . Liječe se konzervativno te rijetko zahtijevaju kiruršku intervenciju (12).



**Slika 2.** Perianalne lezije Crohnove bolesti: **a)** analna fisura, **b)** perianalni i perirektalni apscesi, **c)** perianalna fistula (preuzeto s interneta)

### 4.3. Komplikacije specifične za ulcerozni kolitis

#### 4.3.1. Toksični kolitis, fulminantni kolitis i toksični megakolon

Toksični kolitis, fulminantni kolitis te toksični megakolon kao najteže komplikacije javljaju se u 15 % pacijenata s ulceroznim kolitisom. Mogu dovesti do gangrene crijevne stijenke, perforacije, peritonitisa te posljedično sepse i septičkog šoka što zahtijeva hitnu kiruršku obradu (4). Toksični kolitis u Crohnovoj bolesti i ulceroznom kolitisu imaju gotovu istu kliničku sliku, s time da je u Crohnovoj bolesti on rijetka pojava. Daljnjom progresijom razvija se fulminantni kolitis koji je karakteriziran s više od 10 stolica dnevno, kontinuiranim krvarenjem, distenzijom, abdominalnom boli i akutnim znakovima sistemske toksičnosti poput visoke tjelesne temperature i kaheksije. Kako se upala širi u mišićnicu crijevne stijenke, pacijenti s fulminantnim kolitisom imaju vrlo visok rizik za razvoj toksičnog megakolona. Toksični megakolon je posljedica progresije upale dublje u stijenku uzrokujući oštećenje muskularnog sloja i okolnih neuralnih spletova što dovodi do prestanka peristaltike i njihove dilatacije. Promjer lumena veći je od 6 cm, prisutni su znakovi toksičnosti poput dehidracije, hipotenzije, promjene mentalnog statusa te elektrolitski disbalans. Da bi se dijagnoza potvrdila u potpunosti pacijent mora imati barem 3 od 4 klinička znaka: temperaturu iznad 38,6 °C, puls iznad 120 otkucaja u minuti, leukocitozu iznad 10500/mm<sup>3</sup> ili anemiju. Mnogo stvari može ubrzati razvoj toksičnog kolitisa poput kolonoskopije, uporaba antikolinergika, narkotika, kortikosteroida, zatim elektrolitski disbalans te korištenje barija kao kontrastnog sredstva. Ukoliko se stanje primjenom medikamentozne i suportivne terapije ne poboljša, potrebno je pravodobno prepoznati stanje pacijenta i hitno ga podvrgnuti kirurškom liječenju (5, 8, 9, 12).

## 5. KIRUŠKO LIJEČENJE

Usprkos rapidnom razvoju novih bioloških lijekova i dijagnostičkih tehnika, incidencija komplikacija upalnih bolesti crijeva te potreba za njihovim kirurškim zbrinjavanjem je i dalje visoka. Čak 50 % pacijenata tijekom svog života razvije komplikacije koje zahtijevaju operativno liječenje (5). Iako Crohnova bolest i ulcerozni kolitis imaju sličnu kliničku sliku pa čak i operativne tehnike, razlika između tih dviju bolesti u ishodu liječenja je velika. Kod ulceroznog kolitisa kirurška opcija najčešće znači izlječenje, dok kod Crohnove bolesti se radi o liječenju posljedica bolesti s velikim rizikom njihovog ponovnog povratka. Priprema i odabir kirurškog zahvata obuhvaća usku suradnju između pacijenta i medicinskog multidisciplinarnog tima. Kako bi se odabralo optimalno liječenje, treba uzeti u obzir dob pacijenta, njegovo opće stanje, proširenost i intenzitet same bolesti, trajanje bolesti, njezinu refrakternost na dotadašnju terapiju, pojavu komplikacija i samu suradljivost pacijenta. Prema pristupu, operacije mogu biti klasične, otvorenog tipa te laparoskopske. Laparoskopski pristup uvelike se koristi u liječenju Crohnove bolesti zbog toga što smanjuje troškove, skraćuje trajanje operacije i boravak u bolnici te ima istu incidenciju morbiditeta i mortaliteta kao klasični pristup. S druge strane, kod ulceroznog kolitisa povisuje morbiditet i mortalitet, stoga se koristi klasični pristup. Kao glavni cilj kirurškog liječenja upalnih bolesti ističe se uklanjanje komplikacija uz maksimalnu očuvanost funkcije probavnog sustava. Naposljetku, pravovremena operacija, dobra kirurška tehnika i izbor operativnog zahvata, kao i kvalitetan postoperativni tretman preduvjeti su za uspješno liječenje (6, 8, 12, 13).

### 5.1. Kirurško liječenje komplikacija Crohnove bolesti

Crohnova bolest sklona je razvoju komplikacija. 78 % pacijenata se podvrgava kirurškom liječenju 20 godina od postavljanja dijagnoze, a nakon 30 godina broj se penje preko 90 % (5). Opće indikacije za operativni zahvat su vrlo jednostavne, a uključuju neuspjeh medikamentozne terapije

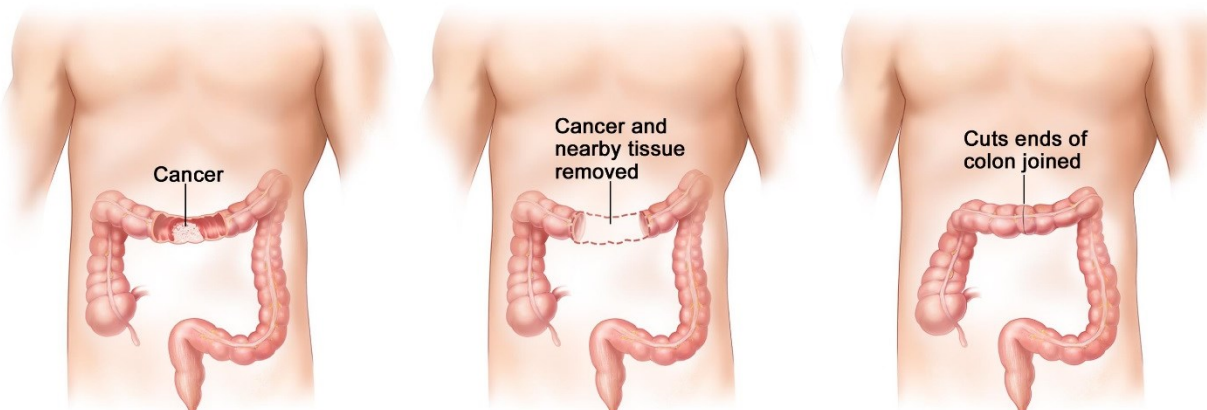
i pojavu komplikacija. Dije se na indikacije za hitne i elektivne operacije. Perforacija, krvarenje i toksični kolitis su indikacije za hitnu operaciju, dok su opstrukcija, karcinom, apscesi, strikture, fistule te perianalne lezije indikacije za elektivnu operaciju. Odabir kirurške metode ovisi o lokalizaciji i ozbiljnosti komplikacije te o općem stanju i individualnosti pacijenta. Kod Crohnove bolesti, najčešća područja probavnog sustava koja se operiraju su ileocekalna te anorektalna regija. Ovisno o dijelu zahvaćenog probavnog sustava, razlikuju se tehnike za tanko crijevo, debelo crijevo te anorektalnu regiju, a uključuju resekciju zahvaćenog dijela crijeva, strikturoplastiku, balon dilataciju i drenažu (8, 13).

#### 5.1.1. Tanko crijevo

Najčešća indikacija je opstrukcija u 55 % slučajeva, zatim intestinalne fistule i apscesi u 32 % slučajeva (6). Metoda izbora za tanko crijevo zahvaćeno Crohnovom bolesti jest resekcija zahvaćenog dijela crijeva s formiranjem anastomoze, posebice ako se radi o prvom kirurškom zahvatu. Također, alternativu resekciji u liječenju stenoza kod Crohnove bolesti pružaju metode strikturoplastike koje se danas najčešće izvode. Resecira se bolesni dio crijeva zajedno s nekoliko centimetara zdravog ruba proksimalno i distalno kako bi se smanjila pojavnost recidiva. Nakon resekcije formira se anastomoza koja može biti side-to-side ili end-to-end čime se uspostavlja kontinuitet lumena i očuva funkcija crijeva. Prilikom resekcije crijeva u Crohnovoj bolesti važno je odrediti dužinu zdravog ruba kako bi se očuvala što veća duljina crijeva, a najvažniji kriterij u određivanju veličine ruba jest vizualna inspekcija zdravog crijeva. S obzirom na duljinu zdravog ruba, resekcija može biti radikalna, gdje se ostavlja 5 ili više centimetara te obična gdje je dužina zdravog ruba oko 1 centimetar. Nakon same resekcije crijeva, odabir vrste anastomoze ovisi o kirurškom timu i njihovim preferencijama zbog toga što niti jedna metoda nije superiornija od druge. Određeni dio kirurga preferira side-to-side anastomozu zbog toga što pruža veći otvor

prolasku sadržaja te smanjuje rizik od curenja anastomoze i rekurentnih striktura. Jedna od novijih metoda je Kono-S end-to-end anastomoza koja smanjuje pojavu rekurentnih striktura tako što čuva promjer crijeva i sprječava suženja na antimezenterijalnoj strani. Također, postoje dvije tehnike šivanja anastomoze, ručno te strojno pomoću cirkularnog staplera. Šivanje pomoću cirkularnog staplera se preporuča zbog smanjenog rizika od dehiscijencije anastomoze i pojave recidiva. Valja naglasiti da ukoliko se uklanja terminalni ileum, potrebno je ukloniti i cekum zbog uske anatomske povezanosti. Ukoliko zahvat nije moguće izvesti u jednom aktu, radi se privremena ileostomija do drugog zahvata kada se izvrši trajna anastomoza. Komplikacije zahvata su opće, a uključuju krvarenje, infekciju te popuštanje anastomoze. Također, resekcijom velikog dijela crijeva može nastati sindrom kratkog crijeva karakteriziran malapsorpcijom, deficitom vitamina topljivih u mastima i gubitkom težine. Veliki problem stvara ponovna pojava bolesti nakon operativnog zahvata te potreba za ponovnom kirurškom intervencijom. Nakon 5 godina od operacije, 25 % do 35 % pacijenata zahtjeva kiruršku reintervenciju, a nakon 15 godina 40 % do 70 %. Kako bi se ta mogućnost svela na najmanju moguću, potrebna je odgovarajuća postoperativna medikamentozna terapija te promjena načina života. Ostale kirurške opcije za liječenje tankog crijeva zahvaćenog Crohnovom bolesti uključuju bypass operacije i formiranje ileostomije. Ove tehnike su uglavnom napuštene zbog povećanog rizika pojave maligniteta i ponovne pojave bolesti te se danas koriste za privremeno zbrinjavanje opstrukcije do konačne resekcije crijeva. Nakon 15 godina, recidivi nakon resekcije javljaju se u 65 % bolesnika, a nakon prenosnice javljaju se kod 94 % bolesnika. Potreba za ileostomom javlja u stanjima sepse, teške malnutricije i kronične imunosupresije u čijem slučaju je formiranje enterične anastomoze rizično (8, 12, 19). Kirurško liječenje entero-enteričnih fistula obuhvaća resekciju primarnog dijela crijeva bolesti te debridman i zatvaranje otvora fistule na sekundarno zahvaćenom dijelu crijeva (12). Ukoliko je prisutan upalni proces,

potrebno je anteponirati dio crijeva na prednju trbušnu stijenku i formirati ileostomu, a anastomoza se formira nakon smirivanja upalnog procesa i poboljšanja općeg stanja pacijenta (8, 13).



**Slika 3.** Segmentalna resekcija tankog crijeva s formiranjem anastomoze (preuzeto s interneta)

#### 5.1.2. Debelo crijevo

Kao i kod tankog crijeva, indikacije za kirurško zbrinjavanje su slab odgovor na medikamentoznu terapiju u 26 % slučajeva, prisutnost fistula i apscesa u 23 %, toksični megakolon u 20 % te perianalne lezije u 19 % slučajeva. Metoda izbora je resekcija zahvaćenog dijela kolona te formiranje anastomoze kojom se izbjegava postavljanje stome i smanjuje rizik od morbiditeta i mortaliteta. Zahvati koji se izvode su segmentalna kolektomija s end-to-end anastomozom, totalna kolektomija s ileorektalnom anastomozom, totalna proktokolektomija s end ileostomijom te proktoektomija, a odabir zahvata ovisi o lokalizaciji i vrsti komplikacije. Najčešće se izvodi segmentalna kolektomija s end-to-end anastomozom zbog toga što pruža bolju postoperativnu funkciju crijeva, čuva duljinu crijeva te smanjuje pojavu komplikacija. Ukoliko je dva ili više segmenta probavne cijevi zahvaćeno, preporuča se učiniti totalna kolektomija s ileorektalnom anastomozom koju je moguće izvesti samo ukoliko rektum nije zahvaćen. Kod pacijenata s proktitisom, potrebno je izvesti proktoektomiju ili proktokolektomiju s formiranjem end ileostome kako bi se uklonio rizik od

nastanka karcinoma. Danas kolektomija s ileorektalnom anastomozom je najbolja opcija zbog toga što se operaciji većinom podvrgavaju mlađi pacijenti koji žele izbjeći ileostomu. Ostale tehnike poput restorativne proktokolektomije s ileal-pouch anastomozom, bypassa i trajne ileostomije se izbjegavaju zbog znatno većeg rizika od razvoja morbiditeta i mortaliteta (8, 12).

### 5.1.3. Anorektalna regija

Komplikacije anorektalne regije najčešća su indikacija za kirurško liječenje u preko 90 % pacijenata. Dijele se na liječenje fisura, fistula i apscesa (12).

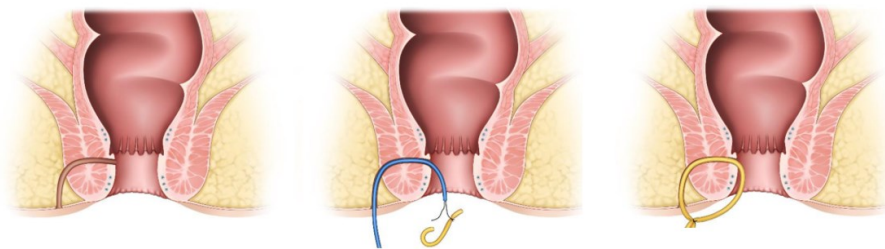
#### 5.1.3.1. Kirurško liječenje analnih fisura

Tehnika izbora je lateralna sfinkterektomija koja se izvodi u općoj anesteziji. Najznačajnija komplikacija ovog zahvata je disfunkcija sfinktera i posljedična inkontinencija, stoga kirurško liječenje mora biti rezervirano za pacijente refraktorne na konzervativnu terapiju i s minimalnom upalom (12).

#### 5.1.3.2. Kirurško liječenje perianalnih fistula

Ultimativni cilj kirurškog liječenja fistule je njezino potpuno uklanjanje, očuvanje funkcije analnog sfinktera te prevencija njezine ponovne pojave. Izazov u liječenju fistula su recidivi te zbog toga ne postoji jedinstvena tehnika. Osnovni princip je identificirati vanjski i unutarnji otvor fistule te klasificirati fistulu po njezinoj težini. Tehnike koje se najčešće koriste su fistulotomija, Seton drenaža i sintetski čepovi. Za određivanje optimalne tehnike koristi se Parks klasifikacija koja gleda odnos fistula prema vanjskom analnom sfinkteru te njihov anatomske smještaj. Po toj klasifikaciji postoji 5 tipova fistula, a to su površinske, intersfinkterične koje su najčešće u 45 % slučajeva, transsfinkterične u 30 %, suprasfinkterične u 20 % i ekstrasfinkterične u 5 %. Fistulotomija je najčešće izvođeni zahvat, a primjenjuje se kod jednostavnih fistula. Osnovni

princip zahvata je otvaranje kanala fistule probom koja se provuče kroz njezin unutarnji otvor i učini se rez punom duljinom. Fistulozni trakt se kiretira dok se njegovi rubovi pričvršćuju apsorpcijskim šavovima na okolna tkiva. Fistula je time otvorena u cijelosti te regredira u preko 90 % slučajeva. Najčešća komplikacija je fekalna inkontinencija, no rizik je minimalan uz pravilno izvođenje zahvata. Druga metoda je postavljanje Seton drenaže ili drenaže koncem. Ova metoda koristi se kod jednostavnih i složenih fistula kako bi se uspostavila kontinuirana drenaža te spriječila sepsa i oštećenje funkcije analnog sfinktera. Postupak se sastoji od vezivanja konca na probu te njegovo provlačenje kroz fistulu te se formira čvor. Time je osigurana kontinuirana drenaža cijelog kanala fistule. Seton može stajati od nekoliko tjedana do godinu dana, ovisno o brzini cijeljenja fistule. Zbog ovakvog položaja, fistula cijeli oko konca koji se naposljetku izvadi. Treća metoda koja se koristi je postavljanje čepa, odnosno pluga. Tim zahvatom se u kanal fistule ubrizga biosintetski čep koji u potpunosti ispunjava kanal. Povoljan je zbog toga što ne izaziva okolnu reakciju tkiva te ne utječe na samu funkciju analnog sfinktera, a koristi se za liječenje kompleksnih fistula kod kojih bi klasičnim kirurškim metodama došlo do njegovog ireverzibilnog oštećenja. Ostale metode koje se mogu koristiti su modificirani flapovi, popunjavanje kanala fibrinom, diverzijska stoma te ligacija intersfinkteričnog kanala fistule (LIFT). Međutim, one se rjeđe primjenjuju zbog povećanog rizika od nastanka komplikacija poput inkontinencije, infekcija i pojave recidiva (16, 20).



**Slika 4.** Seton drenaža perianalne fistule (preuzeto s interneta)



### 5.1.3.2. Kirurško liječenje apscesa

Primarno kirurško liječenje apscesa je kirurška incizija i pravilna drenaža. Pristup je različit kod perianalnih i perirektalnih apscesa. Perianalni apsces drenira se putem incizije na koži pod lokalnom anestezijom. Mjesto same incizije mora biti što bliže analnom rubu kako bi se minimizirala duljina potencijalne fistule. Nakon što se apsces drenira, šupljina se tretira fiziološkom otopinom, a ranu je potrebno previjati i tretirati sistemnim antibioticima i fiziološkom otopinom. Ukoliko se radi o perirektalnim apscesima, kutani pristup nije moguć te se zahvat obavlja pod regionalnom ili općom anestezijom. Drenaža se obavlja ovisno o položaju apscesa, a ukoliko se apsces nalazi duboko u perirektalnom prostoru, postavlja se fiksni dren koji se nakon određenog vremena skida (16, 17).

### 5.2. Kirurško liječenje komplikacija ulceroznog kolitisa

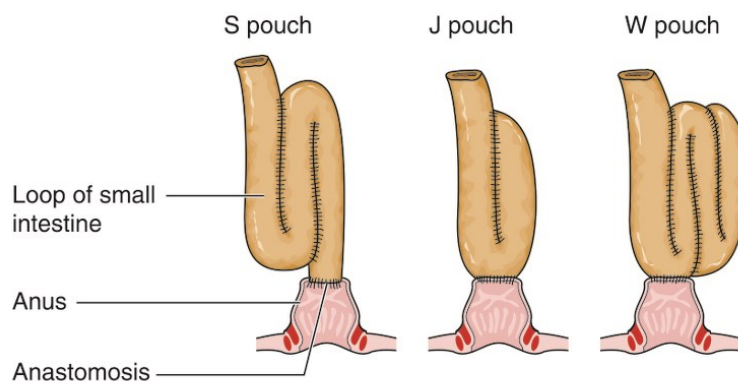
U prosjeku, 25 % do 35 % bolesnika s dijagnosticiranim ulceroznim kolitisom podvrgava se kirurškom liječenju zbog nedostatnosti medikamentozne terapije u kontroli bolesti ili radi pojave komplikacija. U velikoj većini slučajeva radi se o elektivnim operacijama s detaljnim postoperativnim pristupom dok se kod manjeg broja slučajeva radi o hitnim zahvatima (12). Cilj kirurškog liječenja jest uklanjanje upalom zahvaćenog crijeva, eliminirati rizik nastanka karcinoma, uspostaviti normalnu funkciju crijeva te smanjiti mortalitet. Specifičnost ulceroznog kolitisa proizlazi iz toga da je lokaliziran na debelo crijevo i rektum te njihovim uklanjanjem dolazi do potpunog izlječenja uz vrlo dobru kvalitetu života. Postoje indikacije za hitno i elektivno liječenje. Indikacije za hitno liječenje su perforacija, krvarenje, toksični megakolon te ukoliko nije došlo do jasnog kliničkog poboljšanja 48-96 sati nakon primjene konzervativnog liječenja. Indikacije za elektivnu operaciju su neuspjeh medikamentozne terapije, strikture, maligniteti i ekstraintestinalne manifestacije. Postoje tri tehnike koje se upotrebljavaju: restorativna

proktokolektomija sa ileo pouch-analnom anastomozom i totalna kolektomija s ileorektalnom anastomozom koje pružaju gastrointestinalnu rekonstrukciju te proktokolektomija s terminalnom Brooke ileostomijom.

#### 5.2.1. Restorativna proktokolektomija s ileal-pouch anastomozom (RPC-IPAA)

Danas je zlatni standard u liječenju ulceroznog kolitisa. Osnovni princip zahvata je potpuno uklanjanje debelog crijeva do analne tranzicijske zone i kreiranje ileal-pouch anastomoze, odnosno anastomoze između tankog crijeva i rektuma koja služi kao rezervoar za sadržaj. Prednosti ove metode su očuvanje prohodnosti i funkcije crijeva, uspostavljanje defekacije, sprječavanje maligniteta i izbjegavanje terminalne ileostome. Nedostaci ove metode su potreba stalnih kontrola ano-rektalne zone i izvođenje u više aktova. Relativno je siguran zahvat sa stopom mortaliteta koji varira između 0.2 i 1 % te stopom morbiditeta od 27 %. Vrlo je zahtjevna tehnika koja se može provesti u jednom, dva ili tri akta. Izvođenje u jednom aktu označava totalnu proktokolektomiju i formiranje pouch-a. Najčešće se izvodi operacija u dva akta. U prvom se aktu napravi proktokolektomija i loop ileostoma preko koje izlazi crijevni sadržaj, a zatim se u drugom aktu ukloni ileostoma i uspostavi ileal-pouch. Operacija u tri akta danas se rjeđe izvodi, a sastoji se od kolektomije i formiranja loop ileostome u prvom, proktokolektomije i uspostavljanje ileal-pouch anastomoze u drugom aktu, a u trećem aktu se uklanja ileostoma. S obzirom na oblik, postoje tri vrste pouch-a, J, W i S, s time da se J pouch zbog jednostavnosti najčešće izvodi. Također, postoje dvije tehnike šivanja anastomoze. Do 1990. godine, anastomoza se šivala ručno, a prije toga se odstranilo 1 do 2 cm viška sluznice rektuma. Nakon uvođenja cirkularnih staplera, većina kirurga prebacila se na dvostruku cirkularnu stapler metodu. Prednosti nove metode su brzina i lakoća njezinog izvođenja, izbjegavanje potrebe za mukosektomijom, očuvana živčana opskrba tranzicijske zone i posljedično očuvana funkcija analnog sfinktera. Također, dvostruka cirkularna

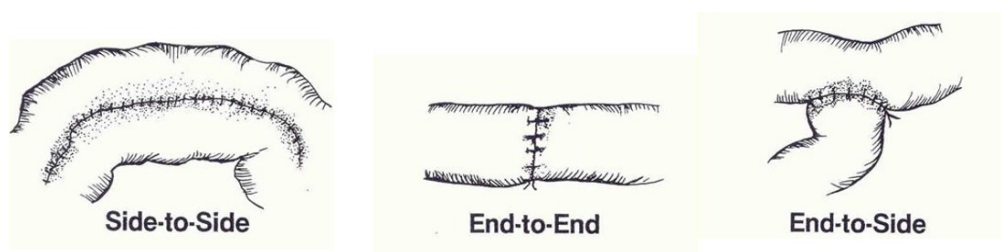
stapler metoda dovodi do manje napetosti na području anastomoze te posljedično smanjenog rizika od komplikacija. Komplikacije ovog operativnog zahvata su mnogobrojne. Komplikacije koje se mogu javiti ubrzo nakon zahvata su curenje sadržaja iz anastomoze, dehiscijencija same anastomoze, krvarenje, sepsa i strikture. Najčešća dugoročna komplikacija zahvata je nespecifična upala pouch-a, odnosno pouchitis koji se javlja u 24 % do 48 % bolesnika. Karakteriziran je grčevima, povišenom temperaturom, bolovima u zdjelici, učestalim stolicama te predstavlja značajan problem jer može uzrokovati nekrozu anastomoze i posljedično uspostavljanja terminalne ileostome. Dobro reagira na antibiotsku terapiju. Zbog stvaranja čvrstih priraslica u zdjelici može povećati rizik za neplodnost u žena do četiri puta, a kod muškaraca se zbog oštećenja živčanih spletova u zdjelici može razviti seksualna disfunkcija. Zdjelični apsces kod žena može uzrokovati formiranje fistule između ileal-pouch-a i vaginalnog kanala. Kontraindikacije za RPC-IPPA su pacijenti sa slabom funkcijom analnog sfinktera, lošeg opće stanje, mlade žene i muškarci koji planiraju imati potomstvo te pacijenti s nespecifičnim kolitisom. Iako RPC-IPPA donosi sa sobom brojne morbiditete, pacijenti ju dobro podnose. U velikoj većini slučajeva pruža potpuno izlječenje od ulceroznog kolitisa te značajno poboljšava ukupnu kvalitetu života (8, 12, 14).



**Slika 5.** Vrste poucheva prema obliku (preuzeto s interneta)

### 5.2.2. Totalna kolektomija s ileorektalnom anastomozom

Ovom metodom uklanja se cijeli kolon i formira anastomoza tankog crijeva i rektuma koji služi kao rezervoar za fekalni sadržaj. Očuva se funkcija analnog sfinktera te je omogućena normalna defekacija. Što se tiče konfiguracije anastomoze ona može biti end-to-end, side-to-side, side-to-end te njezino formiranje ovisi o procjeni kirurškog tima. End-to-end anastomoze rade se kada su dva segmenta crijeva istog promjera, side-to-end kada je promjer proksimalnog crijeva manji od distalnog, a side-to-side anastomoza radi se na antimezenteričnim stranama dvaju crijeva i pruža najbolju opskrbu krvlju. U prošlosti je bila metoda izbora, no danas se sve rjeđe koristi zbog visoke stope morbiditeta koja iznosi 57 %. Kao nedostatak, ističe se potencijalna zahvaćenost rektuma što dovodi do ponovnog javljanja simptoma bolesti i razvoja karcinoma. Kandidati za ovaj zahvat su pacijenti koji odbijaju terminalnu ileostomu i ne mogu se podvrgnuti RPC-IPPA, mlade žene koje žele zatrudnjeti te pacijenti s nespecifičnim (8, 14, 21).

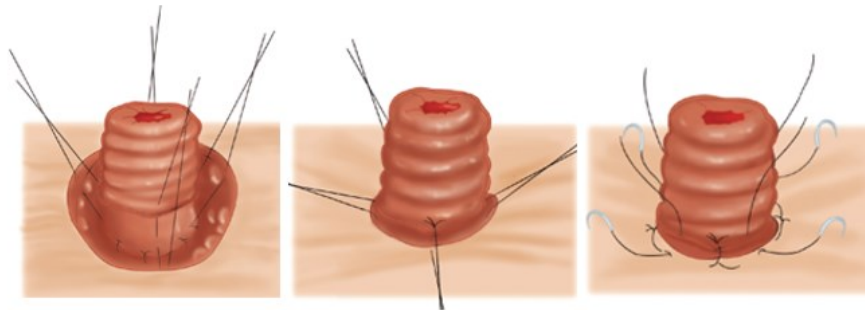


**Slika 6.** Vrste anastomoza (preuzeto s interneta)

### 5.2.3. Proktokolektomija s terminalnom Brooke ileostomom

Zahvatom se u potpunosti odstrani cijelo bolesno debelo crijevo i rektum i formira se trajna Brooke ileostoma na trbušnoj stijenci. Kod tehnike Brooke ileostome terminalni kraj ileuma provuče se kroz prethodno seciran otvor u abdominalnoj stijenci te se izvrne. Zatim se pomoću tri do četiri resorptivna šava zahvati rub crijeva i provuku se kroz serozu približno 2 cm od ruba ileuma.

Naposljetku, šavovi se prišiju na kožu i time se crijevo trajno fiksira. Otvor ileostome koji se obično nalazi u desnom donjem kvadrantu se zašije kako ne bi došlo do kontaminacije peritoneuma. Prednosti su da uklanja bolest u potpunosti, izvodi se brzo i u jednom zahvatu te ima nizak rizik za razvoj komplikacija poput karcinoma. Operacija je izbora kod pacijenata s oslabljenom funkcijom analnog sfinktera i karcinomom donjeg dijela debelog crijeva. Komplikacije se javljaju u 24 % pacijenata i prezentiraju se zapletajima tankog crijeva, parastomalnim hernijama, strikturom stome i oštećenjem seksualne funkcije. Modificirani oblik sastoji se totalne kolektomije s end ileostomom. Rektum se ne secira, nego se ostavlja kao afunkcionalni Hartmannov pouch sa ili bez mukozne fistule (6, 8, 14, 21).

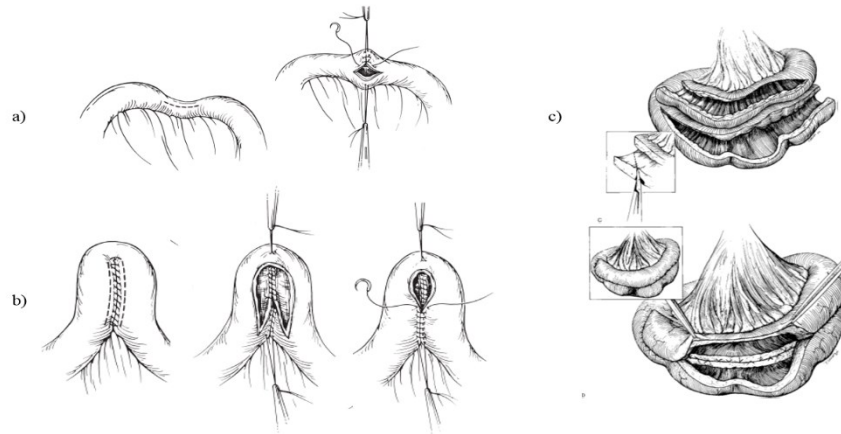


**Slika 7.** Formiranje Brooke ileostome (preuzeto s interneta)

### 5.3. Strikturoplastika

Predstavlja efektivnu alternativu resekciji crijeva, pogotovo kada nakon resekcije ne bi ostalo dovoljno crijeva za normalno funkcioniranje probave. Siguran je zahvat koji smanjuje rizik od nastanka sindroma kratkog crijeva, ima nisku stopu mortaliteta i morbiditeta te nisku incidenciju recidiva približno jednaku klasičnoj resekciji crijeva. Prvenstveno, ove metode koriste se u rješavanju stenoza uzrokovanih Crohnovom bolesti. Stanja koja su indikacija za strikturoplastiku su difuzno zahvaćeno tanko crijevo s mnogobrojnim stenozama, strikture kod pacijenata kod kojih

je prethodno učinjena segmentalna resekcija crijeva, pojava brzog recidiva Crohnove bolesti koji se manifestira opstrukcijom te strikture koje se javljaju kod pacijenata sa sindromom kratkog crijeva. Kontraindicirana je kod pacijenata sa strikturama dužim od 20 cm, multiplim suženjima koja se nalaze na kratkom dijelu crijeva, perforacije, apscesa i aktivnog fistulirajućem obliku bolesti. Incidencija komplikacija nakon strikturoplastike varira između 1 % i 14 %, a najčešće se radi o sepsi i intraabdominalnim apscesima. Prilikom odabira strikturoplastike kao tehnike potrebno je uzeti biopsiju same strikture kako bi se isključio malignitet. Nekoliko je tehnika strikturoplastike koje se koriste. Heinke-Mikuliz metoda obuhvaća longitudinalni rez u dužini strikture te približavanje proksimalnog i distalnog dijela zdravog crijeva kako bi se povećao lumen te se rez transverzalno zašije. Međutim, nedostatak ove metode je suženje lumena u proksimalnom i distalnom dijelu korištenog crijeva te je pogodna samo za pacijente koji imaju kratke strikture do 7 cm. Sljedeća metoda je Finney strikturoplastika koja obuhvaća savijanje crijeva na mjestu strikture gdje se distalni i proksimalni dio crijeva spoji i formira side-to-side anastomoza koja omogućava zaobilazanje strikture. Korisna je u situacijama kada je striktura između 10 i 20 cm. Za strikture iznad 20 cm ili kod multiplih striktura koristi se Michelassi tehnika. Radi se o side-to-side izoperistaltičnoj strikturoplastici karakteriziranoj velikim longitudinalnim rezom kroz strikturu, uzimanja dijela zdravog crijeva te formiranjem anastomoze između dvaju crijeva s posljedičnim velikim lumenom. U zaključku, odabir tehnike ovisi duljini i anatomiji strikture, kliničkoj slici Crohnove bolesti te o općem stanju samog pacijenta (6, 8, 11-13).



**Slika 8.** Metode strikturoplastike: **a)** Heinke-Mikuliz, **b)** Finney, **c)** Michelassi (preuzeto s interneta)

#### 5.4. Endoskopska balon dilatacija

Endoskopska dilatacija izvodi se pomoću hidrostatskog balona u slučajevima kada se u lumenu crijeva nalazi jedna ravna striktura dužine do 4 centimetara, a dostupna je endoskopom. Optimalna je za pacijente koji žele izbjeći operaciju te kod pacijenata kojima je prethodnim operacijama uklonjen velik dio crijeva. U 90 % slučajeva strikture imaju dobar inicijalni odgovor te se uspostavlja prohodnost crijeva. Međutim, u 50 % slučajeva dolazi do recidiva te je potrebno kirurško liječenje. Uočeno je da strikture koje su udaljene od područja upale imaju bolji odgovor. Osim balon dilatacije, endoskopski može se direktno u strikturu ubrizgati kortikosteroidna terapija kako bi se smanjila sinteza kolagena ili se u određenim slučajevima može postaviti stent (11, 12, 14).

## 6. RASPRAVA

Uzevši u obzir pregledanu stručnu literaturu potrebno je napomenuti da su komplikacije upalnih bolesti crijeva relativno česta pojava stoga ih je važno dijagnosticirati i kirurški liječiti. Komplikacije se dijele u tri skupine: zajedničke, specifične za ulcerozni kolitis i specifične za Crohnovu bolest.

Zajedničke komplikacije uključuju striktore, perforaciju, krvarenje te displaziju i karcinom. Striktore se javljaju u 33 % bolesnika s Crohnovom bolesti te u 10 % bolesnika s ulceroznim kolitisom. Mogu biti upalne, fibrozne i maligne te davati simptome opstrukcije. Postoji nekoliko kirurških zahvata koji se mogu koristiti u njihovom liječenju. Najčešće se izvode metode strikturoplastike, a zatim segmentalna resekcija crijeva zahvaćenog strikturom s formiranjem anastomoze i endoskopska balon dilatacija. Perforacija i krvarenje se rijetko javljaju, a posljedica su kronične upale crijevnih stijenki koja slabi i puca. Sadržaj se izlije u peritoneum te može uzrokovati peritonitis, sepsu i posljedično septički šok. Krvarenja se najčešće javljaju od puknuća krvožilnih spletova oko samih crijeva te ukoliko se radi o masovnom krvarenju, vrlo brzo nastupa hemodinamska nestabilnost. Displazije i karcinomi su značajne komplikacije čijom pojavom se skraćuje trajanje života pacijenata. Radi se o displazijama visokog i niskog stupnja, displastičnim polipima, DALM-u te karcinomu. Liječenje je uvijek kirurško uz resekciju zahvaćenog dijela crijeva te formiranjem anastomoze ili terminalne ileostome.

Apscesi, sinusi i fistule, opstrukcija te perianalne lezije karakteristične su komplikacije Crohnove bolesti. Apscesi se javljaju u 25 % slučajeva te s obzirom na lokalizaciju mogu se nalaziti intraabdominalno, oko mezenterija, retroperitonealno, perirektalno i perianalno. Uz bol i palpatornu fluktuirajuću masu, mogu uzrokovati sistemne simptome poput vrućice, zimice i tresavice. Terapija izbora je incizija i pravilna drenaža uz suportivnu terapiju antibioticima. Sinusi



i fistule predstavljaju abnormalne komunikacije između crijeva i susjednih organa. Mogu biti entero-enterične, entero-vezikalne, entero-kutane te entero-vaginalne, a simptomi variraju ovisno o njihovoj lokalizaciji. Kirurška tehnika koja se koristi u liječenju enteričnih fistula je resekcija crijeva zahvaćenog primarnim otvorom fistule te debridman i zatvaranje sekundarnog otvora bez potrebe za resekcijom. Opstrukcija je česta manifestacija te se javlja u 17 % slučajeva, a klinička slika ovisi o njezinoj lokalizaciji. Rješava se segmentalnom resekcijom crijeva i formiranjem anastomoze. Perianalne lezije također su česta pojava, a uključuju perianalne fistule, perirektalne i perianalne apscese, hemoroide, analne fisure i fibroepitelne polipe. Kirurške metode njihovog rješavanja su fistulotomija, Seton drenaža, fistulozni čepovi te šivanje fisura.

Zbog svoje ograničenosti na debelo crijevo, ulcerozni kolitis daje manje komplikacija među kojima je najznačajniji i najopasniji toksični megakolon, a javlja se u 15 % slučajeva. Karakteriziran je progresivnom dilatacijom i bolnošću crijeva zbog oštećenja živčanih spletova uzrokovanih upalom te sistemnim simptomima poput vrućice, sepse i leukocitoze. Operativni zahvati kod komplikacija ulceroznog kolitisa uglavnom su bazirani na potpunom odstranjenju debelog crijeva i rektuma te formiranjem ileal-pouch anastomoze, a ukoliko to nije moguće, formira se terminalna ileostoma. Najvažniji takav zahvat koji se izvodi je restorativna proktokolektomija s ileal-pouch anastomozom čiji je osnovni princip totalna proktokolektomija i formiranje pouch-a od tankog crijeva. Pouch služi kao rezervoar za crijevni sadržaj čime je očuvana funkcija crijeva te postoperativni oporavak pacijenata dobar.

Naposljetku, vidljiv je značajan napredak kirurških tehnika i metoda te samog pristupa bolesniku što direktno utječe na smanjenje morbiditeta i mortaliteta samih zahvata te doprinosi boljem ishodu pacijenta.

## 8. ZAKLJUČAK

Upalne bolesti crijeva zbog incidencije koja bilježi porast u gotovo svim dijelovima svijeta, predstavljaju ozbiljan javnozdravstveni i ekonomski problem zbog toga što mogu drastično smanjiti kvalitetu života bolesnika, uzrokovati trajni invaliditet te završiti smrtnim ishodom. Razvoj komplikacija upalnih bolesti crijeva je loš prognostički znak za bolesnika i pokazuje da sve linije medikamentozne terapije nisu uspjele bolest zadržati u što duljoj remisiji. Kirurško liječenje posljednja je linija obrane koja sa sobom nosi određene rizike te nije garancija za potpuno izlječenje, posebice kod komplikacija Crohnove bolesti. Stoga, rana dijagnostika i adekvatna medikamentozna terapija predstavljaju apsolutni prioritet u smanjivanju morbiditeta i potrebe za kirurškim zbrinjavanjem upalnih bolesti crijeva.

## 9. SAŽETAK

Crohnova bolest, ulcerozni kolitis te nespecifični kolitis klasificiraju se u skupinu bolesti pod nazivom upalne bolesti crijeva. Incidencija se tijekom nekoliko desetljeća drastično povećala, a u podlozi je autoimunosti odgovor bolesnika na sluznicu crijeva što dovodi do kronične upale, oštećenja, pojave simptoma vezanih uz probavni trakt te razvoj komplikacija. Najčešće komplikacije koje se javljaju su toksični megakolon, opstrukcija, perforacija i krvarenje, zatim strikture, apscesi i perianalne lezije koje su više karakteristične za Crohnovu bolest. Liječenje upalnih bolesti crijeva sastoji se od medikamentoznog i kirurškog liječenja. Usprkos modernoj medikamentoznoj terapiji, većina pacijenata tokom svog života razvije barem jednu komplikaciju zbog koje je potrebna kirurška intervencija. Liječenje komplikacija Crohnove bolesti podrazumijeva olakšanje od simptoma s potencijalnim rizikom za ponovnu pojavu komplikacija, dok je kod ulceroznog kolitisa riječ o potpunom izlječenju. Kirurške tehnike koje se koriste različite su za Crohnovu bolest i ulcerozni kolitis, a izvode se klasičnim otvorenim pristupom kroz abdomen ili sve popularnijom laparoskopskom metodom. Kod Crohnove bolesti, najčešće se izvode segmentalne resekcije zahvaćenog dijela crijeva s formiranjem anastomoze, zatim fistulotomije, Seton drenaže i incizije apscesa. Kod ulceroznog kolitisa, s obzirom na njegovu ograničenu lokalizaciju na kolon, najčešće se izvode kolektomije i proktokolektomije s ileal-pouch anastomozom. Za liječenje stenoza uzrokovanih Crohnovom bolesti najčešće se izvode metode strikturoplastike, zatim resekcija crijeva te endoskopska balon dilatacija. Izazov, a ujedno i cilj kirurškog liječenja komplikacija, jest smanjenje stope mortaliteta, uspostavljanje normalne funkcije probavnog sustava i poboljšanje ukupne kvalitete života.

Ključne riječi: Crohnova bolest, ulcerozni kolitis, komplikacije, kirurško liječenje

## 10. SUMMARY

Crohn's disease, ulcerative colitis and nonspecific colitis are a part of a major group called Inflammatory bowel disease. In the last few decades, the incidence of these diseases has dramatically increased, and the main cause is the patient's autoimmune response which leads to chronic inflammation, mucosal damage, various symptoms and, eventually, the development of complications. The most common complications are toxic megacolon, obstruction, perforation and bleeding, followed by strictures, abscesses and perianal lesions, which are specific for Crohn's disease. Treatment of inflammatory bowel disease consists of medical and surgical treatment. Despite medical treatment, most patients during their lifetime develop a complication that requires surgical intervention. Treatment of complications of Crohn's disease involves relief from symptoms with a potential risk of recurrence, while treatment of ulcerative colitis means complete regression. Surgical techniques that are being used are different for Crohn's disease and ulcerative colitis and can be performed with open laparotomy or with the increasingly popular laparoscopy. In Crohn's disease, the most often performed procedures are segmental resection of the affected intestine with the formation of an anastomosis, fistulotomy, Seton drainage, and abscess incision. In ulcerative colitis, due to localization, colectomy and proctocolectomy with ileal-pouch anastomosis are most often performed. For strictures in Crohn's disease, stricturoplasty techniques are performed the most, followed by bowel resection and endoscopic balloon dilatation. The main goals and challenges of surgical treatment are reducing mortality rates, preserving bowel function and increasing the overall quality of life.

Key words: Crohn's disease, ulcerative colitis, complications, surgical treatment

## 12. LITERATURA

1. Wright EK, Ding NS, Niewiadomski O. Management of inflammatory bowel disease. Medical Journal of Australia [Internet]. listopad 2018. [citirano 05.08.2021.]; 209(7):318–23. Dostupno na: <http://dx.doi.org/10.5694/mja17.01001>
2. Damjanov I, Seiwerth S, Jukić S, Nola M. Patologija. 5. izd. Zagreb: Medicinska naklada; 2018.
3. Peppercorn MA, Cheifetz AS. Definitions, epidemiology, and risk factors for inflammatory bowel disease. U: UpToDate, Lamont JT ed. UpToDate [Internet]. Waltham, MA: UpToDate; 2021 [citirano 6.8.2021.] Dostupno na: [https://www.uptodate.com/contents/clinical-manifestations-diagnosis-and-prognosis-of-ulcerative-colitis-in-adults?source=mostViewed\\_widget](https://www.uptodate.com/contents/clinical-manifestations-diagnosis-and-prognosis-of-ulcerative-colitis-in-adults?source=mostViewed_widget)
4. Flynn S, Eisenstein S. Inflammatory Bowel Disease Presentation and Diagnosis. Surgical Clinics of North America [Internet]. 2019. [citirano 6.8.2021.]; 2019; 99(6):1051-62. Dostupno na: <https://pubmed.ncbi.nlm.nih.gov/31676047/>
5. Yamada T, Alpers DH, Kalloo AN, Kaplowitz N, Owyang C, Powell DW. Textbook of Gastroenterology, Fifth Edition. Blackwell Publishing Ltd, 2009. 3551 p.6. Dostupno na: <https://onlinelibrary.wiley.com/doi/book/10.1002/9781444303254>
6. McLeod RS. Surgery for Inflammatory Bowel Diseases. Dig Dis [Internet]. 2003. [citirano: 6.8.2021.] 2003;21(2):168-179. Dostupno na: <https://pubmed.ncbi.nlm.nih.gov/14571114/>
7. Seyedian SS, Nokhostin F, Malamir MD. A review of the diagnosis, prevention, and treatment methods of inflammatory bowel disease. Journal of Medicine and Life [Internet]. 2019. [citirano 9. 8.2021.]; 2019; 12(2):113-122. Dostupno na: <https://pubmed.ncbi.nlm.nih.gov/31406511/>

8. Sofo L, Caprino P, Sacchetti F, Bossola M. Restorative proctocolectomy with ileal pouch-anal anastomosis for ulcerative colitis: A narrative review. World Journal of Gastrointestinal Surgery [Internet]. 2016. [citirano 9.8.2021.]; 2016; 8(8):556. Dostupno na: <https://www.ncbi.nlm.nih.gov/pmc/articles/PMC2709047/>
9. Peppercorn MA, Kane SV. Clinical manifestations, diagnosis, and prognosis of ulcerative colitis in adults. U: UpToDate, Lamont JT ed. UpToDate [Internet]. Waltham, MA: UpToDate; 2020 [citirano 9.8.2021.] Dostupno na: [https://www.uptodate.com/contents/clinical-manifestations-diagnosis-and-prognosis-of-ulcerative-colitis-in-adults?search=Clinical%20manifestations,%20diagnosis,%20and%20prognosis%20of%20ulcerative%20colitis%20in%20adults&source=search\\_result&selectedTitle=1~150&usage\\_type=default&display\\_rank=1](https://www.uptodate.com/contents/clinical-manifestations-diagnosis-and-prognosis-of-ulcerative-colitis-in-adults?search=Clinical%20manifestations,%20diagnosis,%20and%20prognosis%20of%20ulcerative%20colitis%20in%20adults&source=search_result&selectedTitle=1~150&usage_type=default&display_rank=1)
10. Rothfuss KS, Stange EF, Herrlinger KR. Extraintestinal manifestations and complications in inflammatory bowel diseases. World Journal of Gastroenterology [Internet]. 2006. [citirano 10.8.2021.]; 2006; 12(30):4819. Dostupno na: <https://pubmed.ncbi.nlm.nih.gov/16937463/>
11. Mohan HM, Coffey JC. Surgical treatment of intestinal stricture in inflammatory bowel disease. J Dig Dis [Internet]. 2020. [citirano: 10.8.2021.]; 2020; 21(6):355-9. Dostupno na: <https://onlinelibrary.wiley.com/doi/full/10.1111/1751-2980.12880>
12. Hwang JM, Varma MG. Surgery for inflammatory bowel disease. World Journal of Gastroenterology [Internet]. 2008. [citirano: 11.8.2021.] 2008;14(17):2678. Dostupno na: <https://www.ncbi.nlm.nih.gov/pmc/articles/PMC2709047/>
13. Fleshner PR. Operative management of Crohn disease of the small bowel, colon, and rectum. U: UpToDate, Weiser M ed. UpToDate [Internet]. Waltham, MA: UpToDate; 2020 [citirano

12.8.2021.] Dostupno na: [https://www.uptodate.com/contents/operative-management-of-crohn-disease-of-the-small-bowel-colon-and-rectum?search=Operative%20management%20of%20Crohn%20disease%20of%20the%20small%20bowel,%20colon,%20and%20rectum&source=search\\_result&selectedTitle=1~150&usage\\_type=default&display\\_rank=1](https://www.uptodate.com/contents/operative-management-of-crohn-disease-of-the-small-bowel-colon-and-rectum?search=Operative%20management%20of%20Crohn%20disease%20of%20the%20small%20bowel,%20colon,%20and%20rectum&source=search_result&selectedTitle=1~150&usage_type=default&display_rank=1)

14. Fleshner PR. Surgical management of ulcerative colitis. U: UpToDate, Weiser M ed. UpToDate [Internet]. Waltham, MA: UpToDate; 2020 [citirano 15.8.2021.] Dostupno na: [https://www.uptodate.com/contents/surgical-management-of-ulcerative-colitis?search=Surgical%20management%20of%20ulcerative%20colitis&source=search\\_result&selectedTitle=1~150&usage\\_type=default&display\\_rank=1](https://www.uptodate.com/contents/surgical-management-of-ulcerative-colitis?search=Surgical%20management%20of%20ulcerative%20colitis&source=search_result&selectedTitle=1~150&usage_type=default&display_rank=1)

15. Bordeianou L, Yeh DD. Management of small bowel obstruction in adults. U: UpToDate, Raghavendran K ed. UpToDate [Internet]. Waltham, MA: UpToDate; 2020 [citirano 15.8.2021.] Dostupno na: [https://www.uptodate.com/contents/management-of-small-bowel-obstruction-in-adults?search=Management%20of%20small%20bowel%20obstruction%20in%20adults&source=search\\_result&selectedTitle=1~150&usage\\_type=default&display\\_rank=1](https://www.uptodate.com/contents/management-of-small-bowel-obstruction-in-adults?search=Management%20of%20small%20bowel%20obstruction%20in%20adults&source=search_result&selectedTitle=1~150&usage_type=default&display_rank=1)

16. Bitton A, Fichera A. Perianal Crohn disease. U: UpToDate, Kane SV ed. UpToDate [Internet]. Waltham, MA: UpToDate; 2021 [citirano 15.8.2021.] Dostupno na: [https://www.uptodate.com/contents/perianal-crohn-disease?search=Perianal%20Crohn%20disease&source=search\\_result&selectedTitle=1~39&usage\\_type=default&display\\_rank=1](https://www.uptodate.com/contents/perianal-crohn-disease?search=Perianal%20Crohn%20disease&source=search_result&selectedTitle=1~39&usage_type=default&display_rank=1)

17. Bleday R. Perianal and perirectal abscess. U: UpToDate, Weiser M, Friedman LS ed. UpToDate [Internet]. Waltham, MA: UpToDate; 2020 [citirano 18.8.2021.] Dostupno na:

[https://www.uptodate.com/contents/perianal-and-perirectal-abscess?search=Perianal%20and%20perirectal%20abscess&source=search\\_result&selectedTitle=1~150&usage\\_type=default&display\\_rank=1](https://www.uptodate.com/contents/perianal-and-perirectal-abscess?search=Perianal%20and%20perirectal%20abscess&source=search_result&selectedTitle=1~150&usage_type=default&display_rank=1)

18. Doherty GM. Current Diagnosis & Treatment - Surgery 14 edition. United States of America: McGraw Hill; 2015.

19. Niederhuber JE. Fundamentals of surgery – First edition. Stamford: Appleton and Lange; 1998.

20. Champagne BJ. Operative management of anorectal fistulas. U: UpToDate, Weiser M ed. UpToDate [Internet]. Waltham, MA: UpToDate; 2019 [citirano 20.8.2021.] Dostupno na: [https://www.uptodate.com/contents/operative-management-of-anorectal-fistulas?search=Operative%20management%20of%20anorectal%20fistulas&source=search\\_result&selectedTitle=1~150&usage\\_type=default&display\\_rank=1](https://www.uptodate.com/contents/operative-management-of-anorectal-fistulas?search=Operative%20management%20of%20anorectal%20fistulas&source=search_result&selectedTitle=1~150&usage_type=default&display_rank=1)

21. Brunnicardi FC, Andersen DK, Billiar TR, Dunn DL, Kao LS, Hunter JG, Matthews JB, Pollock RE. Schwartz's Principles of Surgery – 11th edition. United States of America: McGraw Hill; 2019



### 13. ŽIVOTOPIS

Aleks Štefanko rođen je 3. srpnja 1996.g. u Varaždinu. U razdoblju od 2003. do 2011. pohađa Osnovnu školu Ivana Kukuljevića Sakcinskog u Ivancu te nakon toga od 2011. do 2015. godine Opću gimnaziju Srednje škole Ivanec. U obje škole postiže odličan uspjeh i sudjeluje u raznovrsnim aktivnostima. Akademске godine 2015./2016. upisuje Integrirani preddiplomski i diplomski studij Medicine na Medicinskom fakultetu Sveučilišta u Rijeci. Uz izvršavanje redovnih fakultetskih obaveza, Aleks je demonstrator na Katedri za Internu medicinu te aktivan član CroMSIC-a, hrvatske udruge studenata medicine gdje u akademskoj godini 2019./2020. obnaša dužnost asistenta za javno zdravstvo. U tijeku COVID-19 pandemije volontira u COVID-info centru te pomaže u provođenju masovnih cijepljenja organiziranih od strane Nastavnog zavoda za javno zdravstvo Primorsko-goranske županije. Od aktivizma izvan fakulteta, Aleks je dugogodišnji volonter Gradske knjižnice i čitaonice „Gustav Krklec“ u Ivancu te član upravnog odbora Kluba mladih Ivanec, nezavisne udruge mladih koja svojim brojnim projektima i aktivnostima nastoji poboljšati kvalitetu života mladih te ih poticati na aktivno sudjelovanje u zajednici. Odlično se služi engleskim jezikom te iskazuje interes za daljnje napredovanje u medicini i zajednici.