

# Hipertrofični pahimeningitis i aortitis kao manifestacije bolesti povezane s imunoglobulinom G4 i uspješno liječene rituksimabom: prikaz slučaja

---

Šević, Ana; Javoran, Dragan; Anić, Felina; Novak, Srđan

Source / Izvornik: **Medicina Fluminensis, 2021, 57, 315 - 321**

Journal article, Published version

Rad u časopisu, Objavljena verzija rada (izdavačev PDF)

[https://doi.org/10.21860/medflum2021\\_261195](https://doi.org/10.21860/medflum2021_261195)

Permanent link / Trajna poveznica: <https://um.nsk.hr/um:nbn:hr:184:321908>

Rights / Prava: [Attribution 4.0 International](#) / [Imenovanje 4.0 međunarodna](#)

Download date / Datum preuzimanja: **2024-12-28**



Repository / Repozitorij:

[Repository of the University of Rijeka, Faculty of Medicine - FMRI Repository](#)



# Hipertrofični pahimeningitis i aortitis kao manifestacije bolesti povezane s imunoglobulinom G4 i uspješno liječene rituksimabom: prikaz slučaja

## Hypertrophic pachymeningitis and aortitis as manifestations of immunoglobulin G4-related disease, successfully treated with rituximab: case report

Ana Šević<sup>1</sup>, Dragan Javoran<sup>2</sup>, Felina Anić<sup>1,3</sup>, Srđan Novak<sup>1,3\*</sup>

**Sažetak. Cilj:** Prikazati pacijenta s bolesti povezanom s imunoglobulinom G4 (engl. *immunoglobulin G4-related disease*; IgG4-RD) te dijagnostičke izazove vezane uz ovu bolest, kao i terapijske mogućnosti s naglaskom na liječenje rituksimabom. **Prikaz slučaja:** Šezdesetogodišnji pacijent primljen je na hospitalnu obradu nakon pregleda u gastroenterološkoj ambulanti u koju je zaprimljen zbog neredovite stolice, slabosti i gubitka 20 kg unutar dva mjeseca. U statusu je ustanovljena lezija desnog ličnog živca, ptoza, lagoftalmus i otežano gutanje. Obradom su potvrđene lezije desnog *oculomotoriusa*, *facialis* i *trigemina*, a otorinolaringološkim pregledom utvrđena je pareza desne glasnice. Laboratorijski nalazi pokazali su anemiju i povišene upalne pokazatelje. Ultrazvukom otkrivena lezija jetre definirana je kao hemangioma. Kompjutorizirana tomografija (engl. *computed tomography*; CT) i magnetska rezonancija (MR) mozga pokazale su hipertrofični pahimeningitis u području srednje i stražnje lubanjske jame, uz desni tentorij, kavernozi sinus, Meckelovu jamu i gornju orbitalnu fisuru. CT aortografija pokazala je aortitis infrarenalne aorte. Serumska razina IgG4 protutijela bila je povišena te su zadovoljeni kriteriji za moguću dijagnozu IgG4-RD i započeta je terapija metilprednizolonom. Iduće je godine ponovno hospitaliziran radi reevaluacije bolesti. MR mozga pokazao je dobru regresiju hipertrofičnog tkiva dure, ali CT aortografija nepotpunu regresiju bolesti te su upalni pokazatelji i dalje bili visoki. Uvedena je terapija rituksimabom koja je dovela do remisije. **Zaključak:** IgG4-RD je rijetka i složena bolest koja često oponaša druge i predstavlja velik dijagnostički izazov, stoga bi poznavanje ove bolesti uvelike pridonijelo ranom otkrivanju i boljim terapijskim ishodima. Iako su glukokortikoidi standardna terapija, često ne daju željene rezultate, a inovativna terapija rituksimabom pokazuje odličnu učinkovitost.

**Ključne riječi:** aortitis; bolest povezana s imunoglobulinom G4; hipertrofični pahimeningitis; IgG4-RD; rituksimab

**Abstract. Aim:** To present a patient with immunoglobulin G4-related disease (IgG4-RD), diagnostic challenges associated with it and therapeutic options with emphasis on rituximab treatment. **Case report:** A 60-year-old patient was admitted for hospital treatment after an examination at the gastroenterology clinic he was admitted to due to irregular stools, weakness and loss of 20 kg within two months. The patient had a lesion of the right facial nerve, ptosis, lagophthalmos and difficult swallowing. The examination confirmed lesions of the right oculomotor, facial and trigeminal nerve, and paresis of the right vocal cord. Laboratory findings showed anemia and elevated inflammatory markers. An ultrasound-detected liver lesion was defined as hemangioma. Computed tomography (CT) and magnetic resonance imaging (MRI) of the brain showed hypertrophic pachymeningitis in the middle

<sup>1</sup>Sveučilište u Rijeci, Medicinski fakultet, Rijeka, Hrvatska

<sup>2</sup>Klinički zavod za radiologiju, Klinički bolnički centar Rijeka, Rijeka, Hrvatska

<sup>3</sup>Zavod za reumatologiju i kliničku imunologiju, Klinički bolnički centar Rijeka, Rijeka, Hrvatska

**\*Dopisni autor:**

Prof. dr. sc. Srđan Novak, dr. med.  
Zavod za reumatologiju i kliničku imunologiju, Klinički bolnički centar Rijeka  
Tome Strižića 3, 51 000 Rijeka, Hrvatska  
E-mail: srdan.novak@medri.uniri.hr

<http://hrcak.srce.hr/medicina>

and posterior cranial fossa, along with the right tentorium, cavernous sinus, Meckel's pit, and upper orbital fissure. CT aortography showed infrarenal aortitis. Serum IgG4 antibody levels were elevated, IgG4-RD criteria were met and methylprednisolone therapy was initiated. The following year he was re-hospitalized for reevaluation of the disease, MRI of the brain showed regression of hypertrophic dura tissue, but CT-aortography incomplete regression of the disease and inflammatory parameters were still high. Rituximab treatment was introduced which led to remission. **Conclusion:** IgG4-RD is a rare and complex disease that often mimics others and presents a major diagnostic challenge, so the knowledge of this disease would contribute to its early detection and better therapeutic outcomes. Although glucocorticoids are standard therapy, they often do not give the desired results, and rituximab treatment shows excellent efficacy.

**Key words:** aortitis; hypertrophic pachymeningitis; IgG4-RD; imunoglobulin G4-related disease; rituximab

Bolest povezana s imunoglobulinom G4 rijetka je sistemska, imunoposredovana bolest koja oponaša razne kliničke entitete zbog čega lako dolazi do postavljanja pogrešne dijagnoze ili provođenja nepotrebnih dijagnostičkih postupaka i kasnijeg početka liječenja. Stoga je važno povećati svijest svih liječnika o ovoj bolesti.

## UVOD

Bolest povezana s imunoglobulinom G4 (engl. *immunoglobulin G4-related disease; IgG4-RD*) rijetka je, imunoposredovana, sistemska bolest vezivnog tkiva, još uvijek nerazjašnjene etiologije. Podatci pokazuju da je češća u muškaraca, i to starijih od 60 godina<sup>1</sup>. Za IgG4-RD histološki je karakteristična gusta infiltracija tkiva limfocitima i plazma-stanicama, posebice onima koje luče IgG4, fibroza te obliterirajući flebitis<sup>2</sup>. Nadalje, iako su često prisutne povišene serumske razine IgG4, to nije uvijek slučaj te IgG4 kao takav nije dobar dijagnostički prediktor bolesti niti je specifičan za nju jer može biti povišen i pri drugim bolestima ili u zdravih pojedinaca<sup>3-8</sup>. Osim toga, u IgG4-RD može biti povišen C-reaktivni protein (CRP), ubrzana sedimentacija eritrocita (SE) te se javlja anemija ili blaga eozinofilija<sup>2</sup>.

Bolest se najčešće prezentira kao difuzno ili tumorozno povećanje organa i, posljedično tome, nerijetko oponaša maligne bolesti zbog čega po-

stavljanje dijagnoze nije ni malo jednostavno. Iako najčešće zahvaća pankreas, slinovnice, lakrimalnu žlijezdu i bubrege, može zahvatiti gotovo bilo koji organ, pa tako i meninge, živce, aortu (najčešće infrarenalni segment) i retroperitonealno tkivo. Obuhvaća različite kliničke entitete kao što su autoimuni pankreatitis 1 (AIP1), Mikuliczeva bolest, Riedlov tireoiditis, retroperitonealna fibroza, upalna aneurizma aorte, intersticijski nefritis, prostatitis, limfadenopatija, hipertrofični pahimeningitis (HP) i još mnoge<sup>9,10</sup>. Hipertrofični pahimeningitis također je rijetko stanje, za koje je karakteristično zadebljanje *dure mater*, bilo cerebralne ili spinalne. Simptomi bolesti ovise o lokalizaciji procesa i njegovoj proširenosti te uključuju glavobolju i zakočenost vrata, ali i pareze kranijalnih živaca, retroorbitalne bolove, ataksiju i epileptične napadaje. Smjernice za liječenje IgG4-RD još uvijek nisu u potpunosti definirane, no iskustveno pacijenti dobro reagiraju na terapiju glukokortikoidima, kao i na biološku terapiju rituksimabom.

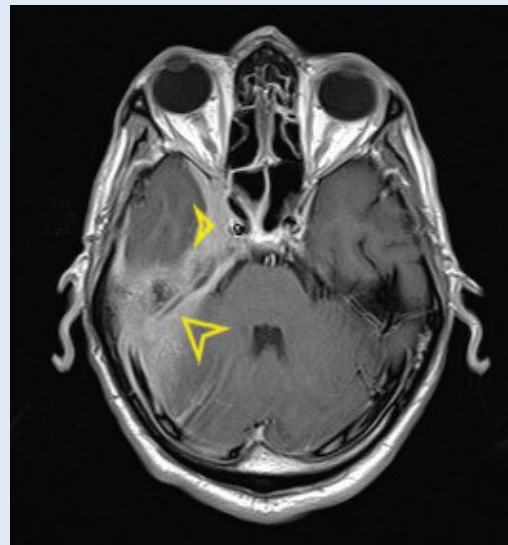
U ovome članku prikazan je slučaj 60-godišnjeg pacijenta koji se prezentirao tjelesnim propadanjem, slabošću i malaksalošću te parezom ličnog živca. Cilj je članka prikazati rijetku bolest povezanu s IgG4 i povezane dijagnostičke izazove te dati uvid u terapijske mogućnosti, naročito one novije poput terapije rituksimabom.

## PRIKAZ SLUČAJA

Šezdesetogodišnji pacijent upućen je u gastroenterološku ambulantu Kliničkog bolničkog centra Rijeka zbog neredovite stolice, slabosti i malaksalosti koju je osjećao posljednja dva mjeseca, a unutar kojih je izgubio i 20 kg. Ultrazvukom abdomena uočena je fokalna lezija jetre nepoznate etiologije te je pacijent hospitaliziran. Iz anamneze se doznalo da je imao povremene bolove desnog obraza, čela i glave, a pri fizikalnom pregledu uočena je ptoza desnog kapka te lagofthalmus desnog oka. Kod ispitivanja bulbotorike registrirane su dvoslike pri pogledu ulijevo, kao znak recentne lezije okulomotornog živca. Hipestezija desne polovice lica ukazivala je na recentnu leziju trigeminalnog živca te leziju facijalisa po perifernom tipu. Majka pacijenta bolovala je od maligne bolesti kolona. Pacijent je

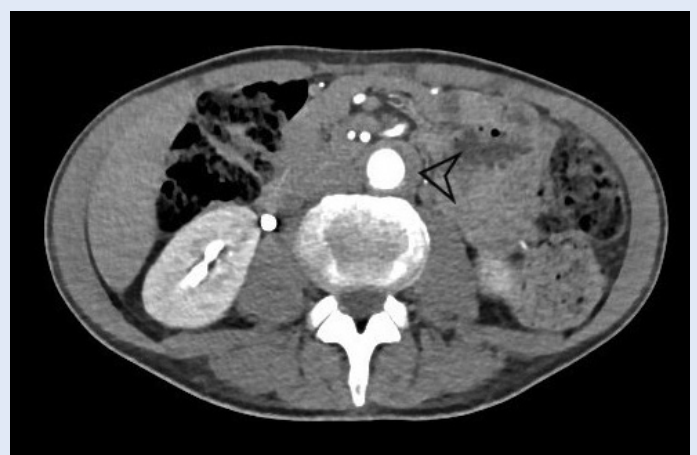bio anemičan, a upalni parametri bili su povišeni. Vrijednost CRP-a iznosila je 15,4 mg/L (referentna vrijednost < 5,0 mg/L) dok je brzina SE bila 100 mm/3,6 ks (referentni interval: 3 – 23 mm/3,6 ks). Uz to su učinjeni i tumorski markeri koji su bili unutar referentnih vrijednosti. Ezofagogastroduodenoskopija i kolonoskopija bile su bez osobitosti. Zbog sumnje na metastaze mozga učinjena je višeslojna kompjutorizirana tomografija (engl. *multi-slice computed tomography*; MSCT) mozga koji je pokazao stariju ishemijsku leziju desno temporoookcipitalno kortikosubkortikalno, zadebljanje i opacifikaciju područja desne gornje orbitalne fisure, kavernoznog sinusa i Meckelove jame, uz minimalno proširenje kanala facijalnog živca u desnom stilomastoidnom foramenu. Također je bilo vidljivo leptomeningealno zadebljanje uz desni tentorij i bazalne dijelove temporoparijetalnih režnjeva desne hemisfere te opacifikacija desnog mastoida i unutarnjeg uha i obliteracija desne *fosse Rossemulleri* i izlazišta Eustahijeve tube u nazofarinksu. Učinjen je i CT toraksa i abdomena na kojem je jetrena lezija definirana kao arterio-venska malformacija. Nadalje, opisana je i ektazija infrarenalne abdominalne aorte u čijoj su stijenci bile prisutne aterosklerotске trombotske mase s mogućom kroničnom disekcijom. Indirektnom laringoskopijom uočena je desna nepomična glasnica, u paramedijanoj ravini. Endoskopski je u nazofarinksu uočeno zadebljanje desnog torusa tubarijusa, glatke sluznice, no bez indikacije za biopsiju. Pacijent je nakon otpusta učinio MR vratnih organa koji je bio bez osobitosti, dok je MR-om mozga (slika 1) potvrđeno da promjene prikazane na CT-u mozga odgovaraju idiopatskom hipertrofičnom meningitisu te da nalaz ishemičnih promjena u desnom limbičkom sustavu i temporoookcipitalno, kao i nalaz infrarenalnog aortitisa upućuju na mogući pridruženi vaskulitis.

Pacijent je ponovno hospitaliziran, ovoga puta na Odjelu reumatologije i kliničke imunologije, radi daljnje obrade. U laboratorijskim nalazima i dalje je imao ubrzan SE (125 mm/3,6 ks) i povišen CRP (73,1 mg/L). Imunoglobulin G4 je također bio povišen i iznosio je 3,450 g/L (referentni interval 0,03 – 2,01 g/L). Reumatoidni faktor, Waaler-Rose, anti-CCP (antitijela na ciklički citrulinski peptid),



**Slika 1.** Aksijalni MR presjek mozga u T1 mjerenoj slici nakon aplikacije gadolinijskog kontrastnog sredstva prikazuje zadebljanje moždanih ovojnica (označeno žutim strelicama), što ide u prilog idiopatskog hipertrofičnog meningitisa.

ANA (antinuklearna antitijela), ANCA (antineutrofilna citoplazmatska antitijela), ENA (ekstraktibilni nuklearni antigen) i ds-DNA protutijela bila su negativna. MR desne orbite pokazao je proširenje gornje desne oftalmične vene kao posljedicu zadebljanja dure te suženje gornje orbitalne fisure. CT aortografija prikazala je patološki mekotkivni supstrat oko infrarenalnog dijela aorte, koji je ukazivao na aortitis (slika 2). Sve navedeno uklapalo se u dijagnozu bolesti povezane s imunoglo-



**Slika 2.** Aksijalni CT presjek kroz abdomen nakon intravenske aplikacije jednog kontrastnog sredstva pokazuje patološki mekotkivni supstrat infrarenalnog dijela aorte (označeno crnom strelicom) u sklopu aortitisa.

bulinom G4 te je inicijalno započeta intravenska terapija metilprednizolonom od 80 mg, sa smanjivanjem doze. Pacijent je otpušten s preporukom da nastavi uzimati metilprednizolon od 48 mg tijekom sedam dana, a nakon toga da svakih sedam dana smanjuje dozu za 4 mg.

Na prvoj kontroli nakon hospitalizacije u reumatološkoj ambulanti uočen je napredak u zatvaranju oka, no pacijent je i dalje bio promukao. Uzimao je 8 mg metilprednizolona dnevno i pokazivao je blage simptome Cushingova sindroma. Obradom fonijatra konstatirana je lezija rekurentnog živca centralnog porijekla. Kako bi se isključila zloćudna bolest, ali i procijenio vaskulitis, ipak je učinjena pozitronska emisijska tomografija / kompjutorizirana tomografija (engl. *positron emission tomography/ computer tomography; PET/CT*), no nalaz je bio uredan. Na idućim kontrolama uočen je postupni oporavak oka, gutanja, govora i sluha te povećanje tjelesne mase.

Godinu dana kasnije pacijent je rehospitaliziran na odjelu reumatologije radi evaluacije bolesti i odluke o daljnjem terapijskom postupku. Pacijent je bio na terapiji metilprednizolonom od 8 mg dnevno. Upalni parametri bili su i dalje povišeni, CRP je iznosio 27,5 mg/L, a brzina SE 74 mm/3,6 ks. Također je i serumska koncentracija IgG4 bila povišena i iznosila je 3,24 g/L. Kontrolna CT aortografija i MR mozga pokazali su nepotpunu regresiju bolesti. Nalaz pareze facijalisa bio je stacionaran te je zaostajala desna strana mekog nepca. S druge strane, nalaz glasnica bio je u poboljšanju. Bila je prisutna zamjedbena naglušost 25 – 70 dB na 6 kHz. Lagofthalmus je i dalje bio prisutan. S obzirom na nezadovoljavajuće rezultate terapije glukokortikoidima, odlučeno je uvesti i rituksimab 2 × 1000 mg, intravenski u sporoj infuziji, s razmakom od 14 dana. Pacijent je uz to nastavio terapiju metilprednizolonom od 8 mg. Na idućoj kontroli za petnaest dana, bio je bez većih smetnji i tegoba i bez povišenja tjelesne temperature. Brzina SE iznosila je 43 mm/3,6 ks i bila je u padu, isto kao i CRP koji je iznosio 7,8 mg/L. Na kontroli za šest mjeseci pacijent nije više uzimao terapiju metilprednizolonom jer ga je prestao koristiti dva mjeseca ranije. Tada je brzina SE iznosila 40 mm/3.6 ks, a serumski titar IgG4 bio je u značajnom padu i iznosio je 1,81 g/L.

## RASPRAVA

IgG4-RD je rijetka bolest koja je tek relativno nedavno definirana kao zaseban klinički entitet. Razina svijesti o ovoj bolesti vrlo je niska među liječnicima koji nisu specijalisti reumatologije i kliničke imunologije, a s druge strane, organi koje zahvaća i simptomatologija vrlo su raznoliki te bi svaki liječnik u svojoj praksi mogao susresti pacijenta koji boluje od IgG4-RD. Ono što je također specifično za ovu bolest jest da često oponaša druge bolesti. Zbog stvaranja masa u tkivima i organima te sistemskih učinaka koji dovode do izrazitog tjelesnog propadanja, klinička slika često upućuje na malignu bolest. Zbog svega navedenog, nerijetko dolazi do toga da se IgG4-RD prevodi, što pak dovodi to provođenja velikog broja dijagnostičkih pretraga od kojih se neke mogu izbjeći, ali i do kasnijeg uvođenja adekvatne terapije.

Incidencija i prevalencija ove bolesti u specifičnim etničkim, rasnim i geografskim skupinama nije poznata jer do sada nije provedeno dovoljno većih istraživanja kako bi se došlo do tih podataka. Prema jednom istraživanju iz 2015. godine, provedenom u kineskoj populaciji, IgG4-RD češća je bolest u muškaraca, i to s omjerom prema ženama od 2,3 : 1, što se razlikuje od tipične češće pojavnosti autoimunih bolesti u žena. Srednja dob pacijenata bila je 53,1 godina<sup>11</sup>.

Prvi slučaj zahvaćenosti *dure mater* u sklopu IgG4-RD zabilježen je 2009. godine u 37-godišnjeg pacijenta koji se prezentirao slabošću i utrulošću donjih ekstremiteta te nesigurnim hodom<sup>12</sup>. Anamnestički, pacijent je također imao povijest oteknuća submandibularne slinovnice, što se uklapa u sliku IgG4-RD<sup>12</sup>.

U 2014. godini objavljen je članak u kojem su sažeti opisi 33 dotad prikazana slučaja pacijenata s hipertrofičnim pahimeningitisom povezanim s IgG4 (engl. *immunoglobulin G4-related hypertrophic pachymeningitis; IgG4-RHP*)<sup>13</sup>. Simptomatologija IgG4-RHP najčešće je kompresivne prirode te najviše ovisi o području dure koje je zahvaćeno. Zahvaćenost periorbitalnog područja, vestibularnih struktura, klivusa, moždanog debla i korjenova spinalnih živaca dovodi do oštećenja vida i sluha, pareza kranijalnih i spinalnih živaca

te poremećaja osjeta<sup>13</sup>. Suprotno tome, kod difuznije zahvaćenosti dure u području hemisfera, baze lubanje i cerebelarnog tentorija javit će se simptomi poput glavobolje, ukočenosti vrata ili čak epileptičnih napadaja<sup>13</sup>. Najveći postotak pacijenata u navedenom radu prezentirao se glavoboljom, njih čak 67 %, 33 % parezama kranijalnih živaca, 21 % pacijenata imalo je poteškoće s vidom, prvenstveno diplopije i smanjenu vidnu oštrinu<sup>13</sup>. Nadalje, 15 % pacijenata imalo je motoričku slabost, 12 % je osjetilo parestezije udova, 9 % imalo je zamjedbeni gubitak sluha, a njih 6 % epileptične napadaje<sup>13</sup>. S obzirom na to da IgG4-RD može zahvaćati izolirano meninge, ali mogu biti zahvaćeni i drugi organi u isto vrijeme, pacijent se može prezentirati i simptomima i znakovima sistemske bolesti. Tako može biti prisutan gubitak na težini, slabost, disfunkcija štitnjače zbog Riedlova tireoiditisa, abdominalna bol u sklopu AIP-a, bol u leđima uzrokovana retroperitonealnom fibrozom ili periaortitisom, otekuće lica ili vrata zbog zahvaćanja suznih žlijezda ili slinovnica i proptoza zbog orbitalne bolesti<sup>13</sup>. Poznati su slučajevi zahvaćanja svih kranijalnih živaca, od kojih su najčešće zahvaćeni *oculomotorius* i *abducens*, a zatim i vidni živac, trigeminalni, slušni, trohlearni i lični živac<sup>14</sup>. Među rjeđe zahvaćenim živcima nalazi se i X. moždani živac, *vagus*. Pregledom literature nije pronađen slučaj zahvaćanja rekurentnog živca i promuklosti kod IgG4-RD, kao u našeg pacijenta. Najrjeđe su zahvaćeni IX. i XII. živac<sup>14</sup>. Nadalje, rijetko je istovremeno prisustvo IgG4-RHP i aortitisa. Prvi je slučaj zabilježen 2012. godine u 66-godišnjeg Talijana koji se prezentirao rekurentnim epizodama glavobolje i dizartrijom<sup>15</sup>. Ustanovljen mu je hipertrofični pahimeningitis u stražnjoj lubanjskoj jami i abdominalni periaortitis<sup>15</sup>. Drugi je slučaj iz 2013., a prikazuje 57-godišnju ženu koja se prezentirala glavoboljom desno temporalno unazad tri godine, gubitkom težine i umorom<sup>16</sup>. Uz to je imala šumove nad desnom karotidom i brahijalnom arterijom te nad femoralnom arterijom bilateralno<sup>16</sup>. Bila je anemična, s ubrzanim SE i CRP-om unutar referentnih vrijednosti. MR-om mozga prikazan je hipertrofični meningitis, a CT-om toraksa i abdomena uočen je aortitis torakalne aorte<sup>16</sup>.

Iako dijagnostičke smjernice nisu još uvijek potpuno definirane, 2011. su predložena tri glavna dijagnostička kriterija. Prvi je kliničkim pregledom uočeno difuzno ili lokalizirano uvećanje jednog ili više organa, ili formiranje mase unutar njih<sup>10</sup>. Drugi kriterij podrazumijeva povišenje serumske koncentracije IgG4  $\geq 135$  mg/dL, dok je treći kriterij patohistološki nalaz koji prikazuje limfoplazmocitnu infiltraciju tkiva s fibrozom i obliterirajućim flebitisom te infiltraciju tkiva IgG4-pozitivnim plazma-stanicama, s omjerom

IgG4-RD uspješno se liječi glukokortikoidima, a u rezistentnim slučajevima potrebno je uvesti i rituksimab, kimerno monoklonalno anti-CD20 protutijelo, koje se pokazalo kao izuzetno učinkovita terapijska opcija. U liječenju se koriste i drugi immunosupresivni lijekovi, no njihovu stvarnu djelotvornost potrebno je bolje ispitati jer su kliničke studije oskudne.

IgG4+/IgG+ stanica  $> 40$  % i  $> 10$  IgG4-pozitivnih plazma-stanica po vidnom polju<sup>17</sup>. Ako su ispunjeni svi kriteriji, to zadovoljava definitivnu dijagnozu IgG4-RD, no serumska koncentracija IgG4 nije uvijek povišena, a biopsiju nije uvijek moguće učiniti<sup>10</sup>. Ako su zadovoljeni prvi i treći kriterij, radi se o vjerojatnoj dijagnozi, a ako su zadovoljeni prvi i drugi, moguća je dijagnoza IgG4-RD<sup>10</sup>. Ako je moguće, tada treba uključiti kriterije specifične za određeni organ, kao npr. za AIP1, Mikuliczovu bolest i bubrežnu bolest povezanu s IgG4<sup>10</sup>. Naš pacijent zadovoljava prvi i drugi kriterij jer ima zadebljanja meningi i mekotkivni supstrat infrarenalne aorte te povišenja serumske koncentracije IgG4.

S obzirom na organe zahvaćene bolešću, laboratorijskim testovima mogu se pronaći abnormalnosti u jetrenim testovima, povišene razine kreatinina, proteinurija, u trećine pacijenata može se naći blaga do umjerena eozinofilija, a u četvrtine povišene vrijednosti CRP-a<sup>17</sup>. Istraživanja pokazuju da je u 60 % pacijenata prisutna hipergamaglobulinemija, pa čak i povišenje IgE, također u 60 % bolesnika<sup>17</sup>. Što se tiče antinuklearnih protutijela (engl. *anti-nuclear antibody*; ANA) i reumatoidnog faktora (RF), njihovo povišenje nije specifičan nalaz i nađe se u samo 30 %

pacijenata, i to kao nisko do blago povišenje titra, a kod našeg pacijenta bili su negativni<sup>18</sup>. Kod nalaza antineutrofilnih citoplazmatskih protutijela (engl. *anti-neutrophil cytoplasmic antibodies*; ANCA), anti-Ro/SS-A ili anti-dsDNA, treba posumnjati na pridruženu autoimunu sistemsku bolest<sup>18</sup>. Čest je nalaz hipokomplementemije, naročito kod renalne bolesti<sup>18</sup>.

Uz to su iznimno važni nalazi slikovnih metoda, poput UZV-a koji je najčešće početna dijagnostička pretraga, CT-a i MR-a, a u novije vrijeme sve se više ukazuje na vrijednost FDG-PET/CT-a, posebice u dijagnostici multiorganske zahvaćenosti, jer nudi prikaz cijelog tijela i informaciju o aktivnosti bolesti<sup>19</sup>. Terapijski pristup još je uvijek bez službenih smjernica, no zlatni standard u inicijalnoj su terapiji glukokortikoidi. Oni najčešće vrlo brzo dovode do poboljšanja kliničke slike, no i dalje često ne dovode do remisije, a velike doze tijekom dužeg vremenskog perioda dovode do neželjenih učinaka. To je vidljivo i u slučaju našeg pacijenta, koji je dobro reagirao na liječenje metilprednizolonom, no ipak nije došlo do potpune regresije bolesti. Osim glukokortikoida, moguće je koristiti druge imunosupresivne lijekove poput azatioprina, mikofenolat mofetila, ciklofosfamida, takrolimusa i 6-merkaptopurina<sup>20</sup>. Jedno je istraživanje pokazalo da ciklofosfamid u dozi 50 – 100 mg/dan, uz glukokortikoide, daje bolje rezultate u odnosu na monoterapiju glukokortikoidima, s manjom stopom relapsa unutar godine dana<sup>21</sup>. Suprotno tome, drugo je istraživanje prikazalo slične rezultate monoterapije i dualne terapije s azatioprinom, mikofenolat mofetilom i 6-merkaptopurinom, stoga je još nepoznata stvarna učinkovitost i uloga ostalih imunosupresiva u liječenju IgG4<sup>22</sup>. U pacijenta kod kojih izostane očekivani odgovor na glukokortikoide, ili su im kontraindicirani, daje se terapija rituksimabom. To je nov način liječenja ove bolesti, prvi put zabilježen 2010. godine, a od tada se koristi sve više i daje obećavajuće rezultate<sup>23</sup>. Rituksimab je kimerno monoklonalno anti-CD20 protutijelo, koje smanjuje broj cirkulirajućih CD20-pozitivnih stanica, što znači limfocite B kao prekursore IgG4+ plazma-stanica koje sudjeluju u patogenezi ove bolesti<sup>20</sup>. Do nestanka IgG4+ plazma-stanica dolazi dva tjedna nakon aplikacije rituksimaba<sup>23</sup>. Najčešće se koriste dvije doze od

1000 mg u razmaku od 15 dana. Na taj je način liječen i naš pacijent – s odličnim odgovorom, povlačenjem tegoba i padom vrijednosti upalnih parametara i serumske koncentracije IgG4.

Ako se terapija ne primijeni pravovremeno, može doći do ekstenzivne fibroze organa, zbog čega će medikamentozna terapija imati smanjeno djelovanje, a u određenih pacijenata može biti potreban i kirurški pristup.

## ZAKLJUČAK

IgG4-RD je rijetka bolest koju je važno poznavati u diferencijalnoj dijagnozi mnogih bolesti. Rano postavljanje dijagnoze i pravovremeno započinjanje terapije daju najbolje rezultate. Svakako treba izbjeći stadij ekstenzivne fibroze jer je liječenje tada značajno teže. Također, svakom je pacijentu potrebno individualno pristupiti jer je spektar simptoma i znakova izrazito širok, kao i organi koji mogu biti zahvaćeni.

U budućnosti je potrebno provesti veća istraživanja kako bi se ustanovila epidemiologija same bolesti te u potpunosti definirali dijagnostički kriteriji i algoritmi koji bi kliničarima olakšali prepoznavanje IgG4-RD. Osim toga, iako su glukokortikoidi standardna terapija, ne dovode do potpune remisije u svih pacijenata, kao što je prikazano u našem bolesnika s hipertrofičnim pahimeningitisom i aortitisom. Stoga treba istražiti koji su lijekovi najdjelotvorniji u tretmanu ove bolesti i koji su njihovi dugoročni rezultati.

**Izjava o sukobu interesa:** Autori izjavljuju kako ne postoji sukob interesa.

## LITERATURA

- Wallace ZS, Perugino C, Matza M, Deshpande V, Sharma A, Stone JH. Immunoglobulin G4-related Disease. *Clin Chest Med* 2019;40:583-97.
- Vasaitis L. IgG4-related disease: A relatively new concept for clinicians. *Eur J Intern Med* 2016;27:1-9.
- Ngwa TN, Law R, Murray D, Chari ST. Serum immunoglobulin G4 level is a poor predictor of immunoglobulin G4-related disease. *Pancreas* 2014;43:704-7.
- Masaki Y, Kurose N, Yamamoto M, Takahashi H, Saeki T, Azumi A et al. Cutoff Values of Serum IgG4 and Histopathological IgG4+ Plasma Cells for Diagnosis of Patients with IgG4-Related Disease. *Int J Rheumatol* [Internet]. 2012;2012. [cited 2021 Jun 21]. Available from: <http://www.hindawi.com/journals/ijr/2012/580814/>.
- Carruthers MN, Khosroshahi A, Augustin T, Deshpande V, Stone JH. The diagnostic utility of serum IgG4 concen-

- trations in IgG4-related disease. *Ann Rheum Dis* [Internet]. 2015;74. [cited 2021 Jun 21]. Available from: <https://ard.bmj.com/lookup/doi/10.1136/annrheumdis-2013-204907>.
6. Geyer JT, Niesvizky R, Jayabalan DS, Mathew S, Subramaniyam S, Geyer AI et al. IgG4 plasma cell myeloma: new insights into the pathogenesis of IgG4-related disease. *Mod Pathol* [Internet]. 2015;74. [cited 2021 Jun 21]. Available from: <https://ard.bmj.com/lookup/doi/10.1136/annrheumdis-2013-204907>.
  7. Ebbo M, Grados A, Bernit E, Vély F, Boucraut J, Harlé JR et al. Pathologies Associated with Serum IgG4 Elevation. *Int J Rheumatol* [Internet]. 2012;2012. [cited 2021 Jun 21]. Available from: <http://www.hindawi.com/journals/ijr/2012/602809/>.
  8. Su Y, Sun W, Wang C, Wu X, Miao Y, Xiong H et al. Detection of serum IgG4 levels in patients with IgG4-related disease and other disorders. *PLoS One* [Internet]. 2015;10. [cited 2015 Apr 17]. Available from: <https://journals.plos.org/plosone/article?id=10.1371/journal.pone.0124233>.
  9. Umehara H, Okazaki K, Masaki Y, Kawano M, Yamamoto M, Saeki T et al. A novel clinical entity, IgG4-related disease (IgG4RD): general concept and details. *Mod Rheumatol* [Internet]. 2012;22. [cited 2021 Jun 21]. Available from: <http://link.springer.com/10.1007/s10165-011-0508-6>.
  10. Umehara H, Okazaki K, Masaki Y, Kawano M, Yamamoto M, Takako Saeki et al. Comprehensive diagnostic criteria for IgG4-related disease (IgG4-RD), 2011. *Mod Rheumatol* 2012;22:21-30.
  11. Lin W, Lu S, Chen H, Wu Q, Fei Y, Li M et al. Clinical characteristics of immunoglobulin G4-related disease: a prospective study of 118 Chinese patients. *Rheumatology* [Internet]. 2015;54. [cited 2021 Jun 21]. Available from: <https://academic.oup.com/rheumatology/article-lookup/doi/10.1093/rheumatology/kev203>.
  12. Chan SK, Cheuk W, Chan KT, Chan JK. IgG4-related sclerosing pachymeningitis: a previously unrecognized form of central nervous system involvement in IgG4-related sclerosing disease. *Am J Surg Pathol* 2009;33:1249-52.
  13. Lu LX, Della-Torre E, Stone JH, Clark SW. IgG4-related hypertrophic pachymeningitis: clinical features, diagnostic criteria, and treatment. *JAMA Neurol* 2014;71:785-93.
  14. Shi CH, Niu ST, Zhang ZQ. Clinical image and pathology of hypertrophic cranial pachymeningitis. *Genet Mol Res* [Internet]. 2014;13. [cited 2014 Dec 12]. Available from: <https://www.geneticsmr.com/articles/3820>.
  15. Della Torre E, Bozzolo EP, Passerini G, Doglioni C, Sabbadini MG. IgG4-related pachymeningitis: evidence of intrathecal IgG4 on cerebrospinal fluid analysis. *Ann Intern Med* 2012;156:401-3.
  16. Lipton S, Warren G, Pollock J, Schwab P. IgG4-related disease manifesting as pachymeningitis and aortitis. *J Rheumatol* [Internet]. 2013;40. [cited 2021 Jun 21]. Available from: <http://www.jrheum.org/lookup/doi/10.3899/jrheum.121545>.
  17. Stone JH, Brito-Zerón P, Bosch X, Ramos-Casals M. Diagnostic Approach to the Complexity of IgG4-Related Disease. *Mayo Clin Proc* 2015;90:927-39.
  18. Brito-Zerón P, Bosch X, Ramos-Casals M, Stone JH. IgG4-related disease: Advances in the diagnosis and treatment. *Best Pract Res Clin Rheumatol* 2016;30:261-78.
  19. Maehara T, Moriyama M, Nakamura S. Review of a novel disease entity, immunoglobulin G4-related disease. *J Korean Assoc Oral Maxillofac Surg* [Internet]. 2020;46. [cited 2021 Jun 21]. Available from: <https://synapse.koreamed.org/DOIx.php?id=10.5125/jkaoms.2020.46.1.3>.
  20. Johnston J, Allen JE. IgG4-related disease in the head and neck. *Curr Opin Otolaryngol Head Neck Surg* 2018;26:403-8.
  21. Yunyun F, Yu C, Panpan Z, Hua C, Di W, Lidan Z et al. Efficacy of Cyclophosphamide treatment for immunoglobulin G4-related disease with addition of glucocorticoids. *Sci Rep* [Internet]. 2017;7. [cited 2017 Jul 21]. Available from: <https://www.ncbi.nlm.nih.gov/pmc/articles/PMC5522435/>.
  22. Hart PA, Topazian MD, Witzig TE, Clain JE, Gleeson FC, Klebig RR et al. Treatment of relapsing autoimmune pancreatitis with immunomodulators and rituximab: the Mayo Clinic experience. *Gut* 2013;62:1607-15.
  23. Khosroshahi A, Bloch DB, Deshpande V, Stone JH. Rituximab therapy leads to rapid decline of serum IgG4 levels and prompt clinical improvement in IgG4-related systemic disease. *Arthritis Rheum* [Internet]. 2010;62. [cited 2021 Jun 21]. Available from: <http://doi.wiley.com/10.1002/art.27435>.
  24. Wick CC, Zachariah J, Manjila S, Brown WC, Malla P, Kattirji B et al. IgG4-related disease causing facial nerve and optic nerve palsies: Case report and literature review. *Am J Otolaryngol* 2016;37:567-71.