

IDENTIFIKACIJA OSOBA PUTEM ANATOMSKIH I PIGMENTNIH OBILJEŽJA

Felker, Ingrid

Master's thesis / Diplomski rad

2021

Degree Grantor / Ustanova koja je dodijelila akademski / stručni stupanj: **University of Rijeka, Faculty of Medicine / Sveučilište u Rijeci, Medicinski fakultet**

Permanent link / Trajna poveznica: <https://um.nsk.hr/um:nbn:hr:184:678750>

Rights / Prava: [In copyright](#)/[Zaštićeno autorskim pravom.](#)

Download date / Datum preuzimanja: **2024-08-25**



Repository / Repozitorij:

[Repository of the University of Rijeka, Faculty of Medicine - FMRI Repository](#)



SVEUČILIŠTE U RIJECI
MEDICINSKI FAKULTET
INTEGRIRANI PREDDIPLOMSKI I DIPLOMSKI
SVEUČILIŠNI STUDIJ MEDICINE

Ingrid Felker

IDENTIFIKACIJA OSOBA PUTEV ANATOMSKIH I PIGMENTNIH OBILJEŽJA

Diplomski rad

Rijeka, 2021.

SVEUČILIŠTE U RIJECI
MEDICINSKI FAKULTET
INTEGRIRANI PREDDIPLOMSKI I DIPLOMSKI
SVEUČILIŠNI STUDIJ MEDICINE

Ingrid Felker

IDENTIFIKACIJA OSOBA PUTEV ANATOMSKIH I PIGMENTNIH OBILJEŽJA

Diplomski rad

Rijeka, 2021.

Mentor rada: Prof.dr.sc. Dražen Cuculić

Diplomski rad je ocjenjen dana _____ na Medicinskom fakultetu Sveučilišta u Rijeci,
pred povjerenstvom u sastavu:

1. Izv.prof.dr.sc. Valter Stemberga, dr.med.
2. Prof.dr.sc. Dražen Kovač, dr.med.
3. Doc.dr.sc. Dora Fučkar Čupić, dr.med.

Rad sadrži 29 stranica, 10 slika i 28 literaturnih navoda.

Popis skraćenica i akronima

DNA – engl. deoxyribonucleic acid

AFIS – engl. Automated fingerprint identification system

MUP – Ministarstvo unutarnjih poslova (engl. Ministry of Interior)

DKT – daktiloskopski (engl. dactyloscopic)

PU PG – Policijska uprava primorsko goranska (engl. Police Administration of Primorsko-goranska County)

CFIIV – Centar za forenzička ispitivanja, istraživanja i vještačenja (engl. Forensic science centre)

AAD – engl. American Academy of Dermatology

ABCD – engl. asymmetry, border, color, diameter

A – engl. asymmetry

B – engl. border

C – engl. color

D – engl. diameter

KZ – Kazneni zakon (engl. Criminal code)

CD – engl. compact disk

Zahvala

Najveće hvala mojim roditeljima i cijeloj obitelji na bezuvjetnoj podršci koju su mi pružili tijekom studiranja.

Hvala mome mentoru Prof.dr.sc. Draženu Cuculiću na trudu, strpljenju, uloženoj vremenu i stručnosti te što je moj rad obogatio svojim idejama.

Sadržaj

1. Uvod	1
2. Svrha rada	2
3. Daktiloskopija	3
3.1. Definicija	3
3.2. Otisak prsta	3
3.3. Povijest daktiloskopije	4
3.4. Metode identifikacije otiska prsta.....	5
3.4.1. Osbornova metoda mreže.....	5
3.4.2. Seymourova metoda traga.....	6
3.4.3. Metoda poligona	6
3.4.4. Osterburgova metoda mreže	6
3.4.5. Automated fingerprint identification system (AFIS).....	7
4. Prikaz slučaja iz sudsko-medicinske prakse	8
5. Tetovaže	9
6. Nevusi	11
6.1. Podjela nevusa	11
6.1.1. Urođeni melanocitni nevusi	11
6.1.2. Stečeni melanocitni nevusi.....	12
7. Prikaz slučaja iz prakse - identifikacija počinitelja usporedbom nevusa	14
8. Ožiljci	16
8.1. Faze formiranja ožiljka.....	17
8.2. Čimbenici koji utječu na cijeljenje	17
8.3. Hipertrofični ožiljak i keloid	18
8.4. Važnost ožiljaka u sudskoj medicini	19
9. Rasprava	20
10. Zaključci	22
11. Sažetak	23
12. Summary	24
13. Literatura	25
14. Životopis	29

1. Uvod

Identifikacija je postupak otkrivanja identiteta neke osobe prema karakteristikama koje tu osobu razlikuju od svih drugih ljudi. U sudskoj medicini ima ulogu otkrivanja identiteta preminule osobe, ali i osumnjičenika za pojedina djela. Upotrebljava se u istragama ubojstava, samoubojstava, smrti, masovnih katastrofa, identificiranju žrtava ratnih stradanja i drugim situacijama kada je identitet nepoznat. Tri su oblika otkrivanja identiteta. Pozitivan ili potvrđeni identitet je onaj kada sa sigurnošću možemo utvrditi identitet osobe na temelju neke od primarnih metoda identifikacije kao što su DNA analiza ili daktiloskopija. Mogući ili pretpostavljeni identitet utvrđuje se potvrdom više 'nesigurnih' čimbenika kao što su dob, spol, rasa, osobne stvari i vizualno prepoznavanje, koji zajedno čine dovoljan broj dokaza da bi se identitet mogao potvrditi. Isključivanje je posljednji način identifikacije koji se upotrebljava kada ni jedan drugi način identifikacije nije moguć. Također, treba naglasiti da identitet katkad nije moguće potvrditi sa apsolutnom sigurnošću, ali ga je moguće isključiti. (1)

Metode identifikacije, kao što je već ranije spomenuto, možemo podijeliti na primarne i sekundarne. Primarne metode identifikacije su analiza otisaka prstiju odnosno daktiloskopija, forenzička odontologija i DNA analiza. U sekundarne metode identifikacije se ubrajaju informacije iz medicinskog kartona, antropometrija, usporedba osobnih stvari, analiza lica i druge. (2).

2. Svrha rada

Svaka osoba ima svoja specifična obilježja s kojima se rađa, ali i ona koja postupno stječe tijekom života. Ljudsko je tijelo sklono svakodnevnim promjenama, kako spontanima tako i aktivnim. Operacije, ozljede, utjecaj okoline na našu kožu, kozmetički tretmani, tetoviranje, uklanjanje tetovaža, sve su to procesi koji mijenjaju naše tijelo. Neke su karakteristike ipak stalne i ne mijenjaju se, kao što su otisci prstiju. Sudska medicina koristi se svim obilježjima ljudskoga tijela kako bi utvrdila identitet žrtava ili kako bi otkrila počinitelje kaznenih djela, a nerijetko taj zadatak nije lak zbog promjena koje mogu nastati truljenjem, opekotinama ili nekom drugom promjenom koja onemogućuje većinu metoda identifikacije.

Svrha ovoga rada je prikazati važnost poznavanja kako anatomskih tako i kožnih promjena i specifičnosti u sudskoj medicini i identifikaciji.

3. Daktiloskopija

3.1. Definicija

Daktiloskopija je biometrijska znanstvena metoda utvrđivanja identiteta osoba na temelju analize otisaka prstiju i dlanova te analize papilarnih linija koja se primjenjuje u sudskoj medicini za identifikaciju nepoznatih počinitelja i žrtava. (3)

Dva glavna principa na kojima se temelji daktiloskopija su sljedeća:

1. Ne postoje dva identična otiska prsta jer je otisak prsta karakterističan za svaku pojedinu osobu
2. Tijekom cijelog života pojedinca otisci prstiju ostaju nepromijenjeni.

3.2. Otisak prsta

Otisci prsta mogu se podijeliti u tri skupine ovisno o obliku papilarnih linija, a to su oblik luka, oblik kruga i oblik petlje ili zamke.

Oblik luka ima samo 5% cjelokupne populacije. Razlikujemo obične lukove i lukove sa šatorima. Obični luk je najjednostavniji i čine ga papilarne linije koje počinju sa jedne strane prsta te se uzdižu i u silaznoj putanji spuštaju do drugog kraja. Lukovi sa šatorima slični su običnim lukovima no razlika je u tome što se uzlazni i silazni dio papilarnih linija zatvaraju pod oštrim kutom.

Oblik kruga ima 30-35% osoba. Ovi otisci u središtu čine kružne tvorbe i imaju dvije delte.

Oblik petlje ili zamke je najčešći i incidencija mu je 60-65%. Sastoji se od papilarnih linija koje počinju na jednom kraju prsta, u središtu zavijaju te završavaju na drugoj strani prsta. Petlja koja

se otvara prema palcu naziva se radijalna pelja, a ona koja se otvara prema ulni ulnarna petlja.

Otisci imaju jednu deltu. (4)



Slika 1. Osnovni oblici papilarnih linija: 1.luk, 2.krug, 3.petlja

Izvor: Kriletić B. Forenzična antropologija - otisci iz prošlosti; 2021.

3.3. Povijest daktiloskopije

Postoje dokazi da su Kinezi koristili otisak prsta kao potpis u raznim dokumentima još prije 3000 godina. (6)

Njemački doktor J.C.A. Mayer 1788. je prvi istaknuo da ne postoje dvije osobe s jednakim papilarnim linijama. (5)

Godine 1823. Johannes Purkinje objavio je rad u kojem je predložio klasifikaciju otisaka prstiju u devet kategorija te je izložio sustav za njihovu interpretaciju. (7)

Sir William Herchel smatra se pionikom suvremene daktiloskopije. On je bio britanski kolonijalni službenik u Indiji. (5) Uveo je otiske prstiju kao sredstvo identifikacije uz potpis na ugovorima tamošnji stanovnika. Godine 1880. objavio je članak zbog kojeg je optužen za plagiranje rada

H.Fauldsa. (7) Sir Francis Galton smatra se jednim od najvećih znanstvenikom 19. stoljeća. Autor je devet knjiga i brojnih radova. Galton je 1892. godine objavio knjigu pod nazivom *Fingerprints* u kojoj je opisao anatomiju otisaka prstiju te uveo podjelu papilarnih linija. (1)

Dr. Ivan Vučetić rođen je u Hrvatskoj na otoku Hvaru, a potom seli u Argentinu gdje radi u Središnjem policijskom uredu u La Plati. Proučavao je rad Francisa Galtona te se zainteresirao za daktiloskopiju. Stvorio je vlastiti sustav za identifikaciju otisaka prstiju koji je opisao u svojoj knjizi *Dactilospia Comparada*. Godine 1892. primijenivši svoju metodu identifikacije u praksi riješio je prvi veći slučaj u praksi i to Franciske Rojas koja je optužila ljubavnika za ubojstvo svoje dvoje djece. Vučetić je daktiloskopirao majku i usporedio njene neosporne otiske prstiju s pronađenim spornim krvavim otiscima prstiju papilarnih linija na drvenom okviru vrata, te potvrdio da su identični. (6)

Otisak prsta je prvi put korišten kao dokazni materijal 1905. godine u Velikoj Britaniji u slučaju ubojstva Tomasa Farrowa koji je pronađen mrtav u svojoj lakirnici. Na mjestu zločina nađen je otisak prsta na blagajni koji je uspoređen s otiskom prsta pokojnika i zaposlenika no nije bilo podudarnosti. Na kraju su osumnjičeni braća Alfred i Albert te je dokazano da je nađeni otisak bio otisak palca jednog od dvojice braće Alfreda. Braća su osuđena na smrt vješanjem, a detektiv Collins je opisao svoju metodu identifikacije otiscima prstiju. (1)

3.4. Metode identifikacije otiska prsta

3.4.1. Osbornova metoda mreže

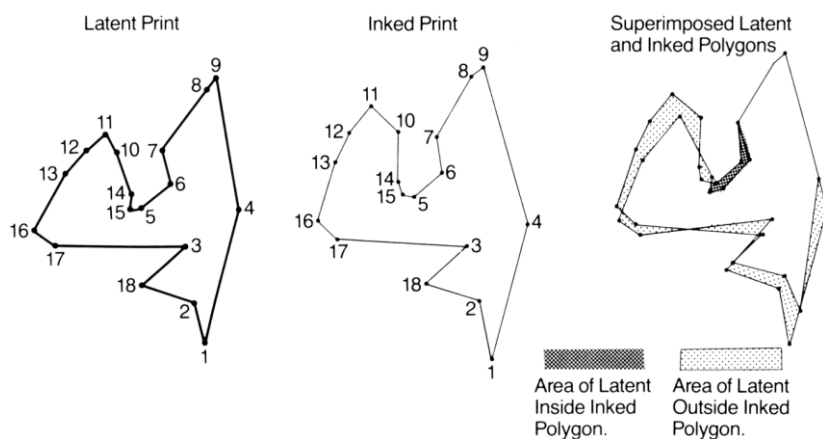
Osbornova metoda mreže je metoda u kojoj se fotografiraju latentni i poznati otisci i fotografije se uvećaju. Zatim se postavi mreža s kvadratima određene veličine te se otisci uspoređuju u jednom po jednom kvadratu na temelju točaka identiteta.

3.4.2. Seymourova metoda traga

U Seymourovoj metodi traga oba se otiska kopiraju na paus papir te se potom usporede metodom superponiranja jedan preko drugoga. Usporedba se vrši uspoređivanjem točaka latentnog i poznatog otiska.

3.4.3. Metoda poligona

Metoda se izvodi tako da se povećaju latentni i poznati otisak te se potom označe rupice na istaknutim mjestima grebena. Te se točke potom spoje i uspoređuju se dobiveni geometrijski oblici koji bi, da se potvrdi identitet osobe, morali biti jednaki.



Slika 2. Primjena metode poligona u daktiloskopiji

Izvor: Lee.H.C, Gaensslen R.E. editor. *Advances in Fingerprint Technology*; 2001.

3.4.4. Osterburgova metoda mreže

Osterburgova metoda mreže najsličnija je Osbornovoj metodi. U obje se metode latentni i poznati otisak postavljaju u rešetku. Razlikuju se u tome što u Osbornovoj metodi ne postoje zadane dimenzije kvadratića dok u Osterburgovoj dimenzije iznose 1mm x1mm. Također, Osterburgova metoda ne uspoređuje pojedine kvadratiće već se svakoj karakteristici pripisuje vrijednost te se

vrijednosti zbrajaju i utvrđuje se postoji li podudarnost. Radi se o metodi koja nikada nije primjenjivana te postoji samo u teoretskom obliku (6)

Faze ispitivanja otisaka prstiju su usporedba, procjena i provjera. U fazi usporedbe poznati otisak prsta komparira se s latentnim korištenjem neke od metoda identifikacije otiska prsta. Faza procjene može se odvijati i paralelno s fazom ispitivanja. U toj je fazi bitno utvrditi postoji li podudaranje između navedenih otisaka te je li to podudaranje dovoljno da se isključe svi ostali potencijalni. Posljednja faza, faza provjere služi održavanju visokog standarda točnosti i sigurnosti procesa identifikacije i eliminiranju ljudskih pogrešaka.(1)

3.4.5. Automated fingerprint identification system (AFIS)

Sustav za automatsku obradu otisaka prstiju omogućuje snimanje i kompjutersko pohranjivanje otisaka prstiju koja se koristi u policijskim slučajevima i u forenzičke svrhe. Radi se o bazama podataka s digitaliziranim otiscima prstiju koji se mogu pretražiti putem softvera za nekoliko minuta. (6)

AFIS u Hrvatskoj MUP koristi od 2006. godine. (3)

Nedostatak je AFIS-a što nije kompatibilan sa svim drugim sustavima prepoznavanja otisaka prstiju. Iz toga razloga je FBI 1999. godine razvio novu integriranu verziju sustava za automatsko prepoznavanje otisaka prstiju Integrated Automated Fingerprint Identification System (IAFIS). (6)



Slika 3. Kompjuterska usporedba otisaka prstiju

Izvor: Thompson T., Black S., editors. Forensic Human Identification; 2007.

4. Prikaz slučaja iz sudsko-medicinske prakse

Pronađen je ljudski prst u središtu grada te je obavještena policija koja je nakon što je obavila očevid prst predala Zavodu za sudsku medicinu. Prst je rehidriran ubrizgavanjem razrijeđenog glicerola. Otisak je potom fotografiran, digitalno obrađen te je izvršen pregled baze AFIS. Usporedbom u bazi AFIS nije pronađen niti jedan otisak prsta koji bi odgovarao nađenom te je stoga zaključeno da navedena osoba nije bila otprije kažnjavana odnosno da nije bila daktiloskopirana za deseteroprstnu DKT zbirku otisaka. Utvrđeno je da se najvjerojatnije radi o mlađoj osobi muškog spola te da je prst vjerojatno odrezan oštrim predmetom. S obzirom da usporedbom u bazi AFIS nije pronađen niti jedan kompatibilan otisak, identifikacija nije bila moguća. Istodobno je u susjednoj županiji bila u tijeku istraga smrti mlađe muške osobe pronađene u osobnom automobilu sa oznakama „otrovni plin“. Pregledom obavijesti o događajima u terminalu MUP-a policijski istražitelji iz PU PG su pretpostavili da je pronalazak prsta u Rijeci povezan s pronađenom mladom muškom osobom bez prsta pronađenom u automobilu u okolici

Karlovca. Nakon obdukcije je utvrđeno da je uzrok smrti bilo trovanje ispušnim plinovima. Uzeti su potrebni uzorci, a prst je poslan u CFIV „Ivan Vučetić“ u Zagrebu. Analiza DNA potvrdila je da je riječ o istoj osobi te je slučaj zaključen. (9)



Slika 4. Prst sa mjesta pronalaska

Izvor: Arhiv zavoda za sudsku medicinu

5. Tetovaže

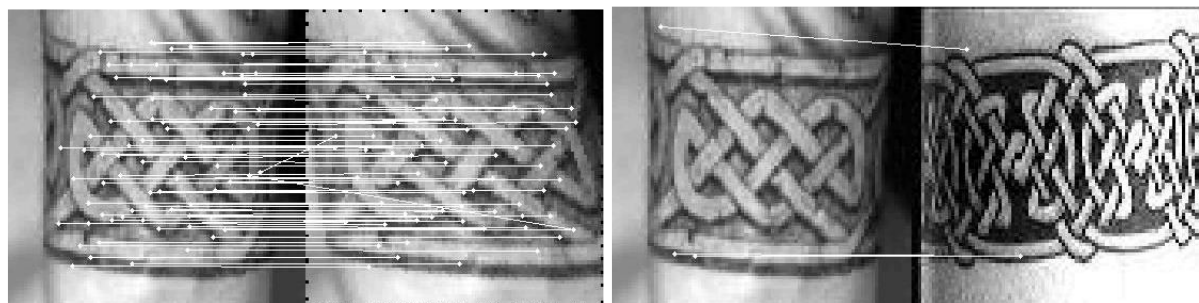
Riječ tetovaža nastala je od riječi „ta“, koja znači udaranje u nešto te potječe iz Polinezije i riječi „tatau“ koja označava umetanje pigmenta u kožu i potječe s Tahitija. Tetoviranje podrazumijeva umetanje pigmenta u sloj dermisa na način da se oštrim predmetom probija sloj epidermisa. (8)

Američka akademija za dermatologiju (AAD) podijelila je tetovaže u pet skupina. Prvu skupinu čine traumatične ili prirodne tetovaže koje nastaju kao posljedica slučajnog umetanja pigmenta u kožu kao npr. pri ubodu olovkom, zatim amaterske tetovaže odnosno djela nestručnih pojedinaca, profesionalne tetovaže koje stvaraju stručne osobe, kozmetičke tetovaže čija je uloga prekrivanje fizičkih nedostataka te medicinske tetovaže kao što su tetovaže krvnih grupa. (10)

Kultura tetoviranja prisutna je u ljudskoj populaciji već više od 5000 godina. U prošlosti su se tetovaže povezivale sa skupinama ljudi kao što su motoristi, pomorci ili pripadnici uličnih bandi dok u današnje vrijeme popularnost tetovaža raste neovisno o pripadnosti navedenim skupina. (11)

National Geographic News je izjavio da je 15 % Amerikanaca tetovirano dok je istraživanje Harrisa provedeno 2003. godine pokazalo da 36% Amerikanaca u dobi između 25 i 29 godina imaju bar jednu tetovažu. (11) Ovaj porast u popularnosti tetovaža učinio je tetovaže sve korištenijom pomoćnom metodom identifikacije u sudskoj medicini. Razlog tome je što ne postoje dvije osobe iste dobi, starosti, spola koje imaju tetovaže identičnog oblika, boje, lokalizacije i motiva te tetovaže time čine specifičnost određene osobe. (12)

Tetovaže su već godinama korištene kao pomoćna metoda identifikacije. U prošlosti su se pohranjivale fotografije različitih tetovaža te je identifikacija provođena usporedbom fotografija dok je danas sve zastupljenija digitalizacija te se osim fotografija pohranjuju još razni podaci u sustav te softver potom stvara matematički prikaz fotografije tetovaže i analizira ga.(13)



a) 87 točaka podudaranja

b) 3 točke podudaranja

Slika 5. Primjeri identifikacije tetovaža - a) jednake tetovaže; b) različite tetovaže

Izvor: Jain A., Chen Y., Park U. Scars, marks & tattoos (SMT): Physical attributes for person identification; 2008

6. Nevusi

Nevusi ili madeži su benigne kožne promjene građene od melanocita. Broj im se povećava tijekom života, pogotovo u dječjoj i adolescentskoj dobi, ali također i smanjuje približavanjem starijoj životnoj dobi. (14)

Klinički se preglednom nevusa može diferencirati radi li se o malignoj ili benignoj promjeni prema ABCD akronimu pri čemu A označava asimetriju, B (od engl. border) pravilnost rubova, C (od engl. colour) boju te D (od engl. diameter) promjer, pri čemu promjer veći od 6mm treba pobuditi sumnju. (16) Dermatoskopija je neinvazivna tehnika koja omogućuje vizualizaciju morfoloških značajki nevusa. Osjetljivost dermatoskopije je 10-27% veća od osjetljivosti dijagnostike kliničkim kriterijima po ABCD sustavu. (16)

6.1. Podjela nevusa

Postoje brojne podjele nevusa no možda je najučestalija podjela na kongenitalne ili urođene nevuse te stečene. (14)

6.1.1. Urođeni melanocitni nevusi

Kongenitalni melanocitni nevusi prisutni su već pri rođenju. Prema svojoj veličini dijele se na male, srednje velike i velike. Veličina urođenih nevusa glavni je kriterij predispozicije za razvoj melanoma.. (14) Primjer urođenog nevusa je nevus spilus kojeg pri rođenju i ranom djetinjstvu karakteriziraju makule boje bijele kave (café au lait). Tijekom djetinjstva i puberteta unutar makula se razvijaju male ravne lezije. Nevus spilus je uglavnom veličine 2 do 10 cm.

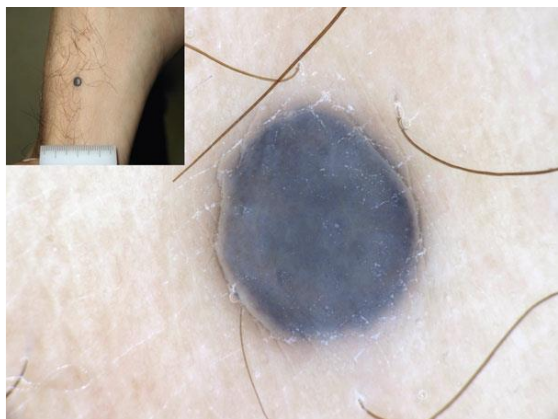
6.1.2. Stečeni melanocitni nevusi

Obični stečeni nevus

Displastični nevusi (Clarkov nevus) mogu biti nasljedni ili stečeni. Asimetrični su, elevirani, nepravilnih rubova, neoštro ograničeni od okoline i većinom veći od 6 mm. Boja im varira od žute, smeđe do crne. Javljaju se uglavnom u odrasloj dobi. (17)

Halo nevus je benigni melanocitni nevus kojeg okružuje depigmentiran rub. Nalazi se često kod mladih osoba, a prosječna dob nastanka je 15 godina. (14)

Plavi nevus može biti prirođen ili stečen. (14) Glatke je površine, a boja varira od plave, plavo-smeđe do bijele. Uglavnom se javljaju kod djece i adolescenata i incidencija im iznosi 1-2-%. Histološki se može vidjeti pojava dendritičnih melanocita u dermalnom sloju. (18)



Slika 6. Plavi nevus

Izvor: Marghoob A.A., editor. Nevogenesis: Mechanisms and Clinical Implications of Nevus Development; 2012

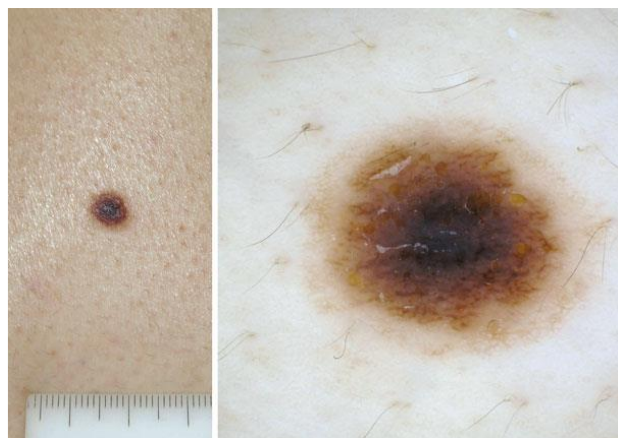
Spitz nevus je benigna melanocitna novotvorina s velikim stanicama ovalnog ili vretenastog oblika. Klinički se prezentira u obliku papule najčešće promjera manjeg od 6mm. Boja mu je

karakteristično crvenkasta, ružičasta ili smeđe-crvena. Najčešće se nalazi na licu, glavi, vratu i donjim udovima. (19)

Kombinirani nevus je nevus kojeg čine dvije različite populacije patohistoloških stanica. (18)
Najčešće se sastoji od Spitz nevusa i plavog nevusa. Zbog prisutnosti dvije vrste nevusa može biti različitih boja i građe no najčešće se nalazi središnja plava papula ili plak okružen smeđim dijelom. (14)

Unna nevus je benigni melanocitni nevus polipoidne ili sesilne, papilomatozne građe te svjetlo do tamno smeđe boje. Najčešće se nalazi na trupu, rukama i vratu. Dermatoskopski su vidljivi žuti do tamno smeđi globuli no dijagnoza se može postaviti već i samim kliničkim pregledom. (15)

Miescherov nevus je papula glatke do blago hrapave kupolaste površine te uglavnom smeđe boje. Najčešće se nađe kod starijih pacijenata, a glavna lokalizacija je lice. (19)



Slika 7. Klinička i dermoskopska obilježja Meyersonovog nevusa

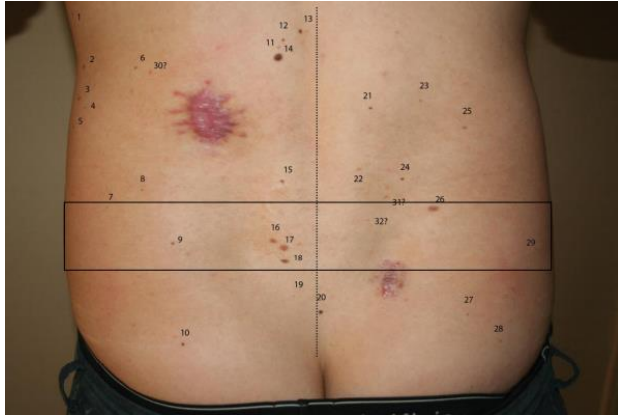
Izvor: Marghoob A.A., editor. Nevogenesis: Mechanisms and Clinical Implications of Nevus Development; 2012

Rekurentni nevus je benigni melanocitni nevus koji nastaje nakon ozljede ili se ponovno javlja nakon nepotpunog kirurškog uklanjanja. Često se nazivaju i „pseudomelanomi“ jer morfološki mogu nalikovati melanomu. (14)

7. Prikaz slučaja iz prakse - identifikacija počinitelja usporedbom nevusa

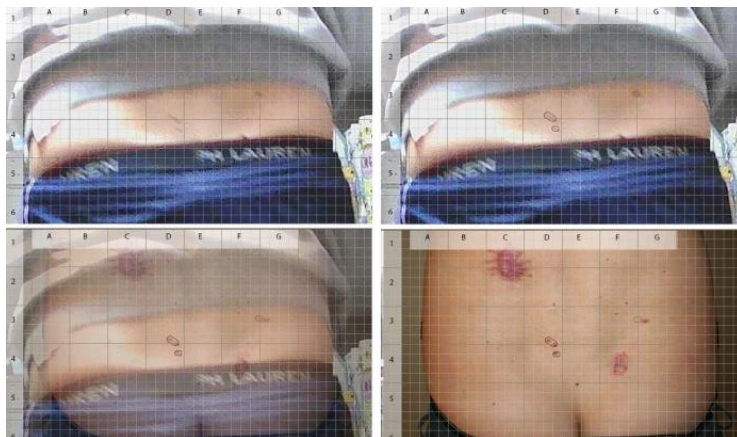Na Zavod za sudsku medicinu stigao je dopis Policijske uprave Primorsko-goranske u kojemu se tražilo očitovanje sudsko-medicinskog vještaka po pitanju vrste ozljeda, starosti odnosno vremenu nastanka istih kao i mehanizmu nastanka lezija evidentiranih na fotografijama priloženim uz dopis. Proveden je sudsko-antropološki pregled snimki i fotografskog materijala koji prikazuju počinitelje u trenutku počinjenja kaznenog djela iz članka 229 st. 1 t. 1 KZ-a. Snimke i fotografski materijal dostavljen je na CD mediju. Dostavljene snimke i fotografije počinitelja kaznenih djela iz članka 229 st. 1 t.1 KZ-a uspoređene su s onima osumnjičenika radi utvrđivanja istovjetnosti jedne od osoba sa snimki i osumnjičenika. Fotografije prikazuju osobu muškog spola obučenu u crnu majicu kratkih rukava, tamno plave hlače na bijele crte i gaće robne marke Calvin Klein slikanu straga, otkrivenog slabinskog djela leđa na kojemu se nalaze dvije lezije smještene torakolumbalno lijevo (veća) i lumbalno desno (manja). Naknadno dostavljeni CD medij snimke nadzornih kamera, fotografije, te 13 slikovnih datoteka prikazuju osumnjičenika slikanog frontalno (čitavo tijelo, poprsje) te njegova identifikacijska obilježja (tetovaže i madeže). Fotografski zapisi prikazuju provaljivanje dvaju djelomično maskiranih subjekata u snimani prostor i otuđivanje predmeta iz istog. Subjekt u prvom planu nema prekriveno lice bijelom maramom (kao što to ima drugi subjekt) te mu je u više navrata vidljivo lice i profil. Osim toga, njegovim okretanjem od kamere, sniman je njegov slabinski dio s pridruženim madežima. Izvršen je uvid u medicinsku dokumentaciju

osumnjičenika. Medicinska dokumentacija opisuje komplikacije cijeljenja rane u pacijenta nakon vađenja madeža. U medicinskoj dokumentaciji opisuje se rana veličine 3x4 cm smještena lumbalno lijevo kod koje je došlo do dehiscijencije šavova, crvenjenja, bolova i sekrecije što odgovara infekciji rane te cijeljenja per secundam. Osim lijevostrane rane, medicinska dokumentacija navodi ranu na desnoj strani čije je cijeljenje opisano kao uredno. Sudsko-antropološka usporedba foto i videomaterijala s CD medija i nespornih fotografija osumnjičenika uključila je vršenje superimpozicije identifikacijskih tjelesnih biljega. Kao identifikacijski tjelesni biljezi korišteni su madeži. Postupku superimpozicije fotografije dijela tijela počinitelja na kojima se nalaze identifikacijski biljezi superimponiraju se s istim djelom tijela osumnjičenika te se utvrđuje stupanj preklapanja biljega. Na fotografijama osumnjičenika uočeno je ukupno 30 madeža (melanocitnih promjena), tri promjene koje bojom (koja ima više crveni no smeđi ton) mogu odgovarati kako madežima tako i promjena u vidu akni te dvije ožiljkaste tvorbe opisane u prvom djelu nalaza. Na fotografskom zapisu zabilježeno je ukupno 5 kožnih promjena, dok na fotografskom zapisu zabilježene su 3 kožne promjene. Kožne promjene smještene torakolumbalno lijevo i lumbalno desno u muškog subjekta prikazanog na fotografijama priloženih odgovaraju ožiljavanju kirurških rana. Starost navedenih lezija nije moguće se sigurnošću utvrditi makroskopskih pregledom. Na temelju provedene superimpozicije i iznesenih vrijednosti omjera vjerojatnosti te uzimajući u obzir podudarnost u veličini madeža počinitelja i osumnjičenika, daje se zaključiti da zapažanja u ovom slučaju značajno podupiru postavku da je slabinski dio leđa počinitelja prikazan na fotografskim onaj osumnjičenika, a ne neke druge nepoznate, nasumično odabrane osobe.



Slika 8. Madeži evidentirani na nedvojbenim fotografijama osumnjičenika (medijana linija – određena kralježnicom, označena je tamno plavom iscrtkanom crtom; pravokutnik označava područje slabinskog djela leđa vidljivo na snimkama i slikama koje prikazuju počinitelja)

Izvor: Arhiv zavoda za sudsku medicinu



Slika 9. Superimpozicija leđa počinitelja i leđa osumnjičenika

Izvor: Arhiv zavoda za sudsku medicinu

8. Ožiljci

Ožiljak nastaje cijeljenjem rane. To je tkivo bez znojnih žlijezda te bez dlaka koje nastaje kada je oštećen sloj dermisa ili neki od nižih slojeva. (10) Najčešći uzroci nastanka su ozljede, operativni zahvati te opekline. (20)

8.1. Faze formiranja ožiljka

Faze formiranja ožiljka su faza hemostaze i upale, faza proliferacije, faza maturacije te faza kontrakcije rane. (20)

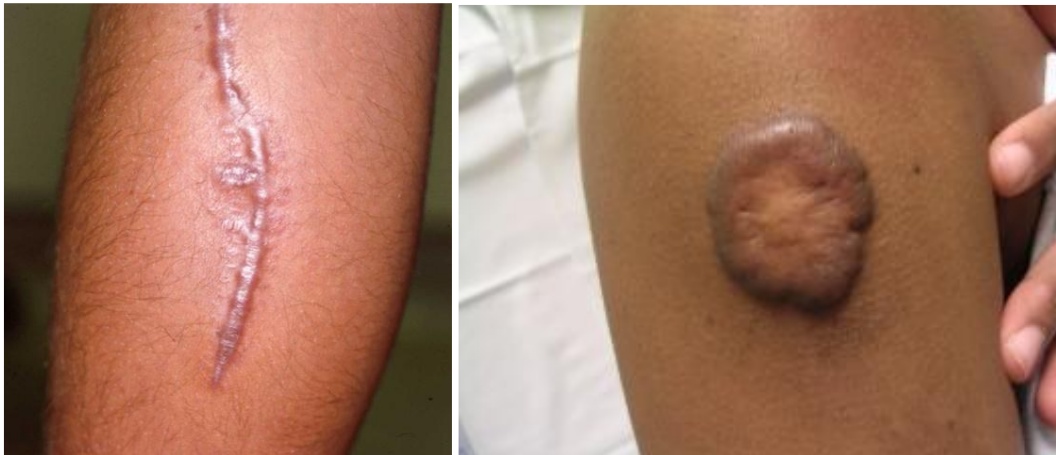U fazi hemostaze i upale u prvih pet do deset minuta dolazi do vazokonstrikcije, aktivacije i agregacije trombocita i stvaranja netopljivog hemostatskog ugruška. Kasnije dolazi do vazodilatacije koja omogućuje veći protok te dolazak upalnih stanica i čimbenika u ranu. U toj su fazi vidljivi znakovi upale. (21) Fazu proliferacije karakterizira granuliranje tkiva, stvaranje novih krvnih žila te sinteza kolagena. Faza maturacije obilježena je zamjenom kolagena tipa III kolagenom tipa I te apsorpcijom vode. Završna faza cijeljenja je faza kontrakcije rane. (22)

8.2. Čimbenici koji utječu na cijeljenje

Čimbenike koje utječu na cijeljenje možemo podijeliti na čimbenike vezane uz bolesnika te čimbenike vezane uz ranu. Čimbenici vezani uz bolesnika čine neke fizičke karakteristike bolesnika kao što su dob, debljina ili različite bolesti od kojih pacijent boluje, zatim psihosocijalne npr. stres, depresija, nerazumijevanje okoline te sam odnos bolesnika prema bolesti. Čimbenici vezani uz ranu su veličina rane, trajanje, lokalizacija, stanje dna rane odnosno prisutnost nekroze ili fibrinskog tkiva, prokrvljenost i prehrana rane te upala. (23)

8.3. Hipertrofični ožiljak i keloid

Poremećaj cijeljenja rane obilježen je produženim vremenom cijeljenja, nastankom kontraktura i viška kolagena. Primjeri patoloških ožiljaka su hipertrofičan ožiljak i keloid koji nastaju u 5-15% rana. (20) Također, nastaju uglavnom kod predisponiranih osoba. Hipertrofični ožiljak ne prelazi granicu izvorne rane, obično je uzdignut te crvene ili ružičaste boje i nerijetko izaziva svrbež. Uglavnom ne progredira s vremenom. (24) Keloid za razliku od hipertrofičnog ožiljka prelazi rubove rane, izdignut je iznad razine kože ružičaste je do ljubičaste boje i praćen je hiperpigmentacijom.(25) Keloid s vremenom raste.



Slika 10. Vrste ožiljaka: hipertrofičan ožiljak i keloid

Izvor: Macdonald-McMillan B. The quantification of dorsal hand features of interest to assist forensic human identification; 2011

8.4. Važnost ožiljaka u sudskoj medicini

Svaki je ožiljak specifičnog oblika i dimenzija te se nalazi na određenom dijelu tijela i time omogućuje identifikaciju žrtava, ali i osumnjičenika usporedbom fotografija ožiljaka ili podataka poznatih iz medicinskog kartona. Starost ožiljka može upućivati na vrijeme nesreće ili ozljede i time poslužiti određivanju vremena nesreće, ali i identifikaciji. Ožiljci mogu ukazivati na prethodnu trudnoću i porod ili operaciju. Također, ožiljci mogu biti dokaz prijašnjih pokušaja samoubojstva, samoozljeđivanja ili zlostavljanja. (10) Ožiljke je moguće ukloniti te to treba uzeti u obzir prilikom procesa identifikacije.

9. Rasprava

Prvi dokazni materijali vjerojatno su bili iskazi svjedoka i identifikacija na temelju nekih fizičkih obilježja. Kasnije dolazi do razvoja metoda koje bi omogućile objektivniju procjenu dokaza. Sve navedene metode identifikacije temelje se na vizualnom prepoznavanju razlika i sličnosti i dok su u prošlosti razvijane razne tehnike za lakšu mehaničku usporedbu danas se radi na razvoju digitalnih metoda koje bi olakšale identifikaciju i stvaranju baza koje bi pohranjivale identitete koji bi se u što kraćem vremenu mogli pretražiti. Tu se javljaju brojna etička pitanja vezana uz prikupljanje, obradu i pohranjivanje osobnih podataka i upotrebu medicinskih podataka. Također ne treba zaboraviti mogućnost zlouporabe koja je uvijek prisutna. Javlja se problem potencijalnih upada u baze, krađe identiteta, podmetanja dokaza i mnogih drugih.

Osim etičkih pitanja javlja se i pitanje mogu li se metode identifikacije smatrati sigurnim. Mnookin (26) u svom radu iskazuje sumnju u vjerodostojnost identifikacije otiscima prstiju navodeći da pravila za identifikaciju nisu dovoljno standardizirana te da se odabir broja točaka podudarnosti između dvaju otisaka koje su nužne za identifikaciju prepuštaju na odluku samim forenzičarima. Ona tvrdi da, iako je poznato da pojedine osobe mogu dijeliti određene karakteristike papilarnih linija, nije poznato kolika je šansa za to. No takve sumnje nisu potvrđene i otisak prsta smatra se jednom od najsigurnijih metoda identifikacije.

Sekundarne metode identifikacije, iako manje sigurne katkad su jedine dostupne. Antropometrija je metoda identifikacije većinom neprepoznatljivih ljudskih ostataka na temelju dobi, spola, visine, rase itd. Antropometrija se uglavnom kombinira s još nekom tehnikom kako bi se mogao utvrditi identitet specifične osobe. Može se kombinirati s npr. sudskom odontologijom. Moguće je napraviti rekonstrukciju lica na temelju ostataka kostura ili pak identificirati osobe sa nekih snimaka ili slika usporedbom sa fotografijama određene osobe poznatog identiteta. Time se bavi jedna od metoda

identifikacije - metoda facijalne rekonstrukcije. Ona se sastoji se od analize kostiju lica te mekih tkiva čime se vrši usporedba facijalnih karakteristika kako bi se potvrdio identitet. (27)

U prikazu slučaja iz prakse u kojem je počinitelj otkriven usporedbom nevusa prikazanom ranije u ovom radu, iako su postojale snimke nadzornih kamera, nije bilo moguće provesti identifikaciju metodom facijalne rekonstrukcije jer lice ni u jednom trenutku na kameri nije bilo vidljivo u frontalnom položaju te nije bila moguća superpozicija sa slikama sumnjivca.

To je samo jedan primjer koji pokazuje koliko je značajno poznavanje različitih metoda identifikacije kako bi bilo moguće pristupiti različitim slučajevima i prilagoditi se tragovima odnosno dokazima koji su dostupni.

Važno je spomenuti značaj samog očevida u identifikaciji te kasnije sudskom postupku. Tijekom očevida bitno je prikupiti sve dokazne materijale te ih dokumentirati i napisati zapisnik jer su to radnje koje se kasnije ne mogu ponoviti. Također, potrebno je osigurati mjesto događaja te materijalne dokaze pravilno pohraniti kako ne bi došlo do kontaminacije. Tragovi odnosno kasnije u sudskom postupku dokazni materijali prikupljeni na mjestu događaja mogu biti nađeni na žrtvi, počinitelju, sredstvu kojim je kazneno djelo počinjeno ili na mjestima u vezi s kaznenim djelom. (28) U sudskom postupku tragovi s mjesta događaja kaznenog djela imaju presudnu važnost. Također, ukoliko postoje iskazi svjedoka, mogu pomoći pri rješavanju kaznenog djela. Iskazi svjedoka i materijali prikupljeni na mjestu događaja ne moraju se slagati te se tada daje prednost materijalnim dokazima i mišljenju vještaka kao stručnom savjetniku suda. Iz navedenog se vidi da je proces identifikacije, ali i sam sudsko-medicinski postupak kompleksan proces koji ovisi o brojnim faktorima.

10. Zaključci

- Ne postoje dvije iste jedinice te je čak i kod jednojajčanih blizanaca moguće utvrditi neke specifičnosti.
- Primarne metode identifikacije su najprimjenjivnije iz razloga što se temelje na fiksnim, nepromjenjivim karakteristikama pojedinca.
- Otisci prstiju jednaki su tijekom cijelog života i obilježje su svakog pojedinca.
- Kožne promjene nastaju i nestaju te to treba imati na umu prilikom identifikacije.
- Nevusi su najbrojniji u mladenačkoj i odrasloj dobi, a u dječjoj im raste broj dok im se prema starijoj dobi broj smanjuje.
- Tetovaže osim u slikovnoj usporedbi s poznatom tetovažom mogu poslužiti i pri otkivanju pripadnosti nekoj skupini, stavovima, rasi itd.
- Ožiljci mogu upućivati na prijašnje ozljede, operacije, porode, samoozljeđivanje ili napad te je moguća identifikacija usporedbom medicinskog kartona ili fotografije.
- Metode identifikacije se sve više unaprjeđuju razvojem digitalizacije te su tehnike usporedbe sve brže, lakše i točnije.
- Baze omogućuju pohranu slikovnih podataka i umrežavanje na svjetskoj razini što je posebno važno za daktiloskopiju, ali i druge metode.

11. Sažetak

Metode identifikacije možemo podijeliti na primarne i sekundarne. Primarne metode identifikacije su analiza otisaka prstiju odnosno daktiloskopija, forenzička odontologija i DNA analiza. U sekundarne metode identifikacije se ubrajaju informacije iz medicinskog kartona, antropometrija, usporedba osobnih stvari, analiza lica i druge. Daktiloskopija je biometrijska znanstvena metoda utvrđivanja identiteta osoba na temelju analize otisaka prstiju i dlanova te analize papilarnih linija. Jedna je od najprimjenjivanijih metoda identifikacije jer ne postoje dvije osobe koje imaju identičan otisak prsta. Razvojem digitalizacije stvaraju se baze koje omogućuju brzo pretraživanje i komparaciju te pohranu otisaka. Kultura tetoviranja prisutna je u ljudskoj populaciji već više od 5000 godina, a u prošlosti su tetovaže imale različito značenje i ulogu. Danas, ponovno raste 'trend' tetoviranja te zbog toga tetovaže imaju sve veću ulogu u sudskoj medicini. Nevusi ili madeži su benigne kožne promjene građene od melanocita. Broj im se povećava tijekom života, ali također i smanjuje približavanjem starijoj životnoj dobi. Najučestalija podjela nevusa je na kongenitalne ili urođene nevuse te stečene. Još jedna metoda identifikacije je na temelju ožiljaka prisutnih na čovjekovom tijelu. Ožiljak nastaje cijeljenjem rane. Najčešći uzroci nastanka su ozljede, operativni zahvati te opekline.

Ključne riječi: identifikacija, daktiloskopija, nevusi, ožiljci

12. Summary

Identification methods can be divided into primary and secondary. Primary identification methods include fingerprint analysis known as dactyloscopy, forensic odontology and DNA analysis. Secondary identification methods include sourcing information from medical charts, anthropometry, comparison of personal belongings, facial analysis etc. Dactyloscopy is a scientific method in which identity determination is performed based on the analysis of fingerprints, palms and papillary lines. It is one of the most commonly used identification methods since every individual has a unique fingerprint. Modern data bases enable fast comparisons of fingerprints. Tattoo culture has been a part of human civilization for more than 5,000 years and has evolved over the years. Today, modern tattoo trends allow for their use in forensic medicine. Nevi or moles are benign melanocytic changes on the skin. Their number increases during a lifetime, but also decreases with older age. Nevi can be divided into two groups: congenital and acquired. Forensic identification can also be performed based on the scars on the human body. Scars result from wound healing. The most common causes of scarring include injuries, operative treatment and burns.

Key words: identification, dactyloscopy, nevi, scars

13. Literatura

1. Thompson T, Black S, editors. Forensic Human Identification [Internet]. 2nd edition. CRC Press (US); 2007- [citirano 16.06.2021.] Dostupno na:
<https://ug1lib.org/book/511461/198bc0>
2. Interpol: Disaster Victim Identification Guide [Internet]. Lyon: Interpool; c2018 [citirano 20.6.2021.]. Dostupno na: <https://www.interpol.int/How-we-work/Forensics/Disaster-Victim-Identification-DVI>
3. Tkalčić A. Daktiloskopija. [Završni rad]. Varaždin: Sveučilište u Zagrebu; 2018. [citirano 18.06.2021.] Dostupno na: <https://urn.nsk.hr/urn:nbn:hr:211:239787>
4. Saferstein R. Criminalistics An Introduction to Forensic Science. [Internet]. 11th edition. Pearson (US); 2015- [citirano 16.06.2021.] Dostupno na:
<https://ug1lib.org/book/3523987/24aeb8>
5. Kriletić B. Forenzična antropologija - otisci iz prošlosti [Diplomski rad]. Zagreb: Sveučilište u Zagrebu; 2021. [citirano 19.06.2021.] Dostupno na:
<https://repositorij.ffzg.unizg.hr/islandora/object/ffzg:3686>
6. Lee HC, Gaensslen RE, editor. Advances in Fingerprint Technology. [Internet]. 2nd edition. CRC Press (US); 2001.- [citirano 18.06.2021.] Dostupno na:
<https://ug1lib.org/book/462776/23bcc0>
7. Hawthorne M. Fingerprints: Analysis and Understanding [Internet]. 1st edition. CRC Press (US); 2008. - [citirano 18.06.2021.] Dostupno na:
<https://ug1lib.org/book/855357/a1bc15>

8. Hustić K. Tetoviranje u prapovijesti i doprinos otkrivanju ove prakse u vučedolskoj kulturi [Diplomski rad]. Zagreb: Sveučilište u Zagrebu; 2013 [citirano 15.06.2021.]
Dostupno na: <https://zir.nsk.hr/islandora/object/medri%3A4022/datastream/PDF/view>
9. Cuculić D, Stemberga V, Arbanas S, Ferenčić A, Šoša I. Case with one missing piece of puzzle. U: CROSBİ [Internet]. 2018 [citirano 26.06.2021.] Dostupno na:
<https://www.bib.irb.hr/941100>
10. Biswas G. Review of Forensic Medicine and Toxicology [Internet]. 3rd edition. Jaypee Brothers Medical Publishers (US); 2015- [ažurirano 2.10.2015.; citirano 16.06.2021.]
Dostupno na: <https://ug1lib.org/book/2604887/c80bab?dsorce=recommend>
11. Jain A, Chen Y, Park U. Scars, marks & tattoos (SMT): Physical attributes for person identification. U: ResearchGate [Internet]. 2008 [citirano 25.05.2021.] Dostupno na:
https://www.researchgate.net/publication/224342225_Scars_marks_and_tattoos_SMT_Soft_biometric_for_suspect_and_victim_identification
12. Takač Š, Pilija V. Subkultura tetovaže sa aspekta identifikacije. : ResearchGate [Internet]. 2008 [citirano 25.05.2021.] Dostupno na:
https://www.researchgate.net/publication/269657612_Subkultura_tetovaze_sa_aspekta_identifikacije
13. Kale N. Usporedba tetovaža za autentikaciju osoba. [Završni rad]. Zagreb: Sveučilište u Zagrebu; 2020 [citirano 18.06.2021.] Dostupno na:
<https://zir.nsk.hr/islandora/object/medri%3A4022/datastream/PDF/view>
14. Marghoob AA, editor. Nevogenesis: Mechanisms and Clinical Implications of Nevus Development [Internet]. 1st edition. Springer- Verlag Berlin Heidelberg; 2012 [citirano 18.06.2021.] Dostupno na: <https://ug1lib.org/book/2189520/f0768f>

15. Pejkić G. Melanocitni nevusi [Diplomski rad]. Rijeka: Sveučilište u Rijeci; 2019. [citirano 19.06.2021.] Dostupno na: <https://repository.medri.uniri.hr/islandora/object/medri:3271>
16. Şenel E. Dermatoscopy of non-melanocytic skin tumors. Indian Journal of Dermatology, Venereology, and Leprology [Internet]. January-February 2011. [citirano 19.06.2021.]; 2011;77:16-22. Dostupno na: <https://ijdvl.com/dermatoscopy-of-non-melanocytic-skin-tumors/>
17. Tarandek D. Samopregled pigmentnih nevusa. [Završni rad]. Varaždin: Sveučilište Sjever; 2017.[citirano 19.06.2021.] Dostupno na: <https://zir.nsk.hr/islandora/object/unin%3A1478>
18. Rammel K. Classification of melanocytic nevi [Diplomski rad]. Graz: Medical University of Graz; 2017. [citirano 19.06.2021.] Dostupno na: https://online.medunigraz.at/mug_online/wbAbs.getDocument?pThesisNr=53571&pAutorNr=&pOrgNr=14047
19. Massi G, Leboit PE. Histological Diagnosis of Nevi and Melanoma [Internet]. 2nd edition. Springer- Verlag Berlin Heidelberg; 2014 [citirano 19.06.2021.] Dostupno na: <https://ug1lib.org/book/2269424/4a7de0>
20. Alfier G. Kvaliteta ožiljka nakon otvorene dekompresije nervusa medijanusa. [Diplomski rad]. Zagreb: Sveučilište u Zagrebu; 2017. [citirano 19.06.2021.] Dostupno na: <https://repozitorij.mef.unizg.hr/islandora/object/mef:1663>
21. Magdalenić M. Infekcije kirurške rane. [Završni rad]. Varaždin: Sveučilište Sjever; 2020.[citirano 19.06.2021.] Dostupno na: <https://repozitorij.unin.hr/islandora/object/unin%3A2799>
22. Macdonald-McMillan B. The quantification of dorsal hand features of interest to assist forensic human identification [Diplomski rad]. University of Dundee; 2011. [citirano

19.06.2021.] Dostupno na: https://www.rosistem.com/media/files/Macdonald-McMillan_msc_2011.pdf

23. Huljev D. Prepreke u cijeljenju rane. Acta Med Croatica [Internet]. 2013. [citirano 4.11.2018.]; 2013;67(1):5-10. Dostupno na:
https://hrcak.srce.hr/index.php?id_clanak_jezik=177543&show=clanak
24. Wolfram D, Tzankov A, Pulz P. Hypertrophic Scars and KeloidsFA Review of Their Pathophysiology, Risk Factors, and Therapeutic Management. Dermatologic Surgery [Internet]. 27.1.2009. [citirano 19.06.2021.]; 2009; 35(2):171-181. Dostupno na:
<https://onlinelibrary.wiley.com/doi/10.1111/j.1524-4725.2008.34406.x>
25. Kujundžić M, Vukelić J, Cvjetković N, Braut T, Malvić G. Keloid uške nakon otoplastike. Medicina Fluminensis [Internet]. 26.7.2002. [citirano 4.11.2018.]; 2012;48(2):226-232. Dostupno na:
https://hrcak.srce.hr/index.php?show=clanak&id_clanak_jezik=125332
26. Mnookin, JL. Fingerprints: Not a Gold Standard. Issues in Science and Technology [Internet]. Fall 2003. [citirano 4.11.2018.]; 2003;20(1) Dostupno na:
<https://issues.org/mnookin-fingerprints-evidence/>
27. Zečević D i sur. Sudska medicina i deontologija. Zagreb: Medicinska naklada; 2015
28. Sustav državne uprave i kaznenopravni propisi [Internet]. Zagreb: Ministarstvo unutarnjih poslova, c2020 [citirano 20.6.2021.]. Dostupno na:
<https://mpu.gov.hr/UserDocsImages//UZS//Pravni%20propisi,%20kolovoz%202020.pdf>

14. Životopis

Ingrid Felker rođena je 04.01.1996. u Rijeci. Osnovnu školu „Nikola Tesla“ završila je 2010. godine te je upisala opći smjer Gimnazije Andrije Mohorovičića u Rijeci koju završava s odličnim uspjehom. Po završetku srednjoškolskog obrazovanja i uspješnog polaganja ispita državne mature upisuje Medicinski fakultet Sveučilišta u Rijeci. Tijekom studija, aktivni je sudionik kongresa „MedRi Znanstveni piknik“, Kongresa hitne medicine, 6.Hrvatskog kongresa kliničke citologije te pohađa radionicu „Umijeće aktivnog sudjelovanja na znanstvenim skupovima“. Od stranih jezika govori engleski i talijanski jezik.