

Etiopatogeneza, patologija i liječenje karcinoma vrata maternice

Glavan Ćosić, Ana

Master's thesis / Diplomski rad

2021

Degree Grantor / Ustanova koja je dodijelila akademski / stručni stupanj: **University of Rijeka, Faculty of Medicine / Sveučilište u Rijeci, Medicinski fakultet**

Permanent link / Trajna poveznica: <https://um.nsk.hr/um:nbn:hr:184:006119>

Rights / Prava: [In copyright](#)/[Zaštićeno autorskim pravom.](#)

Download date / Datum preuzimanja: **2024-05-22**



Repository / Repozitorij:

[Repository of the University of Rijeka, Faculty of Medicine - FMRI Repository](#)



SVEUČILIŠTE U RIJECI
MEDICINSKI FAKULTET
INTEGRIRANI PREDDIPLOMSKI I DIPLOMSKI
SVEUČILIŠNI STUDIJ MEDICINE

Ana Glavan Čosić

ETIOPATOGENEZA, PATOLOGIJA I LIJEČENJE KARCINOMA

VRATA MATERNICE

Diplomski rad

Rijeka, 2021. godina

1. SVEUČILIŠTE U RIJECI

MEDICINSKI FAKULTET

INTEGRIRANI PREDDIPLOMSKI I DIPLOMSKI

SVEUČILIŠNI STUDIJ MEDICINE

Ana Glavan Ćosić

ETIOPATOGENEZA, PATOLOGIJA I LIJEČENJE KARCINOMA

VRATA MATERNICE

Diplomski rad

Rijeka, 2021. godina

Mentor rada: doc. dr. sc. Emina Babarović, dr. med.

Diplomski rad ocjenjen je dana _____ u/na _____

_____, pred povjerenstvom u sastavu:

1. Doc. dr.sc. Ita Hadžisejdić, dr. med., predsjednik Povjerenstva
2. Prof. dr.sc. Elvira Mustać, dr. med., član
3. Doc. dr.sc. Marko Klarić, dr. med., član

Rad sadrži 44 stranica, 2 slike, 2 tablice, 45 literaturnih navoda.

ZAHVALA

Zahvaljujem se svojoj mentorici doc.dr.sc. Emini Babarović na strpljenju, uloženom trudu i poticaju koji sam od nje dobila tokom studija i pisanja ovog diplomskog rada.

Zahvaljujem se svojim roditeljima, suprugu i prijateljima na podršci. Posebno se zahvaljujem svojoj kćeri Luciji na strpljenju i ljubavi.

Popis skraćenica:

ACA – adenokarcinom

AIS - Adenokarcinom in situ

CIN - cervikalna intraepitelna novotvorina (od engl. cervical intraepithelial neoplasia)

CIS – karcinom in situ (od lat. carcinoma in situ)

CT – – kompjutorizirana tomografija (od engl. computed tomography)

DNA – deoksiribonukleinska kiselina (od engl. deoxyribonucleic acid)

DOI – dubina invazije (od engl. depth of invasion)

E6 i E7 – geni HPV koji kodiraju onkogene proteine

ECC – ekskohleat (od engl. endocervical curettage)

EEA – endometrioidni tip adenokarcinoma (od engl. endometrial endometroid adenocarcinoma)

ER – estrogenski receptor (od engl. estrogen receptor)

ESI – rana invazija strome (od engl. Early Stromal Invasion)

FIGO – Međunarodna organizacija za ginekologiju i porodništvo (od engl. International Federation of Gynecology and Obstetrics)

GEA – Endocervikalni karcinom želučanog tipa (od engl. gastric type endocervical adenocarcinoma)

HP – histopatološki nalaz (od engl. Histopathology)

HPV – humani papilomavirus (od engl. human papilloma virus)

HSIL - skvamozna intraepitelna lezija visokog stupnja (od engl. High grade squamous intraepithelial lesion)

IECC – Međunarodni kriteriji i klasifikacija adenokarcinoma (od engl. The International Adenocarcinoma Criteria and Classification)

IEECC - Međunarodni kriteriji i klasifikacija adenokarcinoma endocerviksa (od engl. The International Endocervical Adenocarcinoma Criteria and Classification)

iSMILE – invazivna stratificirana mucinozna intraepitelna lezija (od engl. invasive stratified mucin producing intraepithelial lesions)

LAST- terminologija skvamoznih lezija donjeg genitalnog trakta i perianalne regije (od engl. Lower Anogenital Squamos Terminology)

LEEP – elektroresekcija (od engl. loop electrosurgical excision procedure)

LSIL – skvamozna intraepitelna lezija niskog stupnja (od engl. Low-grade squamous intraepithelial lesion)

LVSI – limfovaskularna invazija (od engl. Lymphovascular invasion)

MDA – adenokarcinom minimalnih promjena (od engl. minimal deviation endocervical adenocarcinoma)

MDT – multidisciplinarni tim

MR – magnetska rezonanca

NEC - Neuroendokrini karcinom (od engl. Neuroendocrine carcinoma)

NOS – ne specificirani tip (od engl. not otherwise specified)

ORR – ukupni odgovor na terapiju (od engl. overall response rate)

OS – ukupno preživljenje (od engl. overall survival)

TP53 – tumorski protein 53, produkt *TP53* tumorsupresorskog gena

PCR –lančana reakcija polimeraze (od engl. polymerase chain reaction)

PET – pozitronska emisijska tomografija (od engl. positron emission tomography)

PFS – razdoblje bez progresije bolesti (od engl. progression-free survival)

Rb1 – retinoblastomski protein 1, produkt *RBI* tumorsupresorskog gena (od engl. retinoblastoma protein)

SCC – karcinom pločastih stanica (od engl. Squamous cell carcinoma)

SIL – skvamozna intraepitelna lezija (od engl. squamous intraepithelial lesion)

SMILE –stratificirana mucinozna intraepitelna lezija (od engl.stratified mucin producing intraepithelial lesions)

SZO – Svjetska zdravstvena organizacija

TNM – klasifikacija za određivanje stadija tumora (od engl. tumor, node, metastasis)

UEA – uobičajeni tip endocervikalnog karcinoma (od engl. usual type endocervical adenocarcinoma)

UICC - Međunarodna unija protiv raka (od engl. International Union Against Cancer)

Sadržaj

1.	UVOD.....	1
1.1.	ANATOMIJA , HISTOLOŠKA GRAĐA I FIZIOLOGIJA VRATA MATERNICE	1
1.2.	EPIDEMIOLOGIJA BOLESTI VRATA MATERNICE	3
1.3.	OSNOVNI DIJAGNOSTIČKI POSTUPCI KOD BOLESTI VRATA MATERNICE.....	5
1.3.1.	Uzimanje anamneze i klinički pregled.....	5
1.3.2.	Kolposkopija.....	5
1.3.3.	Ultrazvuk	6
1.3.4.	Biopsija /ekscizija cervikalnog konusa i trahelektomija	6
1.4.	DOBROĆUDNE BOLESTI I ANOMALIJE CERVIKSA	6
1.4.1.	Infekcije vrata maternice s posebnim osvrtom na HPV infekcije.....	7
1.4.2.	Prekancerozne lezije –cervikalna intraepitelna neoplazija	8
1.4.3.	Prekancerozne lezije – Žlijezdane cervikalna neoplazija.....	9
2.	SVRHA RADA.....	10
3.	PREGLED LITERATURE.....	10
3.1.	Klinička slika.....	11
3.2.	Etiopatogeneza karcinoma vrata maternice.....	11
3.3.	Histološki tipovi tumora	12
3.4.	Cervikalna intraepitelna neoplazija pločastog epitela	14
3.4.1.	Epidemiologija i molekularna patogeneza	15
3.4.2.	Patologija	15
3.4.3.	Kliničke značajke	16
3.5.	Mikroinvazivni (površinski invazivni) karcinom stanica pločastog epitela.....	16
3.6.	Invazivni karcinom stanica pločastog epitela	17
3.6.1.	Patologija	17
3.6.2.	Klinička slika	17
3.7.	Endocervikalni adenokarcinomi	18
3.7.1.	Adenokarcinomi povezani s HPV	19
3.7.2.	Adenokarcinomi nepovezani s HPV	20
3.9.	Novi pristup klasifikaciji invazivnog adenokarcinoma (Silva system)	24
3.10.	Patohistološki parametri u prognozi karcinoma vrata maternice	26
3.11.	Smjernice za izradu histoloških nalaza	28
3.12.	Liječenje.....	30
3.12.1.	Kirurško liječenje.....	30
3.12.2.	Radio i kemoterapija	32
3.12.3.	Biološke terapije	33
4.	RASPRAVA	34

5. ZAKLJUČAK	36
6. SAŽETAK	37
7. SUMMARY	38
8. LITERATURA.....	39
9. ŽIVOTOPIS	44

Preliminarne stranice

Broj preliminarih stranica (10)

1. UVOD

Vrat maternice (lat. cervix uteri) je mali organ veličine približno 3 cm u najvećoj dimenziji, ali s vrlo važnim funkcijama poput prevencije infekcija i održavanja trudnoće. Od svih zloćudnih bolesti malignomi vrata maternice u prošlosti su bili vodeći uzrok smrti među ženama, a čak i danas rak vrata maternice je uzrok smrti kod oko 300000 žena širom svijeta i vodeći je uzrok smrti kod žena u zemljama u razvoju (1).

Prema Hrvatskom registru za rak u 2018. godini u Hrvatskoj su zabilježena 274 nova slučaja raka vrata maternice (stopa 13/100 000), što čini 2% od ukupnog broja slučajeva raka kod žena. Iste godine je od raka vrata maternice umrlo 125 žena (stopa 5,9/100 000). Ipak u posljednjih 10 godina u Hrvatskoj bilježi se trend pada učestalosti raka vrata maternice, dok je mortalitet stabilan što je kao i u većini razvijenih zemalja vjerojatno posljedica probira koji se provodi kao Nacionalni preventivni program ranog otkrivanja raka vrata maternice.

Podaci zadnje međunarodne studije o preživljenju od raka (CONCORD-3) pokazuju da je u Hrvatskoj stopa petogodišnjeg preživljenja za žene kojima je rak vrata maternice dijagnosticiran između 2010. i 2014. godine 63,2%.

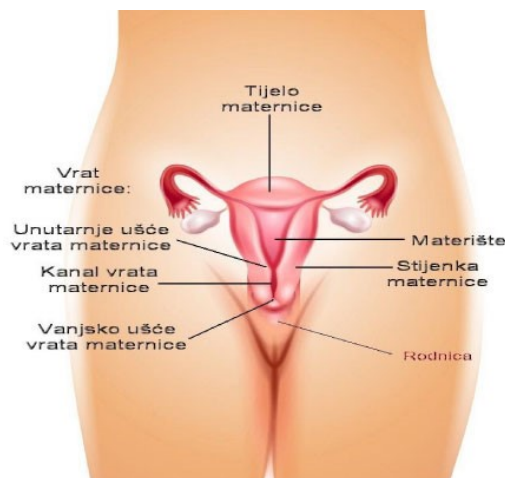
1.1. ANATOMIJA , HISTOLOŠKA GRAĐA I FIZIOLOGIJA VRATA MATERNICE

Vrat maternice predstavlja donju trećinu maternice i dijeli se u egzocervikalni dio (lat. portio vaginalis cervicis uteri) i endocervikalni dio. U prosjeku je egzocervikalni dio dugačak 3 cm, a širok 2,5 cm. Ima konveksnu, eliptičnu površinu i podijeljen je na prednju i stražnju usnicu. Veličina i oblik vanjske osi i egzocerviksa ovise i variraju s godinama, hormonskim stanjem i o tome je li žena rodila kroz rođnicu. Prolaz između vanjskog otvora i šupljine maternice naziva se endocervikalni kanal. Dužina i širina tog kanala jako varira zajedno s vratom maternice u cjelini. Endocervikalni kanal završava na unutarnjoj osi koja je otvor vrata

maternice prema šupljini maternice. U sluznici vrata maternice nalaze se džepovi poznati kao cervikalne kripte koji proizvode cervikalnu tekućinu (2).

Maternični trup građen je od tri sloja: perimetrij koji predstavlja visceralni peritonej, miometrij građen od glatkog mišićnog tkiva i endometrij koji predstavlja sluznicu, odnosno epitelni sloj (4). Još je važno spomenuti parametrij koji predstavlja masno i vezivno tkivo koje se nalazi ispred vrata maternice, a iza mokraćnog mjehura, te ih tako razdvaja (4). Ujedno ima i ulogu stabilizacije ženskih reproduktivnih organa jer pomoću ligamenata koji kroz njega prolaze, učvršćuje maternicu. Ovi odnosi su važni zbog mogućeg širenja uznapredovale bolesti.

Vrat maternice je uglavnom histološki građen od gustog vezivnog tkiva, a oko 10% građe su glatki mišići koji se nalaze prvenstveno na periferiji i imaju funkciju učvršćivanja vrata maternice s okolnim organima i tkivima (Slika 1).

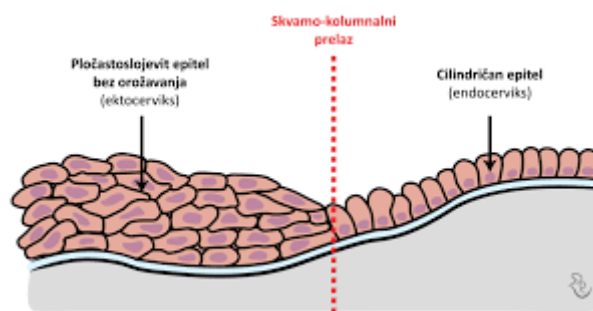


Slika 1. Shematski prikaz vrata maternice i unutrašnjih spolnih organa žene (2).

Endocervikalna površina i kripte obloženi su cilindričnim epitelom koji luči sluz dok je egzocerviks obložen pločastim epitelom. Mjesto prijelaza iz pločastog u cilindrični epitel naziva se skvamokolumnarni spoj (Slika 2). Nakon porođaja taj spoj se pomiče prema egzocerviksu i vidljiva je golim okom. Cilindrični epitel na tom mjestu se zamjenjuje metaplastičnim pločastim epitelom i naziva se zonom transformacije. Zajedno sa

skvamokolumnarnom granicom, zona transformacije čini središnje mjesto nastanka prekanceroza i karcinoma vrata maternice. U postmenopauzi se ta granica povlači prema endocervikalnom kanalu (3).

Za fiziologiju vrata maternice histološka građa je vrlo bitna. Tijekom folikularne faze menstrualnog ciklusa dolazi do povećanja vaskularnosti vrata maternice i stvaranja cervikalne sluzi. Sastav sluzi se mijenja, što olakšava prodiranje spermatozoida u nju.



Slika 2. Shematski prikaz mjesta gdje višeslojni pločasti epitel prelazi u cilindrični epitel, skvamokolumnarna granica (2).

1.2. EPIDEMIOLOGIJA BOLESTI VRATA MATERNICE

Najučestalije patološke promjene vrata maternice su upalne promjene, odnosno cervicitis uzrokovan najčešće spolno prenosivim patogenima (3). Same po sebi takve infekcije direktno ne ugrožavaju život, često su asimptomatske ali mogu biti uzrokom čitavog niza ozbiljnih oboljenja. Od svih infekcija prenosivih spolnim putem infekcija humanim papilomavirusom (HPV) je najvažnija jer može biti uzrokom malignih bolesti (4). Benigna patološka stanja i tumori su zbog prevencije sve rjeđi, ali još uvijek klinički značajni. Cervikalni polipi su obično asimptomatski, prisutni su u 1,5 - 10% žena (5). Samo oko 5% svih mioma maternice nalazi se u materničnom vratu (6). Endometrioza vrata maternice također je rijetka, s prevalencijom od oko 2% (7).

Bolesti vrata maternice povezane s trudnoćom također su relativno rijetke, ali opet od velike kliničke važnosti. Izvanmaternična trudnoća u području materničnog vrata predstavlja 0,2% svih izvanmaterničnih trudnoća, no bolest je opasna po život. Cervikalna insuficijencija je češća, pogađa oko 1% trudnoća, a najčešće uzrokuje gubitak ploda u drugom tromjesečju s visokim fetalnim morbiditetom i smrtnošću (8).

Prekancerozne lezije vrata maternice su povezane s visoko rizičnom HPV infekcijom, ali infekcija ovim virusima može imati za posljedicu i zloćudnu bolest (9). Prevalencija zaraze HPV-om je najveća u Africi (24%), Istočnoj Europi (21,4%) i Latinskoj Americi (16,1%), dok se prosječna svjetska prevalencija procjenjuje na oko 11-12%.

Iako pojavnost aktivnih HPV infekcija i blagih premalignih intraepitelnih lezija kod osoba u dobi do 22 godine nazaduje, prevalencija prekanceroznih lezija visokog stupnja u promatranoj populaciji iznosi 5% (14,15). To znači da je pogođena gotovo svaka dvadeseta žena (10,11).

Od uvođenja Papanicolaouovih cervikalnih razmaza 1950-ih, incidencija prekanceroznih lezija je porasla jer se na vrijeme dijagnosticiraju i liječe, ali se smrtnost od raka vrata maternice smanjila za 70% . Ovi izvrsni rezultati posljedica su uvođenja programa probira stanovništva u svim razvijenim zemljama.

Cijepljenja žena protiv HPV-a za „posljedicu“ ima značajan pad infekcija HPV-om (za 66% u dobnoj skupini od 20 do 24 godine) i značajni pad incidencije visoko rizičnih prekanceroznih lezija (za 31% u dobnoj skupini od 20 do 24 godine). Zabilježen je i pad smrtnosti od raka vrata maternice za 31% (12). Čak 115 zemalja uključilo je cijepljenje protiv HPV-a u svoje nacionalne programe. Australija je vodeća zemlja u svijetu po stopi procijepljenosti ali i po padu učestalosti prekanceroznih lezija i raka vrata maternice. U novije vrijeme infekcija HPV-om se povezuje i s analnim karcinomom, karcinomom penisa i orofaringealnim karcinomom. Zato da bi se postigao veći pad infekcijama trebalo bi cijepiti i dječake. Trenutno je sve više zemalja (među njima i Hrvatska) s nacionalnim programima koji uključuju i dječake.

1.3. OSNOVNI DIJAGNOSTIČKI POSTUPCI KOD BOLESTI VRATA MATERNICE

Za uspješno liječenje raka vrata maternice važna je pažljiva anamneza, prije nego što počnu ginekološki pregled i osnovne dijagnostičke pretrage, jer su sva tri parametra zajedno ključna za pravilni odabir daljnjih dijagnostičkih postupaka i eventualnog liječenja (13).

1.3.1. Uzimanje anamneze i klinički pregled

Najosnovniji i najvažniji dio pregleda vrata maternice je klinički pregled. Budući da je vaginalni dio vrata maternice vidljiv na pregledu spekulomom, prvi dijagnostički postupak obično je vizualni pregled vrata maternice. U vrijeme pregleda spekulomom može se provesti Papanicolau test ili češće nazvan Papa test. Ovo je metoda probira koja se koristi za otkrivanje citoloških promjena kao potencijalno prekanceroznih i kanceroznih procesa. Pregled zdjelice standardni je dio ginekološkog pregleda, a nevidljivi dio vrata maternice obično je dostupan palpacijom. Tumori koji proizlaze iz vrata maternice mogu se palpirati i tada treba opisati njihovu veličinu, konzistenciju, širenje i pokretljivost. Parametrija se također mogu palpirati pri pregledu zdjelice.

1.3.2. Kolposkopija

Kada se sumnja na prekancerozne ili kancerozne lezije vrata maternice ili u slučaju patološkog rezultata Papa testa, indicirana je kolposkopija. Kolposkopija uključuje ispitivanje vrata maternice svjetlošću i povećanjem (3x-40x) kako bi se identificirala područja za biopsiju. Kolposkopski pregled vrata maternice služi za otkrivanje abnormalnih područja, a time i za lociranje područja za histološku dijagnozu i isključivanje invazivnog karcinoma. Na temelju tih opažanja, pacijenti se trijažiraju radi promatranja, postupaka za uzimanje uzoraka tkiva ili za konačnu terapiju karcinoma vrata maternice. Budući da je cilj kolposkopije identificirati sumnje na lezije za naknadnu biopsiju, u konačnici je patolog taj koji postavlja dijagnozu. Dodatne

dijagnostičke tehnike koje se koriste zajedno s kolposkopijom uključuju endocervikalnu kiretažu (ECC) ili druge endocervikalne tehnike četkanja koje mogu potvrditi prisutnost okultne bolesti u cervikalnom kanalu. Sama kolposkopija, bez histološke potvrde, ne smatra se dijagnostičkim alatom (14).

1.3.3. Ultrazvuk

Ultrazvuk zdjelice danas je osnovni dijagnostički alat u ginekologiji. Transvaginalni ultrazvuk sa sondama visoke rezolucije omogućuje praćenje suptilnih promjena u morfologiji maternice i endometrija. Zahvaljujući transvaginalnom pristupu, sonda se može umetnuti u neposrednu blizinu vrata maternice. Ultrazvuk je omogućio neinvazivno dijagnosticiranje abnormalnosti maternice koje su se prije samo deset godina mogle vidjeti samo invazivnijim dijagnostičkim metodama. Većina modernih ultrazvučnih uređaja omogućuje dodatne tehnike skeniranja. To najčešće uključuje Doppler ultrazvuk i trodimenzionalni ultrazvuk.

1.3.4. Biopsija /ekscizija cervikalnog konusa i trahelektomija

Konusna biopsija standardni je postupak koji se izvodi kod žena s CIN-om 2 ili 3 i kao terapijski ili dijagnostički postupak. Konvencionalno konusna biopsija izvodi se skalpelom ("hladni nož"). Kod egzocervikalne lezije bolje je učiniti eksciziju električnom omčom (LEEP) koristeći miješajuće struje ili laserom ako je dostupan. Trahelektomija se također može izvesti kao terapijski postupak za Stadij 1A invazivnog karcinoma vrata maternice. Trahelektomija je ekstenzivnija verzija konusne ekscizije jer se uklanja cijeli vrat maternice, sa ili bez vaginalne manšete. Ovi postupci se mogu primijeniti i u slučaju malignoma vrata maternice u dijagnostičke svrhe kao priprema za histološki nalaz patologa (29).

1.4. DOBROĆUDNE BOLESTI I ANOMALIJE CERVIKSA

Benigne bolesti vrata maternice čest su nalaz na pregledu zdjelice. Vrat maternice je lako dostupan i stoga se dobro opaža s obzirom na fiziološke promjene, hormonalne reakcije,

kao i strukturne abnormalnosti, infekcije, dobroćudne novotvorine, premaligne lezije, maligne bolesti i urođene anomalije. Dijagnoza se uglavnom postavlja kombinacijom pregleda, palpacije, citologije, mikrobiologije i histologije ili uz pomoć radiološke dijagnostike.

Vrlo je važno na vrijeme dijagnosticirati i liječiti i benigne bolesti vrata maternice radi prevencije razvoja zloćudnih stanja. Najčešći dobroćudni poremećaji i bolesti su : kongenitalne anomalije, bradavice, cervikalni ektropij, nabotjska cista, polipi, miom, ektopična trudnoća, stenoza vrata maternice, endometrioza , infekcije i prekancerozne lezije (15).

1.4.1. Infekcije vrata maternice s posebnim osvrtom na HPV infekcije

Infekcije vrata maternice obično zahvaćaju endocervikalne cilindrične stanice ali ponekad i pločasti epitel. Glavni čimbenik rizika su nezaštićeni spolni odnosi. Spolno prenosive bolesti je vrlo važno dijagnosticirati i liječiti, jer neliječene infekcije mogu uzrokovati ozbiljne posljedice. Prema Svjetskoj zdravstvenoj organizaciji (SZO) svake godine oboli oko 357 milijuna ljudi od trihomonijaze, klamidije, gonoreje i sifilisa.

Kada je o karcinomu vrata maternice riječ od posebnog je interesa genitalna infekcija, koju izaziva humani papiloma virus – HPV jer se smatra glavnim uzročnikom karcinoma vrata maternice, ali se u novije vrijeme povezuje i s zloćudnim bolestima drugih organa (16).

Postoji preko 100 tipova HPV virusa. Većina zaraženih ne razviju nikakve simptome i infekcija se spontano povuče. Tipovima HPV visokog rizika nazivaju se HPV 16 i 18 koji predstavljaju najveći rizik za razvoj zloćudne bolesti. Kao posljedica infekcije ovim tipovima, osim karcinoma vrata maternice, mogu se pojaviti i druge bolesti poput zloćudnih oboljenja vagine, anusa ili penisa. HPV virusi niskog rizika najčešće uzrokuju oboljenja poput genitalnih bradavica (šiljate kondilome) (17).

Kod 90% žena, nalaz koji pokazuje prisutnost HPV-a postane spontano s vremenom negativan. Kod žena kod kojih HPV-infekcija traje dulje s vremenom postaje glavni čimbenik rizika za razvoj zloćudnih promjena na vratu maternice. Redovitim ginekološkim pregledima koji uključuju PAPA test, moguće je prevenirati razvoj zloćudnih oboljenja jer se na vrijeme mogu uočiti citološke promjene u tkivu i provesti primjereno liječenje.

Jedan od načina smanjenja rizika infekcije je cijepljenje. Danas postoji nekoliko vrsta cjepiva kojima su najčešće obuhvaćeni tipovi 6, 11, 16 i 18. Sva cjepiva su se pokazala uspješnim u prevenciji promjena na vratu maternice, koje uzrokuju tipovi HPV-a čije komponente sadržavaju. Cjepivo je najdjelotvornije kad je primijenjeno kod žena prije stupanja u spolne odnose (17).

1.4.2. Prekancerozne lezije –cervikalna intraepitelna neoplazija

Cervikalna intraepitelna neoplazija (CIN) je displazija pločastog epitela vrata maternice (18). Također, može se naći i u području transformacijske zone i endocervikalnog kanala, gdje započinje s metaplastičnim promjenama. Displazija je prilagodba epitela u kojoj dolazi do zamjene normalnog epitela slabije diferenciranim. Mogu se primijetiti odstupanja od normalnog sazrijevanja i organizacije tkiva. Ova je promjena uvijek patološka.

Prekancerozne promjene pločastog epitela se opisuju kao CIN1 gdje promjene obuhvaćaju donju trećinu debljine epitela, CIN2 gdje promjene obuhvaćaju dvije trećine epitela, te CIN3 gdje promjene zahvaćaju više od dvije trećine debljine epitela (19). 2012. godine izvršene su promjene u terminologiji. Sada su, prema LAST (Lower Anogenital Squamos Terminology), premaligna stanja vrata maternice podijeljena u dvije skupine. CIN1 (cervikalna intraepitelna novotvorina, od engl cervical intraepithelial neoplasia) se sada svrstava u LSIL (skvamozna intraepitelna lezija niskog stupnja, od engl. Low-grade squamous intraepithelial lesion), a

CIN2 i CIN3 u HSIL (skvamozna intraepitelna lezija visokog stupnja, od engl. High grade squamous intraepithelial lesion). Procjena je histološka na temelju stupnja displazije.

Nemoguće je predvidjeti koja promjena će se razviti u invazivni karcinom, te je stoga potrebno ponavljati citološke razmaze u žena kod kojih je uočena promjena.

Glavni čimbenici rizika za pojavu premalignih lezija vrata maternice i raka vrata maternice su duljina trajanja infekcije i tip HPV virusa (19). Ostali potencijalni rizični faktori su pušenje, nizak socio-ekonomski status, spolno prenosive i druge infekcije, dugotrajna uporaba kontracepcijskih sredstava i nedostatak voća i povrća u prehrani (20).

Za probir cervikalne displazije koriste se PAPA test i detekcija HPV DNA iz cervikalnog brisa. Mogu se primijeniti bilo samostalno ili u kombinaciji. Učestalost testiranja ovisi o dobi i izloženosti riziku oboljenja, ali se preporuča najmanje jednom u dvije godine.

Postoje dva pristupa u postupanju s CIN-om: kontinuirano promatranje kod LSIL slučajeva ili liječenje ablacijom odnosno izrezivanjem zone transformacije vrata maternice kod HSIL slučajeva.

1.4.3. Prekancerozne lezije – Žlijezdana cervikalna neoplazija

Adenokarcinom in situ (AIS) vrata maternice je zloćudna promjena žlijezdanog epitela vrata maternice. Ova promjena je rjeđa od CIN promjene i prethodnik je invazivnog adenokarcinoma vrata maternice (21,22). U mnogim slučajevima odgovarajućim liječenjem može se spriječiti pojava invazivne bolesti zbog dugog intervala od najmanje pet godina između klinički prepoznatljivog AIS i rane invazije. Čimbenici rizika za AIS slični su kao i za SIL: visokorizični HPV i perzistentna HPV infekcija. Većina lezija potječe iz zone transformacije vrata maternice, a zatim se protežu do cervikalnog kanala. Obično su kontinuirano povezane, ali mogu biti i multifokalne. Dijagnoza se postavlja biopsijom ili kiretažom.

2. SVRHA RADA

Iako karcinom vrata maternice više nije vodeća maligna bolest po stopi smrtnosti kod žena, još uvijek je na visokom četvrtom mjestu. Uzrok tako „visokoj“ poziciji je taj što je karcinom vrata maternice još uvijek vodeći urok smrti u zemljama u razvoju. Od uvođenja PAPA testa i testova za detekciju DNA HPV virusa, kao uzročnika velike većine karcinoma vrata maternice, otvorena je mogućnost kvalitetne prevencije i ranog dijagnosticiranja bolesti u preinvazivnoj fazi kada su većinom izlječivi.

Pločasti karcinom vrata maternice i adenokarcinom vrata maternice nastaju pretežito u području transformacijske zone. Najčešći histološki tip karcinoma vrata maternice je pločasti karcinom. Pločasti karcinom (od engl. squamous cell carcinoma, SCC) vrata maternice gotovo je uvijek etiološki povezan s infekcijom visoko rizičnim HPV-om. Suprotno tome, adenokarcinomi vrata maternice koji čine oko 25% slučajeva karcinoma vrata maternice, su heterogena skupina tumora s različitim morfoloijama i različite etiologije što znači da imaju različite rizične faktore, različite odgovore na standardne metode liječenja i kao posljedicu različiti ishod bolesti. Svrha ovog rada je prezentirati neke novije trendove i rezultate istraživanja u klasifikaciji, dijagnostici, prevenciji i liječenju malignoma vrata maternice.

3. PREGLED LITERATURE

U razvijenim je zemljama u novije vrijeme učestalost raka vrata maternice mnogo manja zbog učinkovite i dostupne prevencije uz najbolje moguće dostupno liječenje. Većina slučajeva dijagnosticira se između 35. i 55. godine života, a vrhunac incidencije je 48 godina. Kao što je već rečeno rak vrata maternice se može prevenirati redovitim pregledom i PAPA testom. Citološki probir u visoko razvijenim zemljama smanjio je učestalost karcinoma vrata maternice za 50% do 85% (28).

3.1. Klinička slika

Rak vrata maternice bolest je koja je u ranim fazama često asimptomatska, a rana dijagnostika prilično je teška kod žena koje nisu redovito pregledavane. Jedan od prvih simptoma je abnormalno vaginalno krvarenje koje može biti postkoitalno, intermenstrualno ili postmenopauzalno. Osim krvarenja iz rodnice, pacijentice se često žale na bolove u zdjelici, posebno tijekom spolnog odnosa.

Rak vrata maternice širi se izravnom invazijom, limfnom invazijom na limfne čvorove zdjelice, a potom u paraaortnu skupinu limfnih čvorova (23). Hematogena diseminacija kasnija je pojava, a najčešći zahvaćeni organi su pluća, jetra, mozak i kosti.

S obzirom na širenje bolesti u podmakloj fazi, mogu se javiti bolovi u donjem dijelu leđa, u bokovima i nogama. Pojavljuju se disurija i hematurija koji su posljedica infiltracije mokraćnog mjehura. Mogu se pojaviti edemi donjih udova uslijed opstrukcije limfne drenaže i kompresije vena. Opstruktivna uropatija i hidronefroza nastaju kompresijom uretera. U naprednim stadijima može doći do vaginalnog prolaska urina i fekalija kao rezultat stvaranja fistula. Isto tako, u uznapredovalim stadijima može doći do masivnog vaginalnog krvarenja zbog infiltracije u velike krvne žile i takvo krvarenje može ugroziti život (23).

3.2. Etiopatogeneza karcinoma vrata maternice

Gotovo svi slučajevi raka vrata maternice potječu iz zone transformacije vrata maternice. To je vrlo dinamično područje osjetljivo na onkogene. HPV ulazi u bazalne ili nezrele pločaste metaplastične stanice kroz defekte na sluznici. Najvažniji etiološki čimbenik za razvoj raka vrata maternice je trajna infekcija visokorizičnim vrstama HPV-a (16). Imunološka disfunkcija važan je čimbenik rizika koji olakšava trajnu HPV infekciju. Žene s HIV infekcijom ili

imunosupresivnom terapijom lijekovima imaju veći rizik od razvoja raka vrata maternice (23). HPV DNA nalazi se u 99% invazivnih karcinoma vrata maternice. Rijetki histološki podtipovi adenokarcinoma kao što su želučani, svijetlostanični, serozni i mezonefrični su tipovi raka vrata maternice koji nisu povezani s HPV-om, a njihova je etiopatogeneza i dalje predmet istraživanja.

Otpriblike 80% ljudi tijekom života zarazi se HPV-om, ali samo 10% ovih infekcija će postati trajne koje su kod žena rizik za razvoj raka. HPV 16 i 18 uzrokuju 71% karcinoma stanica pločastog epitela, dok adenokarcinome uzrokuju uglavnom tipovi 16, 18 i 45 (24).

Iz navedenog je očito da je HPV moćan karcinogen, ali su potrebni i kofaktori za karcinogenezu vrata maternice. Smatra se da je integracija HPV DNA s kovalentnim vezanjem virusnog genoma u DNA stanice domaćina presudan događaj u progresiji bolesti. Virusna integracija u genom stanice domaćina rezultira poremećajem virusne DNA s prekomjernom ekspresijom gena E6 i E7. Virusni onkoproteini kodirani genima E6 i E7 vežu se i inaktiviraju proteine p53 i Rb, čime se slabe njihove funkcije supresora tumora, s rezultiraju nekontroliranim staničnim ciklusom i proliferativnom aktivnošću stanica epitela. Razdoblje između infekcije HPV-om i razvoja raka mjeri se godinama ili čak desetljećima (25).

3.3. Histološki tipovi tumora

Maligne novotvorine na vratu maternice mogu se pojaviti u preinvazivnom i invazivnom obliku, najčešće nastaju iz pločastog epitela. Glavni tipovi karcinoma vrata maternice su SCC, adenokarcinom (ACA, s različitim podtipovima), adenoskvamozni karcinom i neuroendokrini tumori. SCC je daleko najčešća zloćudna bolest vrata maternice i čini 75-80% svih malignih bolesti vrata maternice. Drugi najčešći zloćudni tumori su ACA-i proizašli iz žljezdanog

epitela. Oni trenutno čine 10-25% svih karcinoma vrata maternice u razvijenim zemljama. Slijede i drugi epitelni zloćudni tumori ali se oni rjeđe javljaju (23).

Histološki tip tumora trebao bi biti označen u patohistološkim nalazima prema najnovijoj SZO klasifikaciji tumora ženskih reproduktivnih organa (28). Povezanost tipa tumora s prognozom je kontroverzna. Naime, neka su istraživanja pokazala lošiju prognozu za ACA i adenoskvamozni karcinom od SCC (28). Druga su istraživanja pokazala da je lošija prognoza SCC tumora moguća zbog veličine tumora i veće otpornosti na radioterapiju (36).

Prema SZO, SCC vrata maternice histološki se stupnjuju na temelju načina rasta i prisutnosti keratinizacije, pa razlikujemo dvije velike skupine keratinizirani SCC i češći nekeratinizirani tip SCC-a (28). Histološki gradus temelji se na stupnju keratinizacije, citološkoj atipiji i mitotskoj aktivnosti. S obzirom na to da su SCC-i povezani s HPV-om vrlo često su bazaloidne morfologije s minimalnom keratinizacijom i gotovo su uvijek umjereno ili slabo diferencirani.

Prema posljednjoj klasifikaciji SZO ACA-i vrata maternice klasificirani su prema opisnim morfološkim karakteristikama, prvenstveno citoplazmatskim svojstvima (28). Nedavno je razvijeni novi klasifikacijski sustav, međunarodni kriteriji i klasifikacija adenokarcinoma (od engl. The International Adenocarcinoma Criteria and Classification- IECC). IECC se temelji na etiologiji i biološkom ponašanju. Predložena je podjela ACA na: ACA povezane s HPV-om i ACA-e koji nisu povezani s HPV-om (28).

Adenokarcinom in situ (AIS) je prethodnik uobičajenog cervikalnog ACA povezanog s HPV-om (UEA – od engl. usual type endocervical adenocarcinoma).

Stratificirana intraepitelna lezija koja proizvodi mucin (od engl. stratified mucin producing intraepithelial lesions- SMILE) je preinvazivna lezija s morfološkim preklapanjem između SIL i AIS, a u trenutnoj klasifikaciji SZO smatra se varijantom AIS (28). SMILE je često povezan s lezijama HSIL i AIS, kao i različitim oblicima invazivnog karcinoma.

Invazivni cervikalni ACA obično se predstavljaju kao polipoidna ili papilarna masa. Često nije vidljiv i manifestira se nešto kasnije od svog pločastog pandana. Adenokarcinom vrata maternice širi se lokalnom invazijom i limfnim metastazama.

ACA vrata maternice koji nisu povezani s HPV-om rjeđi su i ponašaju se agresivnije od tumora povezanih s HPV-om. ACA koji nisu povezani s HPV-om su gastični karcinom, karcinom svijetlih stanica i mezonefrični karcinom.

Gastični karcinom vrata maternice uključen je u klasifikaciju SZO 2014. godine (28). Sada je poznato da je unutar spektra adenokarcinoma gastičnog tipa i adenoma malignum (tzv. adenokarcinom s minimalnim odstupanjem). To je posebno agresivan tip adenokarcinoma, usprkos svojoj varljivoj blagoj morfologiji (31).

Neuroendokrini karcinomi (od engl. Neuroendocrine carcinoma-NEC) su rijetki, a nastaju iz stanica koje luče bioaktivne sastojke, peptide i nepeptidne hormone. Mogu se javiti samostalno ili povezani s drugom vrstom tumora. NEC se moraju odvojeno identificirati zbog njihove loše prognoze. Svi tumori koji sadrže komponentu NEC imaju vrlo lošu prognozu. Nekoliko studija sitnostaničnog NEC vrata maternice pokazalo je da adjuvantna kemoterapija nakon kirurškog zahvata u ranom stadiju bolesti pruža značajnu kliničku korist u usporedbi sa samo operacijom, pa je stoga izuzetno važno pravilno dijagnosticirati bilo koju komponentu NEC-a (31).

3.4. Cervikalna intraepitelna neoplazija pločastog epitela

Cervikalna intraepitelna neoplazija pločastog epitela SIL (CIN) je spektar intraepitelnih promjena koje započinju s minimalnom atipijom i napreduju kroz faze većih intraepitelnih abnormalnosti do invazivnog karcinoma pločastog epitela.

3.4.1. Epidemiologija i molekularna patogenezna

Perzistentna HPV infekcija može dovesti do CIN-a i karcinoma vrata maternice. Niži stupanj SIL-a (CIN1) je posljedica permisivne infekcije HPV-om (tj. HPV je epizomalan, slobodno se replicira i time uzrokuje staničnu smrt). Ogromni broj virusa se mora akumulirati u citoplazmi da bi postali vidljivi kao koilocit. Koilocit je stanica inficirana HPV-om u kojoj je prisutna vakuolizacija i ima tipičan izgled na patohistološkim preparatima. U većini slučajeva višeg stupnja SIL (CIN2-3), virusna DNA integrira se u stanični genom. Proteini kodirani s E6 i E7 od HPV 16 vežu se i inaktiviraju p53 i Rb proteine, čime se poništavaju njihove funkcije supresora tumora. Nakon što se HPV integrira u DNK domaćina, kopije cijelog virusa se ne akumuliraju i koilociti su odsutni u mnogim slučajevima visokog stupnja displazije i kod svih invazivnih karcinoma. Stanice kod visokog stupnja CIN-a obično sadrže HPV tipa 16, 18, 31, 33, 35, 39, 45, 51, 52, 56, 58, 59 i 68. Globalno, HPV 16 i 18 nalaze se u 70% invazivnih karcinoma. Drugi visoko rizični tipovi HPV pojavljuju se u dodatnih 25% (29)

3.4.2. Patologija

SIL je gotovo uvijek bolest metaplastičnog pločastog epitela u zoni transformacije. Normalan proces kojim pločasto epitelno tkivo vrata maternice funkcionira je u CIN-u poremećen što se morfološki očituje promjenama u stanicama: diferencijaciji, polarnosti, značajkama jezgre stanice i u mitozima. SIL visokog stupnja (CIN2 i CIN3) je sinonim za promjene s umjerenom i teškom displazijom. CIS promjena je displazija cijele debljine pločastog epitela, ali bez proboja kroz bazalnu membranu.

3.4.3. Kliničke značajke

Prosječna dob žena kod kojih se razvije SIL (CIN) je 24–27 godina za CIN1 i CIN2, i 35–42 godine za CIN3. Na temelju morfoloških kriterija, polovica slučajeva niskog stupnja SIL-a (CIN1) se spontano povuče, 10% progredira do visokog stupnja SIL-a (CIN3), a manje od 2% se razvije u invazivni karcinom. Prosječno vrijeme za napredak svih stupnjeva displazije do visokog stupnja SIL-a (CIN3) je oko 10 godina (29).

Kada se otkrije SIL (CIN), kolposkopija ocrta opseg lezija i ukazuje na područja na kojima treba napraviti biopsiju. Dijagnostička endocervikalna kiretaža također pomaže utvrditi postoji li infiltracija u endocervikalno područje. Slučajevi CIN1 uobičajeno se prate ponavljanjem PAPA testa i redovitim pregledima. Lezije visokog stupnja SIL (CIN2 i CIN3) liječe se ekscizijom LEEP (loop electrosurgical excision procedure), cervikalnom konizacijom (uklanjanje konusa tkiva oko vanjske osi), laserskom ablacijom, kriokirurgijom, termičkom koagulacijom.

3.5. Mikroinvazivni (površinski invazivni) karcinom stanica pločastog epitela

Ovo je najranija faza (IA) invazivnog raka vrata maternice s dubinom invazije strome do 5 mm. Stupnjevanje mikroinvazivne bolesti temelji se na mikroskopski procijenjenoj dubini invazije. Najranije invazivne promjene ("rana stromalna invazija" ili ESI) pojavljuju se kao sitni nepravilni epitelni pupoljci koji potječu iz baze CIN3 lezije. Ovi mali (<1 mm) jezičci neoplastičnih epitelnih stanica ne utječu na prognozu lezija CIN3. Stadij IA1 definiran je stromalnom invazijom manjom od 3 mm, dok je stadij IA2 definiran invazijom strome koja je jednaka ili dublja od 3 mm, ali nije dublja od 5 mm. Zahvaćenost regionalnih limfnih čvorova tumorskim tkivom povezano je s dubinom invazije, pa su tako tumori stadija IA1 udruženi s vrlo niskim rizikom (manje od 1%-2%), a u tumorima stadija IA2 u oko 8% slučajeva prisutne

su metastaze u regionalnim limfnim čvorovima. Mikroinvazivne karcinome dubine manje od 3mm liječi se konizacijom (29).

3.6. Invazivni karcinom stanica pločastog epitela

3.6.1. Patologija

Rani stadiji raka vrata maternice često su loše definirane lezije ili nodularne i egzofitične mase. Ako je tumor unutar kanala endocerviksa, to može biti endofitična masa, koja se može infiltrirati u stromu i uzrokovati difuzno povećanje cerviksa. Većina tumora je nekeratinizirajuća s čvrstim gnijezdima velikih zloćudnih stanica pločastog epitela.

Rak vrata maternice širi se: 1. izravnim rastom; 2. prijelazom u okolno tkivo, 3. kroz limfne žile i 4. samo rijetko hematogenim putem. Može doći do lokalnog širenja u okolna tkiva (parametriji) i izazvati kompresije uretera (Stadij IIIB). Kao kliničke komplikacije javljaju se hidroureter, hidronefroza i sekundarno zatajenje bubrega zbog začepljenja uretera – što je najčešći uzrok (50%) smrti u neliječenih bolesnika. Zahvaćenost mokraćnog mjehura i rektuma (stadij IVA) može dovesti do stvaranja fistule. Metastaze se uglavnom razvijaju postupno, prvo u regionalne limfne čvorove počevši od paracervikalnih sve do paraaortalnih, pa potom u udaljene organe (29).

3.6.2. Klinička slika

HPV testiranje najpouzdaniji je test za otkrivanje karcinoma cerviksa i zamjenjuje citologiju u nekim algoritmima probira kod žena starijih od 25 godina. Kada god je moguće uputno je napraviti i citološku pretragu. Gdje HPV ispitivanje nije dostupno, PAPA test ostaje najčešće sredstvo za probirni test. Klinički stadij raka vrata maternice najbolji je prediktor preživljavanja. Sveukupno 5-godišnje preživljavanje je 60%, a po svakoj fazi je: I, 90%; II, 75%; III, 35%; i IV, 10%. Oko 15% bolesnica razvija recidive na svodu rodnice, mokraćnom

mjehuru, zdjelici ili rektumu u roku od 2 godine od terapije. Radikalna histerektomija se preferira kod lokaliziranog tumora, posebno kod mlađih žena, a terapija zračenjem i kemoterapija ili kombinacija primjenjuje se za uznapredovale tumore (29).

3.7. Endocervikalni adenokarcinomi

Adenokarcinom in situ (AIS) obično nastaje na skvamokolumnarnom spoju i proteže se u endocervikalni kanal. Ove lezije ne moraju uvijek biti povezane nego mogu biti multifokalne. Invazivni adenokarcinom obično se prikazuje kao polipoidna ili papilarna masa. Adenokarcinom endocerviksa širi se lokalnom invazijom i limfatičnim metastazama, a sveukupno preživljavanje je nešto gore nego za SCC.

Ovaj tumor čini 20% do 25% raka vrata maternice. Većina tumora ovog tipa (70%) povezana je s HPV-om. Karcinomi koji nisu povezani s HPV-om (kao npr. gastro tip i karcinom svijetlih stanica) su rjeđi ali puno agresivniji. Pod nazivom endocervikalni adenokarcinom u stvari se krije šira skupina heterogenih tumora s različitim morfoloijama, etioloijama i kliničkim ishodima. Razlikovanje endocervikalnih adenokarcinoma u odnosu na povezanost s HPV infekcijom ima važne implikacije na liječenje (29,33).

Nedavno je predložena novina u klasifikaciji ovih tumora zasnovana na etioloiji i biološkom ponašanju karcinoma, kao novi okvir za klasifikaciju endocervikalnih adenokarcinoma (The International Endocervical Adenocarcinoma Criteria and Classification (IECC)). IECC razvrstava te karcinome na one koje uzrokuje HPV i na one koje su druge etioloije (32).

Tablica 2. Klasifikacija adenokarcinoma prema SZO i IECC (32)

Klasifikacija Endocervikalnih Adenokarcinoma prema SZO i International Endocervical Criteria and Classification (IECC)		
SZO	IECC Adenokarcinomi povezani s HPV	IECC Adenokarcinomi koji nisu povezani s HPV-om
Endocervikalni adenokarcinom, uobičajeni tip Mucinozni karcinom, NOS Mucinozni karcinom, гастриčni tip Mucinozni karcinom, intestinalni tip Villoglandularni karcinom Mezonefrični karcinom Karcinom svijetlih stanica	Uobičajeni tip, Mucinozni, NOS Mucinozni, intestinalni tip Mucinozni, tipa prstena pečatnjaka Villoglandular tip iSMILE	Gastrični tip Mezonefrični karcinom Serozni karcinom Karcinom svijetlih stanica Endometrioidni adenokarcinom Adenokarcinom, NOS

3.7.1. Adenokarcinomi povezani s HPV

Endocervikalni karcinom uobičajenog tipa

Endocervikalni adenokarcinom uobičajenog tipa (UEA) je, i prema SZO i prema IECC sustavima, najčešći podtip endocervikalnog adenokarcinoma i čini 75% svih invazivnih endocervikalnih adenokarcinoma (32).

Za dijagnozu adenokarcinoma potrebna je invazija u stromu uz startifikaciju, atipiju i mitotsku aktivnost žljezdanog epitela. No potrebna je i invazija, pojedinačnim stanicama ili invazija atipičnim žljezdanim formacijama. Prema trenutnoj klasifikaciji SZO, ove tumore karakteriziraju okrugle ili ovalne žlijezde s relativno malo mucina u citoplazmama tumorskih stanica (32). Može se vidjeti kribriforma ili papilarna arhitektura. Citološki, jezgre tumorskih stanica su povećane i pokazuju pseudostratifikaciju i hiperkromaziju. Apikalne mitotičke figure i apoptotička tijela su lako vidljiva, kao i istaknuti nukleoli. IECC definira ove tumore kao tumore koji imaju između 0% i 50% stanica s uočljivim intracitoplazmatskim mucinom (32).

Zbog male količine mucina u citoplazmama tumorskih stanica i psudostratifikacije jezgara diferencijalno dijagnostički u obzir dolazi endometrioidni adenokarcinom. U razlikovanju ove lezije od UEA mogu se koristiti lokacija tumora, HPV status i imunohistokemija (32).

Mucinozni karcinomi

Klasifikacija SZO za mucinozne endocervikalne adenokarcinome je heterogena i uključuje oba tipa i one koji su povezani s HPV i one koji to nisu. Kao i svi tumori povezani s HPV-om prema IECC-u, ove novotvorine imaju apikalne mitoze i apoptotična tijela. Dalje su podrazvrstani po količini tumorskih stanica s evidentnim intracitoplazmatskim mucinom (32).

Stratificirana intraepitelna lezija koja proizvodi mucin (SMILE)

Stratificirana intraepitelna lezija koja proizvodi mucin (SMILE) je cervikalna lezija in situ koja nastaje iz rezervnih stanica zona cervikalne transformacije i smatra se različitom od konvencionalnog AIS-a i od SIL promjene. Morfološki, SMILE karakterizira nezreli epitel s vidljivim intracitoplazmatskim mucinom koji je prisutan u cijeloj debljini epitela, ali bez formacije žlijezda. Invazivni oblik SMILE –a je nedavno opisan, nazvan invazivni iSMILE. Ovi invazivni tumori su opisani kao gnijezda stratificiranih cilindričnih stanica promjenljive količine intracitoplazmatskog mucina s očitim značajkama HPV infekcije u morfologiji (apikalnim mitotičkim figurama i apoptotičnim tijelima). Osim toga, neutrofilni infiltrat je zabilježen u većini slučajeva. Naknadne studije su procjenjivale morfološke i imunohistokemijske značajke, kao i HPV status iSMILE (32)

3.7.2. Adenokarcinomi nepovezani s HPV

Endokervikalni adenokarcinom gastričnog tipa

Endokervikalni karcinom gastričnog tipa (od engl. gastric type endocervical adenocarcinoma GEA) uključen je u klasifikaciju SZO za 2014. godinu, a nedavna istraživanja su pokazala da su ovi tumori drugi po učestalosti među podvrstama endocervikalnog

adenokarcinoma. Sada je poznato da je unutar spektra adenokarcinoma gastričnog tipa i adenokarcinom s minimalnim odstupanjem (MDA), naveden također kao adenoma malignum (32). Za MDA se odavno zna da je posebno agresivan tip endocervikalnog adenokarcinoma, usprkos njegovoj varljivo „blagoj“ morfološkoj (29,32). Ove neoplazije su gotovo uvijek smrtonosne i rezistentne su na uobičajene terapije. Iako naziv endocervikalni adenokarcinom gastričnog tipa sugerira homologiju s tumorima želuca, zapravo GEA se morfološki i imunohistokemijski preklapa s adenokarcinomom gušterače (32).

Mezonefrični karcinom

Ovo je također neuobičajena lezija na cerviksu. Većina mezonefričnih lezija na vratu maternice su samo hiperplazija. Dijagnoza ovog karcinoma postavlja se kada lezija ima obilježja malignosti i infiltrira stromu. Mezonefrični karcinom endocerviksa je rijedak. Klinički, ovi tumori mogu biti jako agresivni i pokazuju metastaze na udaljenim mjestima, uključujući pluća. Ishod bolesti ovisi o stadiju. Do danas ne postoji poseban postupak za liječenje ovih vrsta tumora (29).

Serozni karcinom

Primarni serozni karcinom vrata maternice je izuzetno rijedak. Tumori s ovom morfološkoj u mlađih pacijentica su najčešće povezani s HPV-om i ustvari predstavljaju UEA, te se na to mora paziti kod diferencijalne dijagnoze. Tumori s ovom morfološkoj u starijih žena su pravi serozni karcinomi s mutacijom TP53. Prognoza seroznog karcinoma vrata maternice ovisi o dobi pacijentice, kliničkom stadiju bolesti, veličini tumora i prisutnosti metastaza u limfnim čvorovima.

Karcinom svijetlih stanica

Karcinom svijetlih stanica vrata maternice je rijedak tumor koji može nastati kao posljedica prenatalnog izlaganja diethylstilbestrolu (DES) ili se javlja sporadično. Histološka

slika ovog tumora je tipična sa 4 različita načina rasta tubularni, tubulocistični, papilarno-žljezdani ili solidni građen od svijetlih stanica ili stanica čije jezgre iskaču prema lumenu poput glavice čavlića („hobnail“). U vrijeme trudnoće ponekad se u endocervikalnim žlijezdama mogu naći karakteristične promjene koje se nazivaju Arias-Stella fenomen. Arias-Stella fenomen može biti diferencijalno dijagnostički problem, no klinički radi se o mlađim ženama koje su trudne, a sporadični oblici karcinoma svijetlih stanica javljaju se obično u starijih žena. (32).

Endometrioidni karcinom

Endometrioidni tip adenokarcinoma vrata maternice je rijedak i čini manje od 5% svih adenokarcinoma vrata maternice, a morfološki nalikuje endometrioidnom karcinomu endometrija i jajnika. Jedan od glavnih problema prilikom postavljanja dijagnoze endometrioidnog karcinoma na vratu maternice jest utvrđivanje je li tumor primarni u vratu maternice ili je metastatski iz trupa maternice (endometrija). Postoji nekoliko značajki koje su važne u ovoj distinkciji. Primarni adenokarcinom endometrija se rijetko javlja u bolesnica mlađih od 40 godina, količina materijala uključena u kiretažu u primarnim karcinomima endometrija obično je obilna, a postoje i neke histološke značajke klasične za primarni karcinom endometrija, uključujući prisutnost pjenušavih makrofaga u stromi i sekretorne promjene u tumorskim stanicama (međutim one se rijetko vide) (32).

3.8. FIGO klasifikacija i TNM sustav za određivanje stadija tumora

Sve do nedavno, FIGO-ovo stupnjevanje tumora se zasnivalo isključivo na kliničkom pregledu (38). Razlog tome je taj što se dobar dio pacijentica liječi samo radioterapijom pa kod velikog dijela pacijentica nema kirurškog uzimanja uzoraka, te patohistološki nalaz nije moguć. Unatoč tim činjenicama, posljednjih godina postignut je značajan napredak u korištenju slikovnih tehnika poput CT-a, MR-a i PET / CT-a. Razvoj laparoskopije doveo je do poboljšanja kirurškog postavljanja dijagnoze.

Odbor za ginekološku onkologiju FIGO utvrdio je da je potrebna revizija klasifikacije tumora, pa je 2018. godine objavljena nova FIGO klasifikacija raka vrata maternice u kojoj su formalno ugrađene slikovne i patološke procjene zdjelice te procjena zdjeličnih i paraaortnih limfnih čvorova u sustav za određivanje stadija, dok istovremeno daje kliničaru fleksibilnost da ga koristi prema dostupnosti dijagnostičkih metoda (23).

Francuski liječnik Pierre Denoix napravio je TNM-sustav za utvrđivanje stadija i stupnja tumora i prvi ga je primijenio. Sustav se sastoji od procjene primarnog tumora (T), opisa regionalnih limfnih čvorova (N) i opisa eventualnih metastaza na udaljenim organima (M). UICC (International Union Against Cancer) ga je preuzela i doradila 1953. godine. TNM je sustav koji se najčešće koristi za utvrđivanje proširenosti tumora. Svakom slovu se pridružuje broj koji za primarni tumor opisuje veličinu ili eventualnu lokalnu invaziju, a kod regionalnih limfnih čvorova i udaljenih metastaza njihovu zahvaćenost odnosno prisutnost (28,34).

FIGO i TNM klasifikacije tumora vrata maternice prikazani su u Tablici 1 (31).

Tablica 1. FIGO i TNM klasifikacija tumora (31)

T kategorija	FIGO stadij	Definicija
TX		Primarni tumor se ne može procijeniti
T0		Nema dokaza o primarnom tumoru
T1	I	Karcinom cerviksa ograničen na maternicu (infiltrat tumora u korpus maternice treba zanemariti)
T1a	IA	Invazivni karcinom dijagnosticiran mikroskopski. Stromalna invazija s maksimalnom dubinom od 5 mm, prisutnost LVSI ne utječe na klasifikaciju
T1a1	IA1	Izmjerena stromalna invazija <3mm u dubini
T1a2	IA2	Izmjerena stromalna invazija >= 3mm i < 5mm
T1b	IB	Invazivni karcinom s izmjerenom najdubljom stromalnom invazijom > / = 5 mm (veća od faze IA), lezija ograničena na maternični vrat
T1b1	IB1	Invazivni karcinom s dubinom stromalne invazije >/=5 mm i tumorom manjim od 2 cm u najvećoj dimenziji
T1b2	IB2	Invazivni karcinom koji je >/=2 cm i < 4 cm u najvećoj dimenziji
T1b3	IB3	Invazivni karcinom >/= 4 cm u najvećoj dimenziji
T2	II	Karcinom vrata maternice proširen izvan maternice, ali ne infiltrira zdjeličnu stijenku niti donju trećinu rodnice

T2a	IIA	Tumor zahvaća gornje dvije trećine rodnice, ali bez infiltracije parametrija
T2a1	IIA1	Invazivni karcinom < 4cm u najvećoj dimenziji
T2a2	IIA2	Invazivni karcinom >/=4cm u najvećoj dimenziji
T2b	IIB	Karcinom vrata maternice koji infiltrira parametrija, ali ne do zdjeličnog zida
T3	III	Karcinom zahvaća donju trećinu rodnice i / ili se proteže do zdjelične stijenke i / ili uzrokuje hidronefrozu ili ometa funkciju bubrega i / ili zahvaća limfne čvorove zdjelice i / ili para-aortne
T3a	IIIA	Tumor koji zahvaća donju trećinu rodnice, ali se ne proteže do zdjelične stijenke
T3b	IIIB	Tumor koji se proteže na stijenku zdjelice i/ili uzrokuje hidronefrozu ili zatajenje bubrega
T3c	IIIC	Prisutne metastaze u zdjeličnim i/ili paraaortnim limfnim čvorovima, bez obzira na veličinu i opseg tumora
		IIIC1 prisutne metastaze samo u zdjeličnim limfnim čvorovima
		IIIC2 prisutne metastaze u paraaortnim limfnim čvorovima
T4	IV	Tumor koji se proširio izvan zdjelice ili infiltrira sluznicu mokraćnog mjehura ili rektuma (infiltrat u sluznici dokazan patohistološki biopsijom)
	IVA	Tumor infiltrira sluznicu mokraćnog mjehura ili rektuma
	IVB	Tumor se proširio na udaljene organe

3.9. Novi pristup klasifikaciji invazivnog adenokarcinoma (Silva system)

Procjena invazije kod adenokarcinoma vrata maternice je patohistološki puno teža nego kod SCC. Patohistološki kriteriji za procjenu veličine invazivnog tumora u odnosu na AIS su jako subjektivni i često ne dovoljno dobri. Stoga su kliničari kod liječenja adenokarcinoma vrata maternice, radi sigurnosti prilično agresivni u liječenju i obično izvode radikalnu resekciju vrata maternice s resekcijom limfnih čvorova ovisno o dubini invazije (32).

Kako bi riješili ovaj problem, skupina patologa predložila je 2015., temeljem provedenog istraživanja, da se umjesto mjerenja dubine invazije u histološkim preparatima procjenjuje način rasta tumora. Načine rasta su opisali i označili kao A, B i C (33). Studija je provedena na 352 uzorka invazivnih ACA vrata maternice sa reseciranim limfnim čvorovima, različitih kliničkih stadija bolesti. Cilj studije bio je identificirati način rasta tumora koji je

povezan s višim rizikom metastaza u limfne čvorove. Naime autori su smatrali da se u velikom broju pacijentica sa invazivnim ACA vrata maternice regionalni limfni čvorovi resekiraju nepotrebno jer je većina tih čvorova negativna. Smatrali su da je većina tih žena nepotrebno preradikalno liječena, te je cilj bio utvrditi histološke prognostičke parametre za pojavu limfogenih metastaza. Način rasta A karakteriziraju okrugle žlijezde, koje često tvore nodularne skupine, a epitel koji oblaže žlijezde može proliferirati. Vrlo važna značajka načina rasta A je da ne smije biti prisutna invazija strome pojedinačnim tumorskim stanicama i ne smije biti prisutna LVSI. Način rasta B je sličan uzorku A, ali u ovim tumorima prisutna je invazija strome pojedinačnim tumorskim stanicama, a LVSI može i ne mora biti prisutna. Kod uzorka C žlijezde difuzno, nepravilno infiltriraju stromu koja pokazuje dezmodoplastičnu reakciju. U ovom uzorku često je prisutna LVSI (33).

Rezultati ove studije pokazali su da pacijentice s ACA vrata maternice koji je imao način rasta A (21% ispitivanih tumora) nisu imale pozitivne limfne čvorove i nisu dobile recidiv bolesti, te su imale izvrsnu prognozu. Svi tumori koji su klasificirani kao način rasta A bili su u kliničkom stadiju bolesti I (FIGO). U pacijentica s ACA načina rasta B (26% ispitivanih tumora) samo 4.4% slučajeva je imalo pozitivne limfne čvorove i samo slučajevi s prisutnom LVSI su imali pozitivne limfne čvorove. Samo jedna bolesnica s ACA načinom rasta B razvila je vaginalni recidiv bolesti. Od pacijentica s ACA vrata maternice i načinom rasta C (54% ispitivanih tumora) 25% slučajeva imalo je pozitivne limfne čvorove. Autori smatraju da je opisom načina rasta ACA u patohistološkom nalazu moguće izbjeći resekciju limfnih čvorova u blizu 50% bolesnica (33). Ovaj novi sustav pokazao je da se bolesnice s ACA vrata maternice i načinom rasta A mogu poštediti limfadenektomije. Bolesnice s ACA načina rasta B vrlo rijetko imaju pozitivne limfne čvorove, te je kod njih potreban individualni pristup i procjena drugih parametara, a najvažnija je prisutnost LVSI. Ukoliko nije prisutna LVSI u tumorskom tkivu vrlo je mala vjerojatnost metastaza u limfnim čvorovima, te se ove pacijentice isto mogu

poštedjeti limfadenektomije. Agresivno liječenje opravdano je kod bolesnica s ACA vrata maternice i načinom rasta tipa C, ove žene imaju najveću vjerovatnost pozitivnih limfnih čvorova i najlošiju prognozu (33).

3.10. Patohistološki parametri u prognozi karcinoma vrata maternice

Osim kliničkog statusa i stanja limfnih čvorova, poznato je da se u određivanju adjuvantne terapije i predviđanju ishoda raka vrata maternice kod kirurški liječenih pacijentica oslanja i na razne faktore u patohistološkom nalazu. Histološki tip tumora, gradus, prisutnost LVSI, način invazije važni su prognostički pokazatelji kada se koriste pojedinačno ili kao dio klasifikacijskog sustava (34).

Stupnjevanje karcinoma vrata maternice postavlja se klinički i prema FIGO klasifikaciji vrlo precizno su definirani stadiji bolesti prema kliničkoj slici, a izrađene su i smjernice za opseg kirurškog zahvata u pojedinom stadiju. Patohistologija je važna u dvije vrlo specifične situacije. Prva od njih je u stadiju I, u mjerenju i mikroskopskom određivanju dubine invazije tumora koji nisu makroskopski vidljivi. Tu kvalitetan standardizirani patohistološki nalaz (PHD) može biti od velike koristi. Drugo, postoje problemi u mjerenju dubine i širine, posebno kada je invazija multifokalna.

Druga je uloga patohistologije u stupnjevanju bolesti, uzimajući u obzir mogućnost identifikacije invazije parametrija u kirurškom liječenju karcinoma stadija I. Od presudne je važnosti taj histološki nalaz jer on pomaže odrediti opseg kirurškog zahvata i lokalne protokole za liječenje. Prisutnost invazije u parametrija loš je prognostički pokazatelj u ranom stadiju raka vrata maternice, bez obzira na status limfnih čvorova. Kod kirurški tretiranih karcinoma u stadiju II, opseg zahvaćanja parametrija je važan prognostički pokazatelj (34).

Zahvaćenost regionalnih limfnih čvorova se smatra lošim prognostičkim čimbenikom ali je dobra indikacija za dodatno postoperativno liječenje radioterapijom (34). Studije većinom

ukazuju da je prisutnost metastaza u limfnim čvorovima neovisni prognostički faktor sveukupnog preživljenja, pojave lokalnih recidiva i preživljenja bez pojave bolesti, i kod SCC i kod ACA.

Prognostički značaj pozitivnih kirurških rubova nakon histerektomije zbog karcinoma vrata maternice je diskutabilan. I ovdje postoje različiti rezultati u raznim studijama. Neke studije povezuju pozitivne kirurške rubove s lokalnim recidivom (32,33,34). Drugi autori ne ukazuju na povezanost (33). U svakom slučaju negativni nalaz kirurških rubova nisu garancija da u kasnijim godinama bolesnica neće razviti recidiv (34).

Nekoliko studija tumora stadija Ib i II pokazuju značajno češću pojavu lokalnih recidiva kod ACA i adenoskvamoznog karcinoma u odnosu na SCC, a još lošiji je odnos kod preživljavanja bez recidiva i ukupnog preživljenja (34). Neke studije sugeriraju da postoje razlike u prognozi između različitih podtipova adenokarcinoma pa se već dugo zna da je gastrični tip ACA tumor s lošom prognozom (34).

U proteklih stotinjak godina razvijeno je puno sistema za određivanje histološkog gradusa karcinoma vrata maternice temeljenih na različitim patohistološkim kriterijima kojima je cilj bio predvidjeti prognozu bolesti (34). Osnovni cilj je da se gradus tumora iz klasifikacijskog sustava dovede u korelaciju s ishodom. Dok je nekoliko velikih studija pronašlo korelaciju između histološkog gradusa i prognoze, većina istraživača nije pronašla korelaciju (34). U studiji autora Ginekološke onkološke grupe (GOG) autori nisu uzeli u obzir samo tri najpoznatija sustava, Brodersa, Warrena i Reagana, nego i četiri pojedinačna parametra koja se koriste u raznim drugim klasifikacijskim sustavima (pleomorfizam jezgara, broj mitoz, površina tumora u stromi i limfoidni odgovor) i utvrdili da niti jedan način određivanja gradusa tumora ili pojedinačni parametar nisu bili upotrebljivi u predviđanju pojave metastaza u limfnim čvorovima ili intervala bez progresije (34). Obrnuto, Stendahl i sur. su predložili detaljan sustav bodovanja koji je pokazao zapanjujuću korelaciju s prognozom (34). U sustav

evaluacije su uključili parametre populacije tumorskih stanica (strukturu, keratinizaciju, polimorfizam jezgri i mitoze) i odnos tumor-domaćin (način invazije, stupanj invazije i upalni odgovor), s time da se svaki parametar boduje zasebno. Detaljan sustav kao što je ovaj, iako je u korelaciji s ishodom, previše je zahtjevan i glomazan za rutinsku uporabu pa nema neke primjenjive vrijednosti za praksu (34).

Od svih patohistoloških prognostičkih parametara dubina invazije pokazuje najkonzistentniju korelaciju s preživljavanjem i s intervalom bez bolesti (34). Isto tako, kako smo ranije spomenuli kod ACA vrata maternice, prisutnost LVSI je vrlo važan patohistološki parametar koji utječe na protokol liječenja koji će bolesnica dobiti i na prognozu bolesti.

3.11. Smjernice za izradu histoloških nalaza

Britansko udruženje ginekoloških patologa je u travnju 2011. godine objavilo smjernice o potrebnim podacima koje bi patohistološki nalaz trebao sadržavati kako bi se točnije mogao odrediti protokol liječenja za svaki pojedinačni slučaj karcinoma vrata maternice (26). Te smjernice bi trebale patolozima sugerirati jedinstven pristup izradi histoloških nalaza što bi omogućilo pružanje visokog standarda skrbi za pacijente i bilo bi od velike koristi u donošenju odluka liječnika i pacijenata o odgovarajućoj zdravstvenoj zaštiti. Pažljiv histološki prikaz je izuzetno važan jer patološki i histološki parametri uvelike određuju liječenje pacijenta koje bi trebao odrediti multidisciplinarni tim liječnika (MDT). S druge strane, jedinstvenim pristupom bi se olakšala redovita revizija i pregled svih aspekata usluge i omogućilo prikupljanje točnih podataka za Registre raka i pružile povratne informacije onima koji se brinu o pacijentima s rakom (26).

Kliničke informacije na obrascu koje se zajedno s uzorkom tkiva dostavljaju patologu trebale bi sadržavati sve pojedinosti o pacijentu, povijest probira vrata maternice, klinički izgled vrata maternice, rezultate eventualnih prethodnih biopsija i radiološka ispitivanja koja su

provedena za postavljanje dijagnoze, nalaz kolposkopskog pregleda i sveobuhvatne detalje kirurškog postupka. Uzimanje i priprema uzorka prije preuzimanja mora biti pomno napravljena, a korisno je učiniti i fotografski zapis uzoraka (26).

Uzorci trahelektomije trebaju biti preuzeti na način koji osigurava preciznu procjenu dimenzija tumora, parametrijskog zahvaćanja i statusa kirurških rubova.

Kod preuzimanja uzoraka histerektomije treba opisati komponente uzorka (obično vaginalnu manžetu, maternicu, parametrij, jajovode i jajnike), njihove dimenzije i izgled. Limfni čvorovi obično se šalju u odvojenim posudama s označenim mjestom podrijetla. Ako su prisutne i vidljive, treba zabilježiti dimenzije i lokacije prethodnih biopsija. Iako je možda teško izmjeriti tumor vrata maternice u tri dimenzije, to bi trebalo pokušati ako je moguće. Veličina tumora ostaje jedna od najvažnijih odrednica ishoda, a precizno mjerenje važno je za utvrđivanje faze bolesti prema FIGO klasifikaciji (26).

Treba zabilježiti položaj tumora u vratu maternice i makroskopski vidljivu proširenost na parametrijsko i paracervikalno tkivo, te na okolne organe. Sustavno bilježenje ovih podataka omogućuje reviziju i korelaciju s radiološkim nalazima (26).

Osnovni podaci koje treba sadržavati histološki nalaz su :

a. Za ekscizijske biopsije i uzorke histerektomije:

- histološki tip tumora, histološki gradus tumora, veličina tumora (u najmanje dvije dimenzije), status resekcijskih rubova i prisutnost ili odsutnost LVSI.

b. Dodatni osnovni podaci o uzorcima histerektomije

- minimalna cervikalna stroma bez tumora (rub bez tumora) i položaj najbliže rubu resekcije, prisutnost ili odsutnost metastaza u limfnim čvorovima i ekстранodalno širenje, zahvaćenost drugih organa ili tkiva.

Poželjno je evidentirati i druge podatke za koje se procijeni da bi bili korisni MDT-u pri određivanju terapije. Takvi podaci mogu biti mjesta biopsije konusa / omče unutar vrata maternice, proširenje karcinoma u šupljinu endometrija, prisutnost mucina u slabo diferenciranim tumorima i rezultate provedenih imunohistokemijskih pretraga (26).

3.12. Liječenje

Trenutačne mogućnosti liječenja malignoma vrata maternice uključuju kirurško liječenje, radioterapiju, kemoterapiju, a odnedavno i biološku terapiju ili kombinaciju navedenog. Liječenje koje se savjetuje za pojedinačni slučaj ovisi o raznim čimbenicima, poput stadija raka i općeg zdravlja osobe. U žena s ranim stadijem bolesti cilj liječenja je izliječiti rak. Ali, ako izlječenje nije realan ishod, tada je cilj liječenja kontrolirati rak, ograničavajući pritom njegov rast i širenje kako bi žena mogla biti bez simptoma što dulje. Iako je liječenje raka vrata maternice znatno napredovalo još uvijek vrlo uznapredovali slučajevi raka vrata maternice nisu izlječivi (35).

Planiranje liječenja treba izraditi na multidisciplinarnoj osnovi i temeljiti se na sveobuhvatnom i preciznom znanju prognostičkih i prediktivnih čimbenika za onkološki ishod, morbiditet i kvalitetu života. Kao prognostičke čimbenike treba uzeti u obzir maksimalnu veličinu tumora, proširenje tumora i zahvaćenost limfnih čvorova, histološki tip tumora, dubinu invazije u stromu, prisutnost LVSI i prisutnost udaljenih metastaza (35).

3.12.1. Kirurško liječenje

Prije odluke o kirurškom liječenju, vrlo je važno precizno utvrditi kliničko stanje pacijentice i utvrditi optimalnu dijagnostiku kroz pozicioniranje slučaja u FIGO, odnosno TNM klasifikaciji. To omogućuje individualni pristup svakom slučaju. To je važno kod mlađih žena u fertilnoj dobi gdje se nastoji ograničiti radikalnost operativnog zahvata kako bi se sačuvala plodnost pacijentice, naravno ukoliko to stadij bolesti dopušta. U kirurškom liječenju

karcinoma vrata maternice različit je pristup bolesti u ranom stadiju od pristupa uznapredovalom stadiju (38).

Kod bolesnica s CIN–om ili karcinomom pločastih stanica stadija IA1, u pravilu se radi samo konizacija električnom omčom, laserom ili hladnim nožem (38). Prije odluke o primjeni histerektomije u svrhu dijagnostike treba napraviti konizaciju pod kontrolom kolposkopa (38).

Jednostavna histerektomija u stadiju IA1 se radi ako nema loših prognostičkih parametara (ako nije nepovoljan histološki nalaz te ako nema prisutne LVSI). Pokazuje se da je u ovom stadiju uz navedene prognostičke čimbenike vjerojatnost recidiva i metastaza u limfne čvorove manja od 1%. U takvim okolnostima nije indicirana disekcija zdjelčnih limfnih čvorova. Ako su prognostički čimbenici loši treba se napraviti radikalna histerektomija koja uključuje zdjelčnu limfadenektomiju te uklanjanje bliskih ligamenata i parametrija kao i gornja 2 cm rodnice (38).

Karcinom stadija IA2 do IIA, se liječi radikalnom histerektomijom ili primjenom radioterapije na područje zdjelice u kombinaciji s kemoterapijom. Uz takvo liječenje kod stadija IB i IIA 5–godišnje izlječenje postiže se u 85 do 90% slučajeva. Kirurški zahvat omogućuje dodatne histološke nalaze i pruža dodatne podatke o raširenosti bolesti, te ako se tijekom operacije opazi invazija izvan vrata maternice, postoperativnim zračenjem bilo vanjskim zrakama ili unutarnjim zračenjem radioaktivnim izotopima može se spriječiti lokalni recidiv (38).

U stadiju IIB do IVA, kao primarno liječenje zračenje je povoljnije od kirurškog zahvata. Radio terapija se aplicira i u slučaju da se iz kliničke slike zaključi da bolesnice nisu pogodni kandidati za operaciju jer bi moglo doći do životne ugroze ili postoperativnih komplikacija. Kirurško određivanje stadija dolazi u obzir za određivanje statusa paraaortalnih limfnih čvorova zbog eventualne primjene vanjskog zračenja širokog polja. Takva terapija u pravilu ima za

posljedicu smanjivane tumora i liječi regionalne limfne čvorove. Nakon toga se primjenjuje brahiterapija (lokalni radioaktivni ulošci, obično s cezijem) vrata maternice, koja uništava središnji tumor. Nakon opisane terapije, popratne negativne pojave su radijacijski proktitis i cistitis, a kao naknadne komplikacije nekad se javljaju stenoza rodnice, opstrukcija crijeva, stvaranje rektovaginalnih i vezikovaginalnih fistula (38).

Kod stadija IIB do IVA, često se uz radioterapiju primjenjuje kemoterapija, kako bi tumor bolje reagirao na zračenje. U ovim stadijima može se primijeniti i egzenteracija (odstranjenje svih organa) zdjelice. Ako ima ostataka tumora nakon opisanih terapija zračenja, ali su ograničeni na središnji dio zdjelice, treba izvesti egzenteraciju. Takav tretman izlječuje do 50% bolesnica. Postupak može uključivati po potrebi i dodatne kirurške zahvate (38).

3.12.2. Radio i kemoterapija

Radioterapijom se liječe žene oboljele od karcinoma vrata maternice koji se ne može zbog veličine ukloniti kirurškim zahvatom, ili se proširio u okolna tkiva. Terapija zračenjem se može aplicirati i kao dodatna terapija nakon kirurškog zahvata iz preventivnih razloga zbog mogućnosti neotkrivenih mikrometastaza i eventualno neotklonjenih ostataka tumora. Uz radioterapiju može se istovremeno aplicirati i kemoterapija. Takva kombinacija liječenja zove se kemoradioterapija (ili kemoiradijacija) (39-42). Većina studija pokazuje da kemoradioterapija povećava vjerojatnost da će pacijentice dulje živjeti nego žene koje su samo zračene (43,44). Uočeno je da se recidivi i metastaze rjeđe javljaju u žena koje su liječene kemoradioterapijom u odnosu na žene liječene samo zračenjem. Nedvojbeno je pokazano da kemoradioterapija pomaže svim ženama, čak i onima s tumorima u uznapredovalom stadiju. U istraživanjima su korišteni različiti lijekovi (npr. cisplatina, 5-fluorouracil ili mitomicin-C), i svi su imali za posljedicu produljenje preživljenja, prolongirali su period bez recidiva i

zaustavili širenje karcinoma. Neke od kratkoročnih nuspojava bile su gore kod žena koje su primale kemoradioterapiju. Žene koje prime dodatnu kemoterapiju (nakon što su već primile kemoradioterapiju) žive dulje nego one koje su primile samo kemoradioterapiju. Međutim, efekti dodatne kemoterapije se moraju još istražiti (45).

Za razliku od bolesnika s ranom fazom raka vrata maternice, nažalost prognoza za pacijente s recidivima ili metastazama je loša. Nakon progresije bolesti mogućnosti liječenja su ograničene. Rak vrata maternice smatra se relativno otpornim na kemoterapiju. U takvom slučaju cisplatina, uz istodobnu radioterapiju, je primarno citotoksično sredstvo koje se koristi za liječenje (41). Iskustvo pokazuje da je stopa odgovora (ORR) na liječenje samo cisplatinom između 13 i 23%, a djelovanje često ne traje dugo. Kombinacija cisplatina i paklitaksela je pokazala poboljšani ORR, produljenje perioda bez progresije ali ne napredak u ukupnom preživljenju (OS od engl. Overall survival). Kombinacija cisplatina i topotekana bila je prva, prema nekim spoznajama, koja je pokazala poboljšanje OS usporedbi s monoterapijom cisplatinom. Međutim, naknadni rezultati onkoloških istraživanja uspoređujući učinak četiri kombinacije od po dva lijeka na bazi platine nisu pokazala poboljšanje odgovora na terapiju u usporedbi s kombinacijom paklitaksela i cisplatina. Tu se javlja skepsa zbog toksičnosti i rezistencije na kemoterapiju na bazi platine (41).

3.12.3. Biološke terapije

Liječenje karcinoma je područje medicine koje se stalno razvija i unapređuje. Biološke ciljane terapije su novi pristup u liječenju raka koje ciljaju na biološke procese koji su često ključni za razvoj tumora. Takvo liječenje može uključivati primjenu monoklonskih protutijela, cjepiva i genskih terapija. Kako te metode precizno ciljaju na stanične procese specifične za

rak, one mogu biti učinkovitije od drugih vrsta liječenja poput radio i kemoterapije a i manje štetne za zdrave stanice (40).

Bevacizumab je antiangiogeno sredstvo s djelotvornošću kod karcinoma vrata maternice, što predstavlja pomak u paradigmi liječenja. Pokazalo je istraživanje koje je testiralo monoterapiju bevacizumabom u perzistentnom ili rekurentnom raku vrata maternice (40). U usporedbi s do tada testiranim supstancama bevacizumab je pokazao poboljšani PFS i OS (45). U fazi III istraživanja u liječenju kemoterapijom perzistentnih i metastatskih karcinoma te recidiva dodan je bevacizumab. Značajno se poboljšalo medijan OS, na 16,8 mjeseci, u usporedbi s 13,3 mjeseca kod liječenja samo kemoterapijom. Iskustvo s bevacizumabom, usprkos jačih nuspojava, pokazuje korisnost dodavanja nekemoterapijskog sredstva, kao novog sredstva za liječenje uznapredovalog karcinoma vrata maternice (40).

Posljednjih godina inhibitori imunološke kontrolne točke pokazali su antitumorsku aktivnost u više vrsta tumora, a u posljednje vrijeme postaju od interesa i za liječenje ove bolesti (40).

4. RASPRAVA

Nakon uvođenja PAPA testa i od otkrića da je HPV virus uzročnik većine karcinoma vrata maternice znatno je smanjena smrtnost, ali još uvijek u svijetu od tih karcinoma godišnje umire oko 300000 žena. No postoji velika razlika u stopi smrtnosti između razvijenih i zemalja u razvoju. U razvijenim zemljama se redovito rade testovi na HPV i obuhvaćaju široku populaciju što omogućuje rano otkrivanje karcinoma, a time i izlječenje. Još bolje rezultate postižu zemlje koje su uvele obavezno anti HPV cijepljenje.

Liječenje pacijentica kojima je karcinom dijagnosticiran u ranoj fazi provodi se rutinskim kirurškim zahvatom i u 93% slučajeva postiže se potpuno izlječenje. No kod viših stadija je uz kiruršku intervenciju potrebna dodana terapija, a kod uznapredovalih tumora

kirurški zahvat se izbjegava jer je preriskantan ili nemoguć. Nažalost maligne bolesti vrata maternice u uznapređovalom stadiju imaju lošu prognozu jer slabo reagiraju na klasičnu radio i kemoterapiju. To je poticaj za istraživanje novih terapijskih mogućnosti. U svakom slučaju pristup svakoj pacijentici mora biti individualan i protokol liječenja mora biti rezultat multidisciplinarnog tima liječnika. Dijagnoza treba biti precizna kako bi liječnički tim donio optimalnu odluku o liječenju. Britansko udruženje ginekoloških patologa je, u pokušaju da se ujednači pristup donio standarde i preporuku kako bi trebao izgledati histološki nalaz i koje podatke sadržavati.

U nastojanju da se poboljša prognoza u novije vrijeme posebno se istražuju mogućnosti primjene biološke terapije. Tri lijeka koja su testirana na pacijenticama oboljelih od karcinoma vrata maternice trametinib, pembrolizumab i bevacizumab, bilo kao monoterapija ili u kombinaciji s drugim lijekovima pokazala su različiti uspjeh. Dok su s bevacizumabom i pembrolizumabom dobiveni obećavajući rezultati, a od liječenja trametinibom se za sada odustalo.

5. ZAKLJUČAK

Obzirom da karcinom vrata maternice možemo smatrati spolno prenosivom bolesti, najjači „lijek“ u borbi protiv raka vrata maternice je bez dvojbe prevencija i to na prvom mjestu primjenom HPV cjepiva prije stupanja u spolni život. To se vidi iz podatka o drastičnom smanjenju smrtnosti od malignoma vrata maternice u razvijenim zemljama (primjer Australije). Na drugom mjestu je redoviti periodični probir koji uključuje PAPA test i test na HPV virus. Kod pacijentica koje su oboljele od raka vrata maternice bitno je precizno odrediti klinički stadij bolesti jer značajno utječe na prognozu i ishod bolesti. Kod rano otkrivenog karcinoma koji je odstranjen jednostavnim kirurškim zahvatom preživljenje je 93%. Kod viših stadija bitno je da multidisciplinarni tim liječnika točno utvrdi klinički stadij bolesti i prema tome optimalnu individualiziranu terapiju. Kako je uznapredovali karcinom vrata maternice u velikoj mjeri rezistentan na radio i kemoterapiju provode se mnoga klinička istraživanja širom svijeta o mogućnostima biološke odnosno imunoterapije koja mogu uključivati monoklonska protutijela, cjepiva i genske terapije. Rezultati studija su obećavajući.

6. SAŽETAK

Iako karcinom vrata maternice nije više vodeći uzrok smrti žena među malignomima, prvenstveno zahvaljujući preventivi cijepljenjem protiv HPV-a i PAPA testu, broj slučajeva je daleko od zanemarivog broja, pogotovo u nerazvijenim zemljama. Zbog toga je i dalje važno usavršavati dijagnostiku i liječenje. Cilj je otkriti bolest u što ranijoj fazi kada je izlječiv u skoro 93% slučajeva. Nažalost prognoza uznapredovale bolesti je i danas loša pogotovo kod nekih podvrsta adenokarcinoma vrata maternice. Gotovo svi karcinomi pločastog epitela i 75% adenokarcinoma vrata maternice su posljedica infekcije HPV virusima visokog rizika. U liječenju je vrlo važno odrediti klinički stadij bolesti kako bi multidisciplinarni tim odredio individualno optimalnu terapiju na temelju kliničkog pregleda, nalaza dobivenih pomoću suvremenih dijagnostičkih uređaja (ultrazvuk, CT, PET-CT, MR), rezultata biokemijskih pretraga i patohistološkog nalaza. Pored kirurškog liječenja, radioterapije zračenjem, kemoterapije citostaticima ili kombinacijama tih metoda u novije vrijeme sve više se radi studija o učinkovitosti bioloških terapija. To je novi pristup liječenju u kojem se cilja na biološke procese koji su često ključni za razvoj tumora. Takvo liječenje može uključivati humana monoklonska protutijela, cjepiva i genske terapije. Provedene studije polučile su obećavajuće rezultate.

Ključne riječi: karcinom vrata maternice , etiopatogeneza, patologija, HPV , prevencija, imunoterapija

7. SUMMARY

Although cervical cancer is no longer the leading cause of death among women among malignancies, primarily thanks to prevention by HPV vaccination and the PAPA test, the number of cases is far from negligible, especially in underdeveloped countries. That is why it is still important to improve diagnostics and treatment. The goal is to detect the disease as early as possible because it is curable in almost 93% of cases. Unfortunately, the prognosis of advanced disease is still poor, especially in some subtypes of adenocarcinoma of the cervix. Almost all squamous epithelial carcinomas of cervix and 75% of adenocarcinomas of the endocervix are the result of infection with high risk HPV viruses. In treatment, it is very important to determine clinical stage of the disease so that multidisciplinary team can determine individually optimal therapy based on clinical examination, findings obtained using modern diagnostic devices (ultrasound, CT, PET-CT, MR), biochemical test results and histopathological findings. In addition to surgical treatment, radiotherapy, chemotherapy with cytostatic or combinations of these methods, more and more studies are being done on the effectiveness of biological therapies. It is a new approach to treatment in which it targets biological processes that are often crucial for tumor development. Such treatment may include human monoclonal antibodies, vaccines, and gene therapies. The studies conducted have yielded promising results.

Keywords: cervical cancer, etiopathogenesis, pathology, HPV, prevention, immunotherapy

8. LITERATURA

1. Bray F, Ferlay J, Soerjomataram I, Siegel RL, Torre LA, Jemal A. Global cancer statistics 2018: GLOBOCAN estimates of incidence and mortality worldwide for 36 cancers in 185 countries. *CA: A Cancer Journal for Clinicians*. 2018;68(6):394–424.
2. Corton MM. Anatomy. In: Hoffamn BL, Schorge JO, Schaffer JI, Halvorson LM, Bradshaw KD, Cunningham FG (eds.). *Williams Gynecology 2dn ed*. New York: McGraw Hill Medical; 2012. p. 918–46.
3. Vos T, Barber RM, Bell B, Bertozzi-Villa A, Biryukov S, Bolliger I, et al. Global, regional, and national incidence, prevalence, and years lived with disability for 301 acute and chronic diseases and injuries in 188 countries, 1990–2013: a systematic analysis for the Global Burden of Disease Study 2013. *The Lancet*. 2015;386(9995):743–800.
4. Holmes KK, Sparling PF, Stamm WE, et al. *Sexually transmitted diseases*. New York: McGraw-Hill, 2008.
5. MacKenzie I, Naish C, Rees C, Manek S. Why remove all cervical polyps and examine them histologically?: The place of cervical polypectomy. *BJOG: An International Journal of Obstetrics & Gynaecology*. 2009;116(8):1127–9.
6. Buttram VC, Reiter RC. Uterine leiomyomata: etiology, symptomatology, and management. *Fertil Steril*. 1981;36(4):433–45.
7. Veiga-Ferreira MM, Leiman G, Dunbar F, Margolius KA. Cervical endometriosis: Facilitated diagnosis by fine needle aspiration cytologic testing. *American Journal of Obstetrics and Gynecology*. 1987;157(4):849–56.

8. Chandiramani M, Shennan AH. Cervical insufficiency: prediction, diagnosis and prevention. *The Obstetrician & Gynaecologist*. 2008;10(2):99–106.
9. <https://www.cdc.gov/std/HPV/STDFact-HPV.htm>. pristup 15.3.2021.
10. Moscicki A-B, Shiboski S, Hills NK, Powell KJ, Jay N, Hanson EN, et al. Regression of low-grade squamous intra-epithelial lesions in young women. *The Lancet*. 2004;364(9446):1678–83.
11. Insinga RP, Glass AG, Rush BB. Diagnoses and outcomes in cervical cancer screening: a population-based study. *Am J Obstet Gynecol*. 2004;191(1):105–13.
12. Drolet M, Bénard É, Pérez N, Brisson M, Ali H, Boily M-C, et al. Population-level impact and herd effects following the introduction of human papillomavirus vaccination programmes: updated systematic review and meta-analysis. *The Lancet*. 2019;394(10197):497–509.
13. Knez J. Anamneza in ginekološki pregled. In Iztok Takač in Ksenija Geršak, *Ginekologija in perinatologija*. Maribor, Medicinska fakulteta, 2016
14. Chase DM, Kalouyan M, DiSaia PJ. Colposcopy to evaluate abnormal cervical cytology in 2008. *Am J Obstet Gynecol*. 2009; 200 (5): 472–480.
15. Kozar N, Žegura B. *Benign diseases of the uterine cervix*, Maribor, Textbook Maribor first revision, 2019
16. Bosch FX, Lorincz A, Munoz N et al. The causal relation between human papillomavirus and cervical cancer. *J Clin Pathol*. 2002; 55: 244-265.
17. <https://www.plivazdravlje.hr/aktualno/clanak/10129/HPV-infekcija-simptomi-liječenje-i-cijepljenje.html>, pristup 10.5.2021.
18. Cokan A., Donik A. *Predkanerozne lezije*, Maribor, Textbook Maribor first revision, 2019

19. Montz FJ. Management of high-grade cervical intraepithelial neoplasia and low-grade squamous intraepithelial lesion and potential complications. *Clinical obstetrics and gynecology*. 2000; 43: 394-409.
20. Kesic V. Cervical pre-invasive disease. In: Ali A, Reed N, Gultekin M, et al. (eds) *Textbook of gynaecological oncology*, 2nd ed. Prague: European Society of Gynaecological Oncology, 2012, pp.21–27.
21. Kent A. HPV Vaccination and Testing. *Rev Obstet Gynecol*. 2010;3(1):33-34.
22. Lee KR and Flynn CE. Early invasive adenocarcinoma of the cervix. *Cancer* 2000; 89(5):1048-55..
23. Klarić M., Babarović E., *Malignant cervical disease*, Maribor, Textbook Maribor first revision, 2019
24. Einstein M, Schiller J, Viscidi R, et al. Clinician's guide to human papillomavirus immunology: knowns and unknowns. *Lancet*. 2009; 9: 347-356.
25. Wang S, Hildesheim A. Viral and host factors in human papillomavirus persistence and progression. *J Nat Cancer Inst Monogr*. 2003; 31: 35-40.
26. Hirschowitz L., Ganesan R., Singh N., McCluggage G., *Dataset for histological reporting of cervical neoplasia*, The Royal College of Pathologists, London 2011.
27. Okechukwu AI. Molecular pathogenesis of cervical cancer. *Cancer Biology and Therapy*. 2011; 11: 295-306.
28. Kurman R, Carcangiu M, Herrington C, Young R, eds. *WHO Classification of Tumours of Female Reproductive Organs*. 4th ed. Lyon, France: IARC Press; 2014. *World Health Organization Classification of Tumours*; vol 6.
29. Prat J, Mutch DG. Pathology of cancers of the female genital tract including molecular pathology. *Int J Gynaecol Obstet*. 2018;143 Suppl 2:93-108. doi: 10.1002/ijgo.12617.

30. Stoler MH. Human papillomaviruses and cervical neoplasia: A model for carcinogenesis. *Int J Gynecol Pathol.* 2000;19:16–28.
31. Pecorelli, S, Zigliani L, Odicino F. Revised FIGO staging for carcinoma of the vulva, cervix, and endometrium. *Int J Gynaecol Obstet.* 2010;108(2):176.
32. Hodgson A., Park K.J., Cervical Adenocarcinomas: A Heterogeneous Group of Tumors with Variable Etiologies and Clinical Out comes, *Arch Pathol Lab Med.* 2019;143:34-46.
33. Roma AA, Diaz De Vivar A, et al. Invasive endocervical adenocarcinoma: a new pattern-based classification system with important clinical significance. *Am J Surg Pathol.* 2015;39(5):667-72.
34. Singh N., Arif S. Histopathologic parameters of prognosis in cervical cancer – a review. *Int J Gynecol Cancer* 2004, 14, 741-750.
35. Kitahara S, Chan RC, Nichols WS, Silva EG. Deceiving high-grade cervical dysplasias identified as human papillomavirus non-16 and non-18 types by Invader human papillomavirus assays. *Ann Diagn Pathol.* 2012;16(2):100-6.
36. Loghavi S, Silva EG. Low Grade Vulvar Intraepithelial Lesions: A Correlation Study among Koilocytosis, Viral Load, Ki-67, and P16. *Mod Pathol.* 2010; 23(1):253A.
37. <https://www.plivazdravlje.hr/aktualno/clanak/20833/Odredjivanje-stadija-tumora.html>, pristup 8.5.2021.
38. Mitidieri M., Macchi C., Potenza E., Laudani M.E., Guidelines and recommendations for surgical treatment of cervical cancer, Maribor, Textbook Maribor first revision, 2019.
39. Morris M, Eifel PJ, Lu J, et al. Pelvic radiation with concurrent chemotherapy compared with pelvic and para-aortic radiation for high-risk cervical cancer. *N Engl J Med.* 1999;340(15):1137-43.

40. Keys HM, Bundy BN, Stehman FB, et al. Cisplatin, radiation, and adjuvant hysterectomy compared with radiation and adjuvant hysterectomy for bulky stage IB cervical carcinoma. *N Engl J Med.* 1999;340(15):1154-61.
41. Rose PG, Bundy BN, Watkins EB, et al. Concurrent cisplatin-based radiotherapy and chemotherapy for locally advanced cervical cancer. *N Engl J Med.* 1999;340(15):1144-53.
42. Landoni F, Colombo A, Milani R, Placa F, Zanagnolo V, Mangioni C. Randomized study between radical surgery and radiotherapy for the treatment of stage IB –IIA cervical cancer: 20 – year update. *J Gynecol Oncol.* 2017; 28(3):e34.
43. Melamed A, Margul DJ, Chen L, Keating NL, Del Carmen MG, Yang J, et al. Survival after Minimally Invasive Radical Hysterectomy for Early-Stage Cervical Cancer. *N Engl J Med.* 2018;379(20):1905-1914.
44. Liu JF, Gray KP, Wright AA, Campos S, Konstantinopoulos PA, Peralta A, et al. Results from a single arm, single stage phase II trial of trametinib and GSK2141795 in persistent or recurrent cervical cancer. *Gynecol Oncol.* 2019;154(1):95-101.
45. Chung HC, Ros W, Delord JP, Perets R, Italiano A, Shapira-Frommer R, et al. Efficacy and Safety of Pembrolizumab in Previously Treated Advanced Cervical Cancer: Results From the Phase II KEYNOTE-158 Study. *J Clin Oncol.* 2019;37(17):1470-1478.

9. ŽIVOTOPIS

Ana Glavan Ćosić rođena je 21.5.1989. u Rijeci. Obrazovanje započinje u Osnovnoj školi Kozala, nakon čega upisuje Gimnaziju Andrije Mohorovičića u Rijeci. Paralelno pohađa Osnovnu i Srednju glazbenu školu Ivana Matetića Ronjgova, gdje uči svirati violinu i klavir. Nakon završenog srednjoškolskog obrazovanja upisuje Integrirani preddiplomski i diplomski studij medicine na Medicinskom fakultetu u Rijeci. Tijekom pandemije aktivno je volontirala u Covid-19 info centru pri Sveučilištu u Rijeci.