

Čvor u štitnjači - dijagnostički i terapijski izazov

Komosar, Ivona

Master's thesis / Diplomski rad

2021

Degree Grantor / Ustanova koja je dodijelila akademski / stručni stupanj: **University of Rijeka, Faculty of Medicine / Sveučilište u Rijeci, Medicinski fakultet**

Permanent link / Trajna poveznica: <https://um.nsk.hr/um:nbn:hr:184:543514>

Rights / Prava: [In copyright](#)/[Zaštićeno autorskim pravom.](#)

Download date / Datum preuzimanja: **2024-12-25**



Repository / Repozitorij:

[Repository of the University of Rijeka, Faculty of Medicine - FMRI Repository](#)



SVEUČILIŠTE U RIJECI
MEDICINSKI FAKULTET
INTEGRIRANI PREDDIPLOMSKI I DIPLOMSKI
SVEUČILIŠNI STUDIJ MEDICINE

Ivona Komosar

ČVOR U ŠTITNJAČI – DIJAGNOSTIČKI I TERAPIJSKI IZAZOV

Diplomski rad

Rijeka, 2021

SVEUČILIŠTE U RIJECI
MEDICINSKI FAKULTET
INTEGRIRANI PREDDIPLOMSKI I DIPLOMSKI
SVEUČILIŠNI STUDIJ MEDICINE

Ivona Komosar

ČVOR U ŠTITNJACI – DIJAGNOSTIČKI I TERAPIJSKI IZAZOV

Diplomski rad

Rijeka, 2021.

Mentor rada: izv. prof. dr. sc. Sanja Klobučar Majanović, dr. med.

Komentor rada: izv. prof. dr.sc. Tatjana Bogović Crnčić, dr.med.

Diplomski rad ocjenjen je dana _____ u/na

_____, pred povjerenstvom u sastavu:

1. doc. dr. sc. Vanja Licul, dr. med. (predsjednik povjerenstva)

2. doc. dr. sc. Damir Grebić, dr. med.

3. izv. prof. dr. sc. Dijana Detel, dr. med.

Rad sadrži 49 stranica, 4 slike, 6 tablica, 69 literaturnih navoda

Zahvala

Zahvaljujem se mentorici izv. prof. dr. sc. Sanji Klobučar Majanović, dr. med. te komentorici izv. prof. dr. sc. Tatjani Bogović Crnčić, dr. med. na pomoći, prenesenom znanju, stručnom vodstvu i strpljenju prilikom izrade diplomskog rada.

Posebno se zahvaljujem svojoj obitelji na nesebičnoj podršci i povjerenju tijekom studiranja.

Sadržaj

1. Uvod.....	1
2. Svrha rada.....	2
3. Anatomija i fiziologija štitnjače	2
4. Čvor u štitnjači	5
4.1. Etiologija	6
4.2. Epidemiologija	6
5. Dijagnostički pristup.....	7
5.1. Anamneza.....	8
5.2. Fizikalni pregled	10
5.3. Laboratorijske metode.....	12
5.4. Slikovne metode.....	14
5.4.1. Ultrazvuk.....	14
5.4.2. Scintigrafija.....	20
5.4.3.Ostale slikovne metode.....	23
5.5 Aspiracija tankom iglom (FNA).....	24
5.5.1.Bethesda klasifikacija.....	26
5.5.2. Molekularna testiranja i markeri	27
6. Terapijski pristup.....	28
6.1 Benigne promjene (Bethesda II).....	28
6.2. Neodređeni čvorovi (Bethesda III, IV)	31
6.3. Sumnja na malignitet (Bethesda V)	32
6.4. Maligne promjene (Bethesda VI).....	33
6.4.1. Postoperativna terapija i praćenje.....	344
6.5. Nedijagnostički uzorci (Bethesda I).....	36
7. Rasprava	366
8. Zaključak	38
9. Sažetak.....	39
10. Summary	40
11. Literatura.....	41
12. Životopis.....	49

Popis kratica

AAACE/ACE/AME - *American Association of Clinical Endocrinologists / American College of Endocrinology / Associazione Medici Endocrinologi*

ATA – *American Thyroid Association*

Tg – tireoglobulin (eng. thyroglobulin)

T₄ – tiroksin (eng. thyroxine)

T₃ – trijodtironin (eng. tryodthyronine)

TSH – tiroidni stimulirajući hormon (eng. thyroid – stimulating hormone)

TRH – tireotropin oslobađajući hormon (eng. thyrotropin - releasing hormone)

ATP – adenzin trifosfat (eng. adenosine triphosphate)

NIS – natrij jod simporter (eng. sodium/iodide symporter)

MIT – monojodtirozin (eng. moniodotyrosine)

DIT – dijodtirozin (eng. diiodotyrosine)

TBG – globulin koji veže tiroksin (eng. thyroxine-binding globulin)

PTH – parathormon (eng. parathyroid hormone)

MNG – multinodularna guša (eng. multinodular goiter)

CT – kompjuterizirana tomografija

MR – magnetska rezonanca

PET/CT – pozitronska emisijska tomografija

UZV – ultrazvuk

MEN2 – multipla endokrina neoplazija tip 2 (eng. multiple endocrine neoplasia type 2)

anti-TPO – protutijela na tireoidnu peroksidazu (eng. anti-thyroid peroxidase antibody)

anti-TSHR – protutijela na receptore za tireotropin (eng. anti-thyroid stimulating hormone receptor antibodies)

FT4 – slobodni tiroksin (eng. free thyroxine)

FT3 – slobodni trijodtironin (eng. free tryodthyronine)

FNA – aspiracija tankom iglom (engl. fine needle aspiration)

TIRADS – The Thyroid Imaging Reporting and Data System

FLUS / AUS – folikularna lezija neodređenog značaja/atipija neodređenog značaja

FN / SFN – folikularna novotvorina/ sumnja na folikularnu novotvorinu

RRA – radiojodna ablacija ostatnog tkiva (eng. radioiodine remnant ablation)

1. Uvod

Čvor u štitnjači je sveprisutna dijagnoza koja se susreće u čak do 65% populacije. Većina ovih lezija je tek benigna, klinički beznačajna pojava koja predstavlja sasvim slučajni nalaz prilikom sve češće uporabe modernih radioloških slikovnih metoda. (1) Posljedično tome, kliničari se u svakodnevnom radu susreću s teškim zadatkom izbjegavanja prekomjernog dijagnosticiranja, dok s druge strane ne smiju podcijeniti činjenicu da ipak određeni postotak ovakvih čvorastih tvorbi u štitnjači uzrokuju karcinomi štitnjače ili druge vrste malignoma koji zahtijevaju promptno liječenje zbog potencijalno letalnog ishoda. (2) Uzimajući u obzir širinu kliničke slike i raznolikost spektra simptoma ta procjena je katkad izrazito teška. Naime, ponekad se može raditi o asimptomatskim, malenim, solitarnim lezijama kod kojih je najvažniji cilj dijagnostičkog procesa isključenje maligne etiologije, a s druge strane postoje čvorovi koji su svojim nekontroliranim rastom dosežu impresivne proporcije te pri tome zadiru u prsnu šupljinu ili pak vrše kompresiju na vitalne anatomske strukture te bez obzira na svoju etiologiju zahtijevaju hitno zbrinjavanje. (3)

Razvojem moderne medicine učinjeni su veliki pomaci u dijagnostici čvorova u štitnjači. Ovaj dijagnostički proces kao i svaki drugi započinje anamnezom i fizikalnim pregledom, a nastavlja se sofisticiranijim metodama poput ultrazvuka štitnjače i provjere hormonalnog statusa, nakon kojih slijedi daljnja obrada, no samo ukoliko je indicirana (scintigrafija, citologija, biopsija). Glavni cilj smjernica koje predstavljaju temelj ovog rada je upravo da se uz racionalnu primjenu dijagnostike pomogne u razlučivanju čvorova koji mogu potencijalno biti zloćudni ili u budućnosti izazvati subjektivne poteškoće od onih benignih, te da se na temelju ispravno postavljene dijagnoze izabere odgovarajući terapijski pristup. (4)

Prikladni terapijski pristup je individualan i trebao bi se temeljiti na kliničkim podacima prikupljenim prilikom dijagnostičkog procesa, uz poseban naglasak na ultrazvučne metode i

nalaz citološke analize (5). Ovisno o ovim nalazima čvorovi u štitnjači mogu biti tretirani kirurški ili konzervativnim metodama. Poblži prikaz dijagnostičkih i terapijskih metoda te indikacije za njihovo korištenje detaljnije su opisani u nastavku ovog rada.

2. Svrha rada

Svrha ovoga preglednoga rada je stupnjeviti prikaz dijagnostičkog i terapijskog pristupa čvoru u štitnjači ovisno o njegovoj etiologiji, veličini i funkcionalnosti. Odnosno, ukazati na učestalost čvorova u štitnoj žlijezdi te na složenost i multidisciplinarni pristup u suvremenoj dijagnostici i terapiji kroz pregled recentne medicinske literature dostupne na PubMed-u i UpToDate-u te najnovijih smjernica koje su izdali AACE/ACE/AME i ATA.

3. Anatomija i fiziologija štitnjače

Štitna žlijezda (lat. glandula thyroidea) je bogato vaskularizirana žlijezda s endokrinim lučenjem smještena na prednjoj strani vrata uz dušnik i grkljan. Sastoji se od parnih bočnih dijelova koji su jače razvijeni i nazivaju se lijevi i desni režanj, a spaja ih središnji uski dio žlijezde koji se naziva isthmus. Gledano sprijeda štitnjača ima oblik slova H. (6) Prosječna masa žlijezde je od 10 do 25 g u odraslih osoba, volumen štitnjače je nešto veći u muškaraca negoli u žena, a dodatno raste s dobi i tjelesnom težinom. (7,8) Opskrba krvlju odvija se pomoću dvije parne arterije; to su a. thyroidea sup. iz vanjske karotide i a. thyroidea inf. iz tireocervikalnog trunkusa. (6)

Tkivo štitnjače čine raznolike stanice čije se uloge uvelike razlikuju; folikularne (epitelne) stanice uključene su u sintezu hormona štitnjače, endotelne stanice oblažu kapilare i omogućuju opskrbu folikula krvlju, dok su parafolikularne ili C stanice uključene u sintezu kalcitonina, a prisutni su i fibroblasti, limfociti i adipociti. (9)

Mikroskopski štitnjaču sačinjavaju brojni sferični koloidom ispunjeni folikuli. Glavna uloga štitne žlijezde je sinteza i pohrana tireoidnih hormona. Upravo tireoidni folikuli ispunjeni koloidom predstavljaju glavnu sekretornu i funkcionalnu jedinicu štitne žlijezde. Na koloid otpada otprilike 30% mase žlijezde, a glavni mu je sastojak protein po imenu tireoglobulin (Tg). Tireoglobulin je veliki glikoprotein koji ima važnu ulogu u sintezi i pohrani hormona štitnjače. (9) Tiroksin (T_4) i trijodtironin (T_3) dva su najvažnija hormona štitne žlijezde ključna za normalno odvijanje metaboličkih procesa u ljudskom organizmu, naime potpuni nedostatak ovih hormona doveo bi do 50%-tnog smanjenja bazalnog metabolizma ispod normalne vrijednosti, dok s druge strane njihov značajni suvišak može prouzročiti povećanje bazalnog metabolizma za 60-100% iznad normalne vrijednosti. (10) T_3 i T_4 nastaju iz aminokiseline tirozina pod kontrolom tireoidnog stimulirajućeg hormona (TSH) koji se luči iz adenohipofize. Lučenje ovih hormona regulirano je mehanizmom negativne povratne sprege, naime smanjenje koncentracije hormona štitnjače dovodi do porasta lučenja TSH i njemu nadređenoga tireotropin oslobađajućeg hormona (TRH) iz hipotalamusa. Povećane razine TSH posljedično dovode do porasta veličine i broja folikularnih stanica štitnjače, transporta joda i koloida u stanice, te pojačane sekrecije T_3 i T_4 . (11) Za stvaranje normalnih količina tiroksina potrebno je u obliku jodida hranom unijeti oko 1 mg joda tjedno. Jodidi uneseni hranom apsorbiraju se iz probavnog sustava u krv te otprilike petina cirkulirajućih jodida selektivno dopijeva u stanice štitnjače i iskorištava se u sintezi hormona, dok se ostatak izluči bubregom. Stanice štitnjače jod aktivno transportiraju preko transportera, radi se zapravo o ATP-u ovisom Na^+/I^- simporteru (NIS). Jodid se prenosi u folikul i veže na tirozinske ostatke na molekuli tireoglobulina i ta reakcija se naziva organifikacija tireoglobulina. Jodidni ion nije reaktivan oblik joda, stoga je prvi važan stupanj u stvaranju hormona štitnjače oksidacija koju pospješuje enzim tireoidna peroksidaza i njemu pridružen vodikov peroksid. Nakon oksidacije jod se može vezati na tirozinske ostatke na Tg-u te nastaje monojodtirozin (MIT) i dijodtirozin (DIT). (10)

Vežanjem jedne molekule MIT-a i jedne molekule DIT-a nastaje T₃, a vežanjem dvaju molekula DIT-a nastaje T₄. T₃ i T₄ ostaju vežani za molekulu tireoglobulina, a kada ih nedostaje, tada se procesom pinocitoze prenose u cirkulaciju i uz proteaze odcjepljuju od tireoglobulina.(11)

T₃ i T₄ u perifernoj cirkulaciji reverzibilno su vežani za proteinske nosače. Oko 60% T₄ je vežano za globulin koji veže tiroksin (TBG), a ostatak se veže za prealbumin i albumin, dok slobodnu frakciju čini tek manje od 0,1%. T₃ je 99,7% vežan za proteine, a slobodno je tek 0,3%, ali važno je napomenuti kako je 10-20 puta slabije vežan za TBG od T₄. Biološki aktivne su upravo male slobodne frakcije hormona štitnjače, dok vežane frakcije imaju ulogu skladišta hormona. Iako od ukupne količine metabolički aktivnih hormona štitnjače oko 93% čini tiroksin, a 7% trijodtironin, gotovo se sav T₄ naposljetku dejodiranjem pretvori u T₃. Zbog toga je hormon koji konačno dopijeva u tkiva i u njima se iskorištava uglavnom T₃. Djelovanje ovih hormona rezultat je njihova vežanja za specifične nuklearne receptore ciljnih stanica, što kaskadno dovodi do ekspresije gena, transkripcije mRNA i aktivacije funkcija ciljne stanice. Hormoni štitnjače djeluju tako da povećavaju sintezu mnogih proteina i metabolizam ugljikohidrata, pojačavaju sintezu i razgradnju kolesterola i triglicerida, pojačavaju proteolizu ovisnu o ATP-u, utječu na mitohondrijski metabolizam tako da stimuliraju mitohondrijsko disanje i oksidativnu fosforilaciju, povećavaju aktivnost Na⁺/K⁺ ATP-aze u brojnim tkivima što za posljedicu ima povećanje bazalnog metabolizma, također važni su i za pravilan rast i sazrijevanje tkiva te spolno sazrijevanje. (12)

Štitnjača luči i hormon po imenu kalcitonin koji djeluje kao antagonist parathormonu (PTH). Kalcitonin snižava koncentraciju kalcija u serumu tako što utječe na aktivnost osteoblasta. Sintetiziraju ga C stanice štitnjače kao odgovor na visoke koncentracije kalcija u krvi, djeluje na način da smanjuje reapsorpciju kostiju i sintezu 1,25-dihidroksi-vitamina D₃, čime se postiže

niža koncentracija kalcija, a također i utječe na smanjenje reapsorpcije fosfata u bubrezima i posljedično povećanju izlučivanja mokraćom. (11,12)

4. Čvor u štitnjači

U prošlosti se čvor u štitnjači opisivao kao svaka palpabilna kvržica; no danas se čvor u štitnjači preciznije definira kao lezija koja se radiološki razlikuje od okolnog parenhima štitne žlijezde, a iz toga proizlazi da se palpabilne tvorbe koje nemaju prethodno spomenuto ultrazvučno obilježje ne ubrajaju u ovu skupinu. (13) Glavno obilježje čvora u štitnjači je poremećaj rasta tireoidnih stanica, a uzrok tome može biti hiperplazija ili pak neoplazija. (14) U praksi čvorovi u štitnjači mogu biti primijećeni od strane liječnika za vrijeme fizikalnog pregleda ili ih pak mogu zamijetiti sami pacijenti, no najčešće je slučaj da se otkriju sasvim slučajno kao sporedni nalaz prilikom uporabe modernih radioloških slikovnih metoda u području vrata. (15) Čvorovi mogu biti multipli ili solitarni, cistični ili solidni, a prema aktivnosti dijelimo ih na funkcionalne i nefunkcionalne. Klinička slika je raznolika i ovisi o etiologiji i veličini čvora. Pacijenti mogu imati generalizirano uvećanje štitnjače u sklopu multinodozne strume pri kojoj hiperplastični čvorovi zamjenjuju većinu normalnog parenhima, ovakvi slučajevi češće su se viđali u prošlosti, ali i danas su prisutni u područjima s manjkom joda u prehrani; dok s druge strane čvorovi u štitnjači mogu biti tek diskretne asimptomatske lezije koje ne utječu na veličinu same štitnjače. Kako daljnja postupanja i terapijske mjere prilikom dijagnoze čvora u štitnjači ovise ponajviše o njegovoj etiologiji važno je potaknuti daljnju evaluaciju kako bi se otkrio uzrok. (14) U kliničkoj praksi najvažnije je isključiti malignitet kao uzrok, procijeniti funkcionalni status čvora, te prepoznati i zabilježiti prisutnost simptoma kao što su bol i kompresija okolnih anatomskih struktura, te sukladno tome usmjeriti sve daljnje dijagnostičke i terapijske postupke. (15)

4.1. Etiologija

Čvor u štitnjači pojavljuje se kao klinička manifestacija različitih bolesti, a glavna podjela je na benigne i maligne. Benigne bolesti štitnjače koje se često klinički prezentiraju čvorovima su: multinodularna guša (MNG), Hashimoto tireoiditis, ciste štitnjače (koloidne, jednostavne i hemoragične), benigni tumori, tj. adenomi koji se dijele na makrofolikularne i mikrofolikularne, te adenomi Hürthleovih stanica. (16)

Maligni uzroci čvora u štitnjači su u prvom redu karcinomi štitnjače u koje ubrajamo: papilarni karcinom, folikularni karcinom, medularni karcinom te slabo diferencirani anaplastični karcinom. Ostali maligniteti koji se mogu prezentirati čvorom u štitnjači su limfom štitnjače te metastaze ostalih malignih tumora; najčešće melanoma, karcinoma dojke, pluća, bubrega te karcinoma iz područja glave i vrata. (16,17)

4.2. Epidemiologija

U posljednjih nekoliko desetljeća čvor u štitnjači postaje sve prisutnija dijagnoza, a porast učestalosti djelomično se pripisuje i izrazitom tehnološkom napretku u polju radiologije. (4) Prevalencija čvorova u štitnjači otkrivenih inspekcijom i palpacijom prilikom fizikalnog pregleda u populaciji ljudi s primjerenim unosom joda iznosi od 3 do 7%, ovisno o dobi i spolu. (18) Međutim kliničari se u svakodnevnom radu susreću s mnogo većim brojem okultnih čvorova u štitnjači, njihova prevalencija pak iznosi i do 76% u odrasle populacije. (19-21) Ovakav nesrazmjer u velikoj je mjeri posljedica slučajnog otkrivanja malih asimptomatskih čvorova, tzv. incidentaloma, zbog sve češće uporabe modernih radioloških slikovnih metoda u području vrata uslijed patologije nevezane za štitnu žlijezdu. (4, 21,22) Štoviše i u 20 do 48% pacijenata s otprije poznatim solitarnim palpabilnim čvorom u štitnjači upravo ovom vrstom dijagnostike pronađeno je još dodatnih čvorova. (20) Prema literaturnim navodima prevalencija otkrivenih incidentaloma iznosi 65% pri ultrazvučnim pretragama, 15% kod kompjuterizirane

tomografije (CT) i magnetske rezonance (MR) te 1 do 2% prilikom pozitronske emisijske tomografije (PET/CT). (25)

Čvorovi u štitnjači su češći u starijih osoba, žena, osoba s deficitarnim unosom joda i u onih koji imaju u anamnezi od ranije poznatu izloženost zračenju. Procijenjena godišnja stopa incidencije za Sjedinjene Američke Države iznosi 0.1%, što znači da će u razdoblju od godinu dana u državi biti otkriveno 350 000 novih slučajeva. (17)

Važnost otkrivanja čvorova u štitnjači je u raspoznavanju onih benigne i maligne prirode. Većina čvorova je dobroćudna i klinički nevažna i dovoljno je samo redovito praćenje, opasnost predstavljaju čvorovi koji su uzrokovani zloćudnim tumorima, ali njihov udio nasreću čini tek 4 do 6.5 %. (16) Najčešći je papilarni karcinom koji čini 85% svih karcinoma štitnjače, potom folikularni karcinom s učestalosti od 11%, medularni karcinom s 3%, a najrjeđi je anaplastični karcinom s učestalosti od oko 1%. (4) Učestalost raka je češća u sljedećim grupama pacijenata s čvorom u štitnjači: djeca, odrasli mlađi od 20 ili stariji od 65 godina, pacijenti s anamnezom zračenja u području glave i vrata te pacijenti s obiteljskom anamnezom karcinoma štitnjače. (16)

Petogodišnja stopa preživljenja od 96,1% i 98,2% za one pacijente koji su preživjeli godinu dana nakon dijagnoze raka štitnjače znači dobru prognozu.(24) Ovoj dobroj prognozi u velikoj mjeri pridonosi postotak preživljenja u slučaju dijagnoze papilarnog karcinoma štitnjače, dok folikularni karcinom i ostale vrste karcinoma štitnjače imaju lošiju prognozu. (25)

5. Dijagnostički pristup

Po otkrivanju čvora u štitnjači dijagnostika se sastoji od pretraga koje pokazuju funkciju štitnjače (hormonalni status, scintigrafija), pretraga koje dijagnosticiraju izgled i građu štitnjače (ultrazvuk), te pretraga koje dijagnosticiraju staničnu građu čvora i promjena nađenih u štitnjači (citologija). Ukoliko je potrebna preciznija obrada za zloćudne promjene ili čvorove u štitnjači

koji se spuštaju u prsnu šupljinu, rade se i dodatne radiološke pretrage (CT, MR). Glavna uloga dijagnostičkih testova je utvrditi je li čvor štitnjače benigne ili maligne prirode i hoće li izazvati simptome, a upravo ove informacije su ključne kao vodilja u odluci o liječenju. Postoji nekoliko dijagnostičkih testova i svaki pruža jedinstvene informacije o čvoru, međutim nisu svim pacijentima potrebni svi od ovih testova. (26)

Inicijalna dijagnostička procjena pacijenta za kojeg je utvrđeno da ima klinički uočljiv ili slučajno pronađen čvor na štitnjači trebala bi sadržavati detaljnu i relevantnu anamnezu te fizikalni pregled. Od laboratorijski testova svakom pacijentu trebalo bi odrediti razinu TSH u serumu te prema rezultatima usmjeriti daljnju obradu, pa je tako scintigrafiju štitnjače potrebno provesti samo u bolesnika s niskim serumskim TSH, dok ultrazvuk (UZV) štitnjače treba provesti kod svih osoba za koje postoji sumnja ili za koje se zna da imaju čvor. (15) UZV se provodi kako bi se potvrdila prisutnost čvora, procijenilo postojanje dodatnih čvorova i procijenio status cervikalnih limfnih čvorova te utvrdilo eventualno postojanje sumnjivih ultrazvučnih obilježja. Sljedeći korak u procjeni čvora štitnjače ukoliko zadovoljavaju kriterije o kojima je kasnije raspravljeno, je aspiracija tankom iglom (FNA). (27)

Često će određeni test pružiti konačan odgovor o vrsti i uzroku čvora, no može se dogoditi i da rezultat testa nije uvjerljiv te da će biti potrebna daljnja ispitivanja. (26) Većina čvorova u štitnjači je benigna. Dijagnostički pristup koji koristi ultrazvuk i, kada je indicirano, FNA i molekularno testiranje, predstavlja personalizirani, na procjeni rizika utemeljen protokol koji promiče visokokvalitetnu njegu i minimizira troškove i nepotrebno testiranje. (1)

5.1. Anamneza

Nakon otkrivanja čvora u štitnjači, prvi korak u dijagnostičkom procesu su detaljna anamneza i fizikalni pregled. Iako oboje imaju nisku prediktivnu vrijednost u otkrivanju raka, ipak postoji

nekoliko „crvenih zastavica“ koje ukoliko su prisutne u anamnezi pacijenata s čvorom u štitnjači sugeriraju povećan rizik od maligne patologije, one su navedene u tablici 1.

Tablica 1. Prikaz anamnestičkih podataka koji ukazuju na povećan rizik od maligne etiologije čvora u štitnjači (28-31)

Anamnestički podaci koji ukazuju na povećan rizik od maligniteta
<ul style="list-style-type: none">- Muški spol- Dob < 20 g ili > 65 g- Osobna ili obiteljska anamneza bolesti i tumora štitnjače (osobito papilarnog i medularnog karcinoma)- Obiteljska anamneza multiple endokrine neoplazije tip 2 (MEN2), familijarne adenomatozne polipoze, Cowdenova ili Gardnerova sindroma- Prethodno zračenje područja glave i vrata ili cijelog tijela- Dispneja, disfagija i promuklost- Brzorastuća masa u području vrata

Kako su medularni karcinom štitnjače, paratireoidna hiperplazija i feokromocitom neuobičajene dijagnoze, svakog pacijenta s čvorom u štitnjači i obiteljskom anamnezom neke od ovih dijagnoza potrebno je uputiti na genetičko testiranje na mutacije RET protoonkogena. (32)

U simptomatskih pacijenata detaljna anamneza može biti korisna u usmjeravanju izbora daljnjih kliničkih i laboratorijskih pretraga. Spori rast čvora koji traje godinama sugestivn je za benignu patologiju. (23,33) Obrnuto, progresivni rast tijekom nekoliko tjedana ili mjeseci tipičniji je za malignitet. Nagla pojava čvora u regiji štitnjače popraćena boli obično je uzrokovana krvarenjem u cistu, međutim u pacijenata kod kojih rast mase u štitnjači i bol progrediraju treba uzeti u obzir i anaplastični karcinom štitnjače, primarni limfom te rijetke oblike kroničnih tireoiditisa, npr. Ridleov (34,3). Ukoliko se pak pacijent žali na vrućicu, disfagiju i malaksalost s bolnom osjetljivošću štitnjače izgledna je dijagnoza subakutnog tiroiditisa. (34,35)

Simptomi poput disfagije, promuklosti i boli u području vrata mogu biti posljedica invazivnog rasta ili kompresije, a njihovo prisustvo prvenstveno ovisi o lokalizaciji i veličini čvora. Primjerice, globus senzaciju obično izazivaju čvorovi veći od 3 cm pozicionirani uz traheju najčešće u isthmusu same žlijezde, dok se smetnje gutanja javljaju češće kod čvorova koji su smješteni u lijevom režnju štitnjače i šire se prema posteriorno te na taj način vrše kompresiju cervikalnog dijela jednjaka. (36)

Također, u anamnezi treba uzeti u obzir i prisustvo simptoma hipertireoze ili hipotireoze. U mlađih pacijenata s adenomima i tireotoksikozom obično su prisutni klasični simptomi poput nervoze, gubitka na težini unatoč pojačanom apetitu, tremora, znojenja, nepodnošenja vrućine i palpitacija, a s druge strane tireotoksikoza se u starijih pacijenata zna prezentirati u vidu nespecifičnih simptoma kao što su anoreksija, fibrilacija atrija i kongestivno zatajenje srca. Simptomi hipotireoze poput umora, konstipacije i nepodnošenja hladnoće u pacijenata s čvorom u štitnjači više su sugestivni za autoimuni tireoiditis. (15)

U konačnici uvijek je potrebno imati na umu da je većina čvorova u štitnjači asimptomatska i benigna, no odsustvo simptoma ne isključuje malignitet kao uzrok.

5.2. Fizikalni pregled

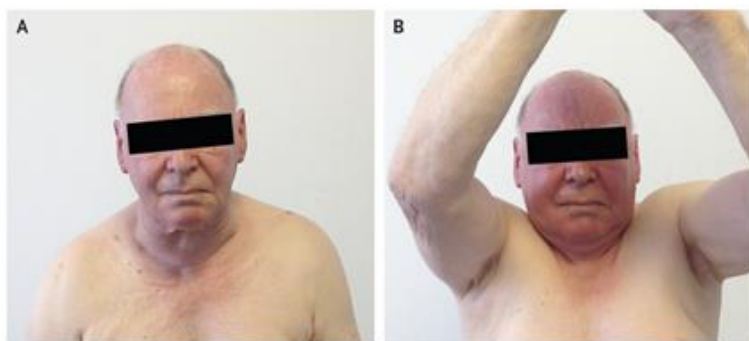Sljedeći korak u evaluaciji čvora u štitnjači je temeljiti fizikalni pregled s naglaskom na područje glave i vrata. Pri pregledu se procjenjuje volumen i konzistencija štitnjače te pomičnost pri gutanju. Naime štitna žlijezda i mase koje se nalaze unutar žlijezde pomične su pri gutanju, dok ekstratiroidne tvorbe koje se prezentiraju kao čvor na vratu pri gutanju zadržavaju svoj položaj. (32) Procjenjuje se lokacija čvora, njegova konzistencija (tvrd, cističan, gumast), veličina i broj ukoliko ih je više. (5) U tablici 2 navedeni su najčešći diferencijalno dijagnostički uzroci čvorastih tvorbi na vratu.

Tablica 2. Prikaz diferencijalne dijagnostike čvora na vratu (1)

Diferencijalna dijagnoza čvorastih tvorbi na vratu		
Urođena stanja	lateralna strana vrata	<ul style="list-style-type: none"> • brahijalne anomalije • cistični higrom
	centralna regija	<ul style="list-style-type: none"> • cista ductusa thyroglossusa
Upalne/infektivne bolesti	<ul style="list-style-type: none"> • limfadenitis • sijaloadenitis • apsces vrata • tuberkuloza • bolest mačjeg ogreba 	
Trauma		
Čvor u štitnjači		
Metastaze		

Tvrđi i fiksirani čvorovi predstavljaju nalaz koji ukazuje na celularnu invaziju i malignost. Broj čvorova nije povezan s povećanim rizikom od maligniteta, tj, vjerojatnost tumora je jednaka i u solitarnih i multiplih čvorova. (17) Ipak fizikalni pregled je u većini slučajeva bez osobitosti iz razloga što čvorovi u štitnjači najčešće nisu palpabilni ako su manji od 1 cm ili lokalizirani posteriorno u tkivu žlijezde. (1)

Svim pacijentima s masom u štitnjači potrebno je pregledati glasnice kako bi se isključila njihova paraliza koja je jasan znak zahvaćanja rekurentnog laringealnog živca. (32) U slučaju velike ili inferiorno pozicionirane mase u štitnjači pri pregledu pacijenta treba zatražiti da simultano podigne obje ruke iznad glave, ukoliko se javi crvenilo lica, distenzija vratnih i površinskih vena lica, inspiratorni stridor i uvećanje jugularnog venskog tlaka nakon dizanja obje ruke to predstavlja Pembertonov znak i ukazuje da masa dopire substernalno i vrši kompresiju na okolne anatomske strukture. (37)



Slika 1. Pembertonov znak (38)

Pri pregledu ovih pacijenata inspekcijom treba zamijetiti mukozne neurome i marfanoidna obilježja koji ukoliko su prisutni sugeriraju mogućnost MEN 2b, a potrebno je svakako i aktivno tragati za znakovima hipertireoze i hipotireoze.

Naposlijetku na red dolazi i procjena statusa cervikalnih limfnih čvorova; pažljivom palpacijom vratnih regija traga se za limfadenopatijom. Uvećani, multipli, čvrsti ili čak i fiksirani limfni čvorovi sugeriraju prisustvo metastaza porijeklom iz karcinoma štitnjače ili neke druge vrste malignoma. (32)

5.3. Laboratorijske metode

Budući da klinički pregled nije dovoljno osjetljiv, rutinska primjena laboratorijske procjene funkcije štitnjače u pacijenata sa čvorom u štitnjači je opravdana. Jedini biokemijski test koji je rutinski potrebno primijeniti u svih pacijenata sa čvorom u štitnjači jest mjerenje razine TSH u serumu. Mjerenje razina slobodnih hormona štitnjače i protutijela na tireoidnu peroksidazu (anti-TPO) ili protutijela na tireotropne receptore (anti-TSHR) treba biti tek drugi dijagnostički korak koji je neophodan za potvrdu i naknadnu definiciju disfunkcije štitnjače samo onda kad je koncentracija TSH izvan referentnog raspona. (3)

Visoka osjetljivost TSH testa za otkrivanje čak i suptilne disfunkcije štitnjače čini ga najkorisnijim laboratorijskim testom u početnoj procjeni čvora u štitnjači. (39) Razina TSH u

serumu također je i neovisni čimbenik rizika za predviđanje malignosti u čvorovima štitnjače. U studiji na 1500 pacijenata prevalencija malignosti bila je 2.8, 3.7, 8.3, 12.3 i 29.7 % za pacijente s koncentracijom TSH u serumu <0.4 mU / L, 0.4 - 0.9 mU / L, 1 - 1.7 mU / L, 1.8 - 5.5 mU / L, odnosno > 5,5 mU / L. (40) Druge su studije pokazale da je kada je već dijagnosticiran rak viši TSH obično povezan s naprednijim stadijem raka (41,42)

Serumski TSH treba mjeriti tijekom početne evaluacije u svih bolesnika sa čvorom u štitnjači, a cilj je isključiti mali broj hiperfunkcionalnih čvorova čiji je udio otprilike 5%. (43) Naime ako je serumski TSH snižen, trebalo bi odrediti FT4 i ukupni T4 te FT3 i učiniti scintigrafiju štitnjače. (5,13) Ako je pak razina serumskog TSH viša od referentnog raspona, treba odrediti FT4 i anti-TPO kako bi se kvantificirao stupanj hipofunkcije štitnjače i potvrdio ili isključio autoimuni (Hashimoto) tireoiditis.(5)

Rutinsko mjerenje serumskog Tg u procjeni čvorova ne preporučuje se iz razloga što Tg može biti povišen i kod mnogih benignih bolesti štitnjače, npr. MNG i tireoiditisa, stoga ovaj test nema odgovarajuću specifičnost za dijagnozu karcinoma štitnjače. (13)

Kalcitonin proizvode parafolikularne C stanice štitnjače i on predstavlja serumski biljeg za medularni karcinom štitnjače, no posljednje smjernice nisu uključivale preporuke u vezi s mjerenjem kalcitonina u serumu pri procjeni čvorova u štitnjači. Iako rutinska procjena kalcitonina može otkriti medularni karcinom štitnjače u ranijoj fazi, nema dovoljno dokaza da rana dijagnoza smanjuje smrtnost. (13) Nadalje, omjer troškova i koristi pri izvedbi testiranja nije se pokazao racionalnim. (44) Ako se izmjere razine bazalnog kalcitonina veće od 100 pg / ml nalazi sugeriraju dijagnozu medularnog karcinoma štitnjače uz osjetljivost od 60% i specifičnost od 100%. (45) Lažno pozitivni rezultati mogu se dobiti u bolesnika s hiperkalcemijom, hipergastrinemijom, neuroendokrinim tumorima, bubrežnom insuficijencijom, papilarnim i folikularnim karcinomima štitnjače, gušavošću, kroničnim autoimunim tireoiditisom i produljenom primjenom određenih lijekova, a lažno negativni

rezultati ispitivanja mogu se vidjeti u rijetkim slučajevima medularnog karcinoma štitnjače koji ne luči kalcitonin. (44-47).

Od ostalih laboratorijskih testova preporuča se mjerenje kalcija i PTH ukoliko se sumnja na postojanje paratireoidnog adenoma.

Da bi se ograničila nepotrebna laboratorijska ispitivanja, za većinu pacijenata s čvorovima u štitnjači treba slijediti sljedeću strategiju:

- Ukoliko je razina TSH u serumu u granicama normale, nema potrebe za daljnjim ispitivanjima (osim ako se sumnja na sekundarnu hipotireozu).
- U slučaju povećane razina TSH u serumu potrebno je testirati FT4 i anti-TPO kako bi se procijenila hipotireoza.
- U slučaju smanjene razine TSH u serumu potrebno je testirati FT4 i ukupni ili FT3 kako bi se procijenila hipertireoza te učiniti scintigrafiju štitnjače. (48,49)

5.4. Slikovne metode

Palpacijom vrata je nemoguće precizno odrediti veličinu i morfologiju čvora u štitnjači. Upravo iz ovoga razloga uporaba slikovnih metoda u dijagnostici čvora u štitnjači je neophodna, ali treba biti svjestan njihovih ograničenja. Naime, niti jedna slikovna metoda ne može sa sigurnošću pokazati radi li se o benignoj ili malignoj leziji, no ipak morfološka karakterizacija može pomoći u stratifikaciji rizika i daljnjem usmjeravanju dijagnostičkih postupaka. (13)

5.4.1. Ultrazvuk

Ultrazvuk visoke rezolucije je najsenzitivnija dostupna metoda za detekciju čvora u štitnjači, mjerenje njegovih dimenzija, identifikaciju sadržaja i evaluaciju pridruženih promjena u tkivu žlijezde. (50,51) Dijagnostički ultrazvuk štitnjače indiciran je u svih pacijenata sa suspektnim čvorom u štitnjači, multinodularnom strumom te u pacijenata s radiološkim abnormalnostima

štitnjače koje su otkrivene primjenom ostalih slikovnih metoda kao što su CT, MR ili 18FDG-PET/CT. (13) Osim u prethodno navedenih grupa ultrazvuk je potrebno učiniti i u pacijenata kojima je prilikom fizikalnog pregleda ustanovljena sumnjiva limfadenopatija u području vrata i štitne žlijezde zbog rizika od postojanja metastatskih lezija neprepoznatog papilarnog mikrokarcinoma štitnjače. (52). Rutinska uporaba ultrazvuka štitnjače u svrhu programa probira na rak štitnjače u pacijenata koji nemaju suspektne ili od ranije poznati čvor u štitnjači nije preporučena. (16)

U ovim skupinama pacijenata osnovne uloge ultrazvuka su:

- pomoć pri dijagnozi teških slučajeva (npr. kronični limfocitni tireoiditis)
- detekcija dodatnih čvorova u štitnjači ili difuznih promjena štitnjače
- otkrivanje značajki koje ukazuju na malignost i odabir čvorova za FNA
- procjena prisutnosti ekstrakapsularnog rasta ili sumnjivih limfnih čvorova
- odabir primjerenog kalibra igle za FNA i najsigurnijeg pristupa
- objektivna procjena volumena štitnjače i lezija koje je potrebno pratiti ili liječiti nekirurškim pristupom (5)

5.4.1.1. Standardizacija nalaza

Ultrazvuk štitnjače je lako dostupna, neinvazivna i financijski isplativa dijagnostička metoda te je zbog svih svojih prednosti obavezan korak u obradi pacijenata sa čvorom u štitnjači. No, najveća mana ove na prvi pogled savršene dijagnostičke metode je to što njen krajnji rezultat ovisi o sposobnosti i procjeni dijagnostičara koji je provodi; upravo iz tog razloga u pisanju nalaza potrebno je slijediti standardizirane kriterije kako bi se što je više moguće otklonila subjektivnost. (53)

Standardizirani parametri koje je potrebno opisati u ultrazvučnom nalazu prema posljednjim AACE/ACE/AME smjernicama su: lokalizacija čvora unutar žlijezde, oblik, veličina, rubovi,

sadržaj te ehogena i vaskularna obilježja čvora. Nalaz treba sadržavati i detaljan opis potencijalno malignih čvorova i regionalnih limfnih čvorova. (50,51)

Pri opisivanju ultrazvučnih obilježja u smjernicama je predložen sljedeći pristup:

- u fokusu ultrazvučnog nalaza čvora u štitnjači treba biti stratifikacija rizika od maligniteta
 - kod multiplih čvorova potrebno je pažnju usmjeriti prema čvorovima čije ultrazvučne karakteristike ukazuju na mogućnost malignog porijekla, a ne na dominantnu najveću leziju
 - ukoliko postoji sumnja na metastaze u regionalnim limfnim čvorovima potrebno je opisati u kojoj se regiji vrata zahvaćeni čvor/ovi nalaze, navesti njihov broj, oblik, dimenzije, opisati rubove, sadržaj, ehogena i vaskularna obilježja te prisutstvo hilusa.
- (5)

5.4.1.2. Stratifikacija rizika od maligniteta

Ovisno o ultrazvučnim obilježjima čvora donosi se pretpostavka o vjerojatnosti maligne etiologije, u tablici 3 su prikazane osnovne značajke benignih i malignih čvorova.

Tablica 3. Prikaz utrazvučnih obilježja benignih i malignih čvorova u štitnjači (16)

Ultrazvučna obilježja čvora u štitnjači povezana s višim rizikom maligniteta	Ultrazvučna obilježja čvora u štitnjači povezana s nižim rizikom maligniteta
- hipoehogenost	- hiperehogenost
- mikrokalcifikati	- veliki calcifikati (osim u slučaju medularnog karcinoma)
- treperenje na B-flow prikazu	- periferna vaskularizacija
- centralna vaskularizacija	- „izgled lisnatog tijesta“
- nepravilni rubovi	- spongiformni izgled
- nepotpuni halo	- „comet tail“ znak
- visina čvora veća od širine čvora	
- dokumentirano povećanje čvora	

Određena ultrazvučna obilježja čvorova su dosljedno prediktivna za malignitet i koriste se kao kriterij pri odluci za FNA. Ti kriteriji imaju različitu senzitivnost i specifičnost, ali nažalost niti jedan od njih nije sam po sebi dostatan da bi se isključila ili potvrdila maligna etiologija čvora u štitnjači. Budući da niti jedno ultrazvučno obilježje ne može samostalno pouzdano predvidjeti rizik od maligne etiologije, kao ispravan pristup za poboljšanje dijagnostičke vrijednosti ultrazvuka pokazalo se kombiniranje nekoliko obilježja, tj. prepoznavanje tzv. "klasičnog uzorka". (53) Tako su 2009. Horvath i suradnici na temelju koncepta „klasičnog uzorka“ izradili klasifikacijski sustav po imenu „The Thyroid Imaging Reporting and Data System“ (TIRADS) (13.) Temeljna pretpostavka TIRADS-a je da se rizik od malignih bolesti povećava paralelno s većim brojem sumnjivih značajki na UZV-u. Shema TIRADS-a je bazirana na 10 ultrazvučnih obrazaca prema čijim se kombinacijama lezije svrstavaju u kategorije s povećanim rizikom za malignitet. Validacijska studija pokazala je osjetljivost od 88% i specifičnost od 49%, s 49% pozitivnom prediktivnom vrijednosti i negativnom prediktivnom vrijednosti od 88% te preciznost od 94% pri dijagnozi maligniteta. (5) Usvajanjem TIRADS kriterija smanjio se broj FNA te postigla veća učinkovitost jer očito benigni čvorići više nisu bioptirani. (54)

Kroz godine je modificiran i razvijeni su brojni slični sustavi, ali TIRADS je načelno ostao primjer sustava za stratifikaciju rizika od malignosti koji pokazuje dobru korelaciju s citološkim nalazima te se i dalje predlaže njegovo korištenje unutar referentnih centara za štitnjaču u kojima predstavlja efektivan alat za analizu i usporedbu podataka u kliničkim studijama. (55)

U kliničkoj praksi prema zadnjim AACE/ACE/AME smjernicama ipak se predlaže pojednostavljeni sustav procjene rizika od malignosti po kojem se čvorovi u štitnjači svrstavaju u tri kategorije prema svojim ultrazvučnim obilježjima kao što je prikazano u tablici 4. u nastavku.

Tablica 4. AACE/ACE/AME sustav procjene rizika maligniteta čvorova u štitnjači (5)

Lezije štitnjače niskog rizika kod kojih je procijenjeni rizik maligniteta oko 1% :
<ul style="list-style-type: none"> • ciste (tekuća komponenta >80%) • većinom cistični (>50%) čvorovi s odjekujućim artefaktima koji nisu povezani sa sumnjivim ultrazvučnim znakovima • izoehogeni konfluirajući spongiformni čvori ili čvorovi koji imaju pravilni halo
Lezije štitnjače umjerenog rizika kod kojih je procijenjeni rizik maligniteta 5-15% :
<ul style="list-style-type: none"> • blago hipoehogeni (u odnosu na tkivo štitnjače) ili izoehogeni čvorovi, s jajastim do okruglim oblikom, glatkih ili loše definiranih rubova • mogu biti prisutni: <ul style="list-style-type: none"> • intranodularna vaskularizacija • povišena krutost pri elastografiji • makrokalcifikati ili kontinuirani rub calcifikata • neodređene hiperehogene mrlje
Lezije štitnjače visokog rizika kod kojih je procijenjeni rizik od maligniteta 50-90% :
<ul style="list-style-type: none"> • čvorovi s barem jednim od sljedećih ultrazvučnih obilježja, a očekivani rizik od maligniteta raste u skladu s prisutnošću 1 ili više njih: <ul style="list-style-type: none"> • izražena hipoehogenost (u odnosu na pretireoidne mišiće) • igličasti ili mikrolobulirani rubovi • mikrokalcifikati • visina čvora veća od širine čvora • dokazani ekstrapireoidni rast ili patološka adenopatija

5.4.1.3. Ultrazvučne indikacije za FNA

Cilj početne ultrazvučne procjene čvorova u štitnjači je razlikovanje benignih čvorova koje se može tretirati konzervativno od onih sa sumnjivim ili zloćudnim značajkama koje zahtijevaju daljnju procjenu. Aspiracija tankom iglom (FNA) igra ključnu ulogu u ovom procesu, ali njezina izvedba mora biti selektivna jer je sustavna FNA svih čvorova, bez obzira na veličinu ili izgled, suvišna i može čak dovesti do nepotrebne operacije štitnjače. Ključno je da osim na kliničkim parametrima, indikacije za FNA treba temeljiti i na ultrazvučnoj procjeni rizika od malignosti. (53)

Pri odabiru čvorova prikladnih za FNA potrebno je balansirati između rizika od potencijalno odgođene dijagnoze s jedne strane i nepotrebnih dijagnostičkih postupaka ili kirurških zahvata s druge strane. (5) Prisutnost sumnjivih ultrazvučnih obilježja ima višu prediktivnu vrijednost maligniteta nego sama veličina čvora. Stoga se pri odluci o biopsiji štitnjače favorizira pristup utemeljen na ultrazvučnim karakteristikama čvora u odnosu na pristup koji preporuča biopsiju za sve lezije ≥ 1 cm. (16) Kao opće pravilo, koje je podložno modifikacijama s obzirom na kliničku sliku i prethodna iskustva, AACE/ACE/AME preporučuju sljedeći pristup:

- U sklopu niskog kliničkog rizika, čvorove < 5 mm je potrebno pratiti, a ne biopsirati bez obzira na njihova ultrazvučna obilježja iz razloga što je zbog njihovih dimenzija tehnički teško izvesti FNA.
- U slučaju čvorova s promjerom od 5 do 10 mm koji su povezani sa sumnjivim ultrazvučnim obilježjima i ubrajaju se u skupinu lezija s visokim rizikom maligniteta potrebno je razmotriti ili FNA ili ukoliko pacijent inzistira i kliničke okolnosti to dopuštaju pažljivo pratiti leziju.
- Iznimno, FNA se preporučuje za sve čvorove neovisno o njihovim dimenzijama u sljedećim slučajevima: subkapsularne ili paratrahealne lezije, sumnjivi limfni čvorovi ili ekstratireoidno širenje, pozitivna osobna ili obiteljska anamneza karcinoma štitnjače, povijest zračenja glave i vrata te u pacijenata sa koegzistirajućim sumnjivim tegobama poput disfonije.
- FNA je uvijek potrebno učiniti u čvorova u štitnjači koji su > 10 mm i imaju opisana sumnjiva ultrazvučna obilježja te spadaju u skupinu lezija s visokim rizikom; te u čvorova koji su > 20 mm, izoehogeni, blago hipoehogeni ili hiperehogeni s jajolikim oblikom i glatkim ili loše definiranim rubovima te spadaju u skupinu lezija umjerenog rizika.

- Kod spužvastih ili dominantno cističnih lezija bez sumnjivih ultrazvučnih obilježja koje se ubrajaju u skupinu lezija štitnjače s niskim rizikom maligniteta, FNA je indicirana samo ako su čvorovi veći od 20 mm i rastu ili su povezani s visoko rizičnom anamnezom te prije operacijskog zahvata na štitnjači ili minimalno invazivne ablacije čvora.
 - FNA se ne preporučuje u odraslih za čvorove koji su hiperfunkcionalni na scintigrafiji.
- (5)

5.4.2. Scintigrafija

Za razliku od ultrazvuka koji se koristi prvenstveno za prikaz strukturnih obilježja čvorova u štitnjači, scintigrafija štitnjače je metoda koja se koristi u procjeni funkcionalnosti čvorova. (56)

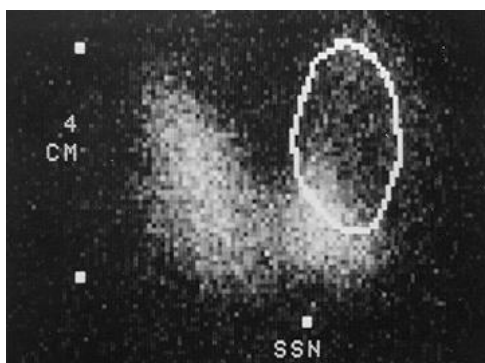
Pretraga se provodi uz pomoć radiofarmaka koji emitiraju gama zrake koje se potom detektiraju pomoću gama kamera, praćenjem unosa i distribucije I 123 ili Tc-99m pertehnetata omogućuje se dijagnosticiranje i kvantifikacija autonomije štitne žlijezde te detekcija ektopičnog tkiva štitnjače. (57)

Scintigrafija štitnjače je indicirana u pacijenata sa čvorom u štitnjači ili MNG-om čiji laboratorijski nalazi pokazuju razinu TSH ispod donje granice referentnog raspona; zatim pri sumnji na ektopično tkivo štitnjače ili retrosternalnu gušu; u pacijenata s MNG-om čak i pri normalnim razinama TSH u svrhu razlikovanja hladnih područja pogodnih za FNA i vrućih područja koja ne trebaju citološku procjenu; u subkličkoj hipertireozii kako bi se identificiralo okultno hiperfunkcionalno tkivo; u pacijenata kod kojih je potrebno utvrditi podobnost za terapiju radiojodom te u regijama s deficitarnim unosom joda, kako bi se isključilo postojanje autonomnih čvorova u štitnjači ili MNG čak i kada je razina TSH niska do normalna. (5) Iako se scintigrafija koristi u probiru pacijenata za FNA, nikako se ne smije koristiti kao alat za probir pacijenata koji će biti podvrgnuti operativnom zahvatu. (16)

Na temelju rezultata scintigrafije, čvorovi se klasificiraju kao hiperfunktionalni (vrući), hipofunktionalni (hladni) ili neodređeni.(16) Za vruće čvorove gotovo nikada se ne ispostavi da su maligne lezije, dok hladni ili neodređeni čvorovi imaju rizik od malignosti od 3% do 15%.

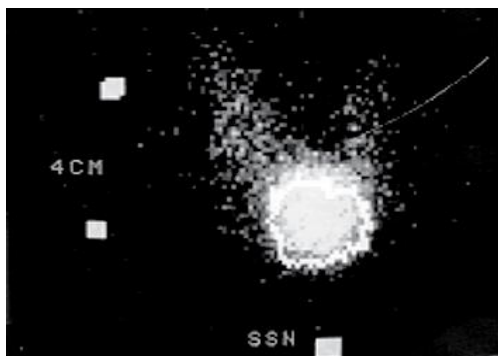
(58)

Hipofunktionalni čvorovi izgledaju „hladni“ na scintigrafiji jer nakupljaju manje radiofarmaka od okolnog tkiva štitnjače te zahtijevaju daljnju obradu i FNA ukoliko udovoljavaju ultrazvučnim kriterijima. (16)



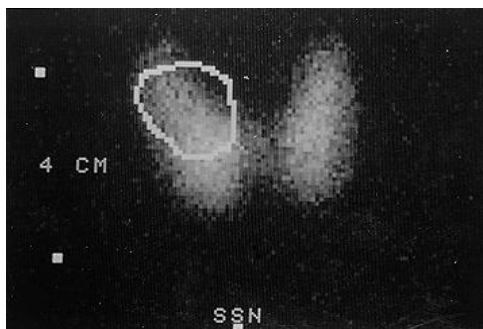
Slika 2. Prikaz 3,5 cm velikog hipofunktionalnog ("hladnog") čvora u lijevom gornjem dijelu štitnjače prilikom scintigrafije štitnjače s I 123 (16)

Autonomni čvorovi mogu na scintigrafskom prikazu izgledati „vruće“ ukoliko su hiperfunktionalni i nakupljaju veće količine radiofarmaka od okolnog tkiva štitnjače (Slika 3), dok autonomni čvor koji ne stvara dovoljnu količinu hormona štitnjače da bi suprimirao TSH na scintigrafiji ima izgled „toplog čvora“, tj. ispravnije rečeno neodređen izgled. Na autonomne čvorove otpada samo 5 do 10 % palpabilnih čvorova, a tek u nekolicine ovih pacijenata utvrđeno je da imaju rak štitnjače, a od te nekolicine tek je mali dio imao agresivan oblik karcinoma. (16) Budući da su hiperfunktionalni čvorovi rijetko karcinom, čvor koji se na radionuklidnom snimanju pokaže kao „vruć“ ne zahtijeva FNA.



Slika 3. Prikaz autonomnog "vrućeg" čvora sa suprimiranim nakupljanjem radiofarmaka u ostatku žljezdanog tkiva prilikom scintigrafije štitnjače s I 123 (16)

Kako je scintigrafija zapravo dvodimenzionalan prikaz, njezina ograničenja proizlaze iz superpozicije abnormalnog nodularnog tkiva i normalnog tkiva štitne žlijezde (Slika 4). Dakle, dok se preko 80% neautonomnih čvorića većih od 2 cm prikazuje hladnima, sitniji se čvorovi tek u manje od jedne trećine slučajeva prikazuju kao defekt nakupljanja, dok preostala većina manjih čvorova na scintigrafiji štitnjače daje neodređeni prikaz. (59,60) U ovom slučaju može biti riječ ili o malim hipofunkcionalnim lezijama lokaliziranim iza ili ispred zdravog tkiva štitnjače, ili o autonomnim čvorićima koji ne proizvode dovoljno hormona štitnjače za supresiju TSH. Stoga je čvorove koji na scintigrafiji daju neodređeni nalaz pogrešno nazivati toplima ili funkcionalnima jer se u većini slučajeva zapravo radi o hipofunkcionalnim lezijama. Neodređene čvorove na scintigrafiji treba procijeniti i učiniti FNA ako zadovoljavaju ultrazvučne kriterije. (16)



Slika 4. Prikaz papilarnog karcinoma od 2 cm prilikom scintigrafije štitnjače s I 123; lezija se ne prikazuje kao „hladni“ čvor zbog superpozicije sa zdravim tkivom desnog režnja. (16)

Što se tiče izbora radiofarmaka, za scintigrafiju se obično koristi jedan od radioizotopa joda, najčešće I 123 ili Tc-99m pertehnetat. Ako je dostupno, poželjno je skeniranje radiojodom, ali budući da I 123 nije univerzalno dostupan, u dijagnostičke svrhe se češće koristi Tc-99m pertehnetat intravenski. Za razliku od joda, koji prikazuje mehanizam akumulacije i organifikacije, tj. koji se pohranjuje kao tireoglobulin u lumen folikula štitnjače, tehnecij pertehnetat prikazuje samo mehanizam akumulacije. (61) Većina benignih i gotovo svi maligni tumori štitnjače koncentriraju oba radioizotopa manjim intezitetom od susjednog normalnog tkiva štitnjače, međutim, 5 % karcinoma štitnjače koncentrira pertehnetat, ali ne i radiojod. Ti čvorovi mogu izgledati vrući ili neodređeni ("topli") na snimkama pertehnetatom, a hladni na snimcima s radiojodom. Kao rezultat toga, pacijenti s čvorovima koji su funkcionalni na slikanju pertehnetatom trebali bi se podvrgnuti i snimanju radiojodom kako bi se potvrdilo da se uistinu radi o funkcionalnim čvorovima. Međutim, ako scintigrafija pertehnetatom pokaže nedvosmisleno povećano nakupljanje u području čvora uz supresiju unosa u ostalim dijelovima žlijezde i nizak TSH, uporaba radiojoda možda neće biti nužna. (16) Indij pentreotid (analog somatostatina) i tehnecij dimerkaptosukcinat se koriste u dijagnostici medularnog karcinoma štitnjače. (61)

5.4.3. Ostale slikovne metode

MR i CT se ne preporučuju u rutinskoj dijagnostici nodularne bolesti štitnjače, međutim od velike su vrijednosti u slučajevima kada su za odluku o liječenju potrebni podatci kao što su: veličina, substernalna ekspanzija MNG, kompresija dišnih putova ili prisustvo patoloških limfnih čvorova u cervikalnim regijama koji nisu dostupne ultrazvučnom pregledu. (5). Kako je kao što je već ranije spomenuto UZV donekle subjektivan i ovisan o operateru te ne može adekvatno prikazati duboke anatomske strukture ili one koje su aukustički zasjenjene kostima ili zrakom, CT i MR se mogu koristiti kao dodatak u preoperativnoj obradi pacijenata u kojih

se sumnja na uznapredovalu bolest. Ovi modaliteti omogućuju preoperativno planiranje i točno određivanje linije resekcije te procjenu opsega zahvaćenosti dušnika, grkljana, jednjaka ili krvožilnog sustava. (15) Dokazano je i kako kombinacija ultrazvuka i CT-a ima veću osjetljivost u otkrivanju makroskopskih metastaza u usporedbi sa samim ultrazvukom. (62)

Kontrast koji se koristi pri CT-u obično sadrži jod zbog kojega postoji rizik od indukcije hipertireoze, stoga je poželjno razdoblje čekanja od najmanje mjesec dana kako bi se razina joda u urinu vratila u normalu prije nego što se započne upotreba dijagnostičkog ili terapijskog radioaktivnog joda nakon operacije. (5)

18FDG-PET/CT je pretraga koja se trenutno ne preporuča rutinski zbog nedovoljne dijagnostičke specifičnosti, visoke cijene i ograničene pristupačnosti. 18FDG-PET/CT može se koristiti u svrhu pružanja dodatnih informacija pri procjeni rizika maligniteta čvorova štitnjače s neodređenim citološkim rezultatima, a u preoperativnoj procjeni indicirana je samo u slučaju malignih čvorova s agresivnim značajkama. Svoju široku primjenu dijagnostička metoda pronašla je kao način otkrivanja recidiva diferenciranog karcinoma štitnjače i to posebno kod tumora koji ne pokazuju avidnost prema jodu. Osim toga avidnost lezija prema 18FDG se pokazala snažnim prediktorom lošeg ishoda u metastatskom raku štitnjače. (5, 15)

5.5 Aspiracija tankom iglom (FNA)

Tkivo štitnjače za histološku ili citološku analizu može se dobiti pomoću nekoliko različitih tehnika uključujući *core* biopsiju, aspiraciju širokom ili tankom iglom ili kapilarno uzorkovanje tankom iglom. (16) Aspiracija tankom iglom (engl. fine needle aspiration, FNA) je najčešće primjenjivana tehnika te će kao takva upravo ona biti pobliže opisana u ovome poglavlju.

FNA je jednostavan i siguran ambulantni postupak koji se provodi sa ili bez lokalne anestezije pri kojem se uzorci za citološku analizu uzimaju uz pomoću igle širine 23 - 27 G (obično 25 G). Iskusni liječnici uspijevaju dobiti adekvatan uzorak u 90 do 97 % slučajeva aspiracije

čvrstih čvorova. (16) FNA se smatra zlatnim standardom među trijažnim preoperativnim testovima za procjenu čvorova u štitnjači. (5) Riječ je o izrazito preciznoj i isplativoj metodi, a dokaz tome je osjetljivost od 65 do 98% i specifičnost od 72 do 100%. (15) Procjenjuje se da se uvođenjem FNA u dijagnostički algoritam upola smanjio broj tireoidektomija, a ukupni trošak liječenja nodularne bolesti štitnjače za četvrtinu, dok se broj kirurških potvrda karcinoma udvostručio. (32) Pravilan odabir lezija koje će biti podvrgnute FNA presudan je za optimalnu učinkovitost postupka, a kriteriji koji se koriste pri izboru su već ranije opisani u poglavlju „5.4.1.3. Ultrazvučne indikacije za FNA“.

Pretraga se može učiniti pod vodstvom ultrazvuka ili palpacije. Korištenje ultrazvučnih sondi omogućuje jasan i kontinuiran vizualni prikaz štitne žlijezde i praćenje vrha igle u stvarnom vremenu kako bi se osiguralo precizno uzimanje uzorka. Aspiracija vođena ultrazvukom ima niže stope nedijagnostičkih i lažno negativnih citoloških uzoraka u usporedbi s palpacijskom tehnikom i stoga predstavlja metodu izbora, a pogotovo u teško palpabilnih, pretežno cističnih ili posteriorno smještenih čvorova. (16)

FNA u pravilu nema kontraindikacija, ali potreban je oprez s pacijentima koji uzimaju antikoagulanse ili antiagregacijske lijekove zbog opasnosti od krvarenja, ali i zbog toga što krv može narušiti citologiju i tako prouzrokovati nedijagnostički aspirat. Lijekove koji se mogu sigurno obustaviti (npr. acetilsalicilna kiselina) idealno bi trebalo prekinuti 3-5 dana prije postupka. Međutim u slučaju da ukidanje antikoagulantne ili antitrombocitne terapije izlaže pacijenta visokom riziku od cerebrovaskularnog incidenta pristup treba biti individualiziran i odobren od strane nadležnog liječnika. (5)

FNA je jednostavan i siguran postupak. Od komplikacija najčešći su lokalni bolovi i hematomi, dok su ozbiljni štetni događaji rijetki. Ostale rijetke komplikacije uključuju akutno prolazno oticanje štitnjače, infekciju, probijanje dušnika, nenamjernu implantaciju tumora i ozljedu rekurentnog laringealnog živca s posljedičnom paralizom glasnica. U prilog tome koliko su

komplikacije rijetke govori studija u kojoj se na 10.974 FNA ozljeda rekurentnog živca dogodila tek u 4 slučaja (0,036 %) te je u svim slučajevima oporavak trajao kraće od šest mjeseci. (16)

5.5.1. Bethesda klasifikacija

Brojni sustavi izvještavanja za citologiju štitnjače, utemeljeni na raznim podjelama, predloženi su od strane različitih institucija kao pokušaj standardizacije komunikacije između patologa i kliničara. (5) Kako bi se riješila varijabilnost u izvještavanju o citopatologiji štitnjače, 2007. godine uveden je Bethesda sustav.

Rezultati FNA kategorizirani su ili kao dijagnostički / zadovoljavajući ako sadrže najmanje šest nakupina, od kojih svaka sadrži najmanje 10 dobro očuvanih epitelnih stanica štitnjače, ili kao nedijagnostički / nezadovoljavajući ukoliko ne ispunjavaju navedene kriterije. (15) Sustav Bethesda uzorke svrstava u šest dijagnostičkih kategorija i pruža procjenu rizika od raka unutar svake kategorije, na način kako je sažeto u tablici 5.

Tablica 5. Prikaz učestalosti pojedinih kategorija, rizika maligniteta i preporuka za daljnje postupanje prema Bethesda klasifikaciji (63)

Kategorija	Učestalost (%)	Rizik maligniteta (%)	Preporuka	
T-1	Preoskudan materijal	1,8-23	1-4	Ponoviti odmah ako je čvor solidan ili suspektan, inače za 3 mjeseca
T-2	Benigna promjena	65	0-3	Redovite kontrole svakih 6 do 18 mjeseci kroz 5 godina
T-3	Atipija neodređenog značaja	1,7-18	5-15	Ponoviti kroz 3 do 6 mjeseci
T-4	Folikularni tumor	2-10	15-30	Razmotriti lobektomiju i interdisciplinarno odlučiti
T-5	Sumnja na malignitet	1-5	55-85	Operativni zahvat uz intraoperativnu analizu
T-6	Maligna promjena	2-7	97-99	Operativni zahvat

Benigne promjene uključuju makrofolikularne ili hiperplastične čvorove, koloidne adenome, nodularnu strumu te limfocitni i granulomatozni tireoiditis. Folikularna lezija ili atipija neodređenog značaja (FLUS ili AUS) uključuje lezije s atipičnim stanicama ili mješovite makro- i mikrofolikularne čvorove. Folikularna novotvorina ili sumnja na folikularnu novotvorinu (FN ili SFN) uključuje mikrofolikularne čvorove, uključujući lezije Hürthleovih stanica i lezije sumnjive na novotvorine Hürthleovih stanica. Dijagnostičke skupine FLUS / AUS i FN / SFN ubrajaju se u skupinu neodređenih rezultata, radi se zapravo o lezijama bez posebne citološke dijagnoze i one kao takve predstavlja izazov u smislu izbora daljnjih terapijskih koraka. Maligne promjene uključuju najčešće papilarni karcinom, zatim medularni i anaplastični karcinom te metastatske tumore visokog stupnja. (5)

Papilarni, medularni i anaplastični karcinomi mogu se dijagnosticirati preoperativno citopatološkim nalazom, no citopatologija je ograničena po pitanju diferencijacije folikularnog karcinoma štitnjače i folikularnog adenoma jer ih razlikuje prvenstveno vaskularna i kapsularna invazija koja se može dokazati tek patohistološki. (15)

Prednosti primjene Bethesda klasifikacije su: ujednačena terminologija u pisanju citoloških nalaza punktata štitnjače; jasno definirani citomorfološki kriteriji i visoka reproducibilnost te procijenjen rizik maligniteta i jasne preporuke za daljnji terapijski postupak za svaku pojedinu kategoriju. (63)

5.5.2. Molekularna testiranja i markeri

Upotreba molekularnih markera u procjeni čvora štitnjače predložena je u slučaju lezija koje Bethesda sustav ubraja u skupinu neodređenih citoloških nalaza, a primarni cilj im je da služe kao pomoć pri donošenju odluke o opciji liječenja i smanje broj nepotrebnih kirurških zahvata. Ova ispitivanja provode se na uzorcima prikupljenim tijekom FNA, a molekularni testovi o

kojima trenutno postoji najviše dostupnih podataka su: klasifikator ekspresije gena Afirma, panel genetskih mutacija i preslagivanja od sedam gena te imunohistokemija na galektin-3. (64)

Ovo polje se ubrzano razvija te broj novih molekularnih testova neprestano raste, ali još uvijek niti jedan od dostupnih testova ne može definitivno potvrditi prisutnost ili odsutnost maligne bolesti u svim neodređenim čvorovima štitnjače. Potrebno je dugoročno prikupljanje podataka kako bi se potvrdila njihova učinkovitost u kliničkoj praksi, a trenutno su zbog cijene od između 3000 i 5000 USD po testu analize većinom ograničene na simulacijske modele, a ne na stvarnu populaciju. (1)

Smjernice AACE se ne izjašnjavaju niti za, niti protiv njihove uporabe u kliničkoj praksi. Ovo je područje još uvijek novo i razvija se te se može očekivati da će se u budućnosti promijeniti preporuke za upotrebu ovih molekularnih testova. (5)

6. Terapijski pristup

Pri izboru metode liječenja čvorova u štitnjači potrebno je u obzir uzeti veliki broj različitih čimbenika uključujući razinu TSH u serumu, kliničku procjenu čimbenika rizika, veličinu i obilježja čvora, ultrazvučne karakteristike, želje pacijenta te rezultate citološke analize uzorka dobivenog putem FNA. (64) Unatoč mnogim dostupnim dijagnostičkim metodama, citološka dijagnoza i dalje je najvažnija odrednica u donošenju odluke o terapijskom postupanju, stoga će u ovom radu liječenje čvora u štitnjači biti prikazano ovisno o pripadnosti lezija određenim kategorijama prema Bethesda klasifikaciji.

6.1 Benigne promjene (Bethesda II)

Pacijenti s benignim čvorovima obično se podvrgavaju praćenju bez operacije. Još uvijek postoje kontroverze oko primjene levotiroksina (LT4) u bolesnika s dobroćudnim čvorovima u cilju supresije njihova daljnjeg rasta. Naime supresivna terapija LT4 ranije se često koristila u

liječenju guše, ali njezina se primjena smanjila od 1990-ih, prvenstveno zbog zabrinutosti u vezi s dugoročnim nuspojavama uvjetovanim subkliničkim ili manifestnim hipertireoidizmom, poput smanjenja gustoće kostiju i povećanog rizika od fibrilacije atrijske. Unatoč tome istraživanje iz 2016. pokazalo je da 14 % endokrinologa i dalje koristi supresivnu terapiju, iako smjernice nalažu drugačije. (16)

U ovih pacijenata izvode se povremeni ultrazvučni kontrolni pregledi te kontrola razine TSH u serumu, inicijalno taj period iznosi od 12 do 24 mjeseca, a zatim se u slučaju nepromijenjenog nalaza intervali povećavaju tijekom vremena. (5) Intervali su u pravilu kraći za velike čvorove ili čvorove sa zabrinjavajućim ultrazvučnim obilježjima, a duži za manje čvoriće bez njih. U slučaju zabrinjavajućeg nalaza UZV-a potrebno je ponoviti FNA u roku od 12 mjeseci unatoč benignom citološkom nalazu. (16)

Male promjene veličine čvora na kontrolnom UZV-u ne zahtijevaju ponavljanje aspiracije, međutim, ponovna procjena opravdana je kada postoji neko od sljedećih obilježja:

- znatan rast (više od 50%-tna promjena volumena ili 20%-tno povećanje promjera uz minimalni porast od najmanje 2 mm u dvije ili više dimenzija)
- pojava sumnjivih ultrazvučnih obilježja
- pojava novih simptoma koji se pripisuju čvoru. (13)

Ako se prilikom ponovljene FNA ponovno uspostavi da je čvor benigni, ultrazvučna procjena mogućeg rizika malignosti više nije potrebna. Malignost je rijetka čak i kod benignih čvorova u štitnjači koji su porasli, naime cistična degeneracija i krvarenje najčešći su uzroci naglog povećanja. (64)

Benigni čvorovi na štitnjači koji zahtijevaju liječenje su rijetki, a najčešće se radi o hiperfunkcionalnim čvorovima ili o čvorovima čiji je rast povezan s kompresijom vitalnih

struktura poput dušnika ili jednjaka, općenito osjećajem nelagode u vratu ili kozmetičkim problemima, što sve negativno utječe na kvalitetu života. U ovim slučajevima operacija je opcija, ali postoji i nekoliko nekirurških, minimalno invazivnih alternativa. (2)

Tu ubrajamo postupke ablacije pod vodstvom ultrazvuka uključujući perkutano ubrizgavanje etanola ili primjenu topline u obliku lasera, radiofrekvencije, fokusiranog ultrazvuka visokog intenzitet ili mikrovalne energije. Radiofrekventne i laserske ablacije mogu značajno smanjiti volumen čvorova izazivajući termalnu koagulaciju i nekrozu tkiva, a izbor metode ovisi o indikaciji, procjeni štetnih učinaka i povezanih troškova.(2) Fokusirani ultrazvuk visokog intenzitet novija je tehnika bez uporabe igala koja daje obećavajuće rezultate, ali zahtijeva daljnja klinička ispitivanja. Ista je situacija i s ablacijom mikrovalnom energijom koja još nije ušla u široku uporabu. (65)

Upotrebom ovih tehnika za liječenje simptomatskih benignih čvorova bavilo se nekoliko skupina stručnjaka čiji konsenzus glasi da kao prvu liniju liječenja cističnih ili pretežno cističnih čvorova treba koristiti ultrazvučno vođenu aspiraciju, dok se perkutano injiciranje etanola može koristiti za recidive, a tehnike termalne ablacije za slučajeve u kojima simptomi traju i nakon primjene etanola. (2) Toplinska ablacija može se koristiti i za čvorove koji su pretežno čvrsti i / ili rastu, ali tek nakon što se drugom uzastopnom FNA i mjerenjem kalcitonina u serumu potvrdila dobroćudna priroda lezije. Za čvorove s manje rizičnih obilježja na UZV-u ili autonomne čvorove, dovoljan je jedan aspirat s dobroćudnom citologijom (66).

Hiperfunkcionalni čvorovi također se mogu liječiti i radioaktivnim jodom I 131. Benigni čvorovi koji se podvrgavaju ovim načinima liječenja zahtijevaju stručno kliničko i ultrazvučno praćenje jer se morfološke značajke mogu s vremenom promijeniti.

Operativni zahvati kod benignih čvorova koriste se tek u iznimnim okolnostima, a odluka o opsegu resekcije ovisi o više čimbenika, uključujući simptome, prisutnost kontralateralnih

čvorova, funkcionalni status štitnjače, popratne bolesti, obiteljsku anamnezu, kirurški rizik i sklonosti pacijenta. Uobičajeni razlozi za operaciju su velike guše, lokalni kompresivni simptomi ili progresivno povećanje čvora i žlijezde. (5) U većine bolesnika s više čvorova zahvaćena su oba režnja žlijezde i neophodna je totalna tireoidektomija. Nedostaje konsenzus o odabranom postupku za pacijente s asimetričnom nodularnom gušom. U nekim se slučajevima lobektomija može smatrati sigurnijom alternativom nego li totalna tireoidektomija, međutim, potrebno je dugoročno praćenje zbog rizika od recidiva, a nakon toga može biti potrebna i druga operacija. (2)

6.2. Neodređeni čvorovi (Bethesda III, IV)

U skupinu neodređenih čvorova ubrajaju se lezije opisane kao FLUS / AUS i FN / SFN, a imaju predviđeni rizik maligniteta 5-15%, odnosno 15-30%. Upravo ova skupina lezija bez posebne citološke dijagnoze predstavlja najveći dijagnostički i terapijski izazov u praksi. Klinički čimbenici rizika, ultrazvučne karakteristike uključujući i elastografiju, pacijentove preferencije te dostupnost i izvedivost molekularnih testova faktori su koji igraju ključnu ulogu pri donošenju odluke o izboru liječenja. (64)

Kategorija FLUS / AUS obuhvaća čvorove u štitnjači koje karakterizira atipija tireocita koja je nedovoljna za kategoriju sumnje na folikularni tumor ili malignitet. Pri evaulaciji ovakvih čvorova preporučljivo je tražiti i drugo mišljenje iskusnog citopatologa jer citologiju štitnjače karakterizira značajna varijabilnost između promatrača, posebno za čvorove klasificirane kao neodređene. (2) Kod čvorova koji se svrstavaju u ovu kategoriju načelno se ponavlja FNA ili izvodi molekularno testiranje ukoliko je dostupno s ciljem dopune procjene rizika od zloćudnih bolesti. (5) Ako bilo koje od ovih ispitivanja nije dostupno ili provedeno te ako rezultati nisu uvjerljivi, na temelju kliničkih čimbenika rizika, ultrazvučnih obilježja i sklonosti pacijenta, može se odabrati praćenje lezije s ponavljanjem UZV-a ili dijagnostička operacija. (13)

Za FN / SFN kirurška ekscizija u dijagnostičke svrhe bila je ustaljena praksa. Budući da je molekularno ispitivanje danas sve više dostupno, može se koristiti kao dopuna procjene rizika od zloćudnog tumora nakon razmatranja kliničkih čimbenika rizika i ultrazvučnog nalaza. (64) Ukoliko to nije moguće izvodi se dijagnostička kirurška ekscizija. Za citološki neodređene čvoriće koji se molekularno ne mogu klasificirati kao benigni, općenito je postupak izbora lobektomija s isthmusektomijom. Međutim, tireoidektomija može biti indicirana u bolesnika s velikim neodređenim čvorovima ($\geq 3-4$ cm), čvorovima koji pokazuju progresivan rast ili zabrinjavajuće ultrasonografske značajke ili u bolesnika s obiteljskom anamnezom karcinoma štitnjače i u onih koji su bili izloženi zračenju. (2) Ukoliko uzorci dobiveni ekscizijom pokazuju benigni folikularni adenom bez kapsularne ili vaskularne invazije, ne zahtijeva se daljnje liječenje, dok će pacijenti čiji patohistološki nalaz pokazuje folikularni karcinom štitnjače uglavnom trebati totalnu tireoidektomiju. (13, 64)

6.3. Sumnja na malignitet (Bethesda V)

Ova kategorija uključuje uzorke koji su sumnjivi na malignost, ali ne ispunjavaju dijagnostičke kriterije za definitivnu potvrdu. (64) Općenito se preporučuje operacija i intraoperativni patohistološki pregled jer je analiza smrznutih preparata od koristi u donošenju kirurških odluka. Druga opcija nakon što se razmotre klinički čimbenici rizika i ultrazvučni nalaz je ponavljanje FNA i provođenje molekularnih testova (panel genetskih mutacija i preslagivanja od sedam gena) ukoliko bi to promijenilo odluku o operativnom zahvatu. (5,13)

Lobektomija i isthmusektomija (ili rijetko sama isthmusektomija) obično su najpoštedniji zahvati koji dolaze u obzir kod čvorova sumljivih na malignitet. Naime u bolesnika sa sumnjivim čvorovima od 1 do 4 cm prihvatljive su i lobektomija i totalna tireoidektomija, dok se bolesnici s velikim sumnjivim čvorovima, sumnjom na ekstratireoidni rast ili metastaze (regionalne ili udaljene) trebaju podvrgnuti isključivo totalnoj tireoidektomiji. (2)

Lobektomija nudi nekoliko prednosti u odnosu na totalnu tireoidektomiju. Gotovo eliminira rizike od trajnog hipoparatiroidizma i obostrane ozljede rekurentnog laringealnog živca i značajno smanjuje učestalost njegove trajne jednostrane paralize (0,6% naspram 1,3%), nadalje 50% do 80% pacijenata koji su podvrgnuti lobektomiji ne trebaju nadomjesnu terapiju hormonima štitnjače. (67)

6.4. Maligne promjene (Bethesda VI)

Ova kategorija uključuje papilarni karcinom, folikularni karcinom, karcinom Hürthleovih stanica, medularni karcinom, limfom štitnjače, anaplastični karcinom i metastaze udaljenih karcinoma u štitnjaču, a čini od 2,7 do 5% svih citoloških dijagnoza. (5) Kako je rizik od maligniteta > 95%, operacija je opća preporuka za ove pacijente. Okolnosti u kojima se može razmotriti aktivni nadzor su u pravilu iznimke i uključuju papilarni mikrokarcinom niskog rizika (<1 cm), pacijente s visokim kirurškim rizikom, kratko očekivano trajanje života te pacijente u kojih je potrebno prvo riješiti istodobne kirurške ili medicinske probleme. (16, 64)

Preoperativno, uz procjenu od strane anesteziologa, pacijenti s dokazanim karcinomom štitnjače trebali bi proći i ultrazvučni pregled vrata, FNA bilo kojeg popratnog sumnjivog čvora ili limfnog čvora i procjenu glasnica uz pomoć fiberlaringoskopije. (68) U slučaju sumnjivih ultrazvučnih značajki, zloćudnu prirodu cervikalne mase treba razjasniti određivanjem Tg ili kalcitonina u uzorku dobivenom prilikom FNA. Operativni zahvat se preporučuje ako citološki rezultati potvrđuju dijagnozu diferenciranog karcinoma štitnjače. Pacijente s dijagnozom anaplastičnog karcinoma ili limfoma i metastatskih tumora treba podvrgnuti dodatnim dijagnostičkim tehnikama, a možda i terapijskim postupcima koji nisu tireoidektomija. (5, 68) CT, MR i 18FDG- PET/CT mogu biti relevantni u odabranim slučajevima agresivnih tumora ako je potrebna procjena zahvaćenosti limfnih čvorova ili dišnih putova, substernalnog širenja i postojanja udaljenih metastaza.

Ako citološka dijagnostika potvrdi primarni zloćudni tumor štitnjače, terapija izbora je kirurški zahvat. Izbor operacije ovisi o stadiju diferenciranog karcinoma štitnjače. Kod tumora ≥ 4 cm ili s onih s ekstratireoidnom invazijom ili klinički očiglednim metastazama u limfne čvorove ili udaljenim metastazama, totalna tireoidektomija je opravdana. Terapijska disekcija središnje regije vrata trebala bi biti učinjena u slučaju klinički manifestnog zahvaćanja limfnih čvorova. U slučaju biopsijom dokazanog metastatskog procesa u limfnim čvorovima lateralne regije potrebno je učiniti i terapijsku disekciju bočnih regija vrata. Profilaktička disekcija središnje vratne regije može se razmotriti u slučajevima uznapredovalog papilarnog karcinoma štitnjače (T3 / T4) ili klinički zahvaćenih limfnih čvorova lateralnih regija vrata. (15)

Za karcinome štitnjače >1 cm i <4 cm, bez ekstratireoidne invazije i nodalnih ili udaljenih metastaza, može se razmotriti bilo lobektomija ili gotovo totalna ili totalna tireoidektomija (15). Odluka za totalnu tireoidektomiju može biti utemeljena na želji pacijenta, na ultrazvučnim abnormalnostima kontralateralnog režnja (čvorovi, tireoiditis, nespecifična limfadenopatija) ili na odluci multidisciplinarnog tima da će pacijent imati benefit od primjene radioaktivnog joda kao adjuvante terapije ili da će olakšati postoperativno praćenje. (69)

Kod tumora <1 cm, bez ekstratireoidnog širenja i zahvaćenosti čvorova, početni kirurški postupak trebao bi biti lobektomija, osim ako postoje jasne indikacije za uklanjanje kontralateralnog režnja, a to su: klinički evidentan tumor, prethodna anamneza zračenja u području glave i vrata, pozitivna obiteljska anamneza na rak štitnjače ili ultrazvučne abnormalnosti koje će otežati postoperativno praćenje. (5,69)

6.4.1. Postoperativna terapija i praćenje

Postoperativne terapijske mjere koje se provode u pacijenata u kojih je to indicirano su radiojodna ablacija ostatnog tkiva (radioiodine remnant ablation (RRA)) i supresivna terapija TSH. Terapija zračenjem je posljednja opcija. (69)

Pet tjedana nakon operacije papilarnog karcinoma koji je najčešći tumor, pacijente se podvrgava kontrolnoj scintigrafija cijelog tijela radioaktivnim jodom I 131 (body scan), ukoliko je potrebno može se i aplicirati terapijska doza za uništenje ostatnog tkiva štitnjače i potencijalnih metastatskih stanica. (69)

RRA se provodi nakon totalne ili subtotalne tireoidektomije u pacijenata kod kojih za to postoje indikacije (Tablica 6).

Tablica 6. Prikaz indikacija za postoperativnu radiojodnu ablaciju ostatnog tkiva RRA (68)

RRA nije preporučena (svi kriteriji moraju biti zadovoljeni)	RRA je preporučena (barem jedan kriterij mora biti zadovoljen)	RRA je opcionalna
<ul style="list-style-type: none"> • tumor ≤ 1 cm unifokalno ili multifokalno • histološki uobičajeni tip papilarnog karcinoma ili folikularni podtip • minimalno invazivan, bez vaskularne invazije • bez invazije kapsule 	<ul style="list-style-type: none"> • tumor > 4 cm • bilo koja veličina tumora sa širenjem izvan štitnjače • udaljene metastaze 	<ul style="list-style-type: none"> • veliki tumor • širenje tumora izvan štitnjače • agresivniji histološki podtip • zahvaćenost više regionalnih limfnih čvorova

I 131 se primjenjuje peroralno, u obliku natrijevog jodida te ima poluvrijeme života od 8 dana. Prilikom raspada emitira β -čestice i visokoenergetsko γ -zračenje, uloga β -čestica je destrukcija eventualnog zaostalog tkiva štitnjače. (61) Cilj postoperativne eradikacije rezidualnih stanica štitnjače je, smanjene rizika recidiva bolesti lokalno ili negdje drugdje u tijelu, povećana osjetljivost za rano dokazivanje rekurentne ili metastatske bolesti mjerenjem razine tireoglobulina, povećana osjetljivost na scintigrafiju jodom te produljene preživljenja.

Nakon tireoidektomije, bez obzira prima li pacijent adjuvantnu RRA, potrebno je započeti nadomjesnu terapiju egzogenim tiroksinom. Ova terapija ima dva cilja, prvi je sprječavanje razvoja hipotireoidizma, a drugi supresivno djelovanje na TSH kako bi se minimalizirao

stimulativni učinak na potencijalno zaostale tumorske stanice. (69) Supresija TSH se postiže unosom visokih doza LT4, ali potrebno je imati na umu kako prevelike doze mogu uzrokovati neželjene učinke.

Nakon operacije karcinoma štitnjače potrebno je doživotno praćenje pacijenata. Metode koje se pri tome koriste su mjerenje serumske razine Tg te ultrazvuk vratne regije. Cilj rane faze postoperativnog praćenja tijekom prve godina nakon operacije je otkrivanje perzistirajuće bolesti, dok daljnje praćenje služi primarno za otkrivanje recidiva. Pet godina nakon operacije ponavlja se kontrolni body scan. (69)

6.5. Nedijagnostički uzorci (Bethesda I)

Ova kategorija obuhvaća citološki neadekvatne uzorke. Ukoliko se aspiracijom tankom iglom dobije uzorak s malo ili bez folikularnih stanica štitnjače, odsustvo malignih stanica u ovakvom uzorku ne znači negativnu biopsiju. U takvim slučajevima treba ponoviti FNA pod vodstvom ultrazvuka. (13) Ako su rezultati i dalje nedijagnostički, može se razmotriti *core* biopsija, pažljivo praćenje ili pak dijagnostička kirurška ekscizija, uzimajući u obzir prisustvo sumnjivih ultrazvučnih obilježja, kliničkih čimbenika rizika i rast čvora tijekom praćenja. (64)

7. Rasprava

Karcinom štitnjače koji se obično prezentira kao čvor u štitnjači čini tek 1% svih malignoma, a s druge strane čvorove u štitnjači nalazimo u više od polovice svjetske populacije. Postavlja se pitanje kako se uopće kao liječnik postaviti prema dijagnozi čvora u štitnjači?

Razvojem moderne medicine učinjeni su veliki pomaci u dijagnostici čvora u štitnjači, prvenstveno u pogledu napretka slikovnih metoda. Ultrazvuk koji je zlatni standard u strukturnoj evaluaciji ovih lezija danas se može pronaći skoro u svakoj ordinaciji obiteljske medicine, a upravo široka dostupnost i često korištenje modernih radioloških tehnika

objašnjava „epidemiju“ čvorova u štitnjači u posljednjih nekoliko desetljeća. Kliničari se susreću s rastućim brojem pacijenta s ovom dijagnozom te su u svom svakodnevnom radu suočeni sa zadaćom izbjegavanja prekomjernog dijagnosticiranja benignih klinički beznačajnih lezija, a da pri tome ne umanje šansu za identificiranje rijetkih, ali malignih tumora štitne žlijezde. Prekomjerno dijagnosticiranje podrazumijeva otkrivanje stanja koja nikada neće uzrokovati morbiditet ili smrt, dok s druge strane njihova identifikacija može pokrenuti kaskadu štetnih događaja; naime do jučer zdravi ljudi se najednom transformiraju u pacijente, s porastom suvišnih dijagnostičkih i terapijskih postupaka raste i rizik od njihovih komplikacija, na razini javnog zdravstva prekomjerno dijagnosticiranje dodatno opterećuje već ionako preopterećeni zdravstveni sustav, povećava se potrošnja i oduzimaju resursi koji su mogli biti iskorišteni za liječenje pacijenata kojima je terapija uistinu potrebna.

Odgovor na pitanje s početka poglavlja leži upravo u smjernicama koje predstavljaju strukturiran prikaz raspoloživih dijagnostičkih metoda i terapijskih opcija zajedno s jasnim indikacijama za njihovo korištenje. Ovakav dijagnostički pristup koji u inicijalnoj procjeni klinički evidentnog ili slučajno otkrivenog čvora u štitnjači uključuje procjenu kliničkih čimbenika rizika, ultrazvuk i određivanje TSH u serumu, a samo kada je indicirano FNA i molekularno testiranje, predstavlja personalizirani, na procjeni rizika utemeljen protokol koji promiče visokokvalitetnu njegu i minimizira troškove i nepotrebno testiranje. Procjena i liječenje ovih pacijenata više se ne temelje na univerzalnom pristupu, već na personaliziranom koji zagovara pažljivu i racionalnu procjenu svake lezije kako bi se utvrdila vjerojatnost zloćudne etiologije i mogućnost izazivanja simptoma i narušavanja kvalitete života u budućnosti. Udio malignih čvorova je malen, tek oko 5 %, što znači da će vrlo malo čvorova zahtijevati intenzivnu obradu te da se nakon odgovarajuće početne evaluacije učestalost naknadnih kontrolnih posjeta za većinu pacijenata može svesti na minimum.

8. Zaključak

S uvođenjem novih dijagnostičkih metoda poput ultrazvuka i kompjutorizirane tomografije u široku primjenu, incidencija čvorova štitne žlijezde u posljednjih 30 godina neprestano raste, što predstavlja pravi izazov pri određivanju najboljeg pristupa u liječenju ove nove 'epidemije'. Izazov u dijagnostici i terapiji pacijenata s čvorovima u štitnjači leži u pronalaženju ravnoteže između, s jedne strane, pretjeranog ispitivanja i pretjeranog liječenja većinom benignih lezija, a s druge strane, rizika od zanemarivanja klinički značajnog karcinoma štitnjače. Upravo zbog visoke prevalencije čvorova nužno je postojanje racionalne strategije utemeljene na dokazima za njihovu diferencijalnu dijagnozu, stratifikaciju rizika, liječenje i praćenje. Razmatranje kliničkog konteksta, razumna i stručna upotreba ultrazvuka štitnjače, pažljiv odabir čvorova za FNA na temelju kliničkih i ultrazvučnih čimbenika rizika te standardizirano citološko izvještavanje odgovarajućeg uzorka od strane stručnog citopatologa važne su sastavnice optimizirane procjene. Ako je citologija dijagnostička ili sumnjiva na malignost, indiciran je operativni zahvat. Neodređeni nalazi FNA još uvijek predstavljaju nedoumicu, no naporno se radi na razvoju molekularnih metoda koje bi mogle biti dugo iščekivano rješenje. Što se tiče benignih čvorova, oni većinom ne zahtijevaju liječenje i dovoljna je periodična kontrola.

9. Sažetak

Čvor u štitnjači je dijagnoza prisutna u do 65% populacije. Većina ovih lezija je tek benigna, klinički beznačajna pojava koja predstavlja sasvim slučajni nalaz prilikom sve češće primjene modernih radioloških slikovnih metoda. Rizik maligniteta iznosi 5% te iako nije visok, ne treba ga zanemariti. Stoga je u kliničkoj praksi glavni cilj isključiti malignitet kao uzrok, procijeniti funkcionalni status čvora, prepoznati i zabilježiti prisutnost simptoma kao što su bol i kompresija okolnih anatomskih struktura te sukladno tome usmjeriti sve daljnje dijagnostičke i terapijske postupke. Po otkrivanju čvora u štitnjači dijagnostički proces se sastoji od pretraga koje otkrivaju funkcionalni status štitnjače (hormonalni status, scintigrafija), pretraga koje prikazuju izgled i građu štitnjače (ultrazvuk) te pretraga koje opisuju staničnu građu čvora i promjena nađenih u štitnjači (citologija). Unatoč mnogim dostupnim dijagnostičkim metodama, FNA i citološka dijagnoza i dalje su najvažnije odrednice u planiranju terapijskog pristupa. U pacijenata s benignim čvorovima liječenje obično nije potrebno, već samo redovita kontrola, dok kod čvorova s citopatološkim nalazom sumnjivim na malignitet ili s potvrđenim malignitetom terapijsko rješenje predstavlja kirurški zahvat.

Ključne riječi: štitnjača, čvor u štitnjači, malignitet, ultrazvuk, FNA, citologija, kirurško liječenje

10. Summary

Thyroid nodule is a diagnosis present in up to 65% of the population. Most of these are benign, clinically insignificant lesions, which represent completely accidental finding because of the increasing use of modern radiological imaging methods. The risk of malignancy is 5% and although it is not high, it should not be neglected. Therefore, in clinical practice the main goal is to exclude malignancy as a cause, assess the functional status of the nodule, recognize and record the presence of symptoms such as pain and compression of surrounding anatomical structures, and accordingly direct all further diagnostic and therapeutic procedures. After detection of a thyroid nodule, the diagnostic process consists of tests that reveal the functional status of the thyroid gland (hormonal status, scintigraphy), tests that show the appearance and structure of the thyroid gland (ultrasound), and tests which describe the cell structure of the thyroid gland and lesions found inside of it (cytology). Despite the many diagnostic methods available, FNA and cytological diagnosis remain the most important determinants in planning a therapeutic approach. In patients with benign nodules treatment is usually not necessary, only regular monitoring; while the surgery is therapeutic solution for nodules with a cytopathological finding suspected of malignancy or confirmed with malignancy.

Key words: the thyroid gland, the thyroid nodule, malignancy, ultrasound, FNA, cytology, surgical treatment

11. Literatura

1. Durante C, Grani G, Lamartina L, Filetti S, Mandel SJ, Cooper DS. The diagnosis and management of thyroid nodules: A review. *JAMA*. 2018;319(9):914–24.
2. Grani G, Sponziello M, Pecce V, Ramundo V, Durante C. Contemporary thyroid nodule evaluation and management. *J Clin Endocrinol Metab* [Internet]. 2020;105(9). Dostupno na: <http://dx.doi.org/10.1210/clinem/dgaa322>
3. Hegedüs L. Clinical practice. The thyroid nodule. *N Engl J Med*. 2004;351(17):1764–71.
4. Janušić R i sur. Smjernice za čvor u štitnjači – *Med Jad* 2020;50(3):189-192
5. Gharib H, Papini E, Garber JR, Duick DS, Harrell RM, Hegedüs L, et al. American Association of Clinical Endocrinologists, American College of Endocrinology, and Associazione Medici Endocrinologi medical guidelines for clinical practice for the diagnosis and management of thyroid nodules--2016 update: APPENDIX. *Endocr Pract*. 2016;22(5):622–39.
6. Križan Z. Kompendij anatomije čovjeka. 3. izd. 2. dio, Pregled građe glave, vrata i leđa: za studente opće medicine i stomatologije. Zagreb: Školska knjiga; 1997.
7. Pankow BG, Michalak J, McGee MK. Adult human thyroid weight. *Health Phys*. 1985;49(6):1097–103.
8. Hegedüs L. Thyroid size determined by ultrasound. Influence of physiological factors and non-thyroidal disease. *Dan Med Bull*. 1990;37(3):249–63.
9. Thyroid Gland [Internet]. *Mhmedical.com*. [citirano: 2021 Jun 11]. Dostupno na: <https://accessmedicine.mhmedical.com/content.aspx?bookid=2343§ionid=183488261>

10. Hall JE. Guyton and hall textbook of medical physiology. 13th ed. London, England: W B Saunders; 2015.
11. Štraus B, Plavšić V. Hormoni. U: Štrausova medicinska biokemija. Čvorišćec D, Čeplak I, urednice, Zagreb, Medicinska naklada, 2009, str. 354-360.
12. Tarım Ö. Thyroid hormones and growth in health and disease. J Clin Res Pediatr Endocrinol. 2011;3(2):51–5.
13. Haugen BR, Alexander EK, Bible KC, Doherty GM, Mandel SJ, Nikiforov YE, et al. 2015 American thyroid association management guidelines for adult patients with thyroid nodules and differentiated thyroid cancer: The American thyroid association guidelines task force on thyroid nodules and differentiated thyroid cancer. Thyroid. 2016;26(1):1–133.
14. Thyroid nodular disease and thyroid cancer [Internet]. Mhmedical.com. [citirano: 2021 Jun 11]. Dostupno na:
<https://accessmedicine.mhmedical.com/content.aspx?bookid=2129§ionid=188731530>
15. Mittal M, Ganakumar V, Shukla R, Kumar Garg M. Thyroid Nodule: Approach and Management. In: Agrawal NK, editor. Goiter - Causes and Treatment. London, England: IntechOpen; 2020.
16. Ross DS, MD. Diagnostic approach to and treatment of thyroid nodules. U: UpToDate. Cooper DS ed. UpToDate [Internet]. Waltham, MA.: UpToDate; 2021. [citirano 25.5.2021.] Dostupno na: <https://www.uptodate.com>
17. Kbcsm.hr. [cited 2021 Jun 11]. Available from: https://www.kbcsm.hr/wp-content/uploads/2017/03/Novine_2013-11.pdf

18. Tunbridge WM, Evered DC, Hall R, Appleton D, Brewis M, Clark F, et al. The spectrum of thyroid disease in a community: the Wickham survey. *Clin Endocrinol (Oxf)*. 1977;7(6):481–93
19. Reiners C, Wegscheider K, Schicha H, et al. Prevalence of thyroid disorders in the working population of Germany: ultrasonography screening in 96,278 unselected employees. *Thyroid*. 2004;14:926-932.
20. Dean DS, Gharib H. Epidemiology of thyroid nodules. *Best Pract Res Clin Endocrinol Metab*. 2008;22:901-911.
21. Guth S, Theune U, Aberle J, Galach A, Bamberger CM. Very high prevalence of thyroid nodules detected by high frequency (13 MHz) ultrasound examination. *Eur J Clin Invest*. 2009;39:699-706.
22. Russ G, Leboulleux S, Leenhardt L, Hegedüs L. Thyroid incidentalomas: epidemiology, risk stratification with ultrasound and workup. *Eur Thyroid J*. 2014;3(3):154-163.
23. Durante C, Costante G, Lucisano G, Bruno R, Meringolo D, Paciaroni A, et al. The natural history of benign thyroid nodules. *JAMA*. 2015;313(9):926–35.
24. Cancer Australia. Thyroid cancer statistics. Commonwealth of Australia; 2014. [citirano 25.5.2021.] Dostupno na: <https://thyroid.cancer.canceraustralia.gov.au/statistics>
24. Grani G, Lamartina L, Durante C, Filetti S, Cooper DS. Follicular thyroid cancer and Hürthle cell carcinoma: challenges in diagnosis, treatment, and clinical management. *Lancet Diabetes Endocrinol*. 2018;6(6):500–14.
26. UpToDate [Internet]. Uptodate.com. [citirano: 2021 Jun 11]. Dostupno na: <https://www.uptodate.com/contents/thyroid-nodules-beyond-the-basics/print>

27. Castro MR, Gharib H. Continuing controversies in the management of thyroid nodules. *Ann Intern Med.* 2005;142(11):926.
28. Rosenbaum MA, McHenry CR. Contemporary management of papillary carcinoma of the thyroid gland. *Expert Rev Anticancer Ther.* 2009;9:317-329.
29. Puñales MK, da Rocha AP, Meotti C, Gross JL, Maia AL. Clinical and oncological features of children and young adults with multiple endocrine neoplasia type 2A. *Thyroid.* 2008;18:1261-1268.
30. Campanella P, Ianni F, Rota CA, Corsello SM, Pontecorvi A. Quantification of cancer risk of each clinical and ultrasonographic suspicious feature of thyroid nodules: a systematic review and meta-analysis. *Eur J Endocrinol.* 2014;170:R203-R211.
31. Capezzone M, Marchisotta S, Cantara S, Busonero G, Brilli L, Pazaitou-Panayiotou K. Familial non-medullary thyroid carcinoma displays the features of clinical anticipation suggestive of a distinct biological entity. *Endocr Relat Cancer.* 2008;15:1075-1081.
32. Evaluation of the Thyroid Nodule Christopher D. Lansford, MD, and Theodoros N. Teknos, MD Nam IC, Choi H, Kim ES, Mo EY, Park YH, Sun DI. Characteristics of thyroid nodules causing globus symptoms. *Eur Arch Otorhinolaryngol.* 2015;272(5): 1181-1188.
33. Negro R. What happens in a 5-year follow-up of benign thyroid nodules. *J Thyroid Res.* 2014;2014:459791.
34. Gharib H, Papini E. Thyroid nodules: clinical importance, assessment, and treatment. *Endocrinol Metab Clin North Am.* 2007;36:707-735, vi.
35. Jarløv AE, Nygaard B, Hegedüs L, Hartling SG, Hansen JM. Observer variation in the clinical and laboratory evaluation of patients with thyroid dysfunction and goiter. *Thyroid.* 1998;8(5):393-8.

36. Pernambuco L, Silva MP, Almeida MN, Costa EB, Souza LB. Self-perception of swallowing by patients with benign nonsurgical thyroid disease. *Codas*. 2017;29(1):e20160020
37. Dobrila-Dintinjana R, Redžović A, Valković T, Ilijić V, Vanis N. Hitna stanja u onkologiji i hematologiji. *Medicina Fluminensis* [Internet]. 2013 [pristupljeno 12.06.2021.];49(4):405-413. Dostupno na: <https://hrcak.srce.hr/11253>
38. Abu-Shama Y, Cuny T. Pemberton's sign in a patient with a goiter. *N Engl J Med*. 2018;378(22):e31.
39. Spencer CA, Takeuchi M, Kazarosyan M. Current status and performance goals for serum thyrotropin (TSH) assays. *Clin Chem*. 1996;42:140-145.
40. Boelaert K, Horacek J, Holder RL, Watkinson JC, Sheppard MC, Franklyn JA. Serum thyrotropin concentration as a novel predictor of malignancy in thyroid nodules investigated by fine-needle aspiration. *J Clin Endocrinol Metab*. 2006;91(11):4295–301.
41. Haymart MR, Repplinger DJ, Levenson GE, et al. Higher serum thyroid stimulating hormone level in thyroid nodule patients is associated with greater risks of differentiated thyroid cancer and advanced tumor stage. *J Clin Endocrinol Metab* 2008; 93:809.
42. McLeod DS, Cooper DS, Ladenson PW, et al. Prognosis of differentiated thyroid cancer in relation to serum thyrotropin and thyroglobulin antibody status at time of diagnosis. *Thyroid* 2014; 24:35.
43. Bomeli SR, LeBeau SO, Ferris RL. Evaluation of a thyroid nodule. *Otolaryngol Clin North Am*. 2010;43(2):229-238

44. Costante G, Durante C, Francis Z, Schlumberger M, Filetti S. Determination of calcitonin levels in C-cell disease: clinical interest and potential pitfalls. *Nat Clin Pract Endocrinol Metab.* 2009;5(1):35-44
45. Costante G, Meringolo D, Durante C, et al. Predictive value of serum calcitonin levels for preoperative diagnosis of medullary thyroid carcinoma in a cohort of 5817 consecutive patients with thyroid nodules. *J Clin Endocrinol Metab.* 2007;92(2):450-455
46. American Institute of Ultrasound in Medicine; American College of Radiology; Society for Pediatric Radiology; Society of Radiologists in Ultrasound. AIUM practice guideline for the performance of thyroid and parathyroid ultrasound examination. *J Ultrasound Med.* 2013;32(7):1319-1329.
47. Moon HJ, Sung JM, Kim EK, Yoon JH, Youk JH, Kwak JY. Diagnostic performance of gray-scale US and elastography in solid thyroid nodules. *Radiology.* 2012;262(3):1002-1013.
48. Ross DS. Laboratory assessment of thyroid function [Internet]. UpToDate: Cooper DS, Mulder JE, eds. 2015 [citirano: 2021 June 11 2014]. Dostupno na: <http://www.uptodate.com/contents/laboratory-assessment-of-thyroidfunction>.
49. Hegedüs L, Bonnema SJ, Bendedbaek FN. Management of simple nodular goiter: current status and future perspectives. *Endocr Rev.* 2003;24:102-32.
50. Baskin HJ. Ultrasound of thyroid nodules. In: Baskin HJ, ed. *Thyroid Ultrasound and Ultrasound-Guided FNA Biopsy*. Boston, MA: Springer U.S.; 2000: 71-86.
51. Solbiati L, Osti V, Cova L, Tonolini M. Ultrasound of thyroid, parathyroid glands and neck lymph nodes. *Eur Radiol.* 2001;11:2411-2424.
52. Ahuja A, Ying M. Sonography of neck lymph nodes. Part II: abnormal lymph nodes. *Clin Radiol.* 2003;58:359-366.

53. Russ G, Bonnema SJ, Erdogan MF, Durante C, Ngu R, Leenhardt L. European Thyroid Association guidelines for ultrasound malignancy risk stratification of thyroid nodules in adults: The EU-TIRADS. *Eur Thyroid J*. 2017;6(5):225–37.
54. Horvath E, Majlis S, Rossi R, et al. An ultrasonogram reporting system for thyroid nodules stratifying cancer risk for clinical management. *J Clin Endocrinol Metab*. 2009;94:1748-1751.
55. Russ G, Bigorgne C, Royer B, Rouxel A, BienvenuPerrard M. The Thyroid Imaging Reporting and Data System (TIRADS) for ultrasound of the thyroid [in French]. *J Radiol*. 2011;92:701-713.
56. Wong R, Farrell SG, Grossmann M. Thyroid nodules: diagnosis and management. *Med J Aust*. 2018;209(2):92–8.
57. Giovanella L, Avram AM, Iakovou I, Kwak J, Lawson SA, Lulaj E, et al. EANM practice guideline/SNMMI procedure standard for RAIU and thyroid scintigraphy. *Eur J Nucl Med Mol Imaging*. 2019;46(12):2514–25.
58. Meier DA, Kaplan MM. Radioiodine uptake and thyroid scintiscanning. *Endocrinol Metab Clin North Am*. 2001;30:291-313, viii.
59. Nelson RL, Wahner HW, Gorman CA. Rectilinear thyroid scanning as a predictor of malignancy. *Ann Intern Med* 1978; 88:41.
60. Ashcraft MW, Van Herle AJ. Management of thyroid nodules. II: Scanning techniques, thyroid suppressive therapy, and fine needle aspiration. *Head Neck Surg*. 1981;3(4):297–322.
61. Clerc J. Quantitated thyroid scan (¹²³I) of the thyroid nodule: a new molecular imaging. *J Radiol* 2009;90:371-91.

62. Yeh MW, Bauer AJ, Bernet VA, Ferris RL, Loevner LA, Mandel SJ, et al. American Thyroid Association statement on preoperative imaging for thyroid cancer surgery. *Thyroid*. 2015;25(1):3–14.
63. Rajković Molek K, Seili-Bekafigo I. Primjena Bethesda klasifikacije citoloških nalaza štitnjače – naša prva iskustva. *Medicina Fluminensis* [Internet]. 2016 [pristupljeno 12.06.2021.];52(3):352-356. https://doi.org/10.21860/52;3_352
64. Tamhane S, Gharib H. Thyroid nodule update on diagnosis and management. *Clin Diabetes Endocrinol*. 2016;2(1):17.
65. Lang BH-H, Wu ALH. High intensity focused ultrasound (HIFU) ablation of benign thyroid nodules - a systematic review. *J Ther Ultrasound*. 2017;5(1):11.
66. Papini E, Pacella CM, Solbiati LA, Achille G, Barbaro D, Bernardi S, et al. Minimally-invasive treatments for benign thyroid nodules: a Delphi-based consensus statement from the Italian minimally-invasive treatments of the thyroid (MITT) group. *Int J Hyperthermia*. 2019;36(1):376–82.
- 67.. Rosato L, Avenia N, Bernante P, De Palma M, Gulino G, Nasi PG, et al. Complications of thyroid surgery: analysis of a multicentric study on 14,934 patients operated on in Italy over 5 years. *World J Surg*. 2004;28(3):271–6.
68. Perros P, Boelaert K, Colley S, Evans C, Evans RM, Gerrard Ba G, et al. Guidelines for the management of thyroid cancer. *Clin Endocrinol (Oxf)*. 2014;81 Suppl 1:1–122.
69. UpToDate [Internet]. Uptodate.com. [citirano: 2021 Jun 11]. Dostupno na: https://www.uptodate.com/contents/differentiated-thyroid-cancer-overview-of-management?topicRef=2162&source=see_link

12. Životopis

Ivona Komosar rođena je 12.06.1996. i odrasla u Sisku. Pohađala je „Osnovnu školu Braća Bobetko“ u Sisku te ju završila 2011. godine i nastavila srednjoškolsko obrazovanje u „Gimnaziji Sisak“. Maturirala je 2015. godine te akademske godine 2015./2016. upisuje Integrirani preddiplomski i diplomski sveučilišni studij medicine na Medicinskom fakultetu u Rijeci.

Aktivno se služi engleskim i njemačkim jezikom u govoru i pismu. Aktivno se bavila odbojkom od svoje 9. godine u „OK Sisak“ te nakon odlaska na fakultet nastavlja igrati za fakultetsku odbojkašku ekipu i sudjeluje u radu Sportskog odbora svih studenata Medicinskog fakulteta u Rijeci.