

# Ozljeda prednjeg križnog ligamenta

---

**Perčinlić, Karlo**

**Master's thesis / Diplomski rad**

**2021**

*Degree Grantor / Ustanova koja je dodijelila akademski / stručni stupanj:* **University of Rijeka, Faculty of Medicine / Sveučilište u Rijeci, Medicinski fakultet**

*Permanent link / Trajna poveznica:* <https://um.nsk.hr/um:nbn:hr:184:330824>

*Rights / Prava:* [In copyright](#)/[Zaštićeno autorskim pravom.](#)

*Download date / Datum preuzimanja:* **2024-09-01**



*Repository / Repozitorij:*

[Repository of the University of Rijeka, Faculty of Medicine - FMRI Repository](#)



SVEUČILIŠTE U RIJECI  
MEDICINSKI FAKULTET  
INTEGRIRANI PREDDIPLOMSKI I DIPLOMSKI  
SVEUČILIŠNI STUDIJ MEDICINA

Karlo Perčinlić

**OZLJEDA PREDNJEG KRIŽNOG LIGAMENTA**

Diplomski rad

Rijeka, 2021.

SVEUČILIŠTE U RIJECI  
MEDICINSKI FAKULTET  
INTEGRIRANI PREDDIPLOMSKI I DIPLOMSKI  
SVEUČILIŠNI STUDIJ MEDICINA

Karlo Perčinlić

**OZLJEDA PREDNJEG KRIŽNOG LIGAMENTA**

Diplomski rad

Rijeka, 2021.

Mentor rada: Izv. prof. dr. sc. Veljko Šantić, dr. med.

Diplomski rad ocijenjen je dana \_\_\_\_\_ u/na  
\_\_\_\_\_, pred povjerenstvom u sastavu:

1. Izv. prof. dr. sc. Dalen Legović, dr. med. (predsjednik Povjerenstva)
2. Nasl. izv. prof. dr. sc. Zdravko Jotanović, dr. med.
3. Doc. dr. sc. Tomislav Prpić, dr. med.

Rad sadrži \_46\_ stranica, \_3\_ slike, \_0\_ tablica, \_52\_ literaturnih navoda.

## **ZAHVALA**

Zahvaljujem mentoru, izv. prof. dr. sc. Veljko Šantić, dr. med., na strpljenju, pomoći i dobroj volji tijekom pisanja diplomskog rada, kao i članovima komisije.

Najveće zahvale upućujem svojoj obitelji koja me podržavala i ohrabivala tijekom cjelokupnog školovanja. Posebne zahvale upućujem Marini na strpljenju, podršci i motivaciji tijekom cijelog studija, ali i izvan njega.

## SADRŽAJ

1. UVOD .....	1
2. SVRHA .....	2
3. PREGLED LITERATURE NA ZADANU TEMU .....	3
3.1 ANATOMIJA KOLJENOG ZGLOBA .....	3
3.2 ANATOMIJA PREDNJEG KRIŽNOG LIGAMENTA .....	4
3.2.1 Histološka građa prednjeg križnog ligamenta .....	6
3.2.2 Vaskularizacija i inervacija prednjeg križnog ligamenta .....	7
3.3 BIOMEHANIKA KOLJENA .....	8
3.4 BIOMEHANIKA PREDNJEG KRIŽNOG LIGAMENTA .....	10
3.5 OZLJEDA PREDNJEG KRIŽNOG LIGAMENTA .....	13
3.5.1 Mehanizam nastanka ozljede prednjeg križnog ligamenta .....	13
3.5.2 Rizični čimbenici .....	15
3.6 DIJAGNOSTIKA OZLJEDE PREDNJEG KRIŽNOG LIGAMENTA .....	16
3.6.1 Klinička slika ozljede prednjeg križnog ligamenta .....	16
3.6.2 Klinički testovi za ispitivanje ozljede prednjeg križnog ligamenta .....	17
3.6.2.1 Test prednje ladice .....	17
3.6.2.2 Lachman test .....	18
3.6.2.3 Pivot shift test .....	18
3.6.2.4 Jerk test .....	18
3.6.2.5 Stres radiografija .....	19
3.6.2.6 Artrometrija .....	20
3.6.3 Magnetna rezonancija koljena .....	20
3.6.4 Artroskopija koljena .....	20
3.7 LIJEČENJE .....	21
3.7.1 Prevencija .....	21

3.7.2 Konzervativno liječenje .....	22
3.7.3 Kirurško liječenje .....	23
3.7.3.1 Kirurško liječenje ozljeda prednjeg križnog ligamenta kroz povijest .....	23
3.7.4 Rekonstrukcija ACL-a .....	24
3.7.4.1 Postavljanje tunela i fiksacija .....	25
3.7.4.2 Presadci.....	28
3.7.4.3 Komplikacije .....	34
4. RASPRAVA .....	35
5. ZAKLJUČAK .....	37
6. SAŽETAK .....	38
7. SUMMARY .....	39
8. LITERATURA.....	40
9. ŽIVOTOPIS .....	46

## **POPIS KORIŠTENIH KRATICA I AKRONIMA**

ACL – prema eng. *anterior cruciate ligament* – **prednji križni ligament**

AM– prema eng. *anteromedial* – **anteromedijalno**

AP – prema eng. *anteroposterior* – **anteroposteriorno**

B-PT-B – prema eng. *bone-patellar tendon-bone*–**kost-patelarni ligament-kost**

HT – prema eng. *hamstring tendon*– **tetiva hamstringa**

lig. – prema lat. *ligamentum* - **ligament, sveza**

LL– prema eng. *laterolateral* – **laterolateralno**

m. – prema lat. *musculus* – **mišić**

MCL – prema eng. *medial collateral ligament*– **medijalni kolateralni ligament**

MRI – prema engl. *Magnetic resonance imaging* – **magnetska rezonancija**

OA – prema eng.. *osteoarthritis* – **osteoartritis**

PCL – prema eng. *posterior cruciate ligament* –**stražnji križni ligament**

PL– prema eng. *posterolateral*–**posterolateralno**

QT– prema eng. *quadriceps tendon*– **tetiva kvadricepsa**



## 1. UVOD

Prednji križni ligament (ACL) jedan je od glavnih stabilizatora koljena te zajedno sa stražnjim križnim ligamentom sudjeluje u kontroli pokreta u koljenom zglobu.(1)Ozljeda prednjeg križnog ligamenta jedna je od najčešćih ozljeda koljena, s učestalošću od približno 85 na 100 000 osoba u dobi između 16 i 39 godina.(2) Zbog sve većeg broja ljudi koji se bave sportskim aktivnostima, ova ozljeda je u znatnom porastu. Ozljeda ACL-a česta je kod osoba koje se bave sportom profesionalno, ali i rekreativno. Kod profesionalnih sportaša ozljeda nastaje zbog preopterećenja, a kod rekreativnih sportaša ozljeda je posljedica nedovoljne pripremljenosti. Sportovi koji izlažu koljeno velikim silama i naprezanjima kao što su nogomet, košarka i skijanje imaju veću incidenciju ozljede ACL-a. (3) Do ruptуре ACL-a obično dolazi tijekom aktivnosti koja uključuje nagle promjene smjera kretanja, naglo zaustavljanje, doskok ili direktan udarac u koljeno. Ovakve kretnje dovode do pojačanog rastezanja ACL-a te ako je ono veće od njegova praga rastezljivosti dolazi do ruptуре.(4,5)Danas se veliki dio pozornosti pridaje pripremi i edukaciji sportaša kako bi se ozljeda prevenirala. Liječenju ozljede može se pristupiti konzervativno i kirurški. Svaki oblik liječenja ima svoje indikacije i ograničenja. Danas se daje prednost kirurškim rekonstrukcijskim tehnikama koje omogućuju brži povratak aktivnostima.(6) Iako se rekonstrukcija smatra uspješnom metodom u 10-15% bolesnika biti će potrebno učiniti revizijsku rekonstrukciju. Ovakvi podaci ostavljaju prostor za daljnji razvoj operacijskih tehnika liječenja i predmet su daljnjih istraživanja.(7) Ozljeda ACL-a ima kompleksan način liječenja i oporavka, ali i dalje najveći problem predstavlja zaostajanje određenih tegoba. Najčešće dolazi do ponovne ozljede ACL-a, ozljede meniska, hondralne lezije te ranog razvoja posttraumatskog osteoartritisa.(6)

## **2. SVRHA**

Svrha ovog preglednog rada je prikaz etiologije, epidemiologije, kliničke slike, dijagnostike i liječenja ozljede prednjeg križnog ligamenta. Prikazati anatomiju i važnu ulogu prednjeg križnog ligamenta u biomehanici koljena te nastanak ozljede i mogućnosti liječenja.

### 3. PREGLED LITERATURE NA ZADANU TEMU

#### 3.1 ANATOMIJA KOLJENOG ZGLOBA

Koljeno predstavlja spoj između skeletnih elemenata i morfološki pripada grupi spojeva koja se naziva *diarthrosis*, *articulatio* ili zglob. Obilježja takvih spojeva su zglobna šupljina, zglobna čahura i zglobna ploha.(8) Koljeni zglob formira distalni okrajak femura koji artikulira s proksimalnim okrajkom tibije i sezamoidnom kosti, patelom.(9) Tako da u funkcionalnom smislu koljeni zglob možemo podijeliti na tibiofemoralni i patelofemoralni zglob. U patelofemoralnom zglobu artikulira zglobna ploha na stražnjoj strani patele, koja je vertikalnim hrptom podijeljena na lateralnu i medijalnu fasetu, s femoralnim sulkusom koji predstavlja mjesto sjedinjenja medijalnog i lateralnog kondila.(10)

Zglobne plohe na kondilima femura predstavljaju konveksna zglobna tijela koja su zakrivljena u transverzalnom i sagitalnom smjeru. Zakrivljenost u sagitalnom smjeru nije jednolika, već se zakrivljenost povećava od sprijeda prema natrag. Na kondilima tibije razlikujemo medijalnu zglobnu plohu koja je sagitalno ovalna i blago konkavna te lateralnu zglobnu plohu koja je trokutasta i ravna, a u stražnjem dijelu konveksna. Zglobne plohe na tibiji svojim oblikom nisu sukladne obliku zglobnih ploha na kondilima femura tj. inkongruentne su. Zbog inkongruentnosti, izravan kontakt zglobnih ploha femura i tibije postoji samo u središtu dok se periferno ostvaruje posredno putem meniska. Menisci su vezivnohrskavične pločice u koljenom zglobu nalazimo dva meniska, medijalni i lateralni. Medijalni menisk ima oblik otvorenog slova C i slabo je pokretan, dok je lateralni menisk oblika zatvorenog slova C jače je pokretan.(11) Uloga meniska je u povećanju kongruencije i kontaktu zglobnih površina,

omogućavanju lakšeg prijenosa sila opterećenja, proprioceptiji, stabilizaciji zgloba te raspodijeli zglobne tekućine.(8,12)

Zglobna čahura koljena ograđuje sve zglobne elemente i građena je od fibrozne i sinovijalne membrane. Sinovijalna membrana pruža se po cijeloj unutrašnjoj površini fibrozne membrane od rub zglobne površine na kondilima femura do ruba zglobne površine na tibiji. Funkcija sinovijalne membrane je izlučivanje sinovijalne tekućine koja prehranjuje i podmazuje zglobnu hrskavicu.(8,9,11) Uz zglobnu čahuru, koljeni zglob ima nekoliko ligamenta koji dodatno osiguravaju spoj i kontakt skeletnih elemenata. Na medijalnoj strani koljena nalazi se medijalni kolateralni ligament čija se površna vlakna spuštaju vertikalno od medijalnog epikondila femura te se hvataju na medijalnu površinu tibije iznad i iza hvatišta *pes anserinusa*, a duboka vlakna su kraća i srasla su s fibroznom membranom čahure i medijalnim meniskom. Lateralni kolateralni ligament za razliku od medijalnog je slobodan tj. nije vezan za zglobnu čahuru. Pruža se vertikalno od lateralnog epikondila femura, a završava na lateralnoj površini glave fibule.(9,11) Medijalni i lateralni kolateralni ligament su bočne veze koje se tijekom ekstenzije zategnu te na taj način osiguravaju stabilnost koljena u tom položaju, onemogućavajući rotacije, hiperekstenziju te adukciju i abdukciju zgloba.(11) Na prednjoj strani, kao nastavak tetive *m. quadricepsa femoris*, nalazi se patelarni ligament koji se proteže od donjeg ruba patele do *tuberositas tibiae*.(9) Stražnje pojačanje zglobne čahure predstavlja produžetak tetive *m. semimembranosus*, kosi poplitealni ligament, koji se pruža koso od medijalno prema lateralno. (11)

### **3.2 ANATOMIJA PREDNJEG KRIŽNOG LIGAMENTA**

U koljenom zglobu nalazimo dva ligamenta koji se zbog međusobnog križanja u sagitalnoj ravnini, a i zbog križanja samih vlakana unutar njih tijekom pregibanja koljena nazivaju križni

ligamenti. Prvi anatomske opisi križnih ligamenata datiraju još od 3000 godina pr.n.e., dok je ime ligamenata prvi naveo Claudius Galen iz Pergama (129–199 godina pr.n.e.).(13) Ovi ligamenti imaju i specifičan položaj. Nalaze se u sredini zgloba između fibrozne i sinovijalne membrane što ih karakterizira kao intraartikularne, ali ekstrasinovijalne ligamente. Razlikujemo prednji i stražnji križni ligament. Stražnji križni ligament (PCL) polazi s medijalne površine interkondilarne jame i proteže se prema dolje, natrag i lateralno te se hvata 1 do 1,5cm ispod zglobne linije na stražnjoj površini tibije.(9,11,14) Svojim položajem ograničava stražnju translaciju tibije u odnosu na femur te sprječava pretjeranu rotaciju koljena, posebno između 90° i 120° fleksije koljena. Uz to, PCL sekundarno se odupire varusu, valgusu i vanjskoj rotaciji koljena.(14)

Hvatište prednjeg križnog ligamenta (ACL) na femuru nalazi se na stražnjem dijelu medijalne površine lateralnog kondila. Hvatište ima oblik polukruga čija je prednja granica ravna, a stražnja konveksna. Njegova dulja os postavljena je blago unaprijed u odnosu na vertikalnu os dok je stražnji konveksitet paralelan sa stražnjom granicom zglobne površine lateralnog kondila od koje je udaljen 2mm. Neki autori navode da je hvatište više straga i više ovalnog oblika prosječne dužine 18mm i širine 11mm.(13,15) Na tibiji ACL je pričvršćen u prednjem interkondilarnom području, prostirajući se od 10 do 14mm od prednje granice tibije do *eminentia intercondylaris*. Prosječni raspon sagitalnih promjera je od 15 do 19mm, a transverzalnih od 10 do 13mm. Snopovi vlakana ACL-a se rašire na tibijalnom hvatištu što omogućava ACL-u da se podvuče pod krov interkondilarne jame tijekom ekstenzije koljena. U potpunoj ekstenziji, prednja vlakna ACL-a zavijaju oko prednjeg ruba interkondilarne jame što se naziva fiziološkim impingementom.(13) Pružajući se od femura prema tibiji, ACL ima kosi smjer prema dolje, naprijed i medijalno tako da mu je duža os pomaknuta unaprijed za 26° ( $\pm 6^\circ$ ) od vertikalne. Tijekom fleksije koljena, ACL se također zakreće u lateralnu spiralu što

je posljedica orijentacije njegovih koštanih hvatišta. Femoralno hvatište je postavljeno u uzdužnoj osi femura, dok je na tibiji u sagitalnoj (anteroposteriornoj) osi. Duljina ACL-a varira od 22mm do 41mm dok promjer nije cijelom dužinom jednak, već je najuži u središnjem dijelu, a prema hvatištima se povećava gdje je i do 3,5 puta veći.(13,15)

Iako je ACL jedan ligament, on ne funkcionira kao jedan snop vlakana čija su sva vlakna zategnuta ili opuštena istovremeno nego se zategnutost i opuštenost vlakana mijenja s opsegom kretnje. Funkcionalno se stoga ACL dijeli na dva snopa vlakana, anteromedijalni (AM) snop i posterolateralni (PL) snop, iako se anatomske odnosno histološke ne mogu razlikovati. Navodi se i treći funkcionalni snop, srednji snop, koji se nalazi između AM i PL snopa. Terminologija funkcionalnih snopova je određena s obzirom na njihova hvatišta na tibiji. AM snop inserira na anteromedijalnom, a PL snop na posterolateralnom dijelu hvatišta. Proksimalni dio hvatišta na femuru pripada AM snopu, a distalni dio PL snopu. U frontalnoj ravnini, AM snop ima vertikalni (70° obzirom na vertikalnu os koljena) dok PL snop više horizontalni smjer (55° obzirom na vertikalnu os koljena).(13)

### **3.2.1 Histološka građa prednjeg križnog ligamenta**

ACL, kao i svaki drugi ligament, građen je od gustog vezivnog tkiva. Ligament povezuje dvije kosti, a na njegovom hvatištu za kost gusto vezivno tkivo ne prelazi direktno u koštano. Postoji tranzicija iz jednog u drugo tkivo tako da gusto vezivno tkivo prelazi u vezivnu hrskavicu, zatim u mineraliziranu vezivnu hrskavicu te u koštano tkivo. Gusto vezivno tkivo građeno je od fibroblasta (20%) i međustanične tvari (80%). Fibroblasti su stanice koje sintetiziraju i izlučuju kolagen i ostale elemente međustanične tvari. Kolagena vlakna su pravilno paralelno raspoređeni snopovi vlakana. Najzastupljeniji su kolagen tipa I i III. Osnovna tvar međustanične tvari sastavljena je od glikozaminoglikana, adhezivnih proteina

(integrini, fibronektin), hijaluronske kiseline i vode. Osnovna tvar ima funkciju u potpori i povezivanju stanica međusobno i s međustaničnom tvari, skladištenju vode te služi kao medij u izmjeni tvari između krvi i stanica.(16) Struktura ligamenta je hijerarhijski uređena. Mreža isprepletenih, valovito raspoređenih kolagenih filamenata (promjera 150-250 nm) grupirani su u kolagena vlakna(promjera 1-20  $\mu\text{m}$ ) koja čine subfascikularnu jedinicu (promjera 100-250  $\mu\text{m}$ ) obloženu rahlim vezivnim tkivom, endotenon. Grupa od nekoliko subfascikularnih jedinica čini fascikulus (promjera od 250  $\mu\text{m}$  do nekoliko milimetara) kojeg okružuje epitenon. Fascikul se može direktno pružati s jednog na drugo hvatište ligamenta ili može imati spiralni tok. Svi fascikuli ligamenta obloženi su vezivnim tkivom koje se naziva paratenon.(15)

### **3.2.2 Vaskularizacija i inervacija prednjeg križnog ligamenta**

Vaskularizacija ACL-a posredovana je sinovijalnom membranom koja ga oblaže. Sinovijalna membrana obložena je žilama koje većim dijelom potječu od srednje genikularne arterije koja penetrira kroz stražnji dio zglobne čahure, a manji dio i od terminalnih grana medijalne i lateralne donje genikularne arterije koje potječu iz infrapatelarnog masnog tkiva. Anastomoziranjem grana ovih žila, formira se mreža periligamentarnih žila koja se pruža kroz cijelu duljinu ligamenta, a njihovi ogranci penetriraju u ligament i anastomoziraju s longitudinalnom mrežom endoligamentarnih žila. Vaskularizacija ACL-a nije jednaka cijelom njegovom duljinom. Veća je na krajevima, a manja je u srednjem dijelu ligamenta zbog većeg broja i veličine žila te zbog većeg broja anastomoza između periligamentarnih i endoligamentarnih žila na distalnom i proksimalnom kraju. Iako srednja genikularna arterija opskrbljuje distalnu epifizu femura i proksimalnu epifizu tibije, nema znatnije irigacije

ligamenta putem arterija na hvatištima ACL-a za kosti zbog prisutnosti vezivne hrskavice na spoju.(17)

Živčana vlakna koja inerviraju ACL ogranci su grana tibijalnog živca. Ona prodiru u zglobnu kapsulu straga i putuju zajedno s periligamentnim žilama u sinovijalnoj membrani. Većina živčanih vlakna putuje do endoligamentarnih žila u interfascikularnom vezivnom tkivu.(15)

Živci u ligamentu su mijelinizirani ili nemijelinizirani, a njihovi živčani završeci mogu biti inkapsulirani (Pucinijska i Ruffinijska tjelešca) ili slobodni. Slobodni živčani završeci imaju vazomotoričku i nociceptivnu ulogu. Pucinijska i Ruffinijska tjelešca su mehanoreceptori koji imaju proprioceptivnu ulogu koja omogućuje osjet položaja zgloba u prostoru, detekciju napetosti, pokreta, ubrzanja te pokreće refleksni odgovor mišića. Ova tjelešca najbrojnija su na krajevima ligamenta.(18,19) Tijekom pokreta dolazi do deformacije ligamenta čime se izazove aktivacija mehanoreceptora čiji se signal prenosi aferentnim živčanim vlaknima u centralni živčani sustav, gdje se obrađuje i dalje prenosi eferentnim živčanim vlaknima kako bi se aktivirala mišićna kontrola oko koljena. Ovaj ligamentno-mišićni kontrolni sistem naziva se ACL refleks. ACL refleks bitan je u stabilnosti koljena jer uz sam ligament on dodatno uključuje i mišićnu stabilizaciju koljenog zgloba. Obzirom da sile koje se javljaju tijekom pokreta nadilaze mogućnost istezanja ligamenta, potrebno je uključivanje okolne mišićne stabilizacije kako nebi došlo do puknuća ligamenta.(18,20)

### **3.3 BIOMEHANIKA KOLJENA**

Zglob koljena sudjeluje unošenju tjelesne mase, apsorpiranju udarca te igra glavnu ulogu u brojnim svakodnevnim kretanjima kao što su hodanje, trčanje, čučanje, uspinjanje ili silaženje niz stepenice. Obzirom na moguće kretanje u koljenom zglobu, opisujemo ga kao kombinaciju kutnog i obrtnog zgloba koja se naziva *trochoginglymus*. Inkongruentnost zglobnih površina i



specifična građa zglobnih ploha omogućuju kretnje u sagitalnoj (fleksija i ekstenzija), horizontalnoj (unutarnja i vanjska rotacija) i frontalnoj (adukcija i abdukcija) ravnini.(11,21) Opseg kretnji se razlikuje u pojedinim ravninama, a određen je orijentacijom glavnih ligamenata koljena. Najveći opseg je u sagitalnoj ravnini u kojoj je aktivna fleksija moguća do 140° (pasivna do 160°), a aktivna ekstenzija do 0° (hiperekstenzija do 5°). Unutarnja i vanjska rotacija moguće su jedino tijekom fleksije koljena, a najveći opseg rotacije ostvaruje se kod fleksije od 90° te iznosi između 45° i 60°. Vanjska rotacija ima veći opseg od unutarnje.(22,23)

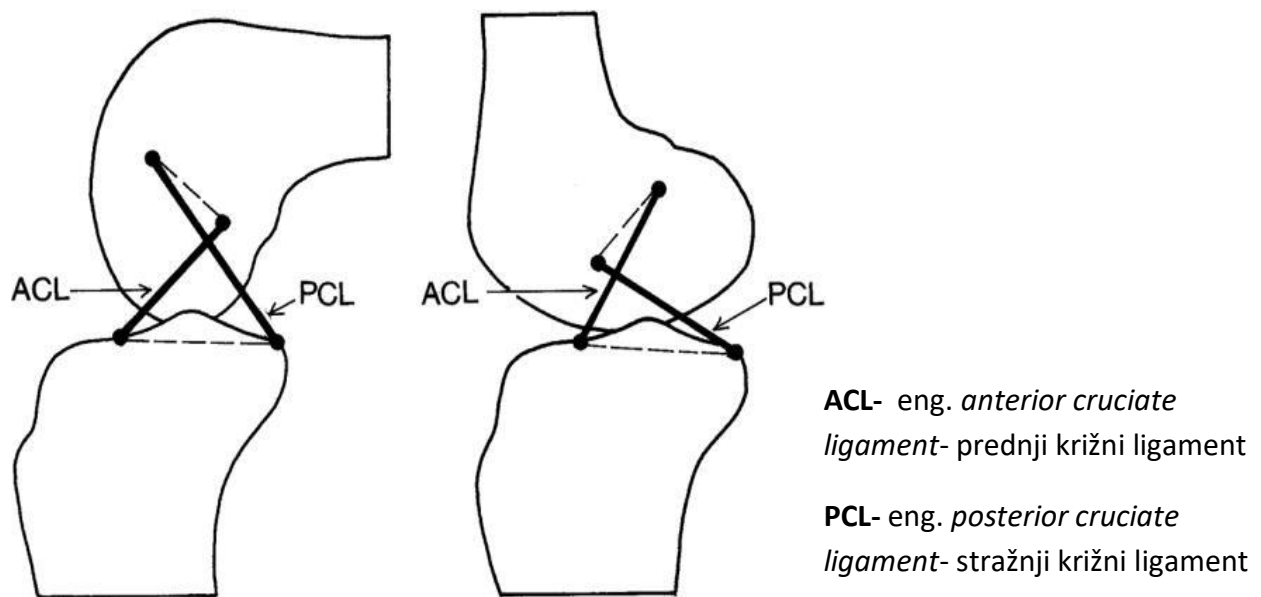
Prilikom hodanja, trčanja i drugih aktivnosti u kojima sudjeluje koljeni zglob, glavni mehanizam pokreta je fleksija i ekstenzija u koji se uključuje automatska inicijalna i terminalna rotacija te voljna rotacija. U potpunoj ekstenziji, kolateralni ligamenti i ACL su zategnuti te onemogućavaju niti jednu drugu kretnju osim fleksije. Ovaj položaj se naziva zaključano koljeno. Prilikom početne fleksije dolazi i do automatske inicijalne rotacije koja uključuje unutarnju rotaciju tibije ili ako je fiksirana tibija vanjsku rotaciju femura. Fleksiju koljena obilježava kombinacija rotacije i klizanja između femura i tibije. Kondili femura kotrljaju se prema natrag, a kližu prema naprijed. Vraćanjem u ekstenziju odvija se suprotno, kotrljaju se prema naprijed, a kližu prema natrag. Odnos rotacije i klizanja nije konstantan kroz cijeli opseg kretnje. Fleksija do 20° izvodi se predominantno na račun rotacije, dok je klizanje blago izraženo. Daljnjom fleksijom sve se više rotaciji uključuje i klizanje, koje je u završnim stupnjevima fleksije postaje dominantno. Rotacija koljena je policentrična kretnja pri čemu se centri rotacije mijenjaju tijekom različitih stupnjeva fleksije, a linija koja spaja sve centre rotacije ima oblik J-krivulje u sagitalnoj ravnini. Neposredno (10-15°) prije potpune ekstenzije, dolazi do pasivne vanjske rotaciju tibije ili unutarnje rotacije femura (u slučaju da je tibija fiksirana), zbog nejednake duljine medijalnog i lateralnog kondila femura. Zglobna

površina medijalnog kondila je dulja i stoga kada lateralni kondil femura završi sa svojom kretnjom (dosegne tibiju na terminalnom sulkusu), medijalnom kondilu je ostalo još zglobne površine (prstenasti dio kondila) za klizanje, zbog čega dolazi do unutarnje rotacije tibije. Tijekom inicijalne rotacije redosljed je obrnut. Terminalna rotacija u ekstenziji koljena uz ograničenja koje pružaju križni i kolateralni ligamenti, napetost stražnjeg dijela zglobne čahure i *m. quadriceps femoris*, dovodi do zaključavanja koljenog zgloba (eng. screw home mechanism). Time se osigurava stabilnost koljena tijekom ekstenzije.(11,21,24) U koljenom zglobu važnu ulogu ima i patelofemoralni dio artikulacije. Patelofemoralni zglob povećava krak poluge *m. quadricepsa*, osigurava stabilnost tijekom opterećenja, prenosi silu *m. quadricepsa femorisa* na tibiju te pruža zaštitu trohleji i kondilima femura u flektiranom koljenu.(22)

### **3.4 BIOMEHANIKA PREDNJEG KRIŽNOG LIGAMENTA**

Funkcija križnih ligamenata i oblik kondila su usko povezani. Istraživanja provedena na ljudskim embrijima dokazuju prisutnost križnih ligamenata već u 10. tjednu gestacije i to prije razvitka zglobnog prostora s mogućnosti kretanja. Ovako rana pojava križnih ligamenata govori u prilog o njihovoj ulozi u oblikovanju zglobnih površina na femuru i tibiji. Kako bi se ostvarila normalna mobilnost koljena ( $5^{\circ}$ - $0$ - $140^{\circ}$ ), hvatišta križnih ligamenata na femur moraju ležati na liniji koja s uzdužnom osi femura čini kut od  $40^{\circ}$ . Ta linija odgovara krovu interkondilarne jame na kojem se i nalaze hvatišta križnih ligamenata. Prednji i stražnji križni ligament zajedno sa svojim hvatištima na femuru i tibiji dijelovi su „crossed four-bar linkage“ sustava.(Slika 1) Ovaj sustav predstavlja središnju osovinu koja vodi kretanju u koljenu, osiguravajući sinhroniziranu rotaciju i klizanje kondila femura kako bi se mogao ostvariti puni

opseg pokreta. Shematski prikaz „crossed four-bar linkage“ sustava u sagitalnoj ravnini, ukazuje da se križni ligamenti kreću duž kružnih lukova.(24)



Slika 1. Crossed four-bar linkage (preuzeto s: Arthroscopy: The Journal of Arthroscopic & Related Surgery, Volume 16, Issue 7, 2000.)

Važan dio u kinematici „crossed four-bar linkage“ sustava su i kolateralni ligamenti čija se insercijska mjesta nalaze zamišljenoj Burmesterovoj krivulji. Važnost krivulje je u tome što u slučaju odstupanja insercija ligamenata od područja krivulje dovodi do značajne promjene u opterećenju kolateralnih ligamenata tijekom fleksije i ekstenzije. Križni ligamenti i kolateralni ligamenti zajedno stabiliziraju koljeno tijekom rotacije te pri varus ili valgus opterećenju. Također provjeravaju anteriorno i posteriorno pomicanje zglobnih površina. Unatoč njihovoj sinergističkoj ulozi, križni i kolateralni ligamenti djeluju antagonistički tijekom rotacije. Prilikom vanjske rotacije kolateralni ligamenti postaju zategnuti te se protive daljnjoj rotaciji i varus i valgus stresu, dok su križni ligamenti opušteni. Suprotno, tijekom unutarnje rotacije kolateralni ligamenti se pružaju vertikalno te se opuštaju, a križni ligamenti se međusobno uvijaju te postaju zategnuti što onemogućuje daljnju rotaciju te pružaju otpor varus i valgus

stresu.(24) Vlakna ACL-a nisu izometrična, već se izmjenjuje zategnutost i opuštenost vlakna tijekom pokreta u zglobu. Stoga podjela ACL-a na funkcionalne snopove olakšava objašnjenje njegove funkcije. U ekstenziji PL snop je zategnut dok je AM snop umjereno opušten. Tijekom fleksije femoralno hvatište ACL-a zauzima horizontalni položaj. Time se vlakana AM snopa zatežu zbog udaljavanja njegovih hvatišta dok se vlakna PL snopa opuštaju zbog približavanja njegovih hvatišta. Prednji dio ACL-a tijekom ekstenzije se odupire prednjem rubu interkondilarne jame, čime se sprječava hiperekstenzija. Prilikom unutarnje rotacije tibije dolazi do porasta napetosti obaju snopova zbog njihovog spiralnog zavijanja oko samih sebe. ACL tijekom mehanizma zaključavanja koljena (eng. screw-home mechanism), zbog njegove kratkoće tijekom ekstenzije, pri kojoj dolazi do napetosti u ligamentu, vodi tibiju u rotaciju.(10,13)

Glavna uloga ACL-a je odupiranje prednjoj translaciji i unutarnjoj rotaciji tibije. U toj rezistenciji PL snop doprinosi tijekom zadnji 30° ekstenzije, a AM snop dominantno tijekom viših stupnjeva fleksije. Zanimljiva činjenica je da se napetost AM snopa nije povećavala s povećanjem stupnja fleksije već je ostala konstantna.(1) Na ACL najveće sile opterećenja djeluju u stupnjevima fleksije manjim od 30°. Najveća sila od 300N zabilježena je kod hiperekstenzije koljena s prednjom silom od 100N i unutarnjom obrtnom silom od 10Nm.ACL je opterećen u fazi oslonca tijekom 5% do 25% ciklusa hoda nakon udarca petom (inicijalnog kontakta). Najveće opterećenje ACL-a zabilježeno je u međufazi (oslonac na stopalo). U tom dijelu ciklusa hoda kut koljena varira između 15° i 20°. U fazi njihanja ACL je najmanje opterećen.(16) Tijekom hodanja zabilježene su in situ sile od 156N, a spuštanjem niz stepenice od 445N.(1) Kod anterotibijalnog opterećenja, najveća in situ sila PL snopa bila je pri punoj ekstenziji, a smanjivala se s povećanjem fleksije. In situ sila AM snopa bila je niža nego u PL snopu pri punoj ekstenziji, ali se povećavala s povećanjem fleksije, dosežući

maksimum na 60° fleksije. Pod kombiniranim rotacijskim opterećenjem, in situ sila PL snopa bila je veća na 15°, a niža na 30° fleksije. In situ sila AM snopa bila je slična na 15° i 30° fleksije koljena. Studija rađena na koljenima s transsekcijom PL snopa dokazala je veću prednju translaciju tibije na 0° i 30° u usporedbi s netaknutim koljenom. Ovo ukazuje na važnost PL snopa u stabilizaciji koljena posebno kada je koljena blizu pune ekstenzije.(13)

### **3.5 OZLJEDA PREDNJEG KRIŽNOG LIGAMENTA**

Ozljeda ACL-a je jedna od najčešćih ozljeda ligamenata koljena, a čak 70% ozljeda ACL-a rezultat je sportske aktivnosti. Iako nisu poznati podaci o incidenciji ozljede ACL-a na globalnoj razini, neke zemlje poput Norveške, Švedske, Danske, Njemačke, Novog Zelanda i Sjedinjenih Američkih Država raspolažu podacima incidencije na nacionalnoj razini. Nacionalne incidencije ozljede ACL-a iz ovih šest zemalja kreću se u rasponu od 29 do 38 na 100 000 ljudi.(3,4,6) Ozljeda ACL-a najčešće se viđa u sportovima kao što su skijanje, nogomet i košarka. Istraživanja u SAD-u ustanovila su incidenciju ozljeda ACL-a od 14 na 100 000 nogometaša godišnje u razdoblju između 1989. i 2004. godine, 50 na 100 000 skijaša dnevno u razdoblju između 1991. i 1994. Godine te 17 na 100 000 košarkaša godišnje između 1989. i 2004. godine.(3) Najčešće se javlja kod mladih ljudi, u dobi od 15 do 25 godina.

#### **3.5.1 Mehanizam nastanka ozljede prednjeg križnog ligamenta**

Prema mehanizmu nastanka ozljede ACL-a dijelimo na kontaktne i beskontaktne. Kontaktne ozljede čine 30%, a beskontaktne 70% svih ozljeda ACL-a. Kontaktne ozljede nastaju zbog djelovanja vanjske sile, prilikom direktnog kontakta s drugim igračem ili objektom, na koljenu zglob uz fiksiranu tibiju. Beskontaktne ozljede nastaju prilikom nagle promjene pravca kretanja, naglog zaustavljanja, doskoka i usporavanja tijekom trčanja.(4,5,25,26) Glavna sila

koja opterećuje ACL je prednja translacija tibije koju generira *m. quadriceps femoris*. Do ozljede ACL-a dolazi u slučaju neoponirajućeg djelovanja *m. quadricepsa femorisa* prilikom naglog zaustavljanja ili doskoka s koljenom u ili blizu pune ekstenzije, kukom u ekstenziji te oslanjanjem tjelesne težine na petu. Zbog niskog stupnja fleksije smanjena je aktivnost mišića hamstringsa koji se protive pretjeranoj prednjoj translaciji tibije i na taj način štite ACL od pretjeranog istezanja i moguće rupture.(27,28) Iako je glavno opterećenje ACL-a u sagitalnoj ravnini, do ozljede dolazi najčešće kada je uključeno i opterećenje u frontalnoj i horizontalnoj ravnini. Stoga je mehanizam ozljede ACL-a uglavnom multiplanaran i uključuje prednju translaciju tibije, valgus stres te unutarnju ili vanjsku rotaciju tibije. Ovakvo multiplanarano opterećenje javlja se često prilikom nagle promjene smjera, doskoka s ekstenziranom koljenom te okretanjem s koljenom u ekstenziji i fiksiranim stopalom (eng. pivoting).(6,27,28,29) Kombinacija valgusa i vanjske rotacije koljena smatrana je glavnim mehanizmom za ozljedu ACL-a te je opisana kao dinamički valgus koljena (eng. position of no return). Dinamički valgus koljena uključuje adukciju i unutarnju rotaciju kuka, abdukciju koljena, prednju translaciju i vanjsku rotaciju tibije i everziju gležnja.(25,27,28,30) U slučaju da je ozlijeđen samo ACL, a ostale strukture koljena su intaktne tada se govori o izoliranoj ozljedi ACL-a. Do takve ozljede dolazi u slučaju nagle i snažne hiperekstenzije ili pri izravnom udarcu u koljeno uz fiksiranu tibiju.(31) U nekim slučajevima može se javiti i izolirana ozljeda jednog snopa ACL-a, dok je drugi intaktan. Mehanizam nastanka izolirane ozljede AM snopa i PL snopa je različit i ovisi pod kojim kutom fleksije koljena je došlo do ozljede zbog različite napetosti snopova. Izolirana ozljeda PL snopa nastaje utjecajem sile u punoj ekstenziji ili njenoj blizini, dok primjena sile u većem stupnju fleksije (30 do 60°), može dovesti do izolirane ozljede AM snopa.(32) Multiplanaran mehanizam uvijek dovodi do složene ozljede koji osim ACL-a uzrokuje i ozljedu drugih struktura koljena. Konkomitantna ozljeda

medijalnog kolateralnog ligamenta je najčešća i javlja se na svaku petu ozljedu ACL-a, a rezultat je valgus komponente multiplanarnog mehanizma ozljede ACL-a. Ozljeda medijalnog meniska uočava se u 18% do 54% slučajeva ozljede ACL-a. Valgus uz unutarnju rotaciju je mehanizam koji dovodi do medijalne nestabilnosti s naknadnim anteroposteriornim i rotacijskim silama smicanja kada dođe do rupture ACL-a, a uz udruženu rupturu MCL-a mogu se dodatno pojačati sile smicanja te dovesti do ozljede medijalnog meniska.(1) Ovakva složena ozljeda medijalnog kolateralnog ligamenta, medijalnog meniska i ACL-a poznata je pod nazivom „zlokobni trijas“ (eng. „unhappy triad“).(31) Konkomitantna ozljeda lateralnog meniska utvrđena je kod 17% do 51% ozljeda ACL-a, a može nastati kao rezultat opterećenja uzrokovanih valgusom i unutarnjom rotacijom.(1) Često, u 80% bolesnika s akutnom ozljedom ACL-a, MR-om koljena mogu se dokazati i edem kosti zgloba ili osteohondralna lezija. Uz početnu traumu, nedostatak funkcionalno normalnog ACL-a dovodi do kroničnih promjena statičkog i dinamičkog opterećenja koljena i povećanih sila na hrskavicu i druge zglobne strukture. Stoga se s vremenom mogu javiti naknadne intraartikularne ozljede, posebno hrskavice i meniska, koje dovode do ranijeg razvoja jačeg stupnja OA koljena. (33,34) Kod djece i adolescenata češće susrećemo avulzijske prijelome na tibijalnom ili femoralnom hvatištu ACL-a koji su posljedica prisutnosti hrskavične ploče rasta i njene relativne slabosti u odnosu na ACL.(26,31) U sklopu ozljede ACL-a mogu se javiti i prijelomi tibijalnog platoa. Prijelom lateralnog dijela tibijalnog platoa je patognomoničan za ozljedu ACL-a u odraslih i poznat je pod nazivom Segond fraktura.(25,35)

### **3.5.2 Rizični čimbenici**

Rizične čimbenike za ozljedu ACL-a možemo podijeliti na ekstrinzične i intrinzične. Ekstrinzične rizične čimbenike čine površina na kojoj se odvija sportska aktivnost (neravna,

mokra ili blatnjava), razina natjecanja (viša), stil igranja (agresivniji), obuća te vremenske prilike (kiša, ekstremna hladnoća). Intrinzični rizični čimbenici su dob, spol, tjelesna težina, labavost zglobova, snaga mišića, razina hormona, poremećaj u biomehanici i neuromuskulatorna kontrola.(4,26) Tako žene u odnosu na muškarce imaju 2 do 10 puta veći rizik za nastanak ozljede igrajući isti sport, imaju četiri puta veći rizik za ponovnu ozljedu ACL-a te šest puta veći rizik za razvoj kontralateralne ozljede ACL-a. Faktori koje smatramo povećanim rizikom za ozljedu ACL-a u žena su promjena razine hormona tijekom menstrualnog ciklusa, slabosti mišića hamstringsa, anatomija zdjelice (šira zdjelica s pojačanim varusom kuka, valgusom koljena i pronacijom stopala), Q-kut veći od 17° te abnormalnosti u neuromuskularnoj kontroli. Abnormalnosti u neuromuskularnoj kontroli kod žena izgleda da imaju vrlo značajnu ulogu , a ona se očituje u pojačanoj apsorpcije sile reakcije tla umjesto mišićima donjeg ekstremiteta, dominaciji *m. quadricepsa femorisa* u stabilizaciji koljena u odnosu na mišiće hamstringsa, u neravnoteži snage i koordinacije dominantne u odnosu na drugu nogu te nemogućnost u kontroli trupa u trodimenzionalnom prostoru zbog višeg centra mase u odnosu na muškarce što dovodi do većih lateralnih kretnji trupa tijekom sportskih aktivnosti.(16,29,36)

### **3.6 DIJAGNOSTIKA OZLJEDE PREDNJEG KRIŽNOG LIGAMENTA**

#### **3.6.1 Klinička slika ozljede prednjeg križnog ligamenta**

Evaluacija ozljede prednjeg križnog ligamenta započinje anamnezom i fizikalnim pregledom pomoću kojih se utvrđuje ili usmjeruje daljnja dijagnostika. Tijekom anamneze važno je upitati pacijenta kako je došlo do ozljede, budući da nas sam mehanizam ozljede može uputiti na ozljedu ACL-a , ali i na moguće udružene ozljede. Prilikom ozljede većina bolesnika osjeti snažnu bol u zglobu te naknadnu nestabilnost, otok i smanjenu pokretljivost koljena.



Fizikalni pregled treba započeti promatranjem pacijentovog hoda te moguće izbrisane konfiguracije koljena prisutnim otokom u koljenu. Prema Noyesu i suradnicima, u odsustvu koštane traume, vjeruje se da neposredni izljev u koljenu ima 72% korelacije s ozljedom ACL-a. Ispitivanjem pokreta zgloba često možemo utvrditi kontrakturu zgloba sa smanjenjem fleksije i nemogućnost potpune ekstenzije koljena. Sam izljev u zglob utječe na ukupnu pokretljivost zgloba, dok rupturirani bataljak ACL-a ili ozljeda meniska dovode do bolnog smanjenja ekstenzije.(5,25)

### **3.6.2 Klinički testovi za ispitivanje ozljede prednjeg križnog ligamenta**

Za testiranje ACL-a koristi se više manevara koje treba provoditi kad god postoji sumnja na ozljedu ACL-a.(5)

#### **3.6.2.1 Test prednje ladice**

Test prednje ladice izvodi se tako da pacijent leži na leđima s fleksijom u kuku od 45°, savijenim koljenom pod kutom od 90° i punim stopalom na podlozi. Ispitivač sjedi na prstima testiranog ekstremiteta kako bi stabilizirao distalni dio potkoljenice, a objema rukama obuhvaća proksimalni dio potkoljenice sa stražnje strane, tik ispod tibijalnog platoa ili tibiofemoralne linije zgloba, s palcima na *tuberositas tibiae* te pokušava povući potkoljenicu prema naprijed. Test se smatra pozitivnim u slučaju značajnog pomaka tibije prema naprijed ili „mekan krajnji osjećaj“. Ovaj test ima osjetljivost od 92% i specifičnost od 91% za kronične ozljede, ali ne i za akutne ozljede. Mogući je i lažno pozitivni nalaz u slučaju ako se u početnom položaju ne primijeti pad tibije prema straga, što je znak ozljede stražnjeg križnog ligamenta.(5,25,31)

### **3.6.2.2 Lachman test**

Lachman test provodi se na način da pacijent leži na leđima i koljenom savijenim pod kutom od 30°. Ispitivač bi trebao jednom rukom stabilizirati distalnu bedrenu kost, a drugom rukom obuhvatiti proksimalni dio tibije sa stražnje strane s palcem na *tuberositas tibiae*. Test se izvodi tako da ispitivač povlači tibiju prema naprijed. Pri povlačenju potkoljenice sprijeda, netaknuti ACL trebao bi spriječiti pomicanje potkoljenice na bedrenoj kosti prema naprijed, „čvrst osjećaj na kraju“. Povećana prednja translacija potkoljenice s „mekanim osjećajem na kraju“ ukazuje na ozljedu ACL-a odnosno pozitivan test. Ovaj test ima osjetljivost od 95% i specifičnost od 94% za ozljedu ACL-a.(5,25)

### **3.6.2.3 Pivot shift test**

Pivot shift test provodi se s pacijentom u ležećem položaju. Test započinje s koljenom u ekstenziji i kukom u fleksiji od 20-30°. Ispitivač će jednom rukom uvesti tibiju u unutarnju rotaciju, a drugom će početi stavljati valgus stres na koljeno te će pomicati koljeno iz potpune ekstenzije u fleksiju. Test je pozitivan ukoliko prilikom fleksije koljena od 30-40° dođe do stražnje subluksacije tibije te se osjeti „škljocanje“. Do stražnjeg pomaka tibije dolazi zbog zategnutosti iliotibijalne trake koja djeluje kao fleksor za vrijeme fleksije od 30-40°. Ovo je vrlo specifičan test (98%) kada je pozitivan.(5,25)

### **3.6.2.4 Jerk test**

Jerk test se provodi na način da pacijent leži na leđima, a ispitivač podupire donji ud držeći za gležanj jednom rukom. Ud se postavlja u početni položaj što podrazumijeva fleksiju kuka od 45° te fleksiju koljena od 90°. Druga ruka ispitivača primjenjuje valgus stres na lateralni plato tibije. Dok se primjenjuje valgus sila na koljeno, ispitivač rotira tibiju prema unutra rukom

koja drži gležanj. Potom se postupno koljeno vodi u ekstenziju. U pozitivnom testu, lateralni plato tibije će se subluksirati prema naprijed kad se koljeno flektira blizu 30°. Kako se koljeno ekstendira, tibija će naglo vratiti iz sublukacije. Naglo vraćanje iz sublukacije lateralnog platoa tibije naziva se "jerk" tj. trzaj.(37)

### **3.6.2.5 Stres radiografija**

Osim klasičnih RTG snimka koljena u anetriposteriornom i laterolateralnom smjeru te aksijalnim snimkama patele koristimo se i tzv. stres snimkama. Stres radiografija je metoda vizualnog promatranja i kvantifikacije stabilnosti kao odgovor na primijenjenu silu na zglob koljena. Razina stabilnosti koljena u anteroposteriornom smjeru istražuje se laterolateralnom snimkom zgloba prije i nakon primjene sile opterećenja pomaka tibije prema naprijed u odnosu na fiksirani femur. Opisano je nekoliko pasivnih i aktivnih tehnika snimanja. Najjednostavnija pasivna tehnika je manualno izvođenje Lachman testa tijekom snimanja ili uređajem koji drži bedrenu i potkoljenu kost u fiksnom položaju, a zatim primjenjuje silu na stražnju potkoljenu, proizvodeći prednju translaciju tibije. Kod aktivne tehnike bolesnik leži na leđima s koljenom postavljenim preko podloška. Tijekom snimanja, pacijent kontrakcijom kvadricepsa izvodi ekstenziju potkoljenice koja će translirati tibiju prema naprijed, a stupanj translacije se uspoređuje kontralateralnom nogom. Druga aktivna tehnika izvodi se na način da pacijent stoji na nozi, koja se snima, sa flektiranim koljenom od 20°. Iako aktivne tehnike primjenjuju fiziološki mehanizam, zbog nemogućnosti ponovljivosti i standardizacije među pacijentima rijetko se koriste u praksi. Značajnost dijagnostičke vrijednosti stres radiografije u usporedbi s kliničkim pregledom ili magnetskom rezonancom nije jasno dokazana te se uglavnom koristi kao dodatna metoda potvrde dijagnoze ozljede ACL-a.(38)

### **3.6.2.6 Artrometrija**

Artrometri su uređaji dizajnirani za ispitivanje mehaničke stabilnosti koljena u anteroposteriornom smjeru, a jedan od najčešće primjenjivanih uređaja je KT-1000/2000. Uređaj se pričvršćuje na potkoljenu bolesnika koja se ručicom na aparatu povlači prema naprijed bilježeći veličinu pomaka. Prednosti artrometrije su jednostavno izvođenje, usporedivost rezultata, veća objektivnost u usporedbi s kliničkim pregledom te odsutnost zračenja.(32,38)

### **3.6.3 Magnetna rezonancija koljena**

Iako se ozljeda ACL-a može klinički dijagnosticirati, za potvrđivanje dijagnoze često se koristi snimanje magnetskom rezonancom (MRI). MRI je primarni način dijagnosticiranja patologije ACL-a s osjetljivošću od 86% i specifičnošću od 95%. MRI omogućuje da se oba funkcionalna snopa mogu posebno pregledati kroz sagitalne, sagitalno kose i koronalno kose prikaze. Primarni znakovi MRI-a ukazat će na promjene povezane izravno s ozljedom ligamenta, dok su sekundarni znakovi one promjene usko povezane s ozljedom ACL-a. Primarni znakovi uključuju edem, pojačani signal ACL-a na T2 snimkama, prekid vlakana i promjenu očekivanog tijeka ACL-a. Sekundarni znakovi uključuju edem koštane srži (prisutnu u više od 80% slučajeva ozljede ACL-a), udruženu ozljedu medijalnog kolateralnog ligamenta i/ili meniska ili prednju translaciju tibije veću od 7mm u odnosu na femur.(5,25,32)

### **3.6.4 Artroskopija koljena**

Dijagnoza ozljede ACL-a se može postaviti i artroskopijom koljena. Međutim, rijetko se koristi kao početni korak u dijagnozi, jer predstavlja invazivan kirurški zahvat, a zahtijeva i anesteziju bolesnika. Artroskopija se smatra zlatnim standardom jer je osjetljiva od 92% do

100% i specifična od 95% do 100%. Prednosti artroskopije su gotovo sigurno dokazivanje ozljede ACL-a te pridruženih ozljeda meniska i zglobne hrskavice, kao i mogućnost njihovog promptnog zbrinjavanja.(5,25)

### **3.7 LIJEČENJE**

#### **3.7.1 Prevencija**

Proučavanjem i identifikacijom rizičnih čimbenika i mehanizama ozljede ACL-a razvili su se brojni preventivni programi s ciljem smanjenja rizika i prevencije ozljeda. Iako različiti, ovi programi baziraju se na šest osnovnih načela koja treba slijediti pri razvijanju programa prevencije ozljeda ACL-a. Ova načela uključuju dob, biomehaniku, suradljivost, doziranje, informiranje i vježbanje. Adolescentna dob je kritična dob za razvoj neuromuskularne kontrole tijekom koje djeca mogu prevladati određene deficite, u suprotnome ovaj se deficit može nastaviti i u odrasloj dobi i povećati rizik sportaša za ozljedu ACL-a. Neispravna biomehanika korelirala s poremećenim obrascem kretanja tijekom sportskih aktivnosti što je uz povećani valgus koljena je jedan od najboljih pokazatelja povećanog rizika od ozljede ACL-a. Dobra suradljivost tijekom izvođenja preventivnog programa kao i redovito sudjelovanje također se pokazala važnom. Tako se većina studija slaže se da bi vrijeme vježbi trebalo trajati između 20 i 30 minuta i to nekoliko puta tjedno, gdje se bolji učinak postigao nizom različitih vježbi u odnosu na programe koji uključuju samo jednu vrstu vježbanja. U to su uključene vježbe snage, vježbe za ravnotežu, proprioceptivne aktivnosti na daskama za ravnotežu, aktivnu stabilnost jedne noge, dinamičke vježbe stabilnosti zglobova, trening skokova, pliometrijske vježbe i vježbe spretnosti. Programi koji su uključivali samo trening

snage bili su među najučinkovitijima u prevenciji ozljeda ACL-a, međutim samo vježbanje snage bilo je manje učinkovito od preventivnih programa koji uključuju pliometriju, vježbe snage i neuromuskularni trening. Primjena takvih preventivnih programa smanjila je rizik za ozljedu ACL-a za 52% kod sportašica i 85% kod sportaša.(25,29)

### **3.7.2 Konzervativno liječenje**

Konzervativan pristup liječenja ozljeda ACL-a prvenstveno je namijenjen osobama s niskim funkcionalnim zahtjevima, u slučaju manjeg stupnja oštećenja ligamenta ili osoba bez simptoma nestabilnosti. Akutna faza liječenja sastoji se od „RICE“ terapije, koja uključuje mirovanje, ledene obloge, kompresivni zavoj i podizanje zahvaćenog donjeg udova. Pacijenti ne smiju opterećivati zahvaćeni ekstremitet te se po potrebi mogu koristiti štike ili ortoza. Rehabilitacija se provodi kroz tri faze, u trajanju od deset tjedana, tijekom kojih se postupno nastoji postići normalan opseg pokreta, poboljšati propriocepcija, normalizirati hod te ojačati miškulatura koja stabilizira koljeno. Otprilike polovica pacijenata koji u početku odaberu konzervativni pristup kasnije se ipak odluče za rekonstrukciju ligamenta.(5,32,40)

Rehabilitacija također ima bitnu ulogu u prijeoperacijskom i postoperacijskom razdoblju. Prijeoperacijska rehabilitacija ima za cilj uspostavu potpune pokretljivosti koljena, sprečavanje atrofije i slabost mišića natkoljenice te povećanje snage mišića kuka i stopala. Postoperacijska rehabilitacija započinje nulti ili prvi postoperacijski dan. U rehabilitacijskom protokolu važno je znati da presađak prolazi proces nekrotiziranja prvih nekoliko tjedana, nakon kojeg slijede revaskularizacija i zaraštavanje. Stoga je bitno prilagoditi vježbe te postupno povećavati intenzitet vježbi nakon operacijskog zahvata. Osim toga vježbe i funkcionalni trening ovisi i o čimbenicima kao što su dob i opće zdravstveno stanje bolesnika, vrsta presatka, način fiksacije te prisutnost konkomitantnih ozljeda.(40)

### **3.7.3 Kirurško liječenje**

Odluka o kirurškom liječenju temelji se na čimbenicima kao što su razina tjelesne aktivnosti bolesnika, funkcionalni zahtjevi, dob, zanimanje te postojanju udruženih ozljeda. U mladih odraslih osoba koje se žele vratiti aktivnostima prije ozljeda, kirurško liječenje smatra se zlatnim standardom.(5,34)

#### **3.7.3.1 Kirurško liječenje ozljeda prednjeg križnog ligamenta kroz povijest**

Mayo Robson, 1895. godine, prvi izvodi primarni popravak ACL-a. On je pomoću catgut ligature izvršio ponovno pripajanje oba križna ligamenta za njihova femoralna hvatišna mjesta. Nakon nekoliko tjedana imobilizacije, koljeno se smjelo pomicati i šest godina postoperativno pacijent je izvijestio da je koljeno „savršeno jako”. Nešto kasnije, 1903. godine, F. Lange pokušao je zamijeniti ACL pomoću pletene svile pričvršćene za *semitendinosus* kao zamjena ACL-u, ali njegov pokušaj nije bio uspješan. Primarni popravak ACL-a dalje je usavršavan tako da je 1970-ih i 1980-ih otvoreni primarni popravak ACL-a postao je standardi postupak liječenja uz dobre početne rezultate. Preokret u pristupu liječenja započeo je objavom dugoročne studije Feagin-a i Curl-a 1976. godine u kojoj je zabilježena stopa od više od 50% ponovnog puknuća ACL-a unutar 5 godina od primarnog popravka. Osim toga, kontrolirane studije kirurške rekonstrukcije ACL-a pokazale su bolje rezultate u odnosu na primarni popravak (Andersson i sur. 1991; Engebretsen i sur. 1990; Grontvedt i sur. 1996). Kao rezultat toga do 90-ih godina otvoreni popravak ACL-a bio je gotovo u potpunosti napušten u korist rekonstrukcije ACL-a koja je danas metoda izbora u zbrinjavanju ozljede ACL-a.(41,42)

### 3.7.4 Rekonstrukcija ACL-a

Procjenjuje se da se godišnje samo u SAD-u izvede približno 200 000 rekonstrukcija ACL-a, a očekuje se da će se njihov broj dodatno povećati kao rezultat sve većeg sudjelovanja adolescenata i mlađih ljudi u sportskim aktivnostima. Svrha rekonstrukcije ACL-a je vratiti stabilnost i normalnu kinematiku zahvaćenog koljena. Analizom rezultata liječenja pokazalo se da se 81% bolesnika koji su liječeni rekonstrukcijom ACL-a vratilo nekim sportskim aktivnostima, 65% se vratilo na razinu prije ozlijede te da se 55% sportaša vratilo natjecanjima visoke razine.(5,34) U 1970-ima i 1980-ima ekstraartikularni postupak bio je uobičajen postupak za rekonstrukciju ACL-a. Međutim, zbog rezidualne nestabilnosti i kasnijeg razvoja degenerativnih promjena zgloba biva napušten. Tome je doprinio i razvoj intraartikularne rekonstrukcije ACL-a artroskopskom tehnikom. Tako da je danas artroskopska rekonstrukcija ACL-a s autolognim ili alogenim presadcima opće prihvaćena standardna metoda rekonstrukcije.(1,44)

Rekonstrukcija ACL-a uključuje uklanjanje oštećenog ACL-a, uzimanje autolognog presatka, pripremu različitih vrsta presadaka, bušenje tibijalnih i femoralnih tunela te ugradnju i fiksiranje presatka.(43) Kod odluke kada nakon ozlijede učiniti rekonstrukciju treba uzeti u obzir povećanu incidenciju ozljeda meniska i hrskavice nakon odgođene rekonstrukcije ACL-a, rizik od artrofibroze povezan s ranom rekonstrukcijom ACL-a te gubitak mišićne snage uslijed neaktivnosti kada se operacijski zahvat odgađa. Degenerativne promjene hrskavice nakon ozljede ACL-a značajno se povećavaju te većina studija izvještava da se 20% hondralnih lezija javlja u vrijeme ozljede ACL-a, a novih 20% do 30% razvija se kasnije zbog nestabilnost koljena. Ozljede meniska u razdoblju između 11 i 32 mjeseca nakon ozljede ACL-a javljaju se u 10% do 50% bolesnika. Artrofibroza sprječava obnavljanje čitavog opsega



pokreta, pogotovo izostanak pune ekstenzije. Retrospektivnom analizom, pokazalo se da 52% pacijenata operiranih u prvom tjednu i 17% pacijenata operiranih u drugom i trećem tjednu nakon ozljede ACL-a razvilo artrofibrozu, dok kod pacijenata operiranih nakon trećeg tjedna nije zabilježen razvoj artrofibroze. Rani postoperacijski rehabilitacijski program koji obuhvaća pasivno pokretanje koljena povezan je s nižim stupnjem razvoja kontrakture zgloba u rekonstruiranim koljenima. Također je utvrđeno da prijeoperacijski deficit snage kvadricepsa  $\geq 20\%$  među najvažnijim prediktorima lošeg kliničkog ishoda. Stoga se preporuča u takvim slučajevima odgoditi operacijsko liječenje te provesti rehabilitacijsko liječenje kako bi se povratila mišićna snaga.(32,34)

#### **3.7.4.1 Postavljanje tunela i fiksacija**

Rekonstrukcija ACL-a može se podijeliti na neanatomsku i anatomsku. Neanatomska rekonstrukcija postavlja presadak izvan izvornog hvatišta ACL-a. Vertikalno orijentirani presadci, koji se često opažaju u neanatomskim rekonstrukcijama, pokazali su sposobnost uspostave stabilnosti u sagitalnoj ravnini, ali ne pružaju odgovarajuću rotacijsku stabilnost. Nadalje, neanatomska postavljanje tunela može promijeniti sile koje opterećuju presadak i jedno je od glavnih razloga zbog kojih presadci ne uspiju (kontinuirana nestabilnost ili ponovna puknuća) nakon rekonstrukcije. Trenutni je trend usmjeren prema anatomskoj rekonstrukciji ACL-a u pokušaju obnavljanja nativnog hvatišta ACL-a na tibijalnoj i femoralnoj strani koljena kako bi se stvorila izvorna funkcionalna kinematika. Anatomska rekonstrukcija može se izvesti pomoću „single bundle“ ili „double bundle“ rekonstrukcije. „Single bundle“ rekonstrukcija uključuje rekonstrukciju jednog snopa, dok u „double bundle“ rekonstrukciji se rekonstruiraju i AM i PL snop s namjerom da se pobliže reproducira izvorna anatomija, a time i kinematika koljena. Odabir rekonstrukcijske tehnike trebao bi se temeljiti na tehničkim

vještinama operatera, razini aktivnosti pacijenta i na intraoperativnim mjerenjima (veličina ACL-a na sredini, mjesta insercije ACL-a i širina interkondilarnog ureza). Kontraindikacije za „double i single bundle“ rekonstrukciju su iste i uključuju mjesto insercije ACL-a manje od 14 mm, širinu ureza manje od 12 mm, otvorena epifizna ploča rasta, veliki koštani edem, oštećenje hrskavice većeg stupnja i ozljede više ligamenata koljena. Usko mjesto insercije te okolni prostor, tehnički je vrlo zahtjevan za postavljanje anatomskih tunela i može dovesti do kasnijeg sraza presatka što rezultira njegovim ranim propadanjem.(32,45) Položaj femoralnog tunela utječe ne samo na kinematiku koljena već i na duljinu presatka puno više nego položaj tibijalnog tunela. Uz to, malpozicija femoralnog tunela je češća nego tibijalnog, a pogreške u postavljanju tunela na femuru su kritičnije zbog blizine središta osi kretanja koljena. Femoralni tunel može se izraditi transtibijalnim (TT), anteromedijalnim (AM) portalom ili tehnikom izvana prema unutra (eng. outside-in).(1,46)

Do početka 21. stoljeća, rekonstrukcija ACL-a transtibijalnim bušenjem femoralnog tunela bila je uobičajena kirurška tehnika. Međutim, vrlo je teško učiniti tunel na mjestu anatomskog hvatišta ACL-a na lateralnom kondilu femura kroz tibijalni tunel. Stoga TT tehnika ima tendenciju stvaranja femoralnog tunela na neanatomskom mjestu, ispred i iznad native insercije ACL-a na femuru što dovodi do postavljanja presatka previše anteriorno i vertikalno te čime se uspostavlja izometrijska, a ne anatomska rekonstrukcija. Neanatomsko postavljanje može dovesti do propadanja presatka, rotacijske nestabilnosti te pridonijeti oštećenju meniska, zglobne hrskavice i razvoju degenerativnog osteoartritis. TT tehnika ima prednosti kao što su kraće vrijeme rada, nema potrebe za fleksijom koljena većom od 90° za bušenje femoralnog tunela, a stvaranjem paralelnih femoralnih i tibijalnih tunela omogućuje se lak prolazak presatka. Za bolje postavljanje native insercije ACL-a na femuru razvijene su modificirane TT tehnike koje omogućuju više horizontalni i kosi položaj femoralnog tunela.

Iako stvaraju femoralni tunel bliže otisku ACL-a od konvencionalne TT tehnike, kraća duljina tibijalnog tunela i proširenje intraartikularnog otvora tibijalnog tunela su neizbježni.(46)

Boljem razumijevanju anatomije koljena te poboljšanju kirurških tehnika i instrumenata, posljednjih nekoliko godina zabilježen je pomak u tehnikama za anatomsku rekonstrukciju ACL-a. Tehnika anteromedijalnog portala i tehnika izvana prema unutra su tehnike neovisne o tibijalnom tunelu te se koriste za anatomsku rekonstrukciju ACL-a. Ove tehnike omogućuju veću slobodu, fleksibilnost i bolju vizualizaciju hvatišta ACL-a za postavljanje femoralnog i tibijalnog tunela. Polazna točka na tibiji može biti bliže *tuberositas tibiae*, a svrdlo se može umetnuti pod strmijim kutom u usporedbi s TT tehnikom. Ovo sprječava jatrogenu ozljedu medijalnog kolateralnog ligamenta i stvara dulji tibijalni tunel za jaču fiksaciju presatka za kost. Također, kako su femoralni i tibijalni tuneli postavljeni u području anatomskih hvatišta smanjuje se rizik od sraza jer će presadak biti postavljen niže u interkondilarnom prostoru.

Tehnika AM portala omogućuje preciznije postavljanje vodilice femoralnog tunela i poboljšanu vizualizaciju hvatišta ACL-a. Međutim, tehnika AM portala ima nekoliko nedostataka kao što su rizik od stvaranja kratkog tunela na femuru, veća mogućnost oštećenja stražnjeg zida tunela, rizik od ozljeda peronealnog živca distalnim i inferiornim izlaskom igle-vodilice femoralnog tunela, poteškoće u održavanju željenog položaja vodilice femoralnog tunela te mogućnost ozljede zglobne hrskavice medijalnog kondila femura tijekom bušenja u hiperfleksiranom položaju koljenu.(46)

Tehnika izvana prema unutra može se izvesti na retrogradan način. Retrogradan način podrazumijeva bušenje tunela od lateralnog korteksa distalnog dijela femura prema koljenom zglobu uz istovremeno ciljanje središta hvatišta ACL-a. U usporedbi s TT tehnikom, ova tehnika omogućava kirurzima da postavite vodilicu femoralnog tunela, istovremeno

izbjegavajući jatrogene ozljede na epifizijalnoj ploči, a korisna je i u slučajevima kada se noga ne može saviti više od 130° za bušenje dodatnog AM portala što je neophodno za anatomske postavljane femoralnog tunela. Postoji nekoliko komplikacija retrogradne tehnike izvana prema unutra, kao što je migracija transplantata, migracija uređaja za fiksiranje, zaglavljivanje presatka u tunelu i ubacivanje mekog tkiva između uređaja za fiksiranje i korteksa femura.(46)

Metode fiksacije uključuju fiksiranje mekog ili koštanog tkiva u distalnom dijelu femura i proksimalnom dijelu tibije unutar koštanog tunela ili na udaljenosti od koljenog zgloba. Fiksacija presatka može se učiniti kompresijom interferentnim bioapsorbilnim ili metalnim vijkom ili jednim od suspenzijskih mehanizama uz učvršćenje presatka na manjoj ili većoj udaljenosti od koljenog zgloba. Tibijalna fiksacija smatra se „slabom karikom“ početne fiksacije presatka zbog niže mineralne gustoće proksimalne tibije i kuta pod kojim sile djeluju na presadak na tibijalnoj strani u usporedbi s distalnim dijelom femura.(43)

#### **3.7.4.2 Presadci**

Strukturna i mehanička svojstva presatka kao i način ugradnje presudni su čimbenici u odabiru presatka.(16) Obzirom na podrijetlo presatka možemo ih podijeliti na biološke i sintetske.

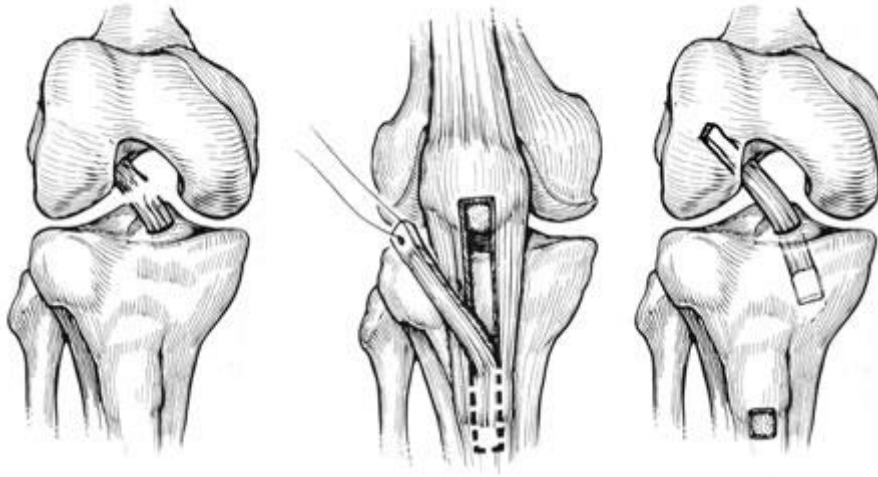
##### **3.7.4.2.1 Biološki presadci**

Biološki presadci mogu se klasificirati kao autologni, alogeni i ksenogeni presadci. Presadci uzeti iz vlastite tetive ili ligamenta bolesnika za rekonstrukciju ACL-a nazivaju se autolognim presadcima. Prednosti autolognih presadaka je odsutnost odbacivanja stranog tijela, razvoja alergijskih reakcija te prijenosa bolesti. Rekonstrukcije temeljene na autolognim presadcima

zahtijevaju više vremena za operaciju, a i morbiditet mjesta uzimanja presatka također može imati štetan učinak na ishod. Zbog djelomične nekroze tkiva nakon implantacije, svi autologni presadci podložni su slabljenju. Stoga bi početna čvrstoća autolognog presatka u vrijeme uzimanja trebala biti dovoljno veća od nativnog ACL-a da nadoknadi gubitak snage koji nastaje uslijed nekroze tkiva. Autologni presadci prolaze kroz proces ligamentizacije tijekom razdoblja od 24 mjeseca nakon operacije što je potvrđeno na animalnim studijama. Najčešći odabir za autologne presatke su kompleks kost-patelarni ligament-kost (B-PT-B), tetiva kvadricepsa (QT), tetive hamstringsa (HT) i fascia lata.(16)

Tehnika rekonstrukcije ACL-a pomoću B-PT-B presatka nazvana je Jones-ov postupak u čast Kenneth Jones-u koji je prvi objavio rad 1963. godine u kojem opisuje ovu tehniku rekonstrukcije. Jones-ov postupak sastoji se od uzimanja centralne trećine patelarnog ligamenta iz ipsilateralnog ili iz kontralateralnog koljena. Tijekom uzimanja presatka također se uzimaju i koštani dijelovi s patele i tibije tako da se presadak sastoji od patelarnog ligamenta s koštanim krajevima.(Slika 2) Uključivanje takvih koštanih dijelova omogućuje brže ugrađivanje presatka u kost što pospješuje raniju ligamentizaciju i revaskularizaciju te omogućuje raniji povratak u aktivnost. Pokazalo se da B-PT-B presatkom postiže veća stabilnost koljena u odnosu na rekonstrukciju tetivom hamstringsa, na što upućuju bolji rezultati na Lachman testu, pivot shift testu i instrumentacijskom ispitivanju stabilnosti koljena. Također B-PT-B presadak ima nižu stopu ponovne rupture u odnosu na tetivu hamstringsa. Unatoč navedenim prednostima, postoje i određeni nedostaci kao što su morbiditet na mjestu uzimanja presatka, visok postotak postoperativnih bolova u prednjem dijelu koljena (posebno tijekom klečanja), rizik od prijeloma patele, rizik od puknuća patelarnog ligamenta te deficit u ekstenziji koljena.(32,34,41,47) Rekonstrukcija prednjeg križnog ligamenta s B-PT-B presatkom dugo je smatran metodom izbora kod mladih aktivnih

bolesnika i sportaša na visokoj razini, obzirom na izvrsne rezultate kod većih opterećenja.(47)

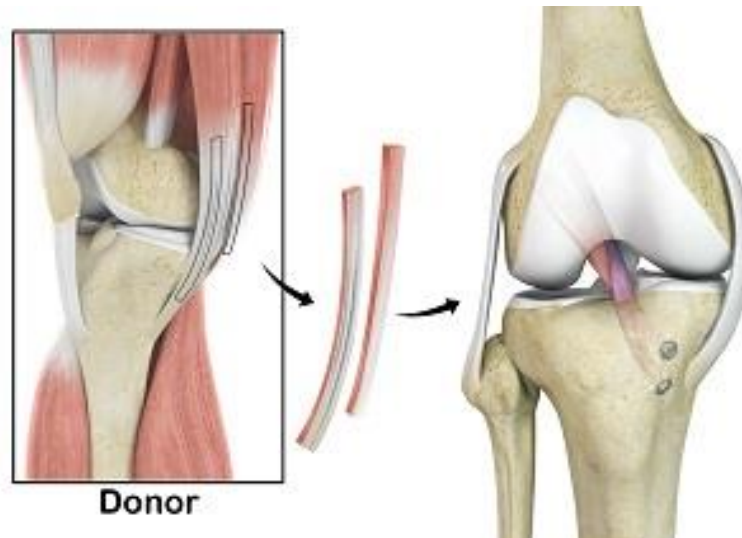


Slika 2. Zamjena ACL-a s kost-patelarni ligament-kost presatkom (preuzeto s:

<https://www.mammothortho.com/acl-reconstruction-at-moi-mammoth-orthopedic-institute.html>)

Hamstrings predstavlja glavninu mišića na stražnjoj strani natkoljenice, a čine ga *m. semitendinosus*, *m. semimembranosus* i *m. biceps femoris*. Presadak koji se koristi u rekonstrukciji ACL-a uzima se iz tetive *m. semitendinosusa* duž unutarnjeg dijela natkoljenice i koljena. U izradu presatka kirurzi često uključuju i tetivu *m. gracilisa*.(Slika 3) Prvu primjenu tetive *m. semitendinosusa* kao presatka za zamjenu ACL-a opisao je 1934. godine talijanski ortoped Riccardo Galeazzi te je danas uz B-PT-B najčešće korišteni presadak u rekonstrukciji ACL-a. Kod pripreme presatka postoje opcije gdje se može ostaviti hvatište tetive na tibiji ili se može potpuno odvojiti od hvatišta na tibiji. Prednosti HT presatka su manji rez na donorskom mjestu te samim time bolji kozmetski izgled, minimalni morbiditet donorskog mjesta te uzrokuje znatno manje bolova u prednjem dijelu koljena. Nedostaci HT presatka je nepredvidiva veličina, sporije cijeljenje presatka, veća učestalost širenja tunela,

elektromehaničko kašnjenje fleksora koljena, a zabilježena je i veća labavost koljena te veći stupanj propadanja presatka.(32,34,41,45,49)



Slika 3. Primjena tetiva hamstringsa u rekonstrukciji ACL-a (preuzeto s:

<https://www.justinhudsonmd.com/hamstring-allograft-orthopedic-sports-medicine-specialist-eugene-springfield-covallis.html> )

Osim navedenih presadaka u revizijskoj ili primarnoj rekonstrukciji ACL-a upotrebljava se često i tetiva kvadricepsa. Tome je pridonijelo pojednostavljene tehnike u uzimanju i fiksaciji QT presatka s minimalno invazivnim pristupom te ga to čini sve atraktivnijom opcijom za primarnu rekonstrukciju. Blauth je prvi 1984, godine objavio rad o rekonstrukciji ACL-a pomoću središnje trećine QT-a s dijelom patelarne kosti na jednom kraju. Dok je Fulkerson, 1999. godine, modificirao ovu tehniku korištenjem QT-a bez koštanog bloka kako bi smanjio rizik od prijeloma patele. Danas se koriste obje ove tehnike, a sustavnom analizom utvrđeno je da QT autologni presadak daje stabilnost usporedivu s B-PT-B i HT presadcima u pogledu postoperacijskog Lachman testa i pivot shift testa, uz minimalni morbiditet na donorskom mjestu. Bolesnici koji su podvrgnuti primarnoj rekonstrukciji s QT autolognim presatkom pokazuju znatno veći omjer hamstrings-kvadriceps od HT presatka u razdoblju od jedne

godine nakon operacije, što može biti važno tijekom prvih nekoliko mjeseci sazrijevanja ACL presatka. Histološki ima 20% više kolagenih vlakana po površini presjeka od patelarnog ligamenta. Biomehanički je krajnje opterećenje 70% veće od opterećenja slične širine B-PT-B presatka, dok je njegov modul sličniji nativnom ACL-u nego B-PT-B ili HT. Anatomski tetiva kvadricepsa ima znatno veći volumen od patelarnog ligamenta te čak i nakon uzimanja tetive kvadricepsa za presadak, preostali dio tetive kvadricepsa je i dalje 80% jači od netaknutog patelarnog ligamenta. To nam sugerira da je snaga ekstenzorskog mehanizma manje ugrožena korištenjem QT presatka nego B-PT-B presatka. Fischer i sur. objašnjavaju da s obzirom da je kvadriceps antagonist ACL-u, blago oslabljenje funkcije ovog mišića može zaštititi presadak od prednje translacijske sile kvadricepsa, dok smanjena čvrstoća hamstringsa kod HT presatka u kombinaciji s visokom relativnom snagom kvadricepsa može povećati rizik od pucanja ACL-a. Također se prednja bol u koljenu javlja u manjem stupnju kod korištenja QT presatka nego kod upotrebe B-PT-B presatka. Uz navedene prednosti postoje i određeni nedostaci QT presatka poput manje čvrstoće od nativnog ACL-a te rizik od frakture patele. Bolesnici koji sudjeluju u aktivnostima sa puno rotacija i sportovima s visokim valgus stresom te pratećom ozljedom medijalnog kolateralnog ligamenta najbolji su kandidati za QT presadak.(32,45,49)

Rekonstrukciju ACL-a pomoću fascije late prvi je put opisao Hey-Groves 1917. godine. Nekoliko značajnih tehničkih preinaka dali su MacIntosh i Jaeger. *Fascia lata* je fibrozno vezivno tkivo koje sačinjava duboku fasciju natkoljenice. *Fascia lata* je transplantacijski materijal s visokom biomehaničkom otpornošću, usporediv s drugim trenutno korištenim presadcima, a očuvanje distalne insercije na Gerdy tuberkulu prirodna je fiksacija koju nijedan drugi sustav fiksacije ne bi mogao zamijeniti. *Fascia lata* presadak djelomično je ekstraartikularni, a djelomično intraartikularni. Ekstraartikularna točka prodiranja presatka



kroz femur, udaljena je 1cm iza LCL-a i izlazi na nativnom mjestu uvođenja ACL-a na femoralnoj strani koljenog zgloba. Zatim se presadak provlači kroz tibijalni tunel koji je pozicioniran na hvatištu ACL-a na tibiji. Presadak se obično fiksira interferencijskim vijcima. Iako je rekonstrukcija ACL-a pomoću *fasciae late* izvođena još u prošlom stoljeću, zbog poteškoća u izvođenju rijetko se koristi.(51)

Transplantati dobiveni iz ljudskih kadavera nazivaju se alogeni presadci. B-PT-B, Ahilova tetiva, tetive hamstringsa i prednji/stražnji tibijalis različite su opcije za alogene presatke. Rekonstrukcije temeljene na alogenom presatku traju kraće , a izostaje i morbiditet na mjestu uzimanja presatka. S druge strane, javljaju se problemi vezani uz povećane troškove, ograničenu dostupnost darivatelja, postupke sterilizacije presatka koji utječu na kvalitetu presatka te mogućnost prijenosa infekcije i odbacivanja presatka.

Treći izvor bioloških presadaka potječe od drugih životinjskih vrsta poput svinja i goveda, i nazivaju se ksenogenim presadcima. Oni su slični alogenim presadcima, ali s većim rizikom od prijenosa bolesti i odbacivanja stranog tkiva.(16)

#### **3.7.4.2.2 Sintetski presadci**

Žice od srebra, nehrđajućeg čelika, najlona i svile samo su neki od materijala koji su se koristili u eksperimentalne svrhe rekonstrukcije. Međutim, zbog ranog puknuća i nezadovoljavajućih rezultata, nisu prošle fazu ispitivanja na životinjama. Sintetski presadci izrađeni su s idejom zaštite autogenih presadaka tijekom sazrijevanja-revaskularizacije ili kao trajna zamjena ACL-u. Trajni zamjenski presadci uključuju ugljična vlakna i polimerna vlakna (politetrafluoretilen, poliester, itd.). Njihova upotreba nije zaživjela zbog niske biokompatibilnosti, slabe otpornosti na habanje i uvijanje uzrokujući veće stope puknuća,

taloženja čestica ugljika u tkivima jetre i upalnog odgovora u okolnim tkivima dovodeći do sinovitisa, kroničnih izljeva, ponovne nestabilnosti i osteoartritisa koljena.(16)

### **3.7.4.3 Komplikacije**

Unatoč poboljšanju kirurških tehnika i instrumentacije u rekonstrukciji ACL-a mogu se pojaviti komplikacije. Komplikacije u rekonstrukciji ACL-a mogu se podijeliti u dvije glavne kategorije, intraoperacijske i postoperacijske komplikacije. Intraoperacijske komplikacije vezane su uz uzimanje presatka, postavljanje tunela, provlačenje presatka kroz tunel te fiksaciju presatka. Prilikom uzimanje presatka komplikacije mogu biti vezane uz duljinu i promjer presatka, oštećenja infrapatelarne grane safenoznog živca ili razvoja hematoma kao posljedice oštećenja mišićnog tkiva tijekom uzimanja tetiva hamstringsa. Tijekom bušenja tunela može doći do oštećenja stražnjeg zida tunela na femuru ili medijalne osteohondralne lezije kondila femura tijekom bušenja tunela tehnikom anteromedijalnog portala. Tijekom fiksacije presatka može doći do netočnog pozicioniranja ili loma vijka te izlaza vijka izvan femoralnog ili tibijalnog tunela što dovodi do neadekvatne fiksacije presatka i rizika od propadanja presatka.(52)

Postoperativne komplikacije mogu biti vezane ili nevezane za rekonstrukciju ACL-a. Komplikacije vezane uz rekonstrukciju ACL-a mogu se javiti kod neanatomskog postavljanja femoralnih i tibijalnih tunela, što dovodi do deficita u opsegu pokreta koljenog zgloba i gubitka ekstenzije, prijeloma ili migracije implantata što može dovesti do ozljede hrskavice. Komplikacije nevezane uz rekonstrukciju ACL-a su infekcija, artrofibroza i duboka venska tromboza.(52)

#### 4. RASPRAVA

Križni ligamenti koljena predstavljaju središnju osovinu koja vodi kretanje u koljenu, osiguravajući sinkroniziranu rotaciju i klizanje kondila femura po platou tibije čime se omogućava puni opseg pokreta zgloba. Biomehanički u kombinaciji s kolateralnim ligamentima koljena čine „crossed four-bar linkage“ sustav, koji osigurava stabilnost koljena tijekom pokreta.(24) U tom sustavu ACL ima glavnu ulogu u odupiranju prednjoj translaciji i unutarnjoj rotaciji tibije, zbog čega njegova ozljeda dovodi do značajne nestabilnosti koljenog zgloba. Broj bolesnika s ozljedom ACL-a zadnjih desetljeća sve je veći i dosegao je broj od oko 85 slučajeva na 100 000 osoba u dobi između 16 i 39 godina.(2) Ove su ozljede velikim dijelom posljedica sve većih rezultatskih zahtjeva koji se postavljaju pred vrhunske sportaše, kao i sve veći broj rekreativnih sportaša koji se prvi put počinju baviti sportskim aktivnostima ili se odlučuju baviti nekim ekstremnim sportovima. Kod rekreativnih sportaša postoji još i problem nepripremljenosti pri ponovnom povratku staroj ili početkom bavljenja novom sportskom aktivnosti. Zbog toga preventivne mjere od ozljede ACL koje podrazumijevaju skup specifičnih vježbi i postupaka, danas postaju sastavni dio treninga kod sve većeg broja sportaša.(3,4)

Ozljede ACL-a mogu se liječiti konzervativno i kirurški. Konzervativno liječenje uglavnom se primjenjuje kod osoba s niskim funkcionalnim zahtjevima ili kod onih kod kojih nije moguće primijeniti kirurško liječenje.(5) Kirurško liječenje danas je metoda izbora u liječenju ovih ozljeda, a zlatni standard predstavljaju rekonstruktivni zahvati pri čemu se mogu koristiti različiti autologni, ali i alogeni tetivni ili koštano ligamentarni presadci. Najčešće se u rekonstrukciji koriste tetive hamstringsa ili središnji dio ligamenta patele sa pripadajućim koštanim dijelovima patele i tibije. Tijekom vremena, a na temelju analiza rezultata brojnih

studija, ove su kirurške tehnike postajale sve bolje i jednostavnije za primjenu.(42) Međutim, usprkos tome u 10-15% bolesnika postoji bolnost i osjet nestabilnosti u koljenu, a može doći i do rupture samog presatka.(7) To je i razlog sve većeg broja eksperimentalnih i kliničkih istraživanja u svrhu unapređenja postojećih i razvoju novih operacijskih tehnika rekonstrukcije ACL-a. Uvođenjem artroskopskih tehnika rekonstrukcije ACL-a, omogućeno je da se uz stabilizaciju koljena u istom aktu mogu jednostavnije riješiti i udružene ozljede hrskavice i meniska.(5,25) S obzirom na procjenu da će više od 50% bolesnika koji dožive ozljedu ACL-a razviti simptomatski osteoartritis u sljedećih 10 do 20 godina te da udružena ozljeda meniska još dodatno tome pridonosi, kirurška se rekonstrukcija ACL-a nameće kao prioritetni način liječenja.(33)

## 5. ZAKLJUČAK

Kirurška rekonstrukcija ozlijeđenog ACL-a danas predstavlja zlatni standard u zbrinjavanu tih ozljeda. S obzirom na već prisutan veliki broj ozljeda ACL-a kao i tendenciju njegovog povećanja, potrebno je provoditi prospektivne studije postojećih metoda rekonstrukcije ACL-a, kako bi se objektivno evaluirali njihovi rezultati liječenja. Na taj način biti će moguće unaprijediti postojeće, ali i razviti nove rekonstruktivne metode u liječenju ozljede ACL-a u svrhu stabilizacije koljena i prevenciji razvoja osteoartritisa zgloba.

## 6. SAŽETAK

Prednji križni ligament ima važnu ulogu u biomehanici zgloba koljena. Uz sudjelovanje u stabilizaciji i kontroli pokreta zgloba, njegova je glavna uloga u odupiranju prednjoj translaciji tibije. Uobičajeni mehanizam njegove ozljede vezan je na prekomjernu prednju translaciju tibije te valgus koljena uz dodatnu rotaciju tibije. Stoga su ozljede prednjeg križnog ligamenta često udružene sa ozljedama hrskavice, meniska ili medijalnog kolateralnog ligamenta. Osim specifičnim kliničkim testovima i standardnim RTG snimkama u potvrdi dijagnozi njegove ozljede sve se više koristimo i magnetnom rezonancijom. Ozljeda prednjeg križnog ligamenta danas je jedna od najzastupljenijih ozljeda koljena koje se javljaju tijekom sportskih aktivnosti. Zbog toga su u svrhu smanjenja njihovog broja razvijeni posebni preventivni programi vježbi i postupaka. Kod već nastalih ozljeda, metoda izbora liječenja je kirurška rekonstrukcija autolognim presadcima, od kojih se najčešće koriste tetive hamstringsa i ligament patele. Osim toga, razvoj artroskopskih tehnika rekonstrukcije prednjeg križnog ligamenta, omogućio je i jednostavnije liječenje udruženih ozljeda koljena. Na taj se način, uz stabilizaciju koljena mogu otkloniti i drugi čimbenici koji značajno utječu na rani razvoj posttraumatskog osteoartritisa.

**Ključne riječi: prednji križni ligament, koljeno, ozljeda prednjeg križnog ligamenta, kirurško liječenje**

## **7. SUMMARY**

The anterior cruciate ligament plays an important role in the biomechanics of the knee joint. In addition to participating in the stabilization and control of joint movement, its major role is in resisting anterior tibial translation. The usual mechanism of its injury is related to excessive anterior translation of the tibia and valgus of the knee with additional rotation of the tibia. Therefore, anterior cruciate ligament injuries are often associated with cartilage, meniscus, or medial collateral ligament injuries. In addition to specific clinical tests and standard X-rays to confirm the diagnosis of its injury, we are increasingly using magnetic resonance imaging. Anterior cruciate ligament injury is today one of the most common knee injuries that occur during sports activities. Therefore, in order to reduce their number, special preventive programs of exercises and procedures have been developed. For injuries that have already occurred, the method of treatment is surgical reconstruction with autologous grafts, of which the hamstring tendons and the patellar ligament are most commonly used. In addition, the development of arthroscopic techniques of anterior cruciate ligament reconstruction has made it easier to treat joint knee injuries. In this way, in addition to stabilizing the knee, other factors that significantly affect the earlier development of posttraumatic osteoarthritis can be eliminated.

**Keywords: the anterior cruciate ligament, the knee, anterior cruciate ligament injury, surgical treatment**

## 8. LITERATURA

1. Domnick C, Raschke MJ, Herbort M. Biomechanics of the anterior cruciate ligament: Physiology, rupture and reconstruction techniques. World J Orthop [Internet]. 18.02.2016. [citirano 15.01.2021.]; 2016;7(2):82-93. Dostupno na: <http://www.wjgnet.com/2218-5836/full/v7/i2/82.htm>
2. Diermeier T et al. Treatment after anterior cruciate ligament injury: Panther Symposium ACL Treatment Consensus Group. Knee Surg Sports Traumatol Arthrosc [Internet]. 09.05.2020. [citirano 15.01.2021.]; 2020;28(8):2390-2402. Dostupno na: <https://doi.org/10.1007/s00167-020-06012-6>
3. Neeraj S. International Epidemiology of Anterior Cruciate Ligament Injuries. Ortho Res Online J. 1(5). 2018. doi:10.31031/OPROJ.2018.01.000525
4. Griffin LY et al. Noncontact Anterior Cruciate Ligament Injuries: Risk Factors and Prevention Strategies. J Am Acad Orthop Sur. 2020; 8(3):141-50. doi: 10.5435/00124635-200005000-00001
5. Evans J, Nielson JL. Anterior Cruciate Ligament Knee Injuries [Internet]. Treasure Island (FL): StatPearlsPublishing; 2020-[ažurirano 10.8.2020.; citirano 20.12.2020.]. Dostupno na: [https://www.ncbi.nlm.nih.gov/books/NBK499848/?fbclid=IwAR3t3sOowa6ViRegxz8WpMm9ng8yt9JrM2qhBkdUjxuFfuN54\\_6OL8VWXSM](https://www.ncbi.nlm.nih.gov/books/NBK499848/?fbclid=IwAR3t3sOowa6ViRegxz8WpMm9ng8yt9JrM2qhBkdUjxuFfuN54_6OL8VWXSM)
6. Kiapour AM, Murray MM. Basic science of anterior cruciate ligament injury and repair. Bone Joint Res. 2014;3(2):20-31. doi:10.1302/2046-3758.32.2000241
7. Samitier G et al. Failure of Anterior Cruciate Ligament Reconstruction. Arch Bone Jt Surg [Internet]. 01.10.2015. [citirano 15.06.2021.]; 2015; 3(4): 220-240. Dostupno na: <https://www.ncbi.nlm.nih.gov/pmc/articles/PMC4628627/>
8. Bobinac D, Dujmović M. Osnove anatomije. 3. izd. Rijeka: Glosa, d.o.o.; 2011.
9. Drake R, Vogl AW, Mitchell A, Gray H. Gray's Anatomy for Students. Philadelphia: Elsevier/Churchill Livingstone; 2005.



10. Flandry F, Hommel G. Normal anatomy and biomechanics of the knee. *Sports Med Arthrosc Rev.* 2011;19(2):82-92. doi:10.1097/JSA.0b013e318210c0aa
11. Križan Z. *Kompendij anatomije čovjeka. 3. izd. 3. dio, Pregled građe grudi, trbuha, zdjelice, noge i ruke: za studente opće medicine i stomatologije.* Zagreb: Školska knjiga; 1997.
12. Fox AJ, Wanivenhaus F, Burge AJ, Warren RF, Rodeo SA. The human meniscus: a review of anatomy, function, injury, and advances in treatment. *Clin Anat.* 2015;28(2):269-287. doi:10.1002/ca.22456
13. Petersen W, Zantop T. Anatomy of the Anterior Cruciate Ligament with Regard to Its Two Bundles. *Clin Orthop Relat Res.* 2007;454: 35–47. doi: 10.1097/BLO.0b013e31802b4a59
14. Logterman SL, Wydral FB, Frank RM. Posterior Cruciate Ligament: Anatomy and Biomechanics. *Curr Rev Musculoskelet Med* [Internet]. 31.05.2018. [citirano 20.03.2021.]; 2018; 11: 510–514. Dostupno na: <https://doi.org/10.1007/s12178-018-9492-1>
15. Arnoczky SP. Anatomy of the Anterior Cruciate Ligament. *Clin Orthop Relat Res.* 1983; (172): 19-25.
16. Marieswaran M, Jain I, Garg B, Sharma V, Kalyanasundaram D. A Review on Biomechanics of Anterior Cruciate Ligament and Materials for Reconstruction. *Appl Bionics Biomech* 2018. doi: 10.1155/2018/4657824
17. Toy BJ, Yeasting RA, Morse DE, McCann P. Arterial Supply to the Human Anterior Cruciate Ligament. *J Athl Train.* 1995; 30(2): 149-52.
18. Haus J, Halata Z. Innervation of the anterior cruciate ligament. *Int Orthop.* 1990; 14: 293-296.
19. Dhillon MS, Bali K, Prabhakar S. Differences among mechanoreceptors in healthy and injured anterior cruciate ligaments and their clinical importance. *Muscles Ligaments Tendons*

J[Internet]. 17.06.2012. [citirano 15.04.2021.]; 2012; 2(1): 38–43. Dostupno na: <https://www.ncbi.nlm.nih.gov/pmc/articles/PMC3666492/>

20. Schnurrer-Luke-Vrbanić T, Ravlić-Gulan J. Važnost živčano-mišićne koordinacije nakon ozljede prednje ukrižene sveze koljenog zgloba. *Medicina Fluminensis* [Internet]. 01.09.2020. [citirano 15.04.2021.]; 2020; 56(3):315-324.

Dostupno na: [https://doi.org/10.21860/medflum2020\\_241506](https://doi.org/10.21860/medflum2020_241506)

21. Zhang L et al. Knee Joint Biomechanics in Physiological Conditions and How Pathologies Can Affect It: A Systematic Review. *Appl Bionics Biomech* [Internet]. 04.04.2020. [citirano 20.04.2021.]; 2020; 2020:7451683. Dostupno na: <https://doi.org/10.1155/2020/7451683>

22. Vaienti E, Scita G, Ceccarelli F, Pogliacomì F. Understanding the human knee and its relationship to total knee replacement. *Acta Biomed.* 2017; 88(2S):6-16. doi: 10.23750/abm.v88i2 -S.6507

23. Platzer W. Priručni anatomski atlas u tri sveska: Prvi svezak - Sustav organa za pokretanje. 10. izd. Zagreb: Medicinska Naklada; 2011.

24. Müller W. *The Knee, Form, Function and Ligament Reconstruction*. Berlin: Springer-Verlag; 1983.

25. Physiopedia. [Internet]. London: Physiopedia, 2017.- Anterior Cruciate Ligament (ACL) Injury [ažurirano 15.03.2021; citirano 15.04.2021]. Dostupno na: [https://www.physio-pedia.com/index.php?title=Anterior\\_Cruciate\\_Ligament\\_\(ACL\)\\_Injury&oldid=268737](https://www.physio-pedia.com/index.php?title=Anterior_Cruciate_Ligament_(ACL)_Injury&oldid=268737)

26. Cimino F, Volk BS, Setter D. Anterior cruciate ligament injury: diagnosis, management, and prevention. *Am Fam Physician* [Internet]. 15.10.2010. [citirano 20.04.2021.]; 2010; 82(8):917-22. Dostupno na: <https://www.aafp.org/afp/2010/1015/p917.html>

27. Shimokochi Y, Shultz SJ. Mechanisms of noncontact anterior cruciate ligament injury. *J Athl Train.* 2008; 43(4):396-408. doi: 10.4085/1062-6050-43.4.396.

28. Yu B, Garrett WE. Mechanisms of non-contact ACL injuries. *Br J Sports Med.* 2007; 41 Suppl 1(Suppl 1):i47-51. doi: 10.1136/bjsm.2007.037192.

29. Hewett TE, Myer GD, Ford KR, Paterno MV, Quatman CE. Mechanisms, prediction, and prevention of ACL injuries: Cut risk with three sharpened and validated tools. *J Orthop Res.* 2016; 34(11):1843-1855. doi: 10.1002/jor.23414.
30. Ireland ML. Anterior cruciate ligament injury in female athletes: epidemiology. *J Athl Train.* 1999; 34(2):150-154.
31. Pećina M. i sur. *Ortopedija*, 4. izd. Zagreb: Naklada Ljevak; 2004.
32. Walker GN, D'Auria J, Cui LR, Van Eck CF, Fu FH. Anatomic anterior cruciate ligament reconstruction. *Medicina Fluminensis* [Internet]. 02.03.2015. [citirano 12.03.2021.];51(1):27-40. Dostupno na: <https://hrcak.srce.hr/135675>
33. Friel NA, Chu CR. The role of ACL injury in the development of posttraumatic knee osteoarthritis. *Clin Sports Med.* 2013; 32(1):1-12. doi: 10.1016/j.csm.2012.08.017
34. Paschos NK, Howell SM. Anterior cruciate ligament reconstruction: principles of treatment. *EFORT Open Rev.* 2017; 1(11):398-408. doi: 10.1302/2058-5241.1.160032
35. Arneja SS, Furey MJ, Alvarez CM, Reilly CW. Second fractures: not necessarily pathognomonic of anterior cruciate ligament injury in the pediatric population. *Sports Health.* 2010; 2(5):437-9. doi: 10.1177/1941738110379215.
36. Georgoulis AD et al. ACL injury and reconstruction: Clinical related in vivo biomechanics. *Orthop Traumatol Surg Res.* 2010; 96(8 Suppl):S119-128. doi: 10.1016/j.otsr.2010.09.004.
37. Jensen K. Manual laxity tests for anterior cruciate ligament injuries. *J Orthop Sports Phys Ther.* 1990; 11(10):474-81. doi: 10.2519/jospt.1990.11.10.474.
38. Rohman EM, Macalena JA. Anterior cruciate ligament assessment using arthrometry and stress imaging. *Curr Rev Musculoskelet Med.* 2016; 9(2):130-138. doi:10.1007/s12178-016-9331-1
39. Nessler T, Denney L, Sampley J. ACL Injury Prevention: What Does Research Tell Us?. *Curr Rev Musculoskelet Med.* 2017; 10(3):281-288. doi: 10.1007/s12178-017-9416-5

40. Uremović M., Davila S. i suradnici. Rehabilitacija ozljeda lokomotornog sustava. Zagreb: Medicinska naklada; 2018.
41. Davarinos N et al. A Brief History of Anterior Cruciate Ligament Reconstruction. April 2014. *Advances in Orthopedic Surgery* [Internet]. 17.04.2014. [citirano 12.05.2021.]; 2014; 2014: 706042. Dostupno na: <https://doi.org/10.1155/2014/706042>
42. Mahapatra P, Horriat S, Anand BS. Anterior cruciate ligament repair - past, present and future. *J Exp Orthop* [Internet]. 15.06.2018. [citirano 14.05.2021.]; 2018;5(1):20. Dostupno na: <https://www.ncbi.nlm.nih.gov/pmc/articles/PMC6002325/>
43. Zeng C, Lei G, Gao S, Luo W. Methods and devices for graft fixation in anterior cruciate ligament reconstruction. *Cochrane Database Syst Rev* [Internet]. 29.06.2018. [citirano 14.05.2021.]; 2018; 2018(6): CD010730. Dostupno na: <https://www.ncbi.nlm.nih.gov/pmc/articles/PMC6513385/>
44. Physiopedia.[Internet]. London: Physiopedia, 2017.- Anterior Cruciate Ligament (ACL) Reconstruction [ažurirano 18.05.2021.; citirano 20.05.2021]. Dostupno na: [https://www.physiopedia.com/index.php?title=Anterior\\_Cruciate\\_Ligament\\_\(ACL\)\\_Reconstruction&oldid=265195](https://www.physiopedia.com/index.php?title=Anterior_Cruciate_Ligament_(ACL)_Reconstruction&oldid=265195).
45. Raines BT et al. Management of Anterior Cruciate Ligament Injury: What's In and What's Out?. *Indian J Orthop*. 2017; 51(5):563-575. doi: 10.4103/ortho.IJOrtho\_245\_17
46. Kim NK, Kim JM. The three techniques for femoral tunnel placement in anterior cruciate ligament reconstruction: transtibial, anteromedial portal, and outside-in techniques. *Arthrosc Orthop Sports Med* [Internet]. 01.07.2015. [citirano 14.05.2021.]; 2015; 2:77-85. Dostupno na: <https://doi.org/10.14517/aosm14021>
47. Frank RM, Higgins J, Bernardoni E, et al. Anterior Cruciate Ligament Reconstruction Basics: Bone-Patellar Tendon-Bone Autograft Harvest. *Arthrosc Tech*. 2017; 6(4):e1189-e1194. doi: 10.1016/j.eats.2017.04.006
48. Gupta R, Bahadur R, Malhotra A, Masih GD, Gupta P. Anterior Cruciate Ligament Reconstruction Using Hamstring Tendon Autograft With Preserved Insertions. *Arthrosc Tech*

[Internet]. 21.03.2016. [citirano 24.05.2021.]; 2016; 5(2):e269-e274. Dostupno na: <https://doi.org/10.1016/j.eats.2015.12.007>.

49. Xerogeanes JW. Quadriceps Tendon Graft for Anterior Cruciate Ligament Reconstruction: THE GRAFT OF THE FUTURE! Arthroscopy [Internet]. 01.03.2019. [citirano 24.05.2021.]; 2019; 35(3):696-697. Dostupno na: <https://doi.org/10.1016/j.arthro.2019.01.011>

50. Tetik O et al. Anterior Cruciate Ligament Reconstruction with Autologous Quadriceps Tendon. Sports Injuries. 2015. doi: 10.1007/978-3-642-36569-0\_90

51. Khiami F, Wajsfisz A, Meyer A, Rolland E, Catonné Y, Sariali E. Anterior cruciate ligament reconstruction with fascia lata using a minimally invasive arthroscopic harvesting technique. Orthop Traumatol Surg Res. 2013; 99(1):99-105. doi: 10.1016/j.otsr.2012.09.017.

52. Papastergiou S et al. Atlas of complications in anterior Cruciate Ligament Reconstruction. Journal of Research and Practice on the Musculoskeletal System. 2018; 02: 136-143. doi: 10.22540/JRPMS-02-136

## 9. ŽIVOTOPIS

Karlo Perčinlić rođen je 04.12.1996. u Varaždinu. Osnovnu školu pohađao je na II. osnovnoj školi u Varaždinu do 2011. godine te je iste godine upisao I. gimnaziju u Varaždinu. Maturirao je 2015. godine te akademske godine 2015./2016. upisuje Integrirani preddiplomski i diplomski sveučilišni studij medicine na Medicinskom fakultetu u Rijeci. U akademskoj godini 2017./2018. dobitnik je dekanove nagrade za najboljeg studenta 3. godine studija.

Aktivno se služi engleskim jezikom u govoru i pismu. Posjeduje znanje iz informatike te se samostalno koristi programskim paketima MS Windows, MS Office.

Aktivno se bavio nogometom od 9. godine u NK Sloboda Varaždin i NK Varteks, plivanjem u PK Barakude i karateom u KK Varaždin.