

# Kirurško liječenje pločastog karcinoma usne šupljine i orofaringsa

---

**Vojta, Lucija**

**Master's thesis / Diplomski rad**

**2021**

*Degree Grantor / Ustanova koja je dodijelila akademski / stručni stupanj:* **University of Rijeka, Faculty of Medicine / Sveučilište u Rijeci, Medicinski fakultet**

*Permanent link / Trajna poveznica:* <https://um.nsk.hr/um:nbn:hr:184:880328>

*Rights / Prava:* [Attribution-NonCommercial-ShareAlike 4.0 International](#)/[Imenovanje-Nekomercijalno-Dijeli pod istim uvjetima 4.0 međunarodna](#)

*Download date / Datum preuzimanja:* **2024-07-17**



*Repository / Repozitorij:*

[Repository of the University of Rijeka, Faculty of Medicine - FMRI Repository](#)



SVEUČILIŠTE U RIJECI  
MEDICINSKI FAKULTET  
INTEGRIRANI PREDDIPLOMSKI I DIPLOMSKI  
SVEUČILIŠNI STUDIJ MEDICINE

Lucija Vojta

KIRURŠKO LIJEČENJE PLOČASTOG KARCINOMA  
USNE ŠUPLJINE I OROFARINGSA

Diplomski rad

Rijeka, 2021.

SVEUČILIŠTE U RIJECI  
MEDICINSKI FAKULTET  
INTEGRIRANI PREDDIPLOMSKI I DIPLOMSKI  
SVEUČILIŠNI STUDIJ MEDICINE

Lucija Vojta

KIRURŠKO LIJEČENJE PLOČASTOG KARCINOMA  
USNE ŠUPLJINE I OROFARINGSA

Diplomski rad

Rijeka, 2021.

Mentor rada: Izv. prof. dr. sc. Margita Belušić-Gobić, dr.med.

Diplomski rad ocijenjen je dana \_\_\_\_\_ u/na \_\_\_\_\_

\_\_\_\_\_, pred povjerenstvom u sastavu:

1. \_\_\_\_\_

2. \_\_\_\_\_

3. \_\_\_\_\_

Rad sadrži \_\_\_\_\_ stranica, \_\_\_\_\_ slika, \_\_\_\_\_ tablica, \_\_\_\_\_ literaturnih navoda.

## Zahvala

Zahvaljujem se svojoj mentorici, izv. prof. dr. sc. Margiti Belušić-Gobić, na svim stručnim savjetima, literaturi i materijalima, na nesebičnom prenošenju znanja, kao i na usmjeravanju pri pisanju ovog rada.

Zahvaljujem se svojoj obitelji, roditeljima i sestri Martini, koji su me potaknuli na studiranje te usmjerili pri odabiru zanimanja, a tokom školovanja me podržavali i motivirali.

Zahvaljujem se svojim prijateljicama i prijateljima, kolegicama i kolegama, koji su mi neopisivo uljepšali studentske dane.

I na kraju, najveće hvala mojem Janu na bezuvjetnom razumijevanju, strpljenju, ljubavi i podršci bez koje sve ovo nikad ne bih uspjela postići.

Hvala vam svima!

## Sadržaj

1. Uvod.....	1
1.1 Anatomija usne šupljine i orofaringsa .....	1
1.2 Pločasti karcinom usne šupljine i orofaringsa.....	3
1.2.1 Epidemiologija.....	3
1.2.2 Etiologija.....	4
1.2.3 Patohistološka klasifikacija karcinoma usne šupljine i orofaringsa.....	5
1.3 Klinička slika .....	5
1.3.1. Prekancerozne lezije .....	6
1.3.2. Maligne lezije.....	7
1.4 Dijagnoza karcinoma usne šupljine i orofaringsa .....	9
1.5 TNM klasifikacija i klinički stadij bolesti.....	10
1.6.1 Kirurške metode liječenja .....	11
1.6.2. Radioterapija .....	15
1.6.3. Kemoterapija.....	16
3. Metode i ispitanici.....	17
4. Rezultati .....	18
4.1 Dobna struktura ispitanika .....	18
4.2 Raspodjela ispitanika prema spolu.....	19

4.3 Konzumacija alkohola i duhanskih proizvoda .....	20
4.4. Prisutnost komorbiditeta kod pacijenata s karcinomom usne šupljine i orofaringsa .....	21
4.5 Lokalizacija pločastog karcinoma usne šupljine i orofaringsa .....	22
4.7 Zahvaćenost limfnih čvorova.....	24
4.8 Klinički stadij bolesti .....	25
4.9 Vrsta kirurškog zahvata .....	26
4.10 Vrsta disekcije.....	27
4.11 Vrsta disekcije vrata.....	28
4.12 Zatvaranje defekta i vrsta rekonstrukcije .....	29
5. Rasprava.....	30
7. Sažetak .....	36
9. Literatura.....	38
10. Životopis .....	42

## 1. Uvod

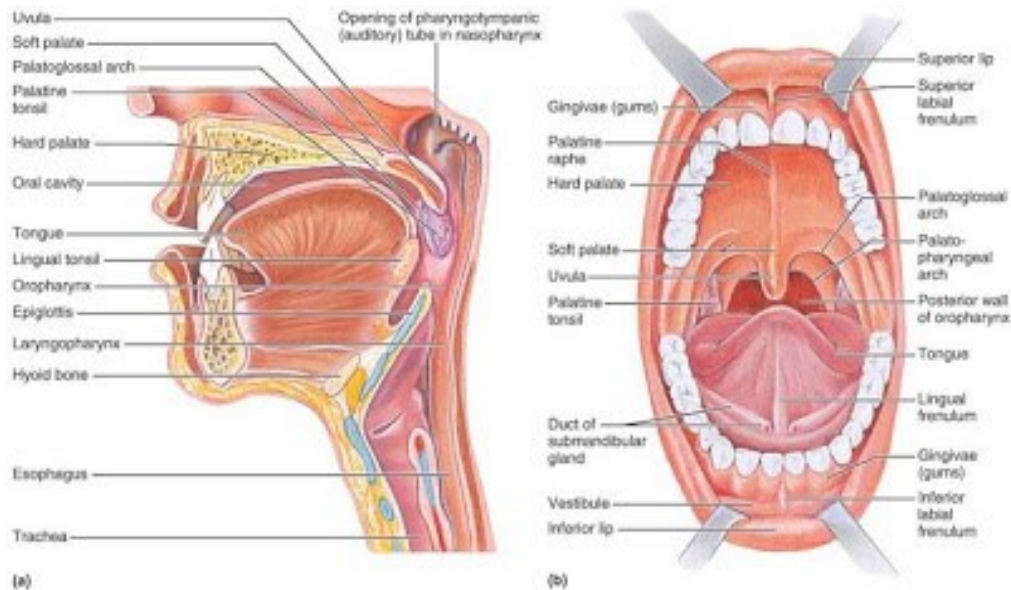
### 1.1 Anatomija usne šupljine i orofaringsa

Usna šupljina je anatomska područje čiju prednju granicu čine usne, bočnu stranu obrazi, gornje omeđenje su tvrdo nepce i alveolarni greben maksile, dok se s donje strane nalazi dno usne šupljine i alveolarni grebeno mandibule. Sa stražnje strane usna šupljina se proteže do prednjih nepčanih lukova, spoja mekog i tvrdog nepca te cirkumvalatnih papila jezika, a u njoj je sredini smješten jezik. Usna šupljina sastoji se od nekoliko anatomske podjedinice, a to su sluznica usana, bukalna sluznica, gingiva mandibule i maksile, dno usne šupljine, jezika, retromolarno područje te tvrdo nepce, a sve strukture prekrivene su višeslojnim pločastim epitelom. Kao što je prikazano na slici jedan, na usnu šupljinu se nastavlja orofarinks koji započinje na prednjim nepčanim lukovima, a završava u području hioidne kosti. Područje orofaringsa objedinjuje meko nepce, stražnju trećinu jezika, tonzilarnu ložu s tonzilama te stražnju stijenku faringsa. Među najvažnije funkcije spadaju disanje, gutanje, govor, okus te mimika, a sama usna šupljina velikim dijelom doprinosi vanjskom izgledu pacijenta. (1, 2).

Limfne čvorove vrata dijelimo u dva horizontalna lanca te dva kranio-kaudalna lanca. Submentalni i submandibularni limfni čvorovi čine gornji horizontalni lanac, a donji čine supraklavikularni limfni čvorovi. Uz venu jugularis internu prostire se prednji kranio-kaudalni lanac čije limfne čvorove dijelimo u tri skupine, a to su gornji, srednji i donji jugularni limfni čvorovi. Stražnji lanac nalazi se uz 11. moždani živac, *nervus accessorius*. S obzirom na navedeno, limfni čvorovi vrata podijeljeni su u pet, odnosno šest regija, ukoliko ubrojimo i pretrahealne i paratrahealne limfne čvorove (3) kao što je prikazano na slici dva. Prva regija uključuje submentalne te submandibularne limfne čvorove, a omeđena je s gornje strane s *musculus mylohyoideus* te s mandibulom, s donje strane s jezičnom kosti, s prednje strane platizmom, a sa



stražnje strane sa submandibularnom žlijezdom slinovnicom. Druga regija limfnih čvorova uključuje gornje jugularne limfne čvorove, a njihovo gornje omeđenje čini baza lubanje, dok je donja granica također jezična kost.

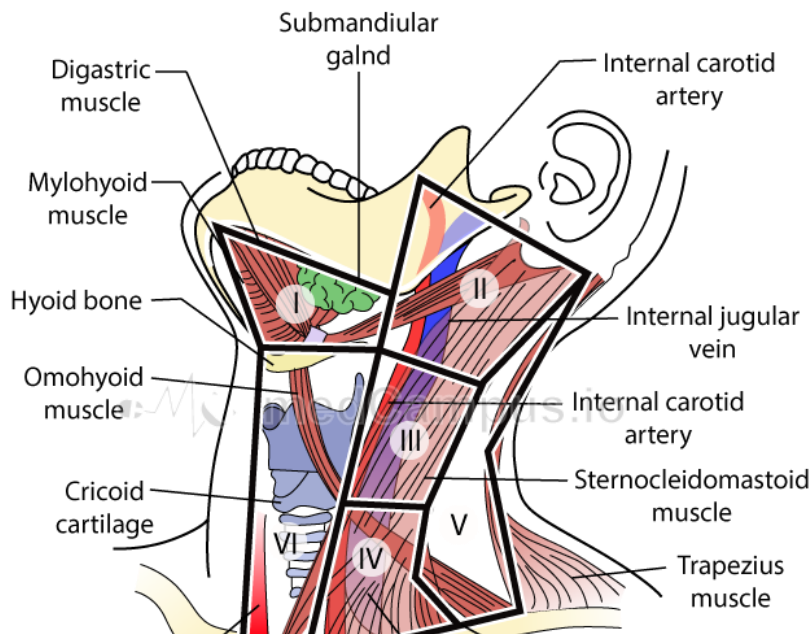


Slika 1. Anatomija usne šupljine i orofaringsa

izvor: <http://whatisthedigestivesystem.weebly.com/oral-cavity.html>

Prednja granica je submandibularna žlijezda slinovnica, a stražnja *musculus sternocleidomastoideus*, dok se s medijalne strane nalazi unutarnja karotidna arterija. Treća regija limfnih čvorova odnosi se na srednje jugularne limfne čvorove čija je gornja granica jezična kost, gornja krikoidna hrskavica, prednja, stražnja i lateralna *musculus sternocleidomastoideus*, dok se s unutarnje strane nalazi zajednička karotidna arterija. U nastavku se nalazi četvrta regija vratnih limfnih čvorova. Njihova gornja granica je krikoidna hrskavica, donja je ključna kost, prednja i stražnja *musculus sternocleidomastoideus*, a na lateralnoj strani navedeni mišić te prednji skalenski mišić, dok se s medijalne strane nalazi zajednička karotidna arterija. Ova regija uključuje i supraklavikularne limfne čvorove. Peta regija vratnih limfnih čvorova prostire se od baze lubanje

do ključne kosti, prednju granicu čini *musculus sternocleidomastoideus*, dok stražnju *musculus trapezius*. (3, 4)



Slika 2. Regije limfnih čvorova vrata

izvor: <https://www.medcampus.io/medpixx/levels-of-cervical-lymph-nodes-5d81debb9c6efc00012e4ebc>

## 1. 2 Pločasti karcinom usne šupljine i orofaringsa

### 1.2.1 Epidemiologija

Tumori usne šupljine 6. su po učestalosti tumori u čovjeka, a 2% do 6% svih tumora pripada upravo njima. Ukoliko promatramo isključivo područje glave i vrata tada tumorima usne šupljine pripada 30% svih tumora koje nalazimo u tom području. Oni se javljaju dva puta češće u muškoj populaciji, a tumori orofaringsa se javljaju čak tri puta češće u muškoj populaciji. Taj omjer ovisi o stupnju razvijenosti zemlje. Tako je u nerazvijenim zemljama omjer oboljelih žena i muškaraca

1:9, dok je u razvijenim zemljama 1:1,5. Godišnja incidencija karcinoma usne šupljine u svijetu je 4/100 000 stanovnika, a prosječna godišnja stopa mortaliteta 1,9/100 000 stanovnika (1, 5).

### 1.2.2 Etiologija

Osim dokazane nasljedne predispozicije, brojne studije pokazale su povezanost konzumacije alkohola i duhana s razvojem karcinoma usne šupljine i orofaringsa. Postoji više od 300 karcinogena u cigaretnom dimu koji dovode do maligne transformacije stanica epitela. Konzumacija duhana, i to u bilo kojem obliku dostupnom na tržištu (cigarete, duhanski proizvodi bez dima, burmut, ...) povećava rizik za razvoj karcinoma usne šupljine i orofaringsa sedam puta u odnosu na osobe koje ne konzumiraju duhanske proizvode (6). Konzumacija alkoholnih pića, i to najviše žestokih alkoholnih pića, dokazano je povezana s razvojem karcinoma usne šupljine i orofaringsa. Približno 75% do 80% pacijenata koji imaju tumor usne šupljine i orofaringsa konzumiraju alkoholna pića, a bolest je šest puta češća u takvih osoba. Sinergistički učinak alkohola i duhana povećava rizik na preko 38% (7). U slini koja oplakuje sluznicu usne šupljine nalaze se kancerogene tvari iz duhanskog dima i alkohola. Prolongirana izloženost takvim tvarima uzorkuje najveću pojavnost malignih lezija u području takozvane „potkove“ usne šupljine. Potkova je rezervoar sline, a obuhvaća dno usne šupljine, lateralne rubove jezika, retromolarno područje te područje prema prednjim nepčanim lukovima. Infekcije uzrokovane herpes simplex virusom (HSV) i humanim papiloma virusom (HPV) također se navode kao etiološki čimbenici. Najčešći serotipovi humanog papiloma virusa su HPV-6 i HPV-16, a uobičajeno djeluju sinergistički s ostalim rizikofaktorima. Ipak, u određenom postotku slučajeva, HPV infekcija sama uzrokuje nastanak karcinoma usne šupljine i to pretežno u muškaraca mlađih od 50 godina (1, 8). Također, navodi se povezanost vitaminske deficijencije i manjka željeza, malnutricije, loše osobne

higijene te karioznog zubala s većom incidencijom ovih karcinoma. Izloženost radijaciji i teškim metalima poput nikla također je opisani etiološki čimbenik (7).

### 1.2.3 Patohistološka klasifikacija karcinoma usne šupljine i orofaringsa

Više od 90% svih tumora usne šupljine i orofaringsa jesu planocelularni karcinomi. S obzirom na stupanj diferenciranosti dijelimo ih na dobro, srednje i slabo diferencirane tumore, dok pojam *carcinoma in situ* označava početnu malignu leziju koja još nije probila bazalnu membranu. Posebni oblici pločastog karcinoma uključuju verukozni, bazaloidni, adenoplanocelularni, kunikularni, limfoepitelni, papilarni planocelularni, akantolitički planocelularni te planocelularni karcinom vretenastih stanica. Verukozni karcinom je egzofitični pločasti karcinom kojeg obilježava papilarni mikronodularni izgled, a ove lezije mogu se pružati duboko u vezivno tkivo te uzrokovati opsežnu lokalnu destrukciju. Javljaju se u manje od 5% slučajeva, obično u starijih žena, na gingivalnoj i bukalnoj sluznici, a imaju dobru prognozu te rijetko metastaziraju. U preostalih 10% slučajeva u ovoj anatomskej regiji nalaze se sarkomi, tumori malih žlijezda slinovnica, melanomi, limfomi te metastatski tumori. Benigne promjene koje se ovdje pojavljuju također se trebaju ubrojiti u diferencijalnu dijagnozu i tu uključujemo piogeni granulom, nekrotizirajuću sijalometaplaziju, folikularnu limfatičku hiperplaziju te tuberkulozne ulceracije. Tumori orofaringsa često su slabo diferencirani i lokalno uznapredovali u vrijeme postavljanja dijagnoze (1).

### 1.3 Klinička slika

Svaka postojeća lezija sluznice mora se detaljno medicinski obraditi. Potrebno je dokumentirati karakteristike lezije, pri čemu se opisuje izgled, lokalizacija, veličina lezije izražena u centimetrima, konzistencija, mobilnost, blizina okolnih struktura i to osobito kosti, te debljina

lezije, odnosno, je li lezija samo površno smještena ili duboko infiltrira okolne strukture (7). Lezije klasificiramo kao prekancerozne lezije te kao maligne lezije.

### 1.3.1. Prekancerozne lezije

U prekancerozne lezije ubrajamo leukoplakiju, eritroplakiju te lichen planus. Ovdje navodimo i displaziju, no ne kao kliničku već kao patohistološku dijagnozu.

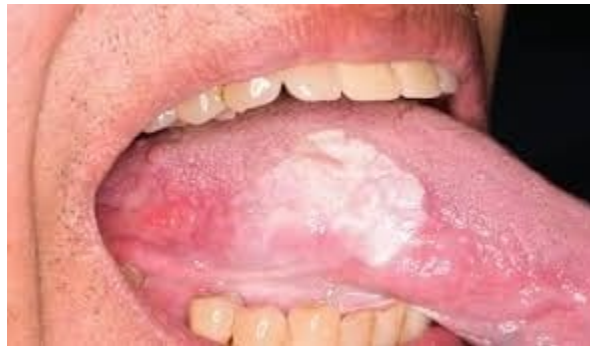**Oralna leukoplakija** jest nakupina bjelkastog keratotičnog plaka koji se ne može sastrugati, vidljivo na slici tri, a nastaje zbog kronične iritacije sluznice. Oralna leukoplakija jest zapravo klinička dijagnoza, no patohistološki nalaz ju opisuje kao hiperkeratozu, parakeratozu te akantozu, to jest, zadebljanje rožnatog sloja, postojanje stanica s jezgrom u gornjim slojevima te zadebljanje površnog dijela sluznice. Maligna alteracija događa se u 4% do 18%, no određen postotak se sponatno povuče. Ipak, u 35% slučajeva, dolazi do recidiva lezije koja je bila ekscidirana (1).

Za razliku od leukoplakije, **eritroplakija** je crvenkasta lezija koju obično nalazimo na mekom nepcu te u tonzilarnim ložama. Značajno češće maligno alterira u odnosu na leukoplakiju, 14% do 50% (9, 10, 11).

**Lichen planus** jest prekanceroza nepoznatog uzroka u kojoj nalazimo limfocitnu infiltraciju epitela. Klinički se prezentira bjelkastim linijama na lividno promijenjenoj bukalnoj sluznici, a pacijenti se ponekad žale na osjećaj žarenja i boli u području lezije. Postotak maligne alteracije iznosi od 1,4% do 10% (9, 10).

Kao posljednje, navodi se **displazija**. To je vrsta prilagodbe tkiva u kojoj zbog štetnih čimbenika dolazi do zamjene normalnog epitela slabije diferenciranim epitelom. Ova promjena uključuje povećanje jezgreno-citoplazmatskog omjera i indeksa proliferacije, postojanje staničnog

pleomorfizma te abnormalnu progresiju bazalnog sloja stanica prema površini sluznice. Displazija može biti blaga, umjerena i teška, ovisno o postotku debljine epitela koji zahvaća. Ukoliko zahvaća cijelu debljinu epitela te ujedno ne infiltrira bazalnu membranu, tada je to karcinom in situ koji se mora kirurški liječiti (12).



Slika 3. Oralna leukoplakija

izvor: <https://cardsdental.com/how-to-get-rid-of-leukoplakia/>

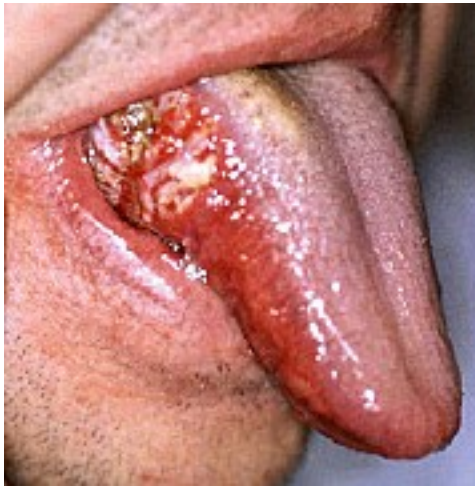### 1.3.2. Maligne lezije

Maligne lezije klinički se mogu prezentirati poput ulceracije, egzofitične tvorbe ili mogu rasti infiltrativno. Ipak, najčešće su to plitke lezije sluznice koje ne zacjeljuju. Za takve ulceracije je uobičajena pojava da kontaktno krvare, a izgledaju poput okruglih ili ovalnih udubina s uzdignutim rubovima. Ovaj oblik lezije ima najveću tendenciju dubokoj infiltraciji tkiva karcinomskim stanicama te visokom histološkom gradusu. Infiltrativni rast se najčešće viđa na tumorskom tkivu koje je smješteno na jeziku. To su brzo i agresivno rastući tumori koji često zahvaćaju i mišićne te koštane strukture, kao i perineuralno tkivo. Maligne lezije se najrjeđe prezentiraju poput egzofitičnih tvorbi, kao što je vidljivo na slikama četiri i pet, a kao takve imaju najbolju prognozu zbog mogućnosti ranog prepoznavanja lezije te njezinog kasnog metastaziranja.

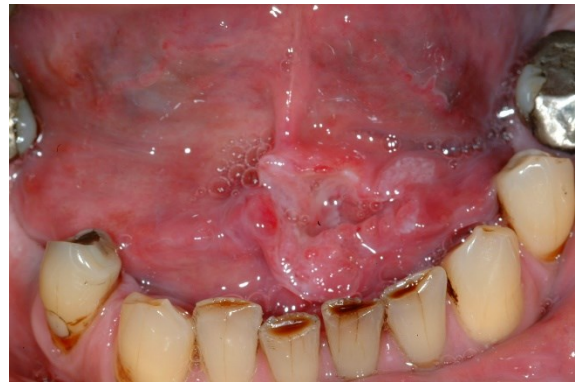Pacijent obično navodi da u ustima ima bolnu ranicu koja ne cijeli, a ostali simptomi mogu varirati. Oni uključuju krvarenje, klimavost zubiju, promjenu okluzije, koštanu bol, trizmus i hipoesteziju. Ukoliko tumor zahvaća orofarings bolest često biva dugo asimptomatska, a simptomi koji se javljaju u kasnijim stadijima bolesti uključuju disfagiju, odinofagiju, dispneju, nekontrolirano slinjenje, zadah te promjenu glasa, a javlja se i prenesena bol u uhu. Prva prezentacija tumora orofaringsa često je i bezbolna palpabilna masa vrata koja predstavlja metastaze. U proširenoj bolesti, uz lokalne simptome postoje i opći simptomi poput malnutricije, dehidracije, neželjenog gubitka tjelesne mase, noćnog znojenja te vrućice (1).

Uz analizu lezije potrebno je ispitati i status limfnih čvorova. Ukoliko su prisutne vratne metastaze, petogodišnje preživljenje smanjuje se za 50%. Pri prvom pregledu, vratne metastaze se nalaze u 30% pacijenata. Karcinomi usne metastaziraju u vratne limfne čvorove u 10% slučajeva, karcinomi oralne komisure u 20% slučajeva, dok dno usne šupljine u čak 50% slučajeva daje vratne metastaze. Alveolarni greben, retromolarno područje i bukalna sluznica u svega 15% metastaziraju u vratne limfne čvorove. Najveći postotak vratnih metastaza prisutno je u slučajevima kada je primarni tumor lokaliziran na jeziku. Tada se taj postotak penje na čak 66%. Status limfnih čvorova direktno je povezan s prognozom bolesti, a posebno se analizira i opisuje ekstranodalno širenje tumorskih stanica, broj zahvaćenih limfnih čvorova, veličina pojedinog čvora izražena u centimetrima, lokalizacija uvećanog ili uvećanih limfnih čvorova, prisutnost fiksacije limfnog čvora, izgled kože iznad limfnih čvorova te prisutnost limfocitne invazije, to jest, stupanj aktivacije imunološkog sustava. Anatomske strukture koje se često znaju zamijeniti za metastatske mase jesu poprečni nastavak drugog vratnog kralješka, i to osobito u mršavih pacijenata, tortuozna karotidna arterija, karotidna aneurizma, mišići skalenusi, vratno rebro te nisko položena submandibularna žlijezda slinovnica (7).

Udaljene metastaze se rijetko javljaju ukoliko se bolest na vrijeme dijagnosticira i to u 4% do 10% slučajeva (13, 14). Najčešće to biva širenjem tumorskog tkiva iz vratnih limfnih čvorova, gdje nakon limfogenog metastaziranja, ulaskom tumorskih stanica limfom u krv, dolazi do hematogenog metastaziranja. Najučestalije lokalizacije metastaza su pluća, jetra, kosti te mozak. Ukoliko postoje udaljene metastaze dvogodišnje preživljenje iznosi svega 10% (1).



Slika 4. Karcinom lingvalne regije



Slika 5. Karcinom sublingvalne regije

izvor: <https://www.webmd.com/cancer/oral-cancer-men-how-spot-early>

izvor: <https://maxfacts.uk/diagnosis/a-z/cancer/mouth-cancer>

#### 1.4 Dijagnoza karcinoma usne šupljine i orofaringsa

Evaluacija pacijenta s karcinomom usne šupljine i orofaringsa treba uključivati uzimanje anamneze, fizikalni pregled uz pregled usne šupljine, radiološku slikovnu obradu te biopsiju tkiva. Fizikalni pregled započinje inspekcijom usne šupljine pri čemu se evidentira veličina, lokalizacija te izgled lezije. Pregledava se mobilnost jezika, mogućnost elevacije mekog nepca te prisutnost trizmusa. Bimanualnom palpacijom evaluira se dubina invazije tumora u muskulaturu jezika i dna usne šupljine te invazija koštanih struktura. Palpacija vratnih limfnih čvorova nezaobilazan je dio



pregleda. Slikovne metode uključuju radiogram grudnih organa te kompjuterizirani tomogram viscerokranija i vrata. Ultrazvuk vrata te citopunkcija se koristi u pregledu nepalpabilnih i suspektnih limfnih čvorova, a biopsija i patohistološka analiza ključan su dio dijagnostike (1).

### 1.5 TNM klasifikacija i klinički stadij bolesti

Klinički stadij bolesti procjenjuje se prema TNM klasifikaciji koju je donijelo Američko društvo za karcinome (AJCC). TNM je međunarodna klasifikacija koja opisuje veličinu primarnog tumora (T), status i veličinu limfnih čvorova (N) te prisutnost metastaza (M).

Stage	Explanation
<b>Primary Tumor (T)</b>	
Tx	Primary tumor cannot be assessed
T0	No evidence of tumor
Tis	Carcinoma in situ
T1	Tumor ≤ 2 cm in greatest dimension
T2	Tumor > 2 cm but < 4 cm in greatest dimension
T3	Tumor > 4 cm in greatest dimension
T4	Tumor invades adjacent structures (mandible, tongue musculature, maxillary sinus, skin)
<b>Nodal Involvement (N)</b>	
Nx	Regional lymph nodes cannot be assessed
N0	No regional lymph node metastasis
N1	Metastasis in single ipsilateral lymph node, ≤3 cm in greatest dimension
N2a	Metastasis in single ipsilateral lymph node, >3 cm but <6 cm in greatest dimension
N2b	Metastasis in multiple ipsilateral lymph node, none > 6 cm in greatest dimension
N2c	Metastasis in bilateral or contralateral lymph node, none > 6 cm in greatest dimension
N3	Metastasis in a lymph node, >6 cm in greatest dimension
<b>Distant Metastasis (M)</b>	
M0	No distant metastasis
M1	Distant metastasis
<b>Stage Grouping</b>	
Stage I	T <sub>1</sub> N <sub>1</sub> M <sub>0</sub>
Stage II	T <sub>2</sub> N <sub>0</sub> M <sub>0</sub>
Stage III	T <sub>3</sub> N <sub>0</sub> M <sub>0</sub> T <sub>1</sub> or T <sub>2</sub>
Stage IV	T <sub>3</sub> N <sub>1</sub> M <sub>0</sub> T <sub>4</sub> N <sub>0</sub> or N <sub>1</sub> M <sub>0</sub> Any T, N <sub>2</sub> , or N <sub>3</sub> M <sub>0</sub> Any T, any N, M <sub>1</sub>

Slika 6. TNM klasifikacija; 2019.

izvor: [https://www.researchgate.net/figure/1-TNM-Staging-System-for-the-Oral-Cavity\\_tbl1\\_279726057](https://www.researchgate.net/figure/1-TNM-Staging-System-for-the-Oral-Cavity_tbl1_279726057)

Glavna zadaća TNM klasifikacije je određivanje prognoze bolesti, preživljenja pacijenta, a ima ulogu i u odabiru modaliteta liječenja. TNM klasifikacija određuje se prije početka liječenja i tada ju nazivamo cTNM (*pre-treatment clinical classification*). Isti parametri klasifikacije revidiraju se nakon kirurškog odstranjenja tumora, a tada se klasifikacija naziva pTNM (*post-surgical histopathological classification*). Patohistološka klasifikacija omogućava bolji odabir adjuvantnog liječenja i točniji je pokazatelj prognoze. Svaki tumor mora se histološki verificirati, a svaka lokalizacija primarnog tumora se zasebno klasificira. Uz TNM klasifikaciju postoji i takozvani tumorski stadij bolesti. Stadij I i II su tumori koje nalazimo u primarnom sijelu. Stadij III su veliki tumori ili oni s ipsilateralnim vratnim metastazama. Stadij IV su veliki tumori s ili bez opsežnih regionalnih ili distalnih metastaza (1), vidljivo na slici šest.

## 1.6 Liječenje karcinoma usne šupljine i orofaringsa

Liječenje karcinoma usne šupljine i orofaringsa uključuje kirurško uklanjanje tumora, radioterapiju, kemoterapiju te kombinaciju navedenog. Izbor terapijske opcije sastoji se od procjene mjesta i veličine tumora, stadija bolesti, ali i pacijentovog fizičkog stanja, odnosno prisutnost komorbiditeta. Terapijski modalitet također treba prilagoditi i pacijentovim željama.

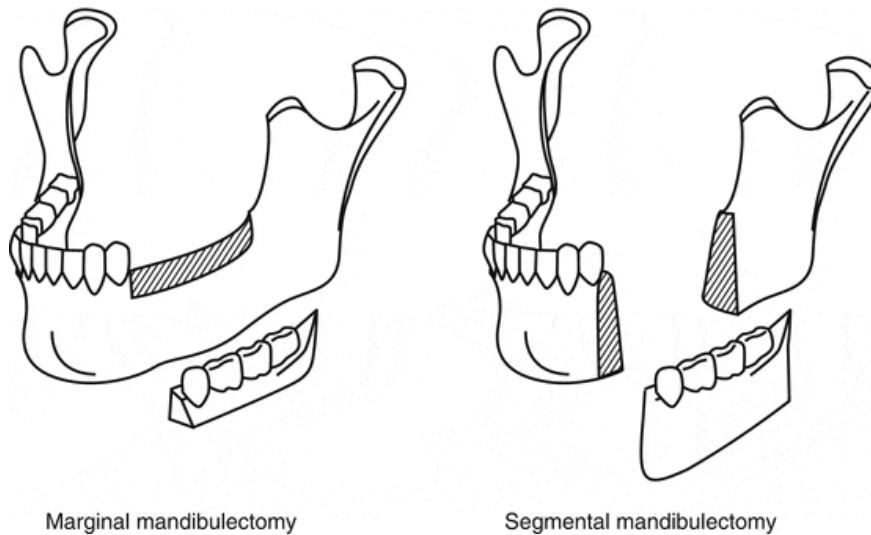
### 1.6.1 Kirurške metode liječenja

#### 1.6.1.1 Ekscizija tumora

Velik postotak tumora pogodan je za operativno liječenje. Ukoliko je tumorsko tkivo moguće radikalno odstraniti, a zdravlje pacijenta dopušta takav zahvat, odabire se kirurško liječenje. Također, bitno je da bude zadovoljen uvjet da će liječenje nakon operacije biti jednako uspješno ili uspješnije od drugih metoda liječenja. Kirurško liječenje mora uključivati plan resekcije primarnog tumora – kirurški pristup, plan kirurškog postupanja s limfaticima vrata te metodu rekonstrukcije. Kirurgija primarnog tumora daje nam najveću mogućnost izlječenja

pacijenta prilikom prve operacije jer svaka sljedeća operacija nosi veći rizik recidiva te ima lošiju prognozu. Resekcija tumora mora uključivati odstranjenje tumorskog tkiva, ali i 15 do 20 milimetara zdravog tkiva u sve tri dimenzije. Ovakav pristup rezultira boljom prognozom jer neodgovarajući rubovi dovode do recidiva bolesti, a svaki naknadni operativni zahvat rezultira lošijom prognozom. (1, 6, 7)

**Intraoralna ekscizija** jest kirurška metoda kojom se primarni tumor odstranjuje pristupom kroz usnu šupljinu. Pogodna je za tumore veličine do 2 centimetra smještene u prednjem dijelu usne šupljine uz uvjet da je tumorsko tkivo moguće u potpunosti odstraniti u sve tri dimenzije.



Slika 7. Marginalna i segmentalna mandibulektomija

izvor: <https://voices.uchicago.edu/grosspathology/head-neck/mandible/>

Ukoliko je potrebno učiniti disekciju vrata nju je moguće učiniti u bloku sa ekscizijom tumora usne šupljine i to nazivamo **blok resekcijom**. Također, disekciju vrata je moguće učiniti i odvojeno od same ekscizije tumora usne šupljine te tada operacija uključuje dva odvojena segmenta – odstranjeno tumorsko tkivo te disekat vrata (3).

Ukoliko se uklanja tumorsko tkivo, mandibularna kost te se radi disekcija vrata, tada takav zahvat nazivamo **Commando operacija**. Tumor koji zahvaća kost, odnosno mandibulu, može se odstraniti marginalnom resekcijom ili segmentalnom mandibulektomijom, vidljivo na slici sedam. Marginalnom resekcijom uklanja se tumor koji se proteže do kosti ili tumor koji je zahvatio samo alveolarni greben. Ovom tehnikom čuva se kontinuitet donje čeljusti, a istovremeno se postiže adekvatan širok kirurški rub. Marginalna resekcija može oštetiti alveolarni odnosno mentalni živac, pa se njegovom očuvanju treba težiti, no samo ukoliko to ne narušava radikalnost operacije. Segmentalna mandibulektomija uklanja cijeli segment donje čeljusti te se ovim zahvatom prekida njezin kontinuitet. Ova tehnika odabire se ukoliko je tumor infiltrirao spongiozu mandibule, ukoliko se radi o primarnom tumoru mandibule ili metastatskom tumoru mandibule, infiltraciji u donji alveolarni živac, ukoliko je to mandibula bez zubiju te ako je tumorsko tkivo opsežno ekstenzirano uz mandibulu.

Ukoliko se radi o većem tumoru tada se u usnu šupljinu pristupa intraoralno već ekstraoralno i to je moguće učiniti na više načina: reznjem donjeg dijela obraza, reznjem gornjeg dijela obraza, visor-režanj, kroz vrat uz očuvanje kontinuiteta mandibule, osteotomijom donje čeljusti te segmentalnom resekcijom donje čeljusti.

Ukoliko tumor zahvaća gornju čeljust ona se može resecirati djelomično (parcijalna maksilektomija) ili u cjelosti (totalna maksilektomija). Parcijalna maksilektomija indicirana je kod karcinoma usne šupljine koji zahvaća alveolarni greben ili tvrdo nepce gornje čeljusti. Totalna maksilektomija se rijetko izvodi kod karcinoma usne šupljine jer su njezine najčešće indikacije tumori nosne šupljine i tumori maksilarnog sinusa (1, 6, 7).

### 1.6.1.2 Disekcija vrata

Metastaze u limfnim čvorovima vrata javljaju se u oko polovine karcinoma usne šupljine i orofaringsa za vrijeme trajanja bolesti. Dio metastaza prisutan je već pri postavljanju dijagnoze, a dio se javlja u toku liječenja bolesti. Vratne metastaze se obavezno liječe kirurški, disekcijom vrata, bez obzira jesu li te metastaze klinički dokazane ili postoji velika sumnja da se radi o okultnim metastazama kod lokalno uznapredovalog karcinomu usne šupljine. S obzirom na navedeno, razlikujemo kurativnu i elektivnu disekciju limfnih čvorova vrata. Također, disekcije se, gledajući opsežnost, dijele na radikalnu disekciju vrata, koja je osnovni oblik disekcije, a ostali oblici kao njezine varijacije obuhvaćaju modificiranu radikalnu, proširenu radikalnu i selektivnu disekciju vrata. Selektivna disekcija vrata je najčešća elektivno izvođena disekcija vrata. Pri izvođenju selektivne disekcije, ne odstranjuje se jedna ili više skupina limfnih čvorova koja bi se u radikalnoj disekciji odstranila. Selektivna disekcija vrata uključuje supraomohoidnu disekciju (regije I, II i III), lateralnu disekciju vrata (regije II, III i IV), prednju disekciju vrata (regija VI) te posterolateralnu disekciju vrata (regije II, III, IV i V). Kada govorimo o tumorima orofaringsa, svi bolesnici koji su kirurški liječeni moraju se podvrgnuti ipsilateralnoj selektivnoj disekciji vrata jer u do 30% slučajeva već pri dijagnozi ranog orofaringealnog karcinoma postoje okultne metastaze limfnih čvorova vrata. Ukoliko je tumor blizu medijalne ravnine ili ju zahvaća, potrebno je učiniti obostranu disekciju vrata (3).

### 1.6.1.3 Rekonstrukcija

Rekonstruktivni zahvati provode se kako bi se pacijentu vratio izgled i funkcija nakon odstranjenja tumora. Time se nadoknađuje obujam, zatvara se defekt tkiva i čini se rekonstrukcija kosti. Manji defekti mogu se zatvoriti primarnim šivanjem, dok veći zahtijevaju kompliciranije rekonstruktivne procedure. Mogu se koristiti lokalni, regionalni ili mikrovaskularni režnjevi.

Lokalni reznjevi uključuju nazolabijalne kožne reznjeve, jezične reznjeve te otočne sluznične reznjeve. Regionalni miokutani reznjevi odlični su za zatvaranje velikih defekata tkiva usne šupljine i orofaringsa. Najčešći takav jest pektoralis major reznj. Zlatni standard rekonstrukcije defekata usne šupljine ipak pripada mikrovaskularnim reznjevima. Oni se u potpunosti odvajaju od donorske regije te se njihove krvne žile mikrovaskularnom tehnikom šivaju na krvne žile vrata. Najčešće se koriste podlaktični, fibularni, latisimus dorsi, ALT (anterolateral tight flap), DCIA te kombinacija reznjeva (15).

### 1.6.2. Radioterapija

Planocelularni karcinomi koji su dobro vaskularizirani te ujedno i dobro oksigenirani, imaju tendenciju biti vrlo radiosenzitivni. S druge strane, tumori koji su duboko invadirali mišić i kost daju slabi odgovor na radioterapiju. Radioterapija se obično provodi kao teleradioterapija, odnosno kao vanjsko zračenje. Pacijent kroz pet do sedam tjedana ovakve terapije primi ukupnu dozu od 65 do 75 Gy. Radioterapija ima svoje nuspojave, a među češćima se navode kserostomija, odnosno suhoća usta, mukozitis, to jest upala sluznice te privremen ili trajan poremećaj osjeta okusa. Kao jedna od težih nuspojava navodi se osteoradionekroza koja je rezultat smanjene produkcije sline i mikrovaskularnih oštećenja, a najbolje se može prevenirati adekvatnom dentalnom njegom. Kod radioterapije uvijek treba voditi računa da se pri recidivu bolesti ona ne može ponovno koristiti kao metoda liječenja. Također, operativni zahvat nakon provođenja neuspješne radioterapije povezuje se s većom stopom smrtnosti. U podmaklim stadijima bolesti, konkretno III i IV, koristi se kombinacija kirurške terapije uz radioterapiju. Moguće je provoditi neoadjuvantnu terapiju, odnosno zračenje prije operativnog zahvata. Prije samog operativnog odstranjenja tumorsko tkivo puno bolje oksigenirano i radiosenzitivnije, što rezultira manjom stopom rasapa tumorskih stanica tokom operacije, manjim brojem živih tumorskih stanica u

neposrednoj blizini limfnih i krvnih žila putem kojih tumor može metastazirati. Međutim, neoadjuvantna radioterapija uzrokuje otežano cijeljenje rane zbog moguće fibroze, infekcije i stvaranja fistula. Radioterapija se može provoditi i postoperativno, no smatra se da ostatno tkivo tumora, ukoliko uopće postoji, slabije reagira na radioterapiju upravo jer je slabije vaskularizirano i slabije oksigenirano, pa su potrebne veće doze zračenja. Unatoč tome, češći modalitet liječenja jest adjuvantna radioterapija (1, 6, 7).

### 1.6.3. Kemoterapija

Kemoterapija se najčešće koristi kao adjuvantna terapija jer poboljšava stopu očuvanja organa te smanjuje pojavu udaljenih metastaza, makar ne utječe na preživljenje. Također se koristi u palijativne svrhe kod pacijenata čiji su tumori neresektabilni, odnosno kod pacijenata u kojih je prisutan recidiv tumora, ali i u stadiju proširene bolesti. Najbolje rezultate kemoterapija poručuje ukoliko se lijekovi daju istovremeno uz provođenje radioterapije (1, 6, 7).

## 2. Svrha rada

Svrha ovog rada je prikazati i epidemiološki obraditi pacijente s pločastim karcinomom usne šupljine i orofaringsa koji su kirurški liječeni na Klinici za maksilofacijalnu kirurgiju Kliničkog bolničkog centra Rijeka. Dobiveni rezultati ovog istraživanja uspoređeni su s rezultatima iz literature te ostalih sličnih istraživanja.

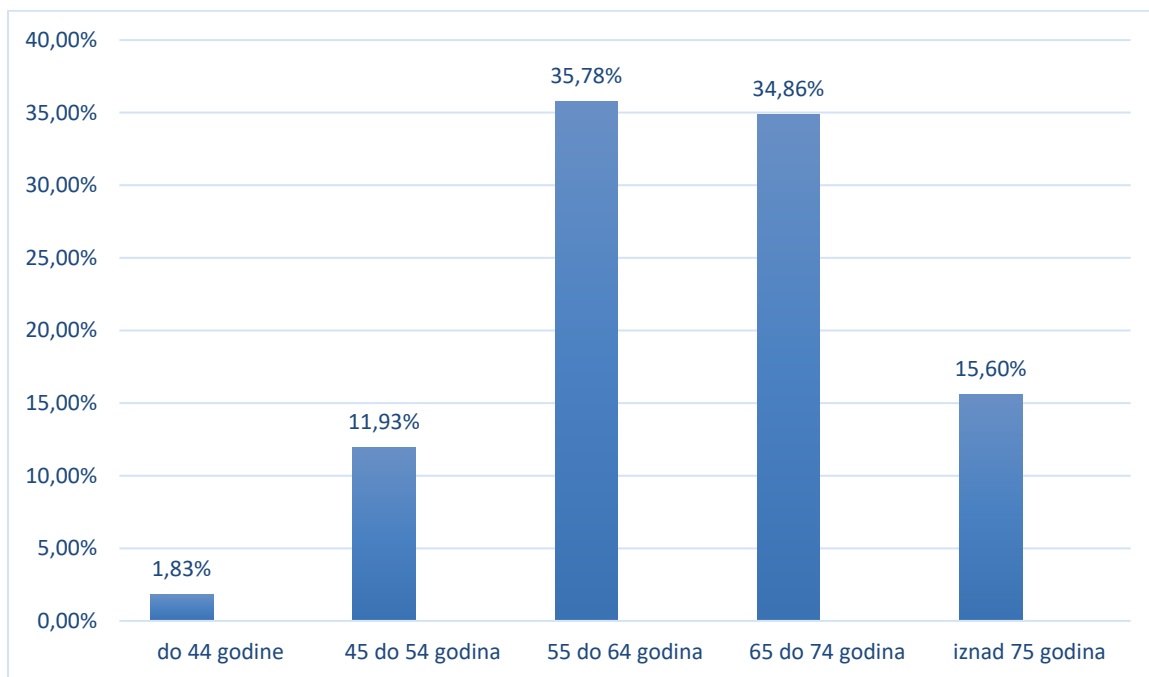
## 3. Metode i ispitanici

Nakon odobrenja etičkog povjerenstva Kliničkog bolničkog centra Rijeka provedena je retrospektivna kohortna studija. U istraživanje su uključeni svi bolesnici s pločastim karcinomom usne šupljine i/ili orofaringsa koji su podvrgnuti kirurškom liječenju na Klinici za maksilofacijalnu kirurgiju u razdoblju od 1. siječnja 2016. do 31. prosinca 2020. godine. U navedenom razdoblju ukupno je bilo 109 pacijenata. U istraživanju su korišteni podaci o pacijentima iz Knjige operacijskog protokola Klinike za maksilofacijalnu kirurgiju Kliničkog bolničkog centra Rijeka, a potom je korišten programski sustav IBIS za daljnje prikupljanje medicinske dokumentacije. Za istraživanje su korišteni sljedeći podaci: dob, spol, lokalizacija tumora, stadij bolesti, TNM klasifikacija, konzumacija alkohola i duhanskih proizvoda, prisutnost komorbiditeta te vrsta kirurškog liječenja (vrsta ekscizije tumora, vrsta disekcije vrata, vrsta rekonstrukcije, ...). Kriteriji za uključivanje pacijenata u istraživanje jesu patohistološki potvrđeni planocelularni karcinom te provedeno kirurško liječenje, a iz istraživanja su isključeni bolesnici s prekancerozama, kao i bolesnici s karcinomom usnice. Prikupljeni podaci obrađeni su u programima Microsoft Excel (Microsoft Office). Kategoričke varijable prikazane su apsolutnim i relativnim frekvencijama.



## 4. Rezultati

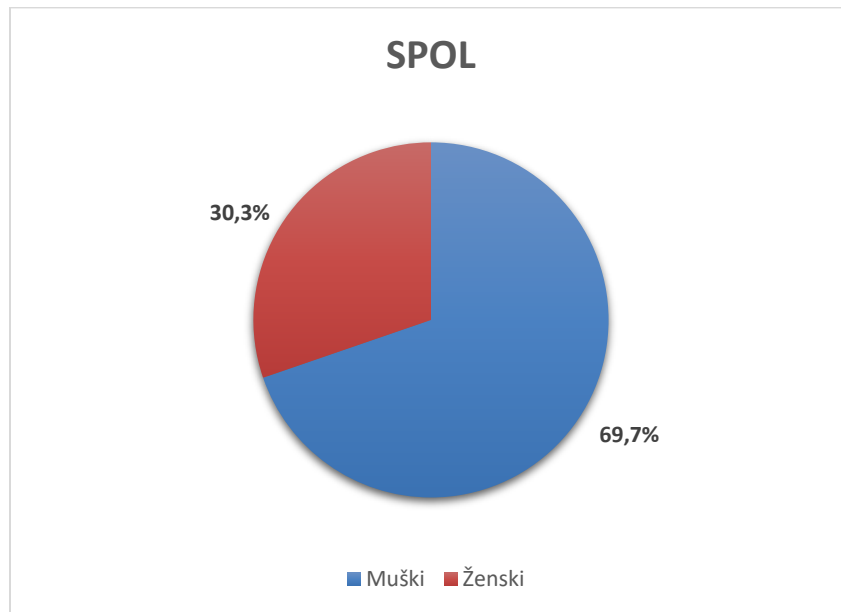
### 4.1 Dobna struktura ispitanika



Slika 1. Raspodjela pacijenata prema dobi

Najveći broj pacijenata nalazi se u dobnoj skupini od 55. do 74. godine, ukupno 70,64%. Broj oboljelih u dobnim skupinama od 55. do 64. godine je 39 od 109, a od 65. do 74. godine je 38 od 109. U dobnoj skupini od 45. do 54. godine broj oboljelih je 13 od 109. Pacijenata starijih od 75 godina je 17 od 109, a tek dva pacijenta od 109 su mlađi od 44 godine.

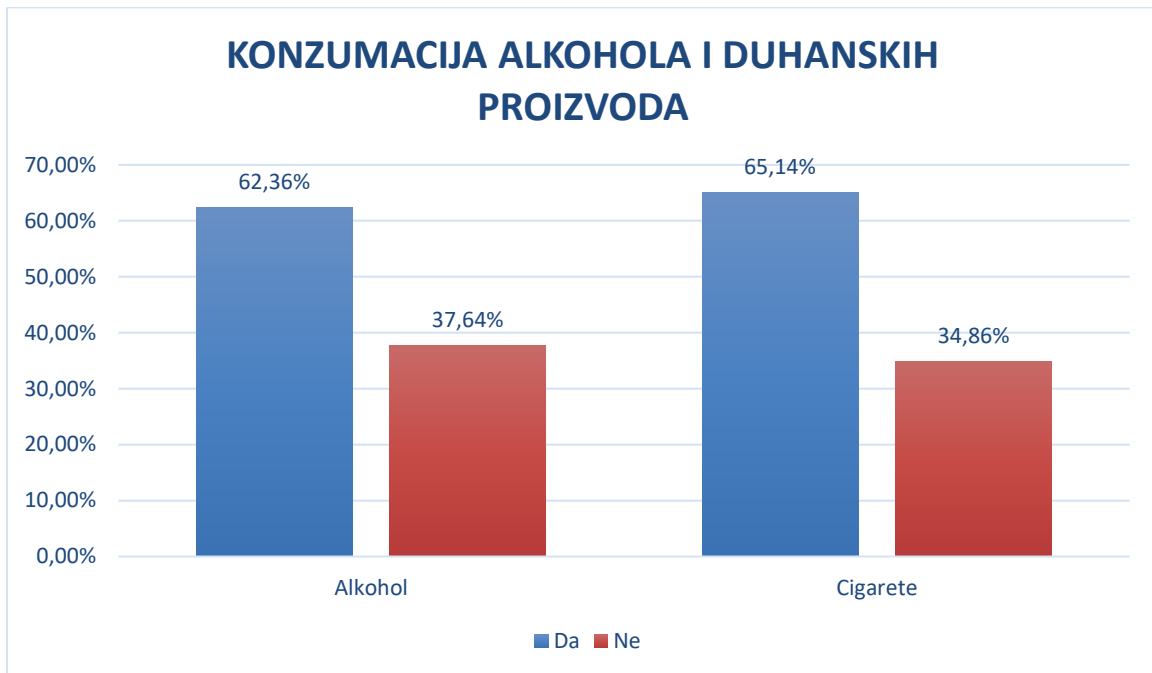
## 4.2 Raspodjela ispitanika prema spolu



Slika 2. Raspodjela ispitanika prema spolu

Pojavnost pločastog karcinoma usne šupljine i orofaringsa češća je u muškog spola, u čak dvije trećine slučajeva ispitanici su bili muškarci. Istraživanje je uključivalo 109 pacijenata, a od toga su 33 pacijenta bila ženskog spola, a njih 76 muškog spola.

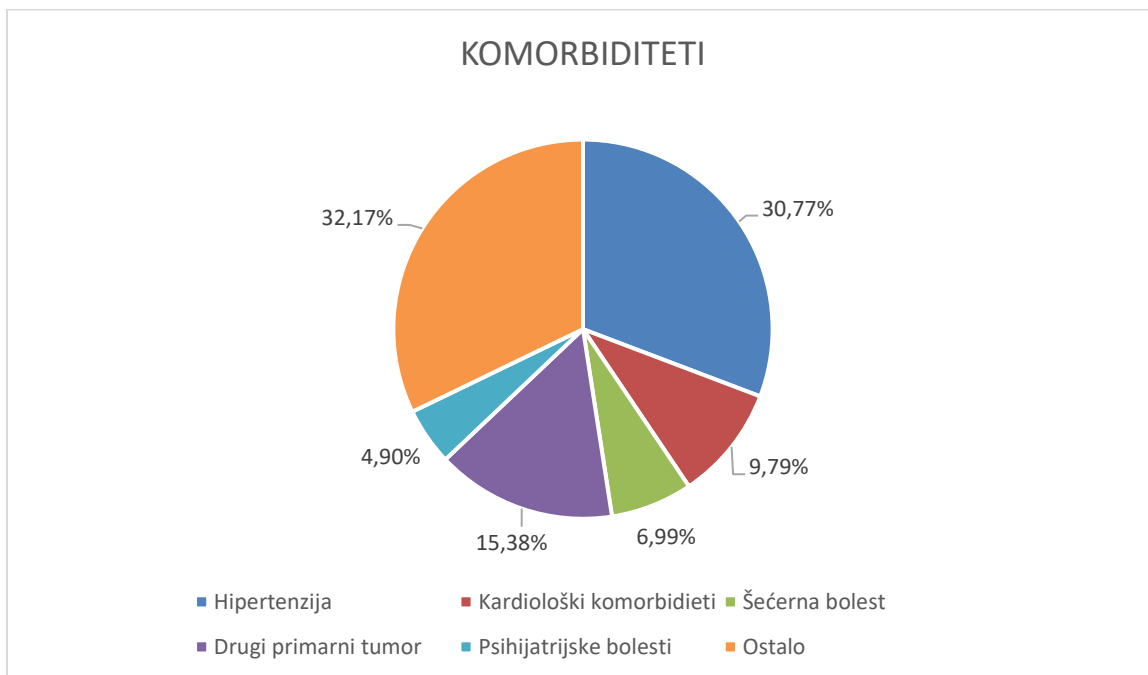
### 4.3 Konzumacija alkohola i duhanskih proizvoda



Slika 3. Konzumacija alkohola i duhanskih proizvoda

Više od dvije trećine pacijenata izjasnilo se da konzumira alkohol, točnije njih 68 od 109. Duhanske proizvode konzumira preko dvije trećine pacijenata, i to čak 71 od 109 ispitanih.

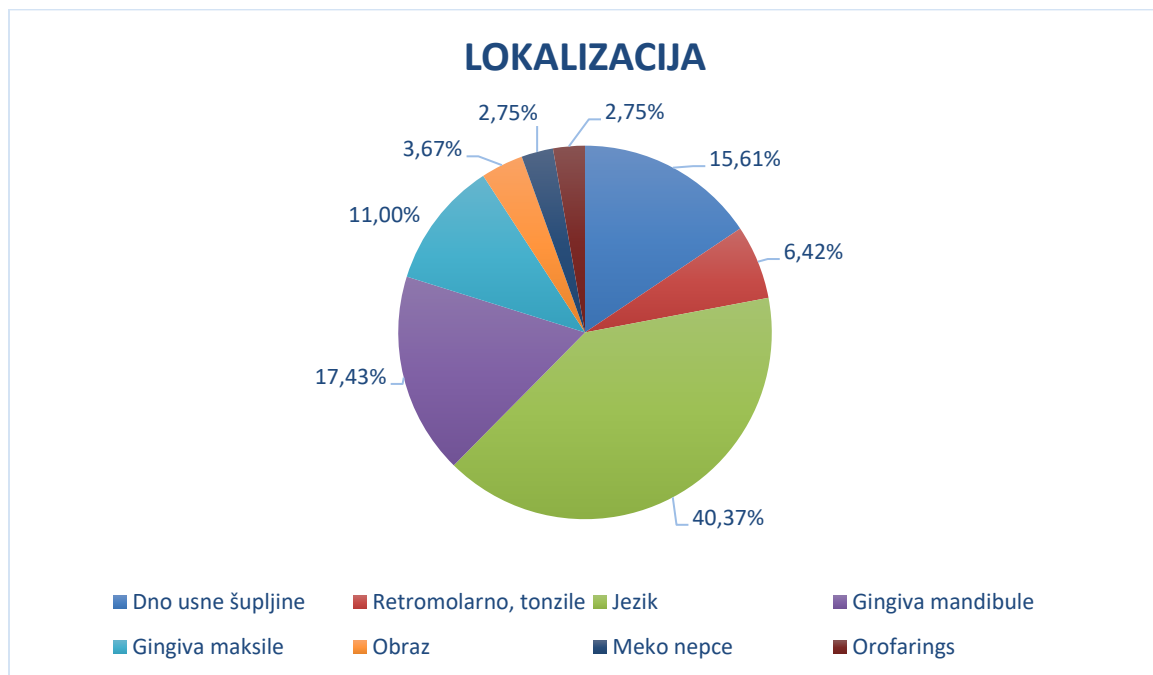
#### 4.4. Prisutnost komorbiditeta kod pacijenata s karcinomom usne šupljine i orofaringsa



Slika 4. Prisutnost komorbiditeta kod pacijenata s karcinomom usne šupljine i orofaringsa

Od ukupno 109 pacijenata njih 91, odnosno 83,49%, boluje od neke druge bolesti. Uz karcinom usne šupljine i orofaringsa jedan komorbiditet ima 47 od 91 pacijenata, 35 od 91 pacijenata ima istovremeno dva komorbiditeta, a devet od 91 pacijenata ima istovremeno tri komorbiditeta. Najviše pacijenata boluje od hipertenzije, i to njih 44 od 91. Od ostalih kardioloških bolesti (aritmija, infarkt miokarda, ...) boluje odnosno bolovalo je 14 od 91 pacijenta. Drugi primarni tumor imala su 22 od 91 pacijenata. Sedam od 91 pacijenta boluje od psihijatrijskih bolesti, i to najčešće od sindroma ovisnosti. Šećernu bolest ima 10 od 91 pacijenta.

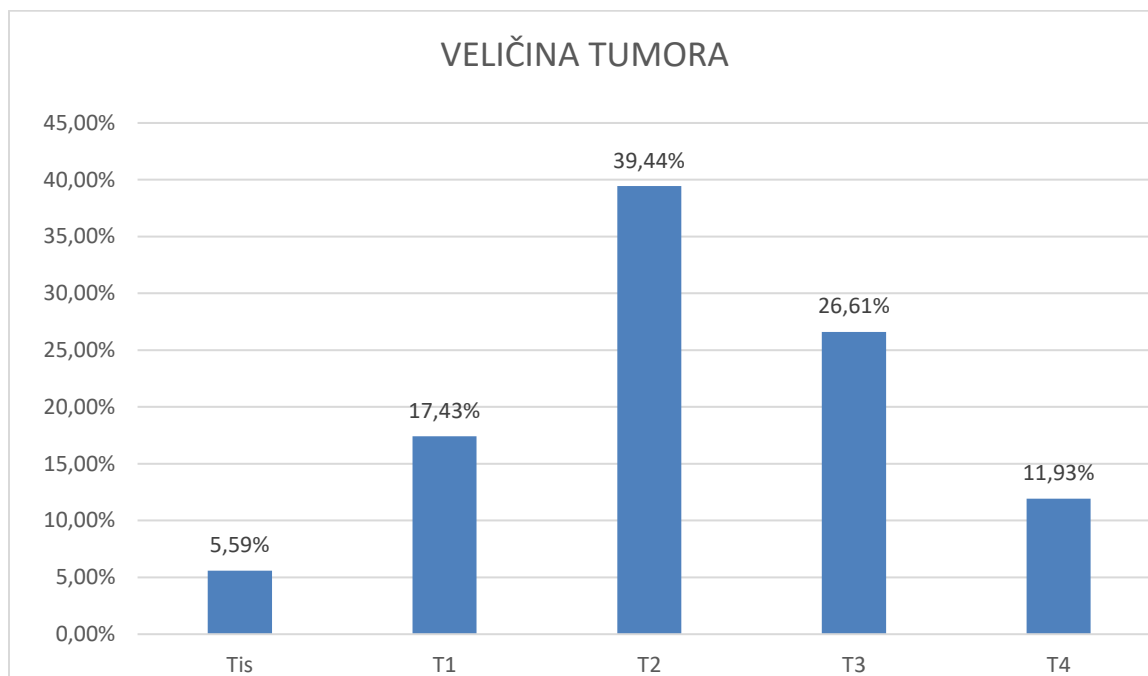
#### 4.5 Lokalizacija pločastog karcinoma usne šupljine i orofaringsa



Slika 5. Lokalizacija pločastog karcinoma usne šupljine i orofaringsa

Anatomska „potkova“ usne šupljine je najčešća lokalizacija karcinoma usne šupljine i orofaringsa, a na toj lokalizaciji od 109 pacijenata leziju nalazimo u 68 pacijenata, odnosno u 62,39% pacijenata. Preciznije, lezija je kod 17 od 109 pacijenata lokalizirana u dnu usne šupljine, kod 44 od 109 pacijenata na jeziku, a kod sedam od 109 pacijenata na retromolarnom području, odnosno tonzilama. Od ostalih lokalizacija najzastupljenija je gingiva mandibule i to kod 19 od 109 pacijenata. Kod 12 od 109 pacijenata lezija je bila smještena na obrazu, a kod četiri od 109 pacijenata na gingivi maksile. Na mekom nepcu lezija je nađena kod tri od 109 pacijenata te je isto toliko pacijenata imalo leziju u području orofaringsa.

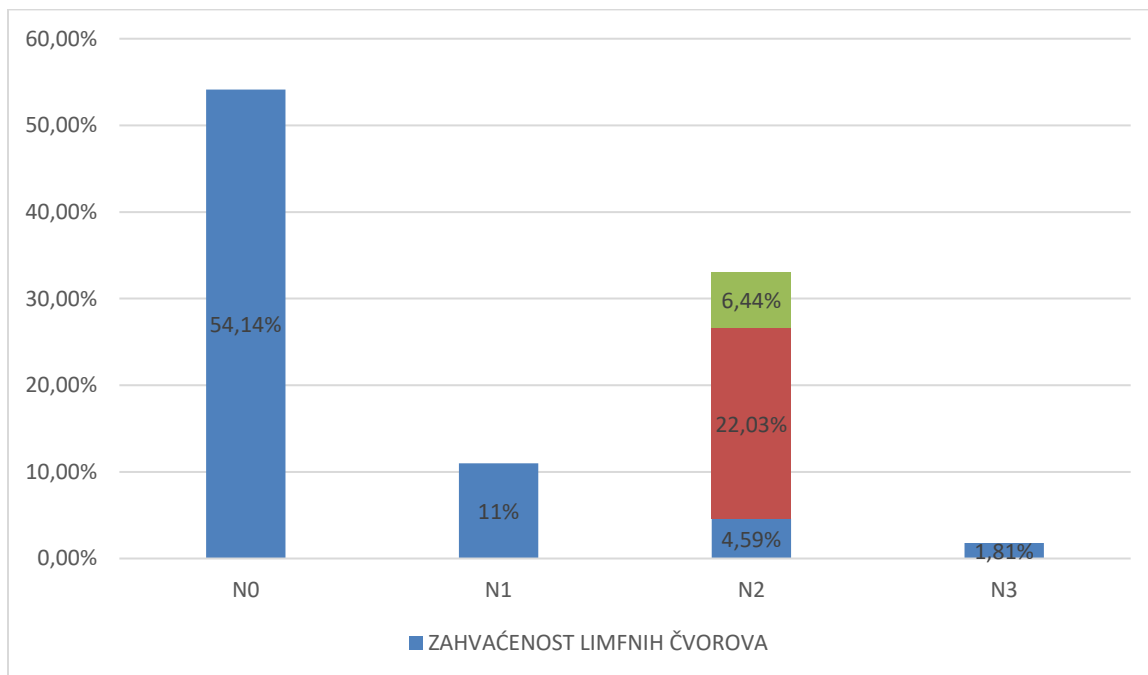
## 4.6 Veličina tumora



Slika 6. Veličina tumora

Karcinomi su bili najčešće klinički evaluirani kao T2, odnosno veličine dva centimetra do četiri centimetra i to kod 43 od 109 pacijenta. Najmanji broj pacijenata evaluiran je kao tumor in situ, njih svega pet od 109.

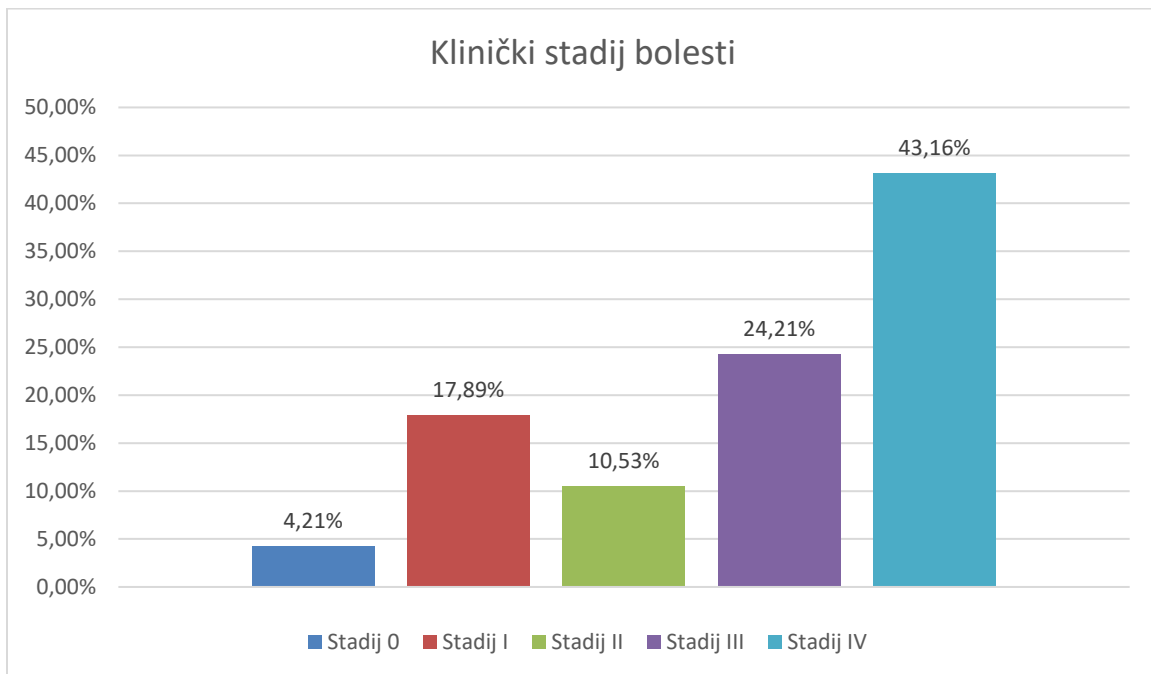
#### 4.7 Zahvaćenost limfnih čvorova



Slika 7. Zahvaćenost limfnih čvorova

Negativne limfne čvorove imalo je 59 od ukupno 109 pacijenata što čini 54,14%. Najveći broj pacijenata s pozitivnim limfnim čvorovima bio je evaluiran kao N2b, i to 24 od 50 pacijenata. Kao N2a evaluirano je pet od 50 pacijenata, a kao N2b sedam od 50 pacijenata. Kao N1 evaluirano je 12 od 50 pacijenata evaluirano je kao N1, a njih svega dva od 50 kao N3.

#### 4.8 Klinički stadij bolesti

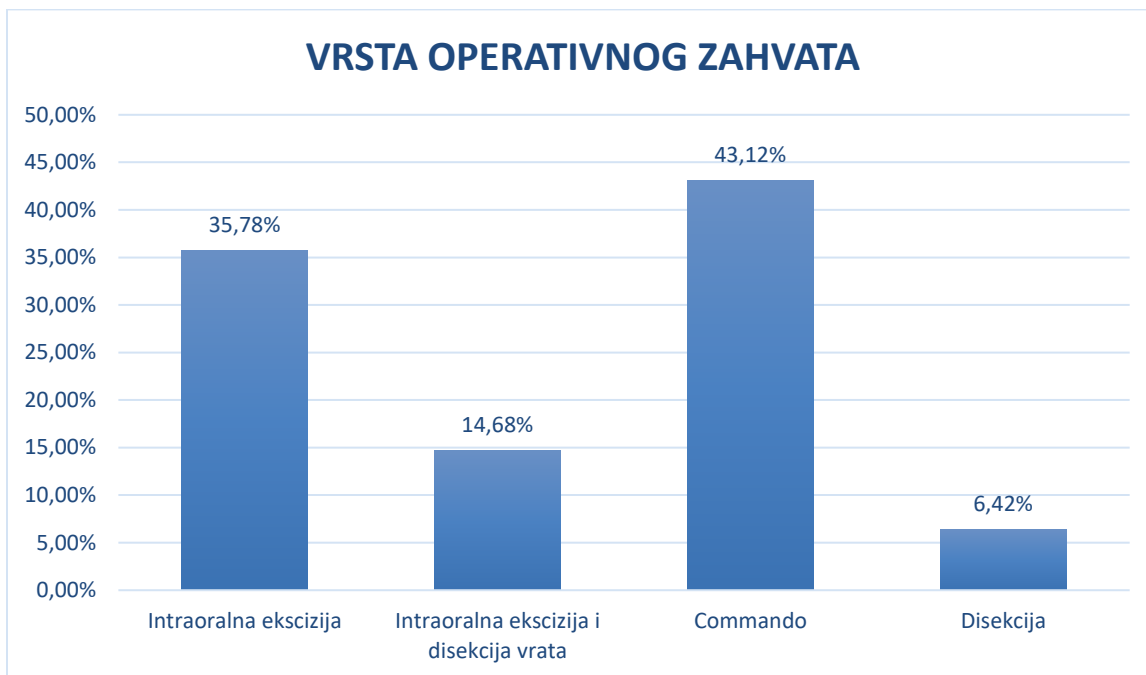


Slika 8. Klinički stadij bolesti

Najveći broj pacijenata evaluiran je kao stadij IV bolesti, i to 46 od 109 pacijenata. Kao stadij III bolesti evaluirano je 27 od 109 pacijenata, a kao stadij II evaluirano je 11 od 109 pacijenata. Broj pacijenata koji su bili u stadiju I bolesti jest 20 od 109, a sve pet od 109 pacijenata je stadij 0.



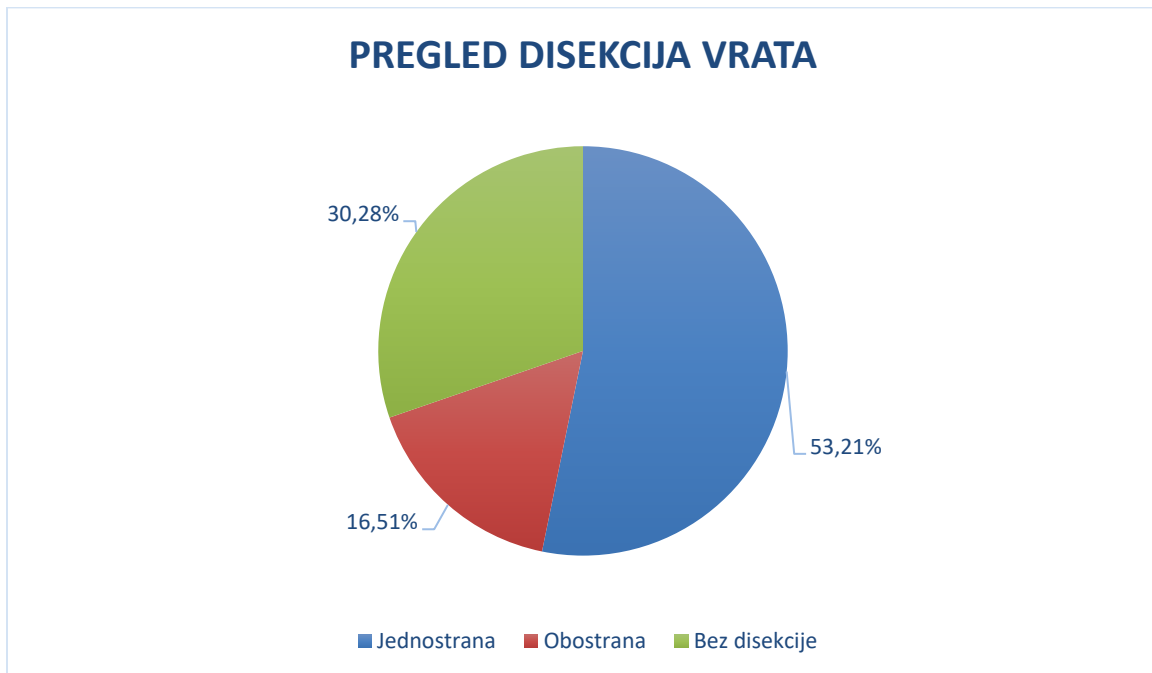
#### 4.9 Vrsta kirurškog zahvata



Slika 9. Vrsta operativnog zahvata

Najčešći operativni zahvat bila je Commando operacija koja je bila učinjena kod skoro polovine pacijenata, točnije 47 od 109. Sljedeća po učestalosti bila je intraoralna ekscizija koja je učinjena kod 39 od 109 pacijenata, a kod 16 od 109 pacijenata učinjena je intraoralna ekscizija zajedno sa disekcijom vrata. Izolirana disekcija vrata učinjena je kod sedam od 109 pacijenata.

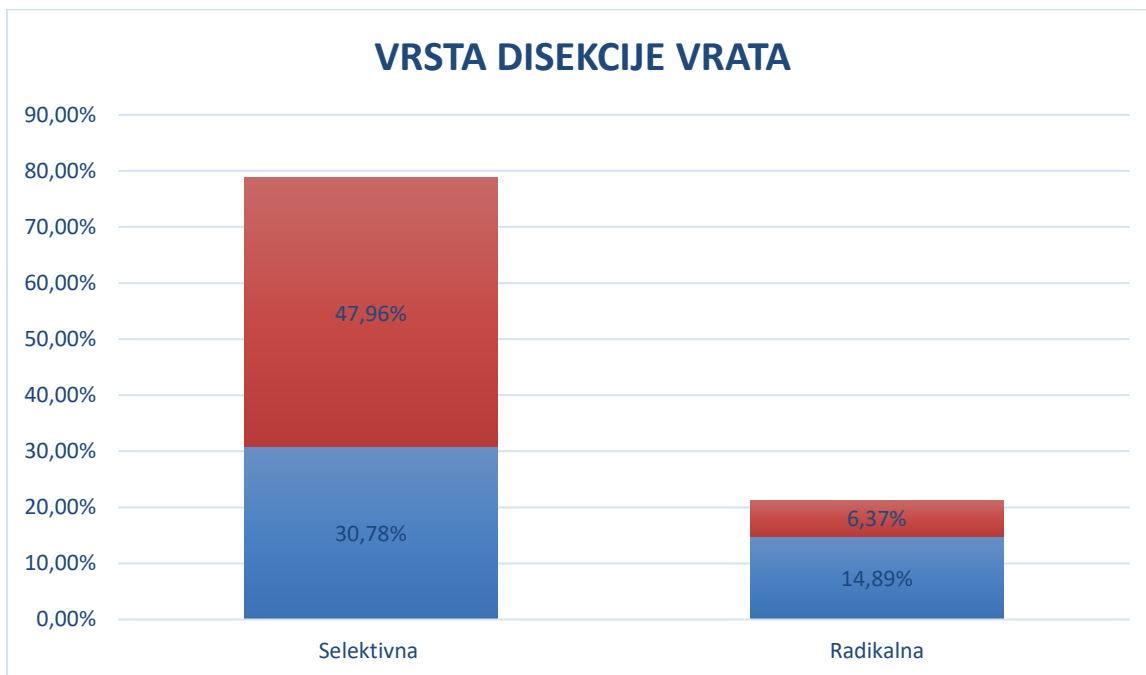
#### 4.10 Vrsta disekcije



Slika 10. Pregled disekcija vrata

Kod 76 od 109 pacijenata, odnosno u 69,72% slučajeva, učinjena je disekcija vrata. Jednostrana disekcija vrata je izvedena kod 58 od 76 pacijenata, a obostrana disekcija vrata kod 18 od 76 pacijenata.

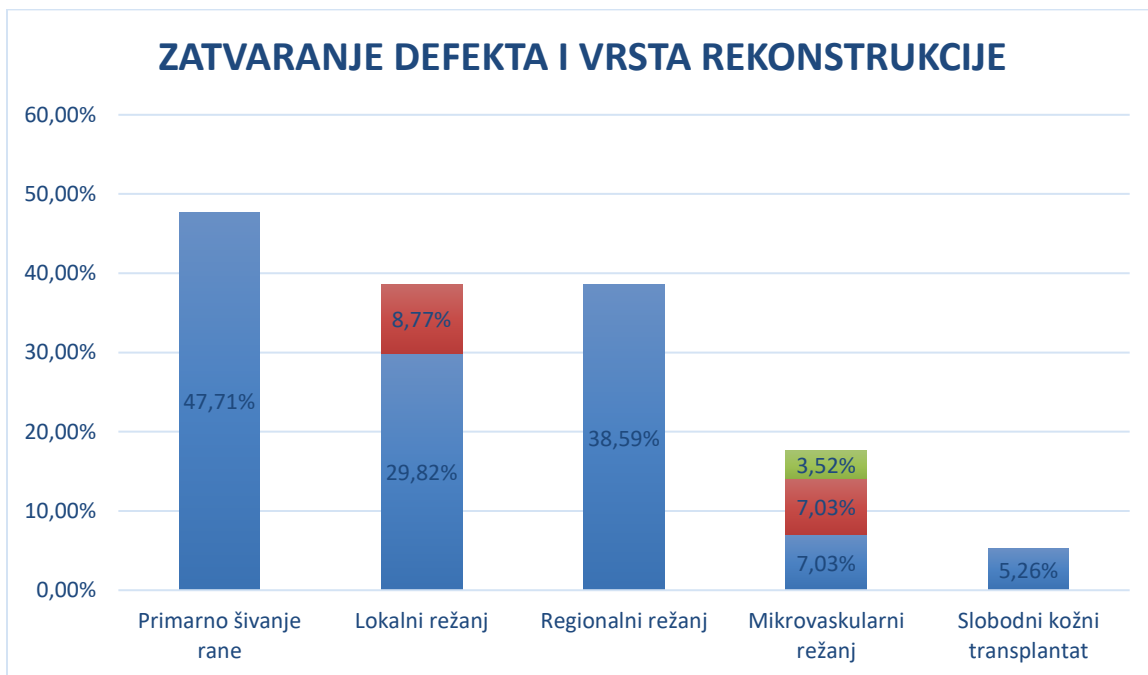
#### 4.11 Vrsta disekcije vrata



Slika 11. Vrsta disekcije vrata

Kod 76 od 109 pacijenata, učinjena je disekcija vrata. Najčešće izvođen tip disekcije je supraomohoidna disekcija i to kod 45 od 76 pacijenata. Slijede ostale selektivne disekcije (lateralna, prednja i posterolateralna disekcija vrata) koje su izvedene kod 28 od 76 pacijenata. Najrjeđe izvođen tip disekcije jest modificirana radikalna, učinjena kod šest od 76 pacijenata, a klasična radikalna disekcija vrata izvedena je kod 14 od 76 pacijenata. Kod 18 od 76 pacijenata bilo je potrebno učiniti obostranu disekciju vrata, a najčešća kombinacija obostrane disekcije bila je supraomohoidna jedne strane uz neku drugu selektivnu disekciju vrata druge strane, i to u 46,17% slučajeva.

#### 4.12 Zatvaranje defekta i vrsta rekonstrukcije



Slika 11. Zatvaranje defekta i vrsta rekonstrukcije

Kod 52 od 109 pacijenata rana je primarno zašivena te je u 47,71% slučajeva na taj način defekt zatvoren. Od rekonstruktivnih metoda najčešće je korišten regionalni režanj, odnosno pektoralis major režanj, koji je učinjen kod 22 od 57 pacijenata. Kod 17 od 57 pacijenata učinjen je lokalni režanj, i to nazolabijalni režanj, a kod pet od 57 pacijenata jezični režanj. Od mikrovaskularnih reznjeva u jednakom broju učinjen je radijalni i fibularni mikrovaskularni režanj, a kod tek dva od 57 pacijenata ALT režanj. Kod tri od 57 pacijenata učinjen je slobodni kožni transplantat.

## 5. Rasprava

Ovaj rad prikazuje 109 pacijenata koji su kirurški liječeni od karcinoma usne šupljine i orofaringsa na Klinici za maksilofacijalnu kirurgiju u razdoblju od siječnja 2016. do prosinca 2020. godine. Analizom dobivenih podataka utvrđeno je da se najveći broj pacijenata nalazi u dobnoj skupini od 55. do 64. godine (35,78%). Dobiveni rezultati slični su podacima brazilske studije gdje je srednja dob pojavnosti 57,3 godine (16). Također, slični rezultati dobiveni su u njemačkom istraživanju provedenom 2020. godine, gdje je srednja dob pojavnosti tumora 58 godina (17). Istraživanje provedeno u Indiji pokazalo je da je srednja dob njihovih pacijenata 54,8 (18), što je neznatno mlađe u odnosu na pacijente obrađene u ovom istraživanju, a velika britanska studija iz 2018.godine u kojoj je analizirano 4760 pacijenata pokazala je da je srednja dob pojavnosti tumora u njihovih pacijenata 66 godina predstavlja nešto starije pacijente u komparaciji s ovim istraživanjem (19).

Prema spolnoj raspodjeli veća pojavnost tumora u ovom istraživanju zabilježena je u muškog spola (69,7%) nego u ženskog spola (30,3%) što odgovara podacima iz svjetske literature gdje se navodi da je pojavnost tumora u muškog spola dva puta češća nego u žena (1, 4, 5, 6, 7). Isti rezultati dobiveni su u istraživanju provedenom u Indiji (18), te u velikom američkom dvadesetpetogodišnjem istraživanju u kojem su obuhvaćena 22162 pacijenta, gdje je 70,3% pacijenata bilo muškog spola (20). Slični rezultati dobiveni su u njemačkom istraživanju gdje je 72% pacijenata bilo muškog spola, a 28% ženskog spola (17). Nešto veći postotak oboljelih muškaraca nalazimo u brazilskoj studiji gdje je 87% oboljelih bilo muškog spola, a tek 13% ženskog spola (21). Takav trend nalazimo u slabije razvijenim zemljama, dok se u razvijenim zemljama broj oboljelih žena približava broju oboljelih muškaraca zbog sve većeg postotka žena koje konzumiraju alkohol te duhanske proizvode.

Poznato je da većina pacijenata s karcinomom usne šupljine i orofaringsa konzumira alkohol te duhanske proizvode. To je potvrdilo i ovo istraživanje u kojemu je postotak pacijenata koji konzumiraju alkohol 62,36%, a onih koji konzumiraju duhanske proizvode 65,14%. Podaci se neznatno razlikuju od američke studije gdje manje pacijenata konzumira duhanske proizvode (51,51%), ali više pacijenata konzumira alkohol (88,64%) (22). Istraživanje provedeno u Indiji pokazalo je da je 51% njihovih pacijenata konzumiralo duhanske proizvode što je također nešto niži postotak nego u ovom istraživanju (18).

Analizom dobivenih podataka uvidjelo se da 83% pacijenata uz karcinom usne šupljine i orofaringsa boluje i od neke druge bolesti i to najčešće od hipertenzije, odnosno kardiovaskularnih bolesti. Američko istraživanje provedeno na 530 pacijenata pokazalo je da čak 96% njihovih pacijenata boluje od neke druge bolesti, najčešće također od kardiovaskularnih bolesti (16).

Najučestalija lokalizacija karcinoma usne šupljine i orofaringsa kod ispitanika iz ovog istraživanja jest anatomska „potkova“ usne šupljine (62,39%), točnije jezik (40,37%), odnosno dno usne šupljine (17,43%). Takav rezultat slaže se sa svjetskom literaturom (1, 4, 6, 7) te Rietbergenovim istraživanjem (jezik 32,4%; dno usne šupljine 24,3%) (16), Kujanovim istraživanjem (15.) te djelomično s njemačkim istraživanjem (jezik 51,5%; dno usne šupljine 38,5%). Suprotno tome, istraživanje provedeno u Brazilu 2018. godine pokazalo da su najčešće lokalizacije jezik pa obraz (8.), a istraživanje iz Indije pokazalo je da je u njihovih pacijenata najčešća lokalizacija obraz pa tek nakon jezik, no autor objašnjava kako su oboljeli pretežno žvakali duhan što direktno kancerogeno djeluje na bukalnu sluznicu (18) što se u našem podneblju ne prakticira, te to čini značaju kulturološku razliku. Time uviđamo da kultura i način življenja, odnosno, biopsihosocijalne razlike mogu značajno mijenjati kliničku sliku pacijenta.

Postotak pacijenata evaluiranih kao T2 iznosi 39,44%, potom slijedi T3 26,61%, zatim T1 17,43% te naposljetku T4 sa 11,93%. Pacijenata evaluiranih kao Tis bilo je svega 5,59%. U njemačkom istraživanju T status pacijenata razlikuje se od ovog istraživanja. Prema njihovim rezultatima 52,5% pacijenata bilo je T1 statusa, 35% T2 statusa, 6,5% T3 statusa te 6% T4 statusa. Najveći broj pacijenata iz ovog istraživanja bilo je u stadiju IV bolesti (43,16%). Slične rezultate daje Meiereovo istraživanje provedeno 2019. godine. Njihovi pacijenti bili su najviše T1 statusa (52,2%), potom T2 statusa (28,8%), pa T4 statusa (18,1%), a svega 1 pacijent, odnosno 1,1% oboljelih bilo je T3 statusa (25). Arwallovo istraživanje provedeno u Indiji pokazalo je da su njihovi pacijenti u 61% slučajeva obrađeni u kasnijem stadiju bolesti (stadij III, stadij IV), a u 39% slučajeva u ranom stadiju bolesti (stadij I, stadij II). Arwall objašnjava kako je većina pacijenata koji su medicinsku pomoć potražili u poodmaklim stadijima bila neškolovana te niskog socioekonomskog statusa (12). Brazilsko istraživanje pokazalo je da je 47,3% pacijenata liječničku pomoć potražilo u poodmaklim stadijima bolesti (stadij IV) što odgovara ovom istraživanju (16). Iako ovo istraživanje nije analiziralo podatke o stupnju obrazovanja te socioekonomski status pacijenata, možemo pretpostaviti da postoji uzročno-posljedična veza niskog stupnja obrazovanja i kasnog javljanja liječniku.

Najčešće izvođen operativni zahvat je Commando operacija, i to u 43,12% slučajeva. Slijedi intraoralna ekscizija (35,78%), potom intraoralna ekscizija s disekcijom vrata (14,68%), te naposljetku kao najrjeđe izvođen operativni zahvat izolirana disekcija vrata (6,42%). Istraživanje provedeno na 175 pacijenata u KBC-u Rijeka slaže se s ovim podacima (23).

Kod 30,28% pacijenata nije bilo potrebe za disekcijom vrata, dok je kod 53,21% učinjena jednostrana disekcija, a kod 16,51% obostrana disekcija vrata. Pacijenti iz Miereovog istraživanja su u nešto većem postotku (90,9%) bili podvrgnuti disekciji vrata (25). Najčešće izvođena bila je

supraomohoidna disekcija vrata (47,96%), potom neki drugi tip selektivne disekcije vrata (30,78%). Slijedi radikalna disekcija vrata koja je bila izvedena u 14,89% slučajeva te naposljetku modificirana radikalna disekcija vrata, izvedena u 6,37% slučajeva. Njemačko istraživanje u koje su bili uključeni pacijenti koji su obavezno imali disekciju vrata, jednostrana disekcija je bila učinjena kod 47,56% pacijenata, a obostrana kod 52,44% pacijenata što se ne slaže s rezultatima ovog istraživanja, međutim, autor kao zaključak njihovog istraživanja navodi da bilateralna disekcija vrata, kod koje je jedna strana limfnih čvorova vrata negativna, nije medicinski opravdana jer ne poboljšava ukupno preživljenje (17). Također, dobiveni rezultati se ne slažu s brazilskim istraživanjem, gdje su najčešće izvođene disekcije upravo supraomohoidna te klasična radikalna disekcija vrata, i to u podjednakom postotku, 21,3%, odnosno 22,8% (16).

Kod skoro polovice pacijenata, točnije 47,71%, zatvaranje defekta nastalog nakon kirurškog zahvata učinjeno je primarnim šivanjem rane te je sličan rezultat dobiven u brazilskoj studiji gdje je kod 216 od 530 pacijenata, odnosno kod 40,8% slučajeva, defekt primarno zašiven (16). Nešto manji postotak u odnosu na navedena istraživanja ima Miereovo istraživanje gdje je kod 31,82% pacijenata rana primarno zašivena (25), a pak kod samo 27,07% pacijenata iz Gargovog istraživanja je rana primarno zatvorena (26).

Kod 38,59% pacijenata učinjen je regionalni režanj te je u jednakom postotku učinjen lokalni režanj. Kod 17,58% učinjen je mikrovaskularni režanj, a kod 5,26% pacijenata slobodni kožni transplantat te se ti podaci slažu s istraživanjem provedenim u KBC Rijeka 2017. godine (23). Slične rezultate poručilo je Gargovo istraživanje iz 2020. godine u kojem je regionalni režanj imalo 36,58% pacijenata, a mikrovaskularni režanj 36,34% pacijenata (26). Drugačije rezultate dalo je Miereovo istraživanje u kojem je većini pacijenata učinjen mikrovaskularni režanj (68,75%), potom lokalni režanj (25%) te naposljetku slobodni kožni transplantat (6,25%).



Međutim, u Miereovom istraživanju niti jedan pacijent nije imao regionalni režanj jer se autor i suradnici slažu da je bolji postoperativni tijek i rezultat zahvata ukoliko se koriste mikrovaskularni i lokalni reznjevi stoga kroz takvu prizmu trebamo usporediti rezultate ova dva istraživanja (25).

## 6. Zaključci

1. Najveća incidencija pločastog karcinoma usne šupljine i orofaringsa je u dobnoj skupini od 55 do 74 godine (70,64%).
2. Pločasti karcinom usne šupljine i orofaringsa javlja se dva puta češće u muškaraca (69,7%).
3. Više od dvije trećine pacijenata s pločastim karcinomom usne šupljine i orofaringsa konzumira alkohol (62,36%) i duhanske proizvode (65,14%).
4. Najčešći komorbiditet u pacijenata s pločastim karcinomom usne šupljine i orofaringsa su kardiovaskularne bolesti (40,56%), a od toga se većinski dio odnosi na hipertenziju (75,86%).
5. „Potkova“ usne šupljine je najčešća lokalizacija karcinoma usne šupljine i orofaringsa (62,39%).
6. Pločasti karcinomi usne šupljine i orofaringsa najčešće su veličine dva do četiri centimetra (39,44%), a vratnih limfni čvorovi su negativni kod 54,14% pacijenata.
7. Najveći broj pacijenata evaluiran je u stadiju IV bolesti (43,16%).
8. Najčešće izvođen kirurški zahvat kod liječenja pločastog karcinoma usne šupljine i orofaringsa je Commando operacija (43,12%).
9. Jednostrana disekcija vrata (53,21%), i to supraomohoidna disekcija (35,54%), je najčešće izvođena disekcija kod kirurškog liječenja vratnih metastaza.
10. Gotovo polovica postoperativnih defekata nastalih nakon kirurškog liječenja pločastog karcinoma usne šupljine i orofaringsa može se zatvoriti primarnim šivanjem rane (47,71%).
11. Najčešće izvođena rekonstruktivna metoda nakon kirurškog liječenja pločastog karcinoma usne šupljine i orofaringsa je regionalni režanj, odnosno pektoralis major režanj (38,59%).

## 7. Sažetak

Pločasti karcinom usne šupljine i orofaringsa čini 30% tumora glave i vrata. Javlja se dva puta češće u muškog spola, a konzumacija alkohola i duhanskih proizvoda najčešći su etiološki čimbenici koji pospješuju njegov razvoj. Karcinom se prezentira kao ulkus na sluznici, najčešće u području „potkove“ usne šupljine. Anamneza, fizikalni pregled, radiološka obradu, biopsija i patohistološka analiza ključan su dio dijagnostike, a s obzirom na proširenost bolesti moguće je kirurško liječenje, radioterapija, kemoterapija te kombinacije navedenog.

Ovo istraživanje obuhvaća 109 pacijenata koji su kirurški liječeni na Klinici za maksilofacijalnu kirurgiju u razdoblju od pet godina (2016. – 2020.). Svrha istraživanja bila je prikazati i epidemiološki obraditi pacijente te dobivene rezultate usporediti s rezultatima iz literature te ostalih sličnih istraživanja.

Dobiveni rezultati pokazali su kako je najveća pojavnost u dobnoj skupini od 55 do 74 godine, a u preko 60% slučajeva pacijenti su muškog spola. Većina konzumira alkohol i duhanske proizvode, te boluje od hipertenzije. Karcinom je najčešće lokaliziran u anatomske „potkovi“ usne šupljine, veličine dva do četiri centimetra, a vratni limfni čvorovi su negativni. Commando operacija je najčešće izvođen zahvat u kirurškom liječenju pločastog karcinoma usne šupljine i orofaringsa, a disekcija vrata je najčešće jednostrana, supraomohoidna. Defekt nastao kirurškim liječenjem najčešće se zatvara primarnim šivanjem rane, a od rekonstruktivnih tehnika se najčešće koristi regionalni, odnosno pektoralis major režanj.

Ključne riječi: pločasti karcinom, usna šupljina, orofarings, Commando, disekcija vrata, rekonstrukcija

## 8. Summary

Planocellular cancer of the oral cavity and oropharynx accounts for 30% of head and neck tumors. It occurs twice as often in males and the consumption of alcohol and tobacco products are the most common etiological factors that promote its development. The cancer presents as an ulcer on the mucous membrane, most commonly in the „horseshoe“ of the oral cavity. Anamnesis, physical examination, radiological processing, biopsy and pathohistological analysis play the key part of the diagnosis. Possible treatment options are surgical therapy, radiotherapy, chemotherapy and their combinations.

This study includes 109 patients who were surgically treated at the Clinic for Maxillofacial surgery over a five-year period (2016. – 2020.). The purpose of this study was to present and epidemiologically process patients and compare the results with the literature and other studies.

The results showed that the highest incidence is in the age group of 55 to 74 years and in over 60% of the cases patients are males. Most patients consume alcohol and tobacco products and have hypertension. The cancer is most often localized on the floor of the mouth, two to four centimeters in size and the cervical lymph nodes are negative. Commando surgery is the most commonly performed procedure in the surgical therapy and neck dissection is most often unilateral, supraomohioid. The defect caused by surgical treatment was most commonly closed by primary suturing of the wound and the most used reconstructive method was regional flap, ie pectoralis major flap.

Keywords: planocellular cancer, oral cavity, oropharynx, Commando, neck dissection, reconstruction

## 9. Literatura

1. Jeffrey N. Myers, Ehab Y.N. Hanna, Eugene N. Myers. Cancer of the head and neck, Fifth edition. LWW. 2016.
2. Križan Z. Kompendij anatomije čovjeka. 3. izd. 2. dio, Pregled građe glave, vrata i leđa: za studente opće medicine i stomatologije. Zagreb: Školska knjiga; 1997.
3. Virag M. Disekcija vrata: Logika i klasifikacija. Medicinar – Nastavni tekstovi [Internet]. 1999. [citirano 25.2.2021]; Vol. 40, 45. – 49. Dostupno na:  
<http://medicinar.mef.hr/assets/arhiva/disekcije-vrata.pdf>
4. Peter A. Brennan, Vishy Mahadecan, Barrie T. Evans. Clinical Head and Neck Anatomy for Surgeons. First edition. CRC; 2015.
5. I. Kolčić. Epidemiologija, prvo izdanje. Zagreb: Medicinska naklada; 2012.
6. Jatin P. Shah, Snehal Patel, Bhuvanesh Singh, Richard Wong. Jatin Shah's Head and Neck Surgery and Oncology. Fifth edition. Elsevier; 2019.
7. Jatin P. Shah. Cancer of the Head and Neck. First edition. London. BC Decker INC; 2001.
8. M. M. Rietbergen. Human papillomavirus detection and comorbidity: critical issues in selection of patients with oropharyngeal cancer for treatment De-escalation trials. Annals of Oncology [Internet]. 14.08.2013. [citirano 25.02.2021.]; 2740-2745, 2013. Dostupno na:  
[https://www.annalsofoncology.org/article/S0923-7534\(19\)37352-1/fulltext](https://www.annalsofoncology.org/article/S0923-7534(19)37352-1/fulltext)
9. Yardimci G., Kutlubay Z., Engin B., Tuzun Y. Precancerous lesions of oral mucosa. Worlds J Clin Cases [Internet]. 16.12.2014. [citirano 25.02.2021.]; 2(12):866-872, 2014. Dostupno na:  
<http://www.wjgnet.com/2307-8960/full/v2/i12/866.htm>

10. Alawi F, et al. Potentially malignant disorders of the oral cavity and oral dysplasia: A systematic review and meta-analysis of malignant transformation rate by subtype. *Head & Neck* [Internet]. 18.10.2019. [citirano 25.02.2012.]; 1-17; 2019. Dostupno na: <https://doi.org/10.1002/hed.26006>
11. A. Villa, C. Villa, S. Abati. Oral cancer and oral erythroplakia: an update and implication for clinicians. *Australian Dental Journal* [Internet]. 10.07.2011. [citirano 25.02.2021.]; 56:253-256; 2011. Dostupno na: <https://dio.org/10.1111/j.1834-7819.2011.01337.x>
12. I. Damjanov. *Patologija, peto izdanje*. Zagreb: Medicinska naklada; 2017.
13. Pisani P, et al. Metastatic disease in head & neck oncology. *Acta Otorhinolaryngol Ital.* [Internet]. 20.05.2020. [citirano 25.02.2021.]; 40(SUPPL. 1):S1-S86; 2020. Dostupno na: <https://www.actaitalica.it/article/view/874>
14. Irani S. Distant metastasis from oral cancer: A review and molecular biologic aspects. *Journal of International Society of Preventive & Community Dentistry* [Internet]. 25.06.2016. [citirano: 25.02.2021]. 6(4), 265-271; 2016. Dostupno na: <https://doi.org/10.4103/2231-0762-186805>
15. I. Lukšić i sur. *Maksilofacijalna kirurgija, prvo izdanje*. Zagreb: Medicinski fakultet Sveučilišta u Zagrebu; Naklada Ljevak; 2019.
16. Ribeiro KDCB, et al. Perioperative Complications, Comorbidities, and Survival in Oral or Oropharyngeal Cancer. *Arch Otolaryngol Head Neck Surg* [Internet]. 01.02.2003. [citirano 25.02.2021.]; 129(2):219-228; 2003. Dostupno na: <https://jamanetwork.com/journals/jamaotolaryngology/fullarticle/483728>

17. A. Knopf, et al. Bilateral versus ipsilateral neck dissection in oral and oropharyngeal cancer with contralateral cN0 neck. *European Archives of Oto-Rhino-Laryngology* [Internet].

24.05.2020. [citirano 25.02.2021.]; 277:3161-3186; 2020. Dostupno na:

<https://doi.org/10.1007/s00405-020-06043-2>

18. M. Prerna, et al. Correlation of Clinical Patterns of Oral Squamous Cell Carcinoma with Age, Site, Sex and Habits. *Journal of Indian Academy of Oral Medicine and Radiology* [Internet].

01.04.2011. [citirano: 25.02.2021.]; 23(2):81-85; 2011. Dostupno na:

[https://www.researchgate.net/publication/269658203\\_Correlation\\_of\\_Clinical\\_Patterns\\_of\\_Oral\\_Squamous\\_Cell\\_Carcinoma\\_with\\_Age\\_Site\\_Sex\\_and\\_Habits](https://www.researchgate.net/publication/269658203_Correlation_of_Clinical_Patterns_of_Oral_Squamous_Cell_Carcinoma_with_Age_Site_Sex_and_Habits)

19. Bartella AK, et al. Preoperative assessment of the risk of postoperative death in patients with oral squamous cell carcinoma: a consideration beyond age, sex, and stage of cancer. *Br J Oral Maxillofac Surg.* [Internet]; 04.05.2018. [citirano: 25.02.2021.]; 56(4):322-326; 2018. Dostupno

na: <https://doi.org/10.1016/j.bjoms.2018.03.006>

20. Osazuwa-Peters N., et al. Race and sex disparities in long-term survival of oral and oropharyngeal cancer in the United States. *J Cancer Res Clin Oncol* [Internet]. 28.03.2015.

[citirano: 25.02.2021.]; 142(2):521-8; 2015. Dostupno na: <https://doi.org/10.1007/s00432-015-2061-8>

21. Moro JS. et al, Oral and oropharyngeal cancer: epidemiology and survival analysis. *Einstein (São Paulo)* [Internet]. 07.06.2018. [citirano: 25.02.2021.]; 16(2):eAO4248; 2018. Dostupno na:

<https://doi.org/10.1590/s1679-45082018ao4248>

22. Mayne S. Alcohol and Tobacco Use Pre- and Post-Diagnosis and Survival In a Cohort of Patients With Early Stage Cancers of the Oral Cavity, Pharynx and Larynx. *Cancer Epidemiol*

Biomarkers Prev [Internet]. Prosinac 2009 [citirano 25.02.2021.]; 18(12):3368-74; 2009.

Dostupno na: <https://cebp.aacrjournals.org/content/18/12/3368>

23. Belusic-Gobic M, Zubovic A, Cerovic R, Dekanic A, Marzic D, Zamolo G. Multivariate analysis of risk factors for postoperative wound infection following oral and oropharyngeal cancer surgery. J Craniomaxillofac Surg. [Internet]. Siječanj 2018 [citirano 25.02.2021.]; 46(1):135-141; 2018. Dostupno na: <https://doi.org/10.1016/j.jcms.2017.11.003>

24. de Melo GM, Ribeiro KC, Kowalski LP, Deheinzelin D. Risk factors for postoperative complications in oral cancer and their prognostic implications. Arch Otolaryngol Head Neck Surg. [Internet]. Srpanj 2001 [citirano 25.02.2021.]; 127(7):828-33; 2001. Dostupno na: <https://jamanetwork.com/journals/jamaotolaryngology/fullarticle/482400>

25. Meier, J. K., Schuderer, J. G., Zeman, F., Klingelhöffer, C., Hullmann, M., Spanier, G., Reichert, T. E., & Ettl, T. Health-related quality of life: a retrospective study on local vs. microvascular reconstruction in patients with oral cancer. BMC oral health. [Internet]. Travanj 2019. [citirano 22.05.2021.]; 19(1):62 Dostupno na: <https://doi.org/10.1186/s12903-019-0760-2>

26. Garg A, Mair M, Singhavi H, Bhati M, Malik A, Mishra A, Nair D, Nair S, Chaturvedi P. Adequacy of surgical margins in oral cancer patients with respect to various types of reconstruction. South Asian J Cancer. [Internet]. Siječanj 2020. [citirano 23.05.2021.]; 9(1):34-3  
Dostupno na: <https://www.ncbi.nlm.nih.gov/pmc/articles/PMC6956582/>



## 10. Životopis

Lucija Vojta rođena je 19. prosinca 1995. u Koprivnici. Školovanje započinje u Osnovnoj školi „Centar“ u Rijeci te po završetku osnovnoškolskog obrazovanja upisuje Gimnaziju Andrije Mohorovičića u Rijeci, opći smjer, koju završava 2014. godine. Iste godine upisuje Integrirani preddiplomski i diplomski sveučilišni studij Medicina na Medicinskom fakultetu Sveučilišta u Rijeci. Tijekom studija obnaša dužnost demonstratora na Katedri za anatomiju te na Katedri za anesteziologiju, reanimatologiju, hitnu i intenzivnu medicinu. Volontira u studentskim udrugama kroz mnogobrojne projekte te radi brojne studentske poslove preko Student servisa. Aktivno se služi engleskim te talijanskim jezikom.