

# Dijagnostika i preoperativno liječenje djece s cijanotičnom srčanom greškom

---

**Pranjić, Marina**

**Master's thesis / Diplomski rad**

**2021**

*Degree Grantor / Ustanova koja je dodijelila akademski / stručni stupanj:* **University of Rijeka, Faculty of Medicine / Sveučilište u Rijeci, Medicinski fakultet**

*Permanent link / Trajna poveznica:* <https://um.nsk.hr/um:nbn:hr:184:616793>

*Rights / Prava:* [In copyright](#)/[Zaštićeno autorskim pravom.](#)

*Download date / Datum preuzimanja:* **2024-11-26**



*Repository / Repozitorij:*

[Repository of the University of Rijeka, Faculty of Medicine - FMRI Repository](#)



SVEUČILIŠTE U RIJECI  
MEDICINSKI FAKULTET  
INTEGRIRANI PREDDIPLOMSKI I DIPLOMSKI  
SVEUČILIŠNI STUDIJ MEDICINE

Marina Pranjić

DIJAGNOSTIKA I PREOPERATIVNO LIJEČENJE DJECE S CIJANOTIČNOM  
SRČANOM GREŠKOM

Diplomski rad

Rijeka, 2021.

SVEUČILIŠTE U RIJECI  
MEDICINSKI FAKULTET  
INTEGRIRANI PREDDIPLOMSKI I DIPLOMSKI  
SVEUČILIŠNI STUDIJ MEDICINE

Marina Pranjić

DIJAGNOSTIKA I PREOPERATIVNO LIJEČENJE DJECE S CIJANOTIČNOM  
SRČANOM GREŠKOM

Diplomski rad

Rijeka, 2021.

Mentor rada: doc.dr.sc. Kristina Lah Tomulić, dr.med.

Diplomski rad ocijenjen je dana \_\_\_\_\_ u/na \_\_\_\_\_

\_\_\_\_\_, pred povjerenstvom u sastavu:

1. doc.dr.sc. Ana Milardović, dr.med.

2. prof.dr.sc. Srđan Banac, dr.med.

3. prof.dr.sc. Goran Palčevski, dr.med.

Rad sadrži 50 stranica, 1 sliku, 1 tablicu, 59 literaturna navoda.

## Zahvala

Zahvaljujem mentorici, doc.dr.sc. Kristini Lah Tomulić na pruženoj pomoći, savjetima i strpljenju tijekom pisanja ovog diplomskog rada.

Posebnu zahvalu dugujem svojoj obitelji: mami Jeki, tati Marijanu, braći Danijelu i Ivi te prijateljicama Ani, Maji i Astrid koji su bili uz mene u svakom trenutku tijekom ovih šest godina, pružajući mi bezuvjetnu podršku, ljubav i razumijevanje.

# Sadržaj

<b>1. UVOD</b> .....	1
<b>2. SVRHA RADA</b> .....	1
<b>3. FIZIOLOGIJA FETALNOG KRVOTOKA I PRILAGODBE CIRKULACIJE PRI ROĐENJU</b> .....	2
<b>4. PRIROĐENE SRČANE GREŠKE</b> .....	3
<b>5. ETIOLOGIJA PRIROĐENIH SRČANIH GREŠAKA</b> .....	5
<b>6. DIJAGNOSTIKA PRIROĐENIH SRČANIH GREŠAKA</b> .....	6
<b>6.1. PRENATALNA DIJAGNOSTIKA</b> .....	6
<b>6.1.1 Fetalni ehokardiogram</b> .....	7
<b>6.1.1.1 Indikacije i gestacijska dob za fetalnu ehokardiografiju</b> .....	9
<b>6.2 POSTNATALNA DIJAGNOSTIKA</b> .....	11
<b>6.2.1 Anamneza i fizikalni pregled</b> .....	11
<b>6.2.3 Hiperoksija test</b> .....	16
<b>6.2.4 Elektrokardiogram</b> .....	16
<b>6.2.5 Radiogram grudnih organa</b> .....	16
<b>6.2.6 Dvodimenzionalna ehokardiografija</b> .....	17
<b>6.2.7 Kateterizacija srca</b> .....	17
<b>6.2.8 Dodatne slikovne pretrage</b> .....	18
<b>7. PREOPERACIJSKO LIJEČENJE CIJANOTIČNIH SRČANIH GREŠAKA</b> .....	18
<b>7.1 NEFARMAKOLOŠKE MJERE</b> .....	19
<b>7.2 MEDIKAMENTOZNO LIJEČENJE</b> .....	20
<b>8. CIJANOTIČNE SRČANE GREŠKE</b> .....	21
<b>8.1 POTPUNA TRANSPOZICIJA VELIKIH KRVNIH ŽILA</b> .....	22
<b>8.1.1 Dijagnostika potpune TVA</b> .....	23
<b>8.1.2 Liječenje TVA</b> .....	24
<b>8.2. TETRALOGIJA FALLOT</b> .....	26
<b>8.2.1 Dijagnostika TF</b> .....	27
<b>8.2.2 Liječenje TF</b> .....	29
<b>8.3 TRIKUSPIDALNA ATREZIJA</b> .....	30
<b>8.3.1 Dijagnostika TA</b> .....	30
<b>8.3.2 Liječenje TA</b> .....	31
<b>8.4 ZAJEDNIČKO ARTERIJSKO DEBLO</b> .....	32
<b>8.4.1 Dijagnostika trunkus arteriosusa</b> .....	33
<b>8.4.2 Liječenje trunkus arteriosusa</b> .....	35

<b>8.5 SINDROM HIPOPLASTIČNOG LIJEVOG SRCA .....</b>	<b>36</b>
<b>8.5.1 Dijagnostika SHLS .....</b>	<b>36</b>
<b>8.5.2 Liječenje SHLS .....</b>	<b>38</b>
<b>9. RASPRAVA .....</b>	<b>39</b>
<b>10. ZAKLJUČCI .....</b>	<b>40</b>
<b>11. SAŽETAK .....</b>	<b>41</b>
<b>12. LITERATURA .....</b>	<b>43</b>
<b>13. ŽIVOTOPIS .....</b>	<b>50</b>

## **Popis skraćenica i akronima**

PSG – Prirodna srčana greška

SŽS – Središnji živčani sustav

KBC – Klinički bolnički centar

PGE1 – Prostaglandin E1

CSG – Cijanotična srčana greška

SpO<sub>2</sub> – Saturacija krvi kisikom (eng. Saturation of peripheral oxygen)

EKG – Elektrokardiogram

BAS – Balonska atrioseptomija

FiO<sub>2</sub> – Koncentracija kisika u udahnutom volumenu (eng. Fraction of inspired oxygen)

VSD – Ventrikularni septalni defekt

PS – Plućna stenoza

CT – Kompjuterizirana tomografija

MR – Magnetska rezonanca

ASD – Atrijski septalni defekt

CPAP – Kontinuirani pozitivan tlak zraka (eng. Continuous positive airway pressure)

TVA – Transpozicija velikih arterija

TF - Tetralogija Fallot

SHLS - Sindrom hipoplastičnog lijevog srca

TA- Trikuspidalna atrezija



## **1. UVOD**

Prirođene srčane greške su anomalije srca i velikih krvnih žila nastale tijekom intrauterinog, embrionalnog razvoja i postoje pri rođenju. Incidencija iznosi 1% svih poroda i uzrok su 4% neonatalnih smrti. Uzrokuju veći broj smrti u novorođenačkoj i dojenačkoj dobi nego bilo koja druga prirođena bolest (1,2).

Pojedine srčane greške zahtijevaju samo praćenje tijekom života, dok je kod drugih nužan hitan operativni zahvat. Pravilna prenatalna dijagnostika omogućava planiranje perinatalnih procesa, poput planiranog poroda u centrima specijaliziranim za liječenje novorođenčadi sa srčanom greškom. Brza postnatalna dijagnostika omogućiti će provođenje pravilnog predoperativnog i operativnog liječenja. Svi postupci zajedno mogu znatno smanjiti mortalitet djece oboljelih od prirođenih srčanih grešaka.

## **2. SVRHA RADA**

S obzirom na raznolikost prirođenih srčanih grešaka i njihove prezentacije, pojava simptoma može biti u raznim dobnim skupinama. Određene srčane greške uzrokuju karakteristične simptome već u novorođenačkoj dobi, dok druge u djetinjstvu ili odrasloj dobi. U svrhu prevencije komplikacija i posljedičnih oštećenja drugih organa, srčane greške bitno je dijagnosticirati u ranoj fazi, kako bi se omogućilo i pravovremeno liječenje. Svrha ovog preglednog rada je prikazati dijagnostiku prirođenih srčanih grešaka i metode preoperacijskog liječenja. Važnost dijagnostike i prije pojave simptoma, prenatalne i rane postnatalne dijagnostike, te pravodobnog liječenja, dovodi do nižeg mortaliteta i prevenira pojavu komplikacija.

### 3. FIZIOLOGIJA FETALNOG KRVOTOKA I PRILAGODBE CIRKULACIJE PRI ROĐENJU

Fetalni krvotok, zbog svog posebnog anatomskog rasporeda i spojeva omogućava fetalnom cirkulacijskom sustavu sasvim drugačije funkcioniranje nego u novorođenčeta. Budući da pluća tijekom fetalnog života ne sudjeluju u izmjeni plinova, a jetra funkcionira tek djelomično, protok krvi kroz pluća i jetru u fetusa je značajno manji nego nakon rođenja. Međutim, srce mora omogućiti veliki protok krvi kroz posteljicu, u kojoj se događa izmjena plinova (3).

Iz posteljice oksigenirana krv putuje pupčanom venom ( lat. *vena umbilicalis*) u donju šuplju venu (lat. *vena cava inferior*) kroz *ductus venosus*, zaobilazeći cirkulaciju jetre te dolazi u srce. U srcu većina oksigenirane krvi prolazi iz desne pretkljetke u lijevu pretkljetku kroz *foramen ovale*. Iz lijeve pretkljetke krv se „pumpa“ u lijevu kljetku i u aortu da bi dosegla sustavnu cirkulaciju. Mali dio krvi prelazi se iz desne pretkljetke u desnu kljetku i plućnu arteriju, te iz plućne arterije se odvodi u aortu kroz *ductus arteriosus*, zaobilazeći pluća. Deoksigenirana krv se pupčanim arterijama (lat. *arteriae umbilicales*) vraća u posteljicu (3,4,5).

Promjene u cirkulaciji odmah poslije rođenja obuhvaćaju prije svega prekid velikog krvnog protoka kroz posteljicu, pa se otpor u sustavnoj cirkulaciji prilikom rođenja povećava približno dvostruko. To uzrokuje porast tlaka u aorti kao i tlaka u lijevoj kljetki i lijevoj pretkljetki. Sljedeće najbitnije promjene odvijaju se na razini pluća. Dva procesa uzrokuju širenje plućnih krvnih žila – širenje pluća i porast oksigenacije. Zbog širenja pluća se izrazito smanji otpor u plućnom krvotoku. U fetalnim plućima krvne žile su stisnute, šta se mijenja sa širenjem pluća. Osim toga, hipoksija u fetalnim plućima uzrokuje vazokonstrikciju koja biva prekinuta kada dođe kisik u pluća širenjem tijekom prvih udaha. Sve te promjene smanjuju tlak u plućima peterostruko, što snižava tlak i u plućnoj arteriji, desnoj kljetki i desnoj pretkljetki (3,5).

Tijekom fetalnog razvoja krv je iz desne pretklijetke prelazila u lijevu pretklijetku kroz *foramen ovale*. Nakon rođenja, zbog niskog tlaka u desnoj pretklijetki, te visokog tlaka u lijevoj, krv kroz ovalni otvor počinje teći u suprotnom smjeru, lijevo-desnom, te s tim zatvara mali zalistak koji prekriva ovalni otvor na lijevoj strani atrijskog septuma i tako sprječava daljnji protok krvi. Zbog povećanog otpora u sistemskom krvotoku povisuje se tlak u aorti, a zbog smanjenog tlaka u plućnoj cirkulaciji smanjuje se tlak u plućnoj arteriji, te zbog toga krv kroz arterijski duktus (lat. *ductus arteriosus*) teče u smjeru aorta-plućna arterija (3).

Nakon samo nekoliko sati stijenka arterijskog duktusa znatno se stegne, a za jedan do osam dana konstrikcija postane dovoljna da zaustavi protok krvi. Tijekom idućih četiri mjeseca vezivno tkivo prerasta lumen te se spoj i anatomski prekine. Do zatvaranja dolazi zbog povećane oksigenacije krvi koja prolazi kroz duktus (parcijalni tlak kisika se povisi s 2 kPa na 13 kPa). Također dolazi do zatvaranja venskog duktusa, te se uspostavlja cirkulacija kroz jetru (3,5).

#### **4. PRIROĐENE SRČANE GREŠKE**

Prirođenim (kongenitalnim) srčanim greškama (PSG) nazivamo anomalije srca i priključenih velikih krvnih žila (aorte i pulmonalnog trunkusa) koje postoje pri rođenju, a nastale su zbog poremećaja u embrionalnom razvoju. One se mogu klinički očitovati odmah nakon rođenja, kasnije u djetinjstvu ili tek u odrasloj ili starijoj životnoj dobi. Postoji manji broj anomalija koje su smrtonosne u fetalnom razvoju, u porođaju, ili odmah nakon njega (4,6,7).

Prirođena srčana bolest pogađa 10 na 1000 živorođenih. Incidencija se povećava na 2% do 6% za drugu trudnoću nakon rođenja djeteta s prirođenom bolesti srca ili ako je roditelj oboljeli, a u slučaju da je dvoje djece istog roditeljskog para rođeno s istom prirođenom greškom rizik za treće dijete je veći i iznosi 5-10% (4,7,8).

Postoji više vrsta podjela PSG. S obzirom na patološkoanatomsku komponentu, mogu se očitovati kao defekti srčanih pregrada između pretklijetki ili klijetki, kao patološki spojevi između velikih arterija, kao abnormalna izlazišta velikih arterija, kao anomalije utoka vena ili kao stenozе ili atrezije atrioventrikularnih ili semilunarnih zalistaka (8). Najprikladnija je hemodinamska podjela na anomalije bez pripoja (engl. *shunt*), anomalije s pripojem i lijevo-desnim (arterijsko-venskim) pretokom i anomalije s pripojem i desno-lijevim (vensko-arterijskim) pretokom. Srčane greške s desno-lijevim pretokom nazivamo cijanotičnim srčanim greškama (4,6,7). U Tablici 1. prikazana je prevalencija najčešćih srčanih grešaka i hemodinamska podjela.

Tablica 1. Prevalencija i hemodinamska podjela najčešćih prirođenih srčanih grešaka (9)

<b>Anomalije bez pripoja</b>	Pulmonalna stenoza (5,5%)
	Koarktacija aorte (4,4%)
	Aortalna stenoza (1,1%)
<b>Anomalije s lijevo-desnim pretokom</b>	VSD (41,8%)
	ASD (13,1%)
	Otvoreni arterijski Botallov duktus (2,9%)
<b>Anomalije s desno-lijevim pretokom</b>	Tetralogija Fallot (4,7%)
	Trikuspidalna atrezija (0,5%)
	Transpozicija velikih arterija (2,3%)
	Zajednički arterijski trunkus (0,6%)
	Hipoplastično lijevo srce (2,3%)

Patofiziološki, kao posljedica srčanih anomalija nastaju promjene smjera krvne struje ili poremećaji pretoka krvi. Njihov stupanj i kliničko pojavljivanje ovise o vrsti i težini anomalije. Mala oštećenja neznatno utječu na ukupnu hemodinamiku i obično ne izazivaju kliničke simptome (primjerice atrijski septalni defekt), a mogu biti otkriveni pažljivom dijagnostikom. Teže anomalije uzrokuju poremećaje s kliničkom slikom već u novorođenačkom razdoblju (primjerice cijanoza zbog transpozicije velikih krvnih žila) ili ranom djetinjstvu (primjerice tetralogija Fallot) (6,10).

Ponekad PSG dovode do smrtnog ishoda, a procjenjuje se da je 35% smrtnosti novorođenčadi zbog urođenih malformacija povezano s kardiovaskularnim anomalijama (6).

## **5. ETIOLOGIJA PRIROĐENIH SRČANIH GREŠAKA**

U složenom razvoju srca i velikih krvnih žila mnogi čimbenici mogu izazvati najrazličitije poremećaje u građi i funkciji srca, ovisno o fazi razvoja u kojoj je nastalo oštećenje (6).

U slučaju PSG-a, etiološki čimbenici su u većini slučajeva nepoznati. Procjenjuje se da je 8% malformacija srca uzrokovano nasljednim čimbenicima, 2% okolišnim, a ostalo multifaktorijalno, nastalo kombinacijom genske predispozicije i djelovanja okolišnih čimbenika (4).

Približno 6-10% novorođenčadi sa PSG ima neuravnoteženu kromosomsku anomaliju, a kod djece s trisomijama učestalost srčane greške je skoro 100%. (10,11) Prilikom razmišljanja o genskim čimbenicima, potrebno je posebno razmotriti tri skupine djece: djecu s poznatim monogenkim nasljednim bolestima za koje je već poznato da su udružene sa srčanom greškom, djecu s kromosopatijama uz koje se javljaju i srčane greške, te djecu u kojih je prirođena srčana greška jedina anomalija (8). Srčana anomalija izolirano se javlja u 60% slučajeva, a u 40% dolazi u kombinaciji s ekstrakardijalnim defektom (12,13).

Klasični primjeri egzogenih teratogena krvnožilnog sustava jesu virus rubeole i talidomid, a tako djeluje i izotretinoin, alkohol, nedostatak folne kiseline, litij, primjena određenih antiepileptika i druge tvari. Među potencijalnim uzrocima spominju se i majčine bolesti poput dijabetesa i povišenog krvnog tlaka te hiperfenilalaninemija (8,10,11). Virus rubeole oštećuje embrionalnu osnovu za razvoj srca ako je embrij inficiran do sedmog tjedna embrionalnog razvoja. Nedostatak folne kiseline, ali i primjena antagonista folne kiseline (difenilhidantoin) mogu uzrokovati srčane anomalije, zbog čega se preparati folne kiselina primjenjuju ne samo kao prevencija rascjepa neuralne cjevi, nego i kao prevencija konotrunkalnih anomalija srca (8,14).

## **6. DIJAGNOSTIKA PRIROĐENIH SRČANIH GREŠAKA**

Pravilna i rana dijagnostika srčanih grešaka omogućuje pravovremeno liječenje koje će maksimalno smanjiti daljnje komplikacije. S obzirom da srčane greške nastaju u razvoju fetusa, dijagnostiku možemo podijeliti na prenatalnu i postnatalnu.

Unatoč prenatalnom ultrazvuku i postnatalnim kliničkim pregledima, do 39% novorođenčadi s cijanotičnom srčanom greškom napustit će bolnicu prije postavljanja dijagnoze, a oko 43% njih vratit će se u bolnicu u hemodinamski nestabilnom stanju ili u stanju šoka, a neki mogu i umrijeti kod kuće bez postavljene dijagnoze (15,16).

### **6.1. PRENATALNA DIJAGNOSTIKA**

Prenatalna dijagnostika ima važnu ulogu u osiguravanju poroda u centrima koji će imati opremu i osoblje za zbrinjavanje novorođenčeta sa srčanom greškom. Glavna dijagnostička metoda je fetalna ehokardiografija, koja omogućava uvid u strukturu i protok krvi kroz fetalno srce i pridružene velike krvne žile.

Prenatalni ultrazvuk može otkriti <50% PSG za koje je potrebno liječenje neposredno ili tijekom prve godine života. Znakovi i simptomi koji upućuju na cijanotičnu srčanu grešku nisu uvijek prisutni u prvih nekoliko dana života, pa se fizikalnim pregledom teško dolazi do dijagnoze te u takvim slučajevima prenatalno postavljena dijagnoza može imati ključnu ulogu u planiranju postporođajnog zbrinjavanju djeteta (15,16).

### **6.1.1 Fetalni ehokardiogram**

Najbolji način za postavljanje prenatalne dijagnoze PSG-a je fetalna ehokardiografija (FE). Svaki pregled mora sadržavati najmanje tri prikaza: 1. prikaz četiri srčane šupljine, 2. prikaz oba izlazna trakta klijetki (desne i lijeve), 3. prikaz tri velike krvne žile (aorta, plućna arterija, gornja šuplja vena) (17,18).

Prvi otkucaji fetalnog srca mogu se registrirati s pomoću vaginalne sonde između četvrtog i petog tjedna gestacije. Primjenom transvaginalne tehnike u pojedinim se fetusa može vizualizirati prikaz četiri komore već u 11. tjednu, a u svih fetusa u 13. tjednu gestacije. Za razliku od transvaginalne tehnike, transabdominalnim ultrazvukom praktički je nemoguće prikazati procjenu fetalnog srca prije 16. tjedna gestacije (13).

Strukturne srčane greške proučavaju se u longitudinalnoj, transverzalnoj i koronarnoj ravnini, s posebnim osvrtom na pojedine komore i zaliske. Oko 70-80% PSG-a može se isključiti prikazom četiri srčanih komora. Od svih presjeka kroz fetalno srce najlakše će biti prikazati presjek kroz četiri srčane komore, koji se postiže izravnim transverzalnim presjekom kroz fetalno prsište (13,19). Povećanje desnog atrija povezano je s trikuspidalnom atrezijom, Ebsteinovom anomalijom, relativnom trikuspidalnom insuficijencijom te početnom kongestivnom srčanom bolesti. Ultrazvučnim pregledom potrebno je prikazati dvije klijetke, koje bi trebale biti iste veličine. Ventrikularna hipoplazija, najčešće ljevostrana, karakterizirana je odsutnošću ili jako smanjenom veličinom klijetke (20).

Tijekom razvoja srca u fetusa, dolazi do razvoja endokardijalnih jastučića, tkiva u atrioventrikularnom području, koji sudjeluju u nastanku atrioventrikularnih ušća, membranskih dijelova interatrijske i interventrikularne pregrade, te u konotrunkusnom području gdje sudjeluje u oblikovanju ušća aorte i pulmonalne arterije. Zbog ključnog položaja endokardijalnih jastučića, njihove anomalije imaju ulogu u nastajanju mnogih malformacija srca kao što su defekti interatrijske i interventrikularne pregrade i malformacije koje zahvaćaju velike krvne žile (transpozicija velikih žila i tetralogija Fallot) (11).

Kod prikaza interventrikularnog septuma mogu se uočiti defekti donjeg dijela septuma (mišićni dio), dok se defekti membranoznog dijela uspješno prikazuje doplerskom tehnikom. Proširenje korijena aorte upućuje na prisutnost sjedeće aorte u tetralogiji Fallot (20). Budući da endokardijalni jastučići u konotrunkusnom području potječu od stanica neuralnog grebena, oštećenja ovih stanica uzrokovana teratogenim čimbenicima ili genskim uzrocima često dovode do udruženih srčanih i kraniofacijalnih anomalija (11).

Mogućnost otkrivanja određenog PSG-a ovisi i o njegovoj morfologiji pa se neke greške lakše uoče na FE-u, primjerice: sindrom hipoplastičnoga lijevog srca, teška koarktacija aorte, kritična aortalna valvularna stenoza, trikuspidalna atrezija, pulmonalna atrezija, atrioventrikularni septalni defekt, transpozicija velikih arterija i Fallotova tetralogija. Neke greške je teško dijagnosticirati i iskusnim kardiolozima, primjerice potpuni anomalni utok plućnih vena ili perimembranozni ventrikularni septalni defekt (VSD), pa bi kod sumnje na njih trebalo ponoviti pregled (18).



Postavlja se pitanje, čemu otkrivati PSG ako se ne može provesti prenatalno liječenje? Za smanjenje mortaliteta i morbiditeta važno je grešku otkriti na vrijeme, jer rano otkrivanje PSG-a omogućava raniju pripremu za zbrinjavanje greške, koordinaciju s opstetričarima, genetičarima i kardijalnim kirurzima, etičko savjetovanje (posebno u slučaju anomalija nespojivih s životom), planiranje porođaja, planiranje ranijeg pregleda nakon porođaja, eventualni transport i način transporta djeteta u stručnu ustanovu (18,19).

Brojna istraživanja pokušavaju otkriti povezanost između prenatalnog otkrivanja PSG-a i smanjenog mortaliteta oboljele novorođenčadi. Utjecaj na smanjenje morbiditet u većini studija nije potvrđen, ali zabilježen je smanjen mortalitet konkretno za sindrom hipoplastičnoga lijevog srca kada je greška otkrivena prenatalno (17,21).

Tworetzky i sur. opisuju istraživanje u kojem je sudjelovalo 33 fetusa kojima je prenatalno dijagnosticiran sindrom hipoplastičnog lijevog srca. Dokazana je nulta smrtnost među 14 prenatalno dijagnosticirane novorođenčadi nasuprot smrtnosti 13 od 38 novorođenčadi kojoj je dijagnosticirana postnatalno (21,22).

#### **6.1.1.1 Indikacije i gestacijska dob za fetalnu ehokardiografiju**

Na fetalni ehokardiografski pregled trebalo bi uputiti trudnice s propisanim indikacijama. Najčešće indikacije su prethodna pojava PSG-a u obitelji ili sumnja ginekologa na PSG, novootkrivene aritmije na ginekološkom ultrazvuku, bolesti majke kao što su gestacijski dijabetes, sistemske bolesti vezivnog tkiva i dijabetesa melitus tipa 1, bolesti središnjeg živčanog sustava (SŽS) djeteta i blizanačke trudnoće. Pridržavanje preporučenih indikacijskih smjernica znatno bi smanjilo broj pregleda fetusa s normalnim srcem (4,17).

Prema istraživanju provedenom u Kliničkom bolničkom centru (KBC) Zagreb provedenom na uzorku od 1374 trudnice, odnosno 1380 trudnoća, koje su pregledane u Fetalnoj kardiološkoj ambulanti KBC Zagreb u razdoblju od tri godine (2012.-2015.) vidljivo je da su pravilne indikacije za fetalnu ehokardiografiju ključne za smanjenje nepotrebnih pregleda trudnica. Prenatalno je srčana bolest otkrivena u 14,2% pregledanih fetusa (196/1380), te je patološki nalaz puno češći kod žena koje su poslone na pregled s propisanom određenom indikacijom nego u onih koje su došle na pregled prema vlastitoj želji. Udio PSG-a i drugih srčanih bolesti kod fetusa čije su majke došle na pregled prema vlastitoj želji (bez propisanih indikacija) je 11,22% (22/196) u odnosu prema nalazu kod propisanih indikacija (88,78%), tako da se taj omjer može izraziti približno kao 9:1 (17).

Najčešća indikacija za FE, koja je povezana s pozitivnim nalazom na PSG, je sumnja ginekologa na PSG postavljena na redovnom ginekološkom ultrazvuku. U 40% slučajeva kada ginekolog posumnja na PSG, dokaže se srčana greška primjenom FE. U istraživanju provedenom u KBC Zagreb također se nalazi na prvom mjestu s postotkom od 33,67% (17,23).

Uz pravilne indikacije za fetalnu ehokardiografiju, bitno je i pregled obaviti u pravilnoj gestacijskoj dobi kako bi se smanjila mogućnost lažno negativnih rezultata.

Brojne studije navode 11. tjedan gestacije kao najranije razdoblje kada se PSG može uočiti na FE-u, dok 22.–24. tjedan smatraju najprikladnijim vremenom za pregled jer se tada očekuje najveća osjetljivost pretrage (18,24). Srčane strukture prije tog perioda su premalene, dok nakon 25. tjedna prikaz srčanih komora i izlazišta velikih krvnih žila je znatno otežan zbog kalcifikacije fetalnih rebara i kralježnice (13).

U Hrvatskoj se trudnice upućuju na prvi pregled najčešće između 20. i 28. tjedna gestacije te im se, ovisno o nalazu, drugi pregled savjetuje nakon navršenoga 34. tjedna. Na rani pregled, od 11. do 15. tjedna gestacije, upućuju se trudnice s povišenim rizikom od rađanja djeteta s PSG-om (trudnice s navedenim indikacijama). Povećani broj pregleda povećava mogućnost otkrivanja srčanih bolesti fetusa pa stoga na osnovi indikacijskih smjernica savjetuje se da svaka trudnica s povišenim rizikom od srčane bolesti fetusa bude poslana barem na dva pregleda (18).

## **6.2 POSTNATALNA DIJAGNOSTIKA**

### **6.2.1 Anamneza i fizikalni pregled**

Pravilno uzeta anamneza, posebno obiteljska anamneza, uz fizikalni pregled, mogu uvelike olakšati i usmjeriti liječnika na točnu dijagnozu. Način uzimanja anamneze ovisit će o dobi djeteta. Predmet pitanja su tri osnovna simptoma srčane insuficijencije: dispneja, simptomi zastoja u rastu i cijanoza. Potrebno je posebnu pažnju obratiti na simptome koji često promaknu, kao što su znojenje pri hranjenju i u snu. Ostali izraženiji simptomi i znakovi su dispneja, cijanoza, edemi, nenapredovanje na tjelesnoj masi, umor, upale dišnih puteva, kašalj, čučanje pri naporu, nesvjestica, hipoksične krize te generalizirani grčevi. U obiteljskoj anamnezi potrebno je pitati za prirođene srčane greške i druge anomalije kod braće i sestara, roditelja, te njihovih braće i sestara. Potrebno je uzeti anamnezu trudnoće, bolesti majke, uzimanje lijekova tijekom trudnoće, osobito u prva dva mjeseca od začeća (4,19).

Inspekcijom se promatra konfiguracija i simetrija prsnog koša, te se uočavaju nepravilnosti i promjene na koži. Povezano uz srčani rad, veoma je važno promatrati ekstremitete i tražiti znakove cijanoze. Osim cijanoze, potrebno je tražiti i druge „nekardiološke“ znakove koji se prezentiraju u djece s kardiološkim bolestima, kao što su problemi pri hranjenju, nedovoljan prirast na tjelesnoj masi, iritabilnost, tahipneja, hepatomegalija, znojenje, slabost, povraćanje (25).

Palpacijom se može palpirati srčani apeks. Zbog položaja on se nalazi horizontalnije nego u odraslih osoba. Palpacija perifernog pulsa provodi se na gornjim i donjim ekstremitetima. Na gornjim ekstremitetima kod novorođenčadi, lakše je palpirati puls *a.brachialis* nego *a.radialis*. Na donjim ekstremitetima najčešće se palpira *a.femoralis*, dok se *a.dorsalis pedis* i *a.tibialis posterior* teže nalazi (25). Palpacijom pulsa procjenjujemo frekvenciju, ritam i punjenost (19).

Auskultacija srca provodi se u svrhu analize frekvencije, ritma, srčanih tonova i eventualnih šumova. Kod novorođenčadi je auskultacija otežana zbog brze frekvencija (110-160/min) i zbog „okolnih“ šumova poput disanja (25). Otprilike 1% novorođenčadi kod poroda ima čujan srčani šum, a 31-86% od njih ima strukturnu bolest srca (26). Uz patološke šumove, postoje i bezazleni (akcidentalni) šumovi. Oni su prisutni kod 30% i više djece s anatomski i funkcionalno zdravim srcem. U toj grupi možemo razlikovati akcidentalne od funkcionalnih šumova. Akcidentalni šumovi su čujni i bez povoda, dok funkcionalni nastaju nakon opterećenja inače zdravog srca zbog bolesti (primjerice anemije) (8). Određene karakteristike šumova mogu se smatrati „crvenim zastavicama“ te upućuju na srčanu grešku. Ti znakovi uključuju holosistolčki šum, šum stupnja tri ili više, šum oštrog zvuka, šum uz abnormalni drugi srčani ton, šum s maksimalnim intenzitetom na lijevom gornjem parasternalnom području, šum sa sistoličkim klikom, dijastolički šum ili povećani intenzitet šuma prilikom stajanja (26,27).

Karakteristike za koje je vjerojatnije da su povezane s akcidentalnim šumom uključuju sistolički šum koji ne ispunjava više od 60% sistole, mekani zvuk, različitog intenziteta s fazama disanja i držanja tijela (glasnije u ležećem položaju) i šum koji postaje glasniji kod vježbanja, tjeskobe ili straha. Najčešći akcidentalni šum je Still-ov šum (vibratorni bezazleni šum), koji je karakteristično najglasniji na donjom lijevom parasternalnom području i vibracijsku kvalitetu za koju se smatra da predstavlja vibracije lijevog odvodnog trakta (26,27).

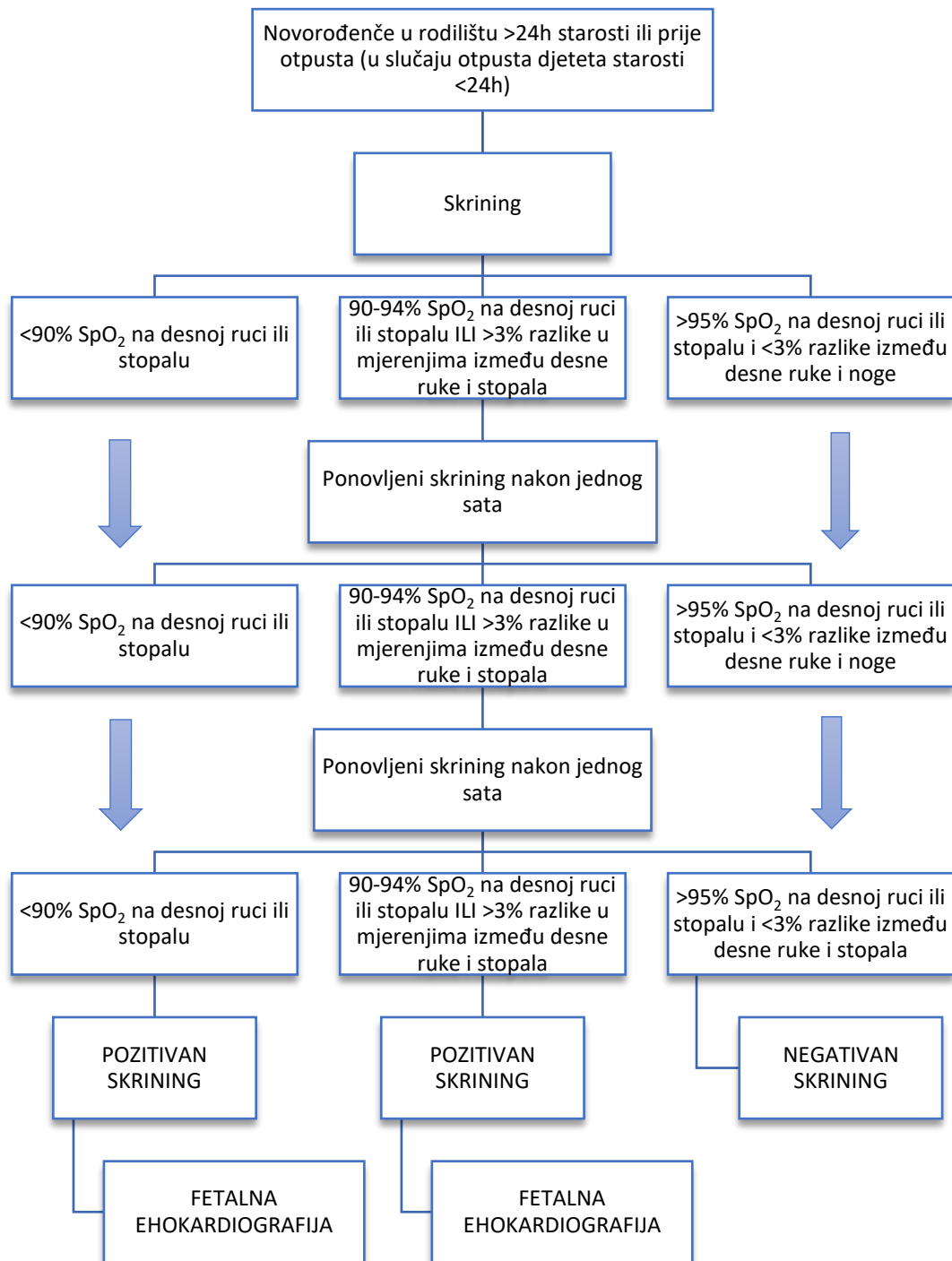
Fizikalnim pregledom kod djeteta oboljelog od srčane greške možemo pronaći: cijanozu, tahipneju, pojačani rad disanja, plućni edem, tahikardiju, šum srca, hepatomegaliju (rub jetre nalazi se više od 2,5 centimetara ispod desnog rebrenog luka), slab ili odsutan femoralni puls, znakove loše perfuzije ili šoka i letargije. Svaki od tih znakova trebao bi potaknuti liječnika da razmišljanje o potencijalnoj srčanoj bolesti, koja će biti kasnije dijagnosticirana laboratorijskim i slikovnim pretragama (4).

### **6.2.2 Pulsna oksimetrija**

Probir pulsnom oksimetrijom za PSG u novorođenčadi pridodan je „Preporučenom jedinstvenom probirnom panelu“ u Sjedinjenim Državama 2011., a odobrila ga je Američka akademija za pedijatriju 2012 (4,15). Probir pulsnom oksimetrijom provodi se i u bolnicama u Republici Hrvatskoj.

Skrining se provodi u rodilištu s novorođenčadi starosti minimalno 24 sata ili što je kasnije moguće ako se dijete mora otpustiti iz bolnice prije 24 sata života. Raniji probir može dovesti do lažno pozitivnih rezultata. Probir će identificirati samo srčane greške s pretokom krvi s desne na lijevu stranu (cijanotične srčane greške, CSG) i cijanozu. Pulsni oksimetar se preporučuje staviti na desnu ruku i obje noge. Pozitivan skrining uključuje jedno od sljedećeg: zasićenje krvi kisikom manje od 90%, zasićenje kisikom manje od 95% na oba ekstremiteta i više od 3% apsolutne razlike u zasićenju kisikom između desne ruke i stopala (na tri mjerenja, svaka odvojena po jedan sat). Pozitivan skrining upućuje na mogućnost PSG i obavezno je napraviti UTZ srca (15).

Sustavni pregled i metaanaliza 13 studija, uključujući 229.421 novorođenčadi, otkrila je da je pulsna oksimetrija vrlo specifičan test za otkrivanje CSG u asimptomatske novorođenčadi. Ukupna osjetljivost pulsne oksimetrije za otkrivanje bila je 76,5%, a specifičnost 99,9% (15,28). Nalazi ove meta-analize pružaju uvjerljive dokaze za uvođenje pulsne oksimetrije kao probirne metode u kliničku praksu. Osjetljivost testa veća je od postojećih strategija koje se temelje na antenatalnom probiru i kliničkom pregledu. Obrazloženje za upotrebu ove metode je da većina CSG ima stupanj hipoksemije koji ne bi nužno uzrokovao vidljivu cijanozu i stoga ga nije moguće klinički otkriti (28). Istraživanje objavljeno 2016. koristilo je pulsnu oksimetriju tijekom fizikalnog pregleda za procjenu novorođenčadi rođene između 2008. i 2011. godine. Od 104 rezultata snižene saturacije nakon drugog mjerenja, 14 novorođenčadi imalo je dokazanu srčanu grešku (7,43%). Način izvođenja skrininga prikazan je na Slici 1.



Slika 1. Način izvođenja skrininga na prirodene srčane greške u novorođenčeta (29)

### **6.2.3 Hiperoksija test**

Test hiperoksije je metoda za razlikovanje cijanotične srčane greške od plućne bolesti. Test se sastoji u mjerenju plina iz arterijske krvi na sobnom zraku i nakon primjene 100%-tnog kisika tijekom 10 minuta. Drugi način koji je manje pouzdan je mjerenje saturacije pulsним oksimetrom nakon aplikacije 100% kisika (4,30). Porast PaO<sub>2</sub> iznad 200 mmHg upućuje na plućnu etiologiju, 50-150 mmHg upućuje na CSG - lezije poput trikuspidalne atrezije ili trunkus arteriosusa, a porast PaO<sub>2</sub> <50 mmHg upućuje na CSG miješanje cirkulacija u bolestima poput transpozicije krvnih žila.

### **6.2.4 Elektrokardiogram**

Elektrokardiogram (EKG) je grafički prikaz rada srca. EKG identificira abnormalnosti ritma, hipertrofiju, dekstrokardiju ili abnormalno odstupanje osi (4). Pri analiziranju elektrokardiograma bitno je odrediti: ritam, intervale, električnu os, P val, QRS kompleks, ST segment i T val, znakove hipertrofije i ishemije (19). Elektrokardiogram u dijagnostici PSG neće imati ključnu ulogu, ali će pomoći pri postavljanju dijagnoze i procjeni oštećenja.

### **6.2.5 Radiogram grudnih organa**

Radiogram grudnih organa pokazuje je li plućni protok krvi povećan, normalan ili smanjen. Može identificirati specifične jedinstvene nalaze CSG - "srce u obliku jajeta" viđeno u transpoziciji velikih krvnih žila, "srce u obliku čizme" u tetralogiji Fallot, ekstremna kardiomegalija u Ebsteinovoj anomaliji ili sjena srca u obliku „snjegovića“ kod totalno anomalnog utoka plućnih vena. Može biti koristan i u razlikovanju plućnih i srčanih bolesti (4,30).



## 6.2.6 Dvodimenzionalna ehokardiografija

Konačni neinvazivni test za utvrđivanje prisutnosti CSG je ehokardiografija. Ehokardiografija s Dopplerom može odrediti stupanj i smjer toka krvi kroz pripoj i gradijent stenoze trakta (4). Prednosti ehokardiografije su pristupačnost, neinvazivnost, mogućnost ponavljanja bez straha od negativnog učinka zračenja kojeg nalazimo kod rendgenskih pretraga. Nedostatak je subjektivnost pretrage i njezina ovisnost o stručnosti i znanju liječnika, što zahtjeva postavljanje dijagnoze uz ostale metode dijagnostike (30).

## 6.2.7 Kateterizacija srca

Kateterizacija srca je invazivna pretraga kojom se kroz perifernu krvnu žilu ulazi u krvožilni sustav, te uz kontrolu rendgenskim aparatom dolazi do raznih dijelova krvotoka. S obzirom na današnje metode neinvazivne dijagnostike, kateterizacija se obavlja isključivo u kompliciranim slučajevima gdje ne možemo dobiti sve informacije ehokardiografskim pregledom, te u slučaju potrebe za intervencijom u svrhu terapijskog postupka (30,31). Komplikacije tijekom kateterizacije, kao što su krvarenje, aritmije i alergije na kontrast javljaju se u 2,4% slučajeva, a postupak može završiti i smrtnim ishodom u postotku od 0,2% (31). Kateter se uvodi u krvnu žilu venskog (*v.safena* ili *v.femoralis*) ili arterijskog (*a.femoralis*) sustava, ili u novorođenčeta u prvih 48 h kroz umbilikalnu venu. Ulaskom katetera u srčane šupljine moguće je mjerenje tlakova, mjerenje zasićenosti krvi kisikom, injiciranje kontrasta u sklopu angiokardiografije i slikovno prikazivanje srčanih šupljina i velikih krvnih žila (8,31). Uz dijagnostiku, moguće je provoditi i terapijske metode poput elektrostimulacije srca ili terapijskih intervencija. Tada se u srčane šupljine uvode se posebni kateteri s balonima, spiralama i umecima na vrhu. Primjeri takvih postupaka su balonska atrioseptostomija (BAS), opisana u poglavlju 8.1.2 u sklopu liječenja transpozicije velikih krvnih žila, i balonska dilatacija.

Rashid i Miller su proveli prvu intrakardijalnu nekiruršku intervenciju – BAS, prilikom liječenja transpozicije velikih krvnih žila 1966. godine (32). Balonska dilatacija se provodi prilikom liječenja stenoza aortne ili pulmonalne valvule. Provodi se s kateterom s ugrađenim balonom na vrhu, te širi krvnu žilu (angioplastika) ili stenotični zalistak (valvuloplastika) (8,31). Angiokardiografija se obavlja u sklopu kateterizacije srca, a označava selektivno ubrizgavanje kontrastnog sredstva, u cilju prikaza hemodinamike i morfologije srca i velikih krvnih žila (31).

### **6.2.8 Dodatne slikovne pretrage**

Dodatne pretrage, MR i CT srca, provode se u svrhu dodatne vizualizacije srčane anatomije (4). CT srca se koristi za prikaz presjeka anatomije srca, velikih krvnih žila, perikarda i medijastinuma, ali je manje pogodna za izravno slikovno prikazivanje srčanih grešaka, te je neprikladan za pedijatrijsku populaciju zbog količine zračenja. MR srca omogućuje analizu kardiovaskularne anatomije i funkcije te procjenu osobitosti tkiva, ali zahtijeva sedaciju malog djeteta zbog vremenski dugog trajanja uz potrebu mirnog ležanja prilikom izvođenja pretrage (8).

## **7. PREOPERACIJSKO LIJEČENJE CIJANOTIČNIH SRČANIH GREŠAKA**

U liječenju djece s cijanotičnom srčanom greškom sudjeluje multidisciplinarni tim koji se sastoji od neonatologa, kardiologa, kardiokirurga, intenzivista i medicinskih sestara. Liječenje ovisi o vrsti srčane greške. Dok neka novorođenčad mogu imati izoliranu srčanu manu, druga mogu imati udružene anomalije (4).

Nakon što se pomoću fetalnog ehokardiograma postavi dijagnoza PSG-e, potrebno je specijalizirano planiranje porođaja u tercijarnom bolničkom centru. U slučaju poroda izvan tercijarne zdravstvene ustanove i sumnje na PSG, potrebna je stabilizacija vitalnih parametara, infuzija prostaglandina E1 i prijevoz do centra tercijarne skrbi. Otprilike 25% djece rođene s CSG-om trebat će operaciju srca ili druge intervencije da bi preživjeli. Zahvati poput balonske atrijske septostomije (BAS) izvode intervencijski kardiolozi da bi se omogućilo adekvatno miješanje krvi. U većini slučajeva novorođenče mora biti podvrgnuto operativnom zahvatu - ranoj korektivnoj operaciji ili palijativnim metodama uz pomoć šanta prije korektivne operacije (4).

## 7.1 NEFARMAKOLOŠKE MJERE

Održavanje neutralnog toplinskog okruženja, normalne kiselinsko-bazne ravnoteže, normalne razine glukoze i elektrolita neophodno je tijekom dijagnostike, transporta i liječenja.

U slučaju razvoja metaboličke acidoze smanjuje se kontraktilna snaga srca, bubrežna funkcija i djelotvornost katekolamina. Respiratorna acidoza rješava se poboljšanjem respiratorne funkcije, te u slučaju razvoja respiratornog distresa ili respiratorne depresije nužni su neinvazivna ili invazivna mehanička potpora. U djece s CSG udio udahnutog kisika ( $FiO_2$ ) trebao bi biti što niža, s obzirom da je hipoksemija posljedica „fiksiranog“ problema pretoka krvi s desna na lijevo (28,31,33). Primjena visokog  $FiO_2$  može dovesti do pogoršanja stanja novorođenčeta zbog zatvaranja *ductus arteriosusa* (30).

Pravilna prehrana je bitna sastavnica liječenja. Novorođenče i dojenče treba, ukoliko je potrebno poštedjeti napora sisanja, te se može uvesti gastična sonda, koja omogućava primjenu malih, čestih obroka. Potrebno je poticati enteralnu prehranu, uz parenteralne primjene 10% glukoze ukoliko je potrebno (30,31). Potrebno je redovito praćenje razine glukoze i elektrolita, naročito kalcija (30).

## 7.2 MEDIKAMENTOZNO LIJEČENJE

Prostaglandin E1, snažan vazodilatator, je često korišten lijek u preoperacijskom razdoblju i koristan je za duktalno ovisne greške kao privremena terapija do daljnje intervencije ili kardiokirurškog zahvata (4). Od svoje prve primjene u 1970-ima, ova je molekula uvelike poboljšala preživljenje novorođenčadi s duktalno ovisnom CSG-om (34). Sadašnje preporuke za primjenu PGE1 su 0,05-0,1 mcg/kg/min u kontinuiranoj infuziji. PGE1 djeluje tako da otvara i održava prohodnost arterijskog duktusa. Daje rano u prvim satima života kod novorođenčeta sa sumnjom na CSG do prvog kardiološkog pregleda nakon čega se infuzija prekida ukoliko se srčana greška isključi ili nastavi ako je potrebno (28,33).

Nuspojava PGE1 je periferna vazodilatacija i posljedična hipotenzija. Budući da je PGE1 proupalna molekula, vrućica, leukocitoza i edemi tkiva su česti. Neurološke nuspojave mogu rezultirati nemirnom, aktivnostima sličnim napadajima i apnejom (34). Respiratorna depresija zabilježena je u 10-12% novorođenčadi, s većom učestalošću apneje u novorođenčadi male porođajne mase (<2,0 kg) te najčešće nastaje unutar jednog sata od početka primjene lijeka (35). Zbog činjenice da su nuspojave PGE1 ovisne o dozi, za svakog bolesnika mora se definirati najniža učinkovita doza, koja omogućuje održavanje prohodnosti kanala uz izbjegavanje komplikacija. Terapija se obično započinje preporučenom dozom od 0,05-0,1 mcg/kg/min, nakon čega se smanjuje na 0,01-0,03 mcg/kg/min kada se saturacija krvi poboljša. Takvim načinom može se izbjeći apneja (28,33).

U slučaju nastanka srčane insuficijencije, lijekovi izbora su diuretici. Furosemid je diuretik koji se lako kontrolira i brzo djeluje. Oralnim ili parenteralnim davanjem furosemida (0,5-1 mg/kg) može se nakon korekcije ozbiljne dekompenzacije spriječiti retencija tekućine (31,36). Kao drugi diuretik primjenjuje se spironolakton, u dozi 4-5 mg/kg tjelesne težine na dan (31). Do poboljšanja diureze dovesti će i primjena manitola u dozi 0,5-1 g/kg iv. (30).

Od inotropnih lijekova najčešće se koriste dopamin, adrenalin i dobutamin parenteralnom primjenom. U svrhu poboljšanja kontraktilnosti srca sve češće se koriste inhibitori fosfodiesteraze (amrinon i milrinon).

## 8. CIJANOTIČNE SRČANE GREŠKE

Cijanotične srčane greške (CSG) su prirođene srčane greške s desno-lijevim (venskoarterijskim) pretokom krvi. Kod CSG dio venske krvi mimoilazi plućni krvotok i prelazi na lijevu stranu kroz patološke komunikacije s posljedično smanjenom količinom kisika u krvi. Udio CSG u ukupnom broju prirođenih srčanih grešaka je oko 25% (6).

Najčešće su izolirane i sporadične, ali mogu biti povezane s genetskim sindromima. Otprilike 15% do 20% novorođenčadi s CSG povezano je s kromosomskim abnormalnostima kao što su trisomija 21, 13,18 i Turnerov sindrom. U fetalnom životu CSG su „tihe“ jer fetus prima kisik iz posteljice te *foramen ovale* ili *ductus arteriosus* mogu povećati sistemski protok krvi. Nakon zatvaranja navedenih komunikacija nakon rođenja, većina CSG postaje simptomatska (4).

Prema hemodinamici, CSG možemo podijeliti u dvije skupine: s pojačanim protokom krvi kroz pluća i sa smanjenim protokom krvi kroz pluća. U prvu skupinu spadaju transpozicija velikih krvnih žila (TVŽ), zajedničko arterijsko deblo i greške gdje funkcionalno postoji samo jedna klijetka, npr. hipoplastično lijevo srce. To su greške u kojima je zbog manjka srčanih septuma ili transpozicije žila smjer strujanja u osnovi promijenjen. Drugoj skupini pripadaju greške s pulmonalnom stenozom ili atrezijom, i defektom koji dopušta prijelaz venske krvi na arterijsku stranu krvotoka. Glavni predstavnik te skupine je tetralogija Fallot (TF) (8,31).

Najčešće CSG su prema svojim nazivima na engleskom jeziku, označene s "5 T": tetralogija Fallot (eng. Tetralogy of Fallot), transpozicija velikih krvnih žila (eng. Transposition of the great arteries), trikuspidalna atrezija (eng. Tricuspid atresia), abnormalni utok pulmonalnih vena (eng. Total anomalous pulmonary venous connection) i zajedničko arterijsko deblo (eng. Truncus arteriosus). Značajne po učestalosti su sindrom hipoplastičnog lijevog srca (SHLS), pulmonalna atrezija s intaktnim ventrikularnim septumom te desni ventrikul s dva izlaza (7,28).

Jednogodišnje preživljavanje novorođenčadi s CSG-om poboljšalo se s vremenom, međutim, smrtnost je i dalje visoka. Očekuje se da će oko 75% djece rođene s CSG-om preživjeti do prve godine života, a 69% djece će preživjeti do 18. godine. Djeca s CSG imaju povećani rizik od zastoja u razvoju i invaliditeta, poremećaja srčanog ritma, zatajenja srca, naglog srčanog zastoja i moždanog udara (4).

## **8.1 POTPUNA TRANSPOZICIJA VELIKIH KRVNIH ŽILA**

Transpozicija velikih arterija (TVA) je najčešća CSG koja se prezentira u ranoj novorođenačkoj dobi. Čini 5% svih kongenitalnih grešaka i 10% cijanotičnih srčanih grešaka (7,34,37).

Potpuna TVA označava izlazak aorte iz desne klijetke, i plućne arterije iz lijeve, pri čemu je anatomski položaj aorte sprijeda u odnosu na plućnu arteriju, te one ne zavijaju jedna oko druge. Ova anomalija nastaje kada u razvoju srčane osnove *septum aorticulmonale* ne razvije svoj spiralni tok, nego se spušta ravno prema dolje (11,14). Anatomski spojevi između pretklijetki i klijetki su većinom normalni te dolazi do stvaranja dva paralelna optoka, jer venska krv ulazi u aortu, a oksigenirana krv iz plućnih vena ulazi u plućnu arteriju. U slučaju da nema komunikacije između arterijskog i venskog optoka, ova anomalija je nespojiva sa životom. Klinička slika i prognoza uvelike ovisi o navedenim komunikacijama, točnije o *ductus arteriosus* i *foramenu ovale* (7,8).

U fetalnom životu plod nema tegoba zbog širokih komunikacija. Kada dođe do fiziološkog zatvaranja otvora nakon rođenja, javljaju se teška hipoksija i acidoza. Zbog toga održavanje fetalnih komunikacija je ključno za preživljenje do operacijskog zahvata.

### **8.1.1 Dijagnostika potpune TVA**

Tijekom intrauterinog razvoja ploda ova anomalija se obično nedovoljno dijagnosticira, a stope prenatalne detekcije su manje od 50%. Prenatalna dijagnoza TVA utječe na postnatalne ishode te osigurava pravilno planiran porođaj i liječenje novorođenčeta (34,37). Važno je identificirati ključne ultrazvučne biljege ove anomalije za poboljšanje prenatalne dijagnoze i posljedično pružanje perinatalne skrbi. Paralelni tijek aorte i plućne arterije i identifikacija podrijetla svake od velikih krvnih žila ključni su biljezi za dijagnosticiranje transpozicije. Prikazom kratke osi srca na razini velikih krvnih žila, aorta i pulmonalni trunkus izgledaju poput dva prstena položeni jedan do drugog (13,37). Prilikom prenatalno nedijagnosticirane transpozicije važnu ulogu ima klinička slika i fizikalni pregled u postavljanju sumnje. Promatrajući kliničku sliku i ventrikularni septum, postoje tri različita tipa anomalije (7).

U tipu jedan, s intaktnim ventrikularnim septumom klinička slika očituje se cijanozom koja postaje sve intenzivnija, bez šuma na srcu uz pojačan plućni krvožilni crtež. Djeca su tahidispnoična zbog prepunjenosti pluća i razvoja srčane insuficijencije. Novorođenčad su krupnija i češće muškog spola (omjer 3:2) (7,8,12). U drugom tipu, gdje nalazimo ventrikularni septalni defekt (VSD), prisutni su simptomi kongestivnog zatajenja srca (tahipneja, tahikardija, znojenje, otežano hranjenje). Bolesnici treće skupine, s transpozicijom s VSD-om i plućnom stenozom (PS) imaju varijabilnu prezentaciju, ovisno o težini PS. Ako je loše miješanje krvi kroz VSD, simptomi se mogu pojaviti u ranoj fazi života i oponašati znakovi bolesti s netaknutim septumom. Ako je PS značajan, prikaz je u osnovi sličan onome Tetralogiji Fallot. S umjerenim PS prezentacija se pojavljuje kasnije u životu, a djeca imaju dulje preživljavanje. S blagom PS mogu biti prisutni znakovi kongestivnog zatajenja (7).

Elektrokardiografski zapis pokazuje hipertrofiju desne klijetke (koja se u prvim danima života ne razlikuje od fiziološke), pozitivan T val i V1 i nakon prvog dana života (8). Kod bolesnika II. tipa, biventrikularna hipertrofija i povećanje lijevog atrija su uobičajeni. U grupi III, vidi se biventrikularno povećanje ili povećanje desne klijetke (7).

Radiogram grudnih organa pokazuje srce normalne veličine, oblika poput „jajeta položenog na bok“ i uska struka na razini velikih krvnih žila. Timus gotovo uvijek nedostaje (7,8). U bolesnika II. skupine s VSD-om prisutna je umjerena do teška kardiomegalija i obično se vide povećane plućne vaskularne oznake. U bolesnika III skupine, nalazimo blagu do tešku kardiomegaliju, a ovisno o težini PS, vidi se različiti stupanj plućne vaskularizacije (7,14).

Točna dijagnoza se postavlja dvodimenzionalnom ehokardiografijom i Dopplerovim pregledom. Subkostalni prikaz srca pokazuje veliku arteriju koja izlazi iz lijeve klijetke i grana se u lijevu i desnu plućnu arteriju, a snimanje kratke osi ili parasagitalne ravnine prikazuje aortu koja se izdiže prema naprijed iz desne klijetke. Ehokardiografski pregled trebao bi sustavno razgraničiti atrioventrikularne ili ventrikuloarterijske veze, prisutnost ili odsutnost drugih često pridruženih srčanih anomalija (VSD) i anatomiju koronarnih arterija (38).

U slučaju nejasnih morfoloških odnosa ili hemodinamike može se učiniti kateterizacija srca. (14,34).

### **8.1.2 Liječenje TVA**

Liječenje se provodi predoperacijskim postupcima i operativnim zahvatom koji ispravlja strukturnu anomaliju. U preoperacijskom liječenju važno je regulirati terapijsku primjenu kisika zbog opasnosti od preranog zatvaranja arterijskog duktusa. U TVA se tolerira saturacija i do 75% bez ordiniranja terapije kisikom.



Respiratornu acidozu uzrokovanu apnejom ili hiperkapnejom treba ukoliko je potrebno zbrinuti neinvazivnom ili invazivnom mehaničkom ventilacijom. Treba pratiti razinu glukoze u krvi, te po potrebi korigirati hipoglikemiju. Ako novorođenče progresivno postaje hipoksemično, vjerojatno dolazi do zatvaranja foramena ovale i/ili arterijskog duktusa (7).

Prostaglandin E1 (PGE1) u dozi od 0,05-0,1 mcg/kg/min u kontinuiranoj infuziji može pomoći u otvaranju duktusa, čime se poboljšava oksigenacija. Ukoliko je potrebno, treba učiniti balonsku atrijsku septostomiju kako bi novorođenče preživjelo do operativnog zahvata (7). Primjenom inotropa i diureticima suzbija se prijeteca, ali i postojeća srčana insuficijencija (7,8).

Balonska atrioseptostomija (BAS) je postupak kojim se pod kontrolom ultrazvuka kateter s balonom (Rashkindov kateter) provlači iz jedne pretkljetke u drugu, čime se proširi *foramen ovale* i omogući obilnije miješanje krvi (8). Ovaj se postupak izvodi u jedinici intenzivnog liječenja ili u laboratoriju za kateterizaciju srca. Za pristup mogu se koristiti ili preponska ili pupčana vena. U Republici Hrvatskoj postupak je moguće provesti u svim tercijarnim centrima. Danas se smatra da su komplikacije ovog postupka vrlo rijetke, a mogu se podijeliti na mehaničke, traumatske, embolijske i električne. Mehaničke komplikacije uključuju puknuće balona sa ili bez embolizacije fragmenata balona, neuspjeh u ispuhivanju balona i napuhavanje balona u neodgovarajućem položaju. Traumatske komplikacije uključuju oštećenje srčanog mišića, ozljedu mitralnog zaliska ili vaskularnu povredu plućnih vena ili donje šuplje vene. Najčešće opisana embolijska komplikacija je moždani udar. Električne komplikacije uključuju prolazne poremećaje ritma (39).

Potpuna TVA liječi se operativnim zahvatom. Novorođenče bi trebalo biti podvrgnuto operaciji što je ranije moguće, a za procjenu vremenske odgode važan je postotak kisika u krvi. Niska cerebralna oksigenacija dovodi do cerebralne ozljede, a predoperativna smrtnost (smrtni ishod u vremenu između rođenja i operacije) novorođenčadi s TVA kreće se od 3,6% do 10,3% (34).

Operacijski kardiokirurški zahvat u TVA je tzv. „arterijski *switch*“ gdje se krvne žile prerežu iznad svojih zalistaka i premjeste na stranu prirodne klijetke.

## 8.2. TETRALOGIJA FALLOT

Tetralogija Fallot (TF) se sastoji od četiri abnormalnosti: subvalvularna ili valvularna plućna stenoza, široki ventrikularni defekt, hipertrofija desne klijetke i široka jašuća aorta nad defektom interventrikularnog septuma (7,28,33,40). Ako uz navedene poremećaje postoji i ASD, naziva se Fallotova pentalogija (8,41).

TF je najčešća cijanotična kongenitalna bolest srca i čini 7-10% svih srčanih grešaka (42). Incidencija je 0,34 na 1000 živorođenih. Klasičnu tetradu prvi je put opisao 1673. biskup i anatom Nicolas Steno, te je francuski liječnik Étienne-Louis Fallot 1888. opširnije opisao anatomske anomalije, opisujući četiri bolesnika s cijanozom, sa sličnim anatomskim promjenama na srcu (28,41,43). Najčešća je malformacija konusa srca i arterijskog trunkusa, a nastaje kao posljedica nejednakog pregrađivanja konusa s pomakom konotrunkalne pregrade prema naprijed. To izaziva opisana četiri poremećaja (11).

Anatomske abnormalnosti uočene kod TF variraju od blažih do ozbiljnijih fenotipova, poput tetralogije s plućnom atrezijom i Fallot-ove dvostruke izlazne desne komore (43). Glavna anatomska abnormalnost koja utječe na kliničku sliku je pulmonalna stenoza. Patološkoanatomski uvijek postoji valvularna pulmonalna stenoza, a naknadno se može razviti subpulmonalna stenoza zbog hipertrofije desnoventrikularne muskulature. Ukupna stenoza određuje težinu greške (7,8).

Etiologija TOF-a je višestruka. Do 25% bolesnika ima kromosomske abnormalnosti, s mikrolecijama trisomije 21 i 22q11.2 (44).

### 8.2.1 Dijagnostika TF

Fetalna ehokardiografija izvedena od 13.-14. tjedna trudnoće može prikazati uvećanu, dekstroponiranu jašuću aortu i VSD. Uporaba doplera u boji olakšava postavljanje dijagnoze, na presjeku kroz lijevu klijetku može se prikazati istodobno protjecanje krvi iz desne i lijeve klijetke kroz VSD u dilatiranu jašuću aortu iznad VSD-a (13). Razvoj opstrukcije izlaznog trakta desne klijetke može se pratiti serijskim ehokardiogramima tijekom trudnoće. Teški oblici bolesti mogu dovesti do fetalnog hidropsa ili fetalne smrti (45).

Promatrajući kliničku sliku, na TF možemo posumnjati u različitim periodima života djeteta. Klinička slika ovisi o stupnju PS. S blažim stupnjevima PS, simptomi mogu biti prisutni tek u kasnom djetinjstvu. Dojenče može biti prvih tjedana ružičasto i cijanozu razviti između drugog i šestog mjeseca. Najčešći načini prezentacije su asimptomatski šum otkriven pri rutinskoj auskultaciji, uočena plavičasta boja (cijanoza) od strane roditelja, cijanotične krize i smanjenu toleranciju na fizički napor. Cijanotične ili hipoksične krize se opisuju kao napadaji anoksije, hipoksije i cijanoze, paroksizmalnom dispnejom ili paroksizmalnom hiperpnejom. Mogu se javiti u bilo koje doba dana, ali najčešće počinju nakon buđenja iz sna, a mogu biti potaknute plačem, defekacijom i hranjenjem. Dijete počinje brže i dublje disati s pojavom cijanoze, može napredovati do mlitavosti i sinkope, povremeno završavajući u konvulzijama, cerebrovaskularnim incidentima ili smrću (7,8,14).

Karakteristično za djecu s TF je čučanj nakon napora. Za vrijeme čučanja arterijska se saturacija poboljša, a može se i popraviti dispneja (31).

Auskultacijski nalazimo sistolički šum pulmonalne stenoze u drugom do četvrtom lijevom međurebrenom prostoru, uz sternum, sa širenjem prema lijevoj ključnoj kosti, uz oslabljen II. ton (8,14,31).

EKG pokazuje znakove hipertrofije desne klijetke. Povećanje desnog atrija je manje uobičajeno (7,8). P valovi su visoki i zašiljeni (8).

Konačna dijagnoza postavlja se slikovnim metodama. Prije operacije važno je prikazati veličinu, morfologiju i stupanj stenozе plućne arterije, prisutnost dodatnih defekata pregrade klijetke ili pretklijetke, podrijetlo i tijek koronarnih arterija, plućni krvotok i veličinu, morfologiju i funkciju desne klijetke i trikuspidalnog ušća (40,46).

Radiogram grudnih organa uglavnom se koristi za procjenu vaskularizacije plućnog tkiva. U daljnjem tijeku srčana silueta oblikuje klasično "srce u obliku čizme", što se objašnjava sužavanjem medijastinuma zbog do hipoplazije odvodnog trakta desnog ventikula i pomicanja njegovog vrha uslijed njegove hipertrofije (40,44,46).

Dijagnoza se postavlja ultrazvučnim pregledom srca. Prikazuje se veličinu i broj VSD-a, anatomiju i stupanj opstrukcije desnog izlaznog trakta, stupanj hipertrofije desnog ventrikula te prisustvo drugih anomalija poput ASD, anomalije plućne arterije ili luka aorte. Te su informacije od iznimne važnosti za planiranje kirurškog zahvata. U daljnje slikovne metode spadaju CT (kompjuterizirana tomografija) i MR (magnetska rezonanca) (14,40,44).

Angiografija je desetljećima bila zlatni standard za preoperativnu procjenu TF. Ehokardiografija i tehnike magnetske rezonancije srca danas su zamijenile kateterizaciju srca kao primarni dijagnostički alat. Oni su posebno korisni u procjeni funkcije plućne valvule, volumena klijetki i performansi desne klijetke, koji su ključni čimbenici za preoperativnu pripremu (44,46).

### 8.2.2 Liječenje TF

Liječenje može biti konzervativno i kirurško. Pri pojavi cijanotične krize djetetu treba privući koljena na prsa, čime se djelomice komprimiraju femoralne arterije, time se povećava otpor u sistemske cirkulaciji i šant ponovo postaje lijevo desni. Djetetu se uvijek daje kisik pomoću maske (kisik je plućni vazodilatator). Djetetu se daje infuzije kristaloidnih otopina. Zaustavljanju krize pomaže i primjena morfina u dozi 0,1 mg/kg iv. Ukoliko ove mjere ne pomognu, daje se beta-bloker intravenski, obično propranolol 0,1 mg/kg/dozi ili fenilefrin 5-20 mcg/kg. U slučajevima kada plućni protok ovisi o ductus arteriosusu, liječenje prostaglandinima započinje rano nakon rođenja kako bi se održao plućni protok i osiguralo odgovarajuće zasićenje kisikom. Tada je potrebna operacija u neonatalnom razdoblju (46).

Ako su plućne arterije odgovarajuće veličine, a PS blaga, zasićenost kisikom može biti preko 90%, a kirurška korekcija provodi se tijekom prve godine života, idealno prije jedanaest mjeseci života. Operacijski zahvat uključuje zatvaranje VSD-a i širenje plućnog odvodnog trakta s plućnom valvuloplastikom. Prognoza bolesnika koji su podvrgnuti kirurškoj korekciji izvrsna je, s ranom stopom smrtnosti od <2%. ali mnogim će bolesnicima biti potrebne više operacija. (33,44,46) S obzirom da se TF većinski dobro podnosi, postavlja se pitanje nužnosti operativnog zahvata u tako ranoj dobi. Glavno pitanje je izloženost nezrelog mozga štetnim učincima kardiopulmonalne prenosnice. S druge strane, ističe se nepredvidiva priroda cijanotičnih kriza i rizik konzervativnog nadzora, koji može u konačnici dovesti i do smrtnog ishoda (44). Od prvog kirurškog popravka 1954., liječenje se kontinuirano poboljšavalo. Strategije koje se trenutno koriste u liječenju rezultiraju izvrsnim dugotrajnim preživljavanjem (preživljavanje od 30 godina kreće se od 68,5% do 90,5%) (43).

### 8.3 TRIKUSPIDALNA ATREZIJA

Trikuspidalna atrezija (TA) je cijanotična kongenitalna bolest srca koju karakterizira ageneza trikuspidalnog zaliska. Na ovu anomaliju otpada približno 1% svih slučajeva CSG-a, a njegova učestalost, koja je slična i kod muškaraca i kod žena, iznosi oko 0,1 na 1000 živorođenih. To je svrstava u četvrtu po učestalosti CSG nakon TF, TVA i SHLS. Čimbenici rizika za nastanak bolesti su Downov sindrom, loše kontrolirani dijabetes majke, prekomjerna konzumacija alkohola tijekom trudnoće i pozitivna obiteljska anamneza na PSG. Povezana je s visokom smrtnošću bez rane intervencije (47).

Najčešći tip TA, mišićni tip, karakterizira suženi prolaz ili lokalizirano vlaknasto zadebljanje u donjem djelu desne pretkljetke na očekivanom mjestu trikuspidalnog zaliska. Desna pretkljetka je obično proširena, stijenka joj je hipertrofična i odvojena je od hipoplastične desne kljetke. To znači da je potreban veliki *foramen ovale* ili defekt pregrade pretkljetki kako bi se omogućilo miješanje deoksigenirane krvi iz sistemske venske cirkulacije s oksigeniranom krvlju koja se vraća iz pluća. Djelomično oksigenirana krv kroz lijevu kljetku ide u aortu i sistemske cirkulaciju. Ova djelomično oksigenirana krv može proći slijeva udesno kroz VSD. Zatim odlazi kroz plućni trunkus, koji može biti stenoziran ili potpuno hipoplastičan. U nekim slučajevima kada VSD nije prisutan ili postoji značajna plućna opstrukcija, bolesnik u potpunosti ovisi o arterijskom duktusu kako bi omogućio protok krvi u plućnu cirkulaciju (7,31,47).

#### 8.3.1 Dijagnostika TA

Oko 50% novorođenčadi s TA ima simptome prvog dana života, dok je 80% simptomatično do kraja prvog mjeseca. Najveća skupina bolesnika s TA čine oni sa smanjenim plućnim protokom krvi. Ti bolesnici pokazuju središnju cijanozu, tahipneju i hiperpneju u prvih nekoliko dana života. Njihovo se stanje pogoršava zatvaranjem *ductus arteriosusa*, jer o njemu ovisi plućni protok (7,47,48).

EKG obično pokazuje odstupanje srčane osi prema lijevo. Također mogu biti visoki P valovi u II. odvodu i „desnim“, povećana amplituda S valova u odvodima V1-2 i R valova u odvodima V5-6 (zbog hipertrofije lijeve klijetke) , i smanjeni R valovi u odvodima V1-2 i S valovi u odvodima V5-6 (zbog smanjene funkcije desne klijetke) (47).

Radiogram grudnih organa se može koristiti za kategorizaciju bolesnika u skupine s visokim ili niskim plućnim vaskularnim protokom. Oni s plućnom oligemijom često imaju srce normalne veličine, povećanu udubljenost u regiji segmenta plućne arterije i istaknutu sjenu desne pretklijetke. Suprotno tome, oni s povećanim plućnim vaskularnim protokom pokazuju kardiomegaliju i istaknutu plućnu vaskulaciju (47). Uz navedene promjene, u sklopu ove anomalije često se nalazi dekstrokardija (12).

Konačna dijagnoza postavlja se ehokardiografijom. Dvodimenzionalna ehokardiografija klasično prikazuje povećanja pretklijetke i lijeve klijetke, hipoplastičnu desnu klijetku, atreziju trikuspidalnog zaliska, kao i ASD, VSD i povremeno koarktaciju aorte. Na mjestu trikuspidalnog zaliska vidi se gusta „traka“. Doppler ehokardiografija može otkriti defekte septuma i prisutnost opstrukcije plućnog odvodnog trakta, uz procjenu tlaka u plućnoj arteriji (47).

Kateterizacija srca je korisna za rješavanje problema koji nisu razjašnjeni neinvazivnim studijama i za procjenu više fizioloških i anatomskih značajki prije planirane Fontan-Kreutzerove operacije (7).

### **8.3.2 Liječenje TA**

Predoperativno liječenje uključuje održavanje neutralno termalnog okruženja, normalnog kiselinsko-baznog stanja, normoglikemije i normokalcemije odgovarajućim praćenjem i korekcijom.

U novorođenčadi s niskom zasićenošću arterijskih PO<sub>2</sub> i O<sub>2</sub> s plućno ovisnom duktalnom protoka krvi, duktus treba držati otvoren intravenskom infuzijom PGE1 s obzirom da plućni protok ovisi o prohodnosti duktusa (7). Bez prostaglandina, *ductus arteriosus* se obično zatvara unutar dva do tri dana od rođenja, što dovodi do naglog pogoršanja simptoma. Međutim, nedavni sustavni pregled objavljen u Cochrane bazi podataka naglasio je nedostatak randomiziranih kontroliranih ispitivanja usredotočenih na sigurnost i učinkovitost PGE1 u novorođenčadi s duktalno ovisnim srčanim lezijama (47).

Nakon što se novorođenče stabilizira i provedu se odgovarajući dijagnostički postupci, provodi se operativni zahvat - Blalock-Taussig tip šanta u skupini s plućnom oligemijom. Time se osigura prokrvljenost pluća povezivanjem desne potključne arterije i plućne arterije, a duktus se zatvara. Nakon toga djecu treba redovito kardiološki pratiti. Nakon toga slijedi dvosmjerni Glennov postupak koji se izvodi obično u dobi od 3-5 mjeseci. Treći operacijski postupak izvodi se u dobi od 2-5 godina i naziva se Fontanova procedura. Ovakvim načinom liječenja, oko 90% bolesnika preživi do 12 mjeseci, a 80% do 10 godina (49).

#### **8.4 ZAJEDNIČKO ARTERIJSKO DEBLO**

Zajedničko arterijsko deblo (*truncus arteriosus*) je konotrunkalna greška koja nastaje zbog izostanka spiralnog pregrađivanja aorte i plućne arterije. Srce napušta samo jedna velika krvna žila koja „jaše“ nad pridruženim subarterijskim defektom interventrikularnog septuma. Ova žila prima krv iz obje klijetke te opskrbljuje koronarni, plućni i sistemski optok, nastavljajući se kao aorta, često s desnim lukom (8,11,13). Sistemska venska krv i plućna arterijska krv miješaju se na razini VSD-a, a rezultirajuća desaturirana krv izbacuju se u jednu krvnu žilu. Budući da plućne arterije proizlaze izravno iz trunkusa, plućni vaskularni otpor odredit će plućni protok krvi (8,50,51).



Zajedničko arterijsko deblo nastaje ako se tijekom embriološkog procesa ne uspije stvoriti trunkalna pregradna stijenka, a pojedinačni trupni korijen se ne dijeli na odvojene aortne i plućne odvodne kanale. To također inhibira pravilno stvaranje odvojenih aortnih i plućnih zalistaka što rezultira jednim trunkalnim zaliskom (50).

TA se opaža s godišnjom učestalošću od sedam na 100 000 živorođenih, a iako čini manje od 1% svih urođenih srčanih lezija, čini 4% cijanotičnih urođenih srčanih grešaka (14,50,52).

Tijekom fetalnog razvoja i prvog tjedna života, plućni vaskularni otpor je relativno visok, što rezultira većim raspodjelom miješane oksigenirane i deoksigenirane krvi u sistemski optok uzrokujući blagu cijanozu. Kako plućni otpor opada a protok raste, plućna prekomjerna cirkulacija uzrokuje kongestivno zatajenje srca. Ako se ne liječi, prekomjerna cirkulacija u plućima može na kraju dovesti do teške ireverzibilne plućne vaskularne bolesti i smrti (8,50).

Prognozu ne uvjetuju anatomske varijante valvule zajedničkog arterijskog trunkusa (koja je građena od dva do četiri kuspisa), već njihova funkcija. Prognoza je loša ako se intrauterino razvije insuficijencija srca sa znakovima dekompenzacije, kao što su perikardijalni izljev, ascites, generalizirani hidrops fetusa (13).

#### **8.4.1 Dijagnostika trunkus arteriosusa**

Prenatalna dijagnoza fetalnom ehokardiografijom uključuje vizualizaciju pojedinačnog arterijskog odvodnog trakta, VSD i odsutnost plućne valvule (50). Dobra fetalna ehokardiografija u prvom tromjesečju trudnoće omogućuje ranu dijagnozu i usmjerava omogućava planiranje poroda i kirurškog zahvata (51).

Klinička slika uvelike ovisi o opisanoj hemodinamici. U najranijoj fazi života visoki plućni otpor ograničava plućni protok. U tom slučaju, cijanoza se može prezentirati bez dekompenzacije srca (14). Djeca sa malim otporom u plućnim krvnim žilama pokazuju dispneju zbog prepunjenosti pluća, brzo umaranje, slabo napredovanje, jače znojenje, te česte respiratorne infekcije. Pojava cijanoze će ovisiti o nastavku hemodinamike. Fizikalnim pregledom utvrđuje se pojačane pulsacije desne klijetke i glasan sistolički šum uz lijevi rub sternuma, kojem prethodi ejekcijski klik (8,12,14). Drugi ton je glasan i jednostruk, uz pojavu dijastoličkog šuma na području vrška srca (12).

EKG pokazuje nespecifične promjene s hipertrofijom lijevog ili desnog ventrikula ili višim naponima QRS i P-valova u starije djece s povećanim plućnim krvnim protokom, ali nije bitan za dijagnostiku (50).

Radiogram grudnih organa pokazati će kardiomegaliju i povećan plućni vaskularni crtež kod mlađe djece, a kod starije srce se smanjuje i plućni vaskularni crtež postaje oskudniji zbog razvijene plućne hipertenzije (50).

Ehokardiogram potvrđuje dijagnozu i može vrlo detaljno razgraničiti anatomiju (50). UZV pokazuje široku, jašuću krvnu žilu koja se nastavlja kao aorta, bez prikaza pulmonalnih zalistaka (8).

Snimanje magnetske rezonance srca, kateterizacija i angiografija mogu se koristiti za daljnju procjenu anatomije i srčane funkcije ako je potrebno za pred-kirurško planiranje i post-kirurško praćenje (50).

Genetsko testiranje preporučuje se za sve pacijente rođene s *truncus arteriosusom* zbog česte povezanosti s genetskim mutacijama 22q11 (8,53,51).

Budući da u nastanku aortikopulmonalne pregrade sudjeluju i stanice neuralnog grebena, poremećaji njihove migracije mogu izazvati anomalije u području konusa i trunkusa. Di Georgeovu sekvencu čine malformacije koje nastaju zbog poremećenog razvoja stanica neuralnog grebena. Djeca s ovim sindromom imaju anomaliju lica, hipoplaziju timusa, poremećenu funkciju epitelnih stanica, malformacije izlaznog dijela srca u vidu truncus arteriosusa (11).

#### **8.4.2 Liječenje trunkus arteriosusa**

Preoperacijsko zbrinjavanje treba usmjeriti na liječenje plućne kongestije i zatajenja srca. Bolesnici s ovom srčanom greškom imaju visok rizik od zatajenja srca i potrebna im je skrb na odjelu intenzivne njege. Lijekovi koji se koriste u tu svrhu su diuretici, inotropni lijekovi i blokatori angiotenzin konvertirajućeg enzima. Terapija diureticima olakšava simptome preopterećenja volumenom, uključujući plućnu kongestiju. Zatajenje srca potrebno je prevenirati s smanjenjem primjene prekomjernog volumena tekućine. Inotropni lijekovi (dopamin i dobutamin) poboljšavaju kontraktilnost miokarda. Angiotenzinska blokada smanjuje naknadno opterećenje, poboljšavajući time srčanu funkciju. Neinvazivna ventilacija s pozitivnim tlakom (CPAP) često se koristi u bolesnika s respiratornim poremećajima zbog plućne kongestije. U težim slučajevima mogu biti potrebne intubacija i mehanička ventilacija zbog nadolazećeg respiratornog zatajenja. Potrebno je metaboličku acidozu, hipoglikemiju i anemiju koje mogu pridonijeti zatajenju srca. Kiruršku korekciju potrebno je napraviti u neonatalnom razdoblju. Primarni kirurški popravak izvodi se dok su pacijenti u dubokoj hipotermiji i s kontinuiranom kardiopulmonalnom prenosnicom s malim protokom ili u prekidnim razdobljima zastoja cirkulacije. U današnje doba jednogodišnje preživljenje nakon kirurškog popravljivanja TA iznosi >80%, dok je promatrano jednogodišnje preživljavanje kod nekoregiranog TA približno 15% (54).

## **8.5 SINDROM HIPOPLASTIČNOG LIJEVOG SRCA**

Sindrom hipoplastičnog lijevog srca (SHLS) označava abnormalni razvoj srčanih struktura s lijeve strane, što rezultira zaprekom protoku krvi iz odvodnog trakta lijeve klijetke. Sindrom uključuje nerazvijenost lijeve klijetke, aorte i luka aorte, kao i mitralnu atreziju ili stenozu. Stupanj i ozbiljnost opstrukcije, zahvaćene strukture lijevog srca i stupanj hipoplazije lijeve klijetke i aorte mogu se razlikovati među bolesnicima, što rezultira širokim spektrom težine simptoma. SHLS čini 1-3,8% svih PSG, te predstavlja najtežu CSG (55). U većini populacijskih i kliničkih studija uočava se prevladavanje muškog spola kod oboljelih (omjer približno 1,5: 1) (56).

Strukture lijevog srca u SHLS ne mogu primiti arterijsku krv iz plućnih vena pa ona prelazi kroz ovalni otvor u desnu pretklijetku. Stoga su strukture desne strane srca vrlo proširene, a preživljenje ovisi o otvorenom arterijskom duktusu preko kojeg krv odlazi u sistemski krvni optok (8).

Smatra se da je patogeneza SHLS višestruka, s promjenama u protoku krvi i genetskim čimbenicima koji pridonose razvoju. Međutim, temeljni kauzalni mehanizmi slabo su istraženi. Ostali mogući faktori koji sudjeluju u patogenezi uključuju intrauterini infarkt, infekciju i selektivnu kardiomiopatiju lijeve klijetke (56).

### **8.5.1 Dijagnostika SHLS**

Dijagnoza HLHS postavlja se prenatalno u 50-75% posto slučajeva (56). Prenatalna dijagnoza može se postaviti na rutinskom opstetričkom ultrazvučnom pregledu u drugom tromjesečju trudnoće. Ginekolog bi trebao prepoznati umanjenu lijevu klijetku, abnormalni mitralni i aortni zalistak i hipoplastičnu uzlaznu aortu (56).

Klinička slika varira i ovisi o veličini i prisutnosti ASD-a i prohodnosti arterijskog duktusa. Približno 90% oboljelih nema restriktivni ASD i ima razdoblje "medenog mjeseca" neposredno nakon rođenja zbog odgovarajuće sistemske perfuzije kroz otvoreni arterijski duktus i relativno visokog plućnog krvožilnog otpora. Ponekad se zbog manjka simptoma novorođenčad otpušta kući iz rodilišta bez sumnje na srčanu bolest. Kako se arterijski duktus počinje zatvarati i plućni otpor smanjivati, novorođenčad postaje simptomatska sa smanjenjem sistemske perfuzije te dolazi do hipotenzije, acidoze, tahipneje i respiratornog distresa. Simptomi mogu brzo preći iz cijanoze, povećanog respiratornog distresa i lošeg hranjenja u zatajenje srca i kardiogeni šok (8,56). Auskultacijom je čujan nepocijepan i glasan drugi ton (8).

Elektrokardiografski se nalaze znakovi hipertrofije desne klijetke, a na radiogramu grudnih organa se prikazuje uvećano srce uz pojačan plućni vaskularni crtež (8).

Konačna dijagnoza postavlja se ehokardiografijom. Karakteristični ehokardiografski nalazi su umanjena lijeva klijetka, abnormalni mitralni i aortni zalisci te hipoplastična uzlazna aorta, što potvrđuje dijagnozu. U većini slučajeva ne nalazimo defekt ventrikularnog septuma, a defekt atrijskog septuma, koji je bitan za preživljavanje, nalazimo u 90%. Mitralni i / ili aortni zalisci mogu biti atretični ili stenotični. Uzlazna aorta je smanjenih dimenzija, a protok kroz arterijski duktus je dvosmjernan (u sistoli s desna na lijevo) (56).

Kateterizacija srca u dijagnostici nije potrebna, ali postoji mogućnost terapijske kateterizacije u svrhu atrioseptostomije (8).

### 8.5.2 Liječenje SHLS

Preoperacijsko liječenje SHLS usmjereno je na osiguravanje miješanja oksigenirane i deoksigenirane krvi i poboljšanje funkcije klijetki. Nakon postavljene sumnje na SHLS, prvi lijek izbora je prostaglandin E1 u svrhu održavanja otvorenog arterijskog duktusa. Bolesnici koji nemaju ASD ili otvoren ovalni otvor moraju obaviti BAS ili kiruršku atrijsku septoplastiku. Bolesnici s disfunkcijom klijetke mogu zahtijevati terapiju diureticima, inotropima i mehaničku ventilaciju (57).

Konačno liječenje postiže se operativnim zahvatom. Jedna od mogućnosti je primarna transplantacija srca, ali zbog nedostatka donora dojenčadi nije prvi izbor. Drugi, uspješniji način kirurške korekcije SHLS je palijativni popravak u više faza. Fazna kirurška korekcija se sastoji od tri postupka koji se izvode u određenoj dobi. Postupak prve faze (Norwoodov postupak) izvodi se kod novorođenčadi tijekom prvog tjedna života, druga faza (Glennov postupak) izvodi se u dobi od tri do šest mjeseci, a treća faza (Fontanov postupak) u dobi između dvije i pet godina starosti (55,57).

## 9. RASPRAVA

Prirođene srčane greške su najčešća prirođena anomalija i pogađaju 1% živorođene djece (58). S obzirom na broj poroda, u Republici Hrvatskoj godišnje se rodi oko 350-400 djece s PSG (30). PSG mogu imati razne prezentacije, od asimptomatskih slučajeva, do teških kliničkih slika sa smrtnim ishodom, te se smatra da je 35% smrtnih slučajeva novorođenčadi povezano s kardiovaskularnim anomalijama (4). Zbog visoke učestalosti i mogućeg smrtnog ishoda bitno je rano postavljanje dijagnoze u svrhu što ranijeg početka liječenja i minimalizacije komplikacija. Prenatalna dijagnostika fetalnom ehokardiografijom je neinvazivna metoda dijagnostike. Liječenje PSG *in utero* nije moguće, ali prenatalno postavljena dijagnoza osigurava porod i postnatalno liječenje u centrima osposobljenim za skrb o djetetu s PSG. Postnatalna dijagnostika sastoji se od raznih dijagnostičkih metoda od kojih se ističe probir pulsnom oksimetrijom. Prema analizi regija koje provode probir fizikalnim pregledom u usporedbi s onima koji koriste pulsnu oksimetriju, pokazalo se da postoji manji postotak bolesnika koji su nedijagnosticirani prilikom probira pulsnom oksimetrijom - 8%, u odnosu na 28% kod kojih je korišten samo fizikalni pregled kao test probira (58). Pulsna oksimetrija je neinvazivna bezbolna pretraga koja za negativne učinke ima mogućnost lažno pozitivnih rezultata, što rezultira dodatnim, nepotrebnim pretragama novorođenčadi. Uz ranu dijagnostiku, do operativnog korektivnog zahvata važno je održavati kardiopulmonalnu funkciju farmakološkim i nefarmakološkim mjerama. Glavni lijek koji se koristi kod CSG je prostaglandin E1. PGE1 osigurava otvorenost arterijskog duktusa i održavanje sistemske cirkulacije. U slučaju trenutne nemogućnosti postavljanja dijagnoze ehokardiografijom te ako postoji klinička sumnja na duktalno ovisne CSG, infuziju PGE1 treba započeti empirijski dok se čeka ehokardiografska potvrda (59).

## 10. ZAKLJUČCI

1. Poremećaj razvoja srca se smatra najčešćim uzrokom perinatalne smrtnosti. U svrhu smanjenja mortaliteta i komplikacija kod djece oboljelih od prirođenih srčanih grešaka najveću ulogu će imati pravilna dijagnostika koja omogućuje pravovremeno liječenje. Prenatalna dijagnostika uvelike olakšava planiranje daljnjeg tijeka trudnoće, poroda i ranog neonatalnog doba.

2. Današnje neinvazivne postnatalne dijagnostičke metode, koje uključuju anamnezu, fizikalni pregled, radiogram grudnih organa te ehokardiografski pregled, omogućuju postavljanje konačne dijagnoze bez primjene invazivnih postupaka poput kateterizacije srca, koji su danas rezervirani samo za komplicirane slučajeve.

3. Preoperacijsko liječenje primjenom nefarmakoloških metoda i lijekova omogućava preživljenje bolesnika do korektivnog operativnog zahvata. S obzirom da se radi o posebno osjetljivoj, pedijatrijskoj populaciji, u liječenje i dijagnostiku potrebno je uključiti multidisciplinarni tim, u kojem će svaki član svojim znanjem i vještinama doprinijeti dobrobiti bolesnika i omogućiti kvalitetan i što je više moguće zdrav razvoj mladog života.



## 11. SAŽETAK

Prirođenim srčanim greškama (PSG) nazivamo anomalije srca i priključenih velikih krvnih žila koje postoje pri rođenju, a nastale su zbog poremećaja u embrionalnom razvoju. Razlikujemo anomalije bez pripoja (engl.*shunt*) i anomalije s pripojem koje se dijele na cijanotične i acijanotične srčane greške. Cijanotične srčane greške (CSG) su prirođene srčane greške s desno-lijevim (vensko-arterijskim) pretokom krvi. Najčešće CSG su teralogija Fallot, transpozicija velikih krvnih žila, trikuspidalna atrezija, abnormalni utok pulmonalnih vena, zajedničko arterijsko deblo i sindrom hipoplastičnog srca. Pravilna i rana dijagnostika srčanih grešaka omogućuje pravovremeno liječenje koje će maksimalno smanjiti daljnje komplikacije. S obzirom da srčane greške nastaju u razvoju fetusa, dijagnostiku možemo podijeliti na prenatalnu i postnatalnu. Najbolji način za postavljanje prenatalne dijagnoze PSG-a je fetalna ehokardiografija. U postnatalnoj dijagnostici koristimo anamnezu, fizikalni pregled, pulsnu oksimetriju, hiperoksija test, elektrokardiogram, slikovne pretrage poput Radiograma grudnih organa, ehokardiografije i kateterizacije srca. Preoperativno liječenje ovisi o vrsti srčane greške, a obuhvaća nefarmakološke i farmakološke mjere uz primjenu intervencijskih radioloških postupaka po potrebi. Najčešće korišteni lijek u preoperacijskom liječenju cijanotičnih srčanih grešaka je prostaglandin E1, dilatator krvnih žila koji osigurava prohodnost *ductus arteriosusa* i pripoj između arterijske i venske cirkulacije te tako poboljšava preživljenje novorođenčadi prije korektivnog operativnog zahvata.

## Summary

Congenital heart defects are anomalies of the heart and attached large blood vessels that exist at birth, and are caused by disorders in embryonic development. We can distinguish anomalies without shunt and anomalies with shunt, which are divided into acyanotic and cyanotic heart defects. Cyanotic heart defects are congenital heart defects with right-left (venous-arterial) blood flow. The most common cyanotic heart defects are Fallot theralogy, transposition of large blood vessels, tricuspid atresia, abnormal inflow of pulmonary veins, common arterial trunk, and hypoplastic heart syndrome. Proper and early diagnosis of heart defects allows for treatment that will minimize further complications. Since heart defects occur in the development of the fetus, the diagnosis can be divided into prenatal and postnatal. The best way to make a prenatal diagnosis is fetal echocardiography. In postnatal diagnosis, we use anamnesis, physical examination, pulse oximetry, hyperoxia test, electrocardiogram, imaging tests such as chest X-ray, echocardiography and cardiac catheterization. Preoperative treatment depends on the type of heart defect, and includes non-pharmacological and pharmacological measures and interventional radiological procedures as needed. The most commonly used drug in the preoperative treatment of cyanotic heart defects is prostaglandin E1, a dilator of blood vessels that ensures patency of the ductus arteriosus and shunt between arterial and venous circulation, improving the survival of newborns before corrective surgery.

## 12. LITERATURA

1. Heron M. Deaths: Leading Causes for 2014. Natl Vital Stat Rep. 2016;65(5):1.
2. Data and Statistics on Congenital Heart Defects. [Datum pristupa: 09.06.2021.] Dostupno na: <https://www.cdc.gov/ncbddd/heartdefects/data.html>
3. Guyton AC, Hall JE. Medicinska fiziologija. 12.izd. Zagreb: Medicinska naklada; 2012.
4. Ossa Galvis MM, Bhakta RT, Tarmahomed A, et al. Cyanotic Heart Disease. StatPearls [Internet]. 2.220121. [Datum pristupa 20.05.2021.]; 2021; Dostupno na: <https://www.ncbi.nlm.nih.gov/books/NBK500001/>
5. Đelmiš J, Orešković S, i sur. Fetalna medicina i opstetricija. Zagreb: Medicinska naklada; 2014.
6. Gamulin S, Marušić M, Kovač Z i sur. Patofiziologija. 7.izd. Zagreb: Medicinska naklada; 2011.
7. Rao PS. Congenital Heart Defects – A Review, Congenital Heart Disease - Selected Aspects. IntechOpen [Internet]. 18.1.2012. [Datum pristupa 15.05.2021.] Dostupno na: <https://www.intechopen.com/books/congenital-heart-disease-selected-aspects/congenital-heart-defects-a-review>
8. Mardešić D i sur. Pedijatrija. Zagreb: Školska knjiga; 2016.
9. Reller MD, Strickland MJ, Riehle-Colarusso T, Mahls WT, Correa A. Prevalence of Congenital Heart Defects in Metropolitan Atlanta, 1998-2005. J Pediatr. 2008;153(6):807-813.
10. Damjanov I, Seiwerth S, Jukić S, Nola M. Patologija. 5.izd. Zagreb: Medicinska naklada; 2017.
11. Sadler TW. Langmanova medicinska embiologija. 10.izd. Zagreb: Školska knjiga; 2008.

12. Oberiter V. Od simptoma do dijagnoze u pedijatriji. Zagreb: Medicinska naklada;1999.
13. Kurjak A i sur. Ultrazvuk u ginekologiji i porodništvu. Zagreb: Art studio Azinović; 2000.
14. Dworkin PH. Pediatrics. 3.izd. Wiliams & Wilkins; 1996.
15. Movahedian AH, Mosayebi Z, Sagheb S. Evaluation of Pulse Oximetry in the Early Detection of Cyanotic Congenital Heart Disease in Newborns. J Tehran Heart Cent. 2016;11(2):73-78.
16. Bradshaw EA, Cuzzi S, Kiernan SC, Nagel N, Becker JA, Martin GR. Feasibility of implementing pulse oximetry screening for congenital heart disease in a community hospital. J Perinatol. 2012;32(9):710-715.
17. Levicki R, Sović S, Malčić I. Indikacijske smjernice za fetalnu ehokardiografiju i njihov utjecaj na prenatalnu dijagnozu srčane bolesti. Liječnički vjesnik. 2017;139(5-6):150-157.
18. Levicki R, Sović S, Malčić I. Utjecaj gestacijske dobi i broja pregleda fetalnom ehokardiografijom na poboljšanu dijagnostiku prirođenih srčanih bolesti kod fetusa. Liječnički vjesnik. 2017; 139(11-12):379-387.
19. Kurjak A. Fetus kao pacijent. Zagreb: Naprijed; 1991.
20. Đelmiš J, Orešković S, i sur. Fetalna medicina i opstetricija. Zagreb: Medicinska naklada; 2014.
21. Simpson JM. Impact of fetal echocardiography. Ann Pediatr Card. 2009;2:41-50.
22. Tworetzky W, McElhinney DB, Reddy VM, Brook M, Hanley F, Silverman N. Improved Surgical Outcome After Fetal Diagnosis of Hypoplastic Left Heart Syndrome. Circulation. 2001;103:1269–1273.

23. Donofrio MT, Moon-Grady AJ, Hornberger LK, Copel JA, Sklansky MS, Abuhamad A et al. Diagnosis and treatment of fetal cardiac disease: a scientific statement from the American Heart Association. *Circulation*. 2014;129(21), 2183–2242.
24. Li Y, Hua Y, Fang J, et al. Performance of different scan protocols of fetal echocardiography in the diagnosis of fetal congenital heart disease: a systematic review and meta-analysis. *PLoS One*. 2013;8(6):e65484.
25. Bickley LS., *BATES Guide to Physical Examination and History Taking*. 12. izd. Wolters Kluwer; 2017.
26. Frank JE, Jacobe KM. Evaluation and management of heart murmurs in children. *Am Fam Physician*. 2011;84(7):793-800.
27. Begic E, Begic Z. Accidental Heart Murmurs. *Med Arch*. 2017;71(4):284-287.
28. . Rao PS. Management of Congenital Heart Disease: State of the Art-Part II-Cyanotic Heart Defects. *Children*. 2019;6(4):54.
29. Kemper AR, Mahle WT, Martin GR, et al. Strategies for implementing screening for critical congenital heart disease. *Pediatrics*. 2011;128(5):1259-1267.
30. V. Ahel i sur. Uloga rane dijagnostike i liječenja prirođenih srčanih grešaka. *Paediatr Croat*. 2004;48(1):111-116.
31. Keck EW. *Pedijatrijska kardiologija*. Zagreb: Školska knjiga; 1995.
32. Malčić I, Kniewald H, Šarić D, Gjergja Z, Dasović-Buljević A, Anić D i sur. Razvoj interventne dijagnostike u referentnom centru za pedijatrijsku kardiologiju rh – retrospektivna studija 1996–2009. *Liječnički vjesnik*. 2011;133(7-8):241-249.

33. Rao PS. Principles of management of the neonate with congenital heart disease. [Datum pristupa 03.05.2021.] Dostupno na: <https://thoracickey.com/principles-of-management-of-the-neonate-with-congenital-heart-disease/>
34. Séguéla PE, Roubertie F, Kreitmann B, Mauriat P, Tafer N, Jalal Z, Thambo JB. Transposition of the great arteries: Rationale for tailored preoperative management. Archives of Cardiovascular Diseases. 2017;110(2):124-134.
35. Lexicomp, Inc. Alprostadil: Pediatric drug information. U: UpToDate [Internet] [Datum pristupa: 10.06.2021.] Dostupno na: <https://www.uptodate.com>
36. MSD.hr [Internet]. Prirođene anomalije srca i krvnih žila, MSD Hrvatska [Datum pristupa: 01.05.2021.]. Dostupno na: <http://www.msd-prirucnici.placebo.hr/msd-prirucnik/pedijatrija/prirodjene-anomalije-srca-i-krvnih-zila>
37. Bravo-Valenzuela NJ, Peixoto AB, Araujo Júnior E. Prenatal diagnosis of transposition of the great arteries: an updated review. Ultrasonography 2020;39(4):331-339.
38. Geggel RL. Diagnosis and initial management of cyanotic heart disease in the newborn. U: UpToDate, Armsby C ed. UpToDate [Internet]; Waltham, MA: UpToDate; 2021 [Datum pristupa: 05.06.2021.] Dostupno na: <https://www.uptodate.com>
39. Cinteza E, Carminati M. Balloon atrial septostomy - almost half a century after. Maedica (Bucur). 2013 Sep;8(3):280-4.
40. Apostolopoulou SC, Manginas A, Kelekis NL, Noutsias M. Cardiovascular imaging approach in pre and postoperative tetralogy of Fallot. BMC Cardiovasc Disord. 2019;19(1):7.
41. Jurilj R, Božić I. Ehokardiografija. Zagreb: Medicinska naklada; 2007.

42. Doyle T, Kavanaugh-McHugh A. Pathophysiology, clinical features, and diagnosis of tetralogy of Fallot. U: UpToDate, Armsby C ed. UpToDate [Internet]. Waltham, MA: UpToDate; 2021. [Datum pristupa: 01.06.2021.] Dostupno na:<https://www.uptodate.com>
43. Van der Ven JPG, Van den Bosch E, Bogers AJ CC, Helbing WA. Current outcomes and treatment of tetralogy of Fallot. [Internet] 29.06.2019. [Datum pristupa: 21.05.2021.]; 2019;8:F1000 Faculty Rev-1530. Dostupno na: <https://www.ncbi.nlm.nih.gov/pmc/articles/PMC6719677/>
44. Villafañe J, Feinstein JA, Jenkins KJ, Vincent RN, Walsh EP, Dubin AM et al. Hot Topics in Tetralogy of Fallot. Journal of the American College of Cardiology. 2013;62(23):2155-2166.
45. Bedair R, Iriart X. Educational series in congenital heart disease: Tetralogy of Fallot: diagnosis to long-term follow-up. Echo Res Pract. 2019;6(1):9-23.
46. Lapierre C, Dubois J, Rypens F, Raboisson MJ, Déry J. Tetralogy of Fallot: Preoperative assessment with MR and CT imaging, Diagnostic and Interventional Imaging. 2016; 97(5):531-541.
47. Sumal AS, Kyriacou H, Mostafa A. Tricuspid atresia: Where are we now? J Card Surg. 2020; 35: 1609– 1617.
48. Mancini MC, Tricuspid Atresia Clinical Presentation, [Internet]. [Datum pristupa: 17.05.2021.]. Dostupno na: <https://emedicine.medscape.com/article/158359-clinical>.
49. Alsoufi B, Schlosser B, Mori M, McCracken C, Slesnick T, Kogon B, Petit C, Sachdeva R, Kanter K. Influence of Morphology and Initial Surgical Strategy on Survival of Infants With Tricuspid Atresia. Ann Thorac Surg. 2015;100(4):1403.

50. Bhansali S, Phoon C. Truncus Arteriosus. StatPearls [Internet]. 11.08.2020. [Datum pristupa 14.05.2021.] Dostupno na: <https://www.ncbi.nlm.nih.gov/books/NBK534774/>
51. Poaty H, Pelluard F, André G, Maugey-Laulom B, Carles D. Truncus arteriosus communis: report of three cases and review of literature. *Afr Health Sci.* 2018;18(1):147-156.
52. Reller MD, Strickland MJ, Riehle-Colarusso T, Mahle WT, Correa A. Prevalence of congenital heart defects in metropolitan Atlanta, 1998-2005. *J Pediatr.* 2008;153(6):807-13.
53. Yucel IK, Cevik A, Bulut MA, et al. Efficacy of very low-dose prostaglandin E1 in duct-dependent congenital heart disease. *Cardiol Young.* [Internet]. 2015. [Datum pristupa: 24.05.2021.].; 2015,56-62. Dostupno na: <https://www.cambridge.org>
54. Soriano BD, Fulton DR. Truncus arteriosus. U: UpToDate, Armsby C ed. UpToDate [Internet]. Waltham, MA: UpToDate; 2019. [Datum pristupa: 01.06.2021.] Dostupno na: <https://www.uptodate.com>
55. Connor JA, Thiagarajan R. Hypoplastic left heart syndrome. *Orphanet J Rare Dis.* 2007; 11;2:23.
56. Rathod RH. Hypoplastic left heart syndrome: Anatomy, clinical features, and diagnosis. U: UpToDate, Armsby C ed. UpToDate [Internet]. Waltham, MA: UpToDate; 2020. [Datum pristupa: 01.06.2021.] Dostupno na: <https://www.uptodate.com>
57. Rathod RH. Hypoplastic left heart syndrome: Management and outcome U: UpToDate, Armsby C ed. UpToDate [Internet]. Waltham, MA: UpToDate; 2021. [Datum pristupa: 01.06.2021.] Dostupno na: <https://www.uptodate.com>
58. Altman CA. Identifying newborns with critical congenital heart disease. U: UpToDate, Armsby C ed. UpToDate [Internet]. Waltham, MA: UpToDate; 2021. [Datum pristupa: 07.06.2021.] Dostupno na: <https://www.uptodate.com>



59. Geggel RL. Diagnosis and initial management of cyanotic heart disease in the newborn.  
U: UpToDate, Armsby C ed. UpToDate [Internet]. Walthman, MA: UpToDate; 2021. [Datum  
pristupa: 01.06.2021.] Dostupno na: <https://www.uptodate.com/>

### 13. ŽIVOTOPIS

Marina Pranjic rođena je 12.01.1996. g. u Zagrebu gdje je završila Osnovnu školu Čučerje i Srednju školu za medicinske sestre Mlinarska. Akademske godine 2015./2016. upisuje integrirani preddiplomski i diplomski studij medicine na Medicinskom fakultetu Sveučilišta u Rijeci. Tijekom studija sudjelovala je na Natjecanju u kliničkim vještinama 2019. i 2021. g., pasivno je sudjelovala na Kongresu hitne medicine 2021.g te je obnašala dužnost demonstratora na Katedri za internu medicinu tijekom 2019. i 2020. g. Dobitnica je Dekanove nagrade za izniman volonterski rad u Kliničkom bolničkom centru Rijeka za vrijeme COVID-19 pandemije. Aktivno vlada engleskim te pasivno njemačkim jezikom.