

# Nuklearna medicina u dijagnostici srčane amiloidoze

---

**Tokmadžić, Dorian**

**Master's thesis / Diplomski rad**

**2021**

*Degree Grantor / Ustanova koja je dodijelila akademski / stručni stupanj:* **University of Rijeka, Faculty of Medicine / Sveučilište u Rijeci, Medicinski fakultet**

*Permanent link / Trajna poveznica:* <https://um.nsk.hr/um:nbn:hr:184:346032>

*Rights / Prava:* [Attribution-NonCommercial-ShareAlike 4.0 International](#)/[Imenovanje-Nekomercijalno-Dijeli pod istim uvjetima 4.0 međunarodna](#)

*Download date / Datum preuzimanja:* **2024-12-22**



*Repository / Repozitorij:*

[Repository of the University of Rijeka, Faculty of Medicine - FMRI Repository](#)



SVEUČILIŠTE U RIJECI  
MEDICINSKI FAKULTET  
INTEGRIRANI PREDDIPLOMSKI I DIPLOMSKI  
SVEUČILIŠNI STUDIJ MEDICINE

Dorian Tokmadžić

**NUKLEARNA MEDICINA U DIJAGNOSTICI SRČANE AMILOIDOZE**

Diplomski rad

Rijeka, 2021.

SVEUČILIŠTE U RIJECI  
MEDICINSKI FAKULTET  
INTEGRIRANI PREDDIPLOMSKI I DIPLOMSKI  
SVEUČILIŠNI STUDIJ MEDICINE

Dorian Tokmadžić

**NUKLEARNA MEDICINA U DIJAGNOSTICI SRČANE AMILOIDOZE**

Diplomski rad

Rijeka, 2021.

Mentor rada: izv. prof. dr. sc. Tatjana Bogović Crnčić, dr. med.

Komentor rada: doc. dr. sc. Neva Giroto, dr. med.

Diplomski rad ocijenjen je dana 17. lipnja 2021. godine na Medicinskom fakultetu Sveučilišta u Rijeci, pred povjerenstvom u sastavu:

1. izv. prof. dr. sc. Svjetlana Grbac-Ivanković, dr. med. (predsjednica Povjerenstva)
2. doc. dr. sc. Teodora Zaninović Jurjević, dr. med.
3. izv. prof. dr. sc. Sanja Klobučar Majanović, dr. med.

Rad sadrži 23 stranice, 3 slike i 18 literaturnih navoda.

## **POSVETA**

Zahvaljujem izv. prof. dr. sc. Tatjani Bogović Crnčić, dr. med. te doc. dr. sc. Nevi Giroto, dr. med. na pomoći i usmjeravanju u pisanju diplomskog rada.

Bez potpore i razumijevanja obitelji i prijatelja posljednjih 6 godina ne bi bilo moguće.

# SADRŽAJ

1. UVOD	1
1.1. SRČANA AMILOIDOZA	1
1.2. VAŽNOST TEME	2
2. SVRHA RADA	3
3. PREGLED LITERATURE NA ZADANU TEMU	4
3.1. POSTAVLJANJE KLINIČKE SUMNJE	4
3.1.1. KLINIČKA SLIKA	4
3.1.2. SRČANI BIOMARKERI	5
3.1.3. ELEKTROKARDIOGRAFIJA	5
3.1.4. EHOKARDIOGRAFIJA	6
3.1.5. KARDIOVASKULARNA MAGNETSKA REZONANCIJA	7
3.2. ULOGA NUKLEARNE MEDICINE	8
3.2.1. DIJAGNOZA TRANSTIRETINSKE SRČANE AMILOIDOZE	10
3.2.1.1. POSTAVLJANJE INDIKACIJE ZA SCINTIGRAFIJU	10
3.2.1.2. SCINTIGRAFIJA	11
3.2.1.3. ISKLJUČIVANJE MONOKLONALNE GAMAPATIJE	13
3.2.2. DIJAGNOZA SRČANE AMILOIDOZE LAKIH LANACA	14
4. RASPRAVA	15
5. ZAKLJUČAK	18
6. SAŽETAK	19
7. SUMMARY	20
8. LITERATURA	21
9. ŽIVOTOPIS	23

## POPIS SKRAĆENICA I AKRONIMA

$^{99m}\text{Tc}$ -DPD (engl.  *$^{99m}\text{Technetium-3,3-diphosphono-1,2-propanodicarboxylic acid}$* ) –  
99m-tehnecij-3,3-difosfono-1,2-propanodikarboksilna kiselina

$^{99m}\text{Tc}$ -HMDP (engl.  *$^{99m}\text{Technetium-hydroxymethylene diphosphonate}$* )  
– 99m-tehnecij-hidroksimetilen difosfonat

$^{99m}\text{Tc}$ -MDP (engl.  *$^{99m}\text{Technetium-methyl diphosphonate}$* )  
– 99m-tehnecij-metilen-difosfonat

$^{99m}\text{Tc}$ -PYP (engl.  *$^{99m}\text{Technetium-pyrophosphate}$* ) – 99m-tehnecij-pirofosfat

CT (engl. *computerized tomography*) – kompjuterizirana tomografija

SPECT (engl. *single-photon emission computerized tomography*) – jednofotonska  
emisijska kompjuterizirana tomografija

PET (engl. *positron emission tomography*) – pozitronska emisijska tomografija

## **1. UVOD**

### **1.1. SRČANA AMILOIDOZA**

Pojam amiloidoza objedinjuje heterogenu skupinu bolesti sa zajedničkim obilježjem nepravilnog savijanja, polimerizacije i taloženja proteina u obliku netopljivih depozita, tj. amiloida (1), u međustaničnim prostorima brojnih tkiva i organa, najčešće u srcu i bubrezima, dovodeći time do poremećaja u njihovoj strukturi i funkciji (2).

U srčanoj amiloidozi infiltrati se mogu naći u svim dijelovima srca, a otkriveno je jedanaest prekursorskih proteina koji ju mogu uzrokovati (3). U preko 95% slučajeva srčana amiloidoza nastaje uslijed nakupljanja transtiretina ili lakih lanaca imunoglobulina (1,3), stoga će u ovom radu primarno biti govora o ova dva tipa srčane amiloidoze. Ostali, znatno rjeđi uzroci srčane amiloidoze jesu: serumski amiloid A, apolipoprotein A-1, apolipoprotein A-2, apolipoprotein A-4, teški lanci imunoglobulina,  $\beta$ 2-mikroglobulin, gelsolin, atrijski natriuretski peptid i lizozim (3).

Transtiretinska srčana amiloidoza nastaje taloženjem abnormalnog transtiretina, što može biti uzrokovano procesima povezanim sa starenjem, kao u divljem tipu transtiretinske srčane amiloidoze, ili može nastati uslijed mutacija u TTR genu, kao u nasljednom obliku transtiretinske srčane amiloidoze (1,4). Genotipizacijom je do sada otkriveno preko 150 točkastih mutacija u TTR genu (3,5), od kojih neke uzrokuju izoliranu neuropatiju ili kardiomiopatiju, dok je kod većine pacijenata prisutna miješana klinička slika s kardiološkim i neurološkim simptomima (1,2). Sve se poznate mutacije nasljeđuju autosomno dominantno s varijabilnom penetrabilnošću, a mutacije Val30Met, Val142Ile, Thr60Ala i Ser77Tyr uzrokuju većinu svjetskih slučajeva nasljedne transtiretinske srčane amiloidoze (3,6).



S druge strane, u srčanoj amiloidozi lakih lanaca uslijed podliježećeg monoklalnog poremećaja plazma stanica dolazi do srčane infiltracije abnormalnim lakim lancima ili fragmentima lakih lanaca imunoglobulina (1,7). Laki lanci i njihovi fragmenti češće pripadaju lambda tipu (3,6,7). U otprilike 10% pacijenata sa srčanom amiloidozom lakih lanaca uzrok je multipli mijelom ili B-stanični limfom (6,7).

## **1.2. VAŽNOST TEME**

Posljednjih godina dolazi do iznimnog povećanja interesa za područje transtiretinske srčane amiloidoze, osobito u mogućnostima postizanja ranije dijagnoze (1). Naime, novija istraživanja ukazuju kako je incidencija i prevalencija divljeg tipa transtiretinske srčane amiloidoze značajno podcijenjena (1,8); što je rezultiralo u postepenom prepoznavanju njezine važnosti kao uzroka srčanog zatajivanja (9,10), naročito u starijih pacijenata sa zatajivanjem srca uz očuvanu ejakcijsku frakciju (11,12). Istovremeno dolazi do razvijanja novih terapijskih mogućnosti sa znatnim poboljšanjem ishoda (1,6,9). S druge strane, srčana amiloidoza lakih lanaca je rijetka bolest, s prevalencijom od 8 do 12 na milijun stanovnika i stopom incidencije od 1 na sto tisuća stanovnika godišnje (11), ali bolest s izrazito lošom prognozom uslijed brze deterioracije srčanog zatajivanja, što naglašava potrebu za ranom dijagnozom (7,9). Shodno tome je pravovremeno prepoznavanje srčane amiloidoze, bilo da je uzrokovana infiltratima transtiretina ili lakih lanaca imunoglobulina, od izrazite važnosti za uspješnost liječenja i prognozu bolesti (1,4), no izazovi u postavljanju rane dijagnoze su brojni (1,14). Prije svega se amiloidoza srca još uvijek rijetko uključuje u diferencijalnu dijagnozu uzroka srčanog zatajivanja zbog niske svijesti o njezinoj učestalosti (1,4), a otežavajuća je i činjenica da se srčana amiloidoza prezentira nespecifičnom kliničkom slikom (6,11), gdje se simptomi i znakovi preklapaju s brojnim češćim i poznatijim uzrocima srčanog zatajivanja (1), s kojima ona nerijetko i

koegzistira, poput hipertenzijske kardiomiopatije, aortalne stenoze te ishemijske bolesti srca (12,13). Nadalje, endomiokardijalna biopsija donedavno je bila jedina metoda kojom se mogla pouzdano dijagnosticirati srčana amiloidoza (2,11), a iako se i danas smatra zlatnim standardom u njezinoj dijagnozi (10), zbog brojnih nedostataka izvodi se samo u određenim kliničkim situacijama, kada srčanu amiloidozu nije moguće dokazati na temelju neinvazivnih dijagnostičkih metoda (1). Naime, treba naglasiti kako endomiokardijalna biopsija nije široko dostupna metoda, radi se o invazivnom postupku s rizikom razvijanja ozbiljnih komplikacija, naročito u starijih pacijenata s brojnim komorbiditetima (2,8), a veliki nedostatak je i nemogućnost kvantificiranja opterećenja srca amiloidnim infiltratima, što ju zajedno s nepraktičnošću ponavljanja postupka ne čini pogodnom metodom za praćenje terapijskog odgovora pacijenata (1,8).

Zbog svih navedenih razloga ukazala se potreba za neinvazivnom, široko dostupnom i isplativom dijagnostičkom metodom (1,5), koja omogućava ranu i pouzdanu dijagnozu srčane amiloidoze uz određivanje vrste amiloidnih infiltrata, kao i mogućnost ponavljanja postupka i kvantificiranja srčanog opterećenja amiloidom u svrhu praćenja terapijskog odgovora (2,14). Kako takva idealna metoda trenutno ne postoji, dijagnoza i praćenje srčane amiloidoze temelje se na multidisciplinarnom pristupu te interpretaciji podataka dobivenih iz kliničke slike, laboratorijskih pretraga, radioloških i nuklearno medicinskih slikovnih metoda (1,13,15).

## **2. SVRHA RADA**

Svrha rada jest prikazati dijagnostički postupak za srčanu amiloidozu, od postavljanja kliničke sumnje do uspostavljanja definitivne dijagnoze, s posebnim osvrtom na centralnu ulogu i doprinos metoda nuklearne medicine.

### **3. PREGLED LITERATURE NA ZADANU TEMU**

#### **3.1. POSTAVLJANJE KLINIČKE SUMNJE**

Kako se srčana amiloidoza dijagnosticira vrlo kasno, od iznimne je važnosti pravovremeno postavljanje kliničke sumnje na temelju prepoznavanja tzv. crvenih zastava u kliničkoj slici, laboratorijskim pretragama krvi i urina, elektrokardiografiji, ehokardiografiji i kardiovaskularnoj magnetskoj rezonanciji (1,13,15). Pri tome je važno naglasiti da prisutnost tih promjena ne znači nužno da pacijent boluje od srčane amiloidoze, već samo da postoji potreba za detaljnijom dijagnostičkom obradom kako bi se isključilo njezino postojanje (13,15).

Iako se ovim dijagnostičkim metodama ne može postaviti definitivna dijagnoza srčane amiloidoze niti razlikovati između različitih tipova srčane amiloidoze (6), one se u svojem značaju i doprinosu međusobno upotpunjuju te zauzimaju važno mjesto u dijagnostičkom pristupu pacijentima sa sumnjom na srčanu amiloidozu (13,15), a naročito ehokardiografija i kardiovaskularna magnetska rezonancija, kojima se dobivaju vrijedne informacije o strukturnim i funkcionalnim promjenama srca (1,6,13).

##### **3.1.1. KLINIČKA SLIKA**

Iako u kliničkoj slici srčane amiloidoze često dominiraju simptomi i znakovi srčanog zatajivanja te nespecifični simptomi poput umora, slabosti i gubitka tjelesne težine; pažljivo uzetom anamnezom i temeljitim kliničkim pregledom specijalisti kardiologije, hematologije, nefrologije, neurologije i obiteljske medicine mogu dobiti vrijedne informacije koje bi mogle upućivati na srčanu amiloidozu, osobito u slučaju istovremene prisutnosti više takvih znakova u pacijenata starijih od 60 godina sa srčanim zatajivanjem s očuvanom ejekcijskom frakcijom (6,13,15). Primjerice,

pacijenti sa srčanom amiloidozom nerijetko loše podnose lijekove poput beta-blokatora, inhibitora angiotenzin-konvertirajućeg enzima te blokatora angiotenzinskih receptora (6,13,15). U kliničkoj slici često imaju prisutne simptome i znakove koji nastaju kao rezultat zahvaćanja drugih organskih sustava, primjerice kod nefrotskog sindroma, periferne senzomotorne neuropatije, autonomne disfunkcije poput posturalne hipotenzije, erektilne disfunkcije te izmjeničnih epizoda opstipacije i dijareje (6,13,15). Nadalje, sindrom karpalnog tunela, nerijetko i obostran; lumbalna spinalna stenoza, spontana ruptura tetive duge glave bicepsa nadlaktice mogu biti prisutni, a čak i godinama prethoditi srčanom zatajivanju u transtiretinskoj srčanoj amiloidozi (6,13,15). Znakovi koji govore u prilog postojanja srčane amiloidoze lakih lanca jesu makroglosija, periorbitalne purpure, povećanje submandibularnih žlijezda slinovnica, suhoća usta, klaudikacije čeljusti, obostrani sindrom karpalnog tunela, *shoulder pad* znak itd. (6,7,13,15)

### **3.1.2. SRČANI BIOMARKERI**

Perzistentno blago povišeni troponini, bez značajne tendencije rasta ili pada, naročito uz uredan nalaz koronarne angiografije te neproporcionalno visok NT-proBNP u odnosu na klinički stupanj srčanog zatajivanja, mogu upućivati na srčanu amiloidozu (6,13,15). Proširenom laboratorijskom dijagnostikom može se utvrditi zahvaćanje drugih organskih sustava, najčešće bubrega i jetre (6,13,15).

### **3.1.3. ELEKTROKARDIOGRAFIJA**

Važno je naglasiti kako elektrokardiografski zapis i u uznapredovalim stadijima srčane amiloidoze može biti normalan, međutim, postoji niz promjena koje mogu ukazivati da se radi o srčanoj amiloidozi (6,13). Primjerice, pseudoinfarktna struktura Q valova u prekordijalnim odvodima s kasnom progresijom R valova, naročito pri

izostanku regionalnog poremećaja kontraktilnosti srčane stijenke na ehokardiografiji te neproporcionalno niska voltaža QRS-kompleksa, osobito naglašena u perifernim odvodima, u odnosu na zadebljanje i masu stijenki lijevog ventrikula na ehokardiografiji, trebale bi pobuditi sumnju na srčanu amiloidozu (6,13,15). Kako je i provodni sustav srca zahvaćen amiloidnim infiltratima, često su prisutne smetnje provođenja, poput atrioventrikularnih i/ili intraventrikularnih blokova; kao i aritmije, poput fibrilacije atriya (2,13,15).

#### **3.1.4. EHOKARDIOGRAFIJA**

Prilikom interpretacije ehokardiografskog nalaza potrebno je znanje i iskustvo, ali i oprez liječnika kako se znakovi srčane amilidoze ne bi previdjeli (1,6,16). Naime, brojne promjene ukoliko su izolirano prisutne su nespecifične, međutim, prepoznavanje istovremene prisutnosti više takvih znakova treba pobuditi sumnju na srčanu amiloidozu (1,6,11).

Uslijed odlaganja amiloida u intersticiju miokarda dolazi do ehokardiografski vidljivog zadebljanja i povećanja mase slobodnih i septalnih stijenki oba ventrikula, uz normalne ili smanjene ventrikularne šupljine te hiperehogenog *granular sparkling* izgleda miokarda (6,11,15). Ehokardiografski su rano uočljivi znakovi dijastoličke disfunkcije srca (9,11,16), često s progresijom u restriktivni tip (1,2,15), međutim, treba naglasiti da usprkos očuvanoj ejekcijskoj frakciji postoji i poremećaj sistoličke funkcije (2,11,15), što se na tkivnoj doplerskoj ehokardiografiji miokarda očituje nižim vršnim sistoličkim brzinama pokreta ventrikularnih stijenki (1,12,16), a na 2D ehokardiografiji akustičnih refleksija smanjenjem globalnog longitudinalnog naprezanja s karakterističnim *apical sparing* znakom (9,11,15), odnosno većim relativnim apikalnim longitudinalnim naprežanjem u odnosu na prosječno

longitudinalno naprezanje srca, što nastaje uslijed tendencije amiloidnih infiltrata za nakupljanjem u bazalnim područjima ventrikula (1,13,16).

Amiloidnim infiltratima zahvaćeni su i atriji što se manifestira zadebljanjem njihovih slobodnih stijenki i interatrijskog septuma (1,12). Vidljiva je diastolička i sistolička disfunkcija atrija, dok je zbog smanjene distenzibilnosti i visokih tlakova punjenja ventrikula uočljiva dilatacija atrijskih šupljina (1,12). Posljedično su i u pacijenata u kojih ne postoji fibrilacija atrija češći tromboembolijski incidenti (2,16), čime se ističe potreba za pravovremenim uvođenjem profilaktične trajne antikoagulantne terapije (1,12). Na ehokardiografiji ponekad se može uočiti intrakardijalna staza krvi i prisutnost tromba, najčešće u području lijevog atrija i njegove aurikule (1,12). Osim toga su u srčanoj amiloidozi nerijetko vidljive promjene poput perikardijalnog i/ili pleuralnog izljeva, zadebljanja atrioventrikularnih valvula, *paradoxical low-flow*, *low-gradient* tipa aortalne stenoze itd. (1,11)

### **3.1.5. KARDIOVASKULARNA MAGNETSKA REZONANCIJA**

Osim što se kardiovaskularnom magnetskom rezonancijom dobiva detaljan uvid u strukturne i funkcionalne promjene u srčanoj amiloidozi, analogne promjenama opisanim u poglavlju ehokardiografije, ova slikovna metoda omogućuje i detaljnu karakterizaciju miokardijalnog tkiva (6,15,16).

Primjerice, na postkontrastnim sekvencama prikazuju se difuzni subendokardijalni ili transmuralni obrasci kasne imbibicije gadolinijem (1,2,15), uz distribuciju neovisnu o opskrbnom području koronarnih arterija (6,11,13). Karakteristična je i prisutnost kinetičkih abnormalnosti gadolinijevog kontrastnog sredstva (1,2,16), najčešće u vidu: 1) teškog određivanja optimalnog vremena inverzije u kojem se normalni miokard „nulira”, što nastaje uslijed difuzne zahvaćenosti miokarda amiloidnim infiltratima te se rješava korištenjem *phase-sensitive inversion recovery* sekvence (11,13); te 2) na

T1 scout sekvencama vidljivog „nuliranja” miokarda koje prethodi ili nastaje istovremeno kao „nuliranje” intrakardijalnog krvnog prostora (7,13,15).

U dijagnostici srčane amiloidoze vrlo vrijednom pokazala se tehnika nativnog T1 mapiranja (11,13,15), naročito u znatnom dijelu pacijenata sa srčanom amiloidozom u kojih je kontraindicirano korištenje gadolinijskog kontrastnog sredstva zbog istovremene prisutnosti visokog stupnja kroničnog bubrežnog zatajivanja (1,2,11). Ukoliko je moguće koristiti kontrastno sredstvo izvodi se i post-kontrastno T1 mapiranje, čime se evaluira povećanje ekstracelularnog volumena miokarda (2,6,9).

Novijim tehnikama magnetske rezonancije dobiva se dodatan uvid u nedovoljno istražene patofiziološke procese srčane amiloidoze (8,12,16). Primjerice, T2 mapiranjem prikazuje se miokardijalni edem (2,11,13), koji je više izražen u srčanoj amiloidozi lakih lanaca zbog direktne citotoksičnosti imunoglobulina, čime ona uz infiltrativnu postaje i toksičnom kardiomiopatijom (6-8); dok se perfuzijskim snimanjem detektira koronarna mikrovaskularna disfunkcija (1,8), koja nastaje uslijed nakupljanja amiloidnih infiltrata u perivaskularnom području (1,8,16).

### **3.2. ULOGA NUKLEARNE MEDICINE**

Dijagnostika u nuklearnoj medicini temelji se na korištenju slikovnih metoda u kojima se gama kamerama bilježi distribucija radiofarmaka u tijelu, čime se ponajprije dobivaju vrijedne informacije o funkciji organa i organskih sustava (17). Radiofarmaci predstavljaju spojeve farmaka i radionuklida – nestabilnih izotopa koji radioaktivnim raspadom postižu stabilnost pri čemu emitiraju ionizirajuće zračenje (17). Osnovni princip izvođenja nuklearnih dijagnostičkih pretraga je intravensko apliciranje radiofarmaka, njihovo nakupljanje u određenom organu te detektiranje nastalog zračenja pomoću scintilacijskih kristalnih detektora gama kamera (17).

Ovisno o indikaciji koriste se različiti radiofarmaci, slikovne metode te protokoli snimanja (17). U scintigrafiji i jednofotonskoj emisijskoj kompjuteriziranoj tomografiji (engl. *single-photon emission computerized tomography*, SPECT) koriste se radionuklidi koji raspadom emitiraju gama zrake, primjerice metastabilni tehnecij-99m (17). Pri tome se planarnom scintigrafijom dobiva dvodimenzionalni prikaz distribucije radiofarmaka, dok kod SPECT-a gama kamera rotira oko pacijenta te pod različitim kutevima snima niz plošnih slika koje se digitalno obrađuju rekonstrukcijskim algoritmima, čime se dobiva trodimenzionalni prikaz (17). Još sofisticiraniju slikovnu metodu predstavlja pozitronska emisijska tomografija (engl. *positron emission tomography*, PET) (17). Radionuklidi koji se koriste u PET-u, primjerice fluor-18, emitiraju pozitrone prilikom radioaktivnog raspada (17). Anihilacijom pozitrona, koji nastaje raspadom radionuklida, s elektronom, koji se nalazi u okolnim atomima, nastaju dvije gama zrake koje se emitiraju u suprotnim smjerovima, što koincidentnim mjerenjem detektira PET kamera (17). Danas su dostupni samo hibridni uređaji u kojima se tomografski PET zapisi fuzioniraju s niskodoznom kompjuteriziranom tomografijom (engl. *computerized tomography*, CT), čime se dobivaju hibridne PET/CT snimke (17). SPECT se također može fuzionirati s niskodoznim CT-om, s ciljem korekcije atenuacije tomografskih snimki te dobivanja točnije anatomske lokalizacije lezija (17).

Otkako je 1980-ih godina došlo do slučajnog otkrića da se radiofarmaci koji su inicijalno razvijeni za scintigrafiju skeleta nakupljaju i u miokardu pacijenata sa srčanom amiloidozom, otvaraju se brojna pitanja vezana uz ulogu i mjesto nuklearne medicine u dijagnostičkom pristupu srčanoj amiloidozu (4,10,11). Radi se o izrazito dinamičnom i izazovnom području u kojem u novije vrijeme dolazi do značajnih spoznaja i napredaka, ali u kojem i dalje postoje brojne nepoznanice (1). Međutim,



posljednjih se godina razvijaju mogućnosti dijagnoze srčane amiloidoze bez potrebe za endomiokardijalnom biopsijom (2,16).

### **3.2.1. DIJAGNOZA TRANSTIRETINSKE SRČANE AMILOIDOZE**

Neinvazivna dijagnoza transtiretinske srčane amiloidoze moguća je u pacijenata u kojih su zadovoljeni svi sljedeći kriteriji: 1) srčano zatajivanje s tipičnim znakovima srčane amiloidoze na ehokardiografiji i/ili kardiovaskularnoj magnetskoj rezonanciji; 2) pozitivan nalaz scintigrafije; 3) isključena monoklonalna gamopatija (1,2,5). Endomiokardijalna biopsija nužna je u postavljanju dijagnoze transtiretinske amiloidoze srca ukoliko nisu ispunjeni svi navedeni uvjeti (1,2,9), stoga je važno definirati u kojih je pacijenata indicirano oslikavanje metodama nuklearne medicine, što sačinjava pozitivan nalaz scintigrafije te kako se isključuje monoklonalna gamopatija (9,11).

#### **3.2.1.1. POSTAVLJANJE INDIKACIJE ZA SCINTIGRAFIJU**

Iako bi se scintigrafijom mogla dijagnosticirati transtiretinska srčana amiloidoza u još asimptomatskih pacijenata, važeće smjernice ne preporučuju njezino korištenje ukoliko nije prisutno srčano zatajivanje s tipičnim znakovima na ehokardiografiji i/ili kardiovaskularnoj magnetskoj rezonanciji (5,9). Jedan od razloga tome jest nemogućnost određivanja značaja transtiretinskih amiloidnih infiltrata u pacijenata bez srčanog zatajivanja, a istraživanja ukazuju na njihovu prisutnost u miokardu svakog četvrtog pacijenta starijeg od 80 godina (2,11,15). Buduće studije s ciljem razjašnjenja uloge infiltrata u asimptomatskih pacijenata omogućit će raniju detekciju transtiretinske srčane amiloidoze nuklearno medicinskim slikovnim metodama, a shodno tome i uvođenje pravovremene i ciljane terapije (13).

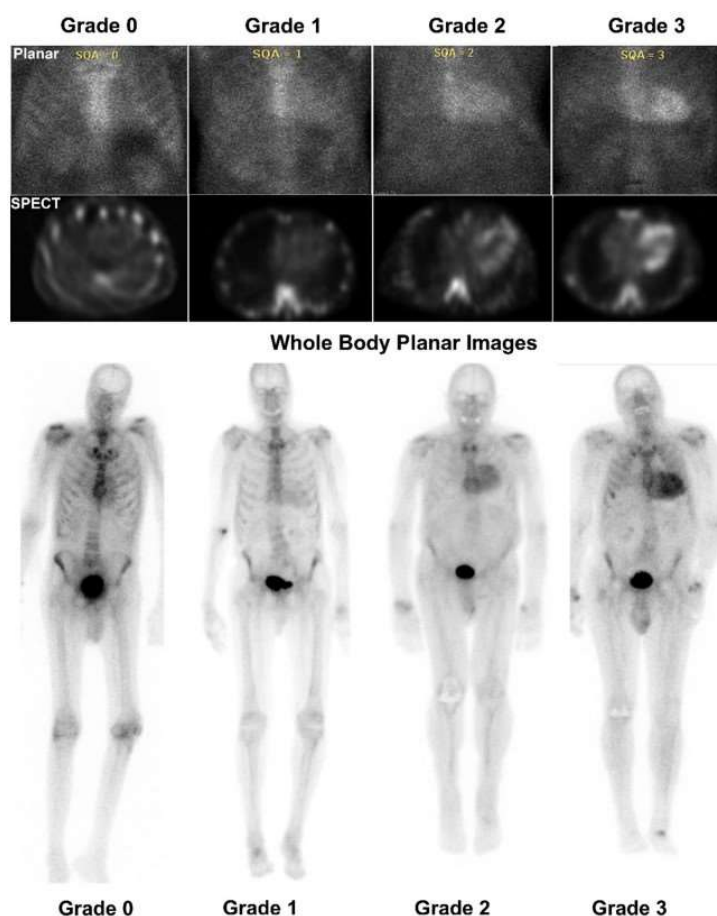
### 3.2.1.2. SCINTIGRAFIJA

U svrhu dijagnoze transtiretinske srčane amiloidoze scintigrafijom koriste se tri osteotropna radiofarmaka jednake osjetljivosti i specifičnosti:  $^{99m}\text{Tc}$ -tehnećij-pirofosfat (engl.  *$^{99m}\text{Tc}$ Technetium-pyrophosphate*,  $^{99m}\text{Tc}$ -PYP),  $^{99m}\text{Tc}$ -tehnećij-3,3-difosfono-1,2-propanodikarboksilna kiselina (engl.  *$^{99m}\text{Tc}$ Technetium-3,3-diphosphono-1,2-propanodicarboxylic acid*,  $^{99m}\text{Tc}$ -DPD) te  $^{99m}\text{Tc}$ -tehnećij-hidroksimetilen difosfonat (engl.  *$^{99m}\text{Tc}$ Technetium-hydroxymethylene diphosphate*,  $^{99m}\text{Tc}$ -HMDP) (1,9,18), od kojih se zadnja dva koriste u Europskoj Uniji i Hrvatskoj (1,8), stoga je u ovom radu opisan protokol snimanja i interpretacija scintigrama koristeći ova dva radiofarmaka. Treba naglasiti kako se radiofarmak  $^{99m}\text{Tc}$ -tehnećij-metilen-difosfonat (engl.  *$^{99m}\text{Tc}$ Technetium-methyl diphosphate*,  $^{99m}\text{Tc}$ -MDP), koji se inače isto koristi u scintigrafiji skeleta, ne upotrebljava u svrhe dijagnoze transtiretinske srčane amiloidoze zbog niske osjetljivosti u ovoj indikaciji (9). Mehanizam akumulacije navedenih radiofarmaka u srčanoj amiloidozi nije u potpunosti razjašnjen, no pretpostavlja se da je uzrok povezan s prisutnošću mikrokalcifikacija na amiloidnim infiltratima (8,9,11,14).

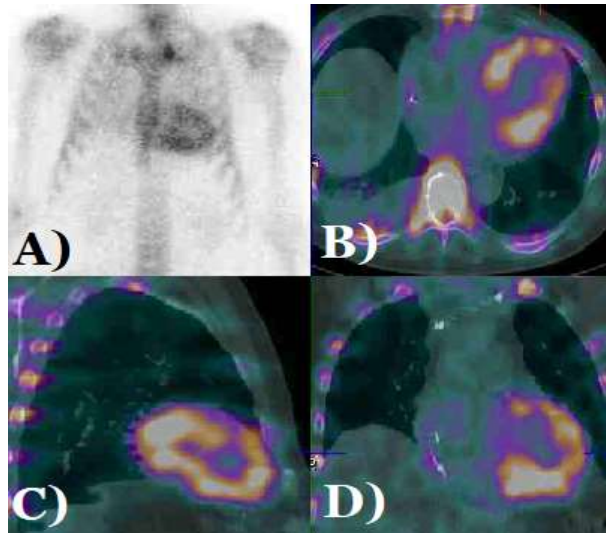
Dva ili tri sata nakon što se intravenski aplicira 370-740 MBq (10–20 mCi)  $^{99m}\text{Tc}$ -DPD-a ili  $^{99m}\text{Tc}$ -HMDP-a učini se planarna scintigrafija cijelog tijela te grudnog koša (9). Ukoliko je na planarnom scintigramu vidljivo nakupljanje radiofarmaka u području srca, nužno je učiniti i SPECT, odnosno SPECT/CT kako bi se dobio trodimenzionalni prostorni prikaz, a time isključili lažno pozitivni rezultati koji nastaju uslijed prisutnosti radiofarmaka u intrakardijalnom krvnom prostoru ili u području sternuma i rebra (1,4,9).

Nakon utvrđivanja je li zaista došlo do akumulacije radiofarmaka u miokardu, slijedi evaluacija planarnog i SPECT scintigrama semikvantitativnim metodama; najčešće Peruginijevom bodovnom ljestvicom, u kojoj se određuje odnos akumulacije

radiofarmaka u miokardu u usporedbi s akumulacijom radiofarmaka u rebrima; gdje ocjena 0 predstavlja odsutnost akumulacije radiofarmaka u miokardu, 1 akumulaciju u miokardu koja je manja od akumulacije u rebrima, 2 akumulaciju u miokardu jednaku akumulaciji u rebrima, a 3 akumulaciju u miokardu veću od akumulacije u rebrima (1,4,9). Ocjene 2 i 3 na Peruginijevoj skali na planarnom scintigramu i SPECT-u smatraju se pozitivnim nalazom (9,15). Primjeri planarnih i SPECT snimki srca nalaze se na slikama 1 i 2.



Slika 1. Prikaz Peruginijeve skale kod srčane amiloidoze na planarnim i SPECT snimkama [izvor: Dorbala S, Ando Y, Bokhari S, Dispenzieri A, Falk RH, Ferrari VA, et al. ASNC/AHA/ASE/EANM/HFSA/ISA/SCMR/SNMMI Expert Consensus Recommendations for Multimodality Imaging in Cardiac Amyloidosis: Part 1 of 2—Evidence Base and Standardized Methods of Imaging. J Nucl Cardiol. 2019 Dec;26(6):2065-123.]



Slika 2. Transtiretinska srčana amiloidoza (ocjena 3 na Peruginijevoj skali) prikazana na: (A) planarnoj scintigrafskoj snimci te (B) transversalnom, (C) sagitalnom i (D) koronarnom presjeku SPECT/CT snimke [izvor: arhivski materijal Kliničkog zavoda za nuklearnu medicinu KBC-a Rijeka]

### 3.2.1.3. ISKLJUČIVANJE MONOKLONALNE GAMAPATIJE

Kako više od petine pacijenata sa srčanom amiloidozom lakih lanaca na Peruginijevoj ljestvici ima ocjenu 2 ili 3 (1,7,9), neophodno je u svakog pacijenta sa sumnjom na transtiretinsku srčanu amiloidozu učiniti elektroforezu s imunofiksacijom proteina seruma i urina te odrediti koncentraciju i omjer slobodnih lakih lanaca kappa i lambda u serumu kako bi se isključilo postojanje monoklalnog poremećaja plazma stanica (1,7,9,11). Svi nalazi trebaju biti uredni kako bi se scintigrafijom mogla postaviti dijagnoza transtiretinske srčane amiloidoze (2,9), pri čemu je važno ukazati da negativan nalaz elektroforeze bez učinjene imunofiksacije nije dovoljan za isključivanje monoklonalne gamapatije (1,2,9).

Ističu se dva klinička scenarija koja predstavljaju izazov u neinvazivnom dijagnostičkom pristupu pacijentima s transtiretinskom srčanom amiloidozom te zahtijevaju konzultaciju specijalista hematologije (2). Prvo, u uznapredovalim

stadijima kroničnog bubrežnog zatajenja, što u ovih pacijenata nije rijetka pojava (1), često je prisutan izolirani poremećaj omjera slobodnih lakih lanaca u serumu, najčešće u korist kappa lanaca, stoga je u ovih pacijenata potrebna prilagodba referentnih vrijednosti (2,9). Drugo, u značajnom dijelu pacijenata s transtiretinskom srčanom amiloidozom istovremeno je prisutna monoklonalna gamapatija nepoznatog značaja (2,7,9,11). Po nekim istraživanjima navedeno je slučaj u čak 20% pacijenata s transtiretinskom srčanom amiloidozom (6,7). Ovi slučajevi zahtijevaju dodatnu obradu u vidu patohistološke dijagnostike kako bi se isključila mogućnost postojanja srčane amiloidoze lakih lanaca (1,2,7,9).

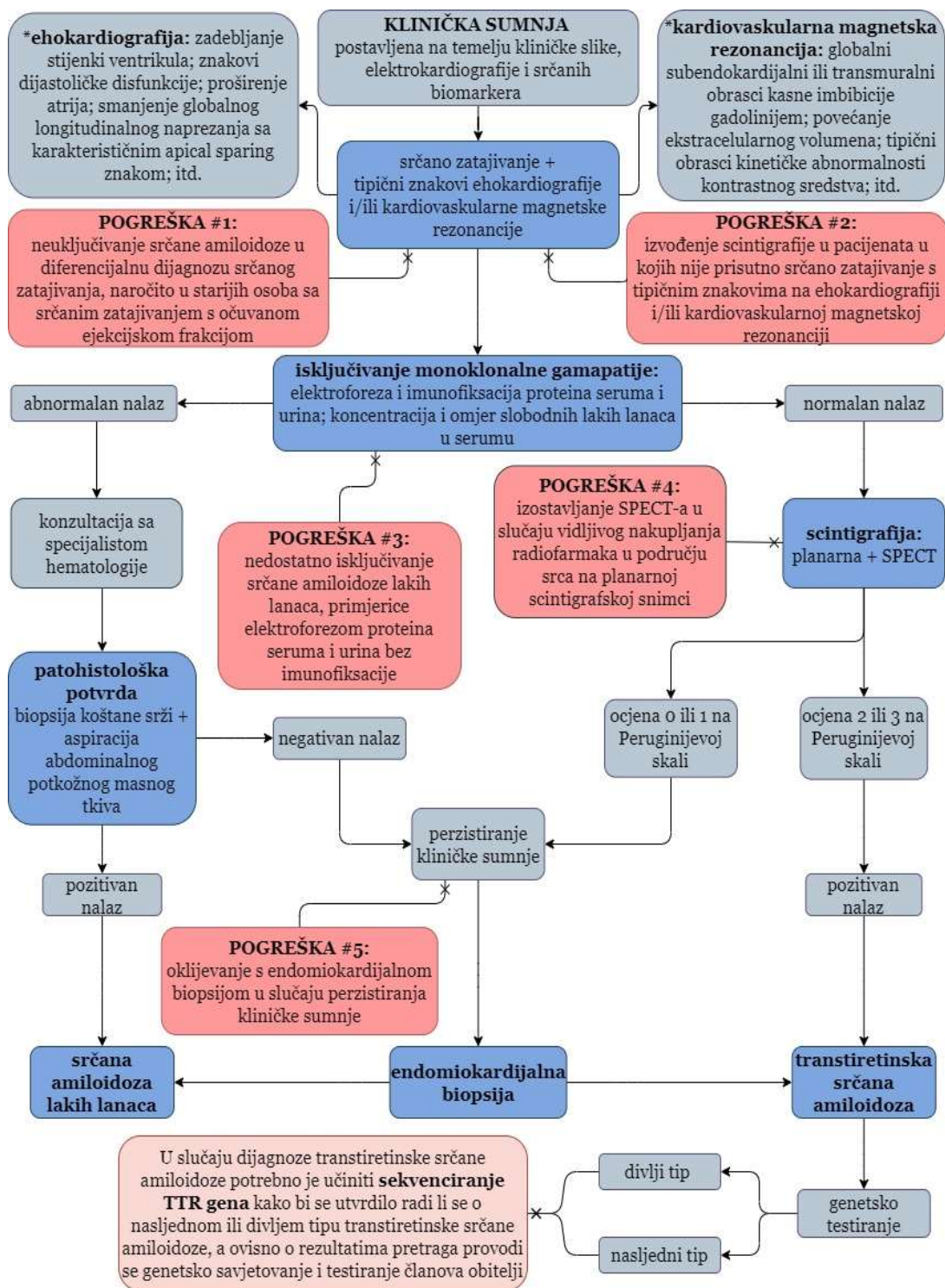
### **3.2.2. DIJAGNOZA SRČANE AMILOIDOZE LAKIH LANACA**

Iako se dijagnoza srčane amiloidoze lakih lanaca i dalje uglavnom temelji na endomiokardijalnoj biopsiji (1,7), u posljednje vrijeme postoji mogućnost dijagnoze bez potrebe za endomiokardijalnom biopsijom u dijelu pacijenata u kojih su istovremeno: 1) prisutni znakovi monoklonalne gamapatije na laboratorijskim pretragama krvi i urina; 2) dokazani amiloidni infiltrati na biopsiji koštane srži i/ili aspiraciji abdominalnog potkožnog masnog tkiva; 3) ustanovljeni tipični nalazi srčane amiloidoze na ehokardiografiji i/ili kardiovaskularnoj magnetskoj rezonanciji (5,7). Međutim, u otprilike 15% pacijenata sa srčanom amiloidozom lakih lanaca biopsija koštane srži i aspiracija abdominalnog potkožnog masnog tkiva pokazuju negativan nalaz (6,7), stoga je u slučaju perzistiranja i najmanje kliničke sumnje potrebno učiniti endomiokardijalnu biopsiju kako se srčana amiloidoza lakih lanaca ne bi previdjela (6,7,11).

#### 4. RASPRAVA

Treba istaknuti kako je velik broj pacijenata s transtiretinskom srčanom amiloidozom neprepoznat, a ukoliko se ona i dijagnosticira, to se zbiva sa značajnim razdobljem latencije (1,11,18). Prije svega je to rezultat činjenice da donedavno nije bilo većeg interesa za ovu temu zbog uvjerenja da se radi o rijetkoj bolesti te nisu postojale terapijske mogućnosti, a endomiokardijalna biopsija bila je jedina metoda kojom se mogla postaviti dijagnoza transtiretinske srčane amiloidoze (1,4,18).

Međutim, u posljednje vrijeme u području transtiretinske srčane amiloidoze dolazi do doista velikih napredaka i promjene paradigme (6,9). S jedne strane prepoznaje se da je njezin značaj kao uzroka srčanog zatajivanja uvelike podcijenjen, dok s druge strane dolazi do iznimnih iskoraka u terapijskim mogućnostima (1,8,11). Shodno tome se pojavila potreba za novim dijagnostičkim metodama (1,16). Danas se dijagnostički postupak za transtiretinsku srčanu amiloidozu zasniva na korištenju više komplementarnih dijagnostičkih metoda, među kojima nuklearna medicina zauzima centralnu ulogu (1,4). Naime, scintigrafija se pokazala kao vrlo vrijedna slikovna metoda, koja jedina omogućava ranu i pouzdanu neinvazivnu dijagnozu transtiretinske srčane amiloidoze (1,16). Vrlo je izgledno kako će u budućnosti njezina važnost samo dodatno rasti (4,13). Radi se o sporom procesu jer je potreban određeni period da se promjene uvriježeni stavovi kako bi se scintigrafija u ovoj indikaciji počela rutinski primjenjivati u kliničkoj praksi (9,18). Dijagnostička vrijednost scintigrafije u transtiretinskoj srčanoj amiloidozu uvelike ovisi o njezinom korištenju u ispravnom kliničkom kontekstu, odnosno nakon utvrđivanja tipičnih znakova na ehokardiografiji i/ili kardiovaskularnoj magnetskoj rezonanciji te isključivanja monoklonalne gamopatije (1,2,5,9). Na slici 3 se stoga prikazuje primjer dijagnostičkog pristupa pacijentima sa sumnjom na srčanu amiloidozu, a istaknute su i najčešće pogreške u kliničkoj praksi.



Slika 3. Centralni dijagram dijagnostičkog pristupa srčanoj amiloidozi (adaptirano prema: Hanna M, Ruberg FL, Maurer MS, Dispenzieri A, Dorbala S, Falk RH, et al. Cardiac Scintigraphy With Technetium-99m-Labeled Bone-Seeking Tracers for Suspected Amyloidosis. Journal of the American College of Cardiology. 2020 Jun;75(22):2851-62.)

Međutim, treba naglasiti kako scintigrafska dijagnoza transtiretinske srčane amiloidoze osim brojnih prednosti ima i određena ograničenja (9,12). Naime, mogući su lažno pozitivno i lažno negativni rezultati (9). Lažno pozitivni nalazi najčešće nastaju zbog srčane amiloidoze lakih lanaca te uslijed nakupljanja radiofarmaka u intrakardijalnom krvnom prostoru ili u području sternuma i rebara (1,9). Stoga se pravilnim izvođenjem dijagnostičkog algoritma, odnosno isključivanjem monoklonalne gamapatije te izvođenjem SPECT-a, a naročito SPECT/CT snimanja nakon pozitivnih planarnih snimki, može izbjeći velika većina lažno pozitivnih rezultata (1,9). Znatno rjeđi uzroci lažno pozitivnih rezultata jesu fokalno nakupljanje radiofarmaka u akutnom i subakutnom infarktu miokarda (1,9), hidrosiklorokinska kardiotoksičnost, te rijetki tipovi srčane amiloidoze, poput srčane amiloidoze koja nastaje zbog nakupljanja apolipoproteina A1 (9). S druge strane, lažno negativni rezultati nastaju u izrazito ranim stadijima transtiretinske srčane amiloidoze ili u nasljednim tipovima transtiretinske srčane amiloidoze uzrokovanim mutacijama u kojima ne dolazi do akumulacije radiofarmaka u miokardu, primjerice u Phe64Leu i Val30Met mutacijama (1,6,9). Ograničenja scintigrafije predstavljaju nemogućnost kvantificiranja amiloidnih infiltrata i adekvatne procjene progresije bolesti te korelacije s kliničkom slikom, razinom srčanih biomarkera, nalazima ehokardiografije i kardiovaskularne magnetske rezonancije. Stoga, nuklearna medicina za sada nema ulogu u određivanju stadija i prognoze srčane amiloidoze, kao ni u praćenju terapijskog odgovora (1,5). Međutim, klinička istraživanja ukazuju kako bi se ovi problemi mogli prebroditi PET radiofarmacima poput <sup>18</sup>F-florbetapira i <sup>18</sup>F-florbetabena, koji se direktno vežu na amiloidne infiltrate te su inicijalno razvijeni za prikazivanje beta amiloida u Alzheimerovoj bolesti (1,8,12,14,18). Nadalje, nuklearna medicina trenutno nema ulogu u dijagnostici srčane amiloidoze lakih lanaca, no PET mogao bi se i ovdje dokazati kao vrijedna dijagnostička metoda



(14,15). Korištenje radiofarmaka koji se direktno vežu na amiloidne infiltrate omogućilo bi razlikovanje između različitih tipova srčane amiloidoze bez izvođenja biopsija (10,12,14,18). Posljedično ne samo da bi se neinvazivno mogla donijeti dijagnoza srčane amiloidoze lakih lanaca, već bi se omogućilo rješavanje dvojbi između slučajeva srčane amiloidoze lakih lanaca te slučajeva transtiretinske srčane amiloidoze s koincidentalnom monoklinalnom gamopatijom nepoznatog značaja – možda i najvećeg izazova u sadašnjem neinvazivnom dijagnostičkom pristupu srčanoj amiloidozi (7,18).

## **5. ZAKLJUČAK**

Suvremenim dijagnostičkim pristupom, uz scintigrafiju i SPECT/CT s osteotropnim radiofarmacima u centralnoj ulozi, moguće je rano i pouzdano postavljanje neinvazivne dijagnoze transtiretinske srčane amiloidoze – značajno podcijenjenog i često neotkrivenog uzroka srčanog zatajivanja za kojeg danas postoje uspješne mogućnosti liječenja. Radi se o izrazito dinamičnom području medicine u kojem se daljnji napredak u kliničkom pristupu očekuje u PET/CT dijagnostici, što će utvrditi nova, prijeko potrebna klinička istraživanja.

## 6. SAŽETAK

Srčana amiloidoza najčešće nastaje uslijed nakupljanja transtiretina ili lakih lanaca imunoglobulina. Posljednjih godina dolazi do promjene paradigme te se postepeno prepoznaje važnost transtiretinske srčane amiloidoze kao uzroka srčanog zatajivanja, a istodobno se razvijaju nove mogućnosti liječenja sa znatnim poboljšanjem ishoda. Endomiokardijalna biopsija donedavno je bila jedina dostupna dijagnostička metoda, no suvremeni klinički pristup omogućuje raniju, jednostavniju i neinvazivnu dijagnozu te se zasniva na korištenju više komplementarnih dijagnostičkih metoda, među kojima nuklearna medicina zauzima centralnu ulogu. Na temelju prepoznavanja tzv. crvenih zastava kliničke slike, srčanih biomarkera, elektrokardiograma, ehokardiografije i kardiovaskularne magnetske rezonancije moguće je postaviti sumnju na transtiretinsku srčanu amiloidozu, međutim, isključivo je scintigrafijom moguće postaviti definitivnu dijagnozu bolesti, i to u onih pacijenata kojima je isključena monoklonalna gamapatija, a prisutno je srčano zatajivanje s tipičnim znakovima srčane amiloidoze na ehokardiografiji i/ili kardiovaskularnoj magnetskoj rezonanciji. Dijagnostička vrijednost scintigrafije stoga ovisi o njezinom korištenju u ispravnom kliničkom kontekstu, što zahtijeva poznavanje i pravilno izvođenje dijagnostičkog algoritma. Potrebna je i promjena uvriježenih stavova i znanja kako bi se scintigrafija počela rutinski primjenjivati u većem broju pacijenata. Radi se o vrlo dinamičnom području medicine u kojem se provode brojna istraživanja, naročito u području PET/CT dijagnostike.

**ključne riječi:** nuklearna medicina, scintigrafija, srčano zatajivanje, srčana amiloidoza lakih lanaca, transtiretinska srčana amiloidoza

## 7. SUMMARY

The vast majority of cardiac amyloidosis cases are due to transthyretin or immunoglobulin light chain amyloid deposits. There has been a paradigm shift in recent years with gradually increased recognition of transthyretin cardiac amyloidosis as an underestimated cause of heart failure and the simultaneous development of new treatment options with markedly improved outcomes. Endomyocardial biopsy was the only available diagnostic method until recently, but the current clinical approach, which relies on complementary use of several diagnostic modalities, offers timely, accurate and non-invasive diagnosis, with nuclear medicine playing a central role. Recognition of red flags in clinical features, cardiac biomarkers, electrocardiogram, echocardiographic and cardiovascular magnetic resonance imaging findings should raise the clinical suspicion of transthyretin cardiac amyloidosis. Scintigraphy remains the only diagnostic method which enables definite diagnosis, but only if heart failure with typical echocardiographic and/or cardiovascular magnetic resonance imaging findings is present and monoclonal gammopathy is excluded. Thus, the diagnostic value of scintigraphy depends on its use in the appropriate clinical context: adherence and correct execution of the diagnostic algorithm is key. Current attitudes and presumed algorithms need to change in order for scintigraphy to be performed routinely in larger numbers of patients. The use of imaging in cardiac amyloidosis is changing quickly with many ongoing research projects, particularly in the possibilities of PET/CT.

**key words:** heart failure, light chain cardiac amyloidosis, nuclear medicine, scintigraphy, transthyretin cardiac amyloidosis

## 8. LITERATURA

1. Dorbala S, Ando Y, Bokhari S, Dispenzieri A, Falk RH, Ferrari VA, et al. ASNC/AHA/ASE/EANM/HFSA/ISA/SCMR/SNMMI Expert Consensus Recommendations for Multimodality Imaging in Cardiac Amyloidosis: Part 1 of 2— Evidence Base and Standardized Methods of Imaging. *J Nucl Cardiol.* 2019 Dec;26(6):2065-123.
2. Rezk T, Fontana M, Gillmore JD. A review of the criteria for non-invasive diagnosis of cardiac transthyretin amyloidosis. *Expert Opinion on Orphan Drugs.* 2021 Mar 4;9(3):87-94.
3. Maleszewski JJ. Cardiac amyloidosis: pathology, nomenclature, and typing. *Cardiovascular Pathology.* 2015 Nov;24(6):343-50.
4. Singh V, Falk R, Di Carli MF, Kijewski M, Rapezzi C, Dorbala S. State-of-the-art radionuclide imaging in cardiac transthyretin amyloidosis. *J Nucl Cardiol.* 2019 Feb;26(1):158-73.
5. Dorbala S, Ando Y, Bokhari S, Dispenzieri A, Falk RH, Ferrari VA, et al. ASNC/AHA/ASE/EANM/HFSA/ISA/SCMR/SNMMI Expert Consensus Recommendations for Multimodality Imaging in Cardiac Amyloidosis: Part 2 of 2— Diagnostic Criteria and Appropriate Utilization. *J Nucl Cardiol.* 2020 Apr;27(2):659-73.
6. Papathanasiou M, Carpinteiro A, Rischpler C, Hagenacker T, Rassaf T, Luedike P. Diagnosing cardiac amyloidosis in every-day practice: A practical guide for the cardiologist. *IJC Heart & Vasculature.* 2020 Jun;28:100519.
7. Falk RH, Alexander KM, Liao R, Dorbala S. AL (Light-Chain) Cardiac Amyloidosis. *Journal of the American College of Cardiology.* 2016 Sep;68(12):1323-41.
8. Dorbala S, Cuddy S, Falk RH. How to Image Cardiac Amyloidosis. *JACC: Cardiovascular Imaging.* 2020 Jun;13(6):1368-83.

11. Maurer MS, Elliott P, Comenzo R, Semigran M, Rapezzi C. Addressing Common Questions Encountered in the Diagnosis and Management of Cardiac Amyloidosis. *Circulation*. 2017 Apr 4;135(14):1357-77.
9. Hanna M, Ruberg FL, Maurer MS, Dispenzieri A, Dorbala S, Falk RH, et al. Cardiac Scintigraphy With Technetium-99m-Labeled Bone-Seeking Tracers for Suspected Amyloidosis. *Journal of the American College of Cardiology*. 2020 sJun;75(22):2851-62.
10. Bokhari S, Shahzad R, Castaño A, Maurer MS. Nuclear imaging modalities for cardiac amyloidosis. *J Nucl Cardiol*. 2014 Feb;21(1):175-84.
12. Wang TKM, Hassan OKA, Jaber W, Xu B. Multi-modality imaging of cardiac amyloidosis: Contemporary update. *WJR*. 2020 Jun 28;12(6):87-100.
13. Oerlemans MIFJ, Rutten KHG, Minnema MC, Raymakers RAP, Asselbergs FW, de Jonge N. Cardiac amyloidosis: the need for early diagnosis. *Neth Heart J*. 2019 Nov;27(11):525-36.
- 14 Andrikopoulou E, Bhambhvani P. Nuclear imaging of cardiac amyloidosis. *J Nucl Cardiol*. 2019 Apr;26(2):505-8.
15. Vergaro G, Aimo A, Barison A, Genovesi D, Buda G, Passino C, et al. Keys to early diagnosis of cardiac amyloidosis: red flags from clinical, laboratory and imaging findings. *European Journal of Preventive Cardiology*. 2020 Nov 1;27(17):1806-15.
16. Jurcuț R, Onciul S, Adam R, Stan C, Coriu D, Rapezzi C, et al. Multimodality imaging in cardiac amyloidosis: a primer for cardiologists. *European Heart Journal - Cardiovascular Imaging*. 2020 Aug 1;21(8):833-44.
17. Dodig D, Kusić Z. Klinička nuklearna medicina, drugo, obnovljeno i dopunjeno izdanje. Zagreb: Medicinska naklada; 2012.
18. Giorgetti A, Genovesi D, Emdin M. Cardiac amyloidosis: The starched heart. *J Nucl Cardiol*. 2020 Feb;27(1):133-6.

## **9. ŽIVOTOPIS**

Dorian Tokmadžić rođen je 14. kolovoza 1996. u Weingartenu, u Saveznoj Republici Njemačkoj. Osnovnu školu Viktora Cara Emina Lovran upisuje 2003. godine, Gimnaziju Eugena Kumičića Opatija 2011. godine, a Integrirani preddiplomski i diplomski sveučilišni studij Medicine na Medicinskom fakultetu Sveučilišta u Rijeci 2015. godine. Fakultet redovno završava 2021. godine.