

Liječenje djece s patološkim sadržajem u prsištu

Lah Tomulić, Kristina; Šimunović, Ana; Butorac Ahel, Ivona; Milardović, Ana; Verbić, Arijan; Ovuka, Aleksandar; Banac, Srđan

Source / Izvornik: **Medicina Fluminensis, 2021, 57, 183 - 189**

Journal article, Published version

Rad u časopisu, Objavljena verzija rada (izdavačev PDF)

https://doi.org/10.21860/medflum2021_371661

Permanent link / Trajna poveznica: <https://um.nsk.hr/um:nbn:hr:184:855809>

Rights / Prava: [Attribution 4.0 International](#) / [Imenovanje 4.0 međunarodna](#)

Download date / Datum preuzimanja: **2024-12-26**



Repository / Repozitorij:

[Repository of the University of Rijeka, Faculty of Medicine - FMRI Repository](#)



Liječenje djece s patološkim sadržajem u prsištu

Treatment of children with pathological contents in the chest

Kristina Lah Tomulić*, Ana Šimunović, Ivona Butorac-Ahel, Ana Milardović, Arijan Verbić, Aleksandar Ovuka, Srđan Banac

Klinika za pedijatriju, Klinički bolnički centar
Rijeka, Rijeka, Hrvatska

Sažetak. Cilj: Utvrditi metode liječenja bolesnika koji su zaprimljeni na Odjel intenzivnog liječenja djece (OILD) zbog patološkog sadržaja u prsištu. Cilj je također utvrditi indikacije za postavljanje pleuralne drenaže, tehnike postavljanja, analizirati dodatne specifične terapijske postupke koji su se provodili tijekom pleuralne drenaže, trajanje liječenja te komplikacije. **Ispitanici i metode:** Ispitanici su sva djeca od rođenja do 18. godine života zaprimljena zbog patološkog sadržaja u prsištu na OILD Kliničkog bolničkog centra Rijeka, u razdoblju od 1. siječnja 2014. do 31. prosinca 2018. Podatci su prikupljeni iz arhivirane medicinske dokumentacije, integriranog bolničkog informacijskog sustava i protokola za prijam bolesnika te zatim analizirani i statistički obrađeni. **Rezultati:** U ispitivanom su razdoblju na OILD zaprimljena 1044 djeteta – od toga je 114 bolesnika zaprimljeno zbog patološkog sadržaja u prsištu (10,9 %). Pleuralni dren postavljen je u 93 djeteta (95,6 %), 53 djevojčice i 40 dječaka. Indikacije za postavljanje pleuralnog drena bile su parapneumonični izljev (N=44, 47,3 %), pneumotoraks (N=37, 39,7 %), hilotoraks (N=11, 11,8 %) i maligni izljev (N=1, 1,1 %). Najčešća tehnika postavljanja pleuralnog drena u OILD-u bila je putem troakara, potom Seldingerova tehnika. U osmero djece s organiziranim izljevima provodila se fibrinolitička terapija. Nije bilo akutnih komplikacija tijekom postupka postavljanja pleuralnog drena. Najčešća kasnije utvrđena komplikacija, u 23 djeteta, bila je malpozicija drena. **Zaključci:** Većina djece zaprimljene na OILD zbog patološkog sadržaja u prsištu liječi se pleuralnom drenažom. Najčešća indikacija za postavljanje pleuralnog drena u našem je istraživanju parapneumonični izljev. Pleuralna je drenaža sigurna i učinkovita metoda liječenja patološkog sadržaja u prsištu djece, s niskim postotkom komplikacija.

Ključne riječi: Odjel intenzivnog liječenja djece; pleuralna drenaža; pleuralni izljev; pneumotoraks

Abstract. Objective: To determine the treatment methods and complications in children admitted to Pediatric Intensive Care Unit (PICU) due to pathological contents in the chest. The aim is also to determine the indications for pleural drainage placement, placement techniques, to analyze additional specific therapeutic procedures performed during pleural drainage, the duration of treatment and complications. **Subjects and methods:** Subjects are all children from birth to 18 years of age with pathological contents in the chest admitted to Pediatric Intensive Care Unit (PICU), Clinical Hospital Center Rijeka, in the period from January 1, 2014 – December 31, 2018. Data were collected and analyzed from archived medical records, integrated hospital information system, and patient admission protocols, and then statistically processed. **Results:** In the examined period, 1044 children were admitted to PICU; of these, 114 children had pathological contents in the chest (10.9%). The pleural drain was placed in 93 children (95.6%) 53 girls and 40 boys. Indications for pleural drainage were parapneumonic effusion (N = 44, 47.3%), pneumothorax (N = 37, 39.7%), chylothorax (N = 11, 11.8%) and malignant effusion (N = 1, 1.1%). The most common pleural drainage placement technique in the PICU was via the trocar, followed by Seldinger technique. Fibrinolytic therapy was given to eight children with loculated effusion. There were no acute complications during drain insertion. The most common later complication, in 23 children, was drain malposition. **Conclusion:** Most children admitted to PICU due to pathological contents in the chest are treated with pleural drainage. The most common indication for pleural drainage placement in our institution was parapneumonic effusion.

***Dopisni autor:**

Doc. dr. sc. Kristina Lah Tomulić, dr. med.
Odjel intenzivnog liječenja djece,
Zavod za intenzivno liječenje i neonatologiju
Klinika za pedijatriju, Klinički bolnički centar
Rijeka, Istarska 43, 51410 Rijeka
E-mail: klahtomulic@gmail.com

<http://hrcak.srce.hr/medicina>

Pleural drainage is a safe and effective method for treating pathological contents in the chest in children, with a low percentage of complications.

Key words: Pediatric Intensive Care Unit; pleural drainage; pleural effusion; pneumothorax

Parapneumonični izljev i pneumotoraks najčešći su patološki sadržaji u prsištu djece koji mogu predstavljati medicinsku hitnoću i zahtijevati hitno zbrinjavanje na Odjelu intenzivnog liječenja.

UVOD

Patološki sadržaj u prsištu djece može se prezentirati kao životno ugrožavajuće stanje i zahtijevati brzu dijagnostiku i terapijske postupke na Odjelu intenzivnog liječenja djece (OILD). Najčešća takva stanja jesu opsežan pneumotoraks i parapneumonični izljev.

Pneumotoraks je patološka kolekcija zraka unutar pleuralnog prostora koji čine visceralna i pleuralna ovojnica. Može biti rezultat spontane perforacije pleure ili nastati nakon traume torakalnog zida, bronha ili traheje. U rijetkim slučajevima može nastati jatrogeno. Pneumotoraks u djece može se prezentirati vrlo blagim simptomima ili može predstavljati medicinsku hitnoću¹. Smjernice o načinu zbrinjavanja djece s pneumotoraksom ne postoje te su terapijski postupci koji se primjenjuju preuzeti iz adultne populacije².

Parapneumonični izljev nastaje kao posljedica pneumonije i nakupljanja upalnog sadržaja u pleuralnom prostoru. Jedna trećina djece s parapneumoničnim izljevom liječi se samo antibiotskom terapijom, dok ostala zahtijevaju evakuaciju izljeva postavljanjem pleuralnog drena s fibrinolitičkom terapijom ili bez terapije^{3,4}. Oko 17 % djece trebat će kirurško liječenje unatoč provedenoj terapiji fibrinoliticima^{5,6}.

Ukoliko postoji potreba za postavljanjem pleuralnog drena u djece, obično se postavljaju drenovi manjeg kalibra nego oni u odraslih.

Novija istraživanja dokazuju da je dren od 8 Fr siguran i učinkovit u liječenju pneumotoraksa i parapneumoničnog izljeva u djece svih dobnih skupina^{7,8}. Drenovi većeg kalibra (12 Fr i veći) preporučuju se za evakuaciju empijama i hemotoraksa.

Komplikacije koje nastaju tijekom postavljanja pleuralnog drena mogu biti oštećenja arterija i živača ili plućnog tkiva, medijastinuma, dijafragme i abdomena te infekcija, hemodinamska nestabilnost vezana uz brzu evakuaciju tekućine i reekspanzijska ozljeda pluća. Neki autori opisuju vrlo visok postotak komplikacija koje dosežu i do 30 %^{9,10}.

Cilj ovog istraživanja bio je ispitati načine liječenja bolesnika s patološkim nalazom u prsištu, za primljenih na OILD Klinike za pedijatriju KBC-a Rijeka u petogodišnjem razdoblju. Analizirali smo indikacije za postavljanjem pleuralne drenaže, načine postavljanja, dodatne terapijske postupke, trajanje liječenja i komplikacije.

ISPITANICI I METODE

Ispitanici

Ispitanici su sva djeca s patološkim sadržajem u prsištu zaprimljena na OILD Zavoda za intenzivno liječenje i neonatologiju Klinike za pedijatriju Kliničkog bolničkog centra Rijeka. Istraživanje je obuhvatilo svu djecu od novorođenačke dobi do 18. godine života koja su u razdoblju od 1. siječnja 2014. do 31. prosinca 2018. zaprimljena zbog patološkog sadržaja u prsištu bilo koje etiologije: pneumotoraksa, parapneumoničnog izljeva, hilotoraksa i hematotoraksa.

Metode

Ovo je istraživanje retrospektivno.

Podatci su prikupljeni iz arhivirane medicinske dokumentacije, iz integriranog bolničkog informacijskog sustava (IBIS) i knjiga protokola za primam bolesnika u OILD Klinike za pedijatriju KBC-a Rijeka.

Analizirali smo ukupan broj bolesnika koji je liječen u OILD-u u ispitivanom razdoblju te smo izdvojili one bolesnike koji su zaprimljeni zbog patološkog nalaza u prsištu. Ispitanike smo podijelili u grupe po dobi i spolu, te nalazu patološkog sadržaja u prsištu. Ispitali smo načine liječenja, dodatne terapijske postupke koji su bili primjenjivani tijekom pleuralne drenaže te trajanje liječenja. Analizirane su komplikacije koje su nastale tijekom liječenja i ishodi bolesnika.

Postupci istraživanja provedeni su u skladu s etičkim standardima povjerenstva KBC-a Rijeka i naj-

novijom revizijom Helsinške deklaracije. Budući da je ovo istraživanje retrospektivno i anonimno, a informacije koje mogu otkriti identitet ispitanika nigdje nisu navedene, nije bio potreban informirani pristanak ispitanika i roditelja/skrbnika. Ispitivanje je odobreno od Etičkog povjerenstva KBC-a Rijeka.

Statistika

Prikupljeni podatci obrađeni su u Microsoftovom programu Excell. Deskriptivni statistički prikaz rezultata prezentiran je apsolutnim i relativnim frekvencijama (postotcima) i prikazan je u tablici i grafičkim prikazima.

REZULTATI

U ispitivanom razdoblju u OILD-u Klinike za pedijatriju KBC-a Rijeka liječena su 1 044 bolesnika. Od ukupnog broja bolesnika, 114 imalo je patološki sadržaj u prsištu (10,9 %), od toga 53 dječaka (46,5 %) i 61 djevojčica (53,5 %).

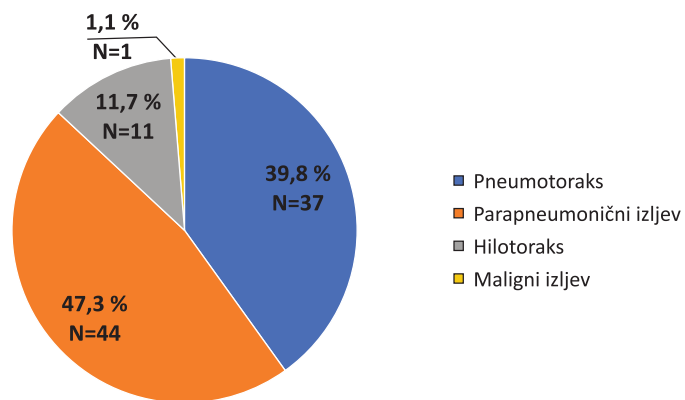
Od ukupnog broja ispitanika s patološkim sadržajem u prsištu, u 93 bolesnika (81,6 %) postavljena je indikacija za liječenjem putem pleuralne drenaže, a ostali bolesnici liječeni su konzervativnim putem. Od svih ispitanika liječenih pleuralnom drenažom 53 (57 %) su bila ženskog spola, a 40 (43 %) muškog.

Indikacija za postavljanje pleuralnog drena bila je parapneumonični izljev u 44 djeteta (47,3 %), pneumotoraks u 37 (39,8 %) te hilotoraks u 11 (11,7 %) i maligni izljev u jednog bolesnika (1,1 %) (slika 1).

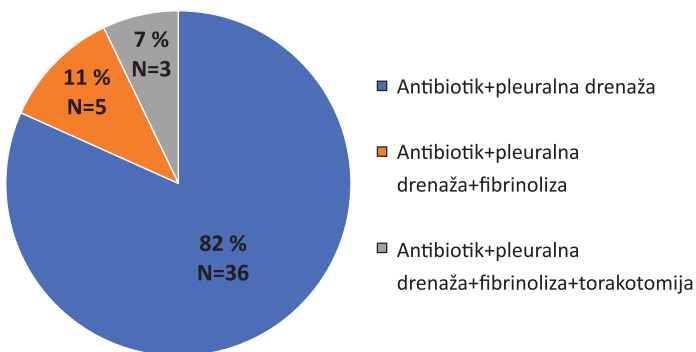
Od ukupnog broja bolesnika s parapneumoničnim izljevom, 36 bolesnika (82 %) liječeno je anti-biotskom terapijom i pleuralnom drenažom, u petero djece (11 %) primijenjena je antibiotska terapija, drenaža i fibrinolitička terapija, a u troje djece (7 %) učinjena je otvorena torakotomija nakon primjene fibrinolitičke terapije (slika 2).

U ispitivanom razdoblju 53 (57 %) torakalna drena bila su postavljena putem troakara, 34 (36,6 %) Seldingerovom metodom, a šest (6,5 %) ih je postavljeno kirurškom tehnikom (slika 3).

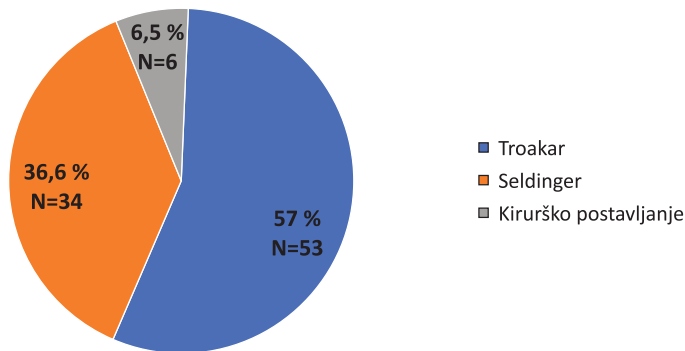
Analizirali smo trajanje liječenja pleuralnom drenažom. U 62 ispitanika pleuralna je drenaža odstranjena unutar tri dana od postavljanja. U 10 bolesnika pleuralna drenaža bila je postavljena dulje od 10 dana (slika 4).



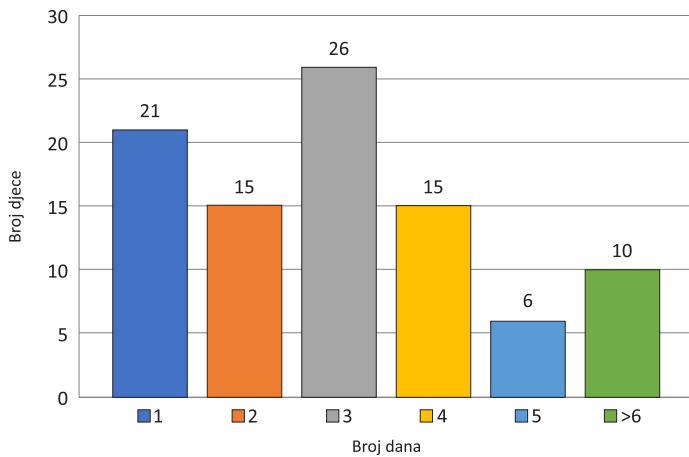
Slika 1. Indikacije za postavljanje pleuralne drenaže u djece na OILD-u Klinike za pedijatriju KBC-a Rijeka



Slika 2. Podjela bolesnika prema načinu liječenja parapneumoničnog izljeva



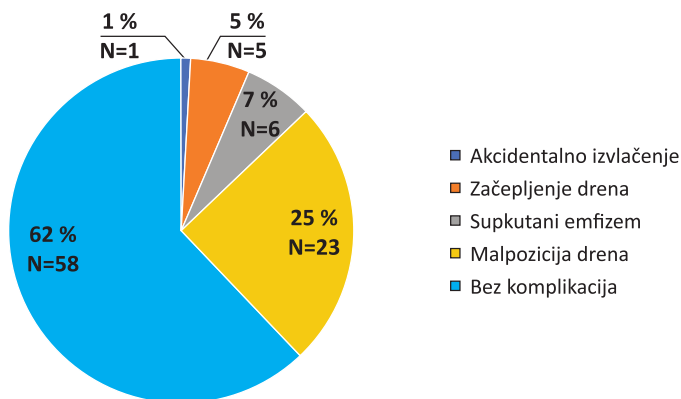
Slika 3. Tehnike postavljanja pleuralnog drena u djece liječene na OILD-u



Slika 4. Trajanje pleuralne drenaže u danima u djece liječene na OILD-u

Tablica 1. Karakteristike pneumotoraksa u djece liječene u OILD-u Klinike za pedijatriju KBC-a Rijeka

	Broj djece (N)	Postotak (%)
Dječaci	20	54
Djevojčice	17	46
Ljevostrani	15	41
Desnostrani	19	51
Obostrani	3	8
Prvi nastup	25	67,6
Recidivirajući	12	32,4
Ukupno	37	100



Slika 5. Komplikacije u djece s postavljenom pleuralnom drenažom

Tijekom ispitivanog razdoblja 37 bolesnika liječeno je u OILD-u zbog pneumotoraksa, 20 dječaka (54 %) i 17 djevojčica (46 %). U 19 slučajeva pneumotoraks je bio desnostrani (51 %), u 15 bolesnika ljevostrani (41 %) a u tri slučaja obostrani (8 %). Od ukupnog broja djece zaprimljene zbog

pneumotoraksa, 12 bolesnika imalo je recidivirajući pneumotoraks (32,4 %), a ostali su zaprimljeni zbog prvog nastupa (tablica 1).

U ispitivanom razdoblju nije bilo akutnih komplikacija vezanih uz sam proces postavljanja pleuralnog drena. Malpozicija drena, kao kasnije utvrđena komplikacija, utvrđena je u 23 bolesnika (25 %) i zahtijevala je reviziju položaja. Ostale komplikacije bile su supkutani emfizem, začepljenje drena te akcidentalno izvlačenje drena (slika 5).

Od ukupnog broja djece s pleuralnom drenažom u potpunosti se oporavilo 87 bolesnika. Jedno je dijete s pleuralnom drenažom premješteno u drugu zdravstvenu ustanovu zbog potrebe operativnog zahvata. Preminulo je petero djece, no smrtni ishod kod ovih bolesnika nije bio uzrokovan komplikacijama vezanim uz pleuralnu drenažu, nego uz druge teške kronične bolesti.

RASPRAVA

Patološki sadržaji u prsištu djece koji zahtijevaju prijam u OILD i postavljanje pleuralnog drena jesu pneumotoraks, parapneumonični izljevi, hematotoraks, maligni izljevi i hilotoraks. Navedena stanja mogu biti uzrok razvoja respiratornog distresa i značajno ugroziti život djeteta. Indikacije za prijam u OILD jesu saturacija < 92 % uz $FiO_2 > 50$ % ili klinički znakovi razvoja respiratornog distresa (tahipneja, dispneja, stenjanje, širenje nosnih krila ili promjena u mentalnom statusu)¹¹.

Znanstvena istraživanja pokazuju da je pneumotoraks najčešći razlog za postavljanje pleuralnog drena u djece¹². Sljedeći uzrok po učestalosti je parapneumonični izljev te empijem¹³. U našem istraživanju najčešća indikacija za postavljanjem pleuralnog drena bila je parapneumonični izljev. To se može objasniti na više načina. Anteroposteriorni ili posteroanteriorni radiogram grudnih organa i radiogram u lateralnom dekubitalnom položaju prve su dijagnostičke pretrage koje se preporučuju u djece sa sumnjom na patološki sadržaj u prsištu. Mali parapneumonični izljevi definiraju se kao izljevi manji od 10 mm na radiogramu u lateralnom dekubitusnom položaju ili oni u kojih opacifikacija zauzima manje od ¼ hemitoraksa². Carter i suradnici proveli su 12-go-

dišnje istraživanje u svojoj ustanovi i utvrdili da kod malih izljeva nije potrebno postavljanje pleuralnog drena i da se mogu liječiti samo anti-biotskom terapijom, a vjerojatnost razvoja komplikacija vrlo je niska¹⁴. Umjereno velik parapneumonični izljev definira se kao izljev veći od 10 mm na radiogramu grudnih organa u lateralnom dekubitusnom položaju koji zauzima manje od ½ hemitoraksa^{15,16}. U umjereno velikim izljevi- ma postavljanje pleuralnog drena indicirano je samo u slučajevima kada postoje klinički znakovi respiratornog distresa ili pleuralni izljev odgovara empijemu. Navedene smjernice preporučuju ultrazvučni pregled samo u radiološki dokazanim umjerenim i velikim pleuralnim izljevi- ma¹¹. U našoj ustanovi ultrazvučni pregled prsišta indicira se u svakog bolesnika s radiološki dokazanim izlje- vom – pleuralna drenaža postavlja se svim bole- snicima s umjereno velikim izljevom, tj. kriterij nam nije razvoj respiratornog distresa ili sumnja na empijem, te se iz tog razloga naši rezultati razlikuju od onih objavljenih u svjetskoj literaturi. Liječenje pneumotoraksa u djece bazira se na smjernicama koje se odnose na adultnu populaci- ju¹⁷. Dijagnoza se postavlja radiogramom grudnih organa, a ukoliko to stanje bolesnika dozvoljava, preporučuje se učiniti radiogram u uspravnom položaju¹⁸. Prema smjernicama Britanskog tora- kalnog društva (BTS, *British Thoracic Society*), ve- likim pneumotoraksom smatra se onaj u kojem slobodan zrak u razini hilusa zauzima više od 2 cm od lateralnog ruba pluća do torakalnog zida, što odgovara veličini pneumotoraksa od oko 50 %¹⁷. Ultrazvuk se također smatra dijagnostič- kom metodom kojom se utvrđuje prisutnost pneumotoraksa, a neki ga autori smatraju superi- ornijim od radiograma¹⁹. Najbolja metoda za utvrđivanje veličine pneumo- toraksa jest CT, no koristi se samo u nejasnim slu- čajevima^{20,21}. U našoj ustanovi pridržavali smo se smjernica Britanskog torakalnog društva. Djeca sa spontanim pneumotoraksom, veličine < 2 cm op- serviraju se na Odjelu pulmologije i u većine je došlo do spontane reekspanzije plućnog parenhi- ma. Na Odjel intenzivnog liječenja u ispitivanom je razdoblju zaprimljeno 37 pacijenata s pneumo- toraksom > 2 cm i svi su liječeni kratkotrajnom torakalnom drenažom.

U djece s lokuliranim ili organiziranim izljevi- ma preporuka je da se uz postavljanje pleuralnog drena primjeni i fibrinolitička terapija ili videoasi- stirani torakoskopski kirurški zahvat (VATS, *Video Assisted Thoracoscopic Surgery*). Oba načina lije- čenja pokazala su bolji ishod za bolesnika i kraću hospitalizaciju u usporedbi s liječenjem samo pleuralnom drenažom^{5,6,22}. Fibrinolitičke terapije koje se primjenjuju u djece jesu alteplaza i uroki- naza. Izbor fibrinolitičke terapije, doziranje i broj primijenjenih intrapleuralnih doza te vrijeme dje-

Postavljanje pleuralnog drena u djece Seldingerovom tehnikom u svrhu liječenja parapneumoničnog izljeva i pneumotoraksa sigurna je i efikasna metoda, a postotak je komplikacija nizak.

lovanja fibrinolitika uz privremenu obustavu dre- naže razlikuje se između ustanova, no sva recentna istraživanja objavila su dobre rezultate^{5,6,11,22}. U našem je istraživanju u osam bolesnika primijenjena fibrinolitička terapija – koristili smo urokinazu, pre- ma smjernicama Britanskog torakalnog društva iz 2005²³. Primijenjena je u djece kod koje je nakon učinjenog ultrazvučnog pregleda pluća utvrđeno da se radi o organiziranom parapneumoničnom iz- ljevu ili empijemu. Urokinazu smo aplicirali tri puta, a vrijeme djelovanja fibrinolitika bilo je četiri sata. U petero djece terapijski rezultat bio je do- bar, s potpunom evakuacijom pleuralnog sadržaja. U troje djece, unatoč primjeni fibrinolize, bilo je potrebno kirurško liječenje.

Britansko torakalno društvo dalo je još 2005. pre- poruku da se torakalni drenovi postavljaju Seldin- gerovom tehnikom (iglom i žicom vodilicom) ili kirurškom preparacijom. Postavljanje torakalnog drena putem troakara smatra se opasnim zbog mogućeg oštećenja okolnih organa²³. Rezultati našeg istraživanja pokazuju da je više od 50 % drenova postavljeno putem troakara. Ta je tehni- ka korištena do početka 2016., nakon toga koristi- li smo u OILD-u isključivo Seldingerovu metodu koja se pokazala sigurnom i efikasnom, a svega nekoliko drenova postavljeno je kirurškom prepa- racijom u operacijskoj sali.

Uklanjanje pleuralnog drena kod pneumotoraksa indicirano je ukoliko je plućno krilo u potpunosti

reekspandirano. Dren se zatvori kroz dva-tri sata ili postavi pod podvodnu drenažu, a bolesnik monitorira. Radiogram grudnih organa može se učiniti da bi se vidjelo postoji li ostatni pneumotoraks, no to nije praksa u svim institucijama²⁴. U našoj se ustanovi kod sve djece učini radiogram grudnih organa nekoliko sati nakon stezanja drenaže, u svrhu otkrivanja pneumotoraksa prije odstranjenja.

Nema jasnog kriterija o volumenu drenaže u djece s parapneumoničnim izljevom koji određuje optimalno vrijeme za odstranjenje pleuralnog drena²⁵. Neki autori smatraju da ga se može odstraniti ukoliko je drenaža manja od 2 ml/kg u protekla 24 sata²⁶. U našem istraživanju držali smo se tih preporuka – većina pleuralnih drenova odstranjena je nakon tri dana, a više od 80 % nakon četvrtog dana.

Komplikacije vezane uz postavljanje pleuralnog drena ovise o iskustvu kliničara koji ga postavlja, indikaciji za postavljanje i okolnostima u kojima se dren postavlja (hitno ili elektivno)²⁷. Incidencija komplikacija iznosi od 1 do 9 %, a najčešće su malpozicija, infekcija, ozljeda organa ili plućni edem uzrokovan reekspanzijskom ozljedom pluća²⁸. I u našem istraživanju najčešća komplikacija bila je malpozicija, što je zahtijevalo reviziju položaja. Nije bilo ozljede organa niti razvoja plućnog edema ni u jednog bolesnika.

ZAKLJUČCI

Naše je istraživanje pokazalo da je najčešća indikacija za postavljanje pleuralnog drena u djece parapneumonični izljev, a sljedeći po učestalosti je pneumotoraks. Zadnje tri godine u OILD-u se postavljaju torakalni drenovi Seldingerovom tehnikom, što se pokazalo sigurnom metodom. Fibrinolitika terapija urokinazom bila je efikasna u djece s organiziranim izljevim. Malpozicija drena bila je najčešća komplikacija, s dobrim ishodom svih bolesnika nakon repozicije položaja drena. Zaključno, nakon radiograma grudnih organa i ultrazvuka pluća u OILD-u postavljamo indikacije za postavljanje pleuralne drenaže, prema preporučenim europskim smjernicama. Uz strogo monitoriranje bolesnika i dobru sestrinsku njegu postotak je ozbiljnih komplikacija nizak, a ishod bolesnika dobar.

Izjava o sukobu interesa: Autori izjavljuju kako ne postoji sukob interesa.

LITERATURA

- Harris M, Rocker J. Pneumothorax in pediatric patients: management strategies to improve patient outcome. *Pediatr Emerg Med Pract* 2017;14:1–28.
- Robinson PD, Blackburn C, Babl FE, Gamage L, Schutz J, Nogajski R et al. Paediatric Emergency Departments International Collaborative (PREDICT) research network. Management of paediatric spontaneous pneumothorax: a multicentre retrospective case series. *Arch Dis Child* 2015;100:918–923.
- Bueno Fischer G, Teresinha Mocelin H, Feijó Andrade C, Sarria EE. When should parapneumonic pleural effusions be drained in children? *Paediatr Respir Rev* 2018; 26:27–30.
- Yu D, Buchvald F, Brandt B, Nielsen KG. Seventeen-year study shows rise in parapneumonic effusion and empyema with higher treatment failure after chest tube drainage. *Acta Paediatr* 2014;103:93–99.
- St Peter SD, Tsao K, Spilde TL, Keckler SJ, Harrison C, Jackson MA et al. Thoracoscopic decortication vs tube thoracostomy with fibrinolysis for empyema in children: a prospective, randomized trial. *J Pediatr Surg* 2009;44: 106–111.
- Griffith D, Boal M, Rogers T. Evolution of practice in the management of parapneumonic effusion and empyema in children. *J Pediatr Surg* 2018;53:644–646.
- Wei YH, Lee CH, Cheng HN, Tsao LT, Hsiao CC. Pigtail catheters versus traditional chest tubes for pneumothoraces in premature infants treated in a neonatal intensive care unit. *Pediatr Neonatol* 2014;55:376–380.
- Lewis MR, Micic TA, Doull IJM, Evans A. Real-time ultrasound-guided pigtail catheter chest drain for complicated parapneumonic effusion and empyema in children – 16-year, single-centre experience of radiologically placed drains. *Pediatr Radiol* 2018;48:1410–1416.
- Reed RC, Waters BL, Siebert JR. Complications of percutaneous thoracostomy in neonates and infants. *Perinatol* 2016;36:296–299.
- Strutt J, Kharbanda A. Pediatric chest tubes and pigtaills: An evidence-based approach to the management of pleural space diseases. *Pediatr Emerg Med Pract* 2015;12:1–24.
- Bradley JS, Byington CL, Shah SS, Alverson B, Carter ER, Harrison C et al. The management of community-acquired pneumonia in infants and children older than 3 months of age: clinical practice guidelines by the Pediatric Infectious Diseases Society and the Infectious Diseases Society of America. *Clin Infect Dis* 2011;53:25–76.
- Dotson K, Timm N, Gittelman M. Is spontaneous pneumothorax really a pediatric problem? A national perspective. *Pediatr Emerg Care* 2012;28:340–344.
- de Benedictis FM, Kerem E, Chang AB, Colin AA, Zar HJ, Bush A. Complicated pneumonia in children. *Lancet* 2020;396:786–798.
- Carter E, Waldhausen J, Zhang W, Hoffman L, Redding G et al. Management of children with empyema: pleural drainage is not always necessary. *Pediatr Pulmonol* 2010;45:475–480.
- Prais D, Kuzmenko E, Amir J, Harel L. Association of hypoalbuminemia with the presence and size of pleural ef-

- fusion in children with pneumonia. *Pediatrics* 2008; 121:533–538.
16. Wrightson JM, Davies RJ. The approach to the patient with a parapneumonic effusion. *Semin Respir Crit Care Med* 2010;31:706–715.
 17. MacDuff A, Arnold A, Harvey J, BTS Pleural Disease Guideline Group. Management of spontaneous pneumothorax: British Thoracic Society Pleural Disease Guideline 2010. *Thorax* 2010;65:18–31.
 18. Robinson PD, Cooper P, Ranganathan SC. Evidence-based management of paediatric primary spontaneous pneumothorax. *Paediatr Respir Rev* 2009;10:110–117.
 19. Alrajhi K, Woo MY, Vaillancourt C. Test characteristics of ultrasonography for the detection of pneumothorax: a systematic review and meta-analysis. *Chest* 2012;141:703–708.
 20. Chardoli M, Hasan-Ghaliæe T, Akbari H, Rahimi-Movaghar V. Accuracy of chest radiography versus chest computed tomography in hemodynamically stable patients with blunt chest trauma. *Chin J Traumatol* 2013;16:351–354.
 21. Jalli R, Sefidbakht S, Jafari SH. Value of ultrasound in diagnosis of pneumothorax: a prospective study. *Emerg Radiol* 2013;20:131–134.
 22. Shah SS, DiCristina CM, Bell LM, Have TT, Metlay JP. Primary early thoracoscopy and reduction in length of hospital stay and additional procedures among children with complicated pneumonia: results of a multicenter retrospective cohort study. *Arch Pediatr Adolesc Med* 2008;162:675–681.
 23. Balfour-Lynn IM, Abrahamson E, Cohen G, Hartley J, King S, Parikh D et al. Paediatric Pleural Diseases Subcommittee of the BTS Standards of Care Committee. BTS guidelines for the management of pleural infection in children. *Thorax* 2005;60:1–11.
 24. Johnson B, Rylander M, Beres AL. Do X-rays after chest tube removal change patient management? *J Pediatr Surg* 2017;52:813–815.
 25. Utter GH. The rate of pleural fluid drainage as a criterion for the timing of chest tube removal: theoretical and practical considerations. *Ann Thorac Surg* 2013;96:2262–2267.
 26. Waldhausen JH, Cusick RA, Graham DD, Pittinger TP, Sawin RS. Removal of chest tubes in children without water seal after elective thoracic procedures: a randomized prospective study. *J Am Coll Surg* 2002;194:411–415.
 27. Kwiatt M, Tarbox A, Seamon MJ, Swaroop M, Cipolla J, Allen C, et al. Thoracostomy tubes: A comprehensive review of complications and related topics. *Int J Crit Illn Inj Sci* 2014;4:143–155.
 28. Jones CW, Rodriguez RD, Griffin RL, McGwin G, Jansen JO, Kerby JD et al. Complications Associated With Placement of Chest Tubes: A Trauma System Perspective. *J Surg Res* 2019;239:98–102.