

# POREMEĆAJI SRČANOG RITMA KOD DJECE

---

**Doder, Filip**

**Master's thesis / Diplomski rad**

**2021**

*Degree Grantor / Ustanova koja je dodijelila akademski / stručni stupanj:* **University of Rijeka, Faculty of Medicine / Sveučilište u Rijeci, Medicinski fakultet**

*Permanent link / Trajna poveznica:* <https://um.nsk.hr/um:nbn:hr:184:867483>

*Rights / Prava:* [In copyright](#)/[Zaštićeno autorskim pravom.](#)

*Download date / Datum preuzimanja:* **2024-10-27**



*Repository / Repozitorij:*

[Repository of the University of Rijeka, Faculty of Medicine - FMRI Repository](#)



SVEUČILIŠTE U RIJECI  
MEDICINSKI FAKULTET  
INTEGRIRANI PREDDIPLOMSKI I DIPLOMSKI  
SVEUČILIŠNI STUDIJ MEDICINE

Filip Doder

**POREMEĆAJI SRČANOG RITMA KOD DJECE**

Diplomski rad

Rijeka, 2021.

## **Zahvala**

Ovim putem se zahvaljujem svojoj mentorici izv. prof.dr.sc. Gordani Blagojević Zagorac na kvalitetnim savjetima i ažurnom odgovaranju na moje upite za vrijeme pisanja ovog diplomskog rada.

Također se zahvaljujem svojim roditeljima na bezuvjetnoj podršci u svim pogledima za vrijeme studiranja, ali i obrazovanja općenito.

Velika zahvala ide i mojoj Ines koja mi je uz roditelje najveća podrška. Također hvala svim prijateljima koji su bili uz mene i učinili mi ove studentske dane nezaboravnima.

Mentor rada: izv.prof.dr.sc. Gordana Blagojević Zagorac

Diplomski rad ocijenjen je dana \_\_\_\_\_ u/na  
\_\_\_\_\_, pred povjerenstvom u sastavu:

1. Doc.dr.sc. Tamara Gulić, mag.biol (predsjednik povjerenstva)
2. Doc.dr.sc. Damir Grebić, dr.med
3. Doc.dr.sc. Ana Milardović, dr.med

Rad sadrži 49 stranica, 21 sliku, 1 tablicu i 68 literaturnih navoda.

## **Popis skraćenica**

AT- atrijska tahikardija

AU- atrijska undulacija

AV čvor- atrio- ventrikularni čvor

AVNRT- engl. Atrio- Ventricular nodal reentry tachycardia; atrijsko- ventrikularna nodalna kružna tahikardija

AVRT- engl. Atrio- Ventricular reentry tachycardia; atrijsko- ventrikularna kružna tahikardija

BS- Brugada sindrom

CHB- engl. Complete heart block; kompletni srčani blok

EKG- elektrokardiogram

FA- fibrilacija atrija

HCM- hipertrofijska kardiomiopatija

ICD- engl. Implantable cardioverter defibrilator; ugradbeni srčani defibrilator

ISM- iznenadna srčana smrt

MI- mitralna insuficijencija

MR- magnetska rezonanca

PSG- prirođena srčana greška

TF- tetralogija Fallot

VES- ventrikularna ekstrasistola

VT- ventrikularna tahikardija

WPW - engl. Wolf- Parkinson- White

# Sadržaj

1. UVOD .....	7
1.1. Provodni sustav srca .....	7
1.1.1. Sinus-atrijski čvor .....	7
1.1.2. Internodalni putovi .....	8
1.1.3. AV čvor .....	9
1.1.4. Hisov snop i njegove grane .....	9
1.1.5. Purkinjeova vlakna .....	9
1.2. Poremećaji srčanog ritma .....	10
1.2.1. Definicija i podjela .....	10
1.2.2. Etiologija .....	10
1.2.3. Epidemiologija .....	10
1.3. Normalni elektrokardiogram kod djece .....	12
2. SVRHA RADA .....	14
3. POREMEĆAJI SRČANOG RITMA KOD DJECE .....	15
3.1. Sinusna aritmija .....	15
3.2. Atrijske ekstrasistole .....	15
3.3. Atrijske tahiaritmije .....	17
3.3.1. AVRT i AVNRT .....	17
3.3.1.1. <i>Mehanizam nastanka</i> .....	17
3.3.1.3. <i>Dijagnostika</i> .....	20
3.3.1.4. <i>Liječenje</i> .....	22
3.3.2. Atrijska fibrilacija (AF) .....	23
3.3.3. Atrijska undulacija (AU) .....	24
3.3.4. Atrijska tahikardija (AT) .....	25
3.4. Ventrikularni poremećaji ritma .....	27
3.4.1. Ventrikularne ekstrasistole (VES) .....	27
3.4.2. Ventrikularna tahikardija (VT) .....	28
3.5. Iznenadna srčana smrt u djece .....	31
3.5.1. Kongenitalni sindrom dugog QT intervala .....	32
3.5.2. Brugada sindrom (BS) .....	33
3.5.3. Hipertrofijska kardiomiopatija (HCM) .....	35
3.5.4. Aritmogena kardiomiopatija desnog ventrikula .....	36
3.5.5. Iznenadna srčana smrt povezana s PSG .....	37

3.5.6.	Ostala stanja povezana s ISS u djece .....	37
3.5.7.	Prevenција ISS u djece .....	37
3.6.	Potpuni kongenitalni atrioventrikularni blok (CHB) .....	38
4.	Zaključak .....	40
5.	Sažetak .....	41
6.	Literatura .....	43
7.	Životopis .....	49

# 1. UVOD

## 1.1. Provodni sustav srca

Provodni sustav srca dio je srčanog mišića (miokarda) specijaliziran za stvaranje i provođenje električnih impulsa koji pobuđuju radnu muskulaturu i omogućuju srčani rad. Njegova važnost se ogleda u tome da omogućava istodobnu kontrakciju cijelog ventrikula što doprinosi postizanju adekvatnog tlaka unutar ventrikula i posljedičnom izbacivanju krvi. Sastoji se od sinus-atrijskog čvora (SA čvor), atrio-ventrikularnog čvora (AV čvor), internodalnih putova koji povezuju ova dva čvora, Hisova snopa, lijeve i desne grane Hisova snopa te Purkinjeovih vlakana (1).

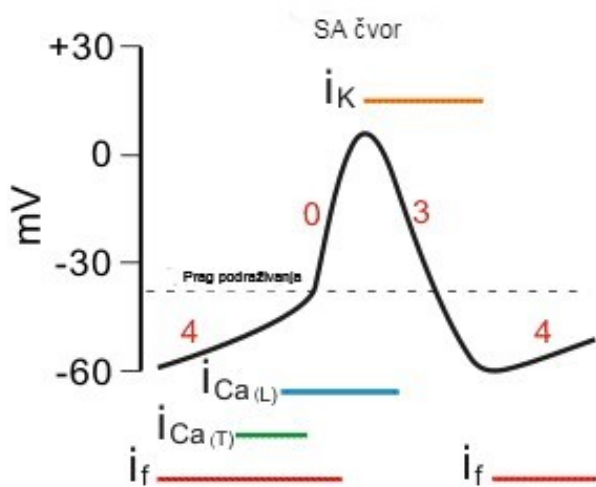
### 1.1.1. Sinus-atrijski čvor

SA čvor specijalizirani je dio miokarda vretenasta oblika širine oko 3 mm, duljine 15 mm te debljine 1 mm smješten u gornjoj posterolateralnoj stijenci desnog atrija između otvora gornje šuplje vene i desne subepikardne aurikule (2). Vlakna sinusnog čvora međusobno su povezana s mišićnim vlaknima atrija. Također imaju sposobnost samopodraživanja i time mogućnost započinjanja automatskog ritmičnog izbijanja što posljedično uzrokuje kontrakciju miokarda. Nastankom akcijskog potencijala u sinusnom čvoru započinje proces podraživanja srčanog mišića. Frekvencija nastanka akcijskih potencijala iznosi 70-80/min za razliku od AV čvora koji ako nije podražen iz sinusnog čvora izbija impulse frekvencijom 40-60/min. Zbog veće frekvencije izbijanja impulsa SA čvor se smatra predvodnikom srčane akcije (1).

Vrijednost membranskog potencijala mirovanja u SA čvoru iznosi -55 do -60 mV. Taj potencijal je manje negativan od membranskog potencijala mirovanja u miokardu ventrikula za 30-35 mV. Manja negativnost potencijala mirovanja SA čvora posljedica je prirodne propusnosti stanica SA čvora za katione natrija i kalcija. Naime, SA čvor posjeduje takozvane *funny* ili smiješne natrijske kanale koji su regulirani naponom. Sam njihov naziv upućuje na to da su različiti od svih ostalih kanala reguliranih naponom, odnosno ovi natrijski kanali se ne otvaraju tijekom depolarizacije već tijekom procesa repolarizacije. Stoga, svaka repolarizacija SA čvora dovodi do otvaranja *funny* natrijskih kanala kroz koje natrij niz svoj koncentracijski gradijent počne ulaziti u stanicu i time SA čvor dovodi do praga podražaja. Uz *funny* kanale,



važnu ulogu u doseganju praga podražaja imaju i tranzitorni T-kalcijski kanali, kroz koje kalcij ulazi u stanicu niz svoj koncentracijski gradijent i na taj način kao pozitivan ion doprinosi doseganju pragu podražaja od oko -40 mV. Naime, u SA čvoru prag podražaja je manje negativan u odnosu na ostali dio srca, budući da su u SA čvoru brzi natrijski kanali trajno zatvoreni te je prva faza akcijskog potencijala, faza depolarizacije posredovana sporim kalcijско-natrijskim kanalima kroz koje tijekom faze depolarizacije natrij i kalcij ulaze u stanicu. Ti spori natrijsko- kalcijски kanali ostaju otvoreni 100-150 milisekunda. Po zatvaranju sporih kalcijско-natrijskih kanala, dolazi do otvaranja kalijских kanala reguliranih naponom koji omogućuju izlazak pozitivnog naboja iz stanice i repolarizaciju SA čvora. No SA čvor nikada se ne repolarizira u potpunosti, budući da repolarizacija ponovno dovodi do otvaranja *funny* natrijskih kanala koji SA čvor ponovno dovode do praga podražaja i stvaranja novog akcijskog potencijala. Opisani mehanizam je razlog zbog kojega SA čvor ima svojstvo samopodražljivosti (1, 3).



Slika 1. Nastanak impulsa u SA čvoru po fazama: 0- faza depolarizacije, 3- faza repolarizacije, 4- faza spontane depolarizacije (3).

### 1.1.2. Internodalni putovi

Internodalni putovi doprinose širenju akcijskih potencijala nastalih u sinusnom čvoru kroz atrijske do AV čvora. Građeni su također od specijaliziranih stanica miokarda međusobno povezanih u snopove. Razlikuju se tri internodalna puta: prednji, srednji i stražnji (1).

### 1.1.3. AV čvor

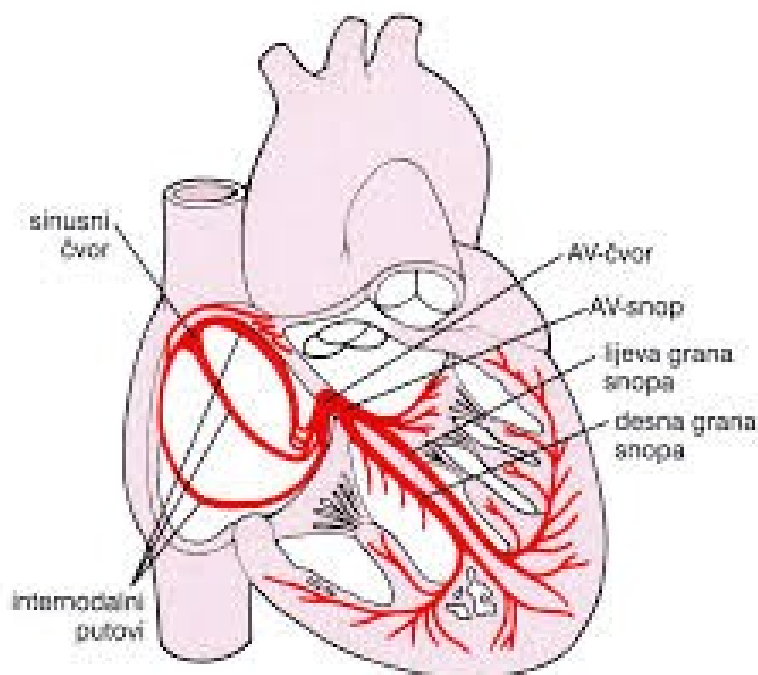
AV čvor dio je provodne muskulature srca smješten u području tzv. Kochova trokuta, neposredno iza ušća trikuspidne valvule (2). Njegova glavna zadaća je usporavanje impulsa pridošlih iz sinusnog čvora kako bi se atrijsima omogućio dovoljno vremena da izbace krv u ventrikule, odnosno kako bi se spriječila istovremena kontrakcija atrija i ventrikula. Zadržavanje impulsa u AV čvoru traje otprilike 0.13 sekundi (1).

#### 1.1.5.1.1.4. Hisov snop i njegove grane

Hisov snop produžetak je AV čvora koji prodire u membranozni dio interventrikularnog septuma (2). Glavna uloga mu je prijenos impulsa iz AV čvora do lijeve i desne grane snopa. One pripadaju Purkinjeovu sustavu vlakana (1).

#### 1.1.6.1.1.5. Purkinjeova vlakna

Purkinjeova vlakna posebno su građena vlakna koja prenose akcijski potencijal kroz ventrikule. Izrazito su debela pa im to omogućuje prijenos akcijskog potencijala brzinom koja je čak do 150 puta brža nego u vlaknima AV čvora. Takav brzi prijenos akcijskog potencijala omogućuje da se impuls praktički trenutno prenese kroz cijeli ventrikul (1).



Slika 2. Provodna muskulatura srca (4)

## **1.2. Poremećaji srčanog ritma**

### **1.2.1. Definicija i podjela**

Poremećaji srčanog ritma ili aritmije označavaju svaku anomaliju u frekvenciji, ritmu, mjestu nastanka i provođenju električnog impulsa kroz srce. Normalna srčana frekvencija u mirovanju iznosi između 60 i 100 otkucaja u minuti dok je normalan ritam sinusni. S obzirom na frekvenciju aritmije se dijele na tahiaritmije, čija je frekvencija brža od normalne srčane frekvencije, te na bradiaritmije, čija je frekvencija sporija od normalne srčane frekvencije. Tahiaritmije nastaju zbog poremećaja kruženja impulsa, pojave naknadnih potencijala ili ektopičnog izbijanja impulsa. Bradikardije najčešće nastaju zbog poremećaja nastanka impulsa u sinusnom čvoru odnosno zbog prekida širenja istih kroz provodni sustav. Elektrofiziološki gledano aritmije se mogu podijeliti na one koje nastaju zbog poremećaja stvaranja impulsa i one koje su posljedica poremećaja širenja impulsa provodnim sustavom srca (5).

### **1.2.2. Etiologija**

Uzroci aritmija u pedijatrijskoj populaciji razlikuju se od onih u odrasloj. Kao najčešći uzroci aritmija spominju se prirođene srčane greške (PSG), kardiomiopatije, urođeni poremećaji postojanja abnormalnog provodnog sustava, familijarni poremećaji ionskih kanala u srcu, infekcije, disbalans elektrolita u perifernoj krvi, stres, hipertireoza, alkohol, zloupotreba lijekova i droga te aritmije nakon operacija na srcu. (5)

### **1.2.3. Epidemiologija**

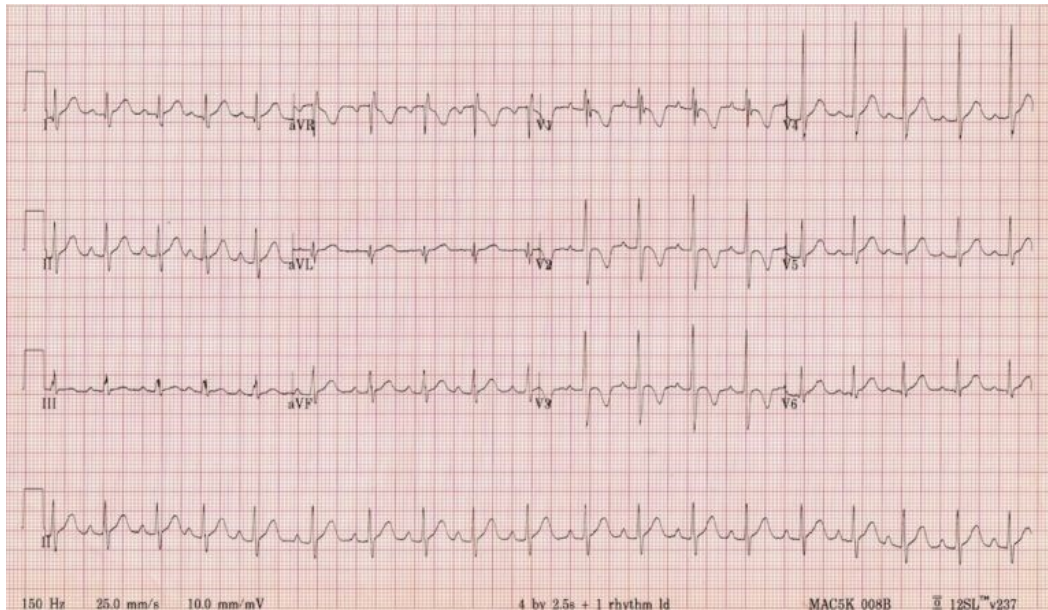
Učestalost poremećaja srčanog ritma kod djece treba se promatrati s obzirom na dob djeteta. Najčešća aritmije u fetalnom i novorođenačkom razdoblju atrio-ventrikularne kružna tahikardija (AVRT) ili atrio-ventrikularna nodalna kružna tahikardija (AVNRT). Učestalost im varira s obzirom na dob. Javljaju se u 0.1-0.4 % pedijatrijske populacije, dok je kod djece s PSG incidencija oko 7% (6,7). U usporedbi s ostalim aritmijama u dječjoj dobi najčešća je AVRT s incidencijom od 82% u dojenačkoj dobi, od čega je najčešći Wolf-Parkinson-Whiteov (WPW) sindrom. U kasnijoj dobi incidencija opada te se kreće između 50-60%. WPW sindrom javlja se u 1.5/1000 slučajeva i to najčešće u adolescenata. Oko 50 % pacijenata je bez simptoma pri postavljanju dijagnoze. Incidencija WPW sindroma je

znatno veća kod pacijenata s prirođenim srčanim greškama srca (Ebsteinova anomalija, aortna stenoza, mitralna regurgitacija), kao i kod pacijenata koji imaju pozitivnu obiteljsku anamnezu preeksitacije, odnosno preranog podraživanja ventrikula zbog zaobilaženja AV čvora preko akcesornog puta. Uz WPW sindrom, česta supraventrikularna tahikardija u dječjoj dobi je ortodromna AVRT, a javlja se najčešće kod djece između 3 i 4 godine starosti. Atrijske tahikardije ( undulacija i fibrilacija atrija ) vrlo su rijetke u dječjoj populaciji. Povezuju se sa kongenitalnim srčanim greškama poput Ebsteinove anomalija i trikuspidne atrezije. Od ventrikularnih aritmija najčešće su ventrikularne ekstrasistole. One se mogu javiti već odmah nakon rođenja, ali najčešće spontano prođu u prva dva tjedna života. Na rutinskom pregledu dijagnosticiraju se u 0.2-2.2 % dok su na 24- satnom kontinuiranom EKG monitoringu pronađene u 20-30% mlađe djece te čak 40% tinejdžera. Benigna nepostojana ventrikularna tahikardija kod djece se najčešće dijagnosticira kao isključna dijagnoza. Povezuje se i s pojavom ventrikularnih hamartoma. Od ostalih ventrikularnih aritmija opisane su: ventrikularna tahikardija iz izlaznog dijela desne klijetke, katekolaminergična ventrikularna tahikardija te idiopatska tahikardija s ishodištem u lijevom ventrikulu. Osim navedenih aritmija koje imaju ventrikularno ishodište opisuje se i sindrom dugog QT intervala kao nasljedni familijarni poremećaj ionskih kanala. Kod pacijenata kod kojih se ovaj poremećaj ne prepozna smrtnost iznosi 70%. Međutim njegovim prepoznavanjem i ugradnjom kardioverter defibrilatora smrtnost je značajno smanjena. Česta je i pojava aritmija nakon operativnih zahvata na srcu. Najčešća od tih je nodalna ektopična tahikardija koja se javlja u 22% slučajeva, najčešće nakon operacije tetralogije Fallot. Od bradiaritmija najčešće se javlja kongenitalni kompletni AV blok s incidencijom od 1:25 000 (8,9).

### 1.3. Normalni elektrokardiogram kod djece

Zbog prilagodbe intrauterinom načinu života tijekom kojeg desni ventrikul radi s povećanim tlakom u odnosu na lijevi, elektrokardiogram (EKG) djece ima posebne značajke i nije istovjetan onom u odrasle osobe. Prisutan je tzv. obrazac desnog srca kojeg karakteriziraju: devijacija srednje električne osi u desno (60-110 stupnjeva), inverzija T vala u prekordijalnim odvodima (V1-V3), Q zubac u donjim i prekordijalnim odvodima, rsR obrazac u V1 te frekvencija srca veća od 100/min. Veća frekvencija srca je potrebna zbog toga jer djeca imaju relativno veliku površinu tijela u odnosu na volumen tijela. Nesrazmjer između volumena i površine tijela dovodi do potrebe za povećanim metabolizmom, a time i do povećane potrebe za krvi kako bi se temperatura tijela održala stalnom. To se ostvaruje povećanom frekvencijom srca. Nakon par mjeseci od rođenja obrazac desnog srca nestaje iz razloga što se zbog širenja pluća tlakovi u plućnoj cirkulaciji snize, te se posljedično i tlačno opterećenje desnog srca snizi pa lijevo srce postaje dominantno. Osnovni principi u iščitavanju pedijatrijskog EKG zapisa slični su kao i kod odraslih osoba, međutim postoje određene razlike. Te razlike se očituju najviše u svojstvima pojedinih EKG varijabli. Stoga postoje posebne tablice različitih autora koje pokazuju koje su referentne vrijednosti trajanja i amplituda određenih varijabli u EKG-u s obzirom na dob djeteta. Varijable koje se prate su: P-val, Q-zubac, QRS kompleks, T- val, PR interval, P-P interval, QT interval te spol djeteta. P-val koji predstavlja depolarizaciju atriya se ne mijenja značajno za vrijeme djetinjstva. Voltaža od 0.025 mV se uzima kao gornja granica. Za razliku od P- vala, Q-zubac ima tendenciju povećanja svoje amplitude do dobi od pet godina nakon čega se amplituda vraća na vrijednosti kao što su bile neposredno nakon rođenja ( 0.6-0.8 mV ). Što se tiče QRS kompleksa on se iz obrasca desnog srca ( dominantni R zupci u prednjim prekordijalnim odvodima) transformira u obrazac lijevog srca ( dominantni S zupci u prednjim prekordijalnim odvodima). Inverzija T- vala u prednjim prekordijalnim odvodima nije zabrinjavajući znak, dapače odraz je normalnog EKG-a u djece. Inverzni T- valovi najčešće se ispravljaju u dobi između 12 i 16 godina. Promjene P-P intervala povezuju se najčešće sa sinus aritmijom i ne smatraju se patološkim stanjem. Trajanje PR segmenta varira ovisno o frekvenciji srca. Kod mlađe djece normalno trajanje PR segmenta je kraće ( 80-110 ms ) iz razloga što djeca imaju fiziološki veću frekvenciju srca. U tinejdžera, zbog pada frekvencije srca koja je sve bliže vrijednostima odraslih osoba samo trajanje PR segmenta je dulje ( do

180 ms). Britanska studija pokazala je da u 8-12 % tinejdžera postoji i prolongacija PR segmenta, a povezuje se najčešće sa razdobljima odmora i sna. Osim toga prolongacija PR segmenta fiziološka je i kod utreniranih sportaša kojima je i bazalna frekvencija srca niža. Trajanje QRS kompleksa varira po dobi. Kod novorođenčadi iznosi 70-85 ms, dok je kod starije djece normalno trajanje QRS kompleksa između 90-110 ms. Što se tiče trajanja QT intervala, gornjom granicom se smatra 450 ms (8).



Slika 3. Normalan EKG zapis u pedijatrijskoj dobi. Sinus ritam, frekvencija srca 110/min, obrazac desnog srca: RsR obrazac u V1, invertirani T- val u prednjim prekordijalnim odvodima, dominantni R zubac V1-V3 (10).

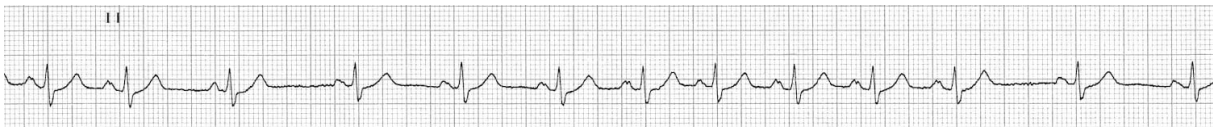## **2. SVRHA RADA**

Svrha ovog diplomskog rada je prikazati najčešće poremećaje srčanog ritma u djece. Nadalje, cilj je prikazati njihovu podjelu, patogenezu nastanka, dijagnostički postupak te terapijske mogućnosti.

### 3. POREMEĆAJI SRČANOG RITMA KOD DJECE

#### 3.1. Sinusna aritmija

Sinusna aritmija je poremećaj srčanog ritma koji se javlja za vrijeme respiracijskog ciklusa zbog čega se još i naziva respiratorna aritmija. Očituje se ubrzanjem srčane frekvencije za vrijeme inspirija koja nastaje kao posljedica rastezanja desnog atrija prilikom povećanja venskog priljeva. Prilikom inspirija smanjuje se intrapleuralni tlak, a pritiskom dijafragme na trbušne organe povećava intraabdominalni tlak. Snižanjem intrapleuralnog tlaka šire se gornja i donja šuplja vena dok se povećanjem intraabdominalnog tlaka potiskuje krv prema srcu. Time se poveća venski priljev. Povećani venski priljev dovodi do rastezanja stanica SA čvora koje time postaju propusnije za katione natrija što doprinosi bržoj spontanoj depolarizaciji stanica SA čvora, a samim time i ubrzanju srčane frekvencije u inspiriju. Ovime se srčana frekvencija može povećati za 15%. Nadalje, istegnućem stijenke desnoga atrija započinje tzv. Bainbridgeov refleks kojim impulsi putuju prvotno aferentnim vlaknima u vazomotorički centar u produljenoj moždini nakon čega se vraćaju ponovno u srce preko eferentnih simpatičkih vlakana te dovode do povećanja frekvencije za 40-60%. Za vrijeme ekspirija tonus vagusa je pojačan te ubrzanja srčane frekvencije nema (1). Sinusna aritmija je benigno stanje koje se u djece javlja najčešće u školskoj dobi. Dijagnoza se postavlja snimanjem elektrokardiograma, a terapija nije potrebna (11).



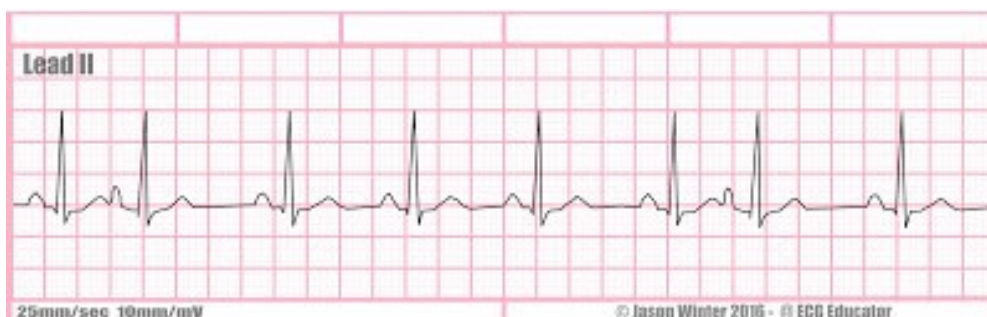Slika 4. Prikaz sinusne aritmije u II. Standardnom EKG odvodu (12).

#### 3.2. Atrijske ekstrasistole

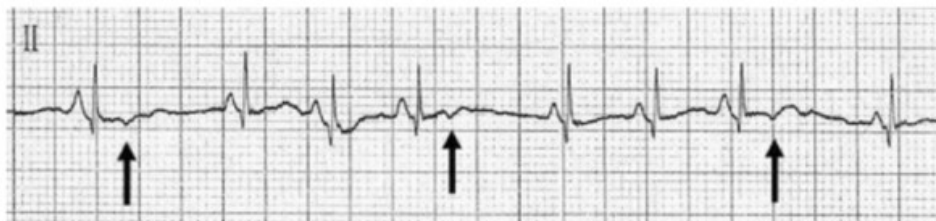Atrijske ekstrasistole posljedica su preuranjene depolarizacije provodne muskulature atrija iz nekog ektopičnog predvodnika. Ektopični predvodnik je svaki onaj koji nije SA čvor. Sukladno tome ti impulsi ne nastaju u SA čvoru već u jednom od internodalnih puteva. Izbijanje impulsa iz SA čvora odvija se periodično što znači da nakon svakog izbijanja slijedi kratka pauza da se čvor oporavi i pripremi za sljedeći ciklus. Ukoliko u tom razdoblju



oporavka dođe do stvaranja impulsa u nekom ektopičnom dijelu provodne muskulature atrija, nastaju atrijske ekstrasistole. Najčešće su prekinute sljedećim impulsom koji dolazi iz SA čvora međutim ukoliko se jave dovoljno rano da ih impuls iz SA čvora ne može preteći mogu ekscitirati ventrikule. Izgled EKG zapisa karakterizira P- val drugačije morfologije u odnosu na uobičajeni. Primjerice ukoliko impuls nastane u donjem dijelu provodne muskulature atrija javlja se invertirani P- val. Također, ukoliko atrijske ekstrasistole stignu do SA čvora mogu ga „resetirati“ što znači da se prije novog sinusnog impulsa javlja dulja pauza od normalne, odnosno od one koja bi se javila da je impuls nastao u SA čvoru. Takva se pauza naziva nekompensatorna pauza. Za razliku od pauze kod ventrikularnih ekstrasistola (VES), koja je kompenzatorna, trajanje nekompensatorne pauze nije jednako dva prethodna RR intervala. S druge strane ukoliko impuls u ektopičnom predvodniku nastane prerano on će biti blokiran u AV čvoru pa će EKG pokazati samo abnormalan P- val bez QRS kompleksa koji bi mu inače trebao slijediti (13). Stoga razlikujemo tri moguća načina EKG zapisa atrijskih ekstrasistola. Prvi karakteriziraju atrijske ekstrasistole s normalnom provodnjom, koje prati normalno širok QRS kompleks. Drugi predstavljaju atrijske ekstrasistole koje su aberantno provedene, a prati ih široki QRS. Posljednje su već spomenute atrijske ekstrasistole koje su blokirane u AV čvoru (14). Klinički gledano, atrijske ekstrasistole su benigne i uglavnom ne daju simptome. Međutim, neka istraživanja pokazala su povezanost atrijskih ekstrasistola i supraventrikularne tahikardije u novorođenačkoj i dojenačkoj dobi. Stoga se tu djecu nakon rođenja preporuča monitorirati. Ukoliko se javljaju takvim rasporedom da svaki drugi impuls potiče iz ektopičnog predvodnika u atriju to se naziva atrijskom bigeminijom (15).



Slika 5. Atrijske ekstrasistole u II. Standardnom EKG odvodu. Vidljive su dvije atrijske ekstrasistole s P- valovima različite morfologije, a nakon svake slijedi nekompensatorna pauza. Vidljiv je i iregularan RR interval (16).



Slika 6. Blokirane atrijske ekstrasistole u II. Standardnom EKG odvodu. Nakon P- vala različite morfologije nema QRS kompleksa (vidi strelice) (15).

### 3.3. Atrijske tahiaritmije

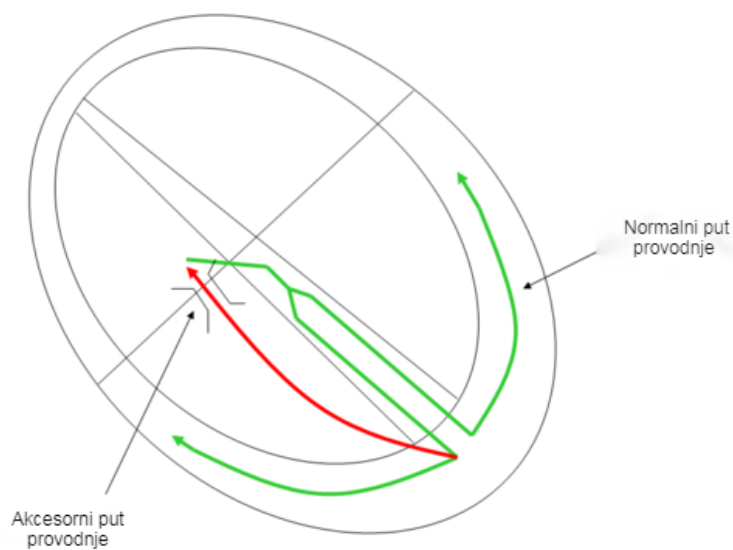
Atrijske tahiaritmije su one aritmije koje svoje polazište imaju u atrijskim, a karakterizira ih frekvencija veća od 100/min. U pedijatrijskoj populaciji najčešće se uočavaju kod djece koja imaju neku prirođenu srčanu bolest ili nakon operacija na srcu. Ove aritmije se još grupno nazivaju i supraventrikularne tahikardije, a među njih ubrajamo supraventrikularnu tahikardiju s aberantnim provođenjem impulsa preko akcesornog puta (AVRT) i atrioventrikularnu nodalnu kružnu tahikardiju (AVNRT), koje su ujedno i najučestalije. Nadalje, supraventrikularnim tahikardijama pripadaju i atrijska ektopična tahikardija, multifokalna atrijska tahikardija, atrijska undulacija i atrijska fibrilacija (17).

#### 3.3.1. AVRT i AVNRT

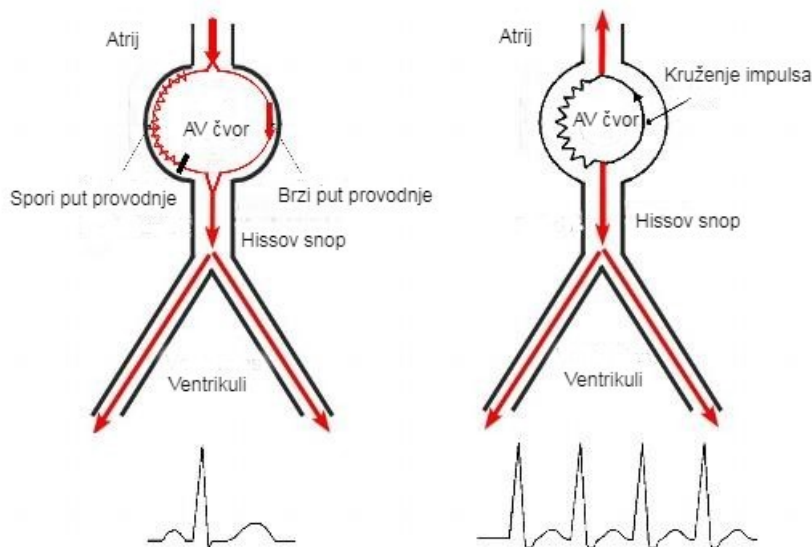
##### 3.3.1.1 Mehanizam nastanka

Nastanak ovih aritmija temelji na dva moguća mehanizma. Prvi mehanizam podrazumijeva aberantno provođenje impulsa preko akcesornog puta - AVRT, dok drugi podrazumijeva kruženje impulsa unutar AV čvora - AVNRT. Aberantno provođenje označava postojanje dodatnog tračka provodne muskulature između atrija i ventrikula koji ima sposobnost provođenja impulsa koji dolaze iz atrija neovisno o AV čvoru. To dovodi do stvaranja „strujnog“ kruga između atrija i ventrikula kojim impuls može putovati anterogradno prema ventrikulima kroz akcesorni put, odnosno retrogradno, prema atrijskim kroz akcesorni put, dok se suprotno provođenje odvija kroz AV čvor. Ako pak govorimo o prolasku impulsa kroz AV čvor može se provoditi antidromno i ortodromno. Antidromno

provođenje bi označavalo da impuls putuje prema ventrikulima kroz AV čvor, a vraća se akcesornim putem prema atriju. Kod ortodromnog provođenja provođenje je obratno. Može se zaključiti da impuls neprestano kruži između atrija i ventrikula uz istovremeno podraživanja oba. Navedeni akcesorni putevi najčešće su lokalizirani u području lijevog lateralnog žlijeba atrioventrikularnih zalistaka te u posteroseptalnoj regiji istih. Osim kruženja impulsa preko akcesornog puta isti može kružiti unutar samoga AV čvora. To je omogućeno zbog toga jer postoji poremećaj u brzini provodnje impulsa unutar samoga AV čvora kroz dva puta provodnje, spori i brzi, koji su međusobno spojeni tako da čine funkcionalni krug. Fiziologija kruženja impulsa temelji se na periodima podražljivosti i refrakternosti. Za vrijeme podražljivosti impuls može putovati kroz provodni dio mišićne strukture dok razdoblje refrakternosti označava vrijeme kada se provodna mišićna struktura „odmara“ te priprema za sljedeći ciklus provodnje. Tada impuls ne može putovati. Fiziološki impuls koji dolazi iz atrija u AV čvoru isto kruži. Prvotno se provodi kroz brzi dio funkcionalnog kruga, a tek onda kroz spori. To bi značilo da impuls neprestano kruži AV čvorom. Međutim to se ne događa. Neprestano kruženje kroz AV čvor spriječeno je time što je za vrijeme putovanja impulsa kroz spori put provodnje brzi put refrakteran, odnosno nepodražljiv. Time je prolazak impulsa sporim putem blokiran. Patološko kruženje unutar AV čvora nastaje kad spori put provodi impuls dovoljno sporo da se za to vrijeme brzi put uspije oporaviti, odnosno da iz razdoblja refrakternosti prijeđe u razdoblje podražljivosti (5, 6, 18).



Slika 7. Prikaz akcesornog puta provodne muskulature između atrija i ventrikula (19)



Slika 8. Lijeva strana slike prikazuje normalno provođenje impulsa u AV čvoru brzim putem, dok se na desnoj strani vidi patološko kruženje (20).

### 3.3.1.2. Kliničke značajke

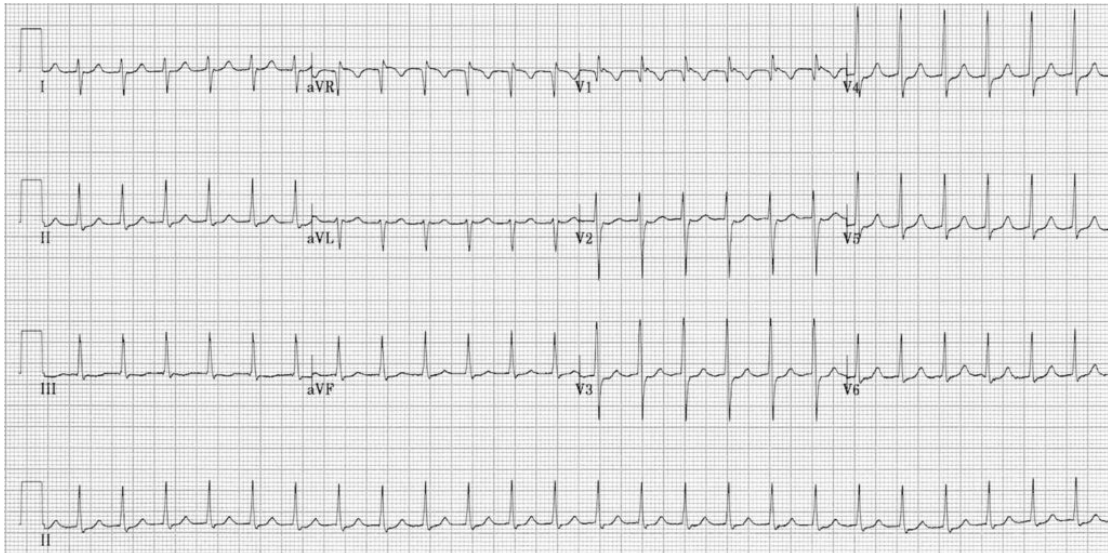
Simptomi AVRT i AVNRT variraju s obzirom na dob. U novorođenačkoj i dojenačkoj dobi bolest može biti dugo vremena asimptomatska iz razloga što je vrijeme trajanja aritmije kratko i u prosjeku traje 10-15 minuta. Simptomi se javljaju ako aritmija traje dulje od 48 sati

i tada su istovjetni simptomima zatajivanja srca u dojenčadi. Uključuju plač, nemir djeteta, nenapredovanje na tjelesnoj masi, umor te ponekad cijanozu. U starije djece i adolescenata simptomi su zapaženiji. Kod njih se očituju pojavom palpitacija, osjećaja nelagode u prsima, vrtoglavice, umora te u najtežim slučajevima i sinkopom. Mogu biti izazvane naporom, ali se mogu javiti i pri mirovanju (7).

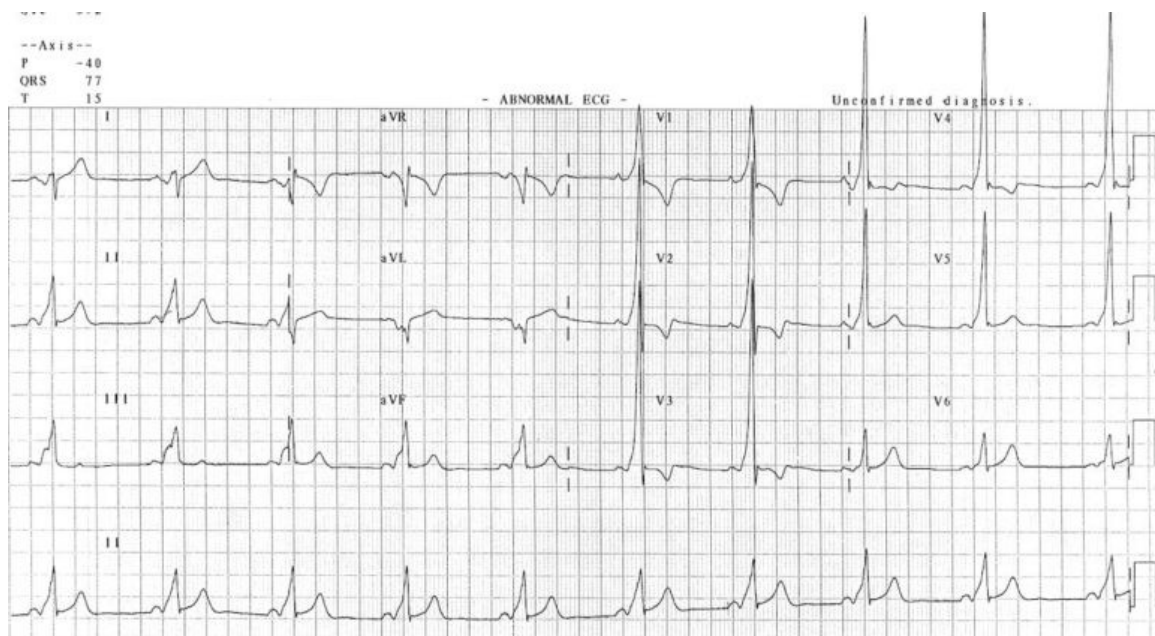
#### *3.4.1.3 Dijagnostika*

Dijagnostika se temelji na prepoznavanju kliničke slike koja, posebice u novorođenčadi i dojenčadi, nije specifična stoga bi uvijek trebalo snimiti EKG. EKG karakterizira regularni ritam s konstantnim RR intervalom i iznimno visokom srčanom frekvencijom koje u dojenčadi iznosi 220-280/min, dok je kod starije djece ipak nešto niža i iznosi 140- 220/min. QRS kompleks je u većini slučajeva uzak (<80ms). Razlikovanje AVRT i AVNRT na temelju simptoma je nemoguće, a i EKG-om je vrlo zahtjevno budući da su obje supraventrikularne tahikardije uskih QRS kompleksa. Kada je moguće vizualizirati P- valove, tada RP interval ima veliku dijagnostičku vrijednost. Naime RP interval dulji ili jednak 100 ms u 73% slučajeva karakterističan je za AVRT. Za AVNRT je karakteristično da se P- valovi ne mogu vizualizirati. U tom slučaju oni se nalaze unutar pripadajućeg QRS kompleksa te stoga nisu vidljivi. Također, ukoliko P- val nastaje pri kraju QRS kompleksa može dovesti do tzv. QRS distorzije koju karakterizira pojava malog, lažnog R zupca u V1 odvodu ili pojava lažnog S vala u inferiornim odvodima (I, II, III). Pojava tahikardije širokih QRS kompleksa u djece, posebice ako je regularna, češće postavlja sumnju na supraventrikularnu tahikardiju nego na ventrikularnu. Kod WPW sindroma karakterističan je EKG zapis koji se očituje pojavom kratkoga PR intervala (<120 ms), delta vala te QRS kompleksa čije je trajanje šire od 120 ms. Potrebno je razlikovati WPW obrazac od WPW sindroma. Oba karakteriziraju iste EKG značajke međutim kod WPW obrasca nema kliničkih simptoma za razliku od WPW sindroma gdje ih ima. Također WPW obrazac u djece se javlja češće te što je još i bitnije ne zahtjeva nikakvu terapiju i spontano prolazi. Zbog toga što su ove aritmije najčešće paroksizmalne potrebno je kontinuirano EKG snimanje da bi se odredilo njeno trajanje. Ono može biti bilo ambulantno za vrijeme prijema u bolnici ili 24- satni Holter EKG zapis. Ukoliko se u pacijenata aritmija javlja za vrijeme napora trebalo bi napraviti ergometrijsko testiranje. To se posebice odnosi na pacijente s WPW sindromom s preeksitacijom jer se pokazalo da se kod tih pacijenata s naporom povećava rizik od pojave fatalnih aritmija što za posljedicu može imati

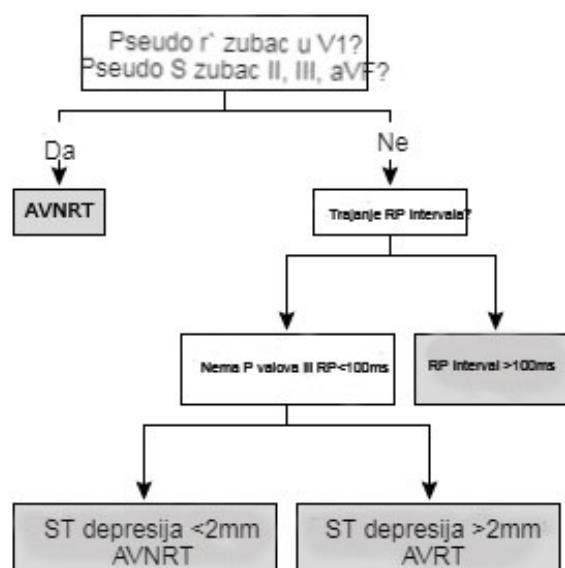
iznenadnu srčanu smrt. Elektrofiziološko testiranje invazivni je način dijagnosticiranja ovih aritmija. Ono istovremeno može biti i dijagnostički i terapijski postupak, a svrha zbog koje se radi je točna lokalizacija mjesta ishodišta aritmije (21).



Slika 9. Tipična sporo- brza AVNRT. Vidljiva je tahikardija uskih QRS kompleksa bez vidljivih P valova, frekvencije 150/min, prisutni su „lažni“ R zupci u V1 (22).



Slika 10. AVRT, WPW sindrom. Vidljiv je kratki PR interval, QRS širi od 0.12s te delta val (23).



Slika 11. Algoritam diferencijalne dijagnoze AVRT i AVNRT na EKG zapisu (21).

#### 3.3.1.4. Liječenje

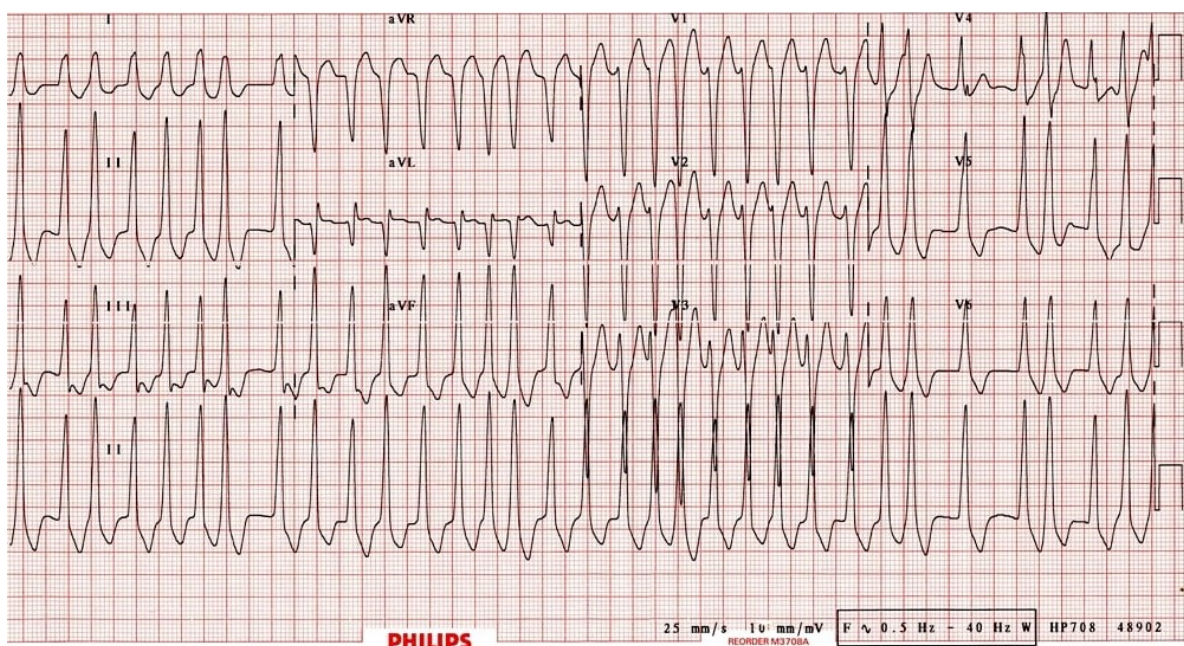
Liječenje supraventrikularnih aritmija ima više opcija i razlikuje se s obzirom na dob djeteta. Opcije uključuju ekspektativni pristup i praćenje pacijenta, farmakološko liječenje, kardiovezrju te liječenje invazivnim metodama radiofrekventne ablacije. U djece mlađe od 1 godine preferira se liječenje beta blokatorom, propranololom u dozi od 2-4 mg/kg/dan peroralno razdijeljeno u 4 doze. Glavni razlog je taj da se djeca ne mogu žaliti na simptome pa samim time ekspektativni pristup nije opcija. Kod djece starije od 1 godine liječenje ovisi o tome da li se aritmija javila prvi put, koliko često i kojom dinamikom se javlja te o samoj simptomatologiji. Kod djece kod kojih aritmija nije česta i javlja se u paroksizmima preferira se ekspektativni pristup. Nakon inicijalne obrade kada se dokaže aritmija, roditeljima se objasni kako da prate puls djeteta za vrijeme parkosizma te na koji način da prakticiraju vagalne manevre, odnosno na koji način mogu masažom karotidnih sinusa prekinuti paroksizam. Fiziologija ovih manevara temelji se na tome da se poveća arterijski tlak u luku aorte i karotidnim aterijama, povećanje tlaka potakne baroreceptore na račvištu karotidnih arterija na baroreceptorski refleks koji dovede do aktivacije parasimpatičkih vlakana koja inerviraju srce preko vagalnog živca. Također napad se može zaustaviti stavljanjem hladnog obloga na šiju (24). Nadalje, ukoliko na ove metode napadaji ne prestaju može se primjeniti

adenozin u dozi od 0.1 mg/kg s maksimalnom dozom od 6mg intravenski. U one djece u koje su napadaji aritmija učestali odnosno u one djece koja pokazuju simptome terapijski pristup je drugačiji. Kod djece mase manje od 15 kg prvi izbor u liječenju je terapija atenololom ili nadololom u dozi od 1-2 mg/kg/dan peroralno. Farmakološka terapija drugog izbora uključuje flekainid, sotalol ili amiodaron međutim samo ukoliko terapija prvom linijom ne daje učinka. Kod djece mase veće od 15 kg izbor liječenja je radiofrekventna ablacija ispred farmakološkog pristupa. Osim toga ukoliko se djeca prezentiraju kao hemodinamski nestabilna preferira se kardioverzija elektrošokom 0.5-1 J/kg (25, 26).

### **3.3.2. Atrijska fibrilacija (AF)**

Iako je atrijska fibrilacija najčešća aritmija u odrasloj populaciji, u djece to nije slučaj. Pojava atrijske fibrilacije u djece vrlo je rijetka. U većini slučajeva opisuje se kod djece s PSG, kardiomiopatijama te u sklopu WPW sindroma. U adolescenata se može nešto češće javiti paroksizmalna FA i to najčešće kao posljedica hipervagalne stimulacije ili nakon konzumacije hladnih napitaka. Također pojava atrijske fibrilacije u pedijatrijskoj populaciji povezuje se i sa hipertireozom (27). U sklopu WPW sindroma, FA se javlja u 10-30 % pacijenata. Ovaj entitet je bitan jer se pokazalo da je u djece koja uz WPW sindrom imaju i FA povećan rizik od iznenadne srčane smrti. Karakterističan simptom je i pojava sinkope. Fiziološki gledano impulsi koji nastaju oko izlazišta plućnih vena (karakteristika FA) preko akcesornog puta mogu dodatno podražiti ventrikule zajedno s impulsima iz SA čvora. To može dovesti do izuzetno velikih frekvencija ventrikula (>270/min) što za posljedicu može imati pojavu sinkope ili u najgorim slučajevima malignih aritmija s iznenadnom srčanom smrti. Taj poremećaj ritma se još naziva i preekscitirajuća fibrilacija atrijske. (28) Dijagnoza fibrilacije atrijske u djece se temelji na snimanju EKG-a, 24- satnom snimanju Holter EKG-a, ehokardiografiji, ergometrijskom stres testu te u nekim slučajevima elektrofiziološkom ispitivanju. Karakteristika EKG-a u FA je iregularno - iregularni ritam bez vidljivih P valova. Terapija AF u djece je simptomatska, a lijekovi koji se koriste su digitalis, B-blokatori te u težim slučajevima prokainamid ili amiodaron (29).

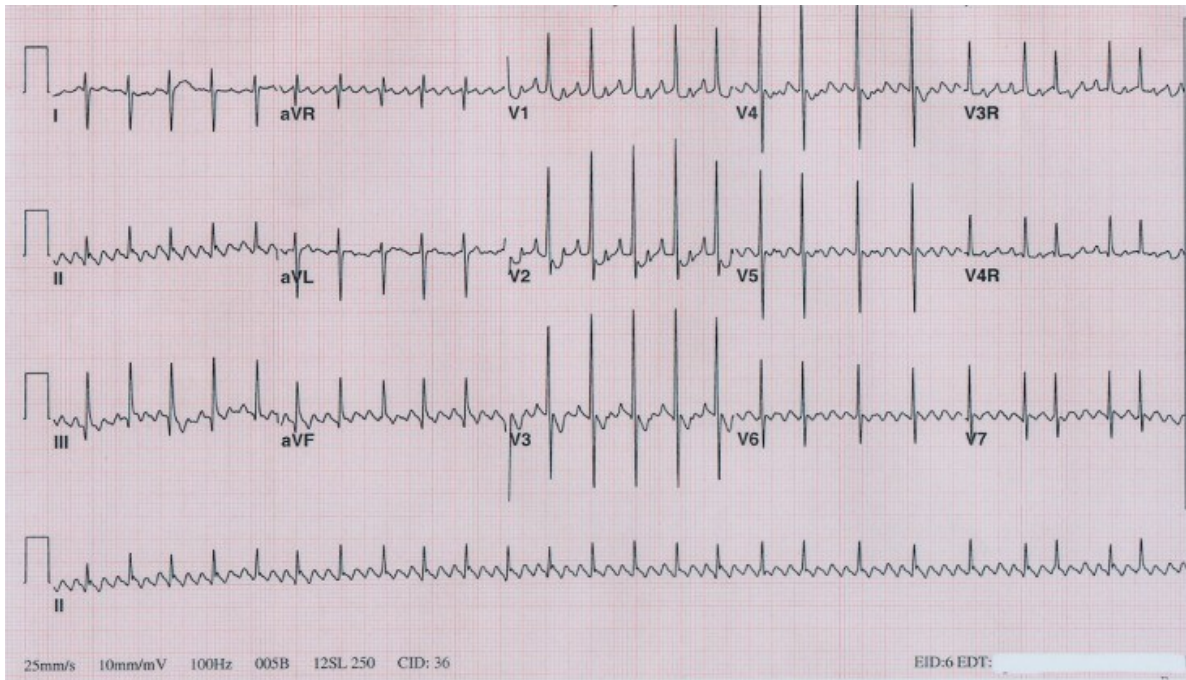




Slika 12. WPW sindrom s AF. Vidljiv je iregularno- iregularni ritam s obilježjima WPW sindroma (22)

### 3.3.3. Atrijska undulacija (AU)

Pojava AU u djece rijetka je pojava. Kada se i javi javlja se uglavnom u djece koja nemaju PSG. Opisan je slučaj pojave AU u djeteta s miokarditisom uzrokovanom Coxackie virusom. (30). Mehanizam nastanka podrazumijeva da dolazi do kruženja impulsa oko trikuspidnog zaliska u lijevom atriju. Najčešće se javlja u novorođenčadi i dojenčadi, i to u prva dva dana života, međutim može se javiti i u starije djece i adolescenata. U ovih potonjih je povezana s prethodnim operacija na srcu. Dijagnostika je ista kao i kod AF (31). EKG zapis karakterizira pojava P- valova nalik na zupce pile koji su najbolje vidljivi u inferiornim odvodima (I, II, III) uz frekvenciju istih oko 300/min. Liječenje je ranije podrazumijevalo primjenu digitalisa, međutim danas se češće pristupa kardioverziji nakon koje se u terapiju eventualno može uvesti digitalis kroz sljedećih 6 mjeseci. AU koja se kardioverzijom uspije konvertirati u sinusni ritam ima odličnu prognozu te se gotovo nikada ne vraća. Također uz redovne kontrole treba i educirati roditelje da prate djetetov puls i simptome (29).

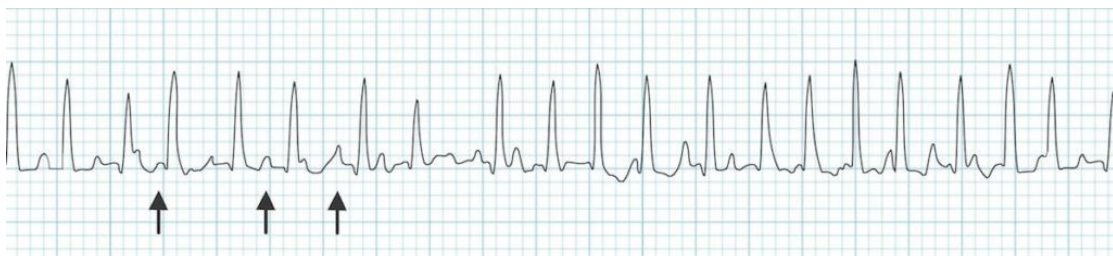

Slika 13. AU u novorođenčeta, jasno se vide P- valovi u obliku zupca pile (31).

### 3.3.4. Atrijska tahikardija (AT)

AT definira se kao regularni atrijski ritam frekvencije  $>100/\text{min}$  pri kojoj električni impuls ne nastaje u SA čvoru već u nekom drugom ektopičnom atrijskom predvodniku. Ovisno o mjestu ishodišta impulsa razlikujemo fokalnu i multifokalnu AT. Kod prve impuls nastaje u jednom mjestu dok kod druge postoji više ektopičnih predvodnika koji ga stvaraju. Uzrok nastanka ove aritmije nije sasvim poznat međutim postoje tri različite teorije o elektrofiziološkom mehanizmu nastanka ove aritmije. Prva smatra da je uzrok nastanka AT pojačana automativnost fiziološkog srčanog predvodnika, SA čvora, koja se očituje ubrzanjem faze 4 akcijskog potencijala, smanjenom voltažom praga podraživanja ili skraćanjem razdoblja refrakternosti SA čvora. Druga zagovara da zapravo dolazi do pojačanje aktivnosti u pojedinačnim stanicama provodne muskulature atrijske što dovodi do takozvanih naknadnih depolarizacija. Naknadne repolarizacije javljaju se ili za vrijeme platoa akcijskog potencijala pa se nazivaju ranim, odnosno za vrijeme faze 4, pa se nazivaju kasnima. Treća teorija govori da je uzrok AT zapravo mikrokruženje impulsa unutar dijela provodne muskulature atrijske u kojem je provodnja toliko spora da se taj dio može stalno isponova podraživati i stvarati električne impulse. Smatra se da impulsi nastaju u točno anatomski određenim mjestima u atrijske. To su mjesta gdje postoji vezivno tkivo odnosno na kojima je orijentacija vlakana muskulature srca promijenjena. U desnom atrijske su najčešće to fibrozni

anulus trikuspidnog zaliska (35%), crista terminalis (34%) te ušće koronarnog sinusa (17%). U lijevom atriju impuls najčešće nastaje na mjestima ušća pulmonalnih vena (67%) te u području fibroznom anulusa mitralnog zaliska (17%). Uzroci nastanka AT u djece su uglavnom nepoznati. Najčešće se javlja za vrijeme dojenačke dobi u djece sa slabom funkcijom lijevog ventrikula ili u djece s respiratornim bolestima. Također opisani su i slučajevi kod djece s PSG. Klinički je kod dojenčadi i male djece asimptomatska dok se kod starije djece i adolescenata javljaju palpitacije i eventualno sinkope. Dijagnostika se temelji na snimanju EKG-a. Prisutna je pojava tahikardije s frekvencijom atrija 110-250/min (11). Morfologija P- vala ovisi o ishodištu aritmije. Primjerice ukoliko impuls izbija visoko u desnom atriju (crista terminalis) P- val će biti vrlo sličan kao i kod sinusnog ritma. Dok ukoliko izbija vrlo nisko morfologija će biti promijenjena u smislu pojave negativnog ili bifazičnog P- vala. Smatra se da za dijagnozu multifokalne/kaotične AT potrebna pojava minimalno 3 P- vala različite morfologije. Konačna dijagnoza ishodišta AT postavlja se elektrofiziološkom studijom. Odvodi koji najbolje prikazuju morfologiju P- vala su II, III i V1. QRS kompleks je uzak dok za razliku od FA između P- valova se javljaju izoelektrični intervali (32). Terapija se temelji na smanjenju simptoma te ovisi o dobi i masi djeteta. Što se tiče dojenčadi i male djece jedna studija je pokazala da je AT bila suprimirana terapijskim pristupom koji je uključivao kombinacije različitih lijekova. Prvo se davao digitalis, potom propafenon ili amiodaron odnosno međusobne kombinacije navedenih lijekova. AT bila je suprimirana u 18/19 slučajeva. Kod djece >15 kg kateterska ablacija pokazala se kao bolji pristup liječenju ove aritmije. Ona se koristi kod djece koja imaju teške simptome, kod tahikardijom inducirane kardiomiopatije ili nako neuspješnog farmakološkog liječenja. Prema podacima Američkog pedijatrijskog registra za radiofrekventnu ablaciju AT je uspješno bila liječena u 88% slučajeva (33).

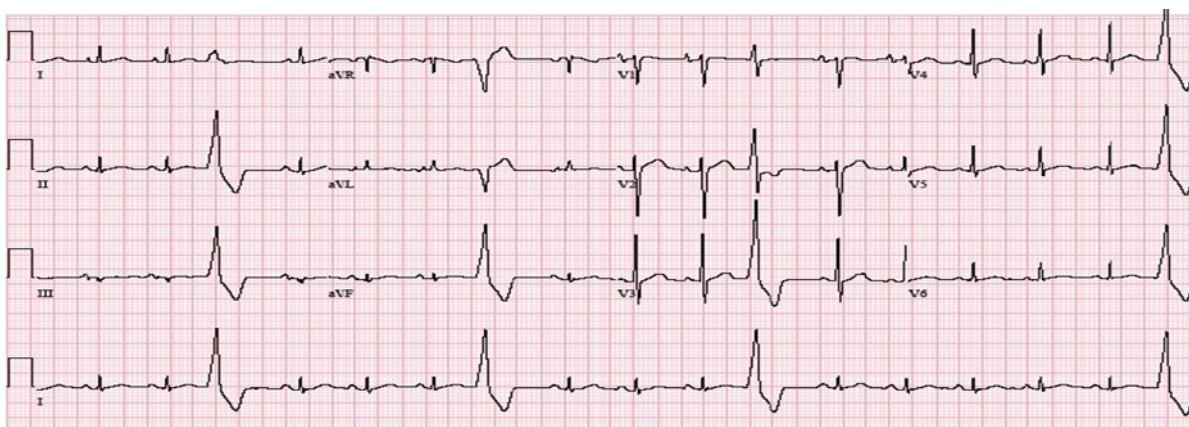

Slika 14. Multifokalna atrijska tahikardija, vidljivi P- valovi različite morfologije (vidi strelice) (34)

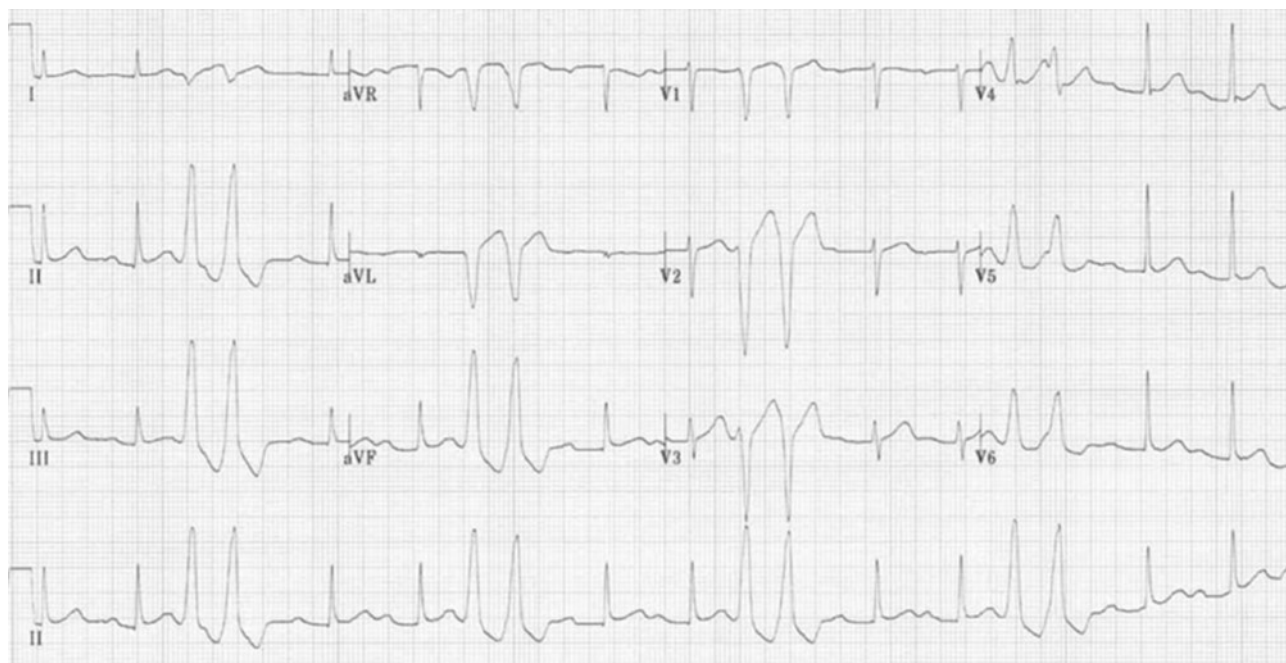
### **3.4. Ventrikularni poremećaji ritma**

#### **3.4.1. Ventrikularne ekstrasistole (VES)**

Ventrikularne ekstrasistole (VES) nastaju kao posljedica prerane ekscitacije ventrikula, prilikom čega nastali impuls zaobilazi provodnu muskulaturu srca i širi se pretežito radnom muskulaturom. Ta prerana ekscitacija dovodi do prerane kontrakcije mišića ventrikula što se može jasno vidjeti na elektrokardiogramu u obliku širokih QRS kompleksa koji se javljaju prerano i bez pripadajućeg P vala, a nakon kojih se uobičajeno vidi kompenzatorna pauza. Kompenzatorna pauza se definira kao pauza koja nastupa nakon nastanka impulsa u nekom ektopičnom predvodniku, u ovom slučaju u ventrikulu. To bi značilo da se sljedeća pravovremena kontrakcija javlja nakon pauze koja je jednaka dvije prethodne pauze između RR intervala (2). Razlikuju se unifokalne ventrikulske ekstrasistole, kod kojih impuls izbija iz jednog žarišta u ventrikulu, te multifokalne kod kojih impulsi izbijaju iz više žarišta. Mogu se javljati samostalno, u paru ili u skupini od tri i više što se naziva salvama ventrikulskih ekstrasistola. Uzrokovane su raznim stanjima poput anksioznosti, konzumacije kofeina, upotrebe nekih lijekova poput simpatomimetika i beta- blokatora, poremećaja elektrolita, ishemijske bolesti srca te u kardiomiopatijama. U djece njihova učestalost je najveća kod novorođenčadi i nakon školske dobi. Kod utreniranih sportaša za vrijeme vršnog napora incidencija im je preko 50%, međutim ne smatraju se patološkim stanjem. Ventrikulske ekstrasistole u dječjoj dobi se uglavnom smatraju benignim nalazom, međutim ukoliko se javljaju učestalo udružene s bradikardijom ili kod pacijenata sa strukturno oštećenim lijevim ventrikulom povećan je rizik od pojave malignih aritmija poput postojeane ventrikularne tahikardije. Najčešći simptom ventrikulskih ekstrasistola su palpitacije, a dijagnostika se temelji na 24- satnom kontinuiranom snimanju elektrokardiograma (Holter EKG). Ukoliko se ne javljaju učestalo i ne zadaju tegobe ne postoji specifična terapija već se preporučuju redovni pregledi pedijatrijskog kardiologa (11).



Slika 15. EKG zapis pojedinačnih VES (35).



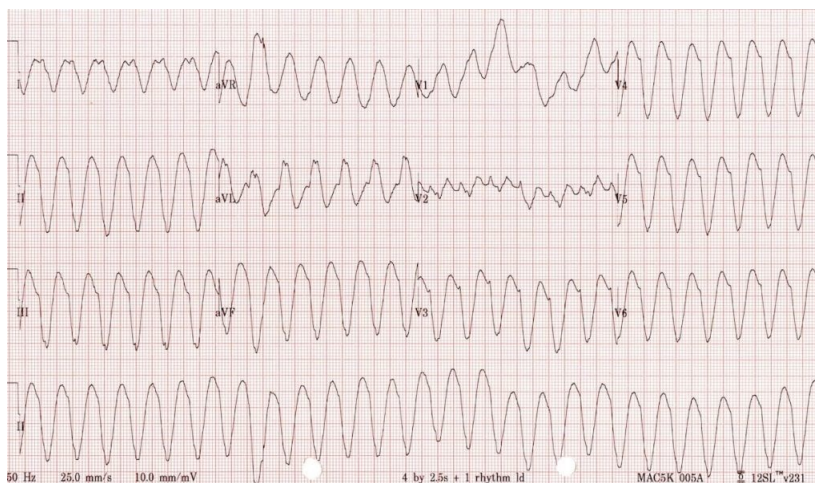
Slika 16. EKG zapis VES u paru (36).

### 3.4.2. Ventrikularna tahikardija (VT)

VT se definira kao tahikardija širokih QRS kompleksa (<80ms u djece) koja svoje ishodište ima u područjima srca ispod razine Hisova snopa. Da bi se postavila dijagnoza VT moraju biti prisutna najmanje tri QRS kompleksa koja potječu iz ventrikula zaredom jedan iza drugog. S obzirom na trajanje može se podijeliti na postojanu, koja traje >30 sekundi, i na nepostojanu, koja traje <30 sekundi. Također s obzirom na izgled QRS kompleksa razlikuju se monomorfna i polimorfna VT. Smatra se da postoje tri mehanizma u mogućoj patogenetskoj podlozi VT:

„reentry“ mehanizam, triggerirana aktivnost te abnormalna automatičnost stanica ventrikularnog mišića (11). VT u djece bez predležće bolesti srca je vrlo rijetka. Puno češće VT u djece se opisuje povezana s različitim patološkim stanjima poput PSG, kanalopatija, kardiomiopatija, stečenih srčanih bolesti, kao posljedica operacija na srcu te idiopatska VT. PSG kao uzrok VT viđaju se kao kasne manifestacije ovih poremećaja te su povezane s visokim mortalitetom. Mehanizam nastanka povezuje se s ispreplitanjem brojnih hemodinamskih, hipoksičnih i strukturnih promjena srca koje nastaju kao posljedica PSG. PSG koje se najčešće povezuju s VT su dekstrapozicija velikih krvnih žila, Ebsteinova anomalija, bilo koja PSG koja uzrokuje opstrukciju izlazišta lijevog ventrikula te Tetralogija Fallot (TF) kao najčešća od svih. VT kao posljedica TF najčešće nastaje nakon operativnog zahvata. Smatra se da je ishodište VT ožiljak koji nastaje nakon zahvata. Također VT je najčešći uzrok iznenadne srčane smrti u tih pacijenata. Kardiomiopatije kao nasljedne bolesti srčanog mišića također mogu također potaknuti nastanak ove aritmije. U ovu skupinu spadaju: hipertrofična kardiomiopatija, aritmogena kardiomiopatija desne klijetke, Ducheneova mišićna distrofija te Barthov sindrom. Stečene srčane bolesti koje mogu precipitirati VT su miokarditis, Chagasova bolest, koronarna bolest srca i tumori srca koji su rijetki u dječjoj dobi. U idiopatske VT ubrajaju se: 1. akcelerirani idioventrikulski ritam, koji je u principu spori benigni monomorfni ritam porijeklom iz ventrikula. Taj ritam je benigno, asimptomatsko stanje koje se najčešće javlja kod novorođenčadi. Najčešće nije znak nikakve patologije srca već se smatra da nastaje kao posljedica pojačane automatičnosti ventrikularnog mišića. EKG prikazuje pojavu širokih QRS frekvencije do 120/min. Bitno ga je razlikovati od prave VT zbog mogućeg štetnog učinka farmakološke terapije ukoliko se primjeni. Prolazi spontano i ne treba ga liječiti. 2. Tahikardija izlazišta desne klijetke jedan nje od najčešćih poremećaja ventrikularnog ritma u dječjoj dobi. Kao i akcelerirani idioventrikulski ritam benigni je poremećaj ritma karakteriziran pojavom monomorfnih QRS kompleksa s obrascem bloka lijeve grane i inferiornom srčanom osi. Što se tiče simptomatologije u djece najčešće nema simptoma dok se opisuju simptomi poput umora, dispneje, vrućice i osipa. Dijagnostički je ovaj poremećaj ritma bitno razlučiti od aritmogene displazije desne klijetke koja može dovesti do iznenadne srčane smrti. Uobičajeno aritmogena displazija desne klijetke ima veću frekvenciju. Također ona ne prolazi na terapiju adenozinom. Dijagnozu dodatno potvrđuje magnetna rezonanca (MR). Prognoza je odlična. 3. Idiopatska tahikardija lijevog ventrikula ima ishodište u stražnjem lijevom fascikulu. EKG

prikazuje tahikardiju širokih QRS kompleksa s blokom desne grane i lijevom srčanom osi. Benigna je i senzitivna na terapiju verapamilom. Kanalopatije kao uzrok VT povezane su s pojavom iznenadne srčane smrti te će biti obrađena zasebno u daljnjem tekstu. Liječenje VT u djece ovisi o hemodinamskoj stabilnosti pacijenta. Početna hemodinamska stabilnost nije nikakva garancija da je ritam benignan jer se djeca mogu vrlo brzo dekompenzirati i postati hemodinamski nestabilna. Stoga je potrebno kontinuirano monitoriranje koje uključuje: EKG monitoriranje, kontinuirano mjerenje saturacije pulsним oksimetrom te mjerenje krvnoga tlaka svakih 5-15 minuta uz redovno promatranje djetetova fizikalnog statusa. Uz sve to treba imati pripremljenu opremu za kardiopulmonalnu reanimaciju ukoliko se ukaže potreba za nj. Ukoliko dođe do znakova hemodinamske nestabilnosti treba odmah započeti s kardiopulmonalnom reanimacijom po ustaljenim načelima. Od farmakološke terapije prvoj liniji pripada lidokain koji se pokazao kao lijek s najmanje nuspojava kod djece. Također pokazalo se da je preživljenje bolje. Primjenjuje se intravenski (IV) u dozi od 1mg/kg koji se može ponavljati svakih 15 minuta. Nakon bolusa preporuča se primijeniti 20-50 mcg/kg po minuti IV. U drugu liniju lijekova spadaju amiodaron i prokainamid. Amiodaron se primjenjuje u dozi od 5 mg/kg. Nuspojave su hipotenzija, AV blok, bradikardija te produljeni QT interval. Prokainamid se primjenjuje u dozi od 15 mg/kg IV kroz 30-60 minuta. Što se tiče kroničnog praćenja ove djece treba se zapitati nekoliko pitanja: jeli tahikardija trajna ili se javlja paroksizmalno, koliko traje i kakve simptome daje, postoji li dokazana disfunkcija srca kao uzrok te postoji li povećan rizik u tih pacijenata za iznenadnu srčanu smrt. Ovisno o ovim pitanjima pacijenti bi trebali biti podvrgnuti dijagnostičkoj obradi da se isključi eventualna predležća srčana bolest. To uključuje ultrazvuk srca, Kontinuirani 24- satni Holter EKG, ergometrijski stres test, MR srca te po potrebi kateterizaciju i eventualno genetičko testiranje. Ovisno o nalazima navedenih pretraga potrebna je daljnja terapija. U djece s teškom kliničkom slikom i kod onih s rizikom za iznenadnu srčanu smrt predlaže se ugradnja srčanog implantabilnog defibrilatora (ICD). Također isto se preporuča i kod djece s PSG. Osim ugradnje ICD-a, ablacija mjesta izbijanja VT može se razmotriti kao opcija liječenja posebice ako se radi o monomorfnoj i hemodinamski stabilnoj VT. Međutim ona se pokazala kao metoda s većim brojem povrata aritmije i nije se pokazalo da smanjuje rizik za iznenadnu srčanu smrt. Što se tiče farmakološke terapije mogu se primjenjivati propranolol i verapamil. Daljnje praćenje djece koja su imala epizodu VT preporuča se ultrazvučno praćenje svakih jednu do dvije godine odnosno po potrebi i ranije (37).



Slika 17. Monomorfna VT, vidljiva tahikardija širokih QRS kompleksa (38).

### 3.5. Iznenadna srčana smrt u djece

Iznenadna srčana smrt (*engl. Sudden Cardiac death*) je iznenadna, neočekivana smrt uzrokovana gubitkom srčane funkcije. Učestalost iznenadne srčane smrti (ISS) u djece nije česta. Incidencija joj iznosi 0.5-2.5/100 000, međutim mortalitet djece koja se na hitnom prijemu prezentiraju kliničkom slikom ISS iznosi čak 90% (39). Prema Washingtonskoj tridesetogodišnjoj studiji (1980.-2009.) ukupna incidencija ISS u osoba 0-35 godina iznosila je 2.28/100 000 osoba. Najveća incidencija bila je u populaciji 0-2 godine i iznosila je 2.1/100 000 s preživljenjem od 27% (40). Etiologija je različita, međutim često i nepoznata. Najčešći poznati uzroci su: kanalopatije u 22% slučajeva od kojih su najčešće kongenitalni sindrom dugog QT intervala, Brugada sindrom, sindrom kratkog QT intervala te katekolaminergična polimorfna ventrikularna tahikardija. Nadalje tu se ubraja miokarditis kao uzrok ISS, kardiomiopatije u oko 20% slučajeva od kojih je najčešća hipertrofijska, PSG u oko 15% i ostala srčana stanja poput koronarnog arteritisa, anomalnog izlazišta koronarnih arterija, Kawasakijeve bolesti, tetralogije Fallot itd. Uzroci se razlikuju ovisno o dobi djeteta pa je tako kod djece >2 godine najčešći uzrok PSG, a kod starije djece i adolescenata to su najčešće kardiomiopatije i miokarditisi. Svi navedeni poremećaji mogu dovesti do pojave malignih ventrikularnih aritmija koje su zapravo izravni uzrok smrti. Najčešći prvi simptom je sama ISS, međutim simptomi na koje treba obratiti pažnju i u diferencijalnu dijagnozu uvrstiti ISS su presinkopa/sinkopa te umor koji su se pokazali kao glavni simptomi koji su upućivali na iznenadnu srčanu smrt. Također kao simptom ISS spominje se i grudna bol. Osim samih



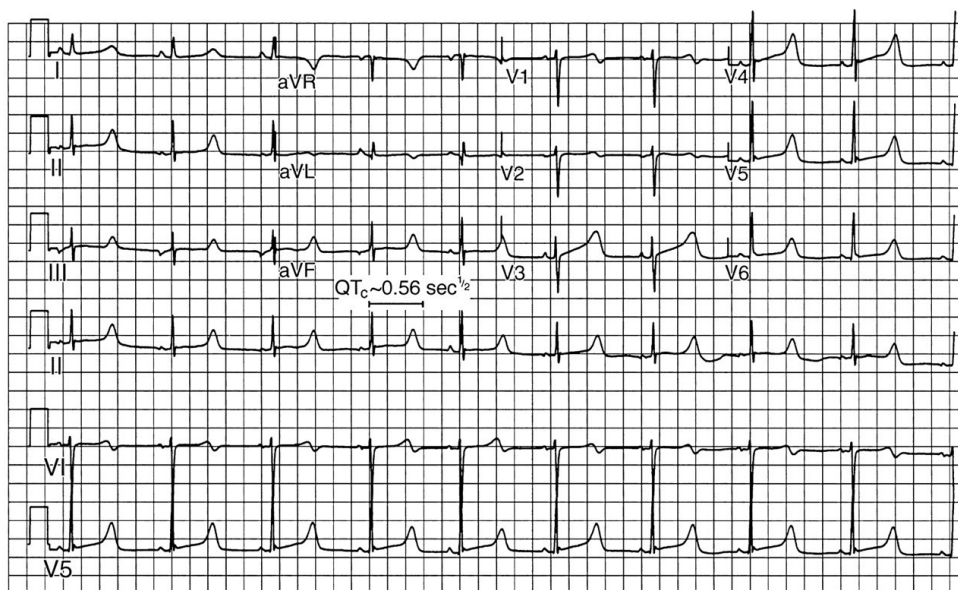
simptoma kao dijagnoze ISS bitna je i pozitivna obiteljska anamneza iste prije 50. godine života (41).

Tablica 1. Prikaz najčešćih stanja koja mogu dovesti do ISS u djece (42)

<b>Prirođene srčane greške</b>	<b>Ostali strukturni poremećaji srca</b>	<b>Primarne aritmije</b>
Tetralogija Fallot	Hipertrofijska kardiomiopatija	Kongenitalni sindrom dugog QT intervala
Transpozicija velikih krvnih žila	Miokarditis	Brugada sindrom
Koarktacija aorte	Dilatativna kardiomiopatija	WPW sindrom
Pulmonalna atrezija	Kawasakijeva bolest	Kongenitalni AV blok
Aortna stenoza	Aritmogena kardiomiopatija desnog ventrikula	Sindrom skraćenog QT intervala
Anomalije koronarnih arterija		
Eisenmengerov sindrom		

### 3.5.1. Kongenitalni sindrom dugog QT intervala

Kao što i samo ime sugerira, pri ovom poremećaju prisutno je produljenje QT intervala. Ono može dovesti do ventrikularnih poremećaja ritma koje mogu rezultirati ISS. Kao uzrok kongenitalnog sindroma dugog QT intervala spominju se genetske mutacije u čak 17 mogućih gena koji kodiraju sintezu ionskih kanala u srcu. Ono se dijagnosticira mjerenjem duljine QT intervala u EKG zapisu. Normalne vrijednosti duljine QT intervala variraju pa se tako prema 99 percentili uzimaju vrijednosti od 460 msec u djece prije puberteta te 470 msec u muškaraca nakon puberteta, odnosno 480 msec u žena nakon puberteta. Također s obzirom na Schwartzovu skalu svi QT intervali iznad 450 msec se smatraju produljenima te se boduju i s obzirom na vrijednosti bodovanja procjenjuje se rizik pojave kongenitalnog QT sindroma. Odvodi u kojima se preporuča mjeriti QT interval su II, V2, V3 i V5. Druge EKG značajke koje se mogu javiti su pojava bifazičnog T- vala ili pojava U- vala (43).

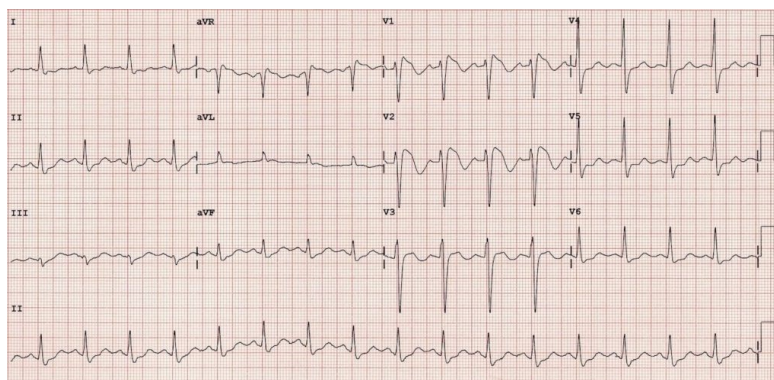


Slika 18. EKG zapis pedijatrijskog pacijenta s kongenitalnim produljnjem QT intervala, vidljivi su QT intervali duljine 560 msec (44).

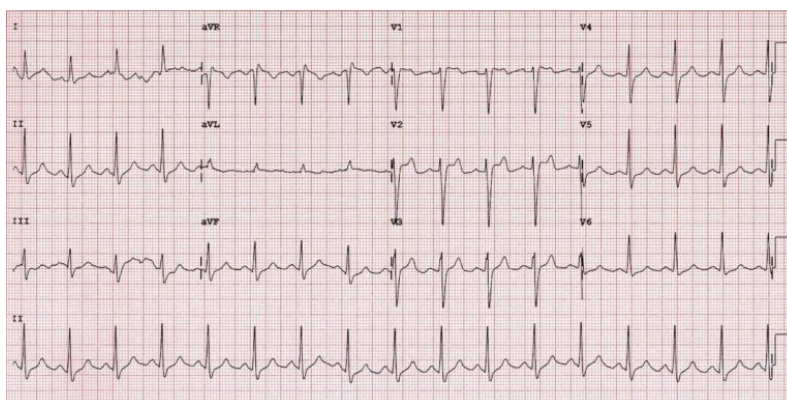
Osim kliničke slike i EKG zapisa u dijagnozi ovog sindroma pomaže i ergometrijski stres test. Cilj testa je prikazati eventualne pojave ventrikularnih aritmija, procjenu promjena T- vala i praćenje promjene duljine QT intervala neposredno nakon napora. Također preporuča se i genetičko testiranje samih pacijenata i uže obitelji (43).

### 3.5.2. Brugada sindrom (BS)

Ovaj sindrom predstavlja autosomno dominantnu bolest s varijabilnom ekspresijom. Genetske analize pokazale su da postoje mutacije u SNC genima koji su odgovorni za sintezu natrijskih kanala u srcu. Prevalencija mu iznosi između 0.1- 1%, a sindrom je češći u muškoj populaciji. EKG zapis BS karakterizira tzv. Pseudo blok desne grane s ST- elevacijom V1-V2. Također razlikuju se dva tipa ovog sindroma s obzirom na EKG zapis. Tip 1 karakteriziran je pojavom ST- elevacije veće od 2mm čiji je silazni tijek konveksan prema gore u odnosu na T- val, dok tip 2 karakterizira pojava ST- elevacije koja je prvotno silaznog tijeka nakon čega se ponovno ima uzlazni tijek pa daje bifazični izgled T- valu. Pomoć pri sumnji na BS može biti snimanje EKG zapisa tako da se desni prekordijalni odvodi (V1 i V2) postave nešto više nego je to uobičajeno u područje drugog ili trećeg interkostalnog prostora. (45)



Slika 19. Tip 1 Brugada sindroma (46).



Slika 20. Tip 2 Brugada sindroma (46).

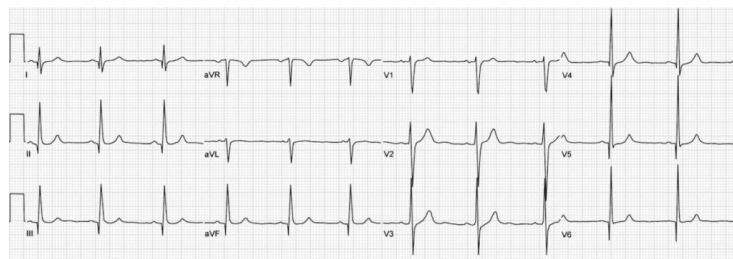
Što se tiče daljnje dijagnostike potrebno je razlikovati pojmove sindrom Brugada obrasca i pravi BS. Prvi se odnosi na EKG zapis karakterističan za BS međutim pacijent nema niti je imao nikakvih simptoma. Dok je kod pravog BS prisutna i simptomatologija, najčešće u obliku presinkopa/sinkopa. Kod svih pacijenata treba anamnestičkim podacima isključiti postojanje ISS u obitelji. Također osim EKG zapisa treba uključiti i slikovne metode, u prvom redu ultrazvuk srca kojim je potrebno isključiti bilo kakve strukturne srčane anomalije. Ukoliko je potrebno može se napraviti i MR srca. Za potvrdu dijagnoze tipa 1 BS može se primijeniti i farmakološki test primjenom blokatora natrijskih kanala poput ajmalina, prokainamida ili flekanida. Svrha primjene ovog testa je potvrda dijagnoze u simptomatskih pacijenata odnosno procjena rizika u asimptomatskih pacijenata. Princip testa temelji se na provokaciji da se izazove EKG zapis BS. Oko rutinske primjene elektrofizioloških metoda u dijagnozi ovog sindroma još nema konsenzusa te je ta odluka na iskusnom kliničaru. S druge strane kod svih pacijenata s BS se preporuča genetičko testiranje točnije sekvencioniranje

SCN5A gena te eventualno SCN10A gena. Nadalje, s ciljem prevencije trebalo bi testirati i članove uže obitelji. (45)

### **3.5.3. Hipertrofijska kardiomiopatija (HCM)**

Hipertrofijska kardiomiopatija jedna je od najčešćih kardiomiopatija u djece i odraslih, a uz to i jedan od najčešćih uzroka ISS. Glavna karakteristika bolesti je hipertrofija lijevog ventrikula nastala kao posljedica mutacije gena za sintezu sarkomera u srčanom mišiću. Ovakav tip HCM naziva se još i idiopatski. Od ostalih uzroka spominju se kongenitalni sindromi udruženi s multiplim anomalijama od kojih je najčešći Noonanov sindrom, razne mitohondrijske bolesti te brojne neuromuskularne bolesti. Također hipertrofija lijeve klijetke može se javiti kod sportaša te u sklopu bolesti poput arterijske hipertenzije, dijabetesa, reumatskih bolesti itd., međutim takvi oblici se ne smatraju HCM. Godišnja incidencija se kreće od 0.3 do 0.5 slučajeva na 100 000, uključujući sve oblike HCM. Najveća incidencija je kod novorođenčadi mlađe od godinu dana. Što se tiče učestalosti HCM u odnosu na druge kardiomiopatije kod dječje populacije ona iznosi 25-40%. Klinička prezentacija bolesti je varijabilna. U novorođenčadi i male djece praktički i nema simptoma već se bolest otkrije tijekom rutinskog pregleda kada je zbog primjerice šuma na srcu indiciran ultrazvuk srca koji otkriva patologiju. Također obiteljski „screening“ u obiteljima s pozitivnom obiteljskom anamnezom može dokazati postojanje HCM. Što se tiče konkretnih simptoma novorođenčad se najčešće prezentira simptomima zatajivanja srca koji uključuju nenapredovanje na masi, umor te učestalije respiratorne infekcije. Od ostalih simptoma mogu biti prisutni presinkopa/sinkopa, grudna bol te palpitacije. Na fizikalnom pregledu u djece <1 godine najčešći nalaz je sistolički šum na srcu, najčešće šum mitralne insuficijencije (MI) kao posljedice opstrukcije izlaznog trakta lijevog ventrikula. Djeca >1 godine mogu prezentirati nespecifičnijim simptomima i znakovima. Ukoliko je uzrok HCM neki od kongenitalnih nasljednih sindroma prisutne su i značajke istog (43). Dijagnostički ciljevi su potvrditi dijagnozu, utvrditi postojanje opstrukcije izlazišta lijevog ventrikula, eventualno postojanje MI, utvrditi rizik od potencijalnih aritmija i ISS te u konačnici genetskim testiranjem dokazati obiteljsku povezanost HCM. EKG zapis je rutinski najosjetljiviji dijagnostički test. Na temelju njega odlučuje se o daljnjem postupanju s pacijentom. Karakteristike EKG zapisa temelje se na smetnjama repolarizacije koje uključuju lijevu srčanu os, pojavu Q- zubaca pretežno u inferiornim i lateralnim odvodima te duboke, invertirane T- valove u prekordijalnim

odvodima, te znakove hipertrofija lijevog ventrikula. Ove karakteristike EKG zapisa su gotovo patognomonične za HCM. Zlatni standard u dijagnostici je ultrazvuk srca. On upućuje na hipertrofiju lijevog ventrikula koja iznosi >15mm, opstrukciju izlazišta lijeve klijetke u 20-50% pacijenata te u pedijatrijskih može biti prisutan prednji pomak mitralnog zaliska. Genetičko testiranje treba se provoditi u obliku kaskadnog testiranja odnosno trebalo bi testirati svu bližu rodbinu. Međutim genetički testovi imaju slabu prognostičku vrijednost jer ne mogu razlučiti radi li se o benignoj ili malignoj formi bolesti. Također smatra se da oko 30% pacijenata s fenotipski potvrđenom HCM neće imati genetsku mutaciju. Od ostalih dijagnostičkih mogućnosti može se raditi ergometrijski stres test, 24- satni Holter EKG-a te MR srca. (47-50)



Slika 21. Prikaz HCM, vidljiva je hipertrofija lijevog ventrikula s duboko negativnim T-valovima u prekordijalnim odvodima te Q zupcima u inferiornim odvodima (51).

#### 3.5.4. Aritmogena kardiomiopatija desnog ventrikula

Ova aritmija, koja je ranije nazivana aritmogena displazija desne klijetke, jedan je od uzroka ISS na koje također treba posumnjati. Jedna studija navodi da je ona uzrok čak 11% ISS u djece i adolescenata (52). Teorija o patogenetskom mehanizmu nastanka ove anomalije temelji se na mutacijama gena koji kodiraju sintezu dezmosomalnih proteina u srcu. Samim time oštećena je i funkcija istih. To stanje može dovesti do upalnih promjena srčanog mišića što za posljedicu ima pregradnju srčanog mišića s odlaganjem fibroznog i masnog tkiva u njemu. Bolest se nasljeđuje autosomno recesivno, odnosno autosomno dominantno ovisno o genu koji je mutiran. Kao uzrok ISS smatraju se ventrikularne aritmije iz tog „pregrađenog“ područja desnog ventrikula. Osim u djece, zbog učestalih napora koje kroz dulje vrijeme uzrokuju pregradnju srčanog mišića ovaj poremećaj se uočava i kod utreniranih sportaša u čak 22% ISS (53).

### **3.5.5. Iznenadna srčana smrt povezana s PSG**

PSG odgovorne su za otprilike 15% ISS u djece. Najčešće PSG koje se spominju su TF, koarktacija aorte, transpozicija velikih krvnih žila te Eisenmengerov sindrom. Što se tiče povezanosti TF i ISS ona se ogleda najčešće nakon operativnih zahvata zbog ožiljaka nastalih na srcu nakon operacije. Eminentna multicentrična studija u šest zemalja pokazala je da ISS u TF može nastati kao posljedica malignih ventrikularnih i supraventrikularnih aritmija (AU,AF). Kod ostalih PSG nakon operacija ISS se spominje u kontekstu VT i kompletnog AV bloka (42).

### **3.5.6. Ostala stanja povezana s ISS u djece**

U ostala rijetka stanja koja su povezana s ISS u djece ubrajaju se anomalije izlazišta koronarnih arterija, koronarni arteritis, preekscitacijski sindromi poput WPW sindroma, kongenitalni sindrom kratkog QT intervala, miokarditisi, plućna hipertenzija u djece te urođene greške srčanih zalistaka. Navedene srčane greške jako su rijetke te su opisani sporadični slučajevi (54).

### **3.5.7. Prevencija ISS u djece**

Osnova liječenja ISS je prevencija. Ona se može podijeliti na primarnu i sekundarnu. Primarna obuhvaća prevenciju ISS prije nego se ona stvarno i dogodi. Ona u principu označava probir za poremećaje koji mogu dovesti do ISS, a uključuje prepoznavanje upozoravajućih simptoma i znakova ISS, te uzimanje detaljne obiteljske anamneze. Ukoliko se unutar ovih metoda probira nađe nekakva abnormalnost potrebna je daljnja obrada. Zbog vrlo rijetke patologije univerzalni probir ne postoji, međutim preporučuju se rutinski probiri za vrijeme posjeta djeteta pedijatru. Pristup uključuje detaljnu anamnezu o eventualnom postojanju simptoma ISS odnosno postojanju bilo kakvih srčanih bolesti koje bi mogle dovesti do ISS. Obiteljska anamneza je također ključni parametar u dijagnostici. Istraživanja su pokazala da većina djece koja doživi epizodu ISS ili ima neku srčanu anomaliju povezanu s istom ima u obitelji srodnika koji je doživio epizodu ISS. Što se tiče probira s obzirom na godine, provode se probiri za kongenitalni sindrom dugog QT intervala (prije 1. godine života) te za HCM (do 12. godine) u djece s pozitivnom obiteljskom anamnezom. Snimanje EKG zapisa također se smatra jednom vrstom probira za ISS. Uobičajeno djeca bez indikacije ne trebaju snimiti EKG zapis, međutim kod djece koja su aktivni sportaši on je jako dobra metoda probira. Također prevencija se provodi i ugradnjom implantibilnih srčanih

defibrilatora (ICD) koji mogu prepoznati maligne aritmije na vrijeme te prevenirati ISS. Koriste se uglavnom kod kardiomiopatija (42). Kod nasljednih aritmijskih poremećaja osim ICD-a mogu se koristiti i beta blokatori u terapiji. Od beta blokatora najviše se koriste propranolol, metoprolol i nadolol. Studije su pokazale da se prilikom upotrebe ovih lijekova smanjuju i simptomi i učestalost aritmija (55). Sekundarna prevencija ISS temelji se na poticanju lokalnih zajednica na nabavku automatskih vanjskih defibrilatora i organizaciju tečajeva osnovnog održavanja života čiji je cilj smanjiti učestalost ISS ne samo u djece već u svih ljudi (42).

### **3.6. Potpuni kongenitalni atrioventrikularni blok (CHB)**

Pri pojavi potpunog CHB ili kongenitalnog AV bloka III. Stupnja postoji potpuna asinkronija između rada atrija i ventrikula. Incidencija ove patologije u pedijatrijskoj populaciji iznosi 1:15 000-22 000 djece. (56) Tri su najčešća uzroka: autoimuni, povezan s PSG te idiopatski familijarni CHB. Autoimuni CHB posljedica je prelaska anti- Ro/SSA ili anti-La/SSB protutijela preko placente. Javlja se u majki koje nikad nisu imali kliničke manifestacije bolesti vezivnog tkiva poput sistemnog eritematoznog lupusa (SLE) ili Sjogrenova sindroma, a imaju prisutna protutijela u svome organizmu. (57) Neonatalni SLE odgovoran je za 85-90% kongenitalnog CHB. (58) Drugi tip je povezan s pojavom PSG. PSG koje najčešće dovode do potpunog CHB su transpozicija velikih krvnih žila, atrijski te atrioventrikularni septalni defekti. Idiopatski familijarni CHB nema imunu komponentu te se javlja u obitelji. Pokazalo se da su roditelji djece s CHB imali veću incidenciju pojave aritmija povezanih s poremećajem provodnje imupulsa. (59) Patogeneza nastanka autoimunog kongenitalnog CHB temelji se na tome da se protutijela između 18 i 26 tjedna intrauterino vežu za stanice AV čvora i tkivo oko njega. Vežući se, protutijela izazivaju upalnu reakciju. Na mjesto upale dolaze makrofagi te lučeći citokine (poglavito TNF) podržavaju upalu i dovode do fibroze. Fibroza dovodi do smetnji provodnje kroz AV čvor. Kongenitalni CHB povezan s PSG ima sličnu patogenezu samo tamo nema protutijela već je uzrok fibroze sama PSG. (60) Klinički gledano, kongenitalni CHB se može prezentirati na tri načina s obzirom na vrijeme otkrivanja: in utero, neposredno nakon poroda te kasnije za vrijeme djetinjstva. In utero se najčešće pojavljuje u razdoblju 2. Trimestra te se najčešće prezentira kao fetalna bradikardija. Po porodu se prezentira također kao bradikardija ( frekvencija <100/min). Na fizikalnom pregledu se uočavaju tzv. „topovske“ pulzacije u vratu, znakovi srčane

insuficijencije (hropčići nad plućima, nabrekle vratne vene, periferni edemi), a također može biti prisutan i šum na srcu. (61) Otprilike 40% potpunih CHB javlja se u kasnijoj dječjoj dobi. (62) Kod te djece u početku je često intermitentan te s vremenom postane stalni. U te se djece najčešće prezentira patološkim EKG zapisom koji pokazuje asinkroniju u radu atrijske i ventrikularne s postojanjem ventrikulskog bijega. Prezentira se najčešće simptomima povezanim s bradikardijom poput smanjene tolerancije napora i sinkope. Ponekad se povezuje i s ISS. (61) Terapija ovisi o vremenu pojavljivanja. Kod pojavljivanja već in utero kardiografski i fetalnom ehokardiografijom može se uočiti fetalna bradikardija. Fetus ju najčešće dobro tolerira (ako je  $>55/\text{min}$ ) međutim ukoliko se u bilo kojem trenutku pojave znaci fetalnog distresa poduzimaju se sve potrebne mjere za dovršenje poroda prijevremeno te hitno zbrinjavanje. Također ako frekvencija padne  $<55/\text{min}$  mogu se promijeniti beta agonisti. (63) Kod postnatalne prezentacije zlatni standard terapije predstavlja implantacija trajnog srčanog elektrostimulatora. Apsolutne indikacije su sljedeće: simptomatska bradikardija ili mala ejeleksijska frakcija, bradikardija  $>55/\text{min}$ , široki QRS kompleksi, kompleksna ventrikularna ektopija te novorođenčad s prisutnom PSG i srčanom frekvencijom  $>70/\text{min}$ . (64) Vrsta elektrostimulatora koji se ugrađuje ovisi o dobi djeteta. Tako se novorođenčadi ugrađuje epikardijalni elektrostimulator koji se kasnije zamijeni standardnim dvokomornim. (65) Prognoza djece s kongenitalnim CHB ovisi o dobi kada se javi. Pri prezentaciji in utero prognoza je vrlo loša i najčešće završava letalnim ishodom. (57) Kako stare, bradikardija često sve više progredira i dovodi do remodeliranja miokarda. Ukoliko se javi kasnije prognoza je jako dobra te se dodatno poboljšava nakon ugradnje srčanog elektrostimulatora. Kod te djece može se prezentirati simptomima poput sinkope, bradikardijom te ograničenjem fizičkih aktivnosti. Međutim i uz ugradnju elektrostimulatora ta djeca imaju povećan rizik od razvoja dilatativne kardiomiopatije te simptoma srčanog zatajavanja (67,68).



## 4. Zaključak

Za razliku od odrasle populacije poremećaji srčanog ritma u djece rjeđa su patologija. Otprilike 5% dječje patologije koja dođe na hitni prijem pripisuje se aritmijama. Incidencija pojedine aritmije razlikuje se s obzirom na dob djeteta. Kao što je i ranije navedeno to su najčešće supraventrikularne tahikardije po tipu AVNRT odnosno AVRT od kojih je potonja češća. Najčešće se javljaju za vrijeme fetalnog i novorođenačkog razdoblja te im odrastanjem djece incidencija opada. Pojava preekscitacijskih sindroma poput WPW sindroma najčešća je u adolescentnoj dobi. Najčešća atrijska tahiaritmija u odraslih, AF, kod djece je praktički endemska te se povezuje s rijetkim prirođenim srčanim greškama poput Ebsteinove anomalije odnosno trikuspidne atrezije. Slično vrijedi i za AU. Od ventrikularnih poremećaja ritma najčešće su VES koje su najčešće u neonatalnom razdoblju međutim mogu se često javiti i u djece sportaša kao posljedica remodeliranja miokarda za vrijeme aktivnosti. Nadalje VT se javlja kao posljedica različitih patoloških stanja kao što su PSG, nasljedne kardiomiopatije, miokarditisi ili kao posljedica operacija na srcu. ISS u djece je entitet koji se ne javlja često međutim valja ju spomenuti pošto smrt nastupa kao posljedica malignih aritmija. Uzroci su najčešće hipertrofijska kardiomiopatija te bolesti ionskih kanala u srcu. Od bradiaritmijskih poremećaja najčešći je kongenitalni CHB. Osim specifičnosti zbog dobi pojave određene aritmije, specifičnost u djece je i simptomatologija što se posebno očituje kod novorođenčadi i dojenčadi. Simptomi poput odbijanja hranjenja, umora, kašlja, plača te kod starije djece palpitacija specifični su za dječju dob. Dijagnostika gotovo svih ovih poremećaja je ista. Uključuje pravilnu anamnezu, fizikalni pregled, snimanje EKG-a, ultrazvuk srca te ukoliko je potrebno elektrofiziološko ispitivanje. Što se terapije tiče neke aritmije zahtijevaju samo praćenje, dok se kod ostalih liječenje temelji uglavnom na farmakoterapiji te u nekim akutnijim slučajevima može se učiniti sinkronizirana kardioverzija odnosno elektrofiziološki ih liječiti. Zaključno, aritmije u djece nisu česta patologija međutim potrebno ih je na vrijeme prepoznati, liječiti te prevenirati kako ne bi dovele do mogućih kobnih posljedica.

## 5. Sažetak

Poremećaji srčanog ritma ili aritmije označavaju svaku anomaliju u frekvenciji, ritmu, mjestu nastanka i provođenju električnog impulsa kroz srce. Aritmije u dječjoj populaciji rijetka su patologija. S obzirom na široki spektar stanja koja ih mogu uzrokovati i sama prognoza se razlikuje od benignijih aritmija prema malignijim. Specifičnost je da u djece učestalost pojedine aritmije ovisi o dobi. Kao i u odrasloj populaciji mogu se podijeliti na poremećaje stvaranja i provodnje impulsa te s obzirom na frekvenciju na tahiaritmije i bradiaritmije. Također ovisno o ishodištu dijele se na supraventrikularne i ventrikularne. Općenito su češće supraventrikularne aritmije koje imaju i bolju prognozu. Najčešći uzrok aritmija u dječjoj dobi su prirođene srčane greške. S obzirom na vrstu poremećaja srčanog ritma ovisi i njena simptomatologija, a u konačnici i prognoza. U najučestalije simptome se ubrajaju palpitacije, umor, odbijanje hranjenja, kašalj te katkada simptomi i znakovi zatajivanja srca. Što se tiče dijagnostike osim simptoma su elektrokardiografija odnosno koja može dati mnogo informacija ukoliko se zna pravilno interpretirati. Nakon otkrivanja potrebno je učiniti daljnju obradu ovisno o nalazu koja može uključivati laboratorijske nalaze, ultrazvuk srca, genetsko testiranje te po potrebi invazivne metode poput elektrofiziološkog testiranja. Terapijske opcije su farmakološko liječenje simptoma i uzroka, prevencija putem ugradnje implantabilnih kardioverter defibrilatora za prevenciju iznenadne srčane smrti odnosno ugradnje srčanih elektrostimulatora te u nekim slučajevima elektrofiziološko liječenje putem ablacije mjesta izvorišta aritmije.

## Summary

Arrhythmias in children are defined as any abnormality or a change in the regular heart rhythm. Changes include abnormalities in heart rhythm frequency, regularity or place of impulse origin. In pediatric population arrhythmias are not common. The incidence depends on child's age. Arrhythmias can be divided in two major groups that include: abnormal impulse origin and abnormal impulse conduction. Clinically they are divided in tachyarrhythmias and bradyarrhythmias. The most common causes in children are congenital heart diseases. Clinical presentation in children is very uncommon. It includes palpitations, fatigue, food refusal, cough and sometimes heart failure related symptoms and signs. The main diagnostic tool is electrocardiogram which can give much information if it is interpreted correctly. Other diagnostic tools include laboratory testing, echocardiography, genetic testing and sometimes invasive procedures such as electrophysiological study. Therapeutic options in children include pharmacotherapy, prevention of sudden cardiac death by implanting cardioverter defibrillators and ablation of the arrhythmia origin with invasive procedures.

## 6. Literatura

1. Guyton AC, Hall JE. Medicinska fiziologija, Medicinska naklada, trinaesto izdanje, Zagreb, 2012.
2. Hans- Holger Ebert. Vodič kroz EKG: Tumačenje i diferencijalna dijagnoza, Placebo, Split, 2007.
3. Cardiovascular Physiology Concept, Richard E. Klabunde, PhD, <https://www.cvphysiology.com/Arrhythmias/A004>
4. Pacijenti sa srčanim aritmijama u sestrinskoj praksi, [Slika] (bez dat.) Preuzeto 9.12.2020., [preuzeto sa https://repositorij.unin.hr/islandora/object/unin%3A1043/datastream/PDF/view](https://repositorij.unin.hr/islandora/object/unin%3A1043/datastream/PDF/view)
5. Stjepan Gamulin, Matko Marušić, Zdenko Kovač i suradnici. Patofiziologija, Medicinska naklada sedmo, obnovljeno i izmijenjeno izdanje, Zagreb 2011.
6. Perry JC. Supraventricular tachycardia. In: Science and Practice of Pediatric Cardiology, 2nd, Garson A Jr, Bricker JT, Fisher DJ, Neish SR (Eds), Williams and Wilkins, Baltimore 1998. p.2059.
7. Tripathi A, Black GB, Park YM, Jerrell JM, Actors associated with the occurrence and treatment of supraventricular tachycardia in a pediatric congenital heart disease cohort., *Pediatr Cardiol.* 2014;35(2):368.
8. The normal ECG in childhood and adolescence; David F Dickinson; *Heart* 2005;91:1626–1630
9. Sekar RP. Epidemiology of arrhythmias in children. *Indian Pacing Electrophysiol J.* 2008;8(Suppl. 1):S8-S13.
10. Life in the fast lane, [Slika] (bez dat.) Preuzeto 28.10.20. sa <https://litfl.com/paediatric-ecg-interpretation-ecg-library>
11. Irregular heart rhythm (arrhythmias) in children; Andrew D Blafox, MD; 2020.
12. Life in the fast lane, [Slika] (bez dat.) Preuzeto 28.10.20. sa <https://litfl.com/sinus-arrhythmia-ecg-library/>
13. Ra-id Abdulla, William Bonney, Omar Khalid, Sawsan Awad. Pediatric Electrocardiography: An Algorithmic Approach to Interpretation, 1st edition, Springer, Switzerland 2016.

14. Borys Surawicz, Timothy Knilans. Chou's Electrocardiography in Clinical Practice: Adult and pediatric, 6th edition, 2008.
15. Martucci V, Cerekja A, Caiaro A, Bosco G, Lucchini R, Piacentini G, Marino B, Ventriglia F. Blocked atrial bi/trigeminy in utero evolving in supraventricular tachycardia after birth. Case Rep Obstet Gynecol. 2012.
16. ECG Educator Blog, [Slika] (bez dat.) Preuzeto 11.11.20. <https://ecg-educator.blogspot.com/2016/11/premature-atrial-contraction-pac.html>
17. Ronald J Kanter, John K Triedman, Carrie Armsby. Atrial tachyarrhythmias in children, UpToDate, 2018.
18. Sung RJ, Styperek JL, Myerburg RJ, Castellanos A. Initiation of two distinct forms of atrioventricular nodal reentrant tachycardia during programmed ventricular stimulation in man, Am J Cardiol. 1978;42(3):404.
19. Wikiwand, [Slika] (bez dat.) Preuzeto 13.11.20. [https://www.wikiwand.com/en/Atrioventricular\\_reentrant\\_tachycardia](https://www.wikiwand.com/en/Atrioventricular_reentrant_tachycardia)
20. Washington heart rythm association, [Slika] (bez dat.) Preuzeto 13.11.20. <https://www.washingtonhra.com/arrhythmias/av-nodal-reentrant-tachycardia-avnrt.php>
21. Jaeggi ET, Gilljam T, Bauersfeld U, Chiu C, Gow R. Electrocardiographic differentiation of typical atrioventricular node reentrant tachycardia from atrioventricular reciprocating tachycardia mediated by concealed accessory pathway in children, Am J Cardiol. 2003;91(9):1084.
22. Life in the fast lane, [Slika] (bez dat.) Preuzeto 13.11.20., <https://litfl.com/supraventricular-tachycardia-svt-ecg-library/>
23. Life in the fast lane, [Slika] (bez dat.) Preuzeto 13.11.20. <https://litfl.com/pre-excitation-syndromes-ecg-library/>
24. Niehues LJ, Klovenski V. Vagal Maneuver. [Updated 2020 Jul 10]. In: StatPearls [Internet]. Treasure Island (FL): StatPearls Publishing; 2020.
25. Paul T, Bertram H, Bökenkamp R, Hausdorf G. Supraventricular tachycardia in infants, children and adolescents: diagnosis, and pharmacological and interventional therapy, Paediatr Drugs. 2000;2(3):171.
26. de Caen AR, Berg MD, Chameides L, Gooden CK, Hickey RW, Scott HF, Sutton RM, Tijssen JA, Topjian A, van der Jagt ÉW, Schexnayder SM, Samson RA. Part 12: Pediatric

- Advanced Life Support: 2015 American Heart Association Guidelines Update for Cardiopulmonary Resuscitation and Emergency Cardiovascular Care, *Circulation*. 2015; 132(18 Suppl 2):S526-42,
27. Radford DJ, Izukawa T. Atrial fibrillation in children, *Pediatrics*. 59(2):250, 1977.
  28. Campbell RW, Smith RA, Gallagher JJ, Pritchett EL, Wallace AG. Atrial fibrillation in the preexcitation syndrome, *Am J Cardiol*. 1977; 40(4):514
  29. Luedtke SA, Kuhn RJ, McCaffrey FM. Pharmacologic management of supraventricular tachycardias in children. Part 2: Atrial flutter, atrial fibrillation, and junctional and atrial ectopic tachycardia. *Ann Pharmacother*. 1997; 1347-59.
  30. Shah SS, Hellenbrand WE, Gallagher PG. Atrial flutter complicating neonatal Coxsackie B2 myocarditis, *Pediatr Cardiol*. 1998;19(2):185.
  31. Atrial Flutter in Infants; Karen M. Texter, Naomi J. Kertesz, Richard A. Friedman, Arnold L. Fernich; *Journal of the American College of Cardiology*; 2006.
  32. Yan Huo, Frieder Braunschweig, Thomas Gaspar, Sergio Richter, Robert Schönbauer, Philipp Sommer, Arash Arya, Sascha Rolf, Andreas Bollmann, Gerhard Hindricks, Christopher Piorkowski, Diagnosis of atrial tachycardias originating from the lower right atrium: importance of P-wave morphology in the precordial leads V3–V6, *EP Europace*, 2015.; Volume 15, Issue 4
  33. Bauersfeld U, Gow RM, Hamilton RM, Izukawa T. Treatment of atrial ectopic tachycardia in infants < 6 months old. *Am Heart J* 1995; 129:1145.
  34. Life in the fast lane, [Slika] (bez dat.) Preuzeto 10.12.2020. <https://litfl.com/multifocal-atrial-tachycardia-mat-ecg-library/>
  35. Slide share, [Slika] (bez dat.) Preuzeto 28.10.20. sa <https://pt.slideshare.net/ecgmadesimple/ecg-3-id-619-premature-ventricular-complexes/7>
  36. Life in the fast lane, [Slika] (bez dat.) Preuzeto 28.10.20. <https://litfl.com/premature-ventricular-complex-pvc-ecg-library/>
  37. Duff JP, Topjian A, Berg MD, Chan M, Haskell SE, Joyner BL Jr, Lasa JJ, Ley SJ, Raymond TT, Sutton RM, Hazinski MF, Atkins DL. American Heart Association Focused Update on Pediatric Advanced Life Support: An Update to the American Heart Association Guidelines for Cardiopulmonary Resuscitation and Emergency Cardiovascular Care, *Circulation*. 2018;138(23):e731.

38. Life in the fast lane, [Slika] (bez dat.) Preuzeto 13.12.20. <https://litfl.com/ventricular-tachycardia-monomorphic-ecg-library/>
39. Sakai-Bizmark R, Friedlander SMI, Marr EH, Mena LA, Corral I, Chang RR. Patient Characteristics and Emergency Department Factors Associated with Survival After Sudden Cardiac Arrest in Children and Young Adults: A Cross-Sectional Analysis of a Nationally Representative Sample, 2006-2013., *Pediatr Cardiol.* 2018;39(6):1216. Epub 2018 May 10.
40. Meyer L, Stubbs B, Fahrenbruch C, Maeda C, Harmon K, Eisenberg M, Drezner J. Incidence, causes, and survival trends from cardiovascular-related sudden cardiac arrest in children and young adults 0 to 35 years of age: a 30-year review, *Circulation.* 2012;126(11):1363. Epub 2012 Aug 10.
41. Warning symptoms and family history in children and young adults with sudden cardiac arrest. Drezner JA, Fudge J, Harmon KG, Berger S, Campbell RM, Vetter VL, *J Am Board Fam Med.* 2012 Jul;25(4):408-15
42. Wren C. Sudden death in children and adolescents. *Heart.* 2002;88(4):426-431.
43. Schwartz PJ, Crotti L. QTc behavior during exercise and genetic testing for the long-QT syndrome, *Circulation.* 2011 Nov;124(20):2181-4.
44. Identification of a Family With Inherited Long QT Syndrome After a Pediatric Near-drowning; Michael J. Ackerman and Co-burn J. Porter, *Pediatrics* 1998;101:306
45. Alings M, Wilde A. "Brugada" syndrome: clinical data and suggested pathophysiological mechanism, *Circulation.* 1999;99(5):666.
46. Life in the fast line, [Slika] (bez dat.) Preuzeto 29.12.20. <https://litfl.com/brugada-syndrome-ecg-library/>
47. Epidemiology and cause-specific outcome of hypertrophic cardiomyopathy in children: findings from the Pediatric Cardiomyopathy Registry; Colan SD, Lipshultz SE, Lowe AM, Sleeper LA, Messere J, Cox GF, Lurie PR, Orav EJ, Towbin JA; *Circulation.* 2007;115(6):773
48. Nugent AW, Daubeney PE, Chondros P, et al. The epidemiology of childhood cardiomyopathy in Australia. *N Engl J Med* 2003; 348:1639.
49. Lipshultz SE, Sleeper LA, Towbin JA, et al. The incidence of pediatric cardiomyopathy in two regions of the United States. *N Engl J Med* 2003; 348:1647.

50. Arola A, Jokinen E, Ruuskanen O, et al. Epidemiology of idiopathic cardiomyopathies in children and adolescents. A nationwide study in Finland. *Am J Epidemiol* 1997; 146:385.
51. Life in the fast lane, [Slika] (bez dat.) Preuzeto 30.1.20., <https://litfl.com/hypertrophic-cardiomyopathy-hcm-ecg-library/>
52. Corrado D, Fontaine G, Marcus FI, McKenna WJ, Nava A, Thiene G, Wichter T Arrhythmogenic right ventricular dysplasia/cardiomyopathy: need for an international registry. Study Group on Arrhythmogenic Right Ventricular Dysplasia/Cardiomyopathy of the Working Groups on Myocardial and Pericardial Disease and Arrhythmias of the European Society of Cardiology and of the Scientific Council on Cardiomyopathies of the World Heart Federation; *Circulation*. 2000;101(11):E101.
53. Corrado D, Basso C, Schiavon M, Thiene G, Screening for hypertrophic cardiomyopathy in young athletes, *N Engl J Med*. 1998;339(6):364.
54. Massin MM, Bourguignont A, Coremans C, Comtél, Lepage P, Gérard P. Syncope in pediatric patients presenting to an emergency department, *J Pediatr*. 2004;145(2):223.
55. Al-Khatib SM, Stevenson WG, Ackerman MJ, Bryant WJ, Callans DJ, Curtis AB, Deal BJ, Dickfeld T, Field ME, Fonarow GC, Gillis AM, Granger CB, Hammill SC, Hlatky MA, Joglar JA, Kay GN, Matlock DD, Myerburg RJ, Page RL. 2017 AHA/ACC/HRS Guideline for Management of Patients With Ventricular Arrhythmias and the Prevention of Sudden Cardiac Death: A Report of the American College of Cardiology/American Heart Association Task Force on Clinical Practice Guidelines and the Heart Rhythm Society, *J Am Coll Cardiol*. 2018;72(14):e91
56. Brito-Zerón P, Izmirly PM, Ramos-Casals M, Buyon JP, Khamashta MA. The clinical spectrum of autoimmune congenital heart block, *Nat Rev Rheumatol*. 2015 May;11(5):301-12
57. Brito-Zerón P, Izmirly PM, Ramos-Casals M, Buyon JP, Khamashta MA. Autoimmune congenital heart block: complex and unusual situations, *Lupus*. 2016 Feb;25(2):116-28.
58. Buyon JP, Clancy RM, Friedman DM. Cardiac manifestations of neonatal lupus erythematosus: guidelines to management, integrating clues from the bench and bedside. *Nat Clin Pract Rheumatol*. 2009;5(3):139.
59. Baruteau AE, Behaghel A, Fouchard S, Mabo P, Schott JJ, Dina C, Chatel S, Villain E, Thambo JB, Marçon F, Gournay V, Rouault F, Chantepie A, Guillaumont S, Godart F, Martins RP, Delasalle B, Bonnet C, Fraisse A, Schleich JM, Lusson JR, Dulac Y, Daubert



- JC, Le Marec H, Probst V. Characteristics and long-term outcome of non-immune isolated atrioventricular block diagnosed in utero or early childhood: a multicentre study, *Eur Heart J*. 2012 Mar;33(5):622-9
60. Buyon JP, Kim MY, Copel JA, Friedman DM. Anti-Ro/SSA antibodies and congenital heart block: necessary but not sufficient, *Arthritis Rheum*. 2001;44(8):1723.
61. Jaeggi ET, Hamilton RM, Silverman ED, Zamora SA, Hornberger LK. Outcome of children with fetal, neonatal or childhood diagnosis of isolated congenital atrioventricular block. A single institution's experience of 30 years, *J Am Coll Cardiol*. 2002;39(1):130.
62. Pinsky WW, Gillette PC, Garson A Jr, McNamara DG. Diagnosis, management, and long-term results of patients with congenital complete atrioventricular block, *Pediatrics*. 1982;69(6):728.
63. Groves AM, Allan LD, Rosenthal E. Therapeutic trial of sympathomimetics in three cases of complete heart block in the fetus, *Circulation*. 1995;92(12):3394
64. Kusumoto FM, Schoenfeld MH, Barrett C, Edgerton JR, Ellenbogen KA, Gold MR, Goldschlager NF, Hamilton RM, Joglar JA, Kim RJ, Lee R, Marine JE, McLeod CJ, Oken KR, Patton KK, Pellegrini CN, Selzman KA, Thompson A, Varosy PD. 2018 ACC/AHA/HRS Guideline on the Evaluation and Management of Patients With Bradycardia and Cardiac Conduction Delay: A Report of the American College of Cardiology/American Heart Association Task Force on Clinical Practice Guidelines and the Heart Rhythm Society, *J Am Coll Cardiol*. 2019;74(7):e51
65. Baruteau AE, Pass RH, Thambo JB, Behaghel A, Le Pennec S, Perdreau E, Combes N, Liberman L, McLeod CJ. Congenital and childhood atrioventricular blocks: pathophysiology and contemporary management, *Eur J Pediatr*. 2016;175(9):1235
66. Michaëlsson M, Jonzon A, Riesenfeld T.
67. Isolated congenital complete atrioventricular block in adult life. A prospective study, *Circulation*. 1995;92(3):442.
68. Udink ten Cate FE, Breur JM, Cohen MI, Boramanand N, Kapusta L, Crosson JE, Brenner JI, Lubbers LJ, Friedman AH, Vetter VL, Meijboom EJ. Dilated cardiomyopathy in isolated congenital complete atrioventricular block: early and long-term risk in children, *J Am Coll Cardiol*. 2001;37(4):1129.

## 7. Životopis

Filip Doder rođen je u Zagrebu 27.1.1997. gdje je završio Osnovnu školu Matka Laginje i 2. Gimnaziju. Tijekom osnovnoškolskog i srednjoškolskog obrazovanja aktivno se bavio plivanjem u plivačkom klubu Medveščak s kojim je postizao iznimne uspjehe na državnoj razini. Također sudjeluje i u brojnim natjecanjima na školskoj i županijskoj razini iz biologije i hrvatskog jezika.

Integrirani prediplomski i diplomski studij medicine na Medicinskom fakultetu u Rijeci upisuje 2015.g. Za vrijeme studija za vrijeme treće i četvrte godine redoviti je demonstrator na Katedri za fiziologiju, patofiziologiju i imunologiju, a za vrijeme pete i šeste godine studija na Katedri za internu medicinu.

Tečno govori engleski jezik, a njemačkim i talijanskim se pasivno služi. U slobodno vrijeme voli planinarenje, biciklizam te sport. Također uživa u šetnjama sa psom.