

# Nastanak i liječenje gigantskih kamenaca ileocekalnog urinskog spremnika u pacijenta liječenog cistektomijom zbog intersticijskog cistitisa: prikaz slučaja

---

Crnić, Matilda; Kurosch, Martin; Dotzauer, Robert; Markić, Dean

Source / Izvornik: **Medicina Fluminensis, 2021, 57, 87 - 92**

Journal article, Published version

Rad u časopisu, Objavljena verzija rada (izdavačev PDF)

[https://doi.org/10.21860/medflum2021\\_365345](https://doi.org/10.21860/medflum2021_365345)

Permanent link / Trajna poveznica: <https://urn.nsk.hr/urn:nbn:hr:184:572200>

Rights / Prava: [Attribution 4.0 International](#)/[Imenovanje 4.0 međunarodna](#)

Download date / Datum preuzimanja: **2025-04-24**



Repository / Repozitorij:

[Repository of the University of Rijeka, Faculty of Medicine - FMRI Repository](#)



# Nastanak i liječenje gigantskih kamenaca ileocekalnog urinskog spremnika u pacijenta liječenog cistektomijom zbog intersticijskog cistitisa: prikaz slučaja

## Development and treatment of giant lithiasis of ileocecal urinary reservoir in the patient with interstitial cystitis treated by cystectomy: a case report

Matilda Crnić<sup>1\*</sup>, Martin Kurosch<sup>2</sup>, Robert Dotzauer<sup>2</sup>, Dean Markić<sup>3</sup>

**Sažetak. Cilj:** Cilj ovoga rada je prikazati pacijenta s intersticijskim cistitisom u kojega je došlo do stvaranja kamenaca u novoformiranom urinskom spremniku. **Prikaz slučaja:** Pacijent star 48 godina obrađivan je zbog recidivnih infekcija mokraćnog sustava. Prethodno mu je zbog intersticijskog cistitisa, koji je znatno utjecao na njegovu kvalitetu života, učinjena cistektomija uz oblikovanje urinskog spremnika (Mainz-pouch I). Urološkom obradom pronađena su u području urinskoga spremnika dva velika kamenca dimenzija 77 × 74 mm te 76 × 62 mm uz obostranu hidronefrozu. Kako bi se riješio uzrok rekurentnih urinarnih infekcija, učinjena mu je otvorenim pristupom ekstrakcija oba kamenca. Poslijeoperacijski tijek bio je uredan te je pacijent nastavio s provođenjem intermitentne samokateterizacije uz značajno poboljšanu kvalitetu života. **Zaključak:** U pacijenata s teškim oblikom intersticijskog cistitisa u obzir dolazi učiniti cistektomiju s urinarnom derivacijom. Pojava kamenaca u urinskome spremniku u takvih pacijenata nije česta, a liječenje ovisi o veličini litijaze (otvoreni odnosno endoskopski pristup).

**Ključne riječi:** intersticijski cistitis; kirurgija; urinarna derivacija; urolitijaza

**Abstract. Aim:** The aim of this study is to present a patient with interstitial cystitis who has had a stone formation in a newly formed urinary reservoir. **Case report:** A 48-year-old patient was treated for recurrent urinary tract infections. Previously, due to interstitial cystitis, which significantly affected his quality of life, a cystectomy was performed with the formation of a urinary reservoir (Mainz-pouch I). Diagnostic evaluation revealed two large stones in the urinary reservoir whose dimensions were 77 × 74 mm and 76 × 62 mm with bilateral hydronephrosis. To resolve the cause of recurrent urinary infections, extraction of both stones was done by open access. The postoperative course was uneventful and the patient continued with the implementation of intermittent self-catheterization with a significantly improved quality of life. **Conclusion:** In patients with severe interstitial cystitis, cystectomy with urinary diversion must be considered. The occurrence of calculus in the urine reservoir is not common in such patients and treatment depends on the size of calculi (open or endoscopic approach).

**Key words:** interstitial cystitis; surgery; urinary diversion; urolithiasis

**Napomena:** Prikaz slučaja izrađen je u sklopu radionice „Kako napisati dobar prikaz slučaja?“ u organizaciji časopisa *Medicina Fluminensis* (autorica i voditeljica radionice: doc. dr. sc. Nina Pereza, dr. med.).

<sup>1</sup>Sveučilište u Rijeci, Medicinski fakultet, Rijeka, Hrvatska

<sup>2</sup>Department and Outpatient Clinic for Urology and Pediatric Urology, University Medical Center of Johannes Gutenberg University Mainz, Mainz

<sup>3</sup>Klinika za urologiju, Klinički bolnički centar Rijeka, Rijeka, Hrvatska

\*Dopisni autor:

Matilda Crnić  
Sveučilište u Rijeci, Medicinski fakultet,  
Braće Branchetta 20, 51 000 Rijeka,  
Hrvatska  
E-mail: matilda.crnica@gmail.com

<http://hrcak.srce.hr/medicina>

## UVOD

Intersticijski cistitis (IC) ili sindrom bolnog mjehura je kronična, neinfektivna bolest mokraćnog mjehura nerazjašnjene etiologije. Smatra se da zahvaća od 0,01 % pa do nešto više od 6 % populacije, od čega su više od 90 % oboljelih žene. U osnovi, radi se o hipersenzitivnosti sluznice mokraćnoga mjehura bez detektibilnog uzroka. U patofiziološkoj podlozi nastanka bolesti isprepleću se brojni čimbenici kao što su disfunkcija urotela,

Mainz-pouch I je urinski spremnik koji se radi od ileocekalnog dijela crijeva (terminalni ileum, cekum i uzlazni kolon) s apendixom koji se kroz umbilikalni lijevjak izvodi na površinu tijela te ima ulogu stome putem koje pacijent vrši intermitentnu samokateterizaciju. Ovaj oblik urinskog spremnika odabire se kod suradljivih pacijenata.

neurogeni mehanizmi, oštećenje mikrocirkulacije, upalni ili toksični čimbenici, egzogeni čimbenici ili bolesti nekih drugih organa<sup>1,2</sup>. Očituje se nelagodnom, pritiskom ili bolnošću u području mjehura uz olakšanje nakon mokrenja, kao i smetnjama mokrenja poput polakisurije, nikturije te frekventnog i urgentnog mokrenja. Na IC treba posumnjati kada se isključe ostale bolesti koje mogu izazvati slične simptome kao što su prekomjerno aktivni mokraćni mjehur, neurogeni mjehur, karcinom mjehura, kamenac u mjehuru, radijacijski cistitis, benigna hiperplazija prostate, karcinom prostate, divertikulum uretre, urogenitalne infekcije (cistitis, prostatitis, uretritis), ginekološke maligne bolesti, endometriozna i sl<sup>1</sup>. Raznolikost i brojnost navedenih stanja čini dijagnostički proces dugotrajnim. Konačna dijagnoza postavlja se cistoskopskim pregledom s hidrostenzijom kojom se mogu vidjeti patološke promjene sluznice mjehura (Hunnerov ulkus odnosno krvarenja sluznice mjehura, gdje razlikujemo fenomen „krvavih kapi kiše“ ili pak hemoragične glomerulacije)<sup>1-3</sup>. Zbog prije navedenih simptoma, dugotrajnosti dijagnostičkog procesa, ali i veoma često neefikasnog liječenja, pacijenti imaju značajno narušenu kvalitetu života. IC se može liječiti općim mjerama (promjena prehrane, vježbanje), medikamentoznom terapijom

(pentozan polisulfat, amitriptilin, ciklosporin A, kortikosteroidi), intravezikalnom instilacijom ili aplikacijom raznih tvari u stijenku mjehura (heparin, hijaluronska kiselina, hondroitin-sulfat, lidokain, botulin toksin), a kao krajnje rješenje koriste se kirurške metode među kojima je i cistektomija uz stvaranje urinskog spremnika<sup>1</sup>. Kod pacijenata kojima je napravljen urinski spremnik moguć je razvoj komplikacija, a jedna od rijetkih je stvaranje kamenaca. Za njihovu ekstrakciju najčešće se koristi endoskopski pristup, no u iznimnim situacijama njihova veličina je prevelika za taj način liječenja, te je potrebno pristupiti otvorenom kirurškom zahvatu.

Cilj ovoga rada je prikazati pacijenta kojemu je zbog IC-a napravljena cistektomija uz formiranje urinskog spremnika u kojemu su se stvorili kamenci koji su zbog svoje veličine zahtijevali ekstrakciju otvorenim kirurškim pristupom.

## PRIKAZ SLUČAJA

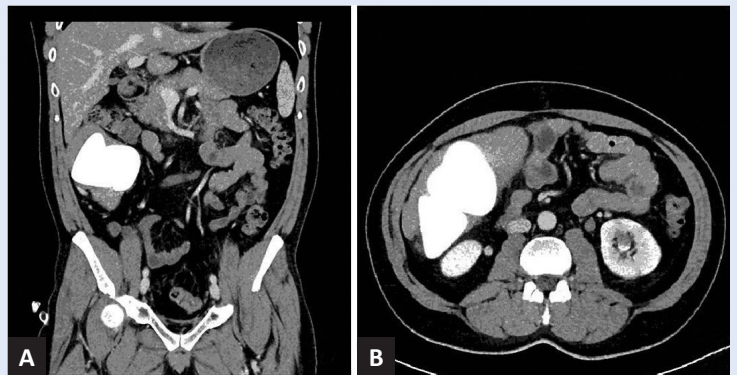
U listopadu 2019. godine pacijent u dobi od 48 godina infektolog upućuje na urološki pregled radi konzultacije o terapiji infekcije mokraćnog sustava. Naime, pacijent se prethodno u više navrata liječio kod urologa. Prve smetnje su počele 20 godina ranije u vidu učestalog mokrenja i bolova u zdjelici prilikom punjenja mjehura, uz gotovo potpuni prestanak bolova nakon mokrenja. Primijenjena je antibiotska terapija uz minimalno poboljšanje. Na cistoskopskom pregledu dvije godine kasnije otkrivena je upalno promijenjena sluznica uretre, tri relativne strikture penilnog dijela uretre te skleroza vrata mjehura. Kod pacijenta je tada uz primjenu antibiotika učinjena interna uretrotomija i discizija vrata mjehura. Zbog sličnih smetnji uretrotomija je ponovljena i iduće godine. U sljedećih nekoliko godina pacijent je zbog navedenih razloga više puta bio liječen antibioticima i alfa-blokatorima, ali simptomi su progredirali uz značajno narušavanje kvalitete života. Na urodinamici nisu pronađeni znakovi nestabilnog detruzora uz maksimalni kapacitet mjehura od 450 ml. Na ponovljenom cistoskopskom pregledu nakon šest godina zamijećeno je crvenilo čitave sluznice mjehura, a prilikom punjenja i pražnjenja mjehura na sluznici se mogao uočiti fenomen „krvavih kapi kiše“, što je govorilo u prilog IC-u (Hunnerov ulkus nije pronađen). S ob-

zirom na anamnezu i cistoskopski nalaz postavljena je dijagnoza IC-a te mu je u ustanovi u inozemstvu u više navrata primijenjena intravezikalna terapija. U samu stijenku mjehura apliciran mu je selenij (antioksidativni učinak), a nakon toga mu je u mjehur instiliran natrijev-hijaluronat (mukopolisaharid kao potencijalna zaštita promijenjene sluznice mjehura), što je dovelo do djelomične regresije simptoma. Unatoč svim pokušajima liječenja pacijentovo stanje se pogoršavalo te je imao jake bolove prilikom punjenja mjehura, mokrio je 40 puta dnevno, a noću svakih pola sata uz značajno reduciran kapacitet mjehura po mikciji. S obzirom na progresiju smetnji i značajno smanjenu kvalitetu života pacijent je prihvatio kirurško liječenje te mu je 2012. godine u inozemstvu (Department and Outpatient Clinic for Urology and Pediatric Urology, University Medical Center of Johannes Gutenberg University Mainz, Mainz) učinjena cistoprostatektomija uz stvaranje urinskoga spremnika (ileocekalni rezervoar po metodi Mainz-pouch I). Patohistološka analiza potvrdila je dijagnozu IC-a. Nakon oporavka od operacije pacijent je samostalno nastavio s intermitentnom samokateterizacijom uz značajno poboljšanje kvaliteta života i prestanak svih dotadašnjih smetnji vezanih uz mokrenje.

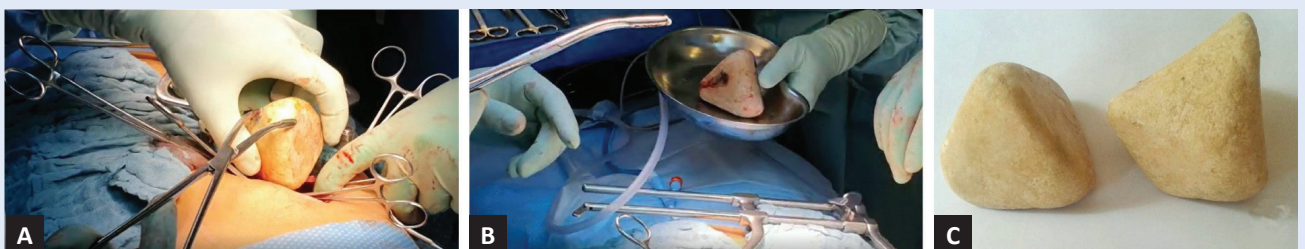
Pacijent je 2019. bio upućen na pregled urologu radi febriliteta do 38 °C uz bolove u lijevoj lumbalnoj loži. Prethodno je bio liječen koamoksiklavom u razdoblju od 7 dana, na što je kratkotrajno postignuto afebrilno razdoblje, nakon kojega je ponovno uslijedio febrilitet praćen zimicom i tresavicom. Laboratorijski nalazi pokazali su povišene vrijednosti C-reaktivnog proteina od 42,1 mg/L (referentna vrijednost: < 5 mg/L), a kvalitativnom analizom urina prisutnost leukocitne esteraze. Ultrazvučnim pregledom otkrivena je lijevostrana hidronefroza II/III stupnja te je pod kontrolom ultrazvuka pun-

ktiran lijevi bubreg, a analiza dobivenog sadržaja ukazala je na bakterijsku infekciju (izolirana *Escherichia coli*). Pacijent je tijekom dva tjedna, prema antibiogramu, primao ciljanu antibiotsku terapiju (intravenski gentamicin 1 – 240 mg uz peroralnu primjenu ciprofloksacina 2 – 500 mg), što je dovelo do brze regresije simptoma. Nakon završetka akutne faze upale učinjena je CT urografija (engl. *Computed Tomography*) kojom su u desnom hemi-abdomenu u području urinskoga spremnika prikazana dva kamenca dimenzije 77 – 74 mm te 76 – 62 mm uz hidronefrozu i upalne promjene u regresiji u oba bubrega (slika 1). Tri tjedna kasnije pacijent je ponovno postao visoko febrilan. Liječenje je započeto parenteralnom primjenom gentamicina (1 – 240 mg) i ertapenema (1 – 1000 mg), a po dospijeću urinokulture (izoliran *Enterococcus faecalis*) koamoksiklavom (3 – 1200 mg intravenski, zatim 2 – 1000 mg peroralno). Do kirurškog zahvata nastavio je profilaktičko peroralno uzimanje nitrofurantoina (100 mg).

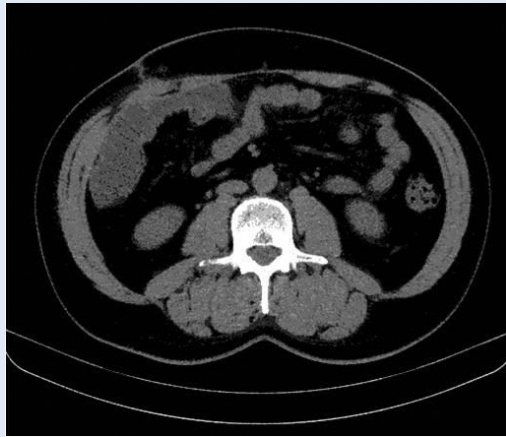Krajem 2019. godine pacijentu je u spomenutoj ustanovi u inozemstvu učinjena ekstrakcija dva velika kamenca u urinskome spremniku (slika 2). Poslijeoperacijski tijek bio je uredan. Na kontrol-



Slika 1. Prikaz kamenaca u urinskom spremniku kompjutoriziranom tomografijom: frontalni (A) i poprečni presjek (B).



Slika 2. Prikaz kirurške ekstrakcije kamenaca iz urinskoga spremnika (A, B i C). (Osobna arhiva dr. Martina Kuroscha, s odobrenjem.)



**Slika 3.** Kompjutorizirana tomografija (frontalni presjek) nakon ekstrakcije kamenaca ne pokazuje ostatne litijaze.

nom ultrazvuku oba bubrega su bila urednog sonografskog prikaza dok CT abdomena i zdjelice nije prikazao ostatnu litijazu niti dilataciju pijelokalicealnog sustava (slika 3). Pet mjeseci po operacijskom zahvatu pacijent je bez smetnji, zadovoljan kvalitetom života uz redovito provođenje intermitentne samokateterizacije.

#### RASPRAVA

Kirurški pristup liječenju IC-a preporučuje se kada unatoč konzervativnoj terapiji ne dolazi do poboljšanja simptoma te se primjenjuje kod oko 10 % pacijenata<sup>4,5</sup>. Ne postoji određeno pravilo koju vrstu operacije bi trebalo primijeniti, već se način izvođenja prilagođava pacijentovim smetnjama, dobi, fizičkom i psihičkom zdravlju, načinu života i sl.<sup>4</sup>. Raspon operacija se kreće od elektrofulguracije Hunnerova ulkusa do cistektomije. Ako izuzmemo elektrofulguraciju kao endoskopsku metodu, najčešće izvođena operacija je supratrigonalna cistektomija uz augmentaciju mjehura s tankim crijevom. U pacijenata u kojih ne želimo da ostane dio mjehura kao mogući izvor bola preporučuje se učiniti cistektomiju uz neki oblik urinarne derivacije. Ovo posljednje učinjeno je i u našeg pacijenta koji je neposredno pred zahvat mokrio noću svakih pola sata, što mu je značajno smanjilo kvalitetu života.

Urinarne derivacije podrazumijeva umetanje izoliranog dijela crijeva (najčešće ileuma ili kolona) u mokraćni sustav. Ona može služiti za provođenje

urina (konduit) ili kao spremnik urina<sup>6</sup>. Mainz-pouch I je urinski spremnik koji se radi od ileocekalnog dijela crijeva (terminalni ileum, cekum i uzlazni kolon) s apendiksom koji se kroz umbilikalni lijevak izvodi na površinu tijela te ima ulogu stome putem koje pacijent vrši intermitentnu samokateterizaciju. Ako korištenje apendiksa nije moguće, kao kontinentni mehanizam koristi se dodatni segment ileuma<sup>6,7</sup>. Ovaj oblik urinskog spremnika odabire se kod suradljivih pacijenata jer je potrebno redovito i ispravno provoditi intermitentnu samokateterizaciju. Prikazani pacijent je s obzirom na svoju životnu dob te mentalnu i fizičku sposobnost bio idealan kandidat za taj oblik liječenja.

Osman i sur. prikazali su efikasnost kirurškog liječenja u 450 pacijenata s IC-om. Kirurško liječenje pridonijelo je značajnom poboljšanju u 77,2 % pacijenata. Subtotalna cistektomija s augmentacijom mjehura učinjena je u 48,6 %, cistektomija s ortotopnim spremnikom urina u 21,9 %, cistektomija i ilealni konduit u 11,2 % te urinarna diverzija bez cistektomije u 18,3 % pacijenata. Ista studija pokazala je kako je poboljšanje simptoma bilo značajnije kod pacijenata koji su bili podvrgnuti totalnoj cistektomiji u odnosu na one kojima je učinjena subtotalna cistektomija ili ista nije niti učinjena. Najvjerojatnije je to posljedica potpunog uklanjanja sluznice mjehura, čime se odstranjuje i tkivo koje je odgovorno za pojavu bola. Najbolji rezultat postignut je kod pacijenata kojima je učinjena totalna cistektomija te ujedno napravljen ortotopni spremnik urina, a najlošiji rezultat imali su oni u kojih je učinjena samo urinarna derivacija. S obzirom na to da se radi o velikim kirurškim zahvatima, treba spomenuti i prisutnost komplikacija u 26,5 % pacijenata i mortalitet od 1,3 %<sup>4</sup>. Totalna cistektomija učinjena je i kod našeg pacijenta kako bi se u potpunosti uklonilo tkivo koje je predstavljalo izvor brojnih i dugotrajnih simptoma koji nisu značajno regredirali na dotad primijenjene metode liječenja.

Jedna od češćih komplikacija urinarnih derivacija je nastanak kamenaca. Javlja se u 5 – 10 % pacijenata s Mainz-pouch derivacijom<sup>6</sup>. Uzroci stvaranja kamenaca mogu se podijeliti u metaboličke, infektivne i strukturalne. Metabolički poremećaj

prisutan u ove skupine pacijenata je hiperkloremična metabolička acidoza koja nastaje zbog zamjene bikarbonatnih i kloridnih iona između urina i površine crijeva koja je u doticaju s urinom, što vodi smanjenju bubrežne resorpcije kalcija i proizvodnje citrata. Ujedno je povećana apsorpcija citrata u crijevnim segmentima, što dovodi do hiperkalciurije i hipocitraturije koje pogoduju alkalizaciji urina amonijevim i fosfatnim ionima koji potiču stvaranje kamenaca. Istraživanja su pokazala kako 14 do 96 % pacijenata s urinarnom derivacijom ima kolonizaciju mokraćnog sustava bakterijama koja je u većini slučajeva asimptomatska i ne zahtijeva liječenje<sup>8,9</sup>. Najčešće izolirane bakterije su *Escherichia coli*, *Enterococcus faecalis*, *Enterococcus faecium* i *Proteus mirabilis*<sup>8</sup>. Bakterije koje imaju enzim ureazu razlažu ureju na amonijak i hidrosilni ion koji pridonose alkalizaciji urina i formiranju struvitnih kamenaca<sup>9</sup>. Refluks koloniziranog urina u gornje urinarne puteve pogoduje razvoju kamenaca gornjeg mokraćnog sustava<sup>10</sup>. Strukturalni čimbenici koji pridonose nastanku litijaze su staza urina uzrokovana stenozom ili strikturom koja sprječava ispiranje spremnika te potiče agregaciju kristala u urinu, zatim prisustvo stranih tijela kao što su neresorptivni šavovi ili ureteralni stentovi, refluks sluzi ili nečista samokateterizacija<sup>8-10</sup>.

Istraživanje koje je uključivalo 401 pacijenta s Mainz-pouch I urinskim spremnikom pokazalo je kako učestalost nastanka litijaze ovisi i o vrsti upotrebljavanog kontinentnog mehanizma. Tako je prilikom korištenja apendiksa učestalost nastanka kamenaca bila 10 % u odnosu na zahvate u kojima je korišten ileum, gdje je pojavnost iznosila 20 %. Mogući uzroci su prisustvo neresorptivnih metalnih staplerskih kopčica (koriste se prilikom upotrebe ileuma), odnosno sama vrsta kontinencijskog mehanizma i kirurške izvedbe<sup>11</sup>.

Litijaza u urinarnom spremniku može dugo vremena biti asimptomatska te samim time i neprepoznata, što pridonosi formiranju kamenaca velikih dimenzija, kao što je to bilo i kod našeg pacijenta. Tako veliki kamenci najčešće se otkrivaju zbog recidivnih uroinfekcija ili osjećaja napeposti ili tupog bola u trbuhu.

Kod dijagnosticiranja je važno obratiti pažnju na veličinu kamenaca kako bi se mogao odabrati od-

govarajući način liječenja. Liječenje kamenaca u pouchu najčešće se provodi endoskopski, transstomalnim putem. Isti se radi lakšeg vađenja mogu prethodno usitniti ultrazvučnom, laserskom ili elektrokinetičkom litotripsijom<sup>6</sup>. U rijetkim slučajevima kamenci su preveliki da bi bili liječeni endoskopskim pristupom te se mora pristupiti otvorenoj kirurškoj ekstrakciji, što je i učinjeno kod prikazanog pacijenta. Dergamoun i sur. prikazali su otvorenu ekstrakciju kamenaca u mlade žene kod koje je u dječjoj dobi zbog ek-

Liječenje kamenaca u pouchu najčešće se provodi endoskopski, transstomalnim putem. Kamenci se radi lakšeg vađenja mogu prethodno usitniti ultrazvučnom, laserskom ili elektrokinetičkom litotripsijom. U rijetkim slučajevima kamenci su preveliki da bi bili liječeni endoskopskim pristupom te se mora pristupiti otvorenoj kirurškoj ekstrakciji, što je i učinjeno kod prikazanog pacijenta.

strofije mjehura učinjen ileocekalni urinski spremnik (nije spomenut točan tip spremnika). Izvađeno je čak pet velikih kamenaca od kojih je najveći imao dimenzije 112 – 101 mm<sup>12</sup>. S obzirom na nepoznat točni tip ileocekalnog spremnika u prethodne pacijentice, kamenci u našeg pacijenta spadaju među najveće koji su izvađeni iz Main-pouch I urinskoga spremnika.

Kod pacijenata s urinskim spremnikom moguć je recidiv litijaze nakon ekstrakcije te je važno provoditi preventivne mjere kao što su redovno i pravilno pražnjenje spremnika, korekcija metaboličke acidoze i liječenje urinarnih infekcija. Preporučuje se i redovito praćenje kako bi se kamenci mogli otkriti dok su im dimenzije zadovoljavajuće za primjenu endoskopskog liječenja, odnosno za korištenje minimalno-invazivnog pristupa.

#### ZAKLJUČAK

IC ili sindrom bolnog mjehura nije česta bolest, ali može izuzetno negativno utjecati na kvalitetu života kao u prikazanog pacijenta koji je dnevno mokrio i do 40 puta. Bolest se dijagnosticira isključivanjem drugih uzroka, a još uvijek ne postoji adekvatno liječenje, što je vidljivo i s obzirom na

mnogobrojne metode liječenja kojima je naš pacijent bio podvrgnut. U pacijenata s izrazitim smetnjama koje potpuno onemogućavaju normalan život, a ujedno i kao krajnji oblik liječenje, može se učiniti cistektomija uz oblikovanje urinskoga spremnika. Nastanak kamenaca u urinskom spremniku je rijetka pojava. Njihovo liječenje se najčešće provodi endoskopskim putem, a u većih kamenaca treba učiniti otvoreni kirurški zahvat.

**Izjava o sukobu interesa:** Autori izjavljuju da ne postoji sukob interesa.

#### LITERATURA

1. Homma Y, Ueda T, Tomoe H, Lin AT, Kuo HC, Lee MH et al. Clinical guidelines for interstitial cystitis and hypersensitive bladder updated in 2015. *Int J Urol* 2016;23:542-9.
2. Albala DM, Morey AF, Gomella LG, Stein JP. *Oxford American Handbook of Urology*. Oxford: Oxford University Press, 2011;172-4.
3. Homma Y. Interstitial cystitis, bladder pain syndrome, hypersensitive bladder and interstitial cystitis/bladder pain syndrome – clarification of definitions and relationships. *Int J Urol* 2019;26:20-4.
4. Osman NI, Bratt DG, Downey AP, Esperto F, Inman RD, Chapple CR. A systematic review of surgical interventions for the treatment of bladder pain syndrome/interstitial cystitis. *Eur Urol Focus* 2020; Forthcoming.
5. Andersen AV, Granlund P, Schultz A, Talseth T, Hedlund H, Frich L. Long-term experience with surgical treatment of selected patients with bladder pain syndrome/interstitial cystitis. *Scand J Urol Nephrol* 2012;46:284-9.
6. Markić D, Španjol J, Rahelić D, Valenčić M. Endoskopsko liječenje kamenca u urinskom spremniku. *Medicina Fluminensis* 2014;50:111-5.
7. Thüroff JW, Riedmiller H, Fisch M, Stein R, Hampe C, Hohenfellner R. Mainz pouch continent cutaneous diversion. *BJU Int* 2010;106:1830-54.
8. Zhang B, Xie H, Liu C. Risk factors of calculi in upper urinary tract after radical cystectomy with urinary diversion. *Actas Urol Esp* 2019;43:568-72.
9. Okhunov Z, Duty B, Smith AD, Okeke Z. Management of urolithiasis in patients after urinary diversions. *BJU Int* 2011;108:330-6.
10. Seth JH, Promponas J, Hadjipavlou M, Anjum F, Sriprasad S. Urolithiasis following urinary diversion. *Urolithiasis* 2016;44:383-8.
11. Wiesner C, Stein R, Pahernik S, Hähn K, Melchior SW, Thüroff JW. Long-term follow up of the intussuscepted ileal nipple and the in situ, submucosally embedded appendix as continence mechanisms of continent urinary diversion with the cutaneous ileocecal pouch (Mainz pouch I). *J Urol* 2006;176:155-9.
12. Dergamoun H, El Makhoukhi ZEB. Giant lithiasis due to urinary stasis related to ileo-caecal bladder. *Pan Afr Med J* 2017;28:50.