

Hibridna jednofotonska emisijska tomografija/kompjutorizirana tomografija (SPECT/CT) somatostatinskih receptora u dijagnostici neuroendokrinih tumora

Maršić, Matej; Klarica Gembić, Tihana; Giroto, Neva; Pribanić, Ivan; Bogović Crnčić, Tatjana; Grbac-Ivanković, Svjetlana

Source / Izvornik: **Medicina Fluminensis, 2021, 57, 73 - 80**

Journal article, Published version

Rad u časopisu, Objavljena verzija rada (izdavačev PDF)

https://doi.org/10.21860/medflum2021_365323

Permanent link / Trajna poveznica: <https://urn.nsk.hr/urn:nbn:hr:184:495948>

Rights / Prava: [Attribution 4.0 International](#)/[Imenovanje 4.0 međunarodna](#)

Download date / Datum preuzimanja: **2024-07-13**



Repository / Repozitorij:

[Repository of the University of Rijeka, Faculty of Medicine - FMRI Repository](#)



Hibridna jednofotonska emisijska tomografija / kompjutorizirana tomografija (SPECT/CT) somatostatinskih receptora u dijagnostici neuroendokrinih tumora

Hybrid SPECT/CT somatostatin receptor imaging of neuroendocrine tumours

Matej Maršić¹, Tihana Klarica Gembic^{2*}, Neva Giroto², Ivan Pribanić³, Tatjana Bogović Crnčić², Svjetlana Grbac-Ivanković²

Sažetak. Cilj: Cilj rada bio je procijeniti doprinos jednofotonske emisijske tomografije / kompjutorizirane tomografije somatostatinskih receptora (SR SPECT/CT) s ^{99m}Tc-EDDA/HYNIC-Tyr3-oktreotidom (^{99m}Tc-Tektrotyd) u dijagnostici i procjeni proširenosti bolesti kod pacijenata oboljelih od neuroendokrinih tumora (NET-ova). **Ispitanici i metode:** Retrospektivno je analizirano 120 SR SPECT/CT snimanja pacijenata s patohistološki dokazanim NET-om s obzirom na vizualizaciju primarnih lezija i metastaza. U 45 pacijenata učinjena je i pozitronska emisijska tomografija ¹⁸F-fluorodeoksiglukozom (¹⁸F-FDG PET/CT) te su nalazi uspoređeni s nalazima SR SPECT/CT-a i vrijednostima kromogranina A. **Rezultati:** Od 120 pacijenata 47 (39 %) je na SR SPECT/CT upućeno nakon odstranjenja primarne lezije. Od preostala 73 pacijenta (61 %), u 56 (77 %) primarni je tumor bio vidljiv SR SPECT/CT-om, a u 9 (12 %) poznata lezija nije akumulirala radiofarmak. U 8 (11 %) pacijenata s NET-om nepoznatog primarnog sjedala nalaz je bio negativan. Od 68 (57 %) pacijenta s dokazanim metastazama, u njih 57 (84 %) bile su vidljive SR SPECT/CT-om, a u 11 (16 %) nisu akumulirale radiofarmak. Od 45 (38 %) pacijenata kojima je učinjen i ¹⁸F-FDG PET/CT, u 27 (60 %) detekcija primarnih lezija i metastaza bila je sukladna nalazu SR SPECT/CT-a. Osjetljivost SR SPECT/CT-a bila je 77 % za primarne lezije i 84 % za metastaze, a ¹⁸F-FDG PET/CT-a 75 % za primarne lezije i 76 % za metastaze. Vrijednosti kromogranina A nisu pokazale statistički signifikantnu korelaciju s nalazima slikovne dijagnostike. **Zaključci:** SR SPECT/CT ima visoku osjetljivost za detekciju NET-ova. Osim toga, potvrđena je komplementarnost s ¹⁸F-FDG PET/CT-om te kod pacijenata s negativnim nalazom SR SPECT/CT-a treba učiniti ¹⁸F-FDG PET/CT i obrnuto.

Ključne riječi: neuroendokrini tumori; somatostatinski receptor; ^{99m}Tc-EDDA/HYNIC-Tyr3-oktreotid; SPECT/CT; ¹⁸F-FDG PET/CT

Abstract. The aim: The aim of this study was to evaluate the significance of somatostatin receptor single-photon emission computed tomography/computed tomography (SR SPECT/CT) with ^{99m}Tc-EDDA/HYNIC-Tyr3-octreotide (^{99m}Tc-Tektrotyd) in diagnostics and staging of patients with neuroendocrine tumours. Patients and methods: We retrospectively enrolled 120 patients with histologically proven NET who underwent SR SPECT/CT between January 2013 and February 2017. The patients' data and SR SPECT/CT findings regarding primary lesion and metastases were analysed. In 45 patients, 2-deoxy-2-¹⁸F-fluoroglucose positron emission computed tomography/computed tomography (¹⁸F-FDG PET/CT) was performed, and the findings were compared to SR SPECT/CT and chromogranin A values. Results: Out of 120 patients, 47 (39%) underwent SR SPECT/CT after surgical removal of the primary lesion. In 73 (61%) remaining patients, the primary lesion was detected on SR SPECT/CT in 56 (77%), in 9 (12%) lesion did not accumulate ^{99m}Tc-Tektrotyd. SR SPECT/CT was negative in the remaining 8 (11%) patients with unknown primary. Out of 68 patients (57%) with metastases,

¹Klinika za otorinolaringologiju i kirurgiju glave i vrata, KBC Rijeka, Rijeka, Hrvatska

²Klinički zavod za nuklearnu medicinu, KBC Rijeka, Rijeka, Hrvatska

³Zavod za medicinsku fiziku i zaštitu od zračenja KBC Rijeka, Rijeka, Hrvatska

***Dopisni autor:**

Tihana Klarica Gembic, dr. med.
Klinički zavod za nuklearnu medicinu
Klinički bolnički centar Rijeka,
Krešimirova 42, 51 000 Rijeka
E-mail: tihana.klarica@gmail.com

<http://hrcak.srce.hr/medicina>

57 (84%) were detected on SR SPECT/CT, while 11 did not accumulate ^{99m}Tc - Tekrotyd. ^{18}F -FDG PET/CT was performed in 45 patients, and findings were concordant with SR SPECT/CT in 27 (60%). The the sensitivity of SR SPECT/CT was 77% for primary lesions and 84% for metastases, and sensitivity of ^{18}F -FDG PET/CT was 75% 76%, respectively. In 70 (58%) patients with available chromogranin A no statistically significant correlation was found with imaging methods. Conclusion: In patients with NET and negative SR SPECT/CT findings, ^{18}F -FDG PET/CT should be recommended and vice versa, because of the complementarity of these procedures.

Key words: neuroendocrine tumours; somatostatin receptor; ^{99m}Tc -EDDA/HYNIC-Tyr3-octreotid; SPECT/CT; ^{18}F -FDG PET/CT

Vjerojatnost da pacijent bude ^{18}F -FDG PET pozitivan nakon negativnog SR SPECT/CT-a iznosi 41 %. Ako je pacijent ^{18}F -FDG PET negativan, vjerojatnost da bude SR SPECT/CT pozitivan je približno 30 %, odnosno, gotovo 1 od 3 pacijenta mogu biti SR SPECT/CT-a pozitivni nakon negativnog nalaza ^{18}F -FDG PET-a.

UVOD

Neuroendokrini tumori (NET-ovi) novotvorine su koje nastaju iz stanica sa svojstvima živčanog tkiva jer sadrže granule u kojima se skladište monoamini te endokrinim svojstvima, odnosno sposobnošću sinteze i sekrecije tih granula. Te stanice nalaze se u raznim dijelovima tijela, a najviše u žlijezdama s unutarnjim izlučivanjem (pinealna žlijezda, hipofiza, hipotalamus, štitnjača, doštitne žlijezde, endokrina gušterača, jajnici, testisi te nadbubrežne žlijezde). Pojedinačne stanice neuroendokrinih karakteristika prisutne su i u bubrezima, egzokrinom gušterači, respiratornom i probavnom sustavu. NET-ovi su vrlo heterogena

skupina neoplazmi relativno niske incidencije koju, osim neuroendokrine diferencijacije, karakterizira niska proliferacija te hipersekrecija bioaktivnih tvari. Oko 30 % ovih tumora su funkcionalni, stoga simptomatski. Zajednička im je ekspresija receptora za somatostatin te specifičnih biomarkera, kao što su kromogranin A, protein CD53 i neuron specifična enolaza¹.

Somatostatinski receptori su transmembranske bjelančevine koje pripadaju skupini G proteina (gvanin nukleotid vezujući protein). Postoji pet podtipova receptora, a u NET-ovima su najčešće izraženi tip 1, 2, 3 i 5, rjeđe 4². NET-ovi se prema podrijetlu dijele na one sa sijelom u prednjem, srednjem i stražnjem segmentu probavne cijevi te na distalno smještene tumore. Prema stupnju razvoja i diferencijaciji, ovisno o Ki-67 indeksu, dijele se na dobro diferencirane i slabo diferencirane neuroendokrine neoplazme, no klasifikacije se razlikuju ovisno o primarnom sijelu tumora (tablica 1)³. Dijagnostika ovih tumora limitirana je zbog varijabilne lokalizacije, manjih dimenzija i sporog rasta, a dijagnostički postupci obuhvaćaju laboratorijske nalaze, specifične biomarkere te slikovne metode. Od specifičnih laboratorijskih pretraga određuje se 5-hidroksiindolooctena kiselina (5-HIAA), serotonin, kromogranin A⁴, a ovisno o sijelu tumora, dijagnostika uključuje ultrazvučni pregled abdomena, endoskopske metode, slikovne dijagnostičke metode i biopsiju tumora⁵. Slikovne dijagnostičke metode uključuju kompjuatoriziranu tomografiju, magnetsku rezonanciju te nuklearno medicinske slikovne metode, koje se od radioloških, primarno morfoloških, razlikuju po tome što prikazuju funkcionalno tumorsko tkivo.

Tablica 1. Klasifikacija neuroendokrinih neoplazmi gastroenteropankreatičnog sustava prema Svjetskoj zdravstvenoj organizaciji iz 2017.

Gradus (Stupanj)	Opis	Ki 67	Mitotički indeks
G1	Dobro diferencirana NEN	< 2	< 2/10
G2	Dobro diferencirana NEN	3 – 20	2 – 20/10
G3	Dobro diferencirana NEN	> 20	> 20/10
G3b	Slabo diferencirana NEN ili NE karcinom - tip malih stanica - tip velikih stanica	> 20	> 20/10
Miješana NE – non NE neoplazma			

*NEN = neuroendokrini neoplazma

U nuklearnoj medicini koriste se radiofarmaci koji omogućuju molekularno oslikavanje tumora vezivanjem za somatostatinske receptore. To su ^{99m}Tc -EDDA/HYNIC-Tyr3-oktreotid (^{99m}Tc -EDDA/HYNIC-TOC; ^{99m}Tc -Tektrotyd), ^{111}In -pentetreotid (^{111}In -Octreoscan) te pozitronski, ^{68}Ga obilježeni analozi somatostatina (DOTATOC, DOTANOC, DOTATATE).

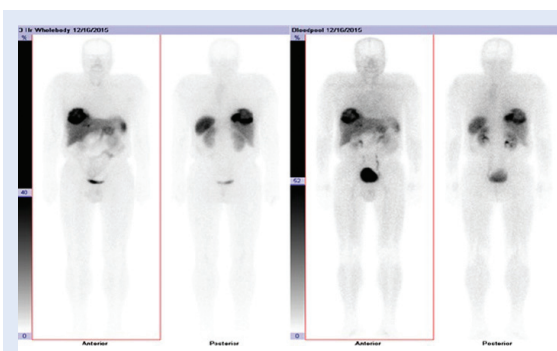
^{99m}Tc -Tektrotyd, koji je korišten u ovom radu, derivat je nikotinske kiseline obilježen metastabilnim izotopom tehnecija (^{99m}Tc) čije je vrijeme poluraspada 6 sati. Redoslijed aminokiselina u dijelu molekule koji se vezuje za somatostatinski receptor jednak je redoslijedu u molekuli somatostatina.

Ovaj radiofarmak akumulira se u jetri, bubrezima i slezeni jer tkiva tih organa fiziološki sadrže receptore za somatostatin⁶, a patološka akumulacija je najčešće vidljiva u gastroenteropankreatičnim (GEP) NET-ovima, karcinoidima, tumorima simpatičkog sustava (feokromocitom, paragangliom, neuroblastom, ganglioneurinom), medularnom karcinomu štitnjače te malignim timomima (slika 1). Osim u NET-ovima, ^{99m}Tc -Tektrotyd se varijabilno može akumulirati i u drugim vrstama tumora, kao što su karcinom dojke, melanom, limfom, karcinom prostate, karcinom pluća nemalih stanica (NSCLC), sarkom, tumor bubrežnih stanica, neki tumori jajnika i meningeom⁷.

Inzulinomi, iako spadaju u NET-ove, imaju slabiju ekspresiju somatostatinskih receptora i nisu pogodni za ovu dijagnostiku^{7,8}.

^{111}In -pentetreotid je uveden u kliničku praksu prije ^{99m}Tc -Tektrotyda, no rjeđe se koristi zbog duljeg vremena poluraspada indija, posljedično većeg radijacijskog opterećenja za pacijenta te duljeg protokola snimanja⁹.

Osim molekularnih radiofarmaka, za detekciju NET-ova koristi se i pozitronska emisijska tomografija / kompjutorizirana tomografija s ^{18}F obilježenom fluorodeoksiglukozom (^{18}F -FDG PET/CT). Ta je slikovna metoda visokosenzitivna ali slabije specifična, jer ^{18}F -FDG omogućuje vizualizaciju tkiva koje pojačano metabolizira glukozu, neovisno o prisutnosti receptora za somatostatin. Stoga nalaz pretrage može biti pozitivan i kod slabije diferenciranih tumora, primjerice kod NET-a višeg stupnja¹⁰, i obrnuto, negativan nalaz ne isključuje dobro diferenciran NET.



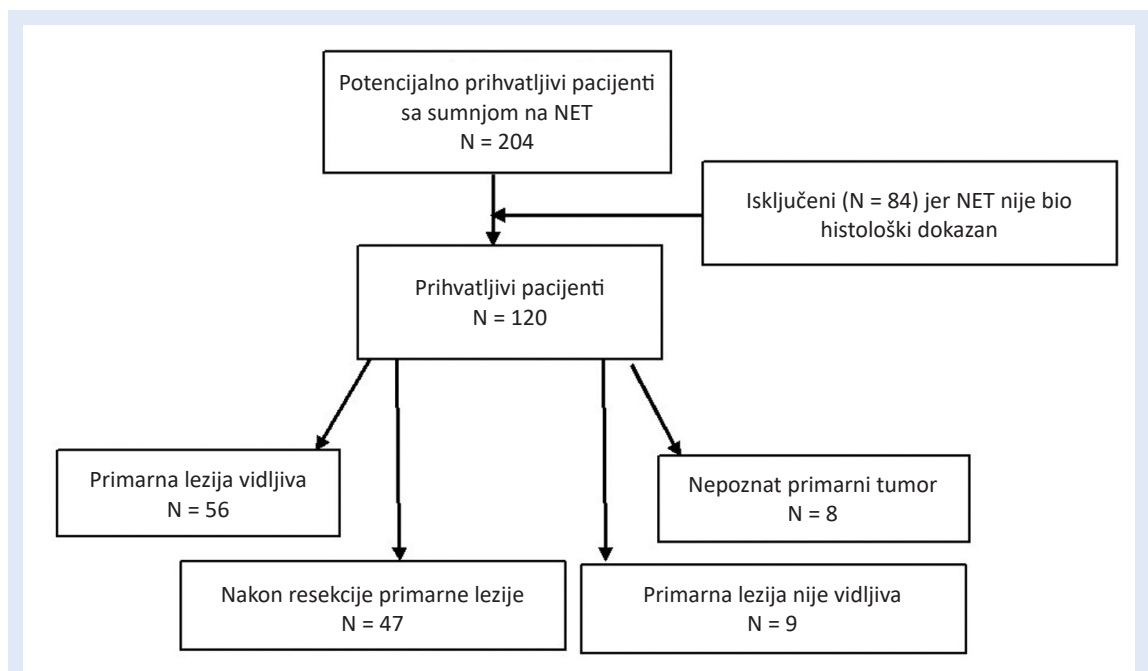
Slika 1. ^{99m}Tc Tektrotyd: snimke cijelog tijela u anteriornoj i posteriornoj projekciji nakon 2 i 4 sata. Vidljiva je patološka akumulacija radiofarmaka u velikoj sekundarnoj leziji jetre

Cilj rada je utvrditi doprinos molekularnog oslikavanja somatostatinskih receptora s ^{99m}Tc -Tektrotydom u dijagnostici i procjeni proširenosti bolesti kod pacijenata oboljelih od NET-ova u odnosu na patohistološku dijagnozu kao *zlatni standard* te utvrditi postoji li razlika u osjetljivosti za detekciju primarnih lezija u komparaciji s ^{18}F -FDG PET/CT-om.

ISPITANICI I METODE

Retrospektivno su analizirane slikovne studije pacijenata koji su u periodu od siječnja 2013. do veljače 2017. godine bili upućeni na pretragu s ^{99m}Tc -Tektrotydom u Klinički zavod za nuklearnu medicinu Kliničkog bolničkog centra Rijeka. Od 204 pacijenta kojima je snimljeno ukupno 280 scintigrama i hibridnih jednofotonskih emisijskih tomografija / kompjutoriziranih tomografija somatostatinskih receptora s ^{99m}Tc -Tektrotydom (SR SPECT/CT), u studiju je uključeno 120, kojima je dijagnosticiran i patohistološki potvrđen NET, budući da su oni bez patohistološke verifikacije bili isključeni iz studije (slika 2). Za potrebe ovog rada uključeno je samo prvo snimanje pojedinog pacijenta. S obzirom na lokalizaciju tumora, kod 32 pacijenta (27 %) primarno je sijelo tumora bilo u gušterači, kod 25 (21 %) u plućima, kod 13 (11 %) u želucu, 12 (10 %) u debelom crijevu, 9 (7 %) u tankom crijevu, 21 (17 %) na ostalim lokacijama, a u 8 (7 %) pacijenata primarni tumor bio je nepoznatog sijela, ali su kod njih bile dokazane metastaze NET-a.

Studije su analizirane s obzirom na akumulaciju ^{99m}Tc -Tektrotyda u primarnoj leziji, njenu lokaliza-



Slika 2. Dijagram pacijenata s neuroendokrinim tumorima uključenih u studiju oslikavanja somatostatinskih receptora

ciju i akumulaciju u metastazama te prikaz lezije i metastaza u ranoj fazi snimanja (prokrvljenost). Od 120 pacijenata uključenih u studiju, kod njih 45 bio je učinjen i ^{18}F -FDG PET/CT te su nalazi uspoređeni. Kod 70 (58 %) pacijenata bile su poznate vrijednosti kromogranina A.

$^{99\text{m}}\text{Tc}$ -Tektrotyd je pripremljen prema uputama proizvođača radiofarmaka (Tektrotyd®, Polatom), kombinacijom HYNIC-[D-Phe1, Tyr3 – oktretid] · TFA i EDDA (etilendiamin-N,N'-dioctena kiselina). Djelatna tvar je analog somatostatina koji se većinom veže za somatostatinski receptor tipa 2, a u manjoj mjeri i za tip 3 i 4⁶.

Svakom pacijentu je intravenski aplicirano 500 – 900 MBq $^{99\text{m}}\text{Tc}$ -Tektrotyda nakon prethodne pripreme koja je uključivala laganu prehranu dan prije snimanja, a po potrebi i primjenu laksativa. Ako je pacijent bio na terapiji somatostatinskim analogima, terapija je prekinuta tjedan dana prije pretrage kod kratkodjelujućih i najmanje tri tjedna kod dugodjelujućih analoga.

Odmah po aplikaciji radiofarmaka učinjeni su scintigrami cijelog tijela u anteriornoj i posteriornoj projekciji (snimka vaskularnih prostora), te nakon dva i četiri sata, na hibridnoj gama kameri s dva detektora (Siemens, Symbia™ T). Nakon dva i četiri sata učinjena je i jednofotonska emisijska tomografija (SPECT) toraksa i abdomena, od vrata

do natkoljenica, uz necirkularnu orbitu, kontinuirano, ukupno 90 pogleda, 8 s po pogledu nakon dva sata. Nakon četiri sata, zbog radioaktivnog raspada tehnecija, pogled je produljen na 10 s. Uz drugo SPECT snimanje snimljen je i niskodozni CT (engl. *low dose*; LDCT) uz korištenje sustava regulacije doze AEC (engl. *automatic exposure control*; automatska kontrola ekspozicije) i DOM (engl. *dose modulation*; modulacija doze). LDCT snimke su fuzionirane s oba SPECT snimanja. Nisu korištena intravenska niti oralna kontrastna sredstva.

Nalaze SR SPECT/CT-a analizirao je i interpretirao specijalist nuklearne medicine. Vidljivi fokusi nakupljanja aktivnosti radiofarmaka intenziteta jednakog ili većeg od akumulacije u jetri smatrali su se pozitivnim u smislu lezija s ekspresijom somatostatinskih receptora, bez obzira je li LDCT-om bio uočljiv morfološki supstrat.

Statistička obrada

Podaci za primarne lezije analizirani su u programu NCSS 12 (NCSS LLC, Kaysville, Utah, SAD). Razlika i omjer osjetljivosti između SR SPECT/CT i ^{18}F -FDG PET/CT oslikavanja analizirana je korištenjem Namove metode¹¹ i metode Blackweldera i Nama¹². Korelacija između vrijednosti kromogranina A i vidljivosti lezija SR SPECT/CT-om i ^{18}F -FDG

PET/CT-om analizirana je korištenjem point-biserial korelacije. Prilikom interpretacije rezultata koristila se razina statističke značajnosti od 0,05.

REZULTATI

Od 120 pacijenata uključenih u studiju, 62 (52 %) su bili muškarci, a 58 (48 %) žene, uz medijan dobi od 62,5 g. (raspon 20 – 83 g.).

Četrdeset i sedam (39 %) pacijenata na pretragu je došlo nakon operacijskog odstranjenja primarne lezije koja je patohistološki karakterizirana kao NET, u svrhu procjene proširenosti bolesti. Od preostala 73 pacijenta (61 %) s prethodno biopsijom dokazanim NET-om, u njih 56 (77 %) primarni je tumor bio pozitivan SR SPECT/CT-om, kod 9 (12 %) nalaz je bio negativan (iako je bio vidljiv LDCT-om), a negativno je bilo i 8 (11 %) pacijenata s NET-om nepoznatog primarnog sijela. Od 56 (77 %) pacijenata kod kojih je primarni tumor bio pozitivan SR SPECT/CT-om, u 45 (80 %) lezije su bile vidljive već na slici vaskularnih prostora, odnosno pojačano prokrvljene.

Od 120 ispitanika poznate metastaze je imalo njih 68 (57 %). Metastaze su na SR SPECT/CT-u bile pozitivne u 57 (84 %) pacijenata, od kojih su u 46 (81 %) bile i pojačano prokrvljene. Kod preostalih 11 (16 %) pacijenata nalaz metastaza na SR SPECT-u bio je negativan, iako su bile vidljive morfološki.

Kod 45 (38 %) pacijenata bio je snimljen i ^{18}F -FDG PET/CT, najkasnije tri mjeseca od SR SPECT/CT pretrage. Kod 21 pacijenta (47 %) snimanje je bilo učinjeno nakon kirurškog odstranjenja primarne lezije. Kod preostala 24 (53 %) pacijenta primarna lezija bila je pozitivna u 18 (75 %), a u 6 (25 %) pacijenata nije se prikazala ovim radiofarmakom. Pacijenata s poznatim metastazama bilo je 34 (76 %), a akumulacija ^{18}F -FDG-a nađena je u 26 njih (76 %).

Od svih pacijenata kojima je učinjena ^{18}F -FDG PET/CT pretraga, u 27 (60 %) nalazi su bili sukladni s nalazom SR SPECT/CT-a, uključujući vizualizaciju i primarne lezije i metastaza (slika 3). Kod 11 pacijenata (24 %) lezije su bile pozitivne samo na ^{18}F -FDG PET/CT-u, a u 7 (16 %) pacijenata samo na SR SPECT/CT-u.

Prema našim podacima, ako je nalaz SR SPECT/CT-a bio negativan, vjerojatnost da će biti ^{18}F -FDG PET/CT pozitivan iznosila je 40,7 %. Ako je nalaz

^{18}F -FDG PET/CT-a bio negativan, vjerojatnost da bude SR SPECT/CT pozitivan iznosila je 30,4 %.

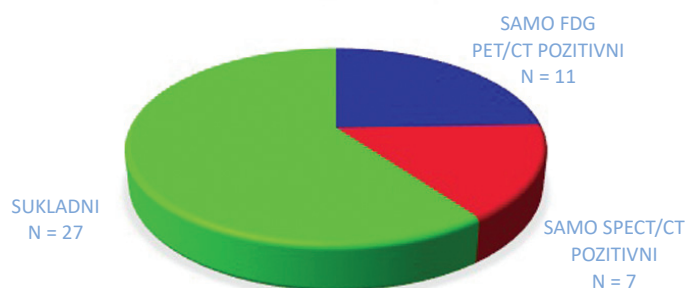
Senzitivnost SR SPECT/CT-a u pacijenata s već histološki dokazanim NET-om iznosila je 77 % za primarne lezije, a 84 % za metastaze, dok je senzitivnost ^{18}F -FDG PET/CT-a iznosila 75 % za primarne lezije i 76 % za metastaze. Nije bilo lažno pozitivnih nalaza.

Nul-hipoteza da je razlika osjetljivosti ^{18}F -FDG PET/CT-a i SR SPECT/CT-a u detekciji primarnih lezija manja ili jednaka nuli ne može se odbaciti

U pacijenata s negativnim nalazom SR SPECT/CT treba planirati ^{18}F -FDG PET/CT i obrnuto, s obzirom na to da se radi o komplementarnim pretragama.

($p = 0,17$ prema Namovu testu razlike osjetljivosti). Također, nul-hipoteza da je razlika osjetljivost ^{18}F -FDG PET/CT-a i SR SPECT/CT-a u detekciji primarnih lezija veća ili jednaka nuli ne može se odbaciti ($p = 0,83$ prema Namovu testu razlike osjetljivosti). Nadalje, hipoteza da je osjetljivost ^{18}F -FDG PET/CT-a inferiorna u odnosu na osjetljivost SR SPECT/CT-a u detekciji primarnih lezija može se odbaciti ($p = 0,026$ prema metodi Blackwelder i Nama), odakle slijedi da ^{18}F -FDG PET/CT po osjetljivosti u detekciji primarnih lezija nije inferioran u odnosu na SR SPECT/CT. Iz navedenog slijedi da je vjerojatnost nezanemariva da su pretrage po osjetljivosti u detekciji primarnih lezija podjednake, odnosno da nema značajne razlike između ^{18}F -FDG PET/CT-a i SR SPECT/CT-a u detekciji primarnih lezija.

SUKLADNOST SPECT/CT I PET/CT NALAZA



Slika 3. Sukladnost ^{18}F -FDG PET/CT i SR SPECT/CT nalaza u 45 pacijenata s neuroendokrinim tumorom

Vrijednosti kromogranina A bile su dostupne u 70 (58 %) pacijenata, a povišene su vrijednosti (> 100 pmol/L) zabilježene kod njih 42 (60 %) uz medijan vrijednosti 249 pmol/L (raspon 3,2 – 3214,1 pmol/L). Statističkom analizom nije dokazana značajna korelacija vrijednosti kromogranina A i SR SPECT/CT nalaza ($r = 0,23$, $p = 0,0578$). Također, nije dobivena statistička značajna korelacija vrijednosti kromogranina A i ^{18}F -FDG PET/CT nalaza ($r = 0,23$, $p = 0,22$), uz napomenu da bi rezultati bili pouzdaniji da je statistički uzorak bio veći.

RASPRAVA

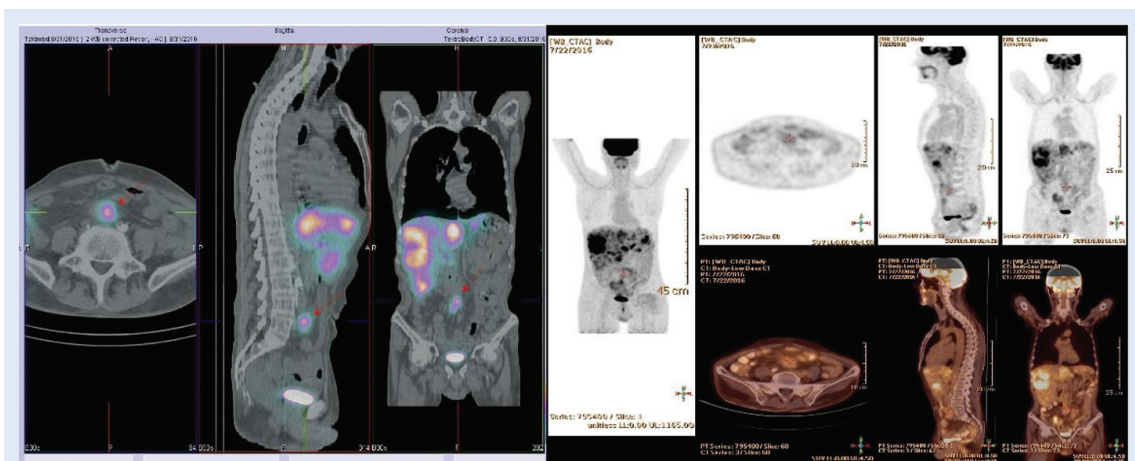
NET-ovi čine vrlo heterogenu skupinu tumora, no zajednička im je ekspresija somatostatinskih receptora, što se koristi u dijagnostici, praćenju bolesti i liječenju. SR SPECT/CT s tehnecijskim analogom somatostatina je molekularna nuklearno medicinska slikovna dijagnostička metoda koja omogućuje vizualizaciju tkiva s ekspresijom ovih receptora uz senzitivnost od 73 – 88 % i specifičnost od 90 – 95 %¹³.

U ovaj rad bilo je uključeno 120 pacijenata s već patohistološki dokazanim NET-om, od kojih je 45 (37,5 %) imalo već odstranjen primarni tumor, stoga smo određivali samo senzitivnost pretraga. U podskupini od 73 pacijenta (61 %) koji nisu operativno liječeni, primarni tumor bio je vidljiv SR SPECT/CT-om u njih 56 (77 %). Senzitivnost pretrage za detekciju primarnog tumora tako je procijenjena na 77 %, što je u skladu s podacima iz literature^{13,14}.

Od 68 (57 %) pacijenata koji su imali već dokazane metastaze, u 57 (84 %) su se prikazale SR SPECT/CT-om. Izostanak vizualizacije somatostatinskih receptora u preostalih 11 (16 %) pacijenata u lezijama koje su inače morfološki bile vidljive upućuje na zaključak da su te lezije izgubile ekspresiju receptora za somatostatin, pa tako i sposobnost vezanja ovog radiofarmaka, što bi moglo upućivati na promjene u histološkoj građi tumorskog tkiva u smislu dediferencijacije¹⁵.

Većina primarnih i sekundarnih lezija bila je vidljiva već u ranoj fazi snimanja, odmah po aplikaciji radiofarmaka, što upućuje da su lezije pojačano vaskularizirane. S obzirom na to da o procjeni prokrvljenosti NET lezija SR SPECT/CT-om nismo našli podataka, osim vlastitog prikaza slučaja¹⁶, rezultat nije moguće usporediti s literaturom, no postoje radovi o drugim vrstama tumora koji su dokazali da je pojačana prokrvljenost, detektirana drugim slikovnim dijagnostičkim metodama, povezana s biološkom agresivnošću tumora¹⁷. Stoga bi bilo korisno u daljnjim istraživanjima podatak o prokrvljenosti primarnog tumora i metastaza usporediti s markerima vezanim uz prokrvljenost, a koji se mogu dobiti patohistološkom analizom te indirektno upućuju na agresivnost tumora (tumorska neoangiogeneza i sl.)¹⁸, kao i s Ki-67 i mitotičkim indeksom (tablica 1).

^{18}F -FDG PET/CT je vrlo osjetljiva slikovna dijagnostička metoda kojom se tumorsko tkivo otkriva na temelju povećanog metabolizma glukoze. Prednost ove metode je visoka osjetljivost, no specifič-



Slika 4. Multiple NET lezije jetre i mezenterija. **Lijeva slika:** lezija mezenterija nakuplja $^{99\text{m}}\text{Tc}$ Tektrotyd, kao i lezije jetre (crvena strelica). **Desna slika:** lezija mezenterija vrlo blijedo nakuplja ^{18}F -FDG (crvena oznaka), a lezije jetre pokazuju visoku metaboličku aktivnost.

nost je relativno niska jer pretragom nije moguće diferencirati tip tumora. Kod dobro diferenciranih NET-ova, odnosno nižeg gradusa (npr. G1 i G2, tablica 1.), može se očekivati slabiji prikaz tumorskog tkiva ^{18}F -FDG PET/CT-om zbog slabijeg potencijala rasta i niže metaboličke aktivnosti tumora.

Ovom pretragom bilo je obuhvaćeno svega 45 (38 %) od ukupno 120 pacijenata, stoga je usporedba sa SR SPECT/CT-om učinjena na malom broju pacijenata, što je nedostatak rada. Ipak, analiza je pokazala kako vjerojatnost da pacijent bude ^{18}F -FDG PET/CT-om pozitivan nakon negativnog SR SPECT/CT-a iznosi 40,7 %, što nije zanemarivo. S druge strane, ako je pacijent ^{18}F -FDG PET/CT-om negativan, vjerojatnost da bude SR SPECT/CT-om pozitivan je oko 30 %, odnosno 1 od 3 pacijenta može biti SR SPECT/CT-om pozitivan. Zaključno, nakon negativnog nalaza prve, nalaz druge pretrage može biti pozitivan i obrnuto, što upućuje na njihovu komplementarnost, jer prikazuju različita svojstva NET-ova (slika 4). Kromogranin A je široko prihvaćen biomarker koji se koristi u dijagnostici i praćenju pacijenata oboljelih od NET-a. Pripada grupi granina, kiselih proteina koji su glavna komponenta sekretornih granula različitih endokrinih i neuroendokrinih stanica. Poznato je da koncentracija kromogranina A može biti niža, ili čak unutar granica normale u slučaju NET-a slabijeg proliferativnog potencijala, ali i kod slabo diferenciranih NET-ova koji su izgubili sposobnost stvaranja sekretornih vezikula i stoga ne izlučuju kromogranin A¹⁹.

U našoj skupini pacijenata s patohistološki dokazanim NET-om nalaz kromogranina A bio je dostupan za 70 (58 %) pacijenata, a vrijednost je bila povišena tek u 42 (60 %). Iako bi se takav rezultat mogao objasniti gore navedenim razlozima, budući da nije učinjena analiza vrijednosti kromogranina A prema stupnju diferencijacije tumora, ovaj rad ne može potvrditi takav zaključak. U našoj skupini pacijenata korelacija SR SPECT/CT-a i ^{18}F -FDG PET/CT-a s vrijednostima kromogranina A je mala i nije statistički značajna, stoga niske ili uredne vrijednosti kromogranina A treba uzeti s rezervom.

ZAKLJUČAK

Senzitivnost SR SPECT/CT i ^{18}F -FDG PET/CT pretrage za primarne lezije kod pacijenata s dokazanim

NET-om je podjednaka (77 % vs. 75 %), a za metastaze je senzitivnost SR SPECT/CT-a 84 % vs. 76 % za ^{18}F -FDG PET/CT. Nije bilo lažno pozitivnih nalaza. Budući da je većina pozitivnih lezija pokazala i pojačanu prokrvljenost, SR SPECT/CT-om je korisno uvijek snimiti i ranu fazu distribucije radiofarmaka jer može ukazivati na agresivniji tip tumora. Iako je kromogranin A vrijedan marker u dijagnostici i praćenju NET-a, njegove vrijednosti nemaju statistički značajnu korelaciju s nalazima ovih slikovnih metoda.

Podaci dobiveni na ovoj populaciji pacijenata pokazuju visoku vrijednost SR SPECT/CT-a u detekciji primarnog NET-a i procjeni proširenosti kada se sumnja na metastatsko širenje bolesti. U pacijenata s negativnim nalazom SR SPECT/CT-a treba planirati ^{18}F -FDG PET/CT i obrnuto, budući da se radi o komplementarnim pretragama.

Izjava o sukobu interesa: Autori izjavljuju da ne postoji sukob interesa.

LITERATURA

1. Oronsky B, Ma PC, Morgensztern D, Carter CA. Nothing But NET: A Review of Neuroendocrine Tumors and Carcinomas. *Neoplasia*. 2017;19:991-1002.
2. Wang L, Tang K, Zhang Q, Li H, Wen Z, Zhang H et al. Somatostatin receptor-based molecular imaging and therapy for neuroendocrine tumors. *BioMed Res Int*. 2013; 102819.
3. Lloyd RV, Osamura RY, Klöppel G, Rosai J. WHO classification of tumours of endocrine organs, 4th ed. Lyon: International Agency for Research on Cancer. 2017;209-240.
4. Herrera-Martínez AD, Hofland LJ, Gálvez Moreno MA, Castaño JP, de Herder WW, Feelders RA. Neuroendocrine neoplasms: current and potential diagnostic, predictive and prognostic markers. *Endocrine-Related Cancer*. 2019;26:R157-R179.
5. Maxwell JE, Howe JR. Imaging in neuroendocrine tumors: an update for the clinician. *Int J Endocr Oncol*. 2015;2:159-168.
6. Polatom.pl [Internet]. National Centre For Nuclear Research Radioisotope Centre POLATOM, Inc. c2005-20 [cited 2020 Jun 22]. Available from: <https://www.polatom.pl/sites/default/files/polatom-20181212-tektrotyd.pdf>.
7. Artiko V, Sobic-Saranovic D, Pavlovic S, Petrovic M, Zuvella M, Antic A et al. The clinical value of scintigraphy of neuroendocrine tumors using (99m)Tc-HYNIC-TOC. *J Buon*. 2012;17:537-542.
8. Shah S, Purandare N, Agrawal A, Rangarajan V. A pictorial review on somatostatin receptor scintigraphy in neuroendocrine tumors: The role of multimodality imaging with SRS and GLUT receptor imaging with FDG PET-CT. *Indian J Radiol Imaging*. 2012;22:267-275.
9. Bombardieri E, Aktolun C, Baum RP, Bishof-Delaloye A, Del Vecchio S, Maffioli L et al. 111In -pentetreotide

- scintigraphy procedure guidelines for tumour imaging. *Eur J Nucl Med Mol Imaging*. 2010;1441-1448.
10. Chan DL, Pavlakis N, Schembri GP, Bernard EJ, Hsiao E, Hayes A et al. Dual Somatostatin Receptor/FDG PET/CT Imaging in Metastatic Neuroendocrine Tumours: Proposal for a Novel Grading Scheme with Prognostic Significance. *Theranostics*. 2017;7:1149-1158.
 11. Nam JM. Establishing equivalence of two treatments and sample size requirements in matched-pairs design. *Biometrics*. 1997;53:1422-30.
 12. Nam JM, Blackwelder WC. Analysis of the ratio of marginal probabilities in a matched-pair setting. *Stat Med*. 2002;21:689-99.
 13. Liepe K, Becker A. ^{99m}Tc-Hynic-TOC imaging in the diagnostic of neuroendocrine tumors. *World J Nucl Med*. 2018;17:151-156.
 14. Sepúlveda-Méndez J, de Murphy C, Pedraza-López M, Murphy-Stack E, Rojas-Bautista JC, González-Treviño O. Specificity and sensitivity of ^{99m}Tc-EDDA/HYNIC-Tyr3-octreotide (^{99m}Tc-TOC) for imaging neuroendocrine tumors. *Nucl Med Commun*. 2012;33:69-79.
 15. Panagiotidis E, Alshammari A, Michopoulou S, Skoura E, Naik K, Maragkoudakis E et al. Comparison of the impact of ⁶⁸Ga-DOTATATE and ¹⁸F-FDG PET/CT on clinical management in patients with Neuroendocrine tumors. *J Nucl Med*. 2017;58:91-98.
 16. Giroto N, Bogović-Crnčić T, Grbac-Ivanković S, Valković-Zujić P. Glomus Tumor of the Neck Detected With ^{99m}Tc-EDDA HYNIC-TOC. *Clin Nucl Med*. 2017;42:758-760.
 17. Yeo DM, Oh SN, Jung CK, Lee MA, Oh ST, Rha SE et al. Correlation of dynamic contrast-enhanced MRI perfusion parameters with angiogenesis and biologic aggressiveness of rectal cancer: Preliminary results. *J Magn Reson Imaging*. 2015;41:474-480.
 18. Yadav L, Puri N, Rastogi V, Satpute P, Sharma V. Tumour Angiogenesis and Angiogenic Inhibitors: A Review. *J Clin Diagn Res*. 2015;9:XE01-XE05.
 19. Gut P, Czarnywojtek A, Fischbach J, Bączyk M, Ziemnicka K, Wrotkowska E et al. Chromogranin A – unspecific neuroendocrine marker. Clinical utility and potential diagnostic pitfalls. *Arch Med Sci*. 2016;12:1-9.