

Kirurški dosezi transplantacije bubrega u Rijeci

Fučkar, Željko; Španjol, Josip; Oguić, Romano; Koraca Chinchella, Ivana; Juričić, Kazimir; Markić, Dean

Source / Izvornik: **Medicina Fluminensis : Medicina Fluminensis, 2020, 56, 368 - 379**

Journal article, Published version

Rad u časopisu, Objavljena verzija rada (izdavačev PDF)

https://doi.org/10.21860/medflum2020_245214

Permanent link / Trajna poveznica: <https://um.nsk.hr/um:nbn:hr:184:089856>

Rights / Prava: [Attribution 4.0 International](#) / [Imenovanje 4.0 međunarodna](#)

Download date / Datum preuzimanja: **2024-10-06**



Repository / Repozitorij:

[Repository of the University of Rijeka, Faculty of Medicine - FMRI Repository](#)



Kirurški dosezi transplantacije bubrega u Rijeci

The surgical progress of kidney transplantation programme in Rijeka

Željko Fučkar^{1,2}, Josip Španjol^{1,2}, Romano Oguić^{1,2}, Ivana Koraca Chinchella³, Kazimir Juričić³, Dean Markić^{1,2*}

¹Klinika za urologiju, Klinički bolnički centar Rijeka, Rijeka, Hrvatska

²Medicinski fakultet Sveučilišta u Rijeci, Rijeka, Hrvatska

³Klinika za anesteziologiju, intenzivnu medicinu i liječenje bola, Klinički bolnički centar Rijeka, Rijeka, Hrvatska

Sažetak. Riječki transplantacijski program započeo je eksperimentalnom kirurgijom i organizacijom centra za dijalizu na Odjelu za urologiju Klinike za kirurgiju na Sušaku. Uz pomoć vlastitog iskustva i boravkom u vanjskim centrima izvrsnosti ostvareni su uvjeti za početak rada s kandidatima za transplantaciju bubrega. Tako je 30. siječnja 1971. godine u našem centru učinjena prva uspješna transplantacija bubrega u Hrvatskoj i tadašnjoj Jugoslaviji. Slijedile su godine u kojima je transplantacija bubrega postala rutinski operacijski zahvat, ali zahvat koji je uvijek zahtijevao angažman multidisciplinarnog tima. Tijekom pet desetljeća predanog rada s kirurške strane su uvedena brojna unaprjeđenja transplantacijskoga programa, od kojih su mnoga po prvi put učinjena u Hrvatskoj i u zemljama u okruženju. To su, primjerice, ortotopne transplantacije bubrega, *en-bloc* transplantacija bubrega, transplantacija uz korištenje urinarne derivacije i supstitucije vijugom tankog crijeva, dvostruka transplantacija bubrega te transplantacija potkovičastog bubrega. U ovom preglednom radu prikazat ćemo kirurške posebnosti našega transplantacijskog programa.

Ključne riječi: dvostruka transplantacija bubrega; marginalni darivatelj; ortotopna transplantacija bubrega; transplantacija bubrega; završni stadij kroničnog zatajenja bubrega

Abstract. Kidney transplantation programme in Rijeka started with experimental surgery. The experience from this field combined with education in foreign centers of excellence was a prerequisite for starting this programme on the patients. The first kidney transplantation in our center was performed on January 30th 1971. This was also the first kidney transplantation in Croatia and former Yugoslavia. In the following years the kidney transplantation became a routine surgical procedure but always using multidisciplinary approach. During years and decades of dedicated surgical work many surgical improvements were achieved and many of them were performed in our center for the first time in Croatia and surrounding countries. Some of them are: orthotopic kidney transplantation, *en-bloc* kidney transplantation, transplantation using urinary diversion and transplantation of horseshoe kidney. In this review article we will present surgical achievements of our transplant team.

Key words: dual kidney transplantation; end stage renal disease; kidney transplantation; marginal donor; orthotopic kidney transplantation

***Dopisni autor:**

Izv. prof. dr. sc. Dean Markić, dr. med.
Klinika za urologiju Medicinskog fakulteta
Sveučilišta u Rijeci, Klinički bolnički centar
Rijeka, Tome Strižića 3, 51 000 Rijeka
E-mail: dean.markic@ri.htnet.hr

<http://hrcak.srce.hr/medicina>

UVOD

Prvu eksperimentalnu transplantaciju bubrega učinio je 7. ožujka 1902. godine Emerich Ullmann u Beču¹. Radilo se o autotransplantaciji bubrega u psa, a Ullmann je eksperimentalnoj životinji presadio bubreg u područje vrata. Bubreg je funkcionirao 5 dana. Prva uspješna transplantacija bubrega u ljudi je učinjena 1954. godine u Bostonu između jednojajčanih blizanaca². Njezin uspjeh dao je značajan poticaj razvoju presađivanja organa, kako bubrega tako i drugih organa.

Prva transplantacija bubrega u Rijeci učinjena je 30. siječnja 1971. godine, a darivatelj je bila majka³. Od tada do 31. prosinca 2019. godine učinili smo ukupno 1174 transplantacija. Prvi bubreg dobiven od umrle osobe presađen je 15. svibnja 1972. godine. Tijekom godina kirurška tehnika je u osnovi ostala ista, ali ipak uz određene promjene. U prvo vrijeme se, temeljeno na francuskoj školi, radila ureteroureteralna anastomoza. No, relativno učestale komplikacije (prvenstveno visoka učestalost urinarnih fistula) i iskustva drugih centara dovele su do uvođenja ekstravezikalne ureterovezikalne anastomoze koja se i danas koristi⁴. Također se inicijalno radila terminoterminalna anastomoza između unutarnje ilijačne arterije i renalne arterije presatka. Relativno visoka učestalost stenoze na mjestu anastomoze navela nas je na uvođenje terminolateralne anastomoze renalne arterije presatka s vanjskom ili zajedničkom ilijačnom arterijom, na što je došlo do značajnog smanjenja komplikacija⁵. Vrijedno je napomenuti, a to se najčešće zaboravlja, kako je značajni napredak učinjen pronalaskom monofilamentnog konca za šivanje vaskularnih anastomoza, kao i uporabe catgut konca pri šivanju ureterovezikalne anastomoze. U ovom preglednom radu prikazat ćemo naša kirurška dostignuća, koja su značajno unaprijedila naš transplantacijski program.

URINARNE DERIVACIJE I SUPSTITUCIJE U TRANSPLANTACIJI BUBREGA

Za uspješnu transplantaciju bubrega neophodan je funkcionalan donji dio mokraćnog sustava (mokraćni mjehur i uretra). U određenog broja primatelja postoje abnormalnosti donjeg dijela

mokraćnog sustava (*spina bifida* s neurogenim mjehurom, ekstrofija mjehura, vezikoureteralni refluks, valvule stražnje uretre) koje su inkompatibilne s uspješnom transplantacijom. Osim pacijenata s abnormalnostima urotakta, u tu grupu spadaju i pacijenti u kojih je učinjena cistektomija (neurogeni mjehur, kronična upala, intersticijski cistitis, karcinom mjehura, tuberkuloza mjehura). U svih tih pacijenata treba učiniti urinarnu derivaciju kako bi ih se pripremilo za transplantaciju bubrega⁶⁻⁹.

Transplantacijski program je u svojoj osnovi multidiscipliniran, a kirurgija predstavlja njegovu srž. S kirurške strane postupak transplantacije bubrega riješen je u prvoj polovici 20. stoljeća, no brojne su mogućnosti kojima se on može unaprijediti, a koje smo uveli u našem transplantacijskom centru.

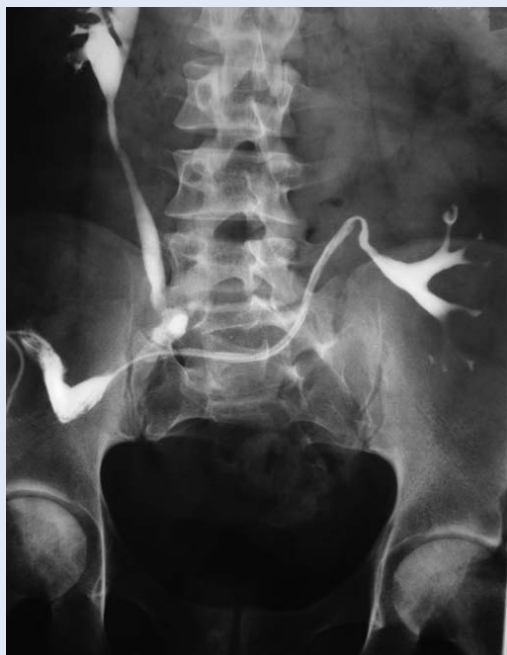Urinarna derivacija podrazumijeva napuštanje jednog dijela mokraćnog sustava s njegovim nefiziološkim završetkom (najčešće na kožu)¹⁰. Ima različitih vrsta urinarnih derivacija, a najčešće se za zamjenu dijela mokraćnog sustava koristi tanko crijevo (ileum).

Prvu supstituciju ishemičnog uretera izoliranom vijugom tankog crijeva učinili smo 1974. godine u jedne mlađe pacijentice, a potom još u dvaju pacijenata s vrlo dobrim rezultatima. Do danas su to jedini pacijenti iz Hrvatske i zemalja u okruženju u kojih su učinjene takve operacije.

Prvu transplantaciju uz korištenje urinarne derivacije učinili smo, kao prvi transplantacijski centar u Republici Hrvatskoj, 2006. godine. Do sada smo u 7 pacijenata učinili transplantaciju bubrega, a nakon učinjene korekcije donjeg dijela mokraćnog sustava¹¹⁻¹³. Pri tome je šest pacijenata imalo neki od oblika urinarne derivacije (ilealni konduit – 4 pacijenta, Mainz-pouch I – 1 pacijent, Mainz-pouch III – 1 pacijent), dok je jedan pacijent imao augmentacijsku cistoplastiku (slika 1 i 2). Uzrok disfunkcije donjeg dijela mokraćnog sustava bio je: neurogeni mjehur (3 pacijenta), karcinom mokraćnoga mjehura (3 pacijenta) i valvule stražnje uretre (1 pacijent).

Prosječna dob pacijenata u trenutku transplantacije bila je 42,2 godina (raspon 10 – 67 godina). U

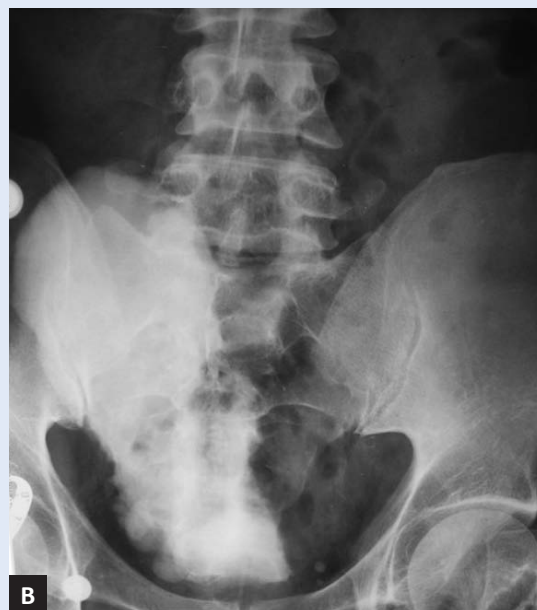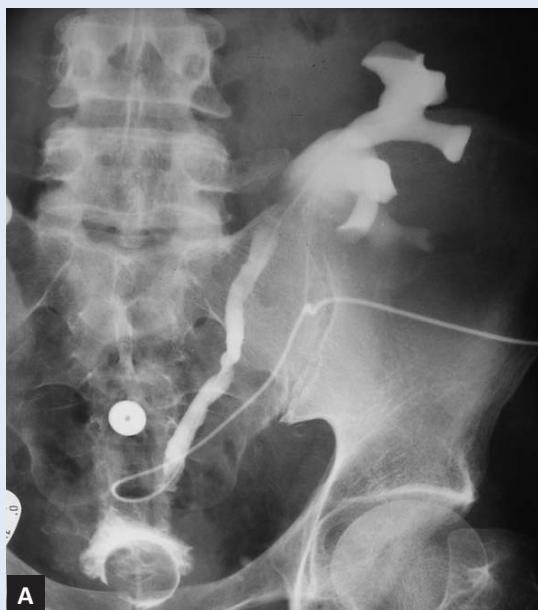jednog pacijenta darivatelj je bila majka, a u ostalih je učinjena kadaverična transplantacija. Bubrege je heterotopno transplantiran u 6 pacijenata, a u jednog ortotopno. Urinarna derivacija odnosno augmentacija mjehura u svih je pacijenata učinje-



Slika 1. Transplantacija bubrega učinjena korištenjem ileum conduita. Kontrastnom snimkom prikazan je smještaj transplantiranoga bubrega u lijevoj ilijačnoj jami, spoj uretera na ileum conduit s refluksumom u desni nativni bubrege.

na prije transplantacije. U troje pacijenata je mokraćni mjehur izvađen zbog invazivnog karcinoma mokraćnoga mjehura, a transplantirani su dvadeset i jednu, trinaest odnosno dvanaest godina nakon cistektomije. Jednogodišnje preživljenje transplantata je bilo 85,7 %, a jednogodišnje preživljenje pacijenata 100 %. U jednog je pacijenta došlo do razvoja tromboze renalne vene, zbog čega je dva dana nakon transplantacije učinjena transplantektomija. U istog pacijenta je dvije godine kasnije učinjena uspješna kadaverična transplantacija. U dosadašnjem praćenju jedan je pacijent umro četiri godine nakon transplantacije zbog mezotelioma pleure, ali s funkcionirajućim transplantatom.

Transplantacija bubrega u pacijenata s urinarnom derivacijom i augmentacijom mjehura je kirurški zahtjevnija od standardne operacije. Preživljenje i transplantata i pacijenata je podudarno sa standardnom transplantacijskom populacijom, ali uz nešto veći broj infektivnih komplikacija¹⁴⁻¹⁸. Takvi rezultati trebaju potaknuti da se pacijente, u kojih je zbog neadekvatnog donjeg dijela mokraćnog sustava učinjena urinarna derivacija i augmentacija mjehura, ravnopravno uvrsti na listu čekanja za transplantaciju bubrega.



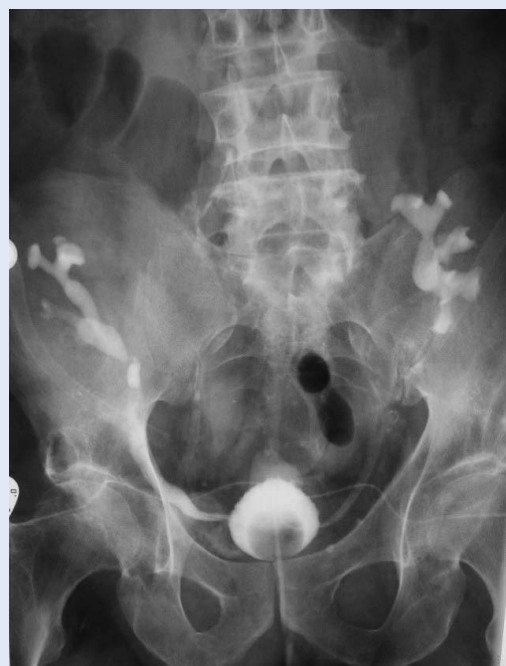Slika 2. Transplantacija bubrega korištenjem Mainz-pouch I spremnika gdje se kontrastnom snimkom na ureteralnu protezu vidi spoj uretera s pouchom (A), a pouchografijom se prikazala urinarna derivacija (B).

DVOSTRUKA TRANSPLANTACIJA BUBREGA

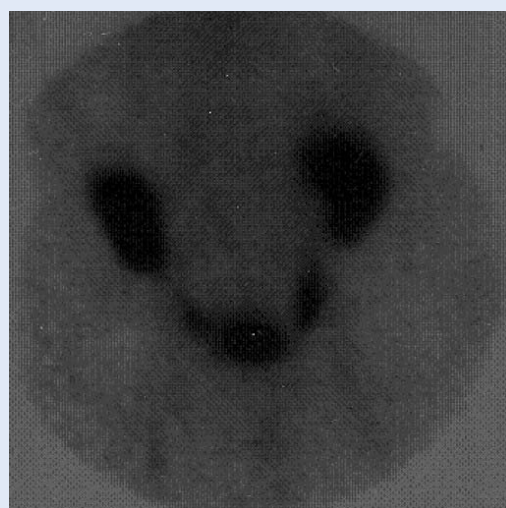
Jedna od mogućnosti povećanja broja transplantacija predstavlja i korištenje bubrega darivatelja koji se mogu smatrati marginalnima (engl. *expanded criteria donors*)¹⁹⁻²¹. U nekih darivatelja, najčešće starije životne dobi, ne nalazimo dovoljnu nefronsku masu, što u slučaju transplantacije takvog bubrega ne bi bilo adekvatno za primatelja. U takvih pacijenata preporučuje se dvostruka transplantacija bubrega (engl. *dual kidney transplantation* – DKT) u jednog primatelja. Na taj način se povećava nefronska masa i značajno poboljšavaju dugoročni rezultati transplantacije²²⁻²⁴.

U našem transplantacijskom centru smo 10. travnja 2010. godine učinili bilateralnu dvostruku transplantaciju bubrega, što je tada po prvi put učinjeno u Hrvatskoj²⁵. Primatelj organa je bio 75-godišnji muškarac koji je 15 godina bio na hemodijalizi zbog kroničnog bubrežnog zatajenja uzrokovanog kroničnim glomerulonefritisom. Darivatelj organa je bila 78 godina stara pacijentica kod koje je došlo do intrakranijalnog krvarenja. Bubrezi su transplantirani bilateralno standardnom tehnikom, a koristili smo se obostranom Gibsonovom incizijom (slika 3). Presadci nisu odmah preuzeli funkciju, te je u jednom navratu učinjena hemodijaliza. Ukupno trajanje hospitalizacije bilo je 34 dana. Nalazi na dan otpusta bili su: urea 6,7 mmol/l, a kreatinin 144 μ mol/l. Također je učinjena i scintigrafija bubrega (MAG-3), pri čemu se vidjela nešto slabija perfuzija oba presatka uz normalnu drenažu (slika 4). Kirurških komplikacija nije bilo, kao niti reakcija odbacivanja. Deset godina po transplantaciji pacijent i dalje ima funkcionalni presadak. Godine 2012. učinili smo također jednu dvostruku transplantaciju bubrega u pacijenta čija je osnovna bolest bila amiloidoza.

DKT je kirurška metoda koja je zahtjevna, ali nakon uspješne transplantacije primatelji imaju duže preživljenje u odnosu na pacijente u kojih se provodi hemodijalitičko liječenje²⁶⁻³³. Unatoč nešto većem broju kirurških komplikacija, u odnosu na SKT, preživljavanje grafta i pacijenata nije značajnije poremećeno^{24,27,32,33}, stoga smatramo kako se korištenjem obaju bubrega marginalnih darivatelja može povećati broj darovanih organa i poboljšati/produljiti život u takvih pacijenata.



Slika 3. Dvostruka transplantacija bubrega. Retrogradnom kontrastnom snimkom prikazao se kanalni sustav oba transplantirana bubrega, kao i oba uretera.



Slika 4. Dvostruka transplantacija bubrega. Prikaz obaju bubrežnih presadaka scintigrafijom bubrega (MAG-3).

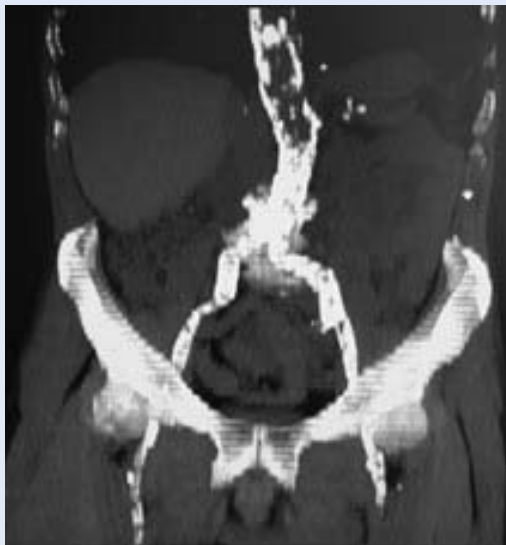ORTOTOPNA TRANSPLANTACIJA BUBREGA

U većine pacijenata bubreg se implantira u području ilijačne jame anastomozirajući krvne žile bubrega na ilijačne krvne žile. Zbog ateroskleroze ilijačnih krvnih žila, tromboze donje šuplje vene, postojanja aortoilijačnih prijemosnica, pretilosti ili stanja po prethodnim transplantacijama, u ne-

kih pacijenata nije moguća heterotopna transplantacija bubrega. Prikladna alternativa za te pacijente je ortotopna transplantacija bubrega (OTB)^{34,35}. Nakon nefrektomije nativnoga bubrega presadak se implantira na njegovo mjesto koristeći za anastomoziranje renalne, lijenalne ili druge velike krvne žile.

Do sada smo u 6 pacijenata učinili OTB. Prvu ortotopnu transplantaciju smo učinili 2012. godine kao prvi transplantacijski centar u Republici Hrvatskoj^{35,36}. U 4 pacijenta odlučili smo se za ortotopnu transplantaciju bubrega zbog prijetransplantacijskom obradom dijagnosticirane uznapredovale obostrane ateroskleroze ilijačnih arterija koja je onemogućavala heterotopnu transplantaciju (slika 5). U dvoje pacijenata ortotopna transplantacija je učinjena koristeći urinarnu derivaciju (ileum conduit i Mainz-pouch III) u pacijenata s kalcificiranim ilijačnim arterijama. MS-CT angiografija aorte uz prikaz njezinih visceralnih ograna pokazala je kako su lijenalna i obje renalne arterije normalnoga promjera i oblika te je time stvoren preduvjet za OTB.

OTB je učinjen u pet muškarca i jedne žene čija se dob kretala od 32 do 71 godine. Prije transplantacije pacijenti su bili na hemodijalizi 35 – 144 mjeseci. Uzrok bubrežnom zatajenju bila je šećerna bolest (dva pacijenta), neurogeni mokraćni mjehur (dva pacijenta), kronični glomerulonefritis



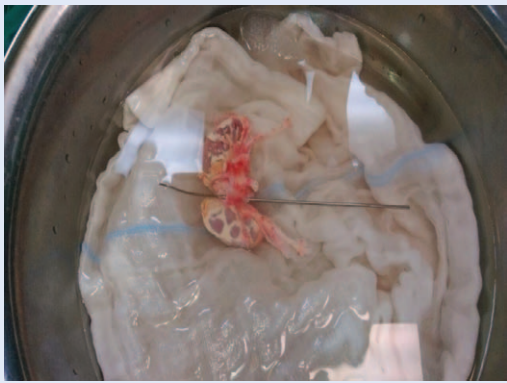Slika 5. Radiografski prikaz izrazite kalcificiranosti ilijačnih arterija u našeg primatelja u kojega je učinjena prva ortotopna transplantacija bubrega

(jedan pacijent) i kronični pijelonefritis (jedan pacijent). U tri pacijenta smo renalnu arteriju presatka anastomozirali na renalnu arteriju primatelja, a u jednoga na lijenalnu arteriju, aortu i zajedničku ilijačnu arteriju. Za vensku anastomozu koristili smo renalnu venu primatelja (4 pacijenta) i donju šuplju venu (2 pacijenta). U 2 pacijenta smo učinili pijelopijeličnu anastomozu, u 2 pijeloureteralnu, a u 2 anastomozu na urinarnu derivaciju. Hladna ishemija je trajala od 15 sati do 26 sati i 30 minuta. U dva pacijenta je došlo do razvoja urinarne fistule u području pijelopijelične anastomoze, pa je nakon toga uspješno učinjena pijeloureteralna anastomoza. U jednog pacijenta je došlo do iznenadne srčane smrti peti dan po transplantaciji. U svih ostalih pacijenata (petoro) funkcija presatka je do današnjeg dana stabilna. U situacijama kada nije moguće učiniti heterotopnu transplantaciju, OTB je prihvatljiva kirurška alternativa. Naime, OTB osim kod samih začetaka transplantacije bubrega, nije nikada bila kirurška metoda izbora³⁴. U odnosu na heterotopnu transplantaciju radi se o tehnički zahtjevnijoj operaciji uz moguće teške komplikacije, poput ozljede gušterače s posljedičnom fistulom^{34,37-40}.

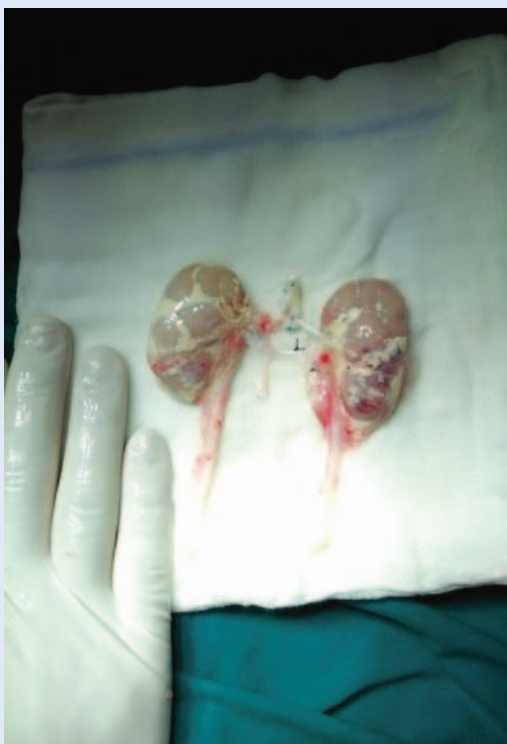Broj kirurških komplikacija je podjednak kod OTB-a i heterotopne transplantacije³⁴. Uspoređujući preživljenje pacijenata i preživljenje presatka ne bilježi se razlika između grupa pacijenata s OTB-om i onih s heterotopnom transplantacijom bubrega³⁴. No, ipak je nešto veća smrtnost u pacijenata s OTB-om, što je i očekivano jer oni najčešće imaju uznapredovalu aterosklerozu i stariji su.

EN-BLOC TRANSPLANTACIJA BUBREGA

En-bloc transplantacija se radi kod darivatelja starijeg od 5 godina ili mlađeg, odnosno, ako je njegova težina ispod 15 kilograma⁴¹. U osnovi, oba bubrega se eksplantiraju s pripadajućim dijelovima aorte i donje šuplje vene, a upravo te velike krvne žile (malenog darivatelja) se koriste za vaskularne anastomoze. Bubrezi pedijatrijskih darivatelja s gore navedenim karakteristikama općenito se smatraju marginalnima zbog otežane implantacije, odnosno povećane učestalosti tromboze krvnih žila^{42,43}. Naime, iako se radi o aorti i donjoj šupljij veni, one su u ove pedijatrijske populacije manjeg promjera od renalnih krvnih žila u stan-



Slika 6. *En-bloc* eksplantirani bubrezi u hladnoj perfuzijskoj tekućini spremni za transplantaciju.



Slika 7. Usporedba veličine eksplantiranih bubrega i prstiju operatera.

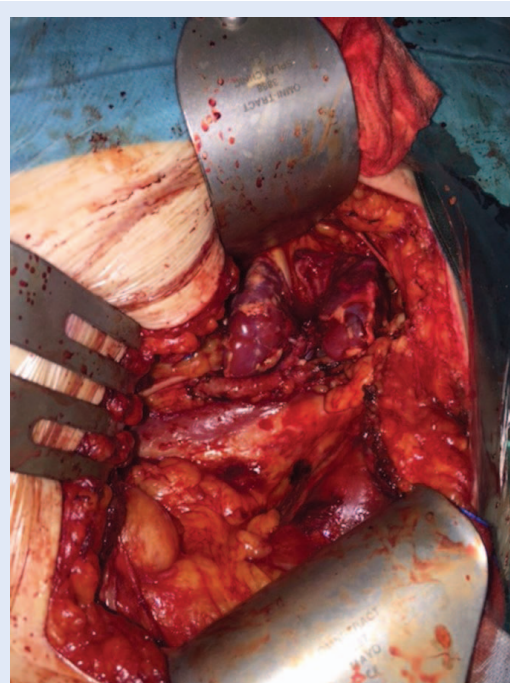
dardne odrasle populacije. U Republici Hrvatskoj su do sada učinjene dvije *en-bloc* transplantacije i to obje u KBC-u Rijeka.

Prvu *en-bloc* transplantaciju učinili smo 18. prosinca 2016. godine. Darivatelj je bilo dijete sa smrću mozga staro samo 24 dana, a primateljica je imala 55 godina; njena je osnovna bubrežna bolest bila nefroangioskleroza. Na pomoćnom stoliću je učinjena preparacija obaju bubrega te aorte i donje šuplje vene. Visceralne ogranke aorte smo podvezali, a nakon toga smo dodatno per-

fundirali i isprali bubrege (slika 6 i 7). Aortu smo zatvorili iznad izlazišta renalnih arterija, a donju šuplju venu iznad ulaza renalnih vena u nju. Transplantacija je bila učinjena u desnu ilijačnu jamu. Aorta grafta je anastomozirana terminolateralno na vanjsku ilijačnu arteriju, a donja šuplja vena grafta terminolateralno na vanjsku ilijačnu venu. Nakon puštanja cirkulacije oba bubrega su postala dobro prokrvljena, a već nakon nekoliko minuta bubrezi su promokrili (slika 8). Oba uretera smo pojedinačno implantirali u mokraćni mjehur. Trajanje operacije bila je 225 min, a hladne ishemije 19 sati i 30 minuta. Dvanaesti dan po transplantaciji je došlo do naglog prekida diureze, utvrđena je tromboza krvnih žila grafta te je učinjena transplantektomija.

Drugu *en-bloc* transplantaciju učinili smo 28. listopada 2017. godine. Darivatelj je bilo dijete starosti 12 mjeseci, a primateljica je imala 39 godina. Operacija je, s kirurške strane, bila istovjetna prethodno opisanoj. Trajanje operacije je bilo 250 minuta, a hladna ishemija je trajala 12 sati i 5 minuta. Bubrezi su odmah preuzeli funkciju, a ona je očuvana i danas, 34 mjeseca po transplantaciji.

Korištenjem tzv. marginalnih darivatelja pokušava se povećati broj transplantacija. Jedna od moguć-



Slika 8. Intraoperativni prikaz *en-bloc* transplantiranih bubrega, nakon što je puštena cirkulacija.

nosti je i korištenje pedijatrijskih darivatelja, pa čak i onih najmlađih. Naime, dokazano je kako takvi bubrezi imaju kapacitet rasta na veličinu odrasle osobe unutar nekoliko mjeseci⁴⁴. Najveći problem *en-bloc* transplantacije je povećana učestalost tromboze krvnih žila presatka⁴⁵. To je najvećim dijelom posljedica nesrazmjera između krvnih žila davatelja i primatelja. U pacijenata kod kojih ne dođe do razvoja komplikacija, koje se najčešće javljaju unutar prve godine od transplantacije, preživljenje i grafta i pacijenata je podjednako, pa čak i bolje nego u standardne populacije^{42,45-48}.

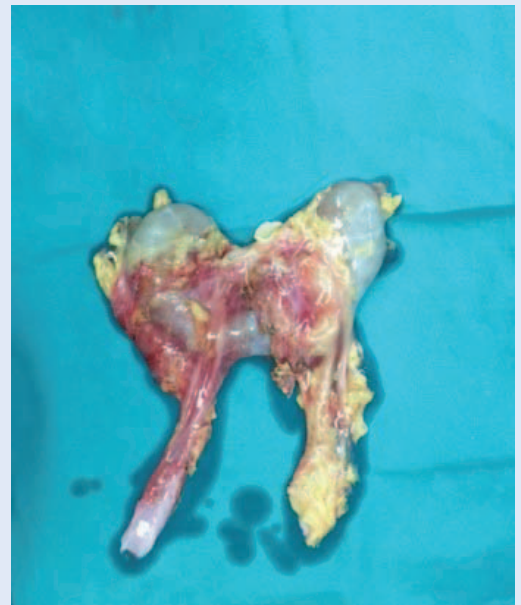TRANSPLANTACIJA DJEČJEG BUBREGA ODRASLOJ OSOBI

Jedan bubreg šestgodišnjeg djeteta, koji je došao preko programa Eurotransplanta, prvi put je u Hrvatskoj transplantiran pacijentu starome šezdesetak godina, koji je bio na dijalizi dvadesetak godina. Presadak je odmah preuzeo funkciju, a nakon godinu dana svi su nalazi bili normalni. Transplantirani dječji bubreg je narastao na, skoro, normalnu veličinu. Petnaest godina nakon transplantacije pacijent ima normalne nalaze i živi u ruralnoj Istri.

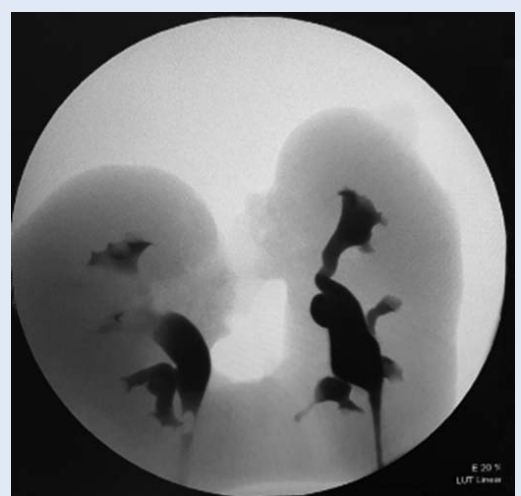
TRANSPLANTACIJA POTKOVIČASTOG BUBREGA

Potkovičasti bubreg najčešća je fuzijska anomalija bubrega. Njezina učestalost iznosi 0,25 % u cijeloj populaciji, odnosno 1 : 400 djece^{49,50}. Darivatelji koji imaju potkovičasti bubreg smatraju se suboptimalnima zbog čestih vaskularnih i uroloških anomalija. Prva transplantacija potkovičastog bubrega u Republici Hrvatskoj učinjena je u našem transplantacijskom centru 2016. godine⁵¹.

Darivatelj bubrega bio je 17-godišnji muškarac kod kojega je došlo do intrakranijalnog krvarenja iz arteriovenske malformacije mozga. Pri samoj eksplantaciji utvrđeno je kako darivatelj ima potkovičasti bubreg koji je eksplantiran *en-bloc*, u cjelini s pripadajućim dijelom aorte i donje šuplje vene (slika 9). Potkovičasti bubreg je isprepariran na pomoćnom stoliću (engl. *back table surgery*). Oba dijela bubrega imala su po jednu glavnu renalnu arteriju i jednu manju koja je opskrbljivala donji pol bubrega i istmus. Obje renalne arterije

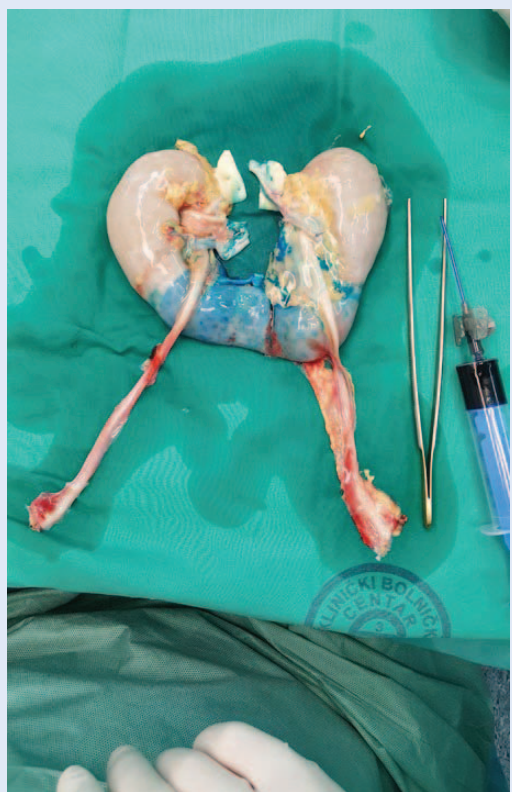


Slika 9. Potkovičasti bubreg eksplantiran *en-bloc*.

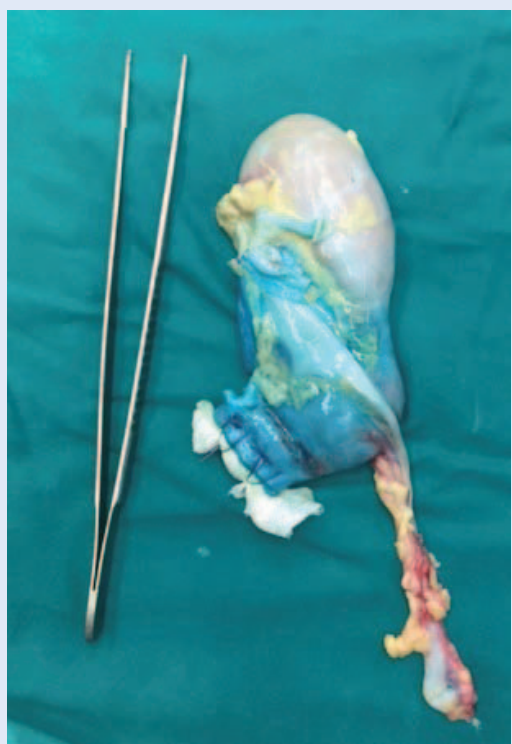

Slika 10. *Ex-vivo* prikaz uretera i kanalnog sustava potkovičastog bubrega (retrogradna ureteropijelografija).

ostavljene su na *patchu* aorte radi kasnijega lakšeg anastomoziranja. S lijeve strane bila je jedna renalna vena, a s desne su bile dvije, jedna do druge, tako da su ostavljene na zajedničkom *patchu* donje šuplje vene. Preko uretera retrogradnim je putem apliciran kontrast te smo tako radiografski prikazali kanalni sustav obaju dijelova bubrega i isključili njihovu međusobnu komunikaciju u području istmusa (slika 10). Mjesto incizije istmusa i odvajanja bubrega odredili smo aplikacijom metilenskog plavila u donje polarne



Slika 11. Određivanje mjesta presijecanja istmusa potkovičastog bubrega iniciranjem metilenskog plavila u donje polarne renalne arterije.



Slika 12. Polovica potkovičastog bubrega potpuno pripravljena za transplantaciju.

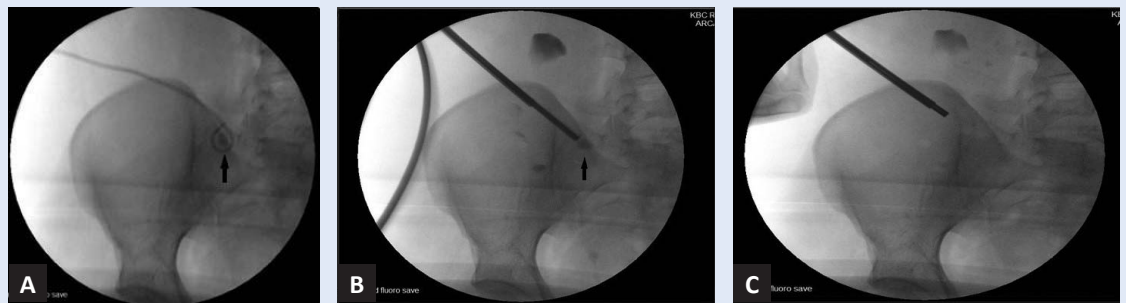arterije. Tako smo odredili polje irigacije pojedine donje renalne arterije (slika 11). Na osnovi prikaza arterijske irigacije i radiografskog prikaza kanalnog sustava odredili smo mjesto incizije u području istmusa (slika 12). Oba dijela potkovičastog bubrega uspješno su transplantirana u dva različita pacijenta u terminalnom stadiju kronične bubrežne insuficijencije. Poslijeoperacijski tijek bio je uredan i oba pacijenta 40 mjeseci nakon transplantacije imaju normalnu bubrežnu funkciju.

Tijekom godina u naš transplantacijski program uveli smo brojne novitete poput *en-bloc* transplantacije, transplantacije pacijenata s urinarnom diverzijom, transplantacije potkovičastoga bubrega, kao i uvođenje minimalno invazivnih metoda u rješavanju komplikacija.

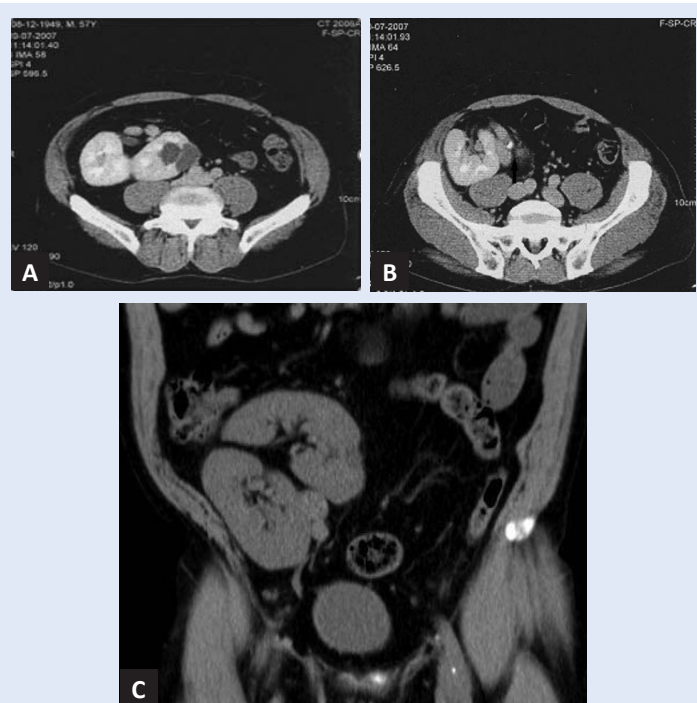Prvu transplantaciju potkovičastog bubrega izveo je Politano 1963. godine⁵². Dosad je opisano manje od stotinu transplantacija potkovičastog bubrega. Potkovičasti bubreg može biti transplantiran kao cjelina (*en-bloc*) u jednog primatelja ili se može, kao u našem slučaju, razdijeliti i transplantirati u dva primatelja. U oko 10 % pacijenata, nakon što je bubreg podijeljen, transplantirana je samo jedna njegova polovica jer je preostali dio imao iznimno složenu anatomiju krvnih žila⁵³. Stroosma i suradnici analizirali su transplantacije potkovičastih bubrega u okviru Eurotransplanta⁵⁴. Od 1983. do 2000. godine transplantirana su ukupno 34 takva bubrega. Od toga je njih 8 transplantirano *en-bloc*, a ostalih 26 podijeljeno je i transplantirano u 47 primatelja. Dobiveni rezultati u obje grupe uspoređivani su sa standardnom populacijom te nije nađena nikakva razlika u kratkoročnim ili dugoročnim rezultatima transplantacije uključujući preživljenje i komplikacije⁵⁴. I druge studije su pokazale kako je broj komplikacija te preživljenje i pacijenata i presatka jednako onima u standardnoj populaciji⁵³⁻⁵⁷.

MINIMALNO INVAZIVNI ZAHVATI U TRANSPLANTACIJI BUBREGA

Posljednjih dvadesetak godina minimalno invazivni zahvati postaju sve češći i postaju metoda izbora u liječenju određenih bolesti. Isto se događa i u



Slika 13. Rendgenski prikaz percutane litotripsije kamena u pijelonu transplantiranog bubrega. U pacijenta je najprije postavljena percutana nefrostomija, a u omči nefrostomije se vidi kamenac (strjelica) (A). Nakon što je učinjena dilatacija postavljen je omotač nefroskopa i uveden nefroskop (B) koji se nalazi tik do kamena (strjelica). Učinjena je laserska litotripsija kamena, a kamenac je u cijelosti odstranjen (C).



Slika 14. ESWL kod pacijenta s transplantiranim bubregom (*en-bloc* transplantacija). Hidronefroza medijalno položenog grafta (A). Uzrok opstrukcije je bio kamenac (11 mm) u početnom dijelu mokraćovoda (B, strjelica) te je učinjena uspješna litotripsija. Na kontrolnoj CT snimci nakon razbijanja nema ostatne urolitijaze (C).

području transplantacijske medicine. Prikazat ćemo nekoliko metoda, prvenstveno u području endourologije, kojima je naš transplantacijski centar napravio iskorak u liječenju ove zahtjevne skupine pacijenata.

Nefrolitijaza u pacijenata s transplantiranim bubregom javlja se u 0,2 – 1,7 % pacijenata⁵⁸⁻⁶⁰. Najčešći uzroci pojave kamena u ove populacije su hiperparatireoidizam, opstrukcija uretera (najčešće stenoza ureterovezikalne anastomoze), kro-

nični zastoj urina, strana tijela, vezikoureteralni refluks, metaboličke bolesti (gicht, hiperoksalurija) kao i već postojeći kamenci u darivateljskom bubregu⁵⁹. Liječenje kamena je zahtjevno jer transplantirani pacijenti uzimaju imunosupresivne lijekove, najčešće imaju poremećenu bubrežnu funkciju, atipičnu simptomatologiju i poremećenu anatomiju (posebice ureterovezikalni spoj). Liječenje urolitijaze u ovih pacijenata slično je standardnoj populaciji i uključuje aktivno praćenje pacijenata, izvantjelesno mrvljenje kamena (ESWL), percutanu nefrolitotripsiju (PNL), ureteroskopiju (URS), otvorenu i laparoskopsku kirurgiju^{60,61}.

Perkutana nefrolitotripsija preporučuje se za liječenje kamena većih od 15 mm, ali i manjih ako su nepovoljni za ESWL. Ako je nefroskop promjera 20 Ch ili više govorimo o standardnom PNL-u, a ako je promjer manji od 20 Ch govorimo o miniPNL-u⁶¹. Uporabom miniPNL-a mogu se razbijati i kamenci manji od 1 cm⁶².

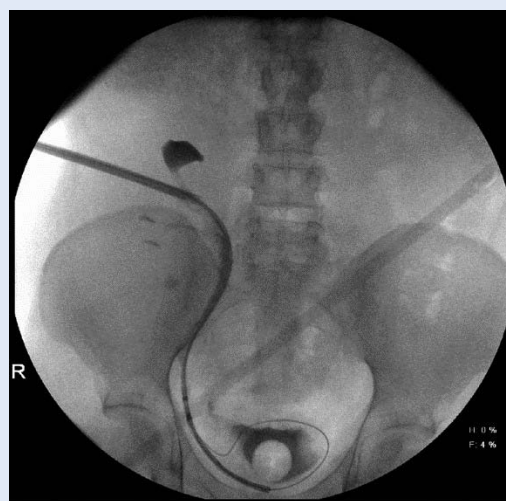
U kolovozu 2015. godine učinili smo, po prvi put u Hrvatskoj, miniPNL kod 30-godišnjeg pacijenta u kojega je u dobi od 11 godina učinjena transplantacija bubrega (darivatelj je bila majka)⁶¹. Kod pacijenta je obradom oligurije pronađen kamenac (najvećeg promjera 13 mm) u pijelonu transplantiranoga bubrega. Inicijalno mu je postavljena percutana nefrostomija da dođe do oporavka bubrežne funkcije. Korišten je mininefroskop promjera 12 Ch te je uz pomoć lasera kamenac usitnjen, a njegovi fragmenti odstranjeni (slika 13). Danas je, pet godina nakon operacije, pacijent bez recidivne urolitijaze i s normalno funkcionirajućim graftom.

ESWL se temelji na uporabi posebnih, tzv. šok-valova koji su stvoreni izvan tijela pacijenta, a koji se potom fokusiraju kroz tijelo na sam kamenac⁶³. Šok-valovima kamenci se usitne u manje fragmente koji se izmokre. U transplantiranih pacijenata postoje određene posebnosti prilikom korištenja ove metode. S obzirom na položaj bubrega u ilijačnom jami i preklapanje s kostima zdjelice otežana je lokalizacija kamenaca. Nakon razbijanja, fragmenti kamenca moraju proći kroz novostvoreno vezikoureteralno ušće, što može biti otežano. Zbog svega navedenoga u više od 60 % pacijenata treba učiniti višestruka razbijanja kamenaca^{64,65}. ESWL se smatra pogodnom metodom za razbijanje kamenaca u bubregu i ureteru manjih od 1,5 cm^{63,65,66}.

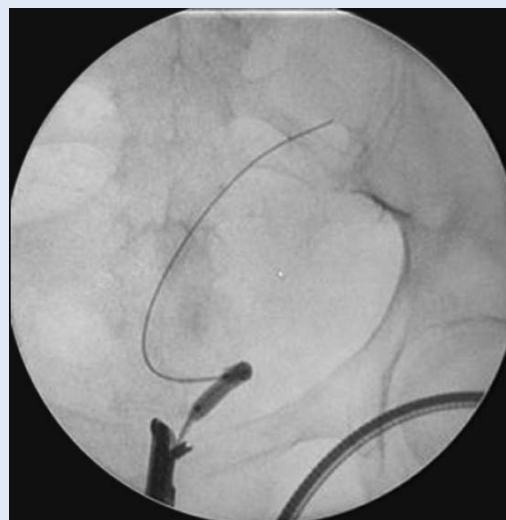
U kolovozu 2007. godine učinili smo ESWL u pacijenta u kojega je prethodno učinjena *en-bloc* transplantacija bubrega u jednoj drugoj europskoj zemlji⁶⁴. Pacijent je imao asimptomatsku makrohaturiju, a urološkom obradom je pronađen kamenac promjera 11 mm u početnom dijelu medijalno položenoga bubrega (slika 14). U supinacijskom položaju učinjen je ESWL te je pacijent nakon toga izmokrio nekoliko fragmenata. Na kontrolnom CT-u pronađen je ostatni fragment neposredno pred ureterovezikalnim ušćem te je uspješno učinjen novi ESWL. Danas, 28 godina od transplantacije i 13 godina od litotripsije kamenca, graftovi su i dalje funkcionalni, bez urolitijaze. To je do sada prvo uspješno razbijanje kamenaca pomoću ESWL-a u pacijenta s *en-bloc* transplantacijom opisano u dostupnoj literaturi⁶⁴.

Stenoza uretera najčešća je urološka komplikacija u pacijenata s transplantiranim bubregom i javlja se u 2 – 10 % pacijenata. U 80 % pacijenata mjesto nastanka stenoze je ureterovezikalna anastomoza, a najčešće se javlja unutar 3 mjeseca od transplantacije (i do 71 % pacijenata). Postoji značajna razlika u učestalosti pojave stenoze ovisno o vrsti anastomoze, te se ona javlja u 5 – 11 % pacijenata s intravezikalnom anastomozom, a kod ekstravezikalnog pristupa je manje od 4 %⁶⁷. Osnova liječenja ovih pacijenata je rješavanje opstrukcije. Najprije se antegradnim (češće) ili retrogradnim putem postavi perkutana nefrostomija ili ureteralna endoproteza. Ovisno o duljini strikture odabire se daljnje liječenje. Kod kraćih striktura (do 2 cm) preporučuje se **endoskopska balonska dilatacija**, a kod duljih stenoza operacij-

sko liječenje otvorenim pristupom. Balonskom dilatacijom stenoze u terminalnog dijela uretera postiže se izlječenje u 75 %, a u onih proksimalnijih samo u 16 % pacijenata^{68,69}. U slučaju recidiva, ili dugačkih stenoza, neophodno je učiniti anastomozu između nativnoga uretera i pijelona grafta (pijeloureterostomija), odnosno uretera transplantiranoga bubrega (ureteroureterostomija). Do sada smo u 10 naših pacijenata sa stenozom uretera učinili antegradnu ili retrogradnu balonsku dilataciju stenoze uz uspješnost od oko 50 % (slika 15 i 16). Naše rezultate smo detaljnije pri-



Slika 15. Rendgenski prikaz antegradne eksploracije uretera korištenjem fleksibilnog ureterorenoskopa u pacijenta sa stenozom ureterovezikalne anastomoze.



Slika 16. Retrogradna balonska dilatacija stenoze terminalnog dijela uretera u pacijenta s transplantiranim bubregom.

kazali u posebnom radu u ovom tematskom broju koji se bavi urološkim komplikacijama.

Izjava o sukobu interesa: Autori izjavljuju da ne postoji sukob interesa.

LITERATURA

- Markić D, Valenčić M, Maričić A, Španjol J, Rački S, Fučkar Ž. Kidney transplantation – successful story started 110 years ago. *Acta Med Croatica* 2012;66:59-63.
- Murray JE, Merrill JP, Harrison JH. Renal transplantation in identical twins. *Surg Forum* 1955;6:432-6.
- Frančišković V, Vlahović Š, Zec J, Orlić P, Peterković V. Transplantacija bubrega – prikaz jednog slučaja. *Lijec Vjesn* 1971;93:849-57.
- Orlić P, Šepić A, Budisavljević B, Čuruvija D, Dimec D, Franulović B et al. Emergency surgical conditions after renal transplantation. *Acta Chir Iugosl* 1989;36:111-4.
- Orlic P, Vukas D, Dreščik I, Ivančić A, Blečić G, Budiselić B et al. Vascular complications after 725 kidney transplantations during 3 decades. *Transplant Proc* 2003;35:1381-4.
- Koo HP, Bunchman TE, Flynn JT, Punch JD, Schwartz AC, Bloom DA. Renal transplantation in children with severe lower urinary tract dysfunction. *J Urol* 1999;161:240-5.
- Nahas WC, Antonopoulos IM, Piovesan AC, Pereira LM, Kanashiro H, David-Neto E et al. Comparison of renal transplantation outcomes in children with and without bladder dysfunction. A customized approach equals the difference. *J Urol* 2008;179:712-6.
- Rigamonti W, Capizzi A, Zacchello G, Capizzi V, Zanon GF, Montini G et al. Kidney transplantation into bladder augmentation or urinary diversion: long-term results. *Transplantation* 2005;80:1435-40.
- Hatch DA, Koyle MA, Baskin LS, Zaontz MR, Burns MW, Tarry WF et al. Kidney transplantation in children with urinary diversion or bladder augmentation. *J Urol* 2001;165:2265-8.
- Fučkar Ž, Španjol J, Čupurdija K, Hauser G. Derivacije i supstitucije urinarnog puta. U: Fučkar Ž, Španjol J, ur. *Urologija II (specijalni dio)*. Rijeka: Medicinski fakultet Sveučilišta u Rijeci, 2013;249-58.
- Markić D, Valenčić M, Velčić G, Maričić A, Oguić R, Sotošek S et al. Transplantacija bubrega u pacijenata s urinarnom diverzijom. *Lijec Vjesn* 2009;131:308-11.
- Markić D, Španjol J, Oguić R, Krpina K, Gršković A, Rahelić D et al. Transplantacija bubrega u pacijenata s prethodno učinjenom urinarnom derivacijom i augmentacijom mokraćnog mjehura. *Acta Med Croatica* 2019;73:261-6.
- Markić D, Oguić R, Krpina K, Gršković A, Vukelić I, Rački S et al. Kidney transplantation using a colon pouch (Mainz pouch III): a case report. *Croat Med J* 2019;90:233-7.
- Surange RS, Johnson WG, Tavakoli A, Parrott NR, Riad HN, Campbell BA et al. Kidney transplantation into an ileal conduit: a single center experience of 59 cases. *J Urol* 2003;170:1727-30.
- Lien B, Brekke IB, Sjødal G, Bentdal OH, Pfeffer P, Jakobsen A. Renal transplantation and intestinal urinary diversion: a 10-year experience. *Transplant Proc* 1993;25:1338-9.
- Warholm C, Berglund J, Andersson J, Tydén G. Renal transplantation in patients with urinary diversion: a case-control study. *Nephrol Dial Transplant* 1999;14:2937-40.
- Eltemamy M, Crane A, Goldfarb DA. Urinary diversion in renal transplantation. *Urol Clin N Am* 2018;45:113-21.
- Airola A, Volpe A, Billia M, Marchioro G, Fenoglio R, Lazarich E et al. Is renal living-donor transplantation indicated in adult patients with orthotopic ileal neobladder? Lessons learned from a clinical case. *Eur Urol* 2010;58:788-91.
- Stratta RJ, Rohr MS, Sundenberg AK, Armstrong G, Hairston G, Hartmann E et al. Increased kidney transplantation utilizing expanded criteria deceased organ donors with results comparable to standard criteria donor transplant. *Ann Surg* 2004;239:688-95.
- Remuzzi G, Cravedi P, Perna A, Dimitrov BD, Turturro M, Locatelli G et al. Long-term outcome of renal transplantation from older donors. *N Engl J Med* 2006;354:343-52.
- Lee CM, Scandling JD, Shen GK, Salvatierra O, Dafoe DC, Alfrey EJ. The kidneys nobody wanted: support for the utilization of expanded criteria donors. *Transplantation* 1996;62:1832-41.
- Bunnapradist S, Gritsch HA, Peng A, Jordan SC, Cho YW. Dual kidneys from marginal adult donors as a source for cadaveric renal transplantation in the United States. *J Am Soc Nephrol* 2003;14:1031-6.
- Lu AD, Carter JT, Weinstein RJ, Prapong W, Salvatierra O, Dafoe DC et al. Excellent outcome in recipients of dual kidney transplants: a report of the first 50 dual kidney transplants at Stanford University. *Arch Surg* 1999;134:971-5.
- Salifu MO, Norin AJ, O'Mahony C, Sumrani N, Apel A, Ikram M et al. Long-term outcomes of dual kidney transplantation – a single center experience. *Clin Transplant* 2009;23:400-6.
- Markić D, Valenčić M, Maričić A, Oguić R, Sotošek S, Španjol J et al. Dual kidney transplantation. *Medicina Fluminensis* 2011;47:316-20.
- Lucarelli G, Bettocchi C, Battaglia M, Impedovo SV, Vavallo A, Grandaliano G et al. Extended criteria donor kidney transplantation: comparative outcome analysis between single versus double kidney transplantation at 5 years. *Transplant Proc* 2010;42:1104-7.
- Moore PS, Farney AC, Sundberg AK, Rohr MS, Hartmann EL, Iskandar SS et al. Dual kidney transplantation: a case-control comparison with single kidney transplantation from standard and expanded criteria donors. *Transplantation* 2007;83:1551-6.
- Randhawa PS, Minervini MI, Lombardero M, Duquesnoy R, Fung J, Shapiro J et al. Biopsy of marginal donor kidneys: correlation of histologic findings with graft dysfunction. *Transplantation* 2000;69:1352-7.
- Remuzzi G, Grinyò J, Ruggenenti P, Beatini M, Cole EH, Milford EL et al. Early experience with dual kidney transplantation in adults using expanded donor criteria. Double kidney transplant group (DKG). *J Am Soc Nephrol* 1999;10:2591-8.
- Fishman JA, Rubin RH. Infection in organ-transplant recipients. *N Engl J Med* 1998;338:1741-51.
- Gill J, Cho YW, Danovitch GM, Wilkinson A, Lipshutz G, Pham PT et al. Outcomes of dual adult kidney transplants in the United States: an analysis of the OPTN/UNOS database. *Transplantation* 2008;85:62-8.
- De Serres SA, Caumartin Y, Noël R, Lachance JG, Côté I, Naud A et al. Dual-kidney transplants as an alternative for very marginal donors: long-term follow-up in 63 patients. *Transplantation* 2010;90:1125-30.

33. Alfrey EJ, Boissy AR, Leren SM. Dual-kidney transplants: long-term results. *Transplantation* 2003;75:1232-6.
34. Musquera M, Peri LL, Alvarez-Vijande R, Oppenheimer F, Gil-Vernet JM, Alcaraz A. Orthotopic kidney transplantation: an alternative surgical technique in selected patients. *Eur Urol* 2010;58:927-33.
35. Markić D, Valenčić M, Maričić A, Oguić R, Sotošek S, Španjol J et al. Orthotopic kidney transplantation – a case report. *Lijec Vjesn* 2014;136:87-9.
36. Markić D, Španjol J, Krpina K, Gršković A, Rahelić D, Rubinić N et al. Ortotopna transplantacija bubrega – naša prva iskustva. *Acta Med Croatica* 2014;68:172-5.
37. Gil-Vernet JM, Gil-Vernet A, Caralps A, Carretero P, Talbot-Wright R, Andreu J et al. Orthotopic renal transplant and results in 139 consecutive cases. *J Urol* 1989;142:248-52.
38. Gil-Vernet JM, Caralps A, Ruano D. New approach to the splenic vessels. *J Urol* 1978;119:313-5.
39. Mestres CA, Talbot-Wright R, Carretero P. Simultaneous aortorenal homograft transplantation: expanding the indications for renal and vascular replacement. *Br J Surg* 1996;83:918.
40. Talbot-Wright R, Mestres CA, Campistol JM, Alcaraz A, Oppenheimer F, Carretero P. Simultaneous aortic bifurcation graft and kidney transplantation from the same multi-organ donor: a new therapeutic tool in complex renal transplantation. *J Urol* 1996;156:2000-1.
41. Breda A, Budde K, Figueiredo A, Lledo-Garcia E, Olsburgh J, Regele H. EAU guidelines on renal transplantation. European Association of Urology Guidelines, 2019.
42. Martin A, Basu A, Shapiro R, Kayler LK. Transplantation of en bloc kidneys from very small pediatric donors. *Am J Transplant* 2007;7:264.
43. Dharnidharka VR, Stevens G, Howard RJ. En-bloc kidney transplantation in the United States: an analysis of United Network of Organ Sharing (UNOS) data from 1987 to 2003. *Am J Transplant* 2005;5:1513-7.
44. Nghiem DD, Hsia S, Schlosser JD. Growth and function of en bloc infant kidney transplants: a preliminary study. *J Urol* 1995;153:326-9.
45. Nghiem DD, Schlosser JD, Hsia S, Nghiem HG. En bloc transplantation on infant kidneys: ten-year experience. *J Am Coll Surg* 1998;186:402-7.
46. Al-Shraideh Y, Farooq U, El-Hennawy H, Farney AC, Palanisamy A, Rogers J et al. Single vs dual (en bloc) kidney transplants from donors ≤ 5 years of age: A single center experience. *World J Transplant* 2016;6:239-48.
47. Bhayana S, Kuo YF, Madan P, Mandaym S, Thomas PG, Lappin JA et al. Pediatric en bloc kidney transplantation to adult recipients: more than suboptimal? *Transplantation* 2010;90:248-54.
48. Thomusch O, Tittelbach-Helmrich D, Meyer S, Drognitz O, Pisarski P. Twenty-year graft survival and graft function analysis by a matched pair study between pediatric en bloc kidney and deceased adult donors grafts. *Transplantation* 2009;88:920-5.
49. Shapiro E, Telegrafi S. Anomalies of the upper urinary tract. U: Wein AJ, Kavoussi LR (ur.). *Campbell-Walsh Urology*. 11. izd. Philadelphia: Elsevier, 2016;2975–3005.
50. Weizer AZ, Silverstein AD, Auge BK, Delvecchio FC, Raj G, Albala DM et al. Determining the incidence of horseshoe kidney from radiographic data at a single institution. *J Urol* 2003;170:1722-6.
51. Markić D, Oguić R, Krpina K, Gršković A, Rahelić D, Rubinić N et al. Kidney transplantation using split horseshoe kidney – a case report. *Lijec Vjesn* 2019;141:24-8.
52. Nelson RP, Palmer JM. Use of horseshoe kidney in renal transplantation: technical aspects. *Urology* 1975;6:357-9.
53. Pontinen T, Khanmoradi K, Kumar A, Kudsi H, Cheng Kung S, Chewaproug D et al. Horseshoe kidneys: an underutilized resource in kidney transplant. *Exp Clin Transplant* 2010;8:74-8.
54. Stroosma OB, Smits JM, Schurink GW, de Boer J, Persijn GG, Kootstra G. Horseshoe kidney transplantation within the eurotransplant region: a case control study. *Transplantation* 2001;72:1930-3.
55. Königsrainer I, Knubben K, Thiel C, Steurer W, Königsrainer A. Successful transplantation to two recipients after splitting a large horseshoe kidney with complicated anatomy. *Transpl Int* 2006;19:521-2.
56. Butler-Peres K, Scalea JR. Horseshoe kidney in a deceased organ donors: a rare glimpse at an uncommon finding. *Lancet* 2018;391:2028.
57. Guarrera JV, Arrington B, Birkhoff JD, Goldstein MJ, Ratner LE, Kelly JA et al. Back-bench split of a deceased-donor horseshoe kidney for two transplant recipients. *Kidney Int* 2009;76:1012.
58. Klingler HC, Kramer G, Lodde M, Marberger M. Urolithiasis in allograft kidneys: *Urology* 2002;5:344-8.
59. Van Gansebeke D, Zalcman M, Matos C, Simon J, Kinnaert P, Struyven J. Lithiasis complications of renal transplantation: The donor graft lithiasis concept. *Urol Radiol* 1985;7:157-60.
60. Challacombe B, Dasgupta P, Tiptaft R, Glass J, Koffman G, Goldsmith D et al. Multimodal management of urolithiasis in renal transplantation. *BJU Int* 2005;96:385-9.
61. Markić D, Krpina K, Ahel J, Gršković A, Španjol J, Rubinić N et al. Treatment of kidney stone in a kidney-transplanted patient with mini-percutaneous laser lithotripsy: a case report. *Case Rep Nephrol Dial* 2016;6:26-31.
62. Ji ZG, Tian Y, Chen Q, Liu Z, Lin J, Wang JM et al. A retrospective study of minipercutaneous laser lithotripsy for treatment of allograft kidney lithiasis obstruction. *Transplant Proc* 2013;45:3298-301.
63. Sotošek S, Ahel J, Rubinić N, Smolić K, Markić D. Izvantlyesno mrvljenje kamenaca. *Medicina Fluminensis* 2017; 53:285-90.
64. Markić D, Valenčić M, Gršković A, Španjol J, Sotošek S, Fučkar Ž et al. Extracorporeal shockwave lithotripsy of ureteral stone in a patient with en bloc kidney transplantation: a case report. *Transplant Proc* 2011;43:2110-2.
65. Wheatley M, Ohl DA, Sonda LP, Wang SC, Konnak JW. Treatment of renal transplant stones by extracorporeal shock-wave lithotripsy in the prone position. *Urology* 1991;37:57-60.
66. Ellis E, Wagner C, Arnold W, Hulbert W, Barnett T. Extracorporeal shock wave lithotripsy in a renal transplant patient. *J Urol* 1988;141:98-9.
67. Thiounn N, Benoit G, Osphal C, Charpentier B, Bensaoudoun H, Hiesse C et al. Urological complications in renal transplantation. *Prog Urol* 1991;1:531-8.
68. Pardalidis NP, Waltzer WC, Tellis VA, Jarrett TW, Smith AD. Endourologic management of complications in renal allografts. *J Endourol* 1994;8:321-7.
69. Shokeir AA, El-Diasty AT, Ghoneim MA. Endourologic management of ureteric complications after live-donor kidney transplantation. *J Endourol* 1993;7:487-91.