

INFEKCIJA CITOMEGALOVIRUSOM U TRUDNOĆI

Rumora, Marina

Master's thesis / Diplomski rad

2020

Degree Grantor / Ustanova koja je dodijelila akademski / stručni stupanj: **University of Rijeka, Faculty of Medicine / Sveučilište u Rijeci, Medicinski fakultet**

Permanent link / Trajna poveznica: <https://um.nsk.hr/um:nbn:hr:184:220492>

Rights / Prava: [In copyright](#)/[Zaštićeno autorskim pravom.](#)

Download date / Datum preuzimanja: **2025-01-12**



Repository / Repozitorij:

[Repository of the University of Rijeka, Faculty of Medicine - FMRI Repository](#)



SVEUČILIŠTE U RIJECI

MEDICINSKI FAKULTET

INTEGRIRANI PREDDIPLOMSKI I DIPLOMSKI SVEUČILIŠNI STUDIJ MEDICINE

Marina Rumora

INFEKCIJA CITOMEGALOVIRUSOM U TRUDNOĆI

Diplomski rad

Rijeka, 2020.

SVEUČILIŠTE U RIJECI

MEDICINSKI FAKULTET

INTEGRIRANI PREDDIPLOMSKI I DIPLOMSKI SVEUČILIŠNI STUDIJ MEDICINE

Marina Rumora

INFEKCIJA CITOMEGALOVIRUSOM U TRUDNOĆI

Diplomski rad

Rijeka, 2020.

Mentor rada: Doc.dr.sc. Aleks Finderle, dr.med

Diplomski rad ocjenjen je dana _____ u/na

_____, pred povjerenstvom u

sastavu:

1. Doc.dr.sc. Tea Štimac
2. Doc.dr.sc. Vedran Frančišković
3. Prof.dr.sc. Ivica Pavić

Rad sadrži 39 stranica, 3 slike, 0 tablica, 55 literaturna navoda.

SADRŽAJ:

1. UVOD.....	1
2. SVRHA RADA	1
3. PATOGENEZA CMV INFEKCIJE	2
4. CMV INFEKCIJA U TRUDNOĆI	4
5. KONGENITALNA INFEKCIJA	6
5.1. Simptomatska novorođenčad.....	8
5.2. Asimptomatska novorođenčad.....	9
6. DIJAGNOZA CMV INFEKCIJE U TRUDNOĆI	10
6.1. Serološko testiranje	10
6.2. Molekularna dijagnostika.....	12
6.3. Prenatalno testiranje	13
6.3.1. Amniocenteza	13
6.3.2. Kordocenteza	14
6.3.3. Ultrazvuk	15
6.3.4. Magnetna rezonanca	18
6.4. Serološki probir trudnica.....	19
7. PREVENCIJA CMV INFEKCIJE U TRUDNOĆI.....	20
8. LIJEČENJE CMV INFEKCIJE U TRUDNOĆI.....	21
8.1. CMV hiperimuni globulin	21
8.2. Antivirusno liječenje.....	22
8.3. Aktivna imunizacija	23
9. RASPRAVA	24
10. ZAKLJUČAK	27
11. SAŽETAK	28
12. SUMMARY	29
13. LITERATURA.....	31
ŽIVOTOPIS	39

POPIS SKRAĆENICA:

CMV – Citomegalovirus

DNA – Deoksiribonukleinska kiselina (eng. *Deoxyribonucleic acid*)

IgG – Imunoglobulin G

IgM – Imunoglobulin M

PCR – Polimerazna lančana reakcija (eng. *Polymerase chain reaction*)

UZV – Ultrazvuk

FGR – Intrauterino zaostajanje u rastu (eng. *Fetal growth restriction*)

MR – Magnetna rezonanca

AIDS – Sindrom stečene imunodeficijencije (eng. *Acquired Immunodeficiency Syndrome*)

gB – glikoprotein B

1. UVOD

Citomegalovirus (CMV) je DNA virus koji pripada porodici *Herpesviridae*, potporodice *Betaherpesvirinae* (1). CMV uzrokuje velike unutarstanične inkluzije, a njegov citopatski učinak je prvi put uočen 1904. godine u epitelnim stanicama bubrega mrtvorodne djece, zbog čega je 1960. godine nazvan citomegalovirusom (2). Virus je endemičan u cijelom svijetu i nisu zapažene sezonske varijacije. Seroprevalencija u populaciji iznosi 40-90 %, ovisno o socijeekonomskom statusu i zemljopisnom položaju (3). Prevalencija je najviša u nižim socijeekonomskim grupama, te rasnim i etničkim manjinskim populacijama.

U većini slučajeva, infekcija CMV-om u zdravoj populaciji ostaje nedijagnosticirana zbog nekarakteristične kliničke slike i blagog tijeka bolesti, a ozbiljnija klinička slika prisutna je kod imunokompromitiranih bolesnika. CMV je najčešći uzročnik kongenitalnih malformacija, pa je tako i mnogo češći od poznatih neinfektivnih sindroma kao što su Downov sindrom, alkoholni fetalni sindrom i spina bifida. Također, CMV je glavni uzrok oštećenja mozga u perinatalnom razdoblju, te je odgovoran za 10 % svih slučajeva cerebralne paralize. Vodeći je genetski uzrok senzorneuralnog gubitka sluha, te je odgovoran za 8 do 21 % svih urođenih oštećenja sluha, što se povećava na 25 % zbog progresivnog gubitka sluha u prve četiri godine života (4, 5).

2. SVRHA RADA

Svrha ovog diplomskog rada je ukazati na značaj infekcije citomegalovirusom u trudnoći, prikazati dijagnostičke metode i mogućnosti liječenja, te dati pregled dosadašnjih saznanja o učinkovitosti prevencije.

3. PATOGENEZA CMV INFEKCIJE

CMV je široko rasprostranjen u populaciji, a do primarne infekcije dolazi najčešće u djetinjstvu ili u mlađoj odrasloj dobi (2). Prijenos virusa moguć je izravnim ili neizravnim kontaktom osobe s infektivnim tjelesnim tekućinama, uključujući slinu, mokraću, sjeme, cervikalni ili vaginalni sekret te krvlju i transplantiranim organima. Prijenos virusa aerosolom nije dokazan. Nakon primarne infekcije, virus ostaje u organizmu u latentnom stanju, odakle se može ponovno reaktivirati i uzrokovati sekundarnu infekciju. S obzirom da je genom virusa veoma varijabilan, nije moguće postići trajni imunitet na CMV infekciju iz razloga što je uvijek moguća reinfekcija različitim sojem virusa (1). Sekundarna infekcija je dakle moguća ponovnom reaktivacijom već postojećeg endogenog virusa koji je bio u latentnom stanju ili reinfekcijom novim sojem virusa iz egzogenog izvora. Razlikovanje ovih dviju vrsta sekundarne infekcije nije moguće serološkim ispitivanjem već samo molekularnom analizom izolata virusa. Domaćin je infektivan tijekom primarne i sekundarne infekcije, kada je virus prisutan u tjelesnim tekućinama (2).

Ulazno mjesto CMV-a najčešće je sluznica orofarinksa ili genitalnog trakta, nakon čega slijedi period inkubacije koji traje od 4 do 8 tjedana. Virus se širi hematogenim putem i umnožava u gotovo svim stanicama domaćina te potiče odgovor imunološkog sustava. CD8⁺ limfociti T odgovorni su za kontrolu akutne infekcije, dok protutijela pružaju zaštitu tijekom reaktivacije latentnog virusa, što je osobito važno u trudnoći te kod imunokompromitiranih bolesnika (6).

Dok se nalazi u latentnom stanju, CMV izbjegava imunološki odgovor domaćina ograničavanjem vlastite replikacije. Uslijed imunosupresije ili promjena u samoj stanici domaćina, može doći do reaktivacije virusne replikacije (7). Kod imunokompetentnih domaćina, takva reaktivacija neće uzrokovati bolest, međutim reaktivacija u trudnica može uzrokovati kongenitalnu infekciju.

Kod većine imunokompetentnih domaćina, infekcija CMV-om rezultirat će asimptomatskom infekcijom ili blagom kliničkom slikom bez dugotrajnih posljedica. Infekcija se može prezentirati kao blaga mononukleoza, ili kao sindrom sličan gripu koji uključuje slabost, vrućicu, mialgiju i cervikalnu limfadenopatiju. Otprilike jedna trećina takvih bolesnika imat će i dermatološke manifestacije u obliku petehija. U rjeđim slučajevima, infekcija se može komplicirati te se može razviti i upala pluća i hepatitis (8).

4. CMV INFEKCIJA U TRUDNOĆI

Infekcija CMV-om u trudnoći asimptomatska je kod otprilike 75 % trudnica. Ukoliko dođe do simptomatskog oblika bolesti, klinička slika ne razlikuje se u usporedbi s općom populacijom. Najčešći simptomi tako će uključivati vrućicu, slabost, faringitis, umor i mialgije. Rjeđe se može javiti glavobolja, hepatosplenomegalija, kašalj, osip i gastrointestinalni simptomi. U 40 % trudnica, laboratorijski nalaz pokazivat će limfocitozu i lagano povišene vrijednosti jetrenih transaminaza (9).

Infekcija tokom trudnoće ne povećava opasnost za zdravlje majke, međutim predstavlja rizik za nepovoljan ishod trudnoće i zdravlje djeteta. Istraživanja su pokazala kako infekcija CMV-om uzrokuje prijevremeno otvaranje cerviksa, a ono je češće kako napreduje gestacija; pa je tako prisutno u manje od 5 % u prvom tromjesečju, od 6 % do 10 % u drugom, te od 11 % do 28 % u trećem tromjesečju (10).

I primarne i sekundarne infekcije u trudnoći, mogu uzrokovati kongenitalne infekcije. Međutim, vjerojatnost transplacentarnog prijenosa virusa puno je veća kod primarne infekcije i iznosi 30% do 40 %, dok je u slučaju sekundarne infekcije vjerojatnost prijenosa svega 1 % (11). Također, primarna infekcija u trudnoći češće uzrokuje teži oblik kongenitalne infekcije i dugoročne posljedice za zdravlje djeteta.

Smatra se da prevalencija primarne infekcije iznosi oko 1 do 2 % svih trudnica u zapadnoj Europi i SAD-u. Najčešći izvor primarne infekcije majke CMV-om je seksualnim putem i bliskim kontaktom s malom djecom (12). Primjećeno je kako su zdrava djeca zarazna kroz dulje vremensko razdoblje (6 mjeseci ili više) te imaju veću koncentraciju CMV-a u slini i urinu u usporedbi s odraslim osobama (10).

Horizontalni prijenos među djecom čest je u dječjim vrtićima, a najvjerojatnije se prenosi putem sline preko ruku ili igračkaka, zbog čega su trudnice čija djeca pohađaju dječje vrtiće, pod povećanim rizikom od primarne infekcije CMV ukoliko su prethodno bile seronegativne. Nedavna istraživanja su pokazala kako trudnice koje su u svojoj prethodnoj trudnoći bile seronegativne, a začele su u roku od dvije godine imaju 19 puta veći rizik od primarne infekcije u toku trudnoće u usporedbi s kontrolnom skupinom (13).

Iako neka istraživanja ukazuju na veću stopu transplacentarnog prijenosa virusa u trećem tromjesečju u usporedbi s prvim i drugim tromjesečjem, sustavni neonatalni probiri novorođenčadi koji su provedeni u novijim istraživanjima ukazuju na neznatne razlike stope transplacentarnog prijenosa virusa u sva tri tromjesečja (14, 15). Međutim, potrebno je naglasiti kako primarna infekcija u prvoj polovici trudnoće rezultira težom kliničkom slikom zbog povećane osjetljivosti embrionalnih stanica na virusnu replikaciju i nezrelog imunološkog sustava fetusa (16). Rizik od vertikalnog prijenosa virusa s majke na dijete, u slučaju primarne infekcije majke u razdoblju prekonceptije (između 1 do 12 tjedana prije zadnje menstruacije) iznosi od 6 % do 9 %, dok za razdoblje perikonceptije (manje od jednog tjedna prije do 5 tjedana nakon posljednje menstruacije) taj rizik iznosi od 19 do 31 %.

Vertikalni prijenos CMV s majke na dijete moguć je transplacentarno, intrapartalno ili dojenjem. Transplacentarni prijenos virusa nosi najteže posljedice za dijete, te je najčešći kod primarne infekcije majke. Intrapartalni prijenos događa se ingestijom ili aspiracijom cervikalnog ili vaginalnog sekreta u toku porođaja (17).

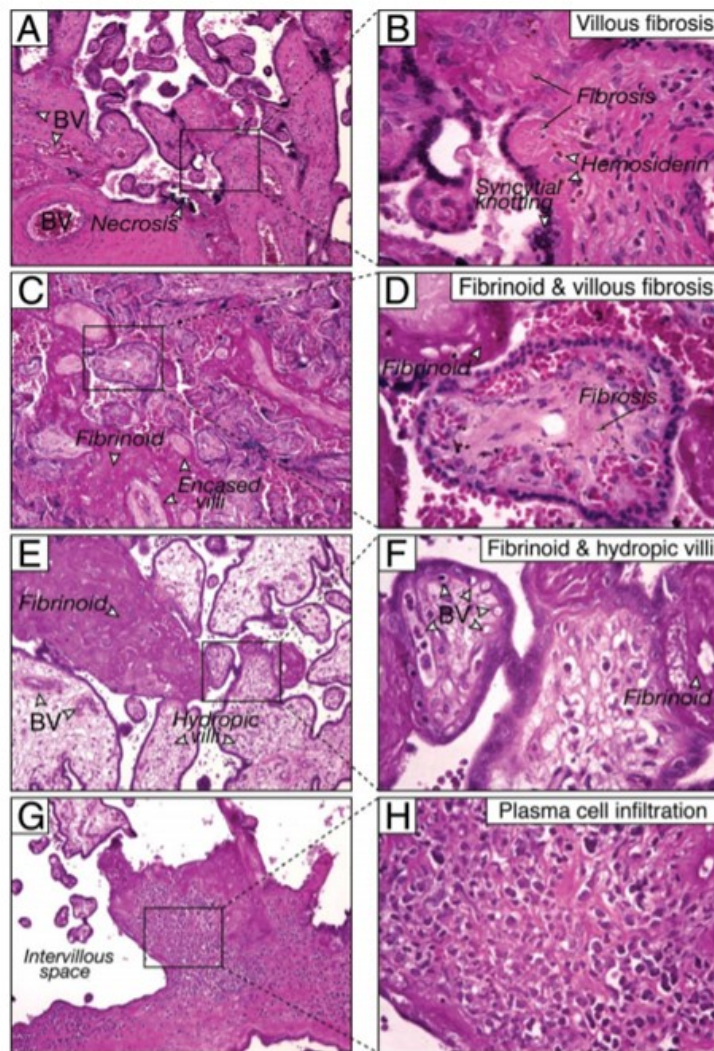
5. KONGENITALNA INFEKCIJA

Istraživanja su pokazala kako je u razvijenim zemljama 0,6 do 0,7 % novorođenčadi inficirano CMV-om (8). Iako infekcija ploda tijekom trudnoće najčešće ne izaziva nikakve promjene, u 10 % do 15 % inficirane djece razvit će se simptomatska bolest, obilježena simptomima brojnih organa, posebice retikuloendotelnog i središnjeg živčanog sustava.

Kongenitalna infekcija CMV-om je glavni negenetski uzrok sensorineuralnog gubitka sluha, te neurorazvojnih abnormalnosti u novorođenčadi (18). Uzrok je oko 20 % svih urođenih gubitka sluha, a taj postotak raste do 25 % do 4. godine života zbog kasnijeg početka gubitka sluha u takve djece. Također CMV je odgovoran za 10 % svih cerebralnih paraliza (19).

Veliki broj kongenitalnih CMV infekcija dijagnosticira se tek nakon rođenja djeteta, i to kod simptomatske novorođenčadi kod koje se provodi ciljano ispitivanje u prva 2 do 3 tjedna života ili kod novorođenčadi kod koje se probirom novorođenčadi na gluhoću utvrde oštećenja sluha (20).

Kliničke posljedice zaraženog fetusa mogu biti rezultat infekcije posteljice ili infekcije fetusa. Uslijed virusne replikacije u posteljici dolazi do obilnih fibrinoidnih depozita, fibroze, edema i avaskularnih resica, zbog čega je narušena funkcija same posteljice. Zbog smanjene opskrbe kisikom i hranjivim tvarima čest nalaz je i intrauterino zaostajanje u rastu. Histološke pretrage dokazale su proteine virusne replikacije u stanicama trofoblasta i endotelnim stanicama korionskih resica (18).



Slika 1. Histopatološke promjene posteljice prilikom infekcije citomegalovirusom. Slika 1A i 1B: fibroza resica s nekrozom, kalcifikacijom i depositima hemosiderina. Slika C i D: fibrinoidne i avaskularne resice. Slika E i F: Depoziti fibrina okruženi edematoznim resicama. Slika G i H: Infiltracija plasma stanica (18).

5.1. Simptomatska novorođenčad

Kod simptomatske novorođenčadi, infekcija se može prezentirati blagim i nespecifičnim simptomima ili težim oblicima bolesti. Do prijevremenog porođaja doći će u otprilike 30 % simptomatske novorođenčadi (<37 tjedana gestacije), a rjeđe može doći do fetalne ili neonatalne smrti u oko 0,5 % slučajeva (22). Otprilike 50 % simptomatske novorođenčadi su maleni za gestacijsku dob što je rezultat intrauterinog zastoja rasta fetusa (19).

Fizikalni nalaz simptomatske novorođenčadi najčešće uključuje hepatosplenomegaliju, žuticu i petehijalni osip. U otprilike 10 % slučajeva biti će prisutan korioretinitis i rjeđe optička atrofija ili sljepoća centralnog tipa (19).

U 50 % do 70 % simptomatske novorođenčadi biti će prisutni znakovi zahvaćenosti središnjeg živčanog sustava u obliku mikrocefalije, intracerebralnih kalcifikacija, ventrikulomegalije, cista i lentikulostrijatalne vaskulopatije. Također, u fizikalnom statusu može biti prisutna hipotonija, konvulzije, pareza ili paraliza pojedinih živaca. Gotovo polovica simptomatske novorođenčadi razvit će senzorneuralni gubitak sluha, mentalnu retardaciju (IQ<70) i mikrocefaliju (19).

Laboratorijski nalaz simptomatske novorođenčadi rezultat su zahvaćenog hepatobilijarnog i retikuloendotelnog sustava. Stoga, u 50 % slučajeva biti će prisutna hemolitička anemija uz konjugiranu hiperbilirubinemiju, trombocitopeniju, povišene jetrene transaminaze ili rjeđe pancitopeniju (19).

5.2. Asimptomatska novorođenčad

85 % do 90 % novorođenčadi s kongenitalnom CMV infekcijom je asimptomatsko pri rođenju. 10 % do 15 % takve novorođenčadi naknadno će razviti simptome, osobito senzorneuralni gubitak sluha (20). Oštećenje sluha kod te djece često je progresivno, a zbog kasnog početka zahtjeva redovite audiološke pretrage. Osim toga, približno 5 % asimptomatsko rođene djece razvit će i mikrocefaliju i usporen motorički razvoj, a 2 % njih i korioretinitis (19). Patofiziologija progresivnog oštećenja sluha tijekom prve četiri godine života djeteta i dalje je nepoznata. Smatra se da bi gubitak sluha mogao biti uzrokovan ili reaktivacijom virusa ili imunološkim odgovorom domaćina. Dokazane su difuzne promjene u obliku velikih intranuklearnih inkluzija u unutarnjem uhu, međutim smatra se da veću ulogu u oštećenju sluha ima upala izazavana imunološkim odgovorom domaćina. Upravo radi toga, u liječenju se osim antivirusnih lijekova preporučuju i imunosupresivna sredstva (1).

Djeca rođena s kongenitalnom CMV infekcijom imaju različiti stupanj usporenog psihomotornog i kognitivnog razvoja koji često ostaju neprepoznati do kraja prve ili druge godine života. Jedno istraživanje je pokazalo kako 43 % simptomatske i 5 % asimptomatske novorođenčadi razvije kognitivne smetnje (8).

Oštećenje vida razvije se kod otprilike 6 % simptomatske i 3 % asimptomatske novorođenčadi, te se kreće od sljepoće do djelomičnog gubitka vida koji se otkriva kasnije u djetinjstvu (8).

6. DIJAGNOZA CMV INFEKCIJE U TRUDNOĆI

Dijagnozu infekcije citomegalovirusom u trudnoći moguće je postići serološkim testiranjem te molekularnom ili prenatalnom dijagnostikom. Na CMV infekciju treba posumnjati ukoliko trudnica razvije simptome slične gripi a koji se ne mogu pripisati niti jednoj drugoj infekciji. S obzirom da je primarna infekcija trudnica često asimptomatska, abnormalan ultrazvučni nalaz u obliku intrauterinog zaostajanja u rastu ili promijenjene fetalne morfologije također su indikator moguće infekcije (20).

6.1. Serološko testiranje

Serološko testiranje trudnica je neinvazivan i pouzdan dijagnostički postupak, a veliku prednost nad drugim metodama ima iz razloga što se može koristiti tijekom sva tri tromjesečja trudnoće. Serodijagnostika se temelji na otkrivanju CMV IgG i IgM protutijela te testu avidnosti IgG protutijela. Primarne infekcije mogu se s velikom pouzdanošću odrediti serokonverzijom, odnosno otkrivanjem CMV IgM antitijela kod trudnice za koju je poznato da je najmanje 2-3 tjedna prije imala negativni uzorak seruma (21).

S obzirom na to da se trudnice rutinski ne testiraju na CMV, serokonverziju je u najvećem broju slučajeva nemoguće dokazati zbog nedostatka prvog negativnog uzorka seruma. Iz tog razloga, dijagnoza se najčešće temelji na testu avidnosti CMV IgG-a u kombinaciji s otkrivanjem specifičnog IgM protutijela (22).

Avidnost mjeri čvrstoću veze antigen-protutijelo, koja je prvih tjedana nakon primarne infekcije vrlo niska, a s vremenom se postupno povećava (23). Test avidnosti IgG protutijela smatra se najpreciznijim testom za određivanje vremena infekcije, međutim i ovaj test ima svoje nedostatke. Niska avidnost CMV IgG protutijela znak je primarne infekcije, međutim IgG protutijela mogu se detektirati tek dva do tri tjedna nakon pojave prvih simptoma, zbog čega je onemogućena pravovremena dijagnoza infekcije. S druge strane, visoka avidnost IgG protutijela upućuje na infekciju stariju od pet mjeseci. Takav nalaz u prvom tromjesečju trudnoće najvjerojatnije upućuje na infekciju koja se dogodila prije začeća, međutim srednje i visoke vrijednosti avidnosti nakon 21. tjedna trudnoće ne mogu isključiti primarnu infekciju koja se dogodila tijekom trudnoće (24). Na brzinu rasta avidnosti utječu i trajanje i intenzitet CMV viremije, pa je tako uočeno da u nekih trudnica, niske vrijednosti avidnosti mogu perzistirati do 18 mjeseci.

Istraživanja su pokazala kako brzina porasta vrijednosti avidnosti utječe i na sam rizik vertikalnog prijenosa CMV-a s majke na dijete, pa tako trudnice s bržim rastom avidnosti imaju veći rizik transplacentarnog prijenosa virusa (25). U kliničkoj praksi, problem može biti i sama procjena rezultata testova avidnosti, iz razloga što postoji velika varijacija u rasponima pragova niske i visoke avidnosti među različitim dostupnim komercijalnim setovima (26).

Iz tog razloga, primarna infekcija se s najvećom sigurnošću može utvrditi jedino kombinacijom testova avidnosti IgG i prisutnošću IgM protutijela. Na primarnu infekciju koja se dogodila unutar tri mjeseca od dana uzimanja testiranog uzroka seruma, upućivat će nalaz niskog aviditeta te pozitivnog IgM protutijela (24).

Izolirana prisutnost IgM protutijela nije dovoljna za dijagnozu primarne infekcije iz razloga što IgM protutijela mogu biti prisutna i kod reaktivacije ili reinfekcije novim sojem virusa (27).

Također, IgM protutijela mogu perzistirati 6 do 9 mjeseci od primarne infekcije, a nalaz često može biti i lažno pozitivan zbog križne reaktivnosti s drugim antigenima, najčešće antigenom Epstein-Barr, herpes simplex ili varicella-zoster virusom (28). Do križne reaktivnosti može doći i u prisutnosti reumatoidnog faktora ili u autoimunim bolestima (29).

Dijagnoza sekundarne infekcije temelji se na značajnom porastu titra IgG antitijela i visokoj avidnosti s ili bez prisustva IgM protutijela (11).

6.2. Molekularna dijagnostika

Ukoliko je onemogućena dijagnoza svim raspoloživim serološkim testovima, pouzdan nalaz s preko 80 % osjetljivosti je CMV DNA PCR test koji može otkriti CMV proteine pp65 u leukocitima periferne krvi majke (30). Negativan nalaz isključuje primarnu infekciju u prethodnih mjesec dan. S druge strane, pozitivan CMV DNA PCR ne dokazuje nedavnu primarnu infekciju s dovoljnom sigurnošću zbog viremije koja može perzistirati dulje vrijeme (31).

Neka istraživanja su pokazala kako su vrijednosti viremije te IgM titra protutijela fetalne krvi obično povišene kod simptomatskih infekcija fetusa, odnosno kako su povišene vrijednosti povezane s težom kliničkom slikom (30). Također, smatra se da je trombocitopenija mogući prognostički biomarker za procjenu težine infekcije. Osim trombocitopenije, na diseminiranu CMV infekciju fetusa upućuje i nalaz povišenih jetrenih transaminaza, te hemolitička anemija. Međutim, navedena metoda se još uvijek ne koriste rutinski za predviđanje kliničkog ishoda te je potrebno provesti dodatna istraživanja koja će potvrditi učinkovitost istih (13).

6.3. Prenatalno testiranje

Prenatalna dijagnoza fetalne infekcije CMV-om uključuje invazivne i neinvazivne metode, a indikacije za takvo testiranje su potvrđena primarna infekcija majke ili abnormalnosti ultrazvučnog nalaza koji upućuju na fetalnu CMV infekciju. Invazivne metode uključuju amniocentezu i kordocentezu, dok se neinvazivne metode temelje na ultrazvuku i magnetnoj rezonanci. Osjetljivost pojedinih metoda prenatalne dijagnostike ovisi o gestacijskoj dobi u trenutku testiranja ali i vremenskom periodu koje je prošlo od transmisije virusa s majke na plod (32).

6.3.1. Amniocenteza

Amniocenteza je metoda izbora u prenatalnoj dijagnostici CMV infekcije. Najbolja osjetljivost ove metode postiže se nakon 20.-21. tjedna trudnoće, nakon što je uspostavljeno adekvatno fetalno mokrenje, te najmanje 6 do 8 tjedana od procjenjenog početka infekcije majke kada je osjetljivost metode najviša. Prisutnost virusa u uzorku amnionske tekućine moguće je dokazati PCR testom ili kultivacijom virusa (33). Prednost se daje PCR metodi s obzirom na veću osjetljivost u odnosu na kultivaciju virusa (26). Ukoliko se amniocenteza provede u odgovarajuće vrijeme, smatra se da osjetljivost navedene metode iznosi između 90 i 95 %. Dakle, u 5 do 10 % slučajeva negativnog nalaza dobivenog amniocentezom, rodit će se zaraženo dijete, što se objašnjava kasnijim transplacentarnim ili intrapartalnim prijenosom virusa. Takva novorođenčad je najčešće asimptomatska, te ne dolazi do dugotrajnijih zdravstvenih posljedica.

Razlog dobrog dugoročnog ishoda s lažno negativnom prenatalnom dijagnozom objašnjava se transplacentarnim prijenosom virusa koji se dogodio nakon više od 6 do 8 tjedana nakon majčine primarne infekcije, zbog bolje zaštite zrelijeg imunološkog odgovora majke. S druge strane, kasniji transplacentarni prijenos virusa ima bolju prognozu nego u slučaju fetalne infekcije u prvom trimestru (17).

Za predviđanje rizika simptomatske infekcije i ozbiljnijih posljedica koje će se razviti nakon rođenja, korisno je određivanje titra CMV u amniotskoj tekućini, pa je tako nizak titar virusa prediktor normalnog razvoja. S druge strane, istraživanja su pokazala kako je visok titar virusa (>105 ekvivalenta genoma) povezan s lošijim ishodom kongenitalne infekcije, međutim u prognozi se ipak preporučuju kontrolni ultrazvučni pregledi (8).

S obzirom na invazivnost same metode, postavljalo se i pitanje treba li prije amniocenteze napraviti CMV DNA PCR majčine krvi zbog opasnosti od jatrogene virusne inokulacije virusa iz mjačine krvi u neinficirani fetus. Istraživanja su pokazala kako je taj rizik zanemariv, te je također CMV DNA PCR majčine krvi često negativan kada je fetus zaražen, zbog čega nije potrebno provoditi PCR majčine krvi prije amniocenteze (34).

6.3.2. Kordocenteza

Kordocenteza pokazuje 100 % specifičnost, dok je osjetljivost nešto niža u usporedbi s amniocentezom. S obzirom na višu stopu komplikacija, ova metoda u dijagnostici fetalne infekcije je još uvijek upitna te se rutinski ne preporučuje (27).

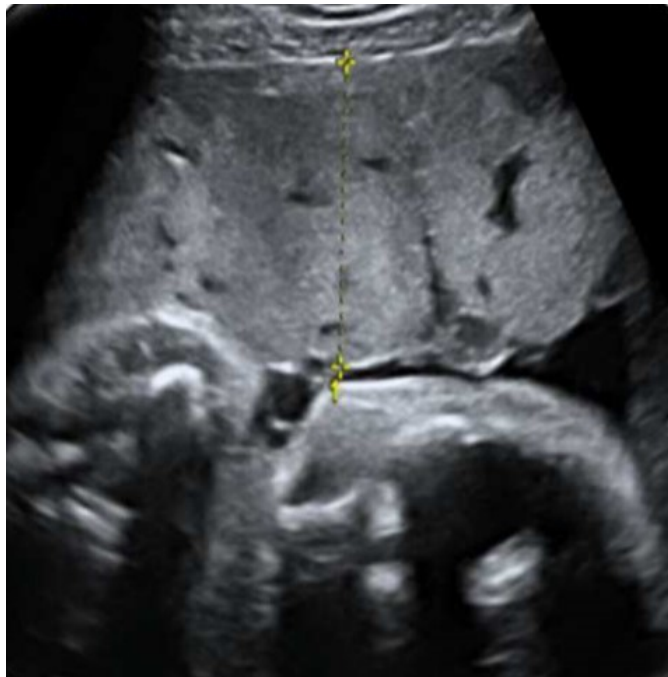6.3.3. Ultrazvuk

Osjetljivost ultrazvučne dijagnostike iznosi manje od 50 %, zbog čega ova metoda nije prikladna za dijagnozu kongenitalne CMV infekcije, međutim predstavlja primarnu neinvazivnu metodu za otkrivanje malformacija fetusa nakon potvrđene infekcije majke ili pozitivnog nalaza dobivenog amniocentezom (35). Ukoliko je CMV infekcija majke i fetusa dokazana serološkim probirom ili amniocentezom, preporučuje se redovita ultrazvučna kontrola svakih 3 do 5 tjedana kako bi se otkrili znakovi simptomatske infekcije fetusa (40). Također, abnormalan ultrazvučni nalaz tijekom drugog ili trećeg tromjesečja, često može pobuditi sumnju na CMV infekciju kod asimptomatske primarne infekcije majke. Najraniji znakovi kongenitalne infekcije mogu biti vidljivi na rutinskom ultrazvuku anatomije fetusa od 20. tjedna gestacije (36).

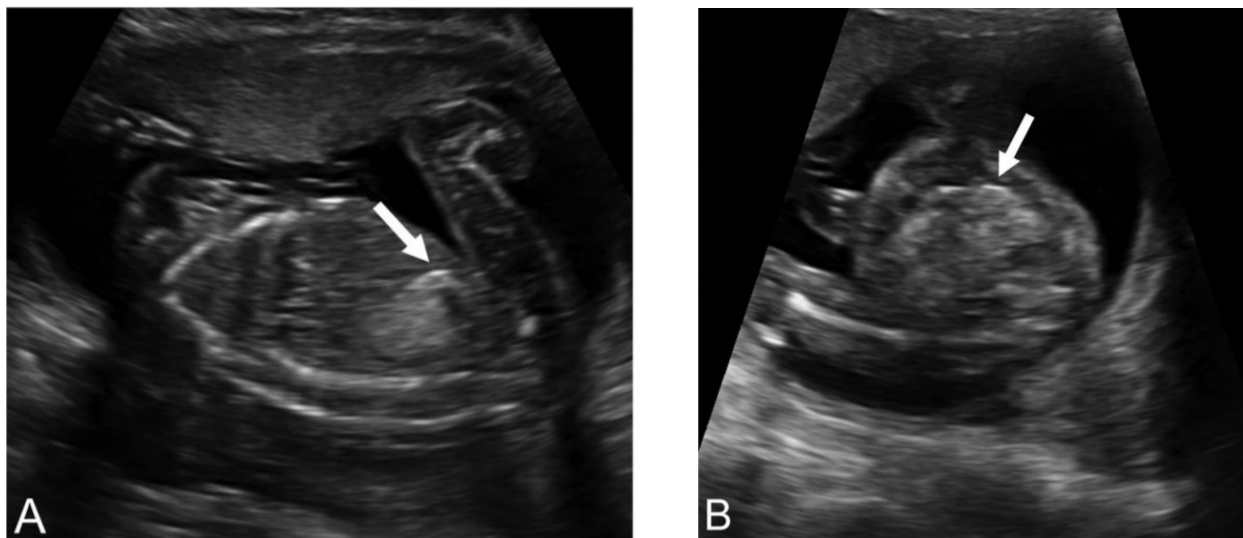
Fetalna CMV infekcija može rezultirati blagim, suptilnim ili progresivnim i odmah uočljivim promjenama ultrazvučnog nalaza anatomije fetusa. Ultrazvučnom dijagnostikom moguće je pratiti patofiziologiju fetalne infekcije, od početnih promjena na samoj posteljici do opsežnog oštećenja fetalnog mozga kao kasni nalaz uznapredovale infekcije.

Transplacentarni prijenos virusa dogodi se 2 do 3 mjeseca od početka infekcije majke, nakon što placentarna barijera više nije u mogućnosti zadržati virusnu replikaciju. Početne ultrazvučne promjene očituju se stoga zadebljanjem posteljice (više od 40 mm) i heterogenim izgledom, najčešće s kalcifikacijama koja se izmjenjuju s hipoehogenim područjima. Fetalna viremija zatim rezultira nefritisom, koji se prezentira prolaznim oligohidramnijem dok se rjeđe može vidjeti hiperehogenost bubrega (32). Uobičajeni ultrazvučni nalaz fetalne infekcije je prolazna ili trajna hiperehogenost crijeva, što predstavlja mekonijski ileus ili peritonitis .

Sistemna fetalna infekcija zatim može zahvatiti brojne organe i prezentirati se različitim abnormalnostima ultrazvučnog nalaza, od hepatosplenomegalije, kardiomiopatije, kalcifikacijama brojnih organa te rjeđe fetalnim hidropsom. Kolestatski hepatitis i insuficijencija jetre rezultiraju ascitesom, a u kombinaciji s anemijom mogu dovesti do fetalnog hidropsa. Kardiomiopatija se očituje kardiomegalijom s hiperehogenim miokardom u kombinaciji s perikardijalnim ili pleuralnim izljevom (32).



Slika 2. Ultrazvučni prikaz zadebljanje posteljice (1).



Slika 3A, B. Ultrazvučni nalaz hiperehogenog crijeva fetusa u drugom trimestru trudnoće (37).

Sumnju na infekciju fetusa često može pobuditi i izolirani nalaz intrauterinog zastoja rasta fetusa (FGR) koje se može razviti u bilo kojem tromjesečju. FGR može biti izolirani nalaz CMV infekcije fetusa, te je stoga potrebno posumnjati upravo na tu dijagnozu ukoliko se radi o FGR-u koji je ispod 5. centilne krivulje za procjenjenu starost fetusa. FGR može biti rezultat infekcije fetusa, izolirane zahvaćenosti posteljice ili kombinacije jednog i drugog.

S lošijom prognozom kongenitalne infekcije povezani su nalazi teških abnormalnosti mozga, poput mikrocefalije i ventrikulomegalije. Blaga ventrikulomegalija (<15mm) ili izolirani nalaz subependimalne ciste, kalcifikacije lentikulostrijatalnih krvnih žila, kalcifikacije parenhima i septacije stražnjeg roga lateralne komore ne znače nužno lošu prognozu, već takvo novorođenče može biti i asimptomatsko ili razviti gubitak sluha (38).

S druge strane, teška ventrikulomegalija (<20mm), mikrocefalija, porencefalija, šizencefalija i periventrikularna hiperehogenost kao rezultat upale ili krvarenja, uvijek su znak teže kliničke slike i lošijeg ishoda (1).

6.3.4. Magnetna rezonanca

Magnetna rezonanca je osjetljivija metoda od ultrazvučne dijagnostike, te se preporučuje u trećem tromjesečju trudnoće, nakon što se ultrazvučnom dijagnostikom utvrde intrakranijalne abnormalnosti fetusa. Uredan nalaz dobiven MR-om u kombinaciji s urednim nalazom UZV dijagnostike pouzdano isključuje lošiji ishod zaraženog fetusa. Međutim, potrebno je naglasiti kako uredna snimka dobivena MR-om ne isključuje progresivni gubitak sluha (39).

Ultrazvučne pretrage uz laboratorijske nalaze fetalne krvi (prisutnost trombocitopenije) i magnetnu rezonancu, koristan su alat u prognozi ishoda infekcije fetusa. Uredan ultrazvučni nalaz u drugom trimestru tako ima negativnu prediktivnu vrijednost od 90 % na negativni ishod infekcije fetusa, dok su teška cerebralna oštećenja povezana s lošom prognozom. S druge strane, prisutnost fetalne trombocitopenije uz blaže promjene ultrazvučnog nalaza predviđa 60 % rizik od simptomatske bolesti djeteta ili spontanog pobačaja.

MR fetusa u trećem tromjesečju ima bolju osjetljivost i prediktivnu vrijednost od ultrazvuka učinjenog u drugom tromjesečju (40).

6.4. Serološki probir trudnica

S obzirom na visoku učestalost CMV infekcija u trudnoći i potencijalnih ozbiljnih posljedica kongenitalne infekcije, dugo godina se razmatra mogućnost serološkog probira trudnica. Potencijalne koristi probira bile bi otkrivanje seropozitivnih žena prije i u ranoj trudnoći koje nemaju rizik od primarne infekciju tokom trudnoće, odnosno otkrivanje seronegativnih žena čijom bi se pravovremenom edukacijom o načinima i putevima prijenosa virusa, smanjila incidencija serokonverzije. Također, razmatra se i mogućnost probira samo onih trudnica koje imaju povišeni rizik od primarne infekcije u trudnoći, a to su žene koje imaju djecu predškolske dobi ili one koje su zaposlene u dječjim vrtićima ili se brinu o maloj djeci (41).

S obzirom da još uvijek nije otkriven dovoljno siguran i učinkovit lijek ili postupak koji bi prevenirao primarnu infekciju trudnice, sprječio vertikalni prijenos virusa s majke na plod, ili ublažio kongenitalnu infekciju, serološki probir još uvijek nije preporučeni i rutinski se ne provodi niti u jednoj zemlji. Također, kongenitalna infekcija može se dogoditi i u slučaju sekundarne infekcije majke, zbog čega bi sustavni probir svih trudnica bio nedovoljno učinkovit i ekonomski neprofitabilan (41).

Jedna od prednosti sustavnog probira bila bi prepoznavanje seronegativnih trudnica koje imaju povećani rizik od serokonverzije u prvom tromjesečju trudnoće. Istraživanja su pokazala kako edukacija takvih žena i provođenje odgovarajućih mjera opreza u cilju smanjenja rizika od zaraze CMV-om uvelike smanjuje incidenciju serokonverzije u trudnoći (42).

7. PREVENCIJA CMV INFEKCIJE U TRUDNOĆI

Najčešći put prijenosa CMV infekcije u trudnica je seksualnim putem i kontaktom s djecom predškolske dobi. Istraživanja su pokazala kako najveći rizik od primarne infekcije u razdoblju prekonceptije i u trudnoći, imaju žene koje su u kontaktu s djecom predškolske dobi, osobito ukoliko dijete pohađa dječji vrtić. Naime, djeca predškolske dobi značajan su izvor infekcije u seronegativnih žena zbog produljene viremije i infektivnosti, te povećanog horizontalnog prijenosa virusa među vršnjacima, najčešće preko igračaka zaraženih slinom. Najčešći put prijenosa virusa s infektivnog djeteta na ženu je putem direktnog kontakta s infektivnim tjelesnim tekućinama poput sline i urina.

Istraživanja su pokazala kako pravovremeno informiranje i povećanje svijesti o CMV infekciji žena prije same trudnoće i tokom trudnoće, uvelike smanjuje incidenciju primarnih infekcija seronegativnih žena. Povećanje svijesti uključuje higijenske mjere za suzbijanje prijenosa virusa, putem tjelesnih tekućina (42). Preporuke Američkog Centra za kontrolu i prevenciju bolesti uključuju temeljito pranje ruku 15 do 20 sekunda nakon kontakta s tjelesnim tekućinama, prljavim rubljem, pelenama ili dječjim igračkama, te nakon kupanja ili hranjenja djece mlađe od 6 godina. Također, preporučuje se izbjegavanje kontakta sa slinom malenog djeteta, u smislu ne dijeljenja pribora za jelo, četkica za zube i ljubljenja (43). Potrebno je naglasiti kako se higijensko savjetovanje mora provesti u perikonceptijskom razdoblju i ranoj trudnoći, jer infekcija u prvom tromjesečju nosi najveći rizik teške kongenitalne infekcije (42). Također, odgajateljice u dječjim vrtićima te ostale djelatnice koje skrbe o djeci predškolske dobi trebale bi provoditi odgovarajuće higijenske mjere u svrhu prevencije profesionalno stečene CMV infekcije (44).

8. LIJEČENJE CMV INFEKCIJE U TRUDNOĆI

Kako bi se smanjio transplacentarni prijenos virusa i učestalost simptomatske kongenitalne infekcije, istražuju se brojne mogućnosti liječenja trudnica s dokazanom CMV infekcijom. Nažalost, još uvijek nije pronađena najbolja terapijska opcija. U obzir trenutno dolazi pasivna imunizacija CMV hiperimunim globulinom, antivirusno liječenje i aktivna imunizacija.

8.1. CMV hiperimuni globulin

Pasivna imunizacija trudnica s primarnom CMV infekcijom pokazuje obećavajuće rezultate u prevenciji kongenitalne bolesti. 2005. godine, jedno nerandomizirano istraživanje pokazalo je kako primjena CMV hiperimunog globulina smanjuje vertikalni prijenos virusa s majke na plod, s 40 % u kontrolnoj skupini na 16 % u ispitivanoj skupini (9). Smanjenje transplacentarnog prijenosa postignuto je zahvaljujući visokoj avidnosti CMV hiperimunoglobulina, koji ima neutralizirajuće i imunomodulacijsko djelovanje (41). Do danas je provedeno niz studija koje su testirale učinkovitost i štetnost primjene hiperimunog globulina, te je primjećena smanjena stopa simptomatske bolesti novorođenčadi onih majki koje su u trudnoći liječene 200 U/kg intravenski primjenjenog hiperimunoglobulina (45). Također, imunohistološke analize posteljica onih trudnica koje su liječene hiperimunim globulinom, pokazale su smanjene razine antiangiogenog proteina, koji je inače povišen pod utjecam CMV infekcije, što rezultira većim brojem korionskih resica i krvnih žila, odnosno boljoj funkciji posteljice (18).

Iako su rezultati obećavajući, potrebno je provesti dodatna istraživanja na većem uzorku trudnica. Također, potrebno je utvrditi što učinkovitiju a ujedno sigurnu dozu i učestalost primjene hiperimunog globulina (1).

8.2. Antivirusno liječenje

Pronalazak učinkovitog antivirusnog lijeka koji bi spriječio razvoj komplikacija i ublažio simptomatsku kongenitalnu infekciju, cilj je istraživanja mnogih znanstvenika diljem svijeta. Nažalost, još uvijek se nije pronašao lijek koji bi bio dovoljno učinkovit a ujedno i siguran za plod. Trenutno najučinkovitiji lijek za liječenje CMV infekcije su inhibitori DNA-polimeraze ganciklovir i njegov oralni predlijek valganciklovir, međutim zbog genotoksičnosti i disgeneze gonada koju uzrokuje u in vitro testiranjima i testiranjima na životinjama, klasificiran je kao potencijalno teratogen lijek (20). Međutim, neka istraživanja su pokazala pozitivne učinke liječenja ganciklovirom i odsutnost prirođenih oštećenja novorođenčadi, u trudnica koje su bolovala od AIDS-a, ili u onih koje su bile pod imunosupresivnom terapijom zbog transplantacije organa (46, 47).

Aciklovir i njegov predlijek valaciklovir su također inhibitori DNA polimeraze, za koje se pokazalo da nisu genotoksični u istraživanjima na životinjama, te se smatraju sigurnijim izborom. Međutim, imaju nešto slabiju djelotvornost u inhibiciji virusne replikacije, a sigurnost za primjenu u trudnoći se još mora istražiti.

Sljedeći potencijalni antivirusni lijek za liječenje CMV infekcije u trudnoći je noviji lijek letemovir. Letemovir je inhibitor virusnog enzima terminaza, te se koristi za profilaksu CMV infekcije kod primatelja transplantacije koštane srži. U testiranjima na životinjama, lijek nije pokazao teratogenost, međutim kao i kod prethodno navedenih lijekova potrebna su dodatna istraživanja kako bi se ustanovila stvarna teratogenost lijeka (1).

8.3. Aktivna imunizacija

Razvijanje CMV cjepiva dugogodišnji je prioritet s obzirom na veliki broj novorođenčadi s trajnim invaliditetom kao posljedicom kongenitalne CMV infekcije. Iako je prvo kliničko ispitivanje CMV cjepiva provedeno još 1970. godine, učinkovito cjepivo još uvijek nije registrirano (1). Veliki izazov u pronalasku cjepiva predstavlja sama građa i složenost virusa. Naime, CMV je jedan od najvećih virusa čiji je domaćin čovjek, a građen je od 250 kilobaza DNA, a znatan dio njegovog genoma odgovoran je za interakciju i izbjegavanje imunološkog odgovora domaćina (9).

Provedena su brojna klinička ispitivanja živih atenuiranih cjepiva, međutim niti jedno cjepivo nije pokazalo odgovarajuću zaštitu zbog nemogućnosti postizanja odgovorajućeg imunološkog odgovora na divlji soj virusa. Većina cjepiva u razvitku, fokusirana su na površinski glikoprotein gB, koji je odgovoran za vezanje i ulazak virusa u fibroblaste. Najbolji rezultat u kliničkim istraživanjima, pokazalo je humano gB cjepivo koje je sastavljeno od topljivog gB proteina s dodatkom skvalena kao adjuvansa i vodene emulzije MF59. Procjenjena učinkovitost cjepiva iznosila je 50 %, te nije bilo ozbiljnijih nuspojava. Međutim, potrebno je provesti dodatna istraživanja na većem broju uzorka kako bi se procjenila stvarna učinkovitost i neškodljivost takvog cjepiva (48).

9. RASPRAVA

Seroprevalencija citomegalovirusa u cjelokupnoj populaciji iznosi čak 40-90 % (4). Infekcija u zdravoj populaciji najčešće ostaje nedijagnosticirana zbog nekarakteristične kliničke slike i blagog tijeka bolesti, međutim infekcija CMV-om u trudnoći najčešći je uzročnik intrauterine infekcije, koja može uzrokovati smrt ploda ili trajne štetne posljedice (19). Mnogi čimbenici doprinose prevalenciji i morbiditetu kongenitalne infekcije, uključujući svijest kliničara i roditelja o infekciji tijekom trudnoće, nedostatak rutinskog serološkog probira na infekciju, ograničena učinkovitost i toksičnost postojećih antivirusnih lijekova te odsutnost cjepiva.

Simptomatskim trudnicama kojima je dijagnosticirana primarna CMV infekcija potrebno je pružiti suportivnu skrb u cilju ublažavanja simptoma infekcije. Iako će većina trudnica roditi zdravo novorođenče, neophodno je pažljivo praćenje razvoja i rasta fetusa. Vrijeme i način porođaja ovise o standardnim indikacijama za najbolji ishod majke i djeteta. Također, ukoliko se ustanovi infekcija fetusa, potrebno je pažljivo razmatranje potencijalnog rizika za razvoj teže kliničke slike i sukladno tomu donijeti daljnje odluke o mogućnostima održavanja ili završetka trudnoće (8).

Puno veći problem za prepoznavanje CMV infekcije i procjeni potencijalne opasnosti za dijete i lošiji ishod trudnoće, prisutan je kod asimptomatskih trudnica, dakle u 75 % slučajeva infekcije CMV-om u trudnoći (9). Indikator moguće infekcije najčešće će biti abnormalan ultrazvučni nalaz u obliku intrauterinog zaostajanja u rastu ili promijenjene fetalne morfologije, međutim takav nalaz nije moguć prije 20. tjedna gestacije zbog ograničenja i smanjene osjetljivosti ultrazvučne dijagnostike u prvoj polovici trudnoće (20, 36).

Iz tog razloga, u cilju prevencije i ranog otkrivanja primarnih CMV infekcija u trudnoći, razmatra se opcija sustavnog serološkog probira u prvom trimestru trudnoće. Potencijalne koristi probira bile bi otkrivanje seropozitivnih žena koje nemaju rizik od primarne infekciju tokom trudnoće, odnosno otkrivanje seronegativnih žena čijom bi se pravovremenom edukacijom o načinima i putevima prijenosa virusa, smanjila incidencija serokonverzije (41). Naime, vjerojatnost transplacentarnog prijenosa i veća opasnost za zdravlje djeteta puno je češća kod primarne infekcije, zbog čega bi se pravovremenom detekcijom seronegativnih žena te različitim preventivnim postupcima omogućilo smanjenje serokonverzije i smanjila prevalencija kongenitalnih infekcija (16). Serološka dijagnostika temelji se na testu avidnosti CMV IgG protutijela u kombinaciji s otkrivanjem specifičnog IgM protutijela (22). Na primarnu infekciju koja se dogodila unutar tri mjeseca od dana uzimanja testiranog uzroka seruma, upućivat će nalaz niskog aviditeta te pozitivnog IgM protutijela (24). S druge strane, na sekundarnu infekciju ili infekciju koja je starija od pet mjeseci upućivat će nalaz visoke avidnosti IgG protutijela s ili bez prisustva IgM protutijela (11). Takav nalaz u prvom tromjesečju trudnoće najvjerojatnije upućuje na infekciju koja se dogodila prije začeća, te je u tom slučaju i manji rizik vertikalnog prijenosa virusa s majke na dijete. S druge strane, više vrijednosti avidnosti nakon 21. tjedna trudnoće onemogućuju točnu procjenu vremena početka infekcije, te ne mogu isključiti primarnu infekciju koja se dogodila tijekom trudnoće. Iz tog razloga, serološki probir potrebno učiniti u prvom trimestru trudnoće (24).

Međutim, prije uvođenja rutinskog serološkog probira svih trudnica potrebno je provesti detaljnu analizu i procijeniti koje bi bile stvarne zdravstvene i ekonomske koristi takvog probira, odnosno definirati daljnja postupanja u slučaju pozitivnog serološkog nalaza. S obzirom da još uvijek nije pronađen dovoljno učinkovit i siguran antivirusni lijek, liječenje infekcije u trudnoći u svrhu spječavanja transplacentarnog prijenos virusa i ublažavanja dugoročnih posljedica i dalje bi bilo nemoguće. Također, ne treba zanemariti činjenicu da je određeni postotak kongenitalno inficirane novorođenačadi asimptomatsko pri rođenju, te nema dugotrajne zdravstvene posljedice, zbog čega bi bilo kakve intervencije u takvim trudnoćama bile suvišne. Iz tog razloga, trenutno se preporučuje testiranje onih trudnica za koje postoji opravdana klinička sumnja da imaju infekciju CMV-om ili ukoliko se rutinskim ultrazvučnim pregledom ustanove nepravilnosti razvoja fetusa (20).

Zbog navedenih ograničenja u liječenju CMV infekcije u trudnoći, mjere prevencije trenutno imaju glavnu ulogu u smanjenju prevalencije kongenitalnih infekcija. Istraživanja su pokazala kako edukacija trudnica o CMV infekciji tijekom trudnoće i provođenje adekvatnih higijenskih mjera, uvelike smanjuje stopu serokonverzije (1). Iz tog razloga, zakonodavstvo nekih država SAD-a zahtjeva provođenje edukacije roditelja o CMV infekciji kao dio rutinske antenatalne zaštite. S obzirom na učinkovitost preventivnih akcija, potrebno je povećati cjelokupnu svijest o ovoj infekciji, ne samo kod trudnica i liječnika, već kod cjelokupne populacije (20). Također, razvoj cjepiva koji bi predstavljao najučinkovitiji preventivni postupak, ostaje najveći prioritet u sprečavanju kongenitalne infekcije.

10. ZAKLJUČAK

Citomegalovirusom je zaraženo više od polovice čovječanstva. Iako je infekcija najčešće asimptomatska ili benignog tijeka, infekcija u trudnoći može rezultirati pobačajem ili ozbiljnim zdravstvenim posljedicama djeteta. Kongenitalna infekcija citomegalovirusom je glavni virusni uzročnik urođenih mana, poput mikrocefalije, mentalne retardacije, gubitka sluha i vida te intrauterinog zaostajanja u rastu. Najjači prediktor za simptomatsku kongenitalnu infekciju i razvoj dugotrajnih posljedica je primarna infekcija majke u ranijoj gestacijskoj dobi.

Dijagnoza CMV infekcije u trudnoći temelji se na serološkom testiranju trudnice, te prenatalnoj dijagnostici koja uključuje invazivne i neinvazivne postupke. Prva sumnja na infekciju je simptomatska bolest majke ili abnormalan ultrazvučni nalaz morfologije fetusa. Metoda izbora u dokazivanju intrauterine infekcije je amniocenteza, koja ima najveću osjetljivost nakon 20. tjedna trudnoće.

S obzirom na ograničene mogućnosti liječenja infekcije u trudnoći, potrebno je uložiti više truda u pronalazak učinkovitog cjepiva. Također, ne treba zanemariti mjere prevencije širenja infekcije u smislu povećanih higijenskih mjera neposredno prije i tokom trudnoće.

11. SAŽETAK

Citomegalovirus (CMV) je DNA virus endemičan u cijelom svijetu. Seroprevalencija u populaciji iznosi 40-90 %, ovisno o socioekonomskom statusu i zemljopisnom položaju. U većini slučajeva, infekcija CMV-om u zdravoj populaciji ostaje nedijagnosticirana zbog nekarakteristične kliničke slike i blagog tijeka bolesti, a ozbiljnija klinička slika prisutna je kod imunokompromitiranih bolesnika. Infekcija CMV-om u trudnoći ne povećava opasnost za zdravlje majke, međutim predstavlja rizik za nepovoljan ishod trudnoće i zdravlje djeteta. Istraživanja su pokazala kako je u razvijenim zemljama 0,6 do 0,7 % novorođenčadi inficirano CMV-om. Iako infekcija ploda tijekom trudnoće najčešće ne izaziva nikakve promjene, u 10 % do 15 % inficirane djece razvit će se simptomatska bolest, obilježena simptomima brojnih organa, posebice retikuloendotelnog i središnjeg živčanog sustava. Naime, kongenitalna infekcija CMV-om je glavni negenetski uzrok senzorineuralnog gubitka sluha, te neurorazvojnih abnormalnosti u novorođenčadi. Primarna infekcija u prvoj polovici trudnoće rezultira težom kliničkom slikom, zbog čega se razmatra uvođenje sustavnog probira trudnica. Dijagnozu CMV infekcije moguće je postići serološkim testiranjem trudnice ili prenatalnom dijagnostikom. Serološko testiranje trudnica je neinvazivan i pouzdan dijagnostički postupak koji se temelji na otkrivanju CMV IgG i IgM protutijela te testu avidnosti IgG protutijela. Prenatalna dijagnoza uključuje ultrazvučnu dijagnostiku, magnetnu rezonancu te invazivne metode poput amniocenteze i kordocenteze. Kako bi se smanjio transplacentarni prijenos virusa i učestalost simptomatske kongenitalne infekcije, istražuju se brojne mogućnosti liječenja trudnica s dokazanom CMV infekcijom. U obzir trenutno dolazi pasivna imunizacija CMV hiperimunim globulinom, aktivna imunizacija i antivirusno liječenje, međutim potrebno je provesti dodatna istraživanja u svrhu pronalaska najučinkovitijeg lijeka.

Ključne riječi: Citomegalovirus, kongenitalna infekcija, trudnoća

12. SUMMARY

Cytomegalovirus (CMV) is a DNA virus endemic worldwide. The seroprevalence in the population is 40-90 %, depending on the socioeconomic status and geographical location. In most cases, CMV infection in a healthy population remains undiagnosed due to the uncharacteristic clinical presentation and mild course of the disease, and a more serious clinical presentation is present in immunocompromised patients. CMV infection in pregnancy does not increase the risk to the health of the mother, however it poses a risk to an adverse pregnancy outcome and the health of the baby. Studies have shown that in developed countries 0.6 to 0.7 % of newborns are infected with CMV. Although infection of the fetus during pregnancy usually does not cause any changes, 10 % to 15 % of infected children will develop symptomatic disease, characterized by symptoms of numerous organs, especially the reticuloendothelial and central nervous systems. Namely, congenital CMV infection is the main non-genetic cause of sensorineural hearing loss and neurodevelopmental abnormalities in the newborn. Primary infection in the first half of pregnancy results in a more severe clinical presentation, which is why the introduction of systematic screening of pregnant women is being considered. The diagnosis of CMV infection can be achieved by serological testing of the pregnant woman or prenatal diagnosis. Serological testing of pregnant women is a non-invasive and reliable diagnostic procedure based on the detection of CMV IgG and IgM antibodies and the avidity test of IgG antibodies. Prenatal diagnosis includes ultrasound, magnetic resonance imaging, and invasive methods such as amniocentesis and cordocentesis. To reduce transplacental virus transmission and the incidence of symptomatic congenital infection, a number of treatment options for pregnant women with proven CMV infection are being explored.

Passive immunization with CMV hyperimmune globulin, active immunization, and antiviral therapy are currently being considered, but further research is needed to find the most effective drug.

Key words: congenital infection, Cytomegalovirus, pregnancy

13. LITERATURA

1. Leruez-Ville M, Foulon I, Pass R, Ville Y. Cytomegalovirus infection during pregnancy: state of the science. *Am J Obstet Gynecol.* [Internet]. 24.2.2020.; 2020; S0002-9378(20) 30198-8.
Dostupno na: <https://pubmed.ncbi.nlm.nih.gov/32105678/>
2. Begovac J, Baršić B, Kuzman I, Tešović G, Vince A. *Klinička infektologija.* Zagreb: Medicinska naklada; 2019.
3. Collins-McMillen D, Buehler J, Peppenelli M, Goodrum F. Molecular Determinants and the Regulation of Human Cytomegalovirus Latency and Reactivation. *Viruses.* 2018; 10(8): 444.
4. Nogalski MT, Collins-McMillen D, Yurochko AD. Overview of human cytomegalovirus pathogenesis. *Methods Mol Biol.* 2014; 1119: 15-28.
5. Thackeray R, Wright A, Chipman K. Congenital cytomegalovirus reference material: a content analysis of coverage and accuracy. *Matern Child Health J.* 2014; 18(3): 584-591.
6. Gandhi MK, Khanna R. Human cytomegalovirus: clinical aspects, immune regulation, and emerging treatments. *Lancet Infect Dis.* 2004; 4(12): 725-738.
7. Styczynski J. Who Is the Patient at Risk of CMV Recurrence: A Review of the Current Scientific Evidence with a Focus on Hematopoietic Cell Transplantation. *Infect Dis Ther.* 2018; 7(1): 1-16.
8. Davis LN., King CC, Kourtis AP. Cytomegalovirus Infection in Pregnancy. *Birth Defects Research.* 2017; 109: 336–346.

9. Nigro G, Adler SP, La Torre R, Best AM; Congenital Cytomegalovirus Collaborating Group. Passive immunization during pregnancy for congenital cytomegalovirus infection. *N Engl J Med*. 2005; 353(13): 1350-1362.
10. Cannon MJ, Hyde TB, Schmid DS. Review of cytomegalovirus shedding in bodily fluids and relevance to congenital cytomegalovirus infection. *Rev Med Virol*. 2011; 21(4): 240-255.
11. Yinon Y, Farine D, Yudin MH. No. 240-Cytomegalovirus Infection in Pregnancy. *J Obstet Gynaecol Can*. 2018; 40(2): 134-141.
12. Fowler KB, Pass RF. Risk factors for congenital cytomegalovirus infection in the offspring of young women: exposure to young children and recent onset of sexual activity. *Pediatrics*. 2006; 118(2): 286-292.
13. Leruez-Ville M, Guilleminot T, Stirnemann J, Salomon LJ, Spaggiari E, Faure-Bardon V, et al. Quantifying the burden of congenital CMV infection (cCMV) with long-term sequelae in subsequent pregnancies of women seronegative at their first pregnancy. *Clin Infect Dis*. [Internet]. 30.10.2019.; 2019; 1067. Dostupno na: <https://pubmed.ncbi.nlm.nih.gov/31665306/>
14. Enders G, Daiminger A, Bäder U, Exler S, Enders M. Intrauterine transmission and clinical outcome of 248 pregnancies with primary cytomegalovirus infection in relation to gestational age. *J Clin Virol*. 2011;m52(3): 244-246.
15. Puhakka L, Lappalainen M, Lönnqvist T, Niemensivu R, Lindahl P, Nieminen T, et al. The Burden of Congenital Cytomegalovirus Infection: A Prospective Cohort Study of 20 000 Infants in Finland. *J Pediatric Infect Dis Soc*. 2019; 8(3): 205-212.

16. Nigro G. Hyperimmune globulin in pregnancy for the prevention of congenital cytomegalovirus disease. *Expert Rev Anti Infect Ther.* 2017; 15(11): 977-986.
17. Picone O, Vauloup-Fellous C, Cordier AG, Guitton S, Senat MV, Fuchs F, et al. A series of 238 cytomegalovirus primary infections during pregnancy: description and outcome. *Prenat Diagn.* 2013; 33(8): 751-758.
18. Maidji E, Nigro G, Tabata T, McDonagh S, Nozawa N, Shiboski S, et al. Antibody treatment promotes compensation for human cytomegalovirus-induced pathogenesis and a hypoxia-like condition in placentas with congenital infection. *Am J Pathol.* 2010; 177(3): 1298-1310.
19. Boppana SB, Ross SA, Fowler KB. Congenital cytomegalovirus infection: clinical outcome. *Clin Infect Dis.* 2013; 57(4): 178-181.
20. Rawlinson WD, Boppana SB, Fowler KB, Kimberlin DW, Lazzarotto T, Alain S, et al. Congenital cytomegalovirus infection in pregnancy and the neonate: consensus recommendations for prevention, diagnosis, and therapy. *Lancet Infect Dis.* 2017; 17(6): 177-188.
21. Macé M, Sissoeff L, Rudent A, Grangeot-Keros L. A serological testing algorithm for the diagnosis of primary CMV infection in pregnant women. *Prenat Diagn.* 2004; 24(11): 861-863.
22. Daiminger A, Bäder U, Enders G. Pre-and periconceptual primary cytomegalovirus infection: risk of vertical transmission and congenital disease. *An International Journal of Obstetrics & Gynaecology.* 2005; 112: 166-172.

23. Lagrou K, Bodeus M, Van Ranst M, Goubau P. Evaluation of the new architect cytomegalovirus immunoglobulin M (IgM), IgG, and IgG avidity assays. *J Clin Microbiol.* 2009; 47(6): 1695-1699.
24. Prince HE, Lapé-Nixon M. Role of cytomegalovirus (CMV) IgG avidity testing in diagnosing primary CMV infection during pregnancy. *Clin Vaccine Immunol.* 2014; 21(10): 1377-1384.
25. Fornara C, Furione M, Lilleri D, Cane I, Grazia Revello M, Zavattoni M, et al. Primary human cytomegalovirus infections: kinetics of ELISA-IgG and neutralizing antibody in pauci/asymptomatic pregnant women vs symptomatic non-pregnant subjects. *J Clin Virol.* 2015; 64: 45-51.
26. Saldan A, Forner G, Mengoli C, Gussetti N, Palù G, Abate D. Testing for Cytomegalovirus in Pregnancy. *J Clin Microbiol.* 2017; 55(3): 693-702.
27. Lazzarotto T, Guerra B, Lanari M, Gabrielli L, Landini MP. New advances in the diagnosis of congenital cytomegalovirus infection. *J Clin Virol.* 2008; 41(3): 192-197.
28. Delforge ML, Desomberg L, Montesinos I. Evaluation of the new LIAISON(®) CMV IgG, IgM and IgG Avidity II assays. *J Clin Virol.* 2015 ;72: 42-45.
29. BaAlawi F, Robertson PW, Lahra M, Rawlinson WD. Comparison of five CMV IgM immunoassays with CMV IgG avidity for diagnosis of primary CMV infection. *Pathology.* 2012; 44(4): 381-383.

30. Chang TS, Wiener J, Dollard SC, Amin MM, Ellington S, Chasela C, et al. Effect of cytomegalovirus infection on breastfeeding transmission of HIV and on the health of infants born to HIV-infected mothers. *AIDS*. 2015; 29(7): 831-836.
31. Revello MG, Furione M, Rognoni V, Arossa A, Gerna G. Cytomegalovirus DNAemia in pregnant women. *J Clin Virol*. 2014; 61(4): 590-592.
32. Leruez-Ville M, Ville Y. Fetal cytomegalovirus infection. *Best Pract Res Clin Obstet Gynaecol*. 2017; 38: 97-107.
33. Revello MG, Gerna G. Pathogenesis and prenatal diagnosis of human cytomegalovirus infection. *J Clin Virol*. 2004; 29(2): 71-83.
34. Revello MG, Furione M, Zavattoni M, Tassis B, Nicolini U, Fabbri E, et al. Human cytomegalovirus (HCMV) DNAemia in the mother at amniocentesis as a risk factor for iatrogenic HCMV infection of the fetus. *J Infect Dis*. 2008; 197(4): 593-596.
35. Picone O, Teissier N, Cordier AG, Vauloup-Fellous C, Adle-Biassette H, et al. Detailed in utero ultrasound description of 30 cases of congenital cytomegalovirus infection. *Prenat Diagn*. 2014; 34(6): 518-524.
36. Guerra B, Simonazzi G, Puccetti C, Lanari M, Farina A, Lazzarotto T, et al. Ultrasound prediction of symptomatic congenital cytomegalovirus infection. *Am J Obstet Gynecol*. 2008; 198(4): 3801-3807.
37. Goetzinger KR, Cahill AG, Macones GA, Odibo AO. Echogenic bowel on second-trimester ultrasonography: evaluating the risk of adverse pregnancy outcome. *Obstet Gynecol*. 2011; 117(6): 1341-1348.

38. Faure-Bardon V, Millischer AE, Deloison B, Sonigo P, Grévent D, Salomon L, et al. Refining the prognosis of fetuses infected with Cytomegalovirus in the first trimester of pregnancy by serial prenatal assessment: a single-centre retrospective study. *BJOG*. 2020; 127(3): 355-362.
39. Cannie MM, Devlieger R, Leyder M, Claus F, Leus A, De Catte L, et al. Congenital cytomegalovirus infection: contribution and best timing of prenatal MR imaging. *Eur Radiol*. 2016; 26(10): 3760-3769.
40. Faure-Bardon V, Millischer AE, Deloison B, Sonigo P, Grévent D, Salomon L, et al. Refining the prognosis of fetuses infected with Cytomegalovirus in the first trimester of pregnancy by serial prenatal assessment: a single-centre retrospective study. *BJOG*. 2020; 127(3): 355-362.
41. Walker SP, Palma-Dias R, Wood EM, Shekleton P, Giles ML. Cytomegalovirus in pregnancy: to screen or not to screen. *BMC Pregnancy Childbirth*. 2013;13: 96.
42. Revello MG, Tibaldi C, Masuelli G, Frisina V, Sacchi A, Furione M, et al. Prevention of Primary Cytomegalovirus Infection in Pregnancy. *EBioMedicine*. 2015; 2(9): 1205-1210.
43. Johnson J, Anderson B, Pass RF. Prevention of maternal and congenital cytomegalovirus infection. *Clin Obstet Gynecol*. 2012; 55(2): 521-530.
44. Kimberlin DW, Brady MT, Jackson MA, Long SS, eds. *Red Book: 2015 Report of the Committee on Infectious Diseases*. 30th ed. Elk Grove Village, IL: American Academy of Pediatrics; 2015.

45. Hamilton ST, van Zuylen W, Shand A, Scott GM, Naing Z, Hall B et al. Prevention of congenital cytomegalovirus complications by maternal and neonatal treatments: a systematic review. *Rev Med Virol*. 2014; 24(6): 420-433.
46. Pescovitz MD. Absence of teratogenicity of oral ganciclovir used during early pregnancy in a liver transplant recipient. *Transplantation*. 1999; 67(5): 758-759.
47. Seidel V, Feiterna-Sperling C, Siedentopf JP, Hofmann J, Henrich W, Bühner C, et al. Intrauterine therapy of cytomegalovirus infection with valganciclovir: review of the literature. *Med Microbiol Immunol*. 2017; 206(5): 347-354.
48. Bialas KM, Swamy GK, Permar SR. Perinatal cytomegalovirus and varicella zoster virus infections: epidemiology, prevention, and treatment. *Clin Perinatol*. 2015; 42(1): 61-70.
49. Lanzieri TM, Dollard SC, Bialek SR, Grosse SD. Systematic review of the birth prevalence of congenital cytomegalovirus infection in developing countries. *Int J Infect Dis*. 2014; 22: 44-48.
50. Smithers-Sheedy H, Raynes-Greenow C, Badawi N, Fernandez MA, Kesson A, McIntyre S, et al. Congenital Cytomegalovirus among Children with Cerebral Palsy. *J Pediatr*. 2017; 181: 267-271.
51. Manicklal S, Emery VC, Lazzarotto T, Boppana SB, Gupta RK. The "silent" global burden of congenital cytomegalovirus. *Clin Microbiol Rev*. 2013; 26(1): 86-102.
52. Wang C, Zhang X, Bialek S, Cannon MJ. Attribution of congenital cytomegalovirus infection to primary versus non-primary maternal infection. *Clin Infect Dis*. 2011; 52(2): 11-13.

53. Sellier Y, Guilleminot T, Ville Y, Leruez-Ville M. Comparison of the LIAISON(®) CMV IgG Avidity II and the VIDAS(®) CMV IgG Avidity II assays for the diagnosis of primary infection in pregnant women. *J Clin Virol.* 2015; 72: 46-48.
54. Leyder M, Vorselmans A, Done E, Van Berkel K, Faron G, Foulon I, et al. Primary maternal cytomegalovirus infections: accuracy of fetal ultrasound for predicting sequelae in offspring. *Am J Obstet Gynecol.* 2016; 215(5): 638.e1-638.e8.
55. Dollard SC, Grosse SD, Ross DS. New estimates of the prevalence of neurological and sensory sequelae and mortality associated with congenital cytomegalovirus infection. *Rev Med Virol.* 2007; 17(5): 355-363.

ŽIVOTOPIS

Marina Rumora rođena je 24. veljače 1993. godine u Rijeci. Pohađala je osnovnu školu „Fran Franković“ u Rijeci, nakon koje nastavlja srednjoškolsko obrazovanje u Prvoj riječkoj hrvatskoj gimnaziji, sportski smjer. Aktivno se bavila odbojkom tijekom cijelog osnovnoškolskog i srednjoškolskog obrazovanja. Nakon završene gimnazije završava preddiplomski studij „Biotehnologija i istraživanje lijekova“ s pohvalom Cum Laude. Akademske godine 2013/2014. godine upisuje Integrirani preddiplomski i diplomski sveučilišni studij Medicine na Medicinskom fakultetu Sveučilišta u Rijeci. Aktivno se služi engleskim jezikom, a pasivno njemačkim. U slobodno vrijeme bavi se slikarstvom i trčanjem.