

PROCJENA ATELEKTAZE I RECRUITMENT MANEVARA KOD BOLESNIKA NA MEHANIČKOJ VENTILACIJI NA ODJELU ZA INTENZIVNO LIJEČENJE

Predović, Ivona

Master's thesis / Diplomski rad

2020

Degree Grantor / Ustanova koja je dodijelila akademski / stručni stupanj: **University of Rijeka, Faculty of Medicine / Sveučilište u Rijeci, Medicinski fakultet**

Permanent link / Trajna poveznica: <https://um.nsk.hr/um:nbn:hr:184:791281>

Rights / Prava: [In copyright](#)/[Zaštićeno autorskim pravom.](#)

Download date / Datum preuzimanja: **2024-11-22**



Repository / Repozitorij:

[Repository of the University of Rijeka, Faculty of Medicine - FMRI Repository](#)



SVEUČILIŠTE U RIJECI

MEDICINSKI FAKULTET

INTEGRIRANI PREDDIPLOMSKI I DIPLOMSKI

SVEUČILIŠNI STUDIJ MEDICINE

Ivona Predović

PROCJENA ATELEKTAZE I RECRUITMENT MANEVRA KOD BOLESNIKA NA
MEHANIČKOJ VENTILACIJI U JEDINICI INTENZIVNOG LIJEČENJA

Diplomski rad

Rijeka, 2020.

SVEUČILIŠTE U RIJECI

MEDICINSKI FAKULTET

INTEGRIRANI PREDDIPLOMSKI I DIPLOMSKI

SVEUČILIŠNI STUDIJ MEDICINE

Ivona Predović

PROCJENA ATELEKTAZE I RECRUITMENT MANEVRA KOD BOLESNIKA NA
MEHANIČKOJ VENTILACIJI U JEDINICI INTENZIVNOG LIJEČENJA

Diplomski rad

Rijeka, 2020.

Mentor rada: Izv. prof. dr. sc. Alen Protić, dr.med.

Diplomski rad ocjenjen je dana _____ u/na _____

_____, pred povjerenstvom u sastavu:

1. Izv. prof. dr. sc. Vlatka Sotošek , dr.med

2. Prof. dr. sc. Alan Šustić, dr. med.

3. Doc. dr. sc. Igor Barković, dr.med.

Rad sadrži 37 stranica, 5 slika, 0 tablica, 57 literaturnih navoda.

ZAHVALA

Veliko hvala mentoru izv. prof. dr. sc. Alenu Protiću, dr. med. te naslovnom asistentu Mateju Buri, dr. med. na pomoći koju su mi iskazali prilikom izrade ovog diplomskog rada.

Ovih šest godina bilo bi daleko zahtjevnije da uz mene nije u svakom trenutku stajala moja obitelj.

Iz srca Vam hvala za to.

Sadržaj

Popis skraćenica i akronima.....	
1. Uvod	1
2. Svrha rada	2
3. Atelektaza.....	3
3.1. Definicija i vrste atelektaze u JIL-u	3
3.2. Postoperacijska atelektaza	4
3.3. Atelektaza u sklopu ARDS-a.....	5
4. <i>Recruitment</i> manevar	7
4.1. Izbor bolesnika i tehničkih postavki	8
4.2. Nuspojave <i>recruitment</i> manevra	10
5. Metode za procjenu atelektaze i <i>recruitment</i> manevra	11
5.1. Kompjuterizirana tomografija.....	11
5.2. Ultrazvuk	14
5.3. Električna impedancijska tomografija.....	18
6. Rasprava.....	22
7. Zaključak.....	27
8. Sažetak	28
9. Summary	29
10. Literatura.....	30
11. Životopis	37

Popis skraćenica i akronima

ARDS – akutni respiracijski distres sindrom

BMI – indeks tjelesne mase (*engl.* body mass index)

CPAP – kontinuirani pozitivni tlak zraka (*engl.* continuous positive airway pressure)

CT – kompjuterizirana tomografija (*engl.* computed tomography)

EIT – električna impedancijska tomografija

FiO₂ – udisajna frakcija kisika (*engl.* fraction of inspired oxygen)

FRC – funkcionalni rezidualni kapacitet (*engl.* functional residual capacity)

HU – Hounsfieldova jedinica (*engl.* Hounsfield unit)

JIL – jedinica intenzivnog liječenja

MR – magnetska rezonancija

OLC – koncept otvorenih pluća (*engl.* open lung concept)

PaO₂/FiO₂ – omjer parcijalnog tlaka kisika u arterijskoj krvi i frakcije udahnutog kisika

PEEP – pozitivan tlak na kraju ekspirija (*engl.* positive-end expiratory pressure)

PET – pozitronska emisijska tomografija

P-V krivulja – krivulja tlak-volumen (*engl.* pressure-volume curve)

RM – *recruitment* manevar (*engl.* recruitment maneuver)

RTG – radiografija

UZV – ultrazvuk

VILI – ventilatorom inducirana ozljeda pluća (*engl.* ventilator-induced lung injury)

ZEEP – tlak na kraju ekspirija nula (*engl.* zero-end expiratory pressure)

1. Uvod

Različita patološka stanja na plućima mogu dovesti do kolapsa plućnog tkiva odnosno atelektaze što rezultira smanjenjem ventilacije zahvaćenog parenhima i prestankom izmjene plinova preko alveokapilarne membrane (1). Atelektaza je čest nalaz kod bolesnika u jedinici intenzivnog liječenja (JIL). Najčešće nastaje postoperativno ili se javlja u sklopu akutnog respiracijskog distress sindroma (ARDS) te kod mehanički ventiliranih bolesnika. Ovo stanje zahtijeva i etiološko i suportivno liječenje, a ovisno o stanju bolesnika to podrazumijeva i podršku disanju, odnosno primjenu mehaničke ventilacije. Najčešće korišteni postupak za ponovno otvaranje kolabiranih dijelova pluća je *recruitment* manevar (RM, *engl.* recruitment maneuver). Time se postiže ventilacija do tada zatvorenih dijelova pluća, poboljšavajući oksigenaciju bolesnika čime se smanjuje mortalitet. Da bi se spriječile nuspojave ovoga postupka, prvenstveno u vidu dodatnog oštećenja plućnog parenhima primjenom nefizioloških tlakova, ukazala se potreba za nadzorom izvođenja postupka RM-a. U ovome trenutku, zlatni standard za procjenu učinka RM-a je kompjuterizirana tomografija (CT, *engl.* computed tomography). Također se nastoji u praksu implementirati i druge metode koje bi bile podjednako učinkovite, a bez negativnih strana CT dijagnostike.

2. Svrha rada

U kliničkom radu postavili su se zahtjevi za unaprjeđenjem procjene RM-a, prvenstveno metodama koje bi se izvodile uz krevet bolesnika. Tako bi uporaba „bed side“ ultrazvučne dijagnostike te električne impedancijske tomografije, čija je primjena za sada uglavnom ograničena na istraživačke svrhe, doskočila nedostacima CT procjene. Stoga je cilj ovoga rada dati pregled postojeće literature na tu temu odnosno razmotriti alternativne metode procjene prozračnosti pluća u JIL-u kod bolesnika na mehaničkoj ventilaciji. Literatura je pretraživana u bazi podataka Medline, tražilica Pubmed prema ključnim riječima *acute respiratory distress sindrom, atelectasis, computed tomography, electric impedance tomography, lung recruitment* i *ultrasound*. Također, korištena je i najnovija literatura s UpToDate baze podataka pretraživana prema istim ključnim riječima.

3. Atelektaza

3.1. Definicija i vrste atelektaze u JIL-u

Atelektaza je gubitak volumena pluća uslijed kolapsa plućnog tkiva (2). Pojavljuje se kao nalaz u različitim patološkim stanjima, a u JIL-u je najčešći nalaz neopstruktivne atelektaze. U tim slučajevima, mehanizmi nastanka su kompresija plućnog parenhima ili gubitak surfaktanta te posljedični nastanak kompresivne, resorpcijske ili adhezivne atelektaze (2). Najčešće se razvija nakon opće anestezije i u sklopu ARDS-a. Nastanak atelektaze dodatno pogoršava postojeće stanje bolesnika iz razloga što, unatoč održanoj plućnoj cirkulaciji i perfuziji, ne dolazi do adekvatne ventilacije. Zbog tog ventilacijsko-perfuzijskog nesklada dolazi do stvaranja mrtvog prostora čime se smanjuje izmjena plućnih plinova (3). Bolesnik ubrzo postaje hipoksičan, a težina hipoksije je veća nego što bi bila uslijed primarne patologije na plućima bez istovremenog razvoja atelektaze zbog čega se može posumnjati na njezin nastanak (2). Drugi udruženi simptomi i znakovi su dispneja, povećan rad disanja uz plitke udisaje, praćeno zvižducima i kašljem, opsega ovisno o volumenu zahvaćenog pluća (kod mehanički neventiliranih bolesnika) (1). Postupanje u slučaju atelektaze ovisi o stanju bolesnika i uzroku. Kod bolesnika sa spontanom ventilacijom primjenjuju se postupci rehabilitacije pluća, primjena maske s kontinuiranim pozitivnim tlakom zraka odnosno CPAP maske (*engl.* continuous positive airway pressure) ili bronhoskopski postupci. U intubiranih bolesnika, s ciljem re-ekspandiranja atelektatičnog tkiva, primjenjuje se pozitivni tlak na kraju ekspirija tzv. PEEP (*engl.* positive-end expiratory pressure), a dodatno se među tom skupinom bolesnika biraju kandidati koji su podobni za izvođenje RM-a (4).

3.2. Postoperacijska atelektaza

Prema istraživanjima, pojava atelektaze tijekom operativnog zahvata je izrazito česta plućna komplikacija, i javlja se u oko 90% bolesnika (5). Izvođenje opće anestezije uzrokuje smanjenje funkcionalnog rezidualnog kapaciteta (FRC, *engl.* functional residual capacity), a ukoliko se koristi visoka udisajna frakcija kisika (FiO₂, *engl.* fraction of inspired oxygen) može doći do razvoja resorpcijske atelektaze što se može naći i prilikom ekstubacije bolesnika uz primjenu previsokih vrijednosti FiO₂ (6). Lijekovi koji uzrokuju depresiju disanja, a nisu dobro titrirani kao i neadekvatna ventilacija s niskim udisajnim volumenom mogu dovesti do hipoventilacije i posljedičnog kolapsa alveola. Mehanička ventilacija u općoj anesteziji može uslijed ciklusa otvaranja i zatvaranja alveola oštetiti plućno tkivo i dovesti do akutne ozljede pluća u sklopu koje dolazi do razvoja atelektaze (6). Veliki udio u nastanku atelektaze ima i postoperacijska bol, osobito u abdominalnih operacija s velikom reznom ranom, što ograničava bolesnika u pravilnim, dubokim udisajima te konačno rezultira hipoventilacijom. Iz toga razloga, bitno je provesti dobru analgeziju. Prilikom oporavka, ovisno o operativnom zahvatu, bolesnici duže vrijeme provode ležeći, što je dokazano povezano s većom incidencijom nastanka atelektaze, osobito u pretilih bolesnika gdje dolazi do povećanog pritiska na plućno tkivo zbog veće težine prsnoga koša (2). Postoperacijska atelektaza može biti i opstruktivnog karaktera u slučajevima kada zbog boli dođe do supresije refleksa kašlja. Uz povećanu sekreciju u dišnim putevima dolazi do stvaranja „čepa“ što ometa protok zraka, a preostali zrak u neventiliranim alveolama se resorbira (2). Na većinu navedenih mehanizama se može utjecati kako bi se spriječio razvoj atelektaze odnosno komplikacija koje ona nosi. Dodatno treba naglasiti kako se mora uzeti u obzir u diferencijalnoj dijagnozi i razvoj hipoksemije uslijed drugih plućnih komplikacija poput razvoja edema i opstrukcije gornjih dišnih puteva (7).

3.3. Atelektaza u sklopu ARDS-a

Kod bolesnika s ARDS-om dolazi do razvoja atelektaze zbog povećane mase pluća. To se događa na račun povećanja vode, odnosno uslijed nastanka intersticijskog i alveolarnog edema koji je posljedica difuzne alveolarne ozljede i gubitka integriteta plućnih kapilara (8). Osim gubitka cjelovitosti alveokapilarne membrane, izostaje i djelovanje surfaktanta. Smanjenjem količine surfaktanta povećava se napetost alveolarnih stijenki i alveole više ne mogu održavati svoj volumen zbog čega dolazi do kolapsa (2). Opseg kolabiranih alveola je uvjetovan količinom edema, visinom stupca plućnog tkiva te težinom prsnog koša (9). Uzroci ARDS-a su brojni, a najčešće do njega dolazi uslijed pneumonije ili aspiracije sadržaja u dišne puteve. Razvija se i uz neka ekstrapulmonalna stanja, od čega valja istaknuti sepsu i politraumu (1).

Kako bi se postavila dijagnoza ARDS-a, moraju se zadovoljiti određeni uvjeti definirani Berlinskim kriterijima. Oni su sljedeći: simptomi moraju nastupiti unutar tjedan dana od početnog mehanizma ozljede, uključuju postojanje objektivnog dokaza bilateralnih opacifikacija slikovnim tehnikama bilo RTG-om (radiografija) ili CT-om, omjer PaO_2/FiO_2 (omjer parcijalnog tlaka kisika u arterijskoj krvi i frakcije udahnutog kisika) mora biti <300 mmHg s minimalno 5cmH₂O PEEP-a te je potrebno isključiti drugu patologiju koja bi mogla dovesti do plućnog edema kao što je zatajivanje srca. S obzirom na nalaz PaO_2/FiO_2 definiraju se stupnjevi ARDS-a, gdje je ta vrijednost 201-300 mmHg u blagom, 101-200 mmHg u umjerenom te <100 mmHg u teškom obliku, što ima i prognostičku vrijednost, jer u teškom obliku smrtnost iznosi i do 45% (10).

Bolesnici s ARDS-om čije stanje zahtijeva primjenu mehaničke ventilacije, su u većem riziku od nastanka ventilatorom inducirane ozljede pluća odnosno VILI (*engl.* ventilator-induced lung injury) iako točna incidencija zbog gotovo identične kliničke slike i patološkog nalaza nije poznata. Mehanizmi nastanka ove ozljede su volutrauma, atelektrauma i biotrauma. Volutrauma

nastaje zbog prekomjernog širenja alveolarnih stijenki uslijed povišenja tlaka u alveolama, a studije su pokazale veću povezanost između primijenjenih volumena i nastanka ozljede što se iskoristilo za stvaranje koncepta protektivne mehaničke ventilacije. Pluća u ARDS-u su podložnija dodatnoj ozljedi uslijed izrazite heterogenosti parenhima, uslijed čega se konačno ne dostave jednaki volumeni i tlakovi u različite regije pluća. Zbog toga i uz niže respiracijske volumene može doći do razvoja VILI, jer se ti volumeni različito prenese. Drugi patofiziološki mehanizam je atelektrauma koja se razvija posljedično cikličkom otvaranju i zatvaranju kolabiranih alveola prilikom svakog respiratornog ciklusa. Ta ponavljanja stvaraju sile smicanja koje dovode do ozljede kako alveola tako i bliskih dišnih puteva. Na samome kraju, zbog volutraume i atelektraume dolazi do razvoja upalnog odgovora odnosno biotraume, gdje otpuštanje upalnih medijatora dodatno pogoršava stanje već prenapregnutih pluća (11).

Kod poznate etiologije ARDS-a bitno je usmjeriti se na liječenje uzroka. No međutim, stanje bolesnika često zahtjeva i primjenu suportivne terapije u vidu protektivne mehaničke ventilacije niskih udisajnih volumena s odgovarajućim PEEP-om. Također, u taj aspekt liječenja spada i izvođenje RM-a, a ARDS predstavlja i glavnu indikaciju za njegovu primjenu.

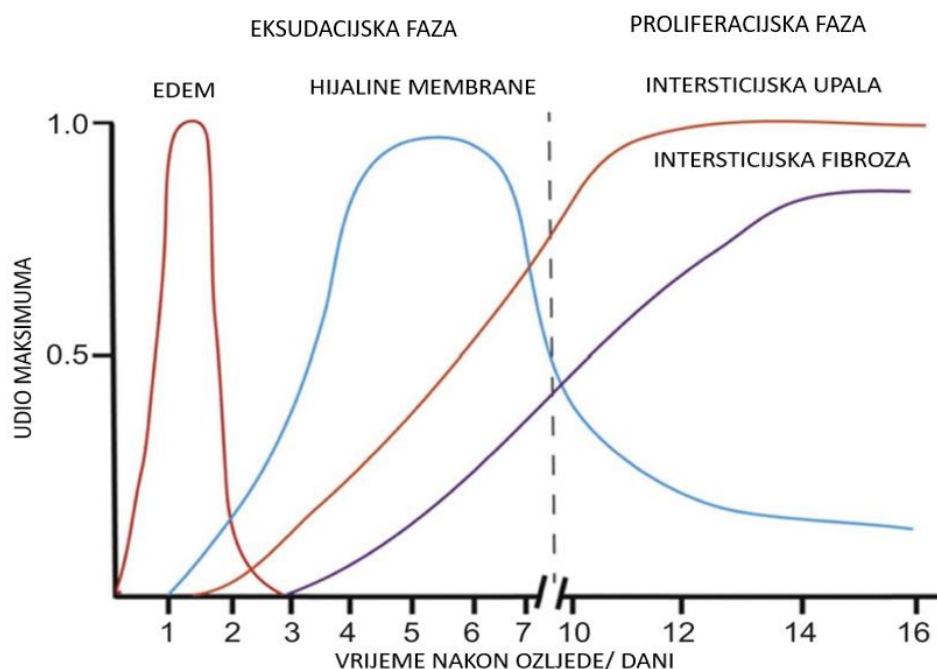
4. *Recruitment* manevar

Kako bi se re-ekspandiralo atelektatično tkivo i poboljšala oksigenacija, u kratkom vremenskom periodu, primjenjuje se CPAP, nakon čega najčešće slijedi primjena PEEP s ciljem održavanja novootvorenih alveola. Postavljanjem PEEP-a sprječava se mehaničko naprezanje uslijed cikličkog otvaranja i zatvaranja alveola odnosno nastanak atelektraume. *Recruitment* manevrom postiže se regrutacija do tada neventiliranih dijelova pluća, odnosno smanjenje mrtvog prostora te ono što je konačni cilj - izmjena plućnih plinova (12). Nastoji se postići saturacija hemoglobina kisikom $\geq 90\%$ uz $FiO_2 \leq 0,6$ (6). Ovaj postupak se najčešće izvodi samostalno, ali može biti i dio mehaničke ventilacije koncepta otvorenih pluća (OLC, *engl.* open lung concept) (12). Da se ne bi izgubio postignuti učinak RM-a, prednost se daje izvođenju pomoću mehaničke ventilacije umjesto manualnog postupka čija je primjena ograničena na anesteziološke postupke. Naime, i to kratko vrijeme do postavljanja PEEP-a je dovoljno da se izgubi terapijski efekt manevra. U kliničkoj praksi, RM se izvodi metodom *inspiratornog hold-a* od 30 cmH₂O kroz 30 sekundi premda postoje različiti protokoli. Od tih drugih mogućnosti, valja spomenuti izvođenje pomoću sekvencijskog povećanja PEEP-a koji teoretski omogućuje bolji individualni pristup, međutim njegov se učinak teže procjenjuje i prati (13). Da bi uopće uzeli u obzir ovu terapijsku metodu, bolesnik mora biti hemodinamski stabilan te priključen na monitor. Primjena se ne preporuča niti u bolesnika s opstruktivnom bolesti pluća, bronhopleuralnom fistulom i akutnim plućnim srcem, a pod relativne kontraindikacije spadaju povišeni intrakranijalni tlak i trudnoća (13).

4.1. Izbor bolesnika i tehničkih postavki

Iako je ARDS naveden kao glavna indikacija za primjenu RM-a, nema dovoljno informacija za njegovu rutinsku primjenu u svih bolesnika s ovim stanjem kao niti potpunih smjernica s optimalnim vrijednostima za izvođenje postupka. Stoga, dosadašnja literatura predlaže sljedeće prilikom odabira bolesnika, pravoga trenutka primjene, razine primijenjenog tlaka te trenutka izvođenja manevra. Bolesnici s ARDS-om koji bi imali najveću korist od ovog postupka su oni s umjerenom do teškom hipoksemijom (određena omjerom $PaO_2/FiO_2 \leq 150$ mmHg). Druga skupina bolesnika je ona s desaturacijom hemoglobina kisikom po odvajanju s mehaničke ventilacije što je relativno česta komplikacija nakon prestanka primjene PEEP-a. Tlakovi koji se koriste u postupku otvaranja kolabiranog pluća su vrlo širokog raspona, međutim, nužno je izabrati optimalne vrijednosti kako bi se pluća re-ekspandiralo, a da pri tome ne dođe do dodatne ozljede. Previsoke vrijednosti tlaka su povezane sa štetnim učinkom na alveokapilarnu membranu pa se zato preporuča korištenje PEEP-a od 35-40 mmH₂O kod ARDS-a (12) odnosno 40 mmH₂O kod postoperativne atelektaze (14). U iznimno pretilih bolesnika, sadašnji podaci navode da su potrebni znatno viši tlakovi. Takvi rigidni prsni koševi mogu zahtijevati i tlak od 60 cm vode (15). Kako bi se izbjegla ijtrogena ozljeda, osim odabira pravoga tlaka, bitno je odrediti vremenski raspon. Osim što može doći do ozljede pluća, opisani su i slučajevi gdje je produženo trajanje manevra (u sklopu OLC) za posljedicu imalo povećani mortalitet. U kliničkoj praksi RM se najčešće izvodi u prosjeku 30 sekundi. Kako se većina promjena događa unutar prvih 10 sekundi, pretpostavlja se kako bi to moglo biti dovoljno vremena da dođe do re-ekspanzije (12). Postavlja se i pitanje kada se kod bolesnika odlučiti na izvođenje postupka. Patofiziologija ARDS-a odgovara na to pitanje. Naime, iako se većina radova bazira na izvođenju RM-a unutar prvih 7 do 10 dana (kada se on izvodi u svakodnevnom kliničkom radu), opravdano je zaključiti da je tada postupak i najefikasniji. Proces

na plućima se razvija kroz tri faze - ranu eksudativnu fazu (prvih desetak dana), fibroproliferacijsku fazu te fazu fibroze (16). (Vidjeti sliku 1) Zbog toga se može zaključiti da u stadiju organizacije, RM više ne bi imao smisla. U toj ranoj fazi, istraživanja su pokazala da prilikom jednokratnog izvođenja manevra ne dolazi do prekomjerne distenzije alveola ni znatnijeg hemodinamskog ugrožavanja bolesnika (12), iako se u praksi postupak najčešće izvodi višekratno.



Slika 1 Faze razvoja ARDS-a. Prvo nastupa eksudacijska faza praćena edemom i pojavom hijalinih membrana koju slijedi fibroproliferacijska faza karakterizirana razvojem intersticijske upale i fibrozom plućnog parenhima. RM se izvodi u fazi eksudacije odnosno unutar prvih deset dana od početka simptoma (18).

Valja spomenuti i mogućnost primjene endobronhalnih blokatora kod unilateralne atelektaze, što ograničava primjenu povišenih inspiracijskih tlakova na jedno plućno krilo te na taj način sprječava nepovoljno djelovanje na zdravo tkivo (4). U 3,5% bolesnika, primjena povišenih tlakova rezultira bronhospazmom pa se prije primjene endobronhalnog blokatora te za vrijeme cijeloga trajanja RM-a primjenjuje kombinacija lidokaina, salbutamol sulfata i budesonida kako bi se spriječila ta neželjena i potencijalno fatalna komplikacija (18).

4.2. Nuspojave *recruitment* manevra

Kao i kod svih postupaka koji se izvode u praksi, potrebno je odvagnuti korist neke intervencije u odnosu na rizik i moguće nuspojave. Najčešće zabilježene nuspojave prilikom izvođenja RM-a su hipotenzija uslijed smanjenja volumnog opterećenja (*engl.* preload) i desaturacija hemoglobina kisikom. Iako prolaznog karaktera, uvijek ih treba imati na umu, kao i na rizik od barotraume i srčanog aresta (12). Za vrijeme trajanja manevra, potrebno je pratiti srednji arterijski tlak, te u slučaju teže hemodinamske ugroženosti, prekinuti postupak (13). Neželjene posljedice su uglavnom dovedene u vezu s visokim tlakovima i produženim vremenom izvođenja manevra. Zbog sprječavanja nastanka nuspojava kao i praćenja postignutog efekta RM-a, javila se potreba za nadzorom postupka o čemu će biti riječi u sljedećem poglavlju. Osobito se nastoji procijeniti i postotak potencijalno rekrutabilnog pluća, kao i sposobnost bolesnika da odgovori na takav terapijski postupak. Efikasnost manevra se procjenjuje pomoću povećanja volumena prozračnosti pluća, gdje se povećanje za više od 2 ml/kg idealne tjelesne težine smatra značajnim (13).

5. Metode za procjenu atelektaze i *recruitment* manevra

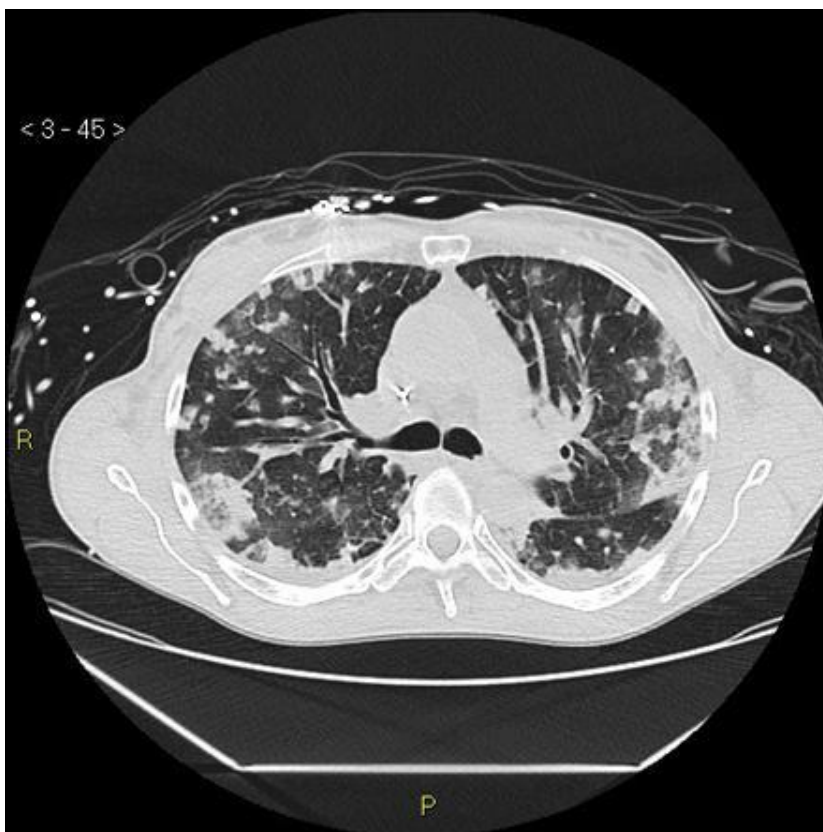
Pluća u ARDS-u su izrazito heterogenog karaktera, zbog čega jednaka razina PEEP-a ne odgovara svim bolesnicima, odnosno takvo kompleksno stanje zahtjeva individualizaciju vrijednosti RM-a (19). Također, s obzirom da RM nije u potpunosti neškodljiv, nastoji se procijeniti da li je osoba kandidat za njegovo izvođenje te uspostaviti postavke mehaničke ventilacije koje će ostvariti učinak, a biti najbliže „fiziološkim“ vrijednostima. Na taj način se nastoji postupak, koji se izvodio kod svih bolesnika jednako, prilagoditi osobnim potrebama bolesnika, kako tlakovi ne bi bili veći od potrebnih, a istovremeno da budu dovoljno visoki da otvore kolabirano pluće i pokažu terapijski efekt. Naime, koliki će tlakovi biti potrebni ovisi o konstituciji osobe, trenutnoj bolesti te otprije poznatim komorbiditetima, osobito o stanju pluća. Trenutni zlatni standard u procjeni respiracijskog statusa je CT. Međutim postoje i druge metode koje se koriste, poput volumetrijske kapnografije, procjene mehanike pluća, ultrazvuka pluća (UZV), pozitronske emisijske tomografije (PET), električne impedancijske tomografije (EIT) i magnetske rezonancije (MR), sve s ciljem dobivanja potpunijeg uvida. Većina tih metoda je još relativno ograničena na istraživački rad iz razloga što ne postoji dovoljno podataka za njihovu primjenu u toj indikaciji u svakodnevnoj praksi. Nastojeći postići individualne postavke za RM u ARDS-u koji ima izuzetno heterogena svojstva, uviđa se da svi sistemi koji se za sada koriste u rutinskom kliničkom radu za praćenje postaju nedovoljni i na neki način, zastarjeli (20).

5.1. Kompjuterizirana tomografija

Koristeći ionizirajuće zračenje, CT dijagnostika daje poprečne, slojevite slike područja od interesa. Bazira se na činjenici da tkiva posjeduju različitu elektronsku gustoću, zbog čega različito atenuiraju zračenje, osiguravajući visoki kontrast između tkiva ili patoloških struktura. Prolaskom kroz tkiva, zračenje različite jačine pada na detektore, a računalo izražava nalaz i prezentira ga u

slikovnom obliku. Razlike se izražavaju u Hounsfieldovim jedinicama (HU, *engl.* Hounsfield unit), gdje primjerice zrak ima -1000 HU, a voda 0 HU, prilikom čega dolazi do jasne vizualne distinkcije normalno prozračenih pluća i atelektatičnih dijelova (21).

Kolabirano pluće karakterizira povećanje atenuacije s nedetektabilnim granicama krvnih žila i dišnih putova (21). Direktni znakovi koji govore u prilog atelektaze su pomak interlobarnih fisura, grupiranje plućnog krvožilnog crteža i zračnih bronhograma kod subsegmentalne atelektaze ili potpuni gubitak bronhograma kod totalne atelektaze. Ove slikovne promjene nastaju kao posljedica sažimanja plućnog tkiva. Dodatno dijagnozu olakšavaju i indirektni znakovi u vidu opacifikacija, pomaka otprije poznatih patoloških promjena, kompenzatorne hipereekspanzije ostatka parenhima, pomaka srca, medijastinuma traheje i hilusa, elevacije dijafragme te smanjenja udaljenosti između rebara (22). Karakteristična heterogenost plućnog tkiva u vidu opacifikacija koja se javlja u bolesnika s ARDS-om, kvantificirana CT-om, izravno korelira s težinom stanja i mortalitetom (23). (Vidjeti sliku 2)



Slika 2 Prikaz difuznih bilateralnih opacifikacija na CT-u. Takve izrazito heterogene promjene govore u prilog ARDS-u (24).

Procjena RM-a sastoji se od dva koraka odnosno pri dva različita tlaka – u prvome se određuju tlakovi otvaranja, a drugi služi za titraciju PEEP-a (25). Kod oba koraka, napravi se CT sken tokom pauze na kraju inspirija koji služi za računanje veličine ne-prozračenog tkiva i mogućnosti postizanja adekvatne prozračnosti. Analiza se vrši vizualno, analizom aksijalnih presjeka pomoću vizualnih skala što ne zahtjeva poseban softver i znatno reducira vrijeme za razliku od kvantitativne analize koja se zbog toga koristi samo u istraživačke svrhe (26). Re-ekspandirane regije mogu biti klasificirane s obzirom na količinu zraka u alveolama na ne-prozračene, slabo prozračene, normalno prozračene te prenapuhane. Moguće je napraviti i

matematičku procjenu izračunom udjela ukupne mase pluća koja je, prethodno RM-u bila neprozračena, a u koji je manevrom vraćena prozračnost (8).

Ova metoda pokazuje izrazito visoku specifičnost i osjetljivost u procjeni potencijalnog pluća koje se može re-ekspandirati. U odnosu na druge metode, prednjači visokom prostornom rezolucijom koja omogućava detaljnu procjenu patološkog zbivanja na plućima (27). Također osigurava evaluaciju cikličkog otvaranja i zatvaranja alveolarnih prostora, a jedina je od metoda koja može direktno procijeniti nastanak prekomjerne distenzije odnosno hiperinflacije te globalno i regionalno naprezanje u plućnom tkivu. Time najbolje sprječava mogući nastanak VILI (11).

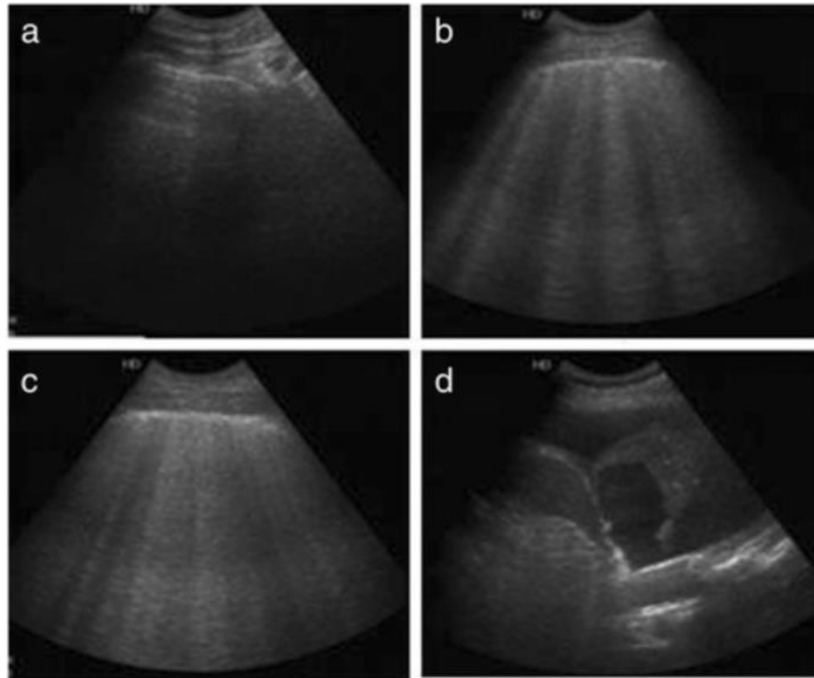
Unatoč visoko specifičnim i osjetljivim podacima koje dobivamo ovom slikovnom tehnikom, i ona ima određena ograničenja i nedostatke. Kao glavna zamjerka, često se napominje izlaganje bolesnika visokim dozama ionizirajućeg zračenja. Također, CT se ne može izvesti u JIL-u, već je potrebno prebacivanje bolesnika na odjel radiologije što predstavlja relativno visok rizik u kritičnim stanjima što ga ponajviše limitira u rutinskoj primjeni (28). Prije dva desetljeća, 1999. godine govorilo se i o primjeni prijenosnog CT-a, no ta praksa nije zaživjela iz nekoliko razloga. Tim aparatima mogao se osigurati samo frontalni presjek, imali su ograničenu količinu voltaže što je rezultiralo lošom kvalitetom nalaza te je bolesnike trebalo postaviti u određene pozicije što je naravno u analgozovanih bolesnika predstavljalo ograničavajući faktor. Daljnji razvoj tehnologije, što se vidi i na primjeru razvoja prijenosnog CT-a glave koji je već u uporabi, bi mogao doskočiti i tim problemima te osigurati CT dostupnim za procjenu RM-a pluća u JIL-u (29).

5.2. Ultrazvuk

U novije vrijeme javlja se još jedno moguće rješenje za procjenu RM-a, i to uz krevet bolesnika. Radi o primjeni *bed side* UZV. Ta metoda ima brojne prednosti u odnosu na CT, ali i

neke nedostatke. Torakalni ultrazvuk je koristan u procjeni brojnih respiracijskih stanja u JIL-u, poput pneumotoraksa, pleuralnog izljeva, lobarne pneumonije, ARDS, kardiogenog plućnog edema, ponekad plućne embolije te za procjenu stanja po endotrahealnoj intubaciji (30). Dodatno uz navedene indikacije, UZV pluća se koristi za sada većinom u istraživačke svrhe za procjenu RM-a.

Ultrazvuk je visoko specifičan i osjetljiv u detekciji atelektaze. Atelektaza pluća se prezentira kao slabo definirano, hipoehogeno područje klinastog oblika, koje podsjeća na parenhim jetre, zbog čega se ultrazvučno opisuje terminom „hepatizacija“ pluća (21). Ovisno o opsegu promjena, nalaz varira. Drugi nalaz koji govori u prilog ARDS-a su B linije. Normalan uzorak prozračnosti se definira kao postojanje A linije uz nalaz normalnog klizanja pluća uz pleuranu liniju sinkrono s disanjem (31). Znak plućnog edema odnosno tekućine u intersticiju u sklopu ARDS-a je pojava fokalnih B linija. (Vidjeti sliku 3) Takve linije su prethodno opisivane izrazom „rep kometa“, a karakterizira ih vertikalni položaj hiperehoičnog odjeka bez slabljenja koji proizlazi iz pleuralne linije do dna ekrana, sinkrono s klizanjem pri pokretima disanja (3). Od kardiogenog plućnog edema razlikuje ih fokalna ili multifokalna distribucija, a od konsolidacije u pneumoniji, bilateralna distribucija, statični zračni bronhogrami, *tidal recruitment* unutar konsolidiranih regija i odsustvo pleuralne efuzije (32). Po izvođenju manevra, naknadni, indirektni znak atelektaze je transformacija konsolidacijskog uzorka u onaj normalne prozračnosti. Također, hiperehoični odjeci zračnog bronhograma unutar konsolidacije, razlikuju atelektazu u ARDS-u od okluzije bronha što se na klasičnom radiogramu ne bi moglo razlikovati (33). U slučaju kompletne atelektaze, javlja se slika subpleuralne konsolidacije sa statičnim zračnim bronhogramom. Za kvantifikaciju takvih regija, koristi se skor prozračnosti (Bouhamad), po kojemu istovremeno prisustvo koalescentnih B linija i konsolidacije predstavljaju jasnu indikaciju za izvođenje RM-a (34).



Slika 3 Prikaz prozračnosti pluća UZV-om. (a) prikazuje normalnu prozračnost, (b) umjereni gubitak prozračnosti s pojavom B linija, (c) teži gubitak s brojnim B linijama, (d) pojavu konsolidacije plućnog tkiva (35).

Izvođenje ove metode je jasno definirano te se sastoji od četiri koraka (34). Najprije se pomoću dva koraka postiže dijagnoza atelektaze i procjenjuje stanje prije manevra, a druga dva služe za odabir vrijednosti RM-a i potvrdu postignutog učinka. Kako bi se utvrdilo da je atelektaza uzrok pogoršanju stanja bolesnika te hoće li imati korist od ovog manevra, izvodi se kompletni UZV pluća u tri standardne regije svakog hemitoraksa. Sljedeći korak je utvrditi može li bolesnikovo stanje podnesti izvođenje RM-a, pri čemu moraju biti zadovoljeni sljedeći uvjeti: bolesnik mora biti sediran, dobro prilagođen na mehaničku ventilaciju te hemodinamski stabilan. Procjena hemodinamske stabilnosti se također vrši pomoću ultrazvuka, izračunavajući indeks

kompresibilnosti donje šuplje vene tijekom disanja preko subkostalnog ili transtorakalnog prozora. Utvrđivanje hemodinamskog stanja se može utvrditi i znakovima poput ultrazvučnog nalaza znaka poljupca papilarnih mišića ili pak procjenom kontraktilnosti lijevog ventrikula (36). Trećim korakom se određuju tlakovi potrebni za izvođenje manevra, individualizirajući ih prema potrebama bolesnika. Najčešće se koristi konveksna sonda 3-5 MHz, koja se stavlja na gravitacijski najovisniji dio pluća, a potom se mehaničkom ventilacijom „traže“ određeni tlakovi. Tlak kojim je postignut nestanak konsolidacijskog uzorka odnosno kojim se postiže normalna prozračnost predstavlja tlak otvaranja pluća što se mora provjeriti i na drugom hemitoraksu. Uzorak obično prati promjena preko konsolidacije, B2 linije, B1 linije do normalnog pluća. Nakon toga, na istome mjestu provodi se postupno smanjenje PEEP-a, što se naziva *PEEP trial*, da se utvrdi tlak zatvaranja pluća, što se vidi kao ponovna pojava B1 ili B2 uzorka. Završna razina PEEP-a se određuje 2 cmH₂O iznad detektiranog tlaka zatvaranja. S tim poznatim tlakovima, izvodi se RM i postavlja PEEP za mehaničku ventilaciju. Na kraju, kao četvrti korak, potrebno je provjeriti učinak manevra odnosno adekvatnu prozračnost i ponoviti procjenu hemodinamskog stanja (34).

Ova metoda ima brojne pozitivne strane. Popularna je zbog neinvazivnosti i jednostavnog korištenja. Dostupna je u svakom JIL-u i ne zahtjeva posebno specijalističko znanje. Veliki plus je što se metoda može izvoditi uz krevet bolesnika zbog čega ima mogućnost rutinske uporabe, a to joj omogućava i primjenu tijekom operativnog zahvata. Zbog visoke specifičnosti i osjetljivosti dobro procjenjuje atelektazu te je iznimno korisna za praćenje dinamike pri izvođenju RM-a, otvaranja atelektaze te eventualnog novonastalog kolapsa u realnom vremenu (34). Osim toga, UZV može jednostavno razlikovati promjene u ARDS-u od kardiogenog plućnog edema prema heterogenijoj distribuciji B linija te postojanjem „pošteđenih područja“ s normalnim parenhimom što olakšava i odabir bolesnika za RM-a (37).

Ultrazvučna dijagnostika nadalje ima nekoliko problema, prvenstveno tehničke prirode. Ukoliko bolesnik ima postavljen torakalni dren ili drugu opsežnu opremu potrebnu za monitoring u JIL, to može interferirati prilikom rada s ultrazvučnom sondom, a taj se problem javlja i kod velikih torakalnih zavoja. Točnost očitavanja je upitna kod pretelih bolesnika, a gotovo nemoguća u onih sa subkutanim emfizemom gdje oba stanja otežavaju vizualizaciju. Kao jedan od negativnih faktora, smatra se i subjektivnost u interpretaciji UZV, što se pak iskustvom može uglavnom zanemariti (38). Ovom metodom nažalost izostaje podatak o prekomjernoj distenziji alveola što osigurava CT dijagnostika, što je ujedno i glavni faktor koji limitira njegovu uporabu. Međutim, i taj podatak se može dobiti, premda indirektno, jer primjena previsokog tlaka dovodi do smanjenja fiziološkog klizanja pluća po pleuri u anteriornim dijelovima toraksa (39).

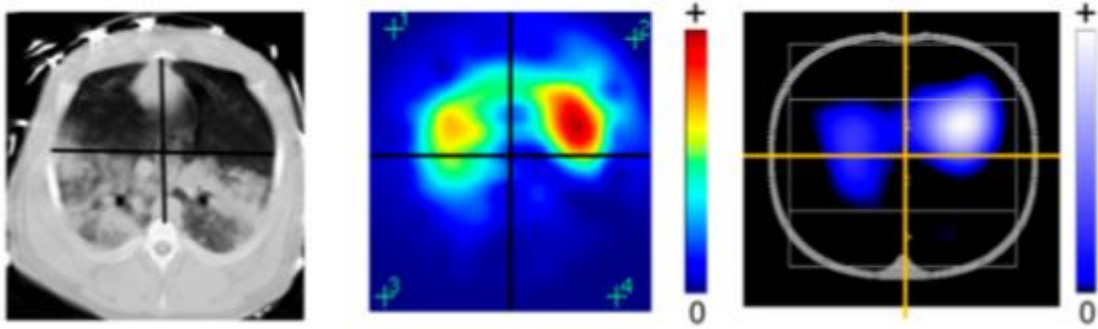
5.3. Električna impedancijska tomografija

Metoda koja bi mogla zamijeniti dosadašnje s obzirom na rezultate koje je do sada pokazala u istraživanjima u optimalizaciji parametara mehaničke ventilacije je EIT. Radi se o još jednoj neinvazivnoj metodi s mogućnosti *bed side* uporabe u realnom vremenu, kontinuirano prateći dinamiku distribucije plućne ventilacije. Osim praćenja učinka *recruitmenta* i optimalizacije modusa mehaničke ventilacije, daje i dodatnu informaciju o *derecruitmentu*, odnosno količini plućnog tkiva koja ostaje neprozračena tijekom PEEP *trial-a* (40).

Promjena volumena količine zraka pri inspiriju i ekspiriju, rezultira promjenama u provodljivosti koje uređaj detektira. Osim velikih promjena u volumenu prilikom respiracijskog ciklusa, izvođenje ove metode omogućava i topografski smještaj pluća blizu površine prsnog koša (41). Razlika u rezistenciji pluća se bitno mijenja kroz respiracijski ciklus. Otpornost se tako povećava više od dva puta u dubokim udasima, a vrijednosti koreliraju s količinom udahnutog zraka (40). Bioimpedancija se mjeri na temelju prolaska struje male jakosti između niza elektroda,

ispod praga detekcije bolesnika (41). Ona je određena specifičnim sastavom tkiva. Procjenom distribucije provodljivosti unutar tijela, preko mjerenja voltaže koja se bilježi na njegovoj površini, dobiva se slika prozračnosti pluća (20). Mjerenje započinje postavljanjem remena s elektrodama oko prsnog koša (ovisno o proizvođaču od 8 do 32 elektrode) te jedne referentne elektrode na abdomen. Mjesto postavljanja je između četvrtog i petog interkostalnog prostora, kako potencijali dobiveni od strane dijafragme ne bi interferirali s rezultatima. Izmjenična električna struja male jakosti te visoke frekvencije, primjenjuje se kroz jedan par elektroda, dok ostali parovi mjere potencijal s površine prsnog koša. Znajući jakost struje koja se primijenila te izmjerene voltaže s površine tijela, preko Ohmovog zakona, dobije se podatak o bioelektričnoj impedanciji. Taj postupak se nastavlja dalje s ostalim parovima elektroda oko prsnog koša, čime se stvaraju pojedinačne „raw“ slike te se pomoću algoritama rekonstruira konačna slika (20). Prostorna orijentacija takve slike je poput one CT nalaza (40). Klinička korist i vjerodostojnost EIT mjerenja ovisi najprije o ispravnom pozicioniranju, a zatim i o ispravnoj vizualizaciji, analizi i interpretaciji podataka (42).

Distribucija intratorakalne impedancije daje slikovni nalaz (20). Promjena impedancije se događa uslijed promjene sastava tkiva (količina vode, elektrolita, masti...) što omogućuje vizualizaciju patoloških promjena poput pleuralnog izljeva, plućne fibroze ili prisutnosti alveolarne tekućine. Tako će primjerice povećani udio zraka odnosno volumena plinova povećati impedanciju, dok će ju visoki udio vode (bilo uslijed krvi ili tekućine drugih sastava) smanjiti (43). Ovisno o impedanciji, slika prikazuje stanje u spektru boja od crvene za najvišu do plave za najnižu impedanciju, što se tipično događa i detektira u inspiriju i ekspiriju. Što se tiče atelektaze, s obzirom da zbog kolapsa ne dolazi do promjene u impedanciji kako nema promjene volumena, na monitoru se bilježi signal crne do tamno plave boje (44). (Vidjeti sliku 4.)



Slika 4 Usporedba nalaza dobivenih CT-om i EIT-om. Crvena boja na EIT-u prikazuje najvišu, plava najnižu impedanciju. Crna označava potpuni izostanak, dok bijela najvišu promjenu u relativnoj impedanciji (44).

Glavna prednost metode je što omogućava kontinuirano praćenje distribucije ventilacije. Drugim riječima, metoda ima visoku vremensku rezoluciju što igra važnu ulogu u dinamičkom praćenju stanja bolesnika. Taj dinamički aspekt osigurava i pravovremeno sprječavanje pretjerane distenzije alveola (45). Osim što se koristi za procjenu *recruitmenta*, EIT daje i podatke o ponovnim gubicima prozračnosti odnosno o *derecruitmentu*, također u realnom vremenu. Pomaže u adekvatnijem postavljanju modusa ventilacije, kao i u identifikaciji *respondera* i *ne-respondera* (bolesnika koji odgovaraju odnosno ne odgovaraju na sam manevar) (20).

Dodatna pogodnost se očituje i u činjenici da se ovom metodom preko pulsatilnih signala može dobiti informacija o plućnoj perfuziji. Iako nedovoljno potkrijepljeno da bi u ovome trenu postalo dijelom kliničke prakse, simultana vizualizacija regionalne perfuzije i ventilacije omogućava otkivanje regija u ventilacijsko-perfuzijskom neskladu koje uvjetuju nastanak hipoksemije kao glavnog kliničkog znaka atelektaze (46).

Glavni nedostatak ove metode se prvenstveno očituje u lošoj prostornoj rezoluciji (40). Nalaz koji se očitava predstavlja promjene koje nastaju u inflaciji, čime se pokazuju ventilirane regije pluća, dok pri tome ne daje uvid u morfološke i anatomske strukture pluća. Zbog toga ne služi kao dijagnostičko sredstvo u otkrivanju plućne patologije (41). Međutim, s obzirom da je rezistencija plućnog tkiva nekoliko puta veća od ostalih mekih tkiva toraksa, rezultira visokim apsolutnim kontrastom pluća u odnosu na druga tkiva kao i između normalno prozračenih regija i atelektaze, zbog čega je idealan za procjenu RM-a (40).

Druga ograničenja su uglavnom tehničke prirode. Naime, kod bolesnika s ozljedom kralježnice te onih s oštećenom kožom primjerice uslijed opekлина, postavljanje remena predstavlja ograničavajući čimbenik, zbog čega se ta stanja smatraju kontraindikacijama za izvođenje EIT-a. Kod pretilih bolesnika češća je slabija kvaliteta podataka uslijed velike količine masnoga tkiva, s kvalitetom obrnuto proporcionalnom indeksu tjelesne mase (BMI, *engl.* body mass index), ali se problemi javljaju uglavnom tek kod bolesnika s BMI iznad 50 kg/m². Bolesnici koji imaju ugrađeni pacemaker također predstavljaju relativnu kontraindikaciju jer bi aplikacija struje u sklopu EIT-a mogla interferirati s radom pacemakera, a s obzirom da bi primjena struje mogla smanjiti i efikasnost defibrilacije, ne preporuča se niti njihova istodobna primjena (20).

6. Rasprava

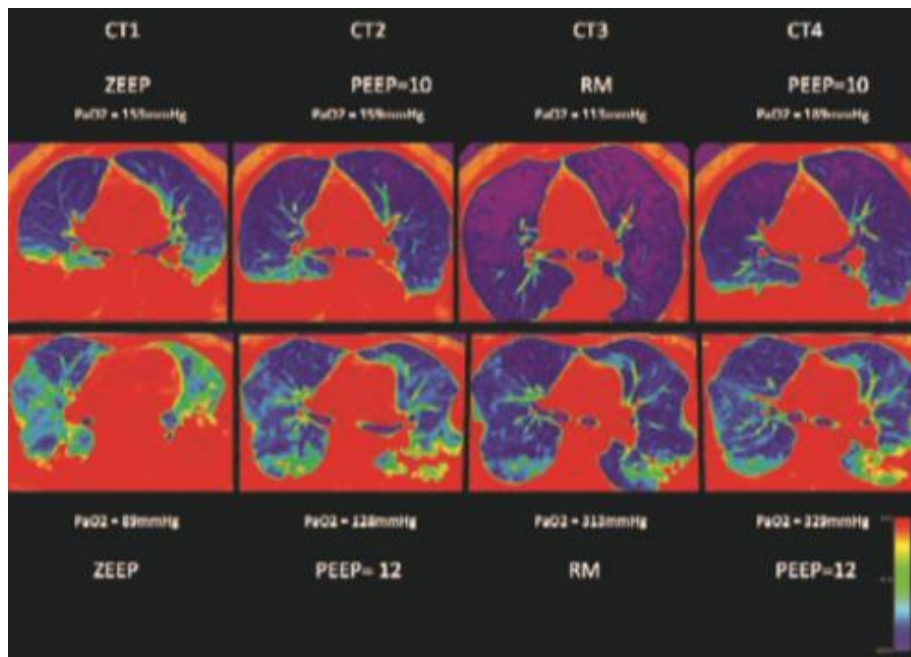
Kliničaru su dostupne razne metode kojima bi mogao procijeniti RM i titrirati vrijednosti tlaka potrebne za njegovo izvođenje. Međutim, glavni nedostaci većine tih metoda, kao što su konvencionalni radiološki testovi, testovi plinova u krvi, krivulje tlak – volumen (P-V krivulje, *engl.* pressure-volume curve) ili ezofagealna manometrija, su što ne pružaju podatke o regionalnoj specifičnosti ili pak daju samo trenutni presjek stanja (20). Stoga je jasno da postoji potreba za dodatnim tehnikama poput CT-a, UZV-a i EIT-a. U danom pregledu istaknuto je kako svaka od tih metoda ima svoje prednosti i nedostatke, no najbitnije je biti dobro upoznat sa svim aspektima kako bi se navedene tehnike mogle međusobno dopunjavati te kako bi se takvim multimodalnim pristupom dobili najbolji rezultati.

Kompjuterska tomografija je nesumnjivo omogućivala uvid u složenu patofiziologiju ARDS-a te procjenu regionalne prozračnosti u RM-u, zbog čega i dalje ostaje zlatnim standardom u tim indikacijama. Unatoč relativno brojnim manama, preporučuje se napraviti CT svakome bolesniku s ARDS-om, osobito u početku bolesti. Istraživanja su pokazala da se osiguravanjem tog prvog inicijalnog nalaza CT-a, utječe i na sam ishod bolesti. Naime, kod 30% bolesnika dobivenim nalazom se promijenio tijek liječenja, odnosno bez njega se ne bi odlučilo na invazivniji pristup liječenja te bi se posljedično odgodio pravovremeni početak mehaničke ventilacije (47).

Iako postoji dobra korelacija između kvantitativne istraživačke analize te vizualne analize korištene u kliničkom radu, *Bland-Altman* analiza je pokazala da se postotak pluća koji je dostupan prozračivanju RM-om podcjenjuje vizualnom analizom te da se pogreška povećava što je taj postotak veći. Također, vizualna analiza je postigla lošije rezultate u specifičnosti detekcije kolabiranog tkiva u odnosu na kvantitativnu, zbog čega je došlo do povećanja broja onih bolesnika krivo identificiranih kao visokih *respondera*. Međutim, studije su pokazale kako bi bila veća greška

ne aplicirati visoki PEEP kada je on indiciran, nego postaviti PEEP u onih s niskim postokom potencijalne ponovne prozračnosti unatoč mogućim nuspojavama i atelektraumi. Uzevši u obzir sve podatke, vizualnom analizom identificiramo one koji bi imali korist od RM-a s dovoljnom specifičnosti i osjetljivosti, što je u koncu bitnije od točne brojčane procjene koliki je postotak pluća zapravo moguće prozračiti RM-om (26).

Za razliku od drugih metoda, CT osigurava koristan podatak o hiperinflaciji. Težina tog podatka se očituje najbolje na izvođenju RM-a kod bolesnika s fokalnom atelektazom. Naime, CT analiza pokazuje da prilikom izvođenja RM-a uvijek dolazi i do hiperinflacije, koja varira u opsegu ovisno o stanju pluća. Tako hiperinflacija dominira nad korisnim učincima kada se RM primjenjuje u fokalne atelektaze. Osim toga, opaženo je da hiperinflacija u tih bolesnika postoji i prije primjene RM-a, prilikom održavanja ventilacije u OLC-u, a izvođenje manevra samo dodatno pogoršava to stanje uz slabo povišenje PaO₂. Također, u tim slučajevima rjeđe dolazi do održavanja učinka manevra po prestanku primjene tlakova. Time se zaključuje kako je morfologija izuzetno bitna za odabir bolesnika koji bi imao korist od RM-a, a čije podatke najbolje pruža CT analiza pri ZEEP (*engl.* zero-end expiratory pressure) ili PEEP-u ≤ 5 . Ovi podaci objašnjavaju i zašto postoje takve razlike u istraživanjima učinkovitosti PEEP-a u ARDS-u, odnosno svaki bolesnik s ARDS-om očito ne može biti kandidat za izvođenje RM (27). (Vidjeti sliku 5)



Slika 5 Prikaz bolesnika s fokalnom (gornji red) i ne-fokalnom (donji red) plućnom patologijom na CT-u. Crveno i zeleno su kolabirani dijelovi pluća, plavo prozračeni, a ljubičasto dijelovi u hiperinflaciji. Kod bolesnika s fokalnom promjenom dolazi do izrazite hiperinflacije izvođenjem RM-a uz blagu korekciju hipoksemije. U bolesnika s ne-fokalnim ARDS-om, veći je stupanj ponovno prozračenog plućnog tkiva (promjena zelenog i crveno u plavo) u odnosu na hiperinflaciju (gotovo da je i nema), a i korist je puno veća uzimajući u obzir poboljšanje hipoksemije. (27)

Upravo zbog svoje neinvazivnosti te jednostavnosti primjene uz krevet bolesnika, UZV je postao popularno sredstvo za procjenu RM-a. U prilog njegovom korištenju govore i istraživanja koja pokazuju visoku korelaciju CT-a i ultrazvučnih skorova kod bolesnika s pneumonijom povezanom s ventilatorom (48) te istih skorova u mjerenju plućne prozračnosti u bolesnika s ARDS-om (33,49). I drugi radovi spominju visoku točnost u detekciji atelektaze, koja je jednaka

ili čak bolja od dijagnostike pomoću klasičnog RTG-a ili CT-a (50). Podaci koji su prikupljeni istraživanjima govore o 82% osjetljivosti i 94% specifičnosti UZV-a za detekciju konsolidacija, u usporedbi s CT-om koji ima osjetljivost od 82-92%. Ultrazvuk se pokazao specifičnijim kod promjena koje su dopirale do pleuralne površine, što je i za očekivati s obzirom da se najbolje prikazuju upravo promjene poput klizanja plućnog tkiva i pleure odnosno B linija koje dopiru do te granice (51). Unatoč tome što se UZV može koristiti za kliničku evaluaciju kapaciteta pluća sposobnog za RM te njegovog učinka u bolesnika s ARDS-om, ostaje nejasno kako kvantificirati taj kapacitet zbog čega je potrebno provesti dodatne studije (28).

Iako postoje istraživanja koja navode dobru korelaciju između rezultata CT-a i UZV-a, uputno je spomenuti i istraživanja koja pak navode kako u procjeni RM postoji diskrepancija nalaza. To objašnjavaju time što CT procjenjuje RM kao smanjenje u do tada neprozračnom, atelektatičnom tkivu, a procjena UZV-om rezultira smanjenjem globalnog plućnog skora. Na prvi pogled, taj pad se ne bi očekivao nakon RM-a, no dok CT procjenjuje gubitak konsolidacije, UZV zbraja različite morfologije, od normalno prozračnog tkiva do atelektaze. To za posljedicu ima navedeni pad u globalnom plućnom skor, što se mora uzeti u obzir prilikom usporedbe ove dvije metode. Također, CT pruža bolju diferencijaciju između detekcije hiperinflacije (kao posljedice opsežne inflacije zraka) i prekomjerne distenzije alveola (kao rezultata povećanja napetosti alveolarnih stijenki uslijed povećanja tlaka) te time osigurava važnu informaciju o nepoželjnom utjecaju mehaničke ventilacije i RM-a na alveolarne jedinice. Iz tih razloga, CT pruža nezamjenjive informacije (9). Zašto dolazi do tih razlika u procjeni RM-a pomoću UZV-a odnosno CT-a, govore i podaci jedne druge studije. Odgovor naime leži u činjenici da većina studija za sada uspoređuje kvantitativni CT kao istraživački alat, koji je iznimno detaljan i precizan, a koji zahtjeva manualno ocrtavanje promjena na plućima. Kako su atelektaza i edem sličnih vrijednosti u HU, softver ih ne

može automatski analizirati. S druge strane kada se UZV usporedi s CT-om koji se obavlja u kliničkom radu, odnosno vizualnom analizom, rezultati se približavaju. Upravo je taj podatak u usporedbi preciznosti CT-a i UZV-a bitniji, jer si u svakodnevnom radu kliničar ne može priuštiti ocrtavanje 40 do 60 CT skenova. Zbog toga se napravila interpolacija na svega 1 do 3 skena, čuvajući dragocjeno vrijeme za bolesnika, no takve analize su zbog heterogenosti procesa u ARDS-u izgubile na preciznosti (26,52).

Kao treća mogućnost u ovome radu, navedena je uporaba EIT dijagnostike, čiji su algoritmi za kvantifikaciju procjene postizanja ponovne prozračnosti dijelova pluća i prekomjerne distenzije suglasni s CT nalazima (41). Njegova izvedba po RM-u, daje približno jednake rezultate onima kvantificiranim CT-om u eksperimentalnom modelu deplecije surfaktanta (53). Prednost EIT metode leži u činjenici da se jedino ovom metodom omogućuje praćenje stanja u realnom vremenu preko impedancije koja odlično korelira s volumenom zraka u plućima (37). Također, studije su pokazale da je EIT analiza dovela do ranije identifikacije nastupa atelektaze odnosno prije nastanka promjena u plućnoj mehanici koja koristi podatke regionalne ventilacije (54). U raznim studijama, EIT se pokazao superiornim u individualnoj titraciji PEEP-a prema drugim metodama (41), a sve je više dokaza da će upravo EIT postati koristan klinički alat u smanjivanju rizika za nastanak VILI (55). No, u usporedbi s CT-om koji daje informacije o morfologiji zahvaćenog dijela pluća i prednjači visokom spacijalnom rezolucijom, ventilacijske mape dobivene EIT-om, ne pružaju dovoljno detaljne anatomske podatke (56). Crni signal na EIT-u ne otkriva razlog ispada ulaska zraka u plućni parenhim, stoga u kombinaciji s ultrazvučnim pregledom dobivamo jasnu sliku radi li se o atelektazi, izljevu ili pneumotoraksu. Time osiguravamo mogućnost kvalitetne dijagnostike koja se pomalo približava onoj koju bi dobili CT prikazom.

7. Zaključak

Današnji napredak tehnologije omogućuje sagledavanje patofiziologije ARDS-a i kliničkog stanja bolesnika s više strana. Iako CT i dalje zauzima mjesto zlatnog standarda u dijagnostici, dolazi do porasta broja istraživanja koja koriste nove metode procjene uslijed potrebe implementacije istih u svakodnevni klinički rad. Prema riječima Gattinonija, na umu moramo imati razne aspekte koje karakteriziraju ovo stanje, pratiti hemodinamiku i mehaniku pluća kao i parametre mehaničke ventilacije, procijeniti kapacitet pluća koji je sposoban za izvođenje RM-a, a istovremeno spriječiti nastanak atelektraume i prekomjerne distenzije plućnog tkiva (57). Zbog toga je teško povjerovati da će samo jedna metoda postati dominantna u procjeni RM-a, već odgovor vjerojatno leži u multimodalitetnom pristupu takvom kompleksnom pitanju kao što je ARDS i procjena RM-a.

8. Sažetak

Atelektaza se u jedinici intenzivnog liječenja (JIL) poglavito javlja u sklopu postoperativnih stanja i akutnom respiracijskom distress sindromu (ARDS). Gubitak volumena pluća rezultira pojavom hipoksemije koja često zahtjeva primjenu mehaničke ventilacije. *Recruitment* manevar (RM) primjenom povišenih tlakova nastoji otvoriti kolabirano plućno tkivo. Međutim, nisu svi bolesnici s ARDS-om kandidati za RM, a potrebno je procijeniti i njegovu učinkovitost. U te svrhe, kompjuterizirana tomografija (CT) se danas koristi kao zlatni standard. Omogućuje dobru prostornu rezoluciju i vizualizaciju promjena te pruža podatak o hiperinflaciji, što je važno u sprječavanju nastanka ozljede pluća. Ipak, izvođenje CT-a zahtjeva premještanje bolesnika na odjel radiologije te izlaže bolesnika ionizirajućem zračenju. U klinički rad se počinju implementirati nove metode. Ultrazvuk se, kao i električna impedancijska tomografija (EIT), može izvoditi uz krevet bolesnika u JIL-u, neinvazivni su te jednostavni za primjenu. Također, ne zahtijevaju primjenu ionizirajućeg zračenja. Dodatna je pogodnost EIT-a što omogućuje kontinuirano dinamičko praćenje promjena u vidu prozračnosti pluća. Međutim, i one imaju svoje nedostatke poput slabije prostorne rezolucije i nemogućnosti detaljne analize patologije na plućima. Svaka od tih pretraga ima svoje mjesto i vrijeme za primjenu te se mogu i moraju koristiti zajedno. Na taj način nadopunjavaju nedostatke drugih metoda i stvaraju potpuniju sliku o bolesnikovom stanju, omogućujući u konačnici individualni pristup u liječenju svakog bolesnika.

Ključne riječi: akutni respiracijski distress sindrom, atelektaza, električna impedancijska tomografija, kompjuterizirana tomografija, *recruitment* pluća, ultrazvuk

9. Summary

Atelectasis in intensive care unit (ICU) is often found in postoperative period and acute respiratory distress syndrome (ARDS). Lung volume loss results in hypoxemia and often requires mechanical ventilation. By applying high inspiratory pressures, recruitment maneuver (RM) attempts to open collapsed tissue. However, not all patients with ARDS are candidates for RM and its effectiveness needs to be evaluated. For these purposes, computed tomography (CT) is used today as the gold standard providing good spatial resolution and visualization of morphological changes in the lungs. It also provides data on hyperinflation, which is important in preventing lung injury. However, CT requires moving the patient to the radiology department and exposes him to ionizing radiation. Other methods finding their place in clinical work. Ultrasound, like electrical impedance tomography (EIT), can be performed at bedside. Both methods are non-invasive and easy to apply. Also, they do not use ionizing radiation. Another benefit of EIT is the continuous dynamic monitoring of the changes in the lung ventilation. Their downsides are lower spatial resolution and poor analysis of pulmonary pathologies. To conclude, each of these methods has its time and place for application and can be used together to supplement the shortcomings of other methods thus creating more complete picture of patient's condition resulting ultimately in individual treatment approach.

Key words: acute respiratory distress syndrome, atelectasis, computed tomography, electric impedance tomography, lung recruitment, ultrasound

10. Literatura

- (1) Majerić Kogler V, Lončarić Katušin M. Akutni respiracijski distres sindrom (ARDS). U: Jukić M, Gašparović V, Husedžinović I, ur. Intenzivna medicina. 1.izd. Zagreb: Medicinska naklada; 2008, str. 749-56.
- (2) Stark P. Atelectasis: Types and pathogenesis in adults. U: UpToDate, Muller NL ed. UpToDate [Internet]. Waltham, MA: UpToDate; 2020 [citirano 19.04.2020.] Dostupno na: <https://www.uptodate.com/contents/atelectasis-types-and-pathogenesis-in-adults>
- (3) Singh A, Gupta A, Sen MK i sur. Utility of bedside lung ultrasound for assessment of lung recruitment in a case of acute respiratory distress syndrome. Lung India 2019;36(5):451-6.
- (4) Purtuloglu T, Eksert S, Simsek F i sur. A new treatment modality for unilateral atelectasis: recruitment maneuver with endobronchial blocker. Indian J Crit Care Med 2013;17(4):240-2.
- (5) Hedenstierna G, Edmark L. The effects of anesthesia and muscle paralysis on the respiratory system. Intensive Care Med 2005;31(10):1327.
- (6) Gertler R. Mechanical ventilation during anesthesia in adults. U: UpToDate, Joshi GP ed. UpToDate [Internet]. Waltham, MA: UpToDate; 2020 [citirano 03.05.2020.] Dostupno na: <https://www.uptodate.com/contents/mechanical-ventilation-during-anesthesia-in-adults>
- (7) Xue FS, Li BW, Zhang G i sur. The influence of surgical sites on early postoperative hypoxemia in adults undergoing elective surgery. Anesth Analg 1999;88(1):213.
- (8) Gattinoni L, Caironi P, Cressoni M i sur. Lung recruitment in patients with the acute respiratory distress syndrome. N Engl J Med 2006;354:1775–86.

- (9) Chiumello D, Formenti P, Coppola S. Lung recruitment: What has computed tomography taught us in the last decade? *Annals of Intensive Care* 2019;9(1):12.
- (10) Nickson C. Acute Respiratory Distress Syndrome – ARDS [Internet]. c2019 [citirano 03.05.2020.] Dostupno na: <https://litfl.com/acute-respiratory-distress-syndrome-ards/>
- (11) Hyzy RC, Slutsky AS. Ventilator-induced lung injury. U: UpToDate, Parsons PE ed. UpToDate [Internet]. Waltham, MA: UpToDate; 2019 [citirano 05.04.2020.] Dostupno na: <https://www.uptodate.com/contents/ventilator-induced-lung-injury>
- (12) Siegel MD, Hyzy RC. Ventilator management strategies for adults with acute respiratory distress syndrome. U: UpToDate, Parsons PE ed. UpToDate [Internet]. Waltham, MA: UpToDate; 2019 [citirano 05.04.2020.] Dostupno na: <https://www.uptodate.com/contents/ventilator-management-strategies-for-adults-with-acute-respiratory-distress-syndrome>
- (13) Clinical Experts Group. Bedside tip: How to perform a recruitment maneuver [Internet]. c2020 [citirano 05.04.2020.] Dostupno na: <https://www.hamilton-medical.com/en/>
- (14) Güldner A, Kiss T, Neto AS i sur. Intraoperative protective mechanical ventilation for prevention of postoperative pulmonary complications: a comprehensive review of the role of tidal volume, positive end-expiratory pressure, and lung recruitment maneuvers. *Anesthesiology* 2015;123(3):692.
- (15) Borges JB, Okamoto VN, Matos GF i sur. Reversibility of lung collapse and hypoxemia in early acute respiratory distress syndrome. *Am J Respir Crit Care Med* 2006;174(3):268-78.
- (16) Tomashefski JF Jr. Pulmonary pathology of the adult respiratory distress syndrome. *Clin Chest Med* 1990;11(4):593.

- (17) Checkley W. Neuregulin-1 as a potentially novel biomarker in acute respiratory distress syndrome. *European Respiratory Journal* 2013;41(2):259-61.
- (18) Jin F, Mu D, Chu D i sur. Severe complications of Bronchoscopy. *Respiration* 2008;76:429–33.
- (19) Meade MO, Cook DJ, Guyatt GH i sur. Ventilation strategy using low tidal volumes, recruitment maneuvers, and high positive end-expiratory pressure for acute lung injury and acute respiratory distress syndrome: a randomized controlled trial. *JAMA* 2008;299(6):637-45.
- (20) Lobo B, Hermosa C, Abella A i sur. Electrical impedance tomography. *Ann Transl Med* 2018;6(2):26.
- (21) Austin JH, Muller NL, Friedman PJ i sur. Glossary of terms for CT of the lungs: recommendations of the Nomenclature Committee of the Fleischner Society. *Radiology* 1996;200:327–31.
- (22) Murphy A, Weerakkody Y. Lung atelectasis [Internet]. c2005-2020. [citirano 05.04.2020.] Dostupno na: <https://radiopaedia.org/articles/lung-atelectasis>
- (23) Cressoni M, Cadringer P, Chiurazzi C i sur. Lung inhomogeneity in patients with acute respiratory distress syndrome. *Am J Respir Crit Care Med* 2014;189:149–58.
- (24) Haouimi A, Amini B. Acute respiratory distress syndrome [Internet]. c2005-2020. [citirano 05.04.2020.] Dostupno na: <https://radiopaedia.org/articles/acute-respiratory-distress-syndrome-1>
- (25) Matos GF, Stanzani F, Passos RH i sur. How large is the lung recruitability in early acute respiratory distress syndrome: a prospective case series of patients monitored by computed tomography? *Crit Care* 2012;8:16(1).

- (26) Chiumello D, Marino A, Brioni M i sur. Visual anatomical lung CT scan assessment of lung recruitability. *Intensive Care Medicine* 2013;39:66–73.
- (27) Constantin JM, Grasso S, Chanques G i sur. Lung morphology predicts response to recruitment maneuver in patients with acute respiratory distress syndrome. *Critical care medicine* 2010;38(4):1108-17.
- (28) Du J, Tan J, Yu K i sur. Lung recruitment maneuvers using direct ultrasound guidance: a case study. *Respir Care* 2015;60(5):93-6.
- (29) White CS, Meyer CA, Wu J i sur. Portable CT: assessing thoracic disease in the intensive care unit. *AJR Am J Roentgenol* 1999;173(5):1351-6.
- (30) Zieleskiewicz L, Bouvet L, Einav S i sur. Diagnostic point-of-care ultrasound: applications in obstetric anaesthetic management. *Anaesthesia* 2018;73(10):1265.
- (31) Zimmerman J, Birgenheier NM. Overview of perioperative uses of ultrasound. U: UpToDate, Joshi GP ed. UpToDate [Internet]. Waltham, MA: UpToDate; 2019 [citirano 05.04.2020.] Dostupno na: <https://www.uptodate.com/contents/overview-of-perioperative-uses-of-ultrasound>
- (32) Copetti R, Soldati G, Copetti P. Chest sonography: a useful tool to differentiate acute cardiogenic pulmonary edema from acute respiratory distress syndrome. *Cardiovasc Ultrasound* [Internet]. 29.4. 2008. [citirano 17.05.2020.];6:16. Dostupno na: <https://www.ncbi.nlm.nih.gov/pmc/articles/PMC2386861/>
- (33) Bouhemad B, Brisson H, Le-Guen M i sur. Bedside ultrasound assessment of positive end-expiratory pressure-induced lung recruitment. *Am J Respir Crit Care* 2011;183:341–7.

- (34) Tusman G, Acosta CM, Costantini M. Ultrasonography for the assessment of lung recruitment maneuvers. *Crit Ultrasound J* 2016;8(1):8.
- (35) Zhao Z, Jiang L, Xi X i sur. Prognostic value of extravascular lung water assessed with lung ultrasound score by chest sonography in patients with acute respiratory distress syndrome. *BMC Pulm Med* 2015;15:98.
- (36) Porter TR, Schillcut SK, Adams MS i sur. Guidelines for the use of echocardiography as a monitor for therapeutic intervention in adults: a report from the American Society of Echocardiography. *J Am Soc Echocardiogr* 2013;28:40–56.
- (37) Radzina M, Biederer J. Ultrasonography of the Lung. *Rofo* 2019;191(10):909-23.
- (38) Zhou Y, Fan Q, Cavus O i sur. Lung ultrasound: predictor of acute respiratory distress syndrome in intensive care unit patients. *Saudi J Anaesth* 2018;12(3):457-61.
- (39) Corradi F, Robba C, Tavazzi G i sur. Combined lung and brain ultrasonography for an individualized "brain-protective ventilation strategy" in neurocritical care patients with challenging ventilation needs. *Crit Ultrasound J* 2018;10(1):24.
- (40) Bachmann, MC., Morais C, Bugeo G i sur. Electrical impedance tomography in acute respiratory distress syndrome. *Crit Care* 2018;22:263.
- (41) Walsh BK, Smallwood CD. Electrical impedance tomography during mechanical ventilation. *Respir Care* 2016;61(10):1417-24.
- (42) Karsten J, Stueber J, Voigt N i sur. Influence of different electrode belt positions on electrical impedance tomography imaging of regional ventilation: a prospective observational study. *Crit Care* 2016;20:3.

- (43) Bodenstein M, David M, Markstaller K. Principles of electrical impedance tomography and its clinical application. *Crit Care Med* 2009;37:713-24.
- (44) Putensen C, Hentze B, Muenster S i sur. Electrical impedance tomography for cardio-pulmonary monitoring. *J Clin Med* 2019;8(8):1176.
- (45) Beda A, Carvalho AR, Carvalho NC i sur. Mapping regional differences of local pressure-volume curves with electrical impedance tomography. *Crit Care Med* 2017;45:679–86.
- (46) Frerichs I, Pulletz S, Elke G i sur. Assessment of changes in distribution of lung perfusion by electrical impedance tomography. *Respiration* 2009;77:282–91.
- (47) Awerbuch E, Benavides M, Gershengorn H. The impact of computed tomography of the chest on the management of patients in a Medical Care Unit. *J Intensive Care* 2014;30:505–11.
- (48) Bouhemad B, Liu ZH, Arbelot C i sur. Ultrasound assessment of antibiotic-induced pulmonary reaeration in ventilator-associated pneumonia. *Crit Care Med* 2010;38:84-92.
- (49) Shen P, Luo R, Gao Y i sur. Assessment of positive end-expiratory pressure induced lung volume change by ultrasound in mechanically ventilated patients. *Zhonghua Jie He He Hu Xi Za Zhi* 2014;37:332–6.
- (50) Lichtenstein D, Goldstein I, Mourgeon E i sur. Comparative diagnostic performances of auscultation, chest radiography, and lung ultrasonography in acute respiratory distress syndrome. *Anesthesiology* 2004;100(1):9-15.
- (51) Chiumello D, Umbrello M, Sferrazza i sur. Global and regional diagnostic accuracy of lung ultrasound compared to ct in patients with acute respiratory distress syndrome. *Crit Care Med* 2019;47(11):1599.

(52) Lu Q, Malbouisson LM, Mourgeon E i sur. Assessment of PEEP-induced reopening of collapsed lung regions in acute lung injury: are one or three CT sections representative of the entire lung? *Intensive Care Med* 2001;27:1504–10.

(53) Frerichs I, Dargaville PA, Van Genderingen H i sur. Lung volume recruitment after surfactant administration modifies spatial distribution of ventilation. *Am J Respir Crit Care Med* 2006;174:72–9.

(54) Meier T, Luepschen H, Karsten J i sur. Assessment of regional lung recruitment and derecruitment during a PEEP trial based on electrical impedance tomography. *Intensive Care Med* 2008;34:543–50.

(55) Lowhagen K, Lindgren S, Odenstedt H i sur. A new nonradiological method to assess potential lung recruitability: a pilot study in ALI patients. *Acta Anaesthesiol Scand* 2011;55:165–74.

(56) Wierzejski W, Adamski J, Weigl W i sur. Modern methods of assessment of lung aeration during mechanical ventilation. *Anaesthesiol Intensive Ther* 2012;44:226–31.

(57) Gattinoni L, Marini JJ, Collino F i sur. The future of mechanical ventilation: lessons from the present and the past. *Crit Care* 2017;21:183.

11. Životopis

Ivona Predović rođena je 27.veljače 1996. godine u Rijeci. Od rođenja živi u Delnicama gdje u periodu 2002.-2010. godine pohađa Osnovnu školu Ivan Goran Kovačić, a potom u periodu 2010.-2014. godine Srednju školu Delnice, smjer opća gimnazija. Potom 2014. godine upisuje studij Medicina pri Medicinskom fakultetu Sveučilišta u Rijeci. Kao aktivni član sudjeluje na Kongresu hitne medicine 2019.godine, u kojemu je ujedno član organizacijskog odbora. Za vrijeme studiranja, u vremenu 2014.-2018. godine sudjeluje u organizaciji kulturnog programa Kotarfest u Delnicama. U slobodno vrijeme se bavi volonterskim radom u Gradskom društvu Crvenog križa Delnice, s naglaskom na edukaciji društva o prvoj pomoći. Aktivno se služi engleskim jezikom. Posjeduje B kategoriju upravljanja motornim vozilima.