

# TOMOSINTEZOM VOĐENA VAKUUM ASISTIRANA BIOPSIJA ULTRAZVUČNO OKULTNIH LEZIJA U DOJCI

---

**Mikuličić, Ivan**

**Master's thesis / Diplomski rad**

**2020**

*Degree Grantor / Ustanova koja je dodijelila akademski / stručni stupanj:* **University of Rijeka, Faculty of Medicine / Sveučilište u Rijeci, Medicinski fakultet**

*Permanent link / Trajna poveznica:* <https://um.nsk.hr/um:nbn:hr:184:160201>

*Rights / Prava:* [In copyright](#)/[Zaštićeno autorskim pravom.](#)

*Download date / Datum preuzimanja:* **2024-08-31**



*Repository / Repozitorij:*

[Repository of the University of Rijeka, Faculty of Medicine - FMRI Repository](#)



SVEUČILIŠTE U RIJECI

MEDICINSKI FAKULTET

INTEGRIRANI PREDDIPLOMSKI I DIPLOMSKI

SVEUČILIŠNI STUDIJ MEDICINE

Ivan Mikuličić

TOMOSINTEZOM VOĐENA VAKUUM ASISTIRANA BIOPSIJA ULTRAZVUČNO

OKULTNIH LEZIJA U DOJCI

Diplomski rad

Rijeka, 2020.

SVEUČILIŠTE U RIJECI

MEDICINSKI FAKULTET

INTEGRIRANI PREDDIPLOMSKI I DIPLOMSKI

SVEUČILIŠNI STUDIJ MEDICINE

Ivan Mikuličić

TOMOSINTEZOM VOĐENA VAKUUM ASISTIRANA BIOPSIJA ULTRAZVUČNO

OKULTNIH LEZIJA U DOJCI

Diplomski rad

Rijeka, 2020.

Mentor rada: Doc. dr. sc. Petra Valković Zujić, dr. med.

Diplomski rad ocijenjen je dana \_\_\_\_\_ u/na \_\_\_\_\_

\_\_\_\_\_, pred povjerenstvom u sastavu:

1. Prof. dr. sc. Damir Miletić, dr. med.
2. Doc. dr. sc. Damir Grebić, dr. med.
3. Doc. dr. sc. Manuela Avirović, dr. med.

Rad sadrži \_\_\_\_\_ stranica, \_\_\_\_\_ slika, \_\_\_\_\_ tablica, \_\_\_\_\_ literaturnih navoda.

## **Zahvala**

Zahvaljujem svojoj obitelji i prijateljima koji su mi bili potpora i oslonac tijekom cijelog studija i koji su mi uljepšali ovo kratko razdoblje života.

Zahvaljujem mentorici doc. dr. sc. Petri Valković Zujić, dr. med., na velikom strpljenju, pomoći te stručnim savjetima bez kojih ovaj diplomski rad ne bi bio moguć.

# Sadržaj

1. Uvod .....	1
1.1. Epidemiologija .....	1
1.2. Faktori rizika .....	2
1.2.1. Dob .....	3
1.2.2. Reproductivni čimbenici.....	4
1.2.3. Endogeni reproductivni hormoni .....	5
1.2.4. Egzogeni reproductivni hormoni.....	5
1.2.5. Genetički faktori/obiteljska povijest bolesti .....	6
1.2.6. Povijest benignih lezija dojki .....	6
1.2.7. Ionizirajuće zračenje.....	7
1.2.8. Životne navike .....	7
1.3. Klasifikacija .....	8
1.3.1. Patohistološka klasifikacija.....	8
1.3.1.1. Neinvazivni karcinom dojke – duktalni karcinom <i>in situ</i> .....	8
1.3.1.2. Mikroinvazivni karcinom dojke .....	9
1.3.1.3. Invazivni karcinom dojke.....	9
1.3.1.3.1. Invazivni duktalni karcinom dojke.....	9
1.3.1.3.2. Invazivni lobularni karcinom dojke .....	9
1.3.1.3.3. „Posebni oblici“ karcinoma dojke .....	10

1.3.2. TNM sustav za određivanje stadija tumora .....	10
1.3.3. Sustav molekularnih receptora .....	10
1.4. Dijagnostika .....	11
1.4.1. Radiološka dijagnostika .....	11
1.4.1.1. Mamografija .....	11
1.4.1.2. Tomosinteza .....	12
1.4.1.3. Ultrazvuk .....	15
1.4.1.4. Magnetska rezonanca .....	17
1.4.1.5. BI-RADS klasifikacija .....	18
1.4.2. Biopsija .....	19
2. Svrha rada.....	22
3. Ispitanici i postupci.....	23
3.1. Ispitanici .....	23
3.2. Prikupljeni podaci.....	23
3.3. Postupak vakuum asistiranje biopsije dojke .....	24
4. Rezultati.....	26
5. Rasprava .....	28
6. Zaključak.....	31
7. Sažetak.....	32
8. Summary.....	33

9. Literatura .....	34
10. Životopis .....	44



## **Popis skraćenica i akronima**

**UICC** - International Union against Cancer

**ER** – estrogenski receptor

**PR** – progesteronski receptor

**HER2** – human epidermal growth factor receptor 2

**ECIBC** - European Commission Initiative on Breast Cancer

**MR** – magnetska rezonanca

**BI-RADS** – Breast Imaging, Reporting and Data System

**VABD** – vakuum asistirana biopsija dojke

**KDIS** – karcinom dojke *in situ*

**IKD** – invazivni karcinom dojke

**VABB** – vacuum assisted breast biopsy

**CIS** – carcinoma *in situ*

**IBC** – invasive breast cancer

# 1. Uvod

Karcinom dojke treći je najčešći tumor na svijetu (1), a uz to je i glavni uzrok smrti od karcinoma kod žena (2). Zbog velikog broja smrti diljem svijeta, karcinom dojke predstavlja veliki javnozdravstveni problem. Vrlo aktivno buđenje svijesti o ozbiljnosti te bolesti u prošlosti dovelo je do značajnog razvoja dijagnostike, liječenja, ali i do povećanja sveukupnog znanja o toj bolesti. U današnje vrijeme, najbolji način suočavanja s karcinomom dojke predstavlja multidisciplinarni pristup koji uključuje opširno znanje o epidemiologiji, genetici, patogenezi, prognostici te liječenju.

## 1.1. Epidemiologija

Incidencija karcinoma dojke raste naglo s godinama starosti od početka reproduktivne dobi pa sve do menopauze, nakon koje se brzina rasta smanjuje (3). Kumulativna incidencija karcinoma dojke kod žena u Europi i Sjevernoj Americi iznosi 2,7% do 55. godine starosti, 5,0% do 65. godine starosti te 7,7% do 75. godine starosti (4).

Međutim, globalna incidencija nije oduvijek ista, odnosno pokazala je različite faze u proteklih 40-50 godina, otkad je uveden probir u određenim zemljama. U SAD-u, probir je uveden 1975. godine te se otkrilo nekoliko faza porasta odnosno snižavanja incidencije. Od 1975. do 1980. godine incidencija je bila relativno konstantna. Porast incidencije od 4% po godini zabilježen je u razdoblju od 1980. do 1987. godine te se smatra da je glavni uzrok tog porasta uvođenje mamografskog probira i posljedično ranije dijagnosticiranje. U periodu od 1987. do 1994. godine incidencija je ponovno bila konstantna. Nakon toga, zabilježen je porast od 1,6% po godini za razdoblje od 1994. do 1999. godine. Smatra se da su mogući

uzroci porasta incidencije proširenje probira, korištenje hormonalne terapije ili porast pretilosti. Zanimljivo je da se incidencija snizila za 2% po godini u razdoblju od 1999. do 2006. godine. Ne zna se je li uzrok tome slabiji probiri ili smanjeno korištenje hormonalne terapije zbog publikacije Women's Health Initiative (1).

Slične promjene primijećene su i u Ujedinjenom Kraljevstvu. Naime, naglo povećanje porasta incidencije zabilježeno je početkom 1990-ih godina te je, kao i u SAD-u, povezano s uvođenjem mamografskog probira 1988. godine (3).

U globalu, najveću incidenciju karcinoma dojke bilježe razvijene zemlje Sjeverne Amerike i Sjeverne Europe dok najnižu incidenciju bilježe zemlje Afrike, Azije i Južne Amerike. Iako je Japan iznimka odnosno razvijena zemlja s niskom incidencijom karcinoma dojka, uočen je porast incidencije i kod njih u posljednjih nekoliko desetljeća (5).

## **1.2. Faktori rizika**

Prema velikom broju epidemioloških istraživanja, najbitniji mogući faktora rizika za karcinom dojke su: dob žene, reproduktivni čimbenici (menarha, trudnoća, dojenje, menopauza), endogeni reproduktivni hormoni, egzogeni reproduktivni hormoni (oralni kontracepcija i nadomjesna hormonska terapija), genetički faktori/obiteljska povijest bolesti, povijest benignih lezija dojki, ionizirajuće zračenje te životne navike (konzumacija alkohola, pušenje cigareta, fizička aktivnost, pretilost).

### 1.2.1. Dob

Incidencija karcinoma obično se povećava kroz život. Odnosno, što je osoba starija to su veće šanse da razvije neku od malignih bolesti. Karcinom dojke pokazuje određene specifičnosti što se tiče porasta incidencije vezane za dob. Naime, incidencija većine malignih bolesti počinje značajno rasti u kasnim 40-ima dok karcinom dojke pokazuje nagli porast incidencije u ranim 20-ima (6). Smatra se da je uzrok ranog porasta incidencije velika osjetljivost žljezdanog tkiva dojke na reproduktivne hormone koji su aktivni od puberteta do menopauze (7).

U većini zemalja dobno specifični karcinomi dojke imaju sličnu incidenciju do otprilike 40. godine života. Zanimljivo je da nakon menopauze dolazi do velike razlike u incidenciji karcinoma dojke između 4 kontinenta. U SAD-u i Švedskoj incidencija nakon menopauze nastavlja rasti sve do 75. godine života dok je u Kolumbiji porast incidencije puno manji. U Japanu se čak bilježi pad incidencije nakon 45. godine života. S obzirom na veliki utjecaj endogenih reproduktivnih hormona na nastanak karcinoma dojke, smatra se da je uzrok razlike u incidenciji količina tih hormona u žena nakon menopauze. Vrlo vjerojatno do razlike u količini reproduktivnih hormona dolazi zbog razlike u prosječnoj tjelesnoj težini žena u različitim zemljama. Naime, glavno mjesto pretvorbe prekursora androgena proizvedenih u nadbubrežnoj žlijezdi u estron postaju adipociti odnosno masno tkivo (6). S obzirom da je prosječna tjelesna težina postmenopauzalnih žena veća u SAD-u nego u Japanu, to bi mogao biti uzrok povećane količine estrogena te posljedično povećane incidencije karcinoma dojke (8). Drugi mogući faktor koji utječe na razliku u incidenciji jest prosječna dob javljanja menopauze. Budući da je prosječna dob javljanja menopauze viša kod žena u SAD-u,

posljedično su duži period života izložene djelovanju endogenih reproduktivnih u odnosu na žene u Japanu (9).

### **1.2.2. Reproductivni čimbenici**

Rano pojavljivanje menarhe povezano je s većom šansom za pojavu karcinoma dojke, odnosno što se kasnije javi menarha, manje su šanse za nastanak karcinoma (10). Do toga vjerojatno dolazi zbog duljeg trajanja redovnih ciklusa što dovodi do veće izloženosti tkiva dojke endogenim reproduktivnim hormonima tijekom života (11). Za svaku godinu kasnijeg javljanja menarhe, rizik se smanjuje za otprilike 5% (12). Menopauza ima sličan utjecaj, što se kasnije javi to je veći rizik za razvoj karcinoma jer se povećava duljina izloženosti reproduktivnim hormonima žene kroz život. Rizik za razvoj karcinoma dojke povećava se otprilike 3% za svaku godinu kasnijeg javljanja menopauze (4).

Ranija prva trudnoća (ispod 20. godine života) i multiparitet smanjuju rizik za nastanak karcinoma dojke za otprilike pola u odnosu na nulipare. Rana druga trudnoća dodatno snižava rizik (4). Naprotiv, kasna prva trudnoća i nuliparitet povećavaju rizik za nastanak karcinoma. Nadalje, žene s vrlo kasnom prvom trudnoćom (više od 35 godina starosti) imaju veći rizik za razvoj karcinoma od nulipara. Zanimljivo je da su žene u povećanom riziku za razvoj karcinoma 5-7 godina nakon porođaja (4,11).

Produljena laktacija pokazala je protektivni učinak. Točnije, za svakih 12 mjeseci dojenja rizik za razvoj karcinoma smanjuje se za 4,3% (13).

### **1.2.3. Endogeni reproduktivni hormoni**

Provedeno je više prospektivnih kohortnih studija koje su istraživale povezanost koncentracije estradiola u serumu s rizikom za nastanak karcinoma dojke. Istraživanja provedena za premenopauzalne žene nisu pokazale značajnu povezanost, uz to je i broj istraživanja manji. Veći broj istraživanja fokusirao se na postmenopauzalne te se otkrila povezanost veće koncentracije estradiola u serumu s povećanim rizikom za razvoj karcinoma dojke (14).

### **1.2.4. Egzogeni reproduktivni hormoni**

Korištenje oralnih kontraceptiva povećava rizik za razvoj karcinoma dojke tokom cijelog perioda korištenja, ali čak i 10 godina nakon prestanka korištenja zabilježen je povećani rizik za razvoj karcinom. Nakon pauze od 10 godina, nije zabilježen značajni porast rizika. Zanimljivo je da doze, vrijeme korištenja te vrsta korištenog hormona nemaju značajni učinak na razvoj karcinoma (15).

Korištenje nadomjesne hormonalne terapije kod žena u postmenopauzi također povećava rizik za razvoj karcinoma dojke u odnosu na žene koje ne koriste terapiju. Osim toga, rizik je povećan sljedećih nekoliko godina nakon prestanka korištenja (16). Dosadašnje studije pokazuju da se 5 godina nakon prestanka korištenja nadomjesne hormonske terapije rizik kod tih žena ne razlikuje od rizika kod žena koje nikad nisu koristile hormonsku terapiju (3).

### **1.2.5. Genetički faktori/obiteljska povijest bolesti**

Pozitivna obiteljska anamneza je vrlo bitan faktor koji nam puno govori o riziku za razvoj karcinoma dojke kod žena. Ako žena ima sestru ili majku s karcinomom dojke, njezin rizik je dva do tri puta veći za razvoj karcinoma od žene koja ima negativnu obiteljsku anamnezu. Nekoliko članova obitelji s dijagnosticiranim karcinomom dodatno povećava rizik (17). Sukladno tome, meta-analiza 52 epidemiološke studije otkrila je da čak 12% žena s karcinomom dojke ima jednog člana obitelji koji boluje od iste bolesti, a njih 1% ima jednog ili više članova s istom bolesti (18).

Smatra se da je čak 5-10% svih karcinoma dojke uzrokovano nasljednim faktorima odnosno genima (6). Najbitniji otkriveni geni povezani s povećanim rizikom za razvoj karcinoma dojke su BRCA1 i BRCA2 geni, odnosno mutacije istih. Postoji još nekolicina gena povezanih s karcinomom dojke, neki od njih su P53, PTEN i ATM (3).

### **1.2.6. Povijest benignih lezija dojki**

Žene s potvrđenom atipičnom epitelnom hiperplazijom dojke imaju 4-5 puta veći rizik za razvoj karcinoma dojke od žena koje nemaju benigne promjene dojke (19). Nadalje, benigne promjene poput palpabilne ciste, fibroadenoma, intraduktalnog papiloma te sklerozirajuće adenoze također povećavaju rizik za nastanak karcinom, ali je rizik puno manji nego u slučaju atipične epitelne hiperplazije (15).

### **1.2.7. Ionizirajuće zračenje**

Tkivo dojke vrlo je osjetljivo na efekte zračenja, pogotovo kod žena do 40. godine života. Stoga, utjecaj ionizirajućeg zračenja vrlo je bitan rizični čimbenik u nastanku karcinoma dojke. Zabilježen je relativni rizik u rasponu od 1.1 do 2.7 kod žena izloženih radijaciji od 1 Gy (20). Istraživanja su pokazala da nema razlike u riziku za razvoj karcinoma dojke između jednokratnog i višekratnog izlaganja zračenju ukoliko je ukupna doza apsorbiranog zračenja jednaka (21).

Zabilježen je veliki porast incidencije karcinoma dojke kod žena koje su bile izložene radioterapiji u svrhu liječenja Hodgkinovog limfoma. Zabilježeni rizik prvenstveno je posljedica supradijafragmalne radioterapije u svrhu liječenja. Rizik za razvoj karcinoma dojke veći je i do 30 puta. Bitno je naglasiti da su šanse za razvoj maligne bolesti veće što je osoba bila mlađa prilikom primanja terapije (22).

### **1.2.8. Životne navike**

Konsumacija alkohola kao uzrok povećanog rizika za razvoj karcinoma dojke potvrđena je u većem broju istraživanja (23,24). Rizik povezan s količinom konzumiranog alkohola razlikuje se između studija. Naime, neke studije pokazuju povećani rizik kod konzumacije nekoliko alkoholnih pića tjedno, dok neke studije nisu zabilježile značajan porast u riziku čak i s nekoliko pića dnevno (6).

Mnogo studija pokušalo je povezati pušenje cigareta i povećanog rizika za razvoj karcinoma dojke, no trenutno nema dokaza da pušenje povećava rizik za nastanak karcinoma. (3,25).



Tjelesna aktivnost kroz život, prema nekim istraživanjima, ima pozitivan učinak na zdravlje odnosno smanjuje rizik za razvoj karcinoma dojke (26). Meta-analiza 23 znanstvena rada pokazala je kako umjerena tjelesna aktivnost tijekom mladosti i rane odrasle dobi smanjuje rizik za nastanak karcinom i do 20% (27).

## **1.3. Klasifikacija**

### **1.3.1. Patohistološka klasifikacija**

Tumori dojke mogu biti benigni i maligni. Što se tiče histogenetskog porijekla, tumori nastaju iz strome ili iz epitela dojke. Karcinomi dojke najčešći su maligni tumori dojke te nastaju iz epitela terminalnih kanalića ili duktulo-lobularnih jedinica. Karcinome dojke možemo podijeliti na neinvazivne, mikroinvazivne te invazivne karcinome (28).

#### **1.3.1.1. Neinvazivni karcinom dojke – duktalni karcinom *in situ***

Poznat i pod nazivom intraduktalni karcinom, vrsta je karcinoma koji nije invazivan odnosno nema stromalne invazije kroz bazalnu membranu kanalića. U pravilu ne pokazuje simptome te se uglavnom dijagnosticira radiološkom dijagnostikom poput mamografije (29). Najčešća je prekanceroza u žena te 20-30% netretiranih slučajeva progredira u invazivni karcinom (30).

Incidencija duktalnog karcinoma *in situ* naglo je porasla uvođenjem mamografskog probira. Uzrok tome je što se DCIS mamografski najčešće prezentira u obliku kalcifikacija (50%-75% slučajeva) koje se vrlo dobro detektiraju mamografijom. Osim u obliku kalcifikacija, DCIS se često prezentira u obliku mase ili distorzije parenhima (31).

### **1.3.1.2. Mikroinvazivni karcinom dojke**

Može se definirati kao invazivni karcinom koji je probio bazalnu membranu kanalića te invadirao lokalno tkivo u debljini od najviše 1mm. Skoro uvijek dolazi u sklopu dukalnog karcinoma *in situ* te se može klasificirati kao duktalni karcinom *in situ* s mikroinvazijom. Dijagnosticira se rijetko i obično slučajno u bioptiranom tkivu dojke (32).

### **1.3.1.3. Invazivni karcinom dojke**

#### **1.3.1.3.1. Invazivni duktalni karcinom dojke**

S obzirom da invazivni duktalni karcinom većinom nastaje iz epitela terminalne duktulo-lobularne jedinice te obuhvaća grupu tumora koji nemaju histološke osobitosti, često se koristi naziv „invazivni karcinom dojke – NST“ (engl. no special type) (33). Najčešći je oblik invazivnog karcinoma dojke te čini 80% svih dijagnosticiranih karcinoma dojke. Na fizikalnom pregledu obično se prikazuje kao čvrsta palpabilna kvržica. Obično je asimptomatski i detektira se mamografijom (28).

#### **1.3.1.3.2. Invazivni lobularni karcinom dojke**

Posebna je vrsta invazivnog karcinoma dojke te čini oko 10% svih karcinoma dojke. Na fizikalnom pregledu prikazuje se kao i invazivni duktalni karcinom dojke odnosno kao tvrda palpabilna kvržica. U manjem broju slučajeva, zbog svog specifičnog rasta u obliku tračaka, tumor nije uočljiv na mamografiji niti se može otkriti na fizikalnom pregledu (28).

### **1.3.1.3.3. „Posebni oblici“ karcinoma dojke**

Ova skupina karcinoma izdvojena je zbog posebnog kliničkog ponašanja odnosno patološkog izgleda. U prosjeku čine oko 10% svih karcinoma dojke. U ovu grupu karcinoma pripadaju: Pagetova bolest bradavice, karcinom s medularnim karakteristikama, mucinozni karcinom, tubularni karcinom te invazivni papilarni karcinom (28).

### **1.3.2. TNM sustav za određivanje stadija tumora**

TNM klasifikacija je globalno prihvaćena klasifikacija kliničkog stupnja proširenosti tumora koja koristi alfanumeričko kategoriziranje. Slovo T opisuje veličinu tumora i širenje u lokalno tkivo, slovo N opisuje širenje tumora u lokalne limfne čvorove dok slovo M opisuje metastaze tumora. TNM klasifikacija nije ista za sve vrste tumora, stoga karcinomi dojke imaju vlastito stupnjevanje unutar klasifikacije. Trenutno je prihvaćena klasifikacija UICC-a (International Union against Cancer).

### **1.3.3. Sustav molekularnih receptora**

Tumorske stanice karcinoma dojke mogu, a i ne moraju posjedovati određene receptore u svojoj citoplazmi ili jezgri. Trenutno su za klasifikaciju najbitniji receptori za steroidne hormone te receptori za čimbenike rasta.

Steroidni receptori nalaze se u jezgri stanica te uključuju estrogenske receptore (ER) i progesteronske receptore (PR). Tumori koji su pozitivni na hormonske steroidne receptore u 80% slučajeva imaju dobar odgovor na hormonsku terapiju. Za razliku od njih, tumori koji su negativni na navedene receptore imaju dobar odgovor u samo 10% slučajeva.

Najbitniji receptor za čimbenike rasta trenutno je HER2/neu receptor (engl. human epidermal growth factor receptor 2). U 15-20% karcinoma dolazi do amplifikacije gena koji kodira HER2 protein te je u tim slučajevima lošija prognoza bolesti. (28)

## **1.4. Dijagnostika**

### **1.4.1. Radiološka dijagnostika**

Radiološke slikovne metode jedan su od najbitnijih faktora u cjelokupnom pristupu karcinomu dojke. Pružaju mogućnost ranog i pravovremenog probira, pristup je minimalno invazivan te se vrlo lako prati razvoj bolesti ili napredak liječenja (34).

#### **1.4.1.1. Mamografija**

Mamografija je trenutno prvi izbor za probir i dijagnostiku karcinoma dojke. U posljednjih nekoliko desetljeća došlo je do naglog razvoja digitalne mamografije (engl. full-field digital mammography) koja postepeno zamjenjuje stare analogne mamografske uređaje, odnosno slike prikazuje u digitalnom obliku na računalu umjesto film-folije. Digitalna mamografija ima puno prednosti u odnosu na analognu. Osim što ima puno bolju kontrastnu rezoluciju, puno prednosti proizlazi iz činjenice što su slike u digitalnom obliku. Naime, slike se mogu digitalno pohranjivati i slati, uporabom računalnih programa mogu se digitalno poboljšati slike radi boljeg prikaza suptilnih struktura i kalcifikacija te je proces stvaranja slika puno brži nego kod slika na film-folijama (35).

Mamografija se koristi u svrhu dijagnostike, ali i probira. Budući da se dijagnostička mamografija u pravilu koristi kod osoba koje pokazuju znakove ili simptome, tumori su

obično veći odnosno prošireniji od onih koji se otkriju na mamografskom probiru te je zbog toga osjetljivost dijagnostičke mamografije veća od probirne (36). Jedna od najbitnijih uloga mamografije je mamografski probir. Mamografski probir je visoko kvalitetna metoda ranog otkrivanja karcinoma dojke. Naime, ranim otkrivanjem karcinoma dojke smanjuje se mortalitet te poboljšava prognoza i smanjuju troškovi liječenja. Istraživanje u Švedskoj zabilježilo je pad mortaliteta za 39% nakon uvođenja probira, dok je istraživanje u Italiji zabilježilo pad mortaliteta za 50% nakon uvođenja istog (37,38).

Iako je mamografija prihvaćena kao zlatni standard za probir karcinoma dojke, ova metoda ima određene limitacije. Vrlo često, u oko 20-30% slučajeva, dolazi do lažno negativnih nalaza, odnosno maligne promjene nisu uspješno primijećene. Posebno teško se detektiraju tumori bez kalcifikacija ili tumori koji su vrlo malih dimenzija. Najčešće se radi o lobularnim invazivnim karcinomima i duktalnim karcinomima *in situ* bez prisutnosti kalcifikata (35).

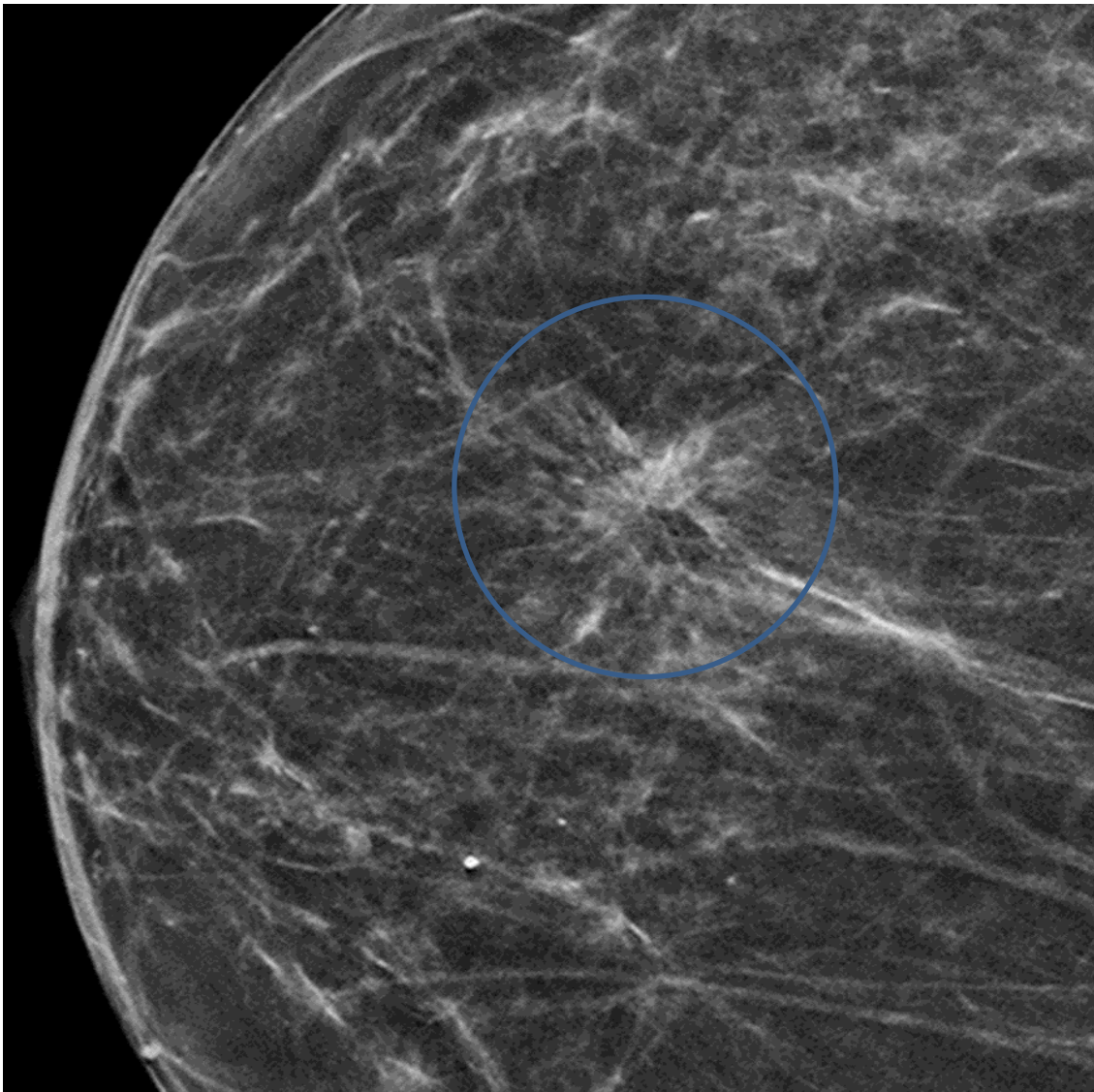
Trenutno se istražuju mogućnosti uvođenja drugih slikovnih metoda u program probira, poput magnetske rezonance ili ultrazvuka, ali prema trenutnim istraživanjima mamografija je i dalje najbolji odabir. Štoviše, mogućnost otkrivanja lezija manjih od 1cm uz pomoć vrlo lako detektibilnih mikrokalcifikata trenutno ne može nadmašiti nijedna druga slikovna metoda (39).

#### **1.4.1.2. Tomosinteza**

Tomosinteza je slikovna metoda koja nije ograničena manama mamografije. Da bi se dobio prikaz dojke, potrebno je više nisko doznih rentgenskih projekcija iz više kuteva. Kako bi se to postiglo, rentgenska cijev se rotira u određenom luku i prilikom rotacije vrše se snimanja. Ovim načinom akvizicije, dobivene 2D slike se kompjuterskom manipulacijom pretvaraju u

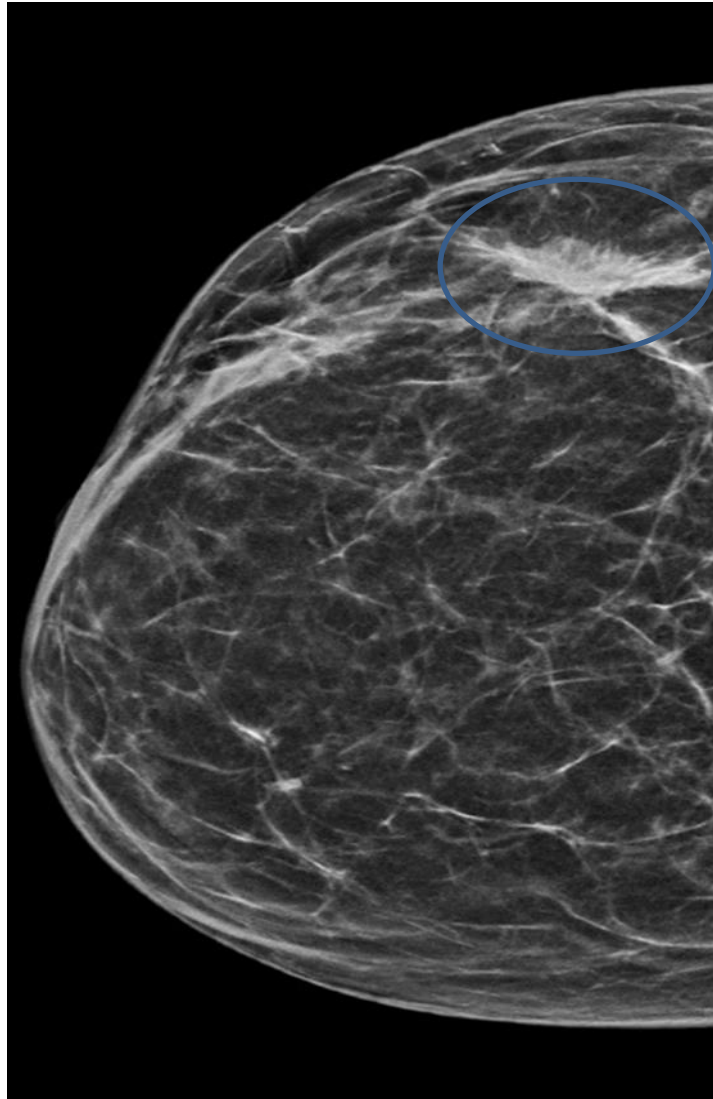
3D slike (40). Zbog 2D prikaza kod mamografije dolazi do dva bitna fenomena koji ograničavaju točnost očitavanja nalaza. Zbog preklapanja tkiva, pogotovo kod gustih dojki, može se prekriti potencijalna lezija. Osim toga, moguće je dobiti lažno pozitivan nalaz zbog efekta superpozicije normalnog i zdravog tkiva dojke. Budući da su mamogrami dobiveni tomosintezom gotovo trodimenzionalni, navedenih ograničenja u pravilu nema (41).

Vrlo bitna prednost tomosinteze u odnosu na klasičnu mamografiju je sposobnost detektiranja specifičnih zona distorzije parenhima dojke (Slika 1).



Slika 1 - Sloj tomosinteze desne dojke. Distorzija parenhima označena krugom.

Naime, određene lezije dojke mogu se prikazati nespecifičnim zonama distorzije koje su vrlo teško uočljive na 2D mamografiji, a ponekad se uopće ne mogu vidjeti. Retrospektive studije pokazale su da je 12-45% neuočenih karcinoma dojke neuočeno upravo iz razloga što su se prikazali zonama distorzije. Maligne lezije koje se najčešće manifestiraju u obliku zona distorzije su invazivni duktalni i lobularni karcinom te duktalni karcinom *in situ* (Slika 2) (42).



Slika 2 - Kraniokaudalna (-cc) projekcija desne dojke. Zona distorzije u projekciji lateralnih kvadranta. Patohistološki nalaz ukazuje na invazivni lobularni karcinom, podtip tumora

luminalni A.

Glavne mane koje sprječavaju korištenje tomosinteze u svrhu probira karcinoma dojke su povećana doza zračenja i dulje vrijeme snimanja u odnosu na klasičnu digitalnu mamografiju. Naime, zbog povećanog broja snimki povećana je ukupna doza primljenog zračenja te je u prosjeku 1,5 puta veća nego kod digitalne mamografije (43). Vrijeme snimanja je vrlo bitan faktor u programima probira na karcinom dojke zbog velikog broja žena koje pristupaju te bi time došlo do većih troškova i duljeg trajanja programa. Osim toga, potreban je puno veći digitalni kapacitet za spremanje snimki što također povećava troškove i ovisi o informatičkoj opremljenosti institucija (44).

Zbog navedenih prednosti tomosinteze u odnosu na mamografiju, ECIBC (European Commission Initiative on Breast Cancer) preporuča tomosintezu kao metodu izbora za kontrolu pacijenata čiji su mamografski nalazi na probiru klasificirani kao potencijalno maligni (45).

#### **1.4.1.3. Ultrazvuk**

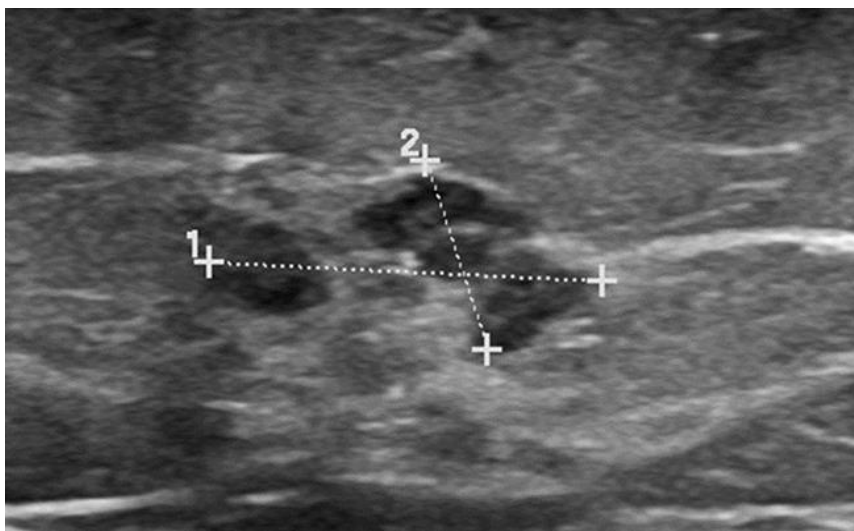
Ultrazvuk ima također vrlo bitnu ulogu u radiološkoj dijagnostici lezija dojke. Najčešće uloge ultrazvuka su identifikacija i karakterizacija palpabilnih masa, diferenciranje solidnih od cističnih tvorevina te navođenje interventnih zahvata. Uz to, prvi je izbor za evaluaciju palpabilnih masa kod žena mlađih od 30 godina starosti te trudnica (46). Donedavno se nije preporučalo korištenje ultrazvuka kao sredstva za diferenciranje benignih od malignih lezija, no nekoliko studija pokazalo je da se ultrazvučno mogu razlikovati benigni od malignih solidnih nodula (47). U današnje vrijeme korištenje ultrazvuka kao nadopunu mamografskim nalazima pokazuje bolju dijagnostičku preciznost (48). Iako se još uvijek ne preporuča korištenje ultrazvuka u svrhu probira, nova istraživanja govore u prilog tome da bi se



ultrazvuk jednog dana mogao koristiti kao sredstvo za probir. Naime, mnoge studije pokazuju sposobnost ultrazvuka da detektira klinički i mamografski okultne karcinome (49,50).

Nepostojanje ionizirajućeg zračenja, sposobnost snimanja u stvarnom vremenu te sposobnost prikazivanja masa čine ultrazvuk metodom izbora za veliki broj interventnih metoda. Često je korišten za navođenje pri ne kirurškoj biopsiji dojke te kod interventnih metoda poput ugrađivanja perkutanih ablativnih uređaja (51).

Bitan faktor koji ograničava mogućnost korištenje ultrazvuka u svrhu probira na karcinom dojke je otežana sposobnost da detektira mikrokalcifikate koji su najčešći način prezentiranja dukalnog karcinoma *in situ*. Znanstvenici trenutno rade na novim i boljim metodama ultrazvučnog snimanja koja pokazuju sve više potencijala. Modernim ultrazvukom moguće je detektirati nakupine mikrokalcifikata koje su okružene hipoehogenim tkivom, kao što je to često slučaj kod dukalnog karcinoma *in situ* (Slika 3).



Slika 3 - Ultrazvučni prikaz nespecifične heterogene formacije koja korelira s područjem patoloških calcifikata na mamografiji (nije prikazano). Patohistološki nalaz ukazuje na duktalni karcinom *in situ*.

Bez obzira na to, tehnologija je još uvijek u razvoju i mamografija se smatra najboljim odabirom za detekciju mikrokalcfikata (52).

#### **1.4.1.4. Magnetska rezonanca**

Magnetska rezonanca ima sve veću ulogu u dijagnostici karcinoma dojke. U zadnjih nekoliko desetljeća, tehnologija magnetske rezonance naglo napreduje te dovodi do sve bržeg procesa snimanja uz sve bolju kvalitetu slike. Velika prednost magnetske rezonance je mogućnost prikaza lezija koje su okultne na drugim slikovnim metodama poput mamografije i ultrazvuka (53). Kako bi se tumor što bolje prikazao, potrebno je korištenje kontrastnog sredstva koje najčešće sadržava gadolinij. Iako MR ne izlaže pacijenta štetnom zračenju, moguće su nuspojave poput alergijske reakcije na kontrastno sredstvo (54).

MR se koristi za probir na karcinom dojke kod žena s visokim rizikom za razvoj bolesti zbog toga što je generalno bolji u detekciji malignih lezija dojke (55). Budući da MR detektira lezije okultne na ultrazvuku i mamografiji, čini ga metodom izbora za detekciju neotkrivenih primarnih karcinoma dojke i metastaza. Postojanje metastaze u aksilarnim limfnim čvorovima bez poznatog primarnog žarišta smatra se apsolutnom indikacijom za MR zbog čestog metastaziranja karcinoma dojke u navedene limfne čvorove (56).

MR je također bitan u preoperativnoj evaluaciji tumora s obzirom na to da vrlo dobro detektira multifokalne i multicentrične tumore. Uz to, detaljna evaluacija proširenosti i stadija tumora dovodi do kvalitetnije operacije i smanjuje šansu za reintervenciju (57). Nadalje, MR je vrlo precizan u određivanju rezidualnog tumora kod pozitivnih rubova nakon pokušaja poštudne operacije dojke (58). Još jedna bitna uloga MR je procjena odgovora neoperabilnog karcinoma dojke na neoadjuvantu kemoterapiju. Štoviše, pokazao se boljim u

procjeni rezidualnog tumora nakon neoadjuvantne terapije od svih drugih slikovnih metoda (59). MR je najbolja slikovna metoda za otkrivanje ruptura implantata dojke, ukoliko je potrebno. Naime, u otprilike 50% slučajeva silikon iz rupturiranog implantata ne probije fibroznu čahuru koja ga obavija te ne dolazi do simptoma. U simptomatskim slučajevima MR može vrlo detaljno prikazati širenje silikona u okolno tkivo dojke (55).

U prosjeku, MR uspješno detektira 90% karcinoma dojke. Neotkriveni karcinomi obično su vrlo mali te ne apsorbiraju dovoljno kontrastnog sredstva da bi bili detektirani. Duktalni karcinom *in situ*, koji se vrlo često detektira u obliku mikrokalcifikata na mamografiji, i invazivni karcinom mogu biti neprimijećeni na MR. Zbog toga MR ne može biti potpuna zamjena biopsiji dojke te negativni nalaz MR treba revidirati po potrebi (60).

#### **1.4.1.5. BI-RADS klasifikacija**

Prema BI-RADS klasifikaciji lezija dojki (Breast Imaging, Reporting and Data System), slikovni nalazi dojki mogu se kategorizirati u obliku numeričkih vrijednosti od 0 do 6 (61). Sve lezije kategorije 1 i kategorije 2 nisu maligne i ne zahtijevaju biopsiju. U drugu ruku, lezije kategorije 4 i 5 smatraju se vjerojatno malignim i potrebna je biopsija u svrhu dijagnoze. Kategorija 6 je već patohistološki dokazani karcinom. Kategorija 3 je „siva zona“. Kada se lezija klasificira kao kategorija 3 prema BI-RADS-u, u pravilu se vrši kontrolna mamografija ili ultrazvuk svakih 6 mjeseci sljedeće 2 godine (62). Bez obzira na to što su lezije kategorije 3 većinom benigne i relativno lagano se mogu detektirati na kontrolnim pregledima, pacijenti često zbog straha razvitka bolesti i dijagnoze ne dolaze na kontrolne preglede. Iz tog razloga, histološka dijagnoza je bolji odabir jer se smanjuje psihološki stres pacijenata i uz to se smanjuje rizik krive dijagnoze na kontrolnim pregledima.

### 1.4.2. Biopsija

Zlatnim standardom za dijagnostiku karcinoma dojke trenutno se smatra otvorena kirurška ekscizijska biopsija. Međutim, mnoge institucije teže alternativnim, manje invazivnim metodama kako bi smanjili komplikacije i invazivnost kirurške biopsije. Prednosti perkutanih ne kirurških biopsija su manja invazivnost, što dovodi do manje komplikacija i do vrlo malih, ponekad i oku nevidljivih, ožiljaka. Osim toga, sami proces uzimanja uzoraka je brži i zahtijeva samo lokalnu anesteziju. Otprilike 80% pacijenata pošteđeno je otvorene kirurške biopsije zbog efikasnosti perkutanih biopsija (63).

Prva uvedena manje invazivna metoda bila je aspiracijska biopsija tankom iglom (engl. fine needle aspiration biopsy). Problem metode je mala količina prikupljenog tkiva što se događa u otprilike 3,5-11% slučajeva te rezultira nezadovoljavajućom razinom lažno negativnih nalaza u dijagnostici karcinoma dojke (64).

Biopsija širokom iglom (engl. core needle biopsy) uvedena je kao bolja alternativa aspiracijskoj biopsiji. Zbog veće debljine igle omogućeno je prikupljanje veće količine tkiva što rezultira boljom osjetljivošću i pozitivnim prediktivnim čimbenikom te naposljetku manjom količinom lažno negativnih nalaza u odnosu na aspiracijsku biopsiju tankom iglom. Problem predstavljaju guste dojke i heterogeni tumori jer dolazi do toga da količina prikupljenog tkiva nije dovoljna. Naime, tkivo bi bilo prikupljeno iz određenog mjesta koje se razlikuje histološki od ostatka tumora te bi dolazilo do krivih dijagnoza u otprilike 29% slučajeva (65). Provedeno istraživanje utvrdilo je kako u 5-10% nepalpabilnih lezija biopsija širokom iglom ne uspijeva prikupiti dovoljnu količinu tkiva ili je prikupljanje bilo pogrešno ciljano (66).

Najnovija metoda perkutane biopsije dojke koja se počela razvijati u svrhu savladavanja mana biopsije širokom iglom i svakim danom se sve više koristi je vrsta vakuum asistirana biopsija dojke (VABD) (67). VABD omogućava prikupljanje velike količine tkiva što čini ovu metodu boljom u dijagnostici lezija dojke. Osim toga, u nekim slučajevima moguće je u potpunosti odstraniti manje benigne lezije u kurativnu svrhu. Što se tiče potpunog odstranjivanja malignih lezija, smanjuju se potrebe za ponovnim bioptiranjem te dovodi do točnije dijagnoze i manje šanse za histološko podcjenjivanje lezije (68).

Za VABD bitno je navođenje slikovnim metodama kako bi se što preciznije odredilo područje tkiva dojke koje treba bioptirati. Naime, navođenje se može vršiti mamografijom, tomosintezom, ultrazvukom te magnetskom rezonancom.

Ultrazvučno vođena VABD vrlo je brza i efikasna metoda prikupljanja uzoraka. Najčešće se koristi 14G igla koja omogućava prikupljanje velike količine tkiva i odstranjivanje benignih lezija u vrlo kratkom roku uz minimalnu invazivnost i troškove.

Mamografski vođena VABD koristi se za lezije koje se ne mogu detektirati ultrazvukom, najčešće se radi o mikrokalcifikatima. Tomosintezom vođena VABD koristi se kada se radi o lezijama vidljivim samo na tomosintezi. Najčešće se radi o zonama distorzije parenhima koje se vrlo često ne primijete na klasičnoj 2D mamografiji, a maligne lezije poput invazivnog karcinoma dojke i karcinoma dojke *in situ* se nerijetko prikazuju u tom obliku.

U slučajevima da lezije nisu vidljive na ultrazvuku, ali ni mamografski, koristi se VABD vođena MR. Naime, MR pokazuje vrlo visoku osjetljivost (skoro 100%) te je vrlo dobar izbor u tim slučajevima. Mane su artefakti koji nastaju insercijom igle i pomicanjem tkiva te korištenje kontrasta što ograničava vremenski period u kojem se može detektirati lezija. Iz navedenih

razloga pokušava se izbjeći korištenje MR kao metode navođenja, ali s napretkom tehnologije ova metoda je sve poželjnija u razvijenom svijetu (69).

Moguće komplikacije VABD su krvarenje, operativna i post operativna bol, infekcije te hematomi. Učestalost komplikacija je 0-9%, dok je medijan 2,5%. Najčešća komplikacija je nastanak post operativnog hematoma. U pravilu su komplikacije vrlo blage do umjerene (70).

## 2. Svrha rada

Kirurška biopsija je „zlatni standard“ za patohistološku dijagnozu lezija dojke. Budući da je kirurška biopsija vrlo invazivna, mnoge institucije teže manje invazivnim te novčano i vremenski isplativijim metodama biopsije dojke.

S obzirom na to da je Klinički zavod za radiologiju Kliničkog bolničkog centra Rijeka jedna od institucija koje su uvele tomosintezom vođenu vakuum asistiranu biopsiju dojke lezija okultnih na ultrazvuku, cilj rada bio je usporediti dobivene rezultate sa rezultatima ostalih institucija koje provode istu metodu. Odnosno, istražiti postoji li mogućnost da vakuum asistirana biopsija dojke zamijeni kiruršku biopsiju kao „zlatni standard“ u dijagnostici lezija dojke.

## **3. Ispitanici i postupci**

### **3.1. Ispitanici**

Istraživanje je provedeno na Kliničkom zavodu za radiologiju Kliničkog bolničkog centra Rijeka. Retrospektivno je analizirana medicinska dokumentacija 145 ispitanica u dobi između 45 i 85 godina starosti koje su zbog potencijalno maligne lezije dojke upućene na Klinički zavod za radiologiju te su pristupile tomosintezom vođenoj vakuum asistiranoj biopsiji dojke. Prikupljena je medicinska dokumentacija u razdoblju od siječnja 2018. do studenog 2019. godine. Podaci su prikupljeni koristeći dvije baze podataka ustanove, integrirani bolnički informacijski sustav „IBIS“ i sustav za upravljanje medicinskom dokumentacijom i slikama „ISSA“.

### **3.2. Prikupljeni podaci**

Prikupljeni podaci sadržavaju dob pacijenata, godinu rođenja te patohistološke nalaze čiji su uzorci prikupljeni VABD-om. Kao metoda navođenja korištena je tomosinteza jer lezije nisu bile vidljive na ultrazvučnom navođenju. Ukoliko su ispitanici pristupili i kirurškoj biopsiji, zabilježili bi i rezultate patohistološke analize kirurški prikupljenih uzoraka skupa s vrstom tumora i dimenzijama (u centimetrima). Uz to, ukoliko je bilo moguće, zabilježene su molekularne karakteristike tumora kao što su prisutnost estrogenskih (ER), progesteronskih (PR) te HER2 receptora. Također, zabilježeni su Van Nuysov faktor i KI67.


Patohistološki nalazi kategorizirani su u 3 glavne skupine: benigne lezije dojke, karcinom dojke *in situ* (KDIS) te invazivni karcinom dojke (IKD).

Prikupljeni podaci obrađivani su u Microsoft Office programu „Excel“.



### 3.3. Postupak vakuum asistirane biopsije dojke

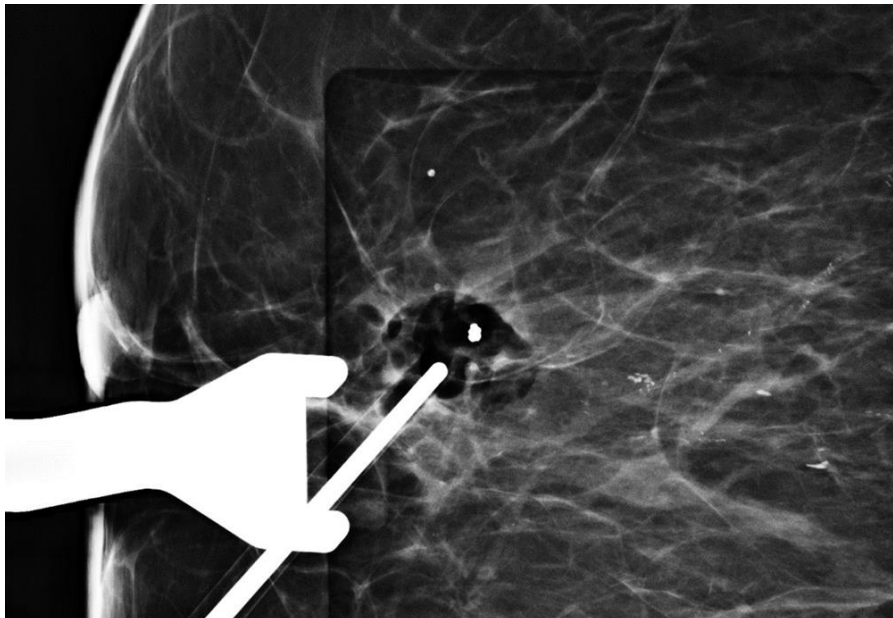
Sam proces zahtijeva sjedeći ili ležeći položaj pacijentice. Nakon toga, dojka bi se pritisnula kompresivnim pločama te bi se nakon toga vršilo snimanje tomosintetskim uređajem kako bi se odredila točna lokacija lezije. U pravilu se dojci pristupa vertikalno kako bi se prikupio uzorak. Prednost sustava za VABD je u tome što omogućuje i lateralni pristup dojkaма ukoliko je debljina pritisnute dojke nezadovoljavajuća. U našoj instituciji slijedi se to pravilo te je pristup bio lateralan kod svih pacijentica čija debljina pritisnute dojke nije bila zadovoljavajuća (Slika 4).



Slika 4 - Lateralni pristup leziji lijeve dojke. Kompresijska ploča s perforacijom omogućava pristup području od interesa. Vidljivo je mjesto incizije u koju je umetnuta igla za VABD debljine 9G.

Nakon orijentacijskog snimanja, antiseptikom bi se vršila dezinfekcija kože na mjestu predodređenom za inciziju te bi se aplicirao lokalni anestetik (u pravilu lidokain) potkožno i u tkivo dojke. Nakon početka djelovanja anestetika, učinila bi se mala incizija (3-4mm) kroz koju bi se iglom debljine 9G pristupilo mjestu lezije. Tijekom tog postupka tomosintezom bi se pratila igla kako bi se potvrdilo da su uzorci prikupljeni s predodređenog mjesta lezije. Sustav za VABD koristi vakuum kao sredstvo za prikupljanje uzoraka iz dojke koji se nakon „usisavanja“ spremaju u komoru. Nakon svakog prikupljenog uzorka, igla bi se rotirala (bez povlačenja s mjesta lezije) kako bi se prikupilo ukupno 8-10 uzoraka s mjesta lezije i bliske okoline.

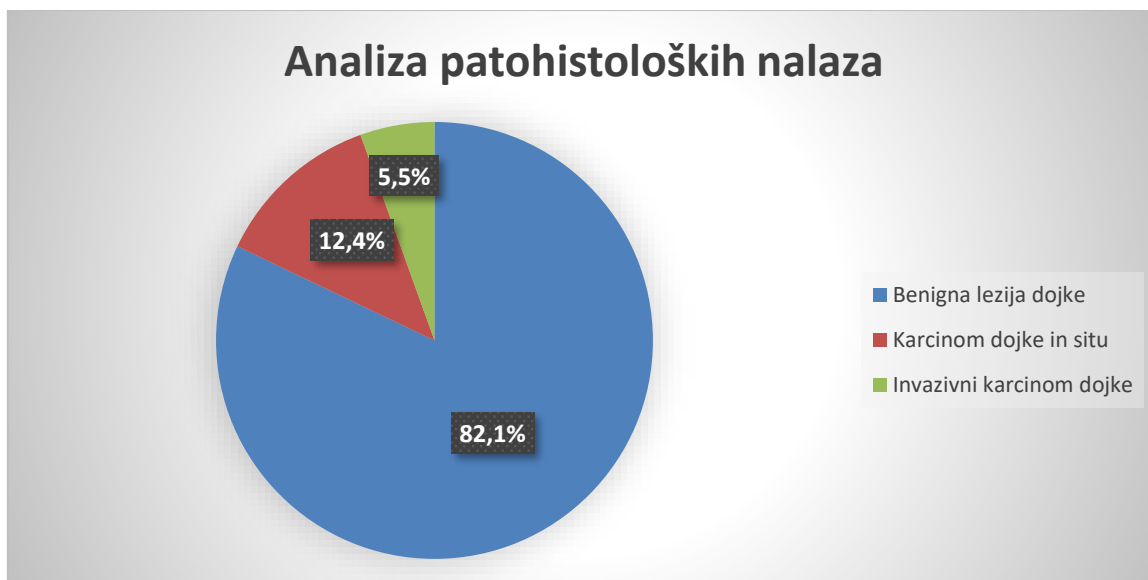Nakon što bi se prikupio dovoljan broj uzoraka, igla bi se izvadila, a na mjesto uzorkovanja postavio bi se titanski marker kao oznaka mjesta uzimanja uzoraka (Slika 5). Na kraju postupka vršila bi se kompresija sterilnim gazama kako bi se spriječilo krvarenje i smanjio rizik za nastanak hematoma.



Slika 5 - Ciljani mamogram pod kompresijom nakon izvršene VABD. Strelica pokazuje tkivni marker koji je postavljen na mjestu uzorkovanja kalcifikata.

## 4. Rezultati

Ukupno 145 ispitanika pristupilo je tomosintezom vođenoj vakuum asistiranoj biopsiji dojke. Dob ispitanika je od 45 do 85 godina starosti, medijan je 58 godina dok je prosjek 59,68 godina. Od ukupno 145 patohistoloških nalaza, njih 119 (82,1%) pripada skupini benignih lezija dojke koje ne zahtijevaju daljnju obradu. Preostalih 26 (17,9%) nalaza spada u skupinu malignih promjena. Od malignih promjena, 18 je karcinoma dojke *in situ* i 8 invazivnih karcinoma dojke. Navedeni rezultati prikazani su na Slici 6.



Slika 6 – Udio pojedinih patohistoloških nalaza

Otvorenoj kirurškoj biopsiji pristupilo je ukupno 27 ispitanika te su novo dobiveni patohistološki nalazi uspoređeni s nalazima dobivenih vakuum asistiranom biopsijom.

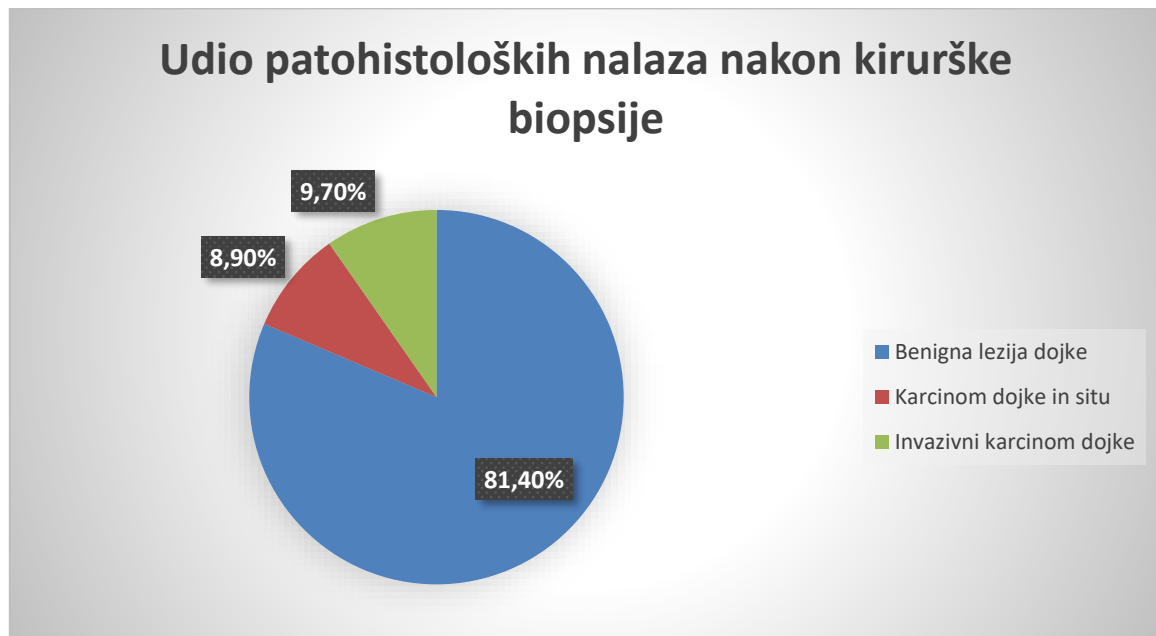
Dvadeset patohistoloških nalaza pokazalo je identične rezultate u oba slučaja dok je 7 rezultata dobivenih vakuum asistiranom biopsijom podcijenilo je stadij tumora. Prikaz

podcijenjenih nalaza dobivenih VABD-om i konačnim patohistološkim nalazom prikazan je u Tablici 1.

Tablica 1 - prikaz unaprijeđenih patohistoloških nalaza

Patohistološka analiza - VABD	Patohistološka analiza – kirurška biopsija
Benigna lezija dojke	Karcinom dojke <i>in situ</i>
Karcinom dojke <i>in situ</i> (n=6)	Karcinom dojke <i>in situ</i> + invazivni karcinom dojke (n=6)

Ukoliko patohistološku dijagnozu nalaza dobivenih kirurškom biopsijom prihvatimo kao konačnu, rezultati su drukčiji. Bilježimo 14 IKD (porast s prijašnjih 8), 13 KDIS (pad s 18) te 118 benignih lezija dojke (blagi pad sa 119). Promjena u rezultatima prikazana je na Slici 7.



Slika 7 – Promijenjeni udio patohistoloških nalaza nakon kirurške biopsije

## 5. Rasprava

Istraživanje uključuje ukupno 145 ispitanika koji su pristupili vakuum asistiranoj biopsiji dojke. U našoj instituciji metoda izbora je biopsija vođena ultrazvukom, ukoliko je to moguće. S obzirom na to da su naši ispitanici imali lezije okultne na ultrazvuku, pristupili su biopsiji vođenoj tomosintezom. Budući da se VABD prema mnogim istraživanjima smatra najboljom neinvazivnom metodom biopsije dojke, koristi se u svrhu poštete od otvorene kirurške biopsije.

Ukupno 118 (81,4%) ispitanika pošteđeno je otvorene kirurške biopsije u našem istraživanju. Ariaratnam i suradnici imali su manji broj ispitanika što je možda utjecalo na rezultate, ali u njihovom istraživanju je čak 22 od 38 ispitanika (57,9%) moralo pristupiti kirurškoj konzultaciji odnosno biopsiji (71).

Ukupno 26 (17,9%) patohistoloških nalaza svrstano je u maligne lezije. Najveći dio malignih lezija čini KDIS (18 od 26, 69,2%), dok manji dio čine IKD (8 od 26, 30,8%). Naši rezultati se podudaraju s rezultatima dobivenim u drugim objavljenim radovima. Istraživanje Rochat i suradnika prikazuje 191 od 762 (25,1%) malignih lezija te također najveći dio pripada KDIS (119 od 191, 62,3%), dok 71 od 191 nalaza (37,2%) pripada skupini IKD (72). Bahl i suradnici bilježe 217 od 695 (31,2%) malignih nalaza te sukladno tome najveći dio također čine KDIS (126 od 217, 58,1%), dok manji dio pripada skupini IKD (91 od 217, 41,9%) (73).

Bitno je naglasiti kako su u oba istraživanja ne maligne lezije bile drukčije kategorizirane, te je usporedba malo otežana. Naime, autori navedenih istraživanja svrstavali su nalaze u benigne, visokorizične i maligne. S obzirom na to da mi nismo bilježili visokorizične lezije kao posebnu skupinu, kvalitetna usporedba lezija koje nisu maligne nije moguća.

Još jedan nedostatak našeg istraživanja je to što nismo bilježili vrstu bioptiranih lezija. Naime, Bahl i Rochat te njihovi suradnici svrstavali su ih u skupine: distorzija parenhima, asimetrija, kalcifikacija, masa te bilježili postotak malignih patohistoloških nalaza za svaku skupinu. To im je omogućilo da uspoređuju nalaze pojedinih vrsta lezija i prikažu važnost tomosinteze s obzirom na to da su te lezije vrlo često okultne na ostalim slikovnim metodama poput ultrazvuka i 2D mamografije (72,73). Rezultati istraživanja Waldherr i suradnika potvrđuju koliko je bitna sposobnost tomosinteze u otkrivanju distorzija parenhima. Naime, prema njihovom istraživanju je čak 54,2% (13 od 24) lezija klasificiranih kao zona distorzije parenhima na patohistološkoj analizi prikazano kao maligno (74). Za usporedbu, lezije klasificirane kao mikrokalcfikati maligne su bile u 25% (31 od 124) slučajeva. Freer i suradnici zabilježili su vrlo slične rezultate, čak 47% (17 od 36) zona distorzije (svih 36 lezija u njihovom slučaju bilo je okultno na ultrazvuku i mamografiji) potvrđeno je kao maligno na patohistološkoj analizi (75). Ovi rezultati pokazuju kako su tumori koji se prezentiraju u obliku distorzija parenhima često maligni, što potvrđuje bitnu ulogu tomosinteze u dijagnostici lezija okultnih na drugim slikovnim metodama.

S obzirom na to da je podcjenjivanje stadija tumora jedna od mana neinvazivnih perkutanih biopsija dojke, bilježili smo razliku u patohistološkim nalazima dobivenih VABD-om i kirurškom biopsijom. Prema rezultatima vidljivim u tablici 1, patohistološki nalazi podcijenjeni su u 7 (26,0%) od ukupno 27 ispitanika koji su pristupili kirurškoj biopsiji. U čak 6 slučajeva kirurška biopsija je utvrdila da se radi o IKD, a ne o KDIS. Samo 1 podcijenjeni benigni rezultat se pokazao malignim na kirurškoj biopsiji, što znači da je u našem istraživanju postotak lažno negativnih nalaza samo 0,8% (1 od 119). Ariaratnam i suradnici zabilježili su podcijenjen patohistološki nalaz u 20% (2 od 10) ispitanika koji su pristupili kirurškoj biopsiji, što odgovara našim rezultatima (71).

Istraživanje Bahl i suradnika drukčije su prikazali rezultate kirurške biopsije odnosno nisu dali podatak koliko ispitanika je pristupilo kirurškoj biopsiji nego samo ukupan broj podcijenjenih rezultata. Prema njihovim podacima, od ukupno 695 patohistoloških nalaza podcijenjeno je njih 34 (4,9%). To je vrlo slično našim podacima koji pokazuju da su patohistološki rezultati podcijenjeni u 7 od 145 slučajeva (4,8%). Bitno je naglasiti kako je i u njihovom slučaju najveći broj podcijenjenih rezultata prikazao napredak KDIS u IKD (15 od 34 podcijenjenih rezultata), dok su imali samo jedan slučaj napretka benigne lezije u malignu te 6 napretka benigne lezije u leziju visokog rizika (73). S obzirom na to da su u tom istraživanju bilježili i lezije visokog rizika kao posebnu skupinu, ne možemo u potpunosti usporediti podcijenjene patohistološke rezultate.

Rochat i suradnici također su bilježili odstupanje radioloških nalaza od patohistoloških nalaza. Naime, ukoliko je patohistološki nalaz mogao opravdati radiološki nalaz, smatrao se prihvatljivim. U slučaju da patohistološki nalaz nije mogao opravdati radiološki nalaz, smatrali su to radiološko-patološkim odstupanjem (npr. lezije kategorizirane kao BI-RADS 4 ili BI-RADS 5 koje bi na patohistološkoj analizi bile benigne). Mi nismo bilježili radiološko-patološka odstupanja. Međutim, smatramo kako bi bilo korisno istražiti te podatke u budućnosti radi boljeg razumijevanja prikaza određenih lezija radiološkim metodama (72).

## 6. Zaključak

Iako se kirurška biopsija smatra „zlatnim standardom“ u dijagnostici karcinoma dojke, puno institucija teži manje invazivnim metodama. Vakuum asistirana biopsija dojke najnovija je metoda neinvazivne biopsije dojke koja se sve više koristi, pogotovo u razvijenom svijetu.

Naši rezultati su vrlo slični rezultatima drugih i većih istraživanja rezultatima drugih, što potvrđuje kvalitetu i način rada naše institucije. Uz to, pokazuju vrijednost tomosinteze kao slikovne metode za navođenje biopsije lezija teško uočljivih na drugim slikovnim metodama.

Niski broj podcijenjenih patohistoloških rezultata te velik broj ispitanika pošteđenih kirurške biopsije naglašava važnost tomosintezom vođene vakuum asistirane biopsije dojke kao nove metode dijagnosticiranja karcinoma dojke koja bi u budućnosti mogla u potpunosti zamijeniti kiruršku biopsiju.



## 7. Sažetak

**Cilj:** Cilj istraživanja bio je usporediti rezultate naše institucije s rezultatima drugih istraživanja u svrhu informiranja o kvaliteti rada i metode općenito.

**Ispitanici i postupci:** Retrospektivno je analizirana medicinska dokumentacija 145 ispitanika (sve ispitanici su ženskog spola) u dobi od 45 do 85 godina u razdoblju od siječnja 2018. godine do studenog 2019. godine koji su pristupili tomosintezom vođenoj vakuum asistiranom biopsiji dojke. Analizirani patohistološki rezultati svrstani su u 3 glavne kategorije (benigna promjena dojke, karcinom dojke *in situ*, invazivni karcinom dojke). Zabilježene su osnovne karakteristike karcinoma te broj podcijenjenih patohistoloških nalaza.

**Rezultati:** Od ukupno 145 patohistoloških nalaza, patohistološkom analizom uzoraka VABD utvrđeno je 119 benignih lezija dojke, 18 DKIS te 8 IKD. Patohistološka analiza kirurške biopsije utvrdila je podcijenjene rezultate u 7 od ukupno 27 slučajeva. Konačni rezultati su 118 benignih lezija dojke, 13 KDIS te 14 IKD.

**Zaključak:** Niski broj podcijenjenih patohistoloških rezultata te velik broj ispitanika pošteđenih kirurške biopsije naglašava važnost tomosintezom vođene vakuum asistirane biopsije dojke kao nove metode dijagnosticiranja koja bi u budućnosti mogla u potpunosti zamijeniti kiruršku biopsiju.

**Ključne riječi:** tomosinteza, biopsija, karcinom dojke

## 8. Summary

**Aim:** The aim of this study was to compare the results achieved by our institution with results from other studies so we can evaluate quality of this method and our own work.

**Patients and methods:** This was a retrospective analysis based on medical documentation of 145 women, ranging from 45 to 85 years old, who underwent tomosynthesis guided vacuum assisted breast biopsy. Pathohistological results were classified into 3 main groups (benign breast lesion, ductal carcinoma *in situ* and invasive breast cancer). Besides that, basic cancer characteristics and number of pathohistological underestimates was recorded.

**Results:** Out of 145 total pathohistological results obtained by tomosynthesis guided VABB, 119 were benign breast changes, 18 were CIS and 8 were IBC. Surgical biopsy revealed that 7 out of 27 cases were underestimated by VABB. Final results are 118 benign breast changes, 13 CIS and 14 IBC.

**Conclusion:** Low number of histological underestimates along with a large number of women who did not have to undergo breast surgery, emphasizes the importance of tomosynthesis guided vacuum assisted breast biopsy as the new diagnostic method which could replace surgical biopsy in near future.

**Key words:** tomosynthesis, biopsy, breast cancer

## 9. Literatura

1. Stuckey A. Breast cancer: Epidemiology and risk factors. *Clinical Obstetrics and Gynecology*. 2011;54(1):96–102.
2. Murray CJL, Lopez AD. Mortality by cause for eight regions of the world: Global Burden of Disease Study. *Lancet*. 1997;349(9061):1269–76.
3. Key TJ, Verkasalo PK, Banks E. Epidemiology of breast cancer. *Lancet Oncology*. 2001;2(3):133–40.
4. Fine SRP, Cuevas HR, Ontiveros P, Palet A, Salazar SB, Aristizabel N, et al. Breast cancer and hormone replacement therapy: Collaborative reanalysis of data from 51 epidemiological studies of 52,705 women with breast cancer and 108,411 women without breast cancer. *Lancet*. 1997;350(9084):1047–59.
5. Coleman M, Est'ève J, Damiecki P, Arslan A, Renard H. Trends in cancer incidence and mortality. IARC scientific publications. 1993;(121):1–806.
6. Hulka BS, Moorman PG. Breast cancer: Hormones and other risk factors. *Maturitas*. 2001;38(1):103–13.
7. Pike MC, Spicer D v., Dahmouch L, Press MF. Estrogens, progestogens, normal breast cell proliferation, and breast cancer risk. *Epidemiologic Reviews*. 1993;15(1):17–30.
8. Shimizu H, Ross RK, Bernstein L, Pike MC, Henderson BE. Serum oestrogen levels in postmenopausal women: Comparison of american whites and japanese in japan. *British Journal of Cancer*. 1990;62(3):451–3.

9. Osei-Hyiaman D, Satoshi T, Ueji M, Hideto T, Kano K. Timing of menopause, reproductive years, and bone mineral density: A cross-sectional study of postmenopausal Japanese women. *American Journal of Epidemiology*. 1998;148(11):1055–61.
10. Kelsey J, Gammon M, John E. Reproductive factors and breast cancer. *Epidemiol Rev*. 1993;15(1):36–47.
11. Bernstein L. Epidemiology of endocrine-related risk factors for breast cancer. *Journal of mammary gland biology and neoplasia*. 2002;7(1):3–15.
12. Hunter DJ, Spiegelman D, Adami HO, van den Brandt PA, Folsom AR, Goldbohm RA, et al. Non-dietary factors as risk factors for breast cancer, and as effect modifiers of the association of fat intake and risk of breast cancer. *Cancer Causes and Control*. 1997;8(1):49–56.
13. Lipworth L, Bailey LR, Trichopoulos D. History of Breast-Feeding in Relation to Breast Cancer. *Journal of National Cancer Institute*. 2000;92(4):302–12.
14. Key TJ, Verkasalo PK. Endogenous hormones and the aetiology of breast cancer. *Breast Cancer Research*. 1999;1(1):18–21.
15. Mcpherson K, Steel CM, Dixon JM. Breast cancer — epidemiology , risk factors , and genetics Risk factors for breast cancer. *BMJ: British Medical Journal*. 2000;321(7261):624.
16. Magnusson C, Baron J, Correia N. Breast-cancer risk following long-term oestrogen- and oestrogen-progestin-replacement therapy. *Int J Cancer*. 1999;81(3):339–44.
17. Thompson D. Genetic epidemiology of breast cancer. *Cancer*. 1994;74(S1):279–87.

18. Collaborative Group on Hormonal Factors in Breast Cancer. Familial breast cancer: collaborative reanalysis of individual data from 52 epidemiological studies including 58 209 women with breast cancer and 101 986 women without the disease. *The Lancet*. 2001;358(9291):1389–99.
19. London S, Connolly J, Schnitt S, Colditz G. A prospective study of benign breast disease and the risk of breast cancer. *Jama*. 1992;267(7):941–4.
20. Boice J, Land C, Preston D. *Cancer Epidemiology and Prevention*. Vol. 9780195149, In: Shottenfeld D, Fraumeni, JF, eds. 1996. 319–54.
21. Little M, Boice J. Comparison of breast cancer incidence in the Massachusetts fluoroscopy cohort and in the Japanese atomic bomb survivors. *Radiation Research*. 1999;151(2):218–24.
22. de Bruin ML, Sparidans J, van't Veer MB, Noordijk EM, Louwman MW, Zijlstra JM, et al. Breast Cancer Risk in Female Survivors of Hodgkin'S Lymphoma: Lower Risk After Smaller Radiation Volumes. *Journal of Clinical oncology*. 2009;27(26):4239–46.
23. Smith-Warner SA, Willett WC, Spiegelman D, Hunter DJ, Speizer FE, Yaun S, et al. Alcohol and breast cancer in women: A pooled analysis of cohort studies. Vol. 279, *Journal of the American Medical Association*. 1998. 535–540.
24. Schafzkin A, Longnecker MP. Alcohol and breast cancer. Where are we now where do we go from here? Vol. 74, *Cancer*. 1994. 1101–1110.
25. Palmer JR, Rosenberg L, Clarke EA, Stolley PD, Warshauer ME, Zauber AG, et al. Breast cancer and cigarette smoking: A hypothesis. *American Journal of Epidemiology*. 1991;134(1):1–13.

26. Gammon MD, John EM, Britton JA. Recreational and occupational physical activities and risk of breast cancer. *Journal of the National Cancer Institute*. 1998;90(2):100–17.
27. Lagerros YT, Hsieh SF, Hsieh CC. Physical activity in adolescence and young adulthood and breast cancer risk: A quantitative review. *European Journal of Cancer Prevention*. 2004;13(1):5–12.
28. Damjanov I, Jukić S, Nola M, Seiwert S. *Patologija, četvrto prerađeno i dopunjeno izdanje*. Zagreb: Medicinska naklada; 2014.
29. Welch HG, Woloshin S, Schwartz LM. The sea of uncertainty surrounding ductal carcinoma in situ - The price of screening mammography. *Journal of the National Cancer Institute*. 2008;100(4):228–9.
30. Rubin R, Strayer SD. *Rubin's Pathology: clinicopathologic foundations of medicine*. 5th ed. Philadelphia: Wolters Kluwer/Lippincott Williams & Wilkins; 2008. 848.
31. Barreau B, de Mascarel I, Feuga C, MacGrogan G, Dilhuydy MH, Picot V, et al. Mammography of ductal carcinoma in situ of the breast: Review of 909 cases with radiographic-pathologic correlations. *European Journal of Radiology*. 2005;54(1):55–61.
32. Vieira CC, Mercado CL, Cangiarella JF, Moy L, Toth HK, Guth AA. Microinvasive ductal carcinoma in situ: Clinical presentation, imaging features, pathologic findings, and outcome. *European Journal of Radiology*. 2010;73(1):102–7.
33. Sinn HP, Kreipe H. A brief overview of the WHO classification of breast tumors, 4th edition, focusing on issues and updates from the 3rd edition. *Breast Care*. 2013;8(2):149–54.

34. Karellas A, Vedantham S. Breast cancer imaging: A perspective for the next decade. *Medical Physics*. 2008;35(11):4878–97.
35. Bartella L, Smith CS, Dershaw DD, Liberman L. Imaging Breast Cancer. *Radiologic Clinics of North America*. 2007;45(1):45–67.
36. Barlow WE, Lehman CD, Zheng Y. Performance of Diagnostic Mammography for Women With Signs or Symptoms of Breast Cancer. *J Natl Cancer Inst*. 2002;94(15):1151–9.
37. Paci E, Duffy SW, Giorgi D, Zappa M, Crocetti E, Vezzosi V, et al. Quantification of the effect of mammographic screening on fatal breast cancers: The Florence Programme 1990-96. *British Journal of Cancer*. 2002;87(1):65–9.
38. Duffy SW, Tabár L, Chen HH, Holmqvist M, Yen MF, Abdsalah S, et al. The impact of organized mammography service screening on breast carcinoma mortality in seven Swedish Counties: A collaborative evaluation. *Cancer*. 2002;95(3):458–69.
39. Bazzocchi M, Zuiani C, Panizza P, del Frate C, Soldano F, Isola M, et al. Contrast-enhanced breast MRI in patients with suspicious microcalcifications on mammography: Results of a multicenter trial. *American Journal of Roentgenology*. 2006;186(6):1723–32.
40. Sechopoulos I. A review of breast tomosynthesis. Part I. The image acquisition process. *Medical physics*. 2013;40(1).
41. Gilbert FJ, Tucker L, Gillan MGC, Willsher P, Cooke J, Duncan KA, et al. The TOMMY trial: A comparison of Tomosynthesis with digital mammography in the UK NHS breast screening programme – A multicentre retrospective reading study comparing the

- diagnostic performance of digital breast tomosynthesis and digital mammography with. *Health Technology Assessment*. 2015;19(4):1–166.
42. Durand MA, Wang S, Hooley RJ, Raghu M, Philpotts LE. Tomosynthesis-detected architectural distortion: Management algorithm with radiologic-pathologic correlation. *Radiographics*. 2016;36(2):311–21.
  43. Zuckerman SP, Conant EF, Keller BM, Maidment ADA, Barufaldi B, Weinstein SP, et al. Implementation of synthesized two-dimensional mammography in a population-based digital breast tomosynthesis screening program. *Radiology*. 2016;281(3):730–6.
  44. Rocha García AM, Mera Fernández D. Breast tomosynthesis: state of the art. *Radiologia*. 2019;61(4):274–85.
  45. European guidelines on breast cancer screening and diagnosis [Internet]. Available from: <https://healthcare-quality.jrc.ec.europa.eu/european-breast-cancer-guidelines>
  46. American College of Radiology. ACR practice guideline for the performance of a breast ultrasound examination. Reston (VA): ACR; 2002. 763–5.
  47. Stavros AT, Thickman D, Rapp CL, Dennis MA, Parker SH, Sisney GA. Solid breast nodules: Use of sonography to distinguish between benign and malignant lesions. *Radiology*. 1995;196(1):123–34.
  48. Zonderland HM, Coerkamp EG, Hermans J, van de Vijver MJ, van Voorthuisen AE. Diagnosis of breast cancer: Contribution of US as an adjunct to mammography. *Radiology*. 1999;213(2):413–22.
  49. Gordon PB, Goldenberg SL. Malignant breast masses detected only by ultrasound. A retrospective review. *Cancer*. 1995;76(4):626–30.



50. Berg WA. Rationale for a trial of screening breast ultrasound: American College of Radiology Imaging Network (ACRIN) 6666. *American Journal of Roentgenology*. 2003;180(5):1225–8.
51. Fornage BD, Sneige N, Edeiken BS. Interventional breast sonography. *European Journal of Radiology*. 2002;42(1):17–31.
52. Sehgal CM, Weinstein SP, Arger PH, Conant EF. A review of breast ultrasound. *Journal of Mammary Gland Biology and Neoplasia*. 2006;11(2):113–23.
53. Heywang SH, Wolf A, Pruss E, Hilbertz T, Eiermann W, Permanetter W. MR imaging of the breast with Gd-DTPA: use and limitations. *Radiology*. 1989;171(1):95–103.
54. Kuhl CK. The current status of breast MR imaging part I. Choice of technique, image interpretation, diagnostic accuracy, and transfer to clinical practice. *Radiology*. 2007;244(2):356–78.
55. Mann RM, Balleyguier C, Baltzer PA, Bick U, Colin C, Cornford E, et al. Breast MRI: EUSOBI recommendations for women’s information. *European Radiology*. 2015;25(12):3669–78.
56. Orel SG, Weinstein SP, Schnall MD, Reynolds CA, Schuchter LM, Fraker DL, et al. Breast MR imaging in patients with axillary node metastases and unknown primary malignancy. *Radiology*. 1999;212(2):543–9.
57. Orel SG, Schnall MD, Powell CM, Hochman MG, Solin LJ, Fowble BL, et al. Staging of suspected breast cancer: Effect of MR imaging and MR-guided biopsy. *Radiology*. 1995;196(1):115–22.

58. Frei KA, Kinkel K, Bonel HM, Lu Y, Esserman LJ, Hylton NM. MR imaging of the breast in patients with positive margins after lumpectomy: Influence of the time interval between lumpectomy and MR imaging. *American Journal of Roentgenology*. 2000;175(6):1577–84.
59. Partridge SC, Gibbs JE, Lu Y, Esserman LJ, Sudilovsky D, Hylton NM. Accuracy of MR imaging for revealing residual breast cancer in patients who have undergone neoadjuvant chemotherapy. *American Journal of Roentgenology*. 2002;179(5):1193–9.
60. Dorrius MD, Pijnappel RM, Jansen-Van Der Weide MC, Oudkerk M. Breast magnetic resonance imaging as a problem-solving modality in mammographic BI-RADS 3 lesions. *Cancer Imaging*. 2010;10(SPEC. ISS. A).
61. American College of Radiology. *Breast Imaging Reporting and Data System Atlas*. Reston, VA; 2003.
62. Varas X, Leborgne F, Leborgne JH. Nonpalpable, probably benign lesions: Role of follow-up mammography. *Radiology*. 1992;184(2):409–14.
63. Liberman L, Goodstine SL, Dershaw DD, Morris EA, LaTrenta LR, Abramson AF, et al. One operation after percutaneous diagnosis of nonpalpable breast cancer: Frequency and associated factors. *American Journal of Roentgenology*. 2002;178(3):673–9.
64. Sniege N, Fornage BD, Saleh G. Ultrasound-guided fine-needle aspiration of nonpalpable breast lesions. Cytologic and histologic findings. *Am J Clin Pathol*. 1994;102:98–101.

65. Morris EA, Liberman L, Trevisan SG, Abramson AF, Dershaw DD. Histologic heterogeneity of masses at percutaneous breast biopsy. *Breast Journal*. 2002;8(4):187–91.
66. Bernik SF, Troob S, Ying BL, Simpson SA, Axelrod DM, Siegel B, et al. Papillary lesions of the breast diagnosed by core needle biopsy: 71 cases with surgical follow-up. *American Journal of Surgery*. 2009;197(4):473–8.
67. Liberman L. Centennial dissertation. Percutaneous imaging-guided core breast biopsy: State of the art at the millennium. *American Journal of Roentgenology*. 2000;174(5):1191–9.
68. Jackman RJ, Marzoni FA, Rosenberg J. False-Negative Diagnoses at Stereotactic Vacuum-Assisted Needle Breast Biopsy: Long-Term Follow-Up of 1,280 Lesions and Review of the Literature. *Am J Roentgenol*. 2009;192:241–51.
69. Park H-L, Hong J. Vacuum-assisted breast biopsy for breast cancer. *Gland surgery*. 2014;3(2):120–7.
70. Park HL, Kim LS. The current role of vacuum assisted breast biopsy system in breast disease. *Journal of Breast Cancer*. 2011;14(1):1–7.
71. Ariaratnam NS, Little ST, Whitley MA, Ferguson K. Digital breast Tomosynthesis vacuum assisted biopsy for Tomosynthesis-detected Sonographically occult lesions. *Clinical Imaging*. 2018;47:4–8.
72. Rochat CJ, Baird GL, Lourenco AP. Digital Mammography Stereotactic Biopsy versus Digital Breast Tomosynthesis-guided Biopsy: Differences in biopsy targets, pathologic results, and discordance rates. *Radiology*. 2020;294(2):518–27.

73. Bahl M, Maunglay M, D'Alessandro HA, Lehman CD. Comparison of Upright Digital Breast Tomosynthesis–guided versus Prone Stereotactic Vacuum-assisted Breast Biopsy. *Radiology*. 2019;290(3):298–304.
74. Waldherr C, Berclaz G, Altermatt HJ, Cerny P, Keller P, Dietz U, et al. Tomosynthesis-guided vacuum-assisted breast biopsy: A feasibility study. *European Radiology*. 2016;26(6):1582–9.
75. Freer PE, Niell B, Rafferty EA. Preoperative tomosynthesis-guided needle localization of mammographically and sonographically occult breast lesions. *Radiology*. 2015;275(2):377–83.

## 10. Životopis

Ivan Mikuličić rođen je 04.08.1994. godine u Zagrebu. Osnovnu školu završio je u Svetoj Nedelji dok je u Samoboru je završio osnovnu glazbenu školu „Ferdo Livadić“ te opću gimnaziju „Antun Gustav Matoš“.

Integrirani studij medicine na Medicinskom fakultetu u Rijeci upisuje 2013. godine. Tokom studija volontirao je na različitim katedrama te prisustvovao na nekoliko studentskih kongresa.