

DOWN SINDROM - PRIROĐENE SRČANE GREŠKE

Kuzmanović, Lara

Master's thesis / Diplomski rad

2020

Degree Grantor / Ustanova koja je dodijelila akademski / stručni stupanj: **University of Rijeka, Faculty of Medicine / Sveučilište u Rijeci, Medicinski fakultet**

Permanent link / Trajna poveznica: <https://um.nsk.hr/um:nbn:hr:184:319583>

Rights / Prava: [In copyright](#)/[Zaštićeno autorskim pravom.](#)

Download date / Datum preuzimanja: **2024-08-29**



Repository / Repozitorij:

[Repository of the University of Rijeka, Faculty of Medicine - FMRI Repository](#)



SVEUČILIŠTE U RIJECI

MEDICINSKI FAKULTET

INTEGRIRANI PREDDIPLOMSKI I DIPLOMSKI

SVEUČILIŠNI STUDIJ MEDICINE

Lara Kuzmanović

DOWN SINDROM – PRIROĐENE SRČANE GREŠKE

Diplomski rad

Rijeka, 2020.

SVEUČILIŠTE U RIJECI

MEDICINSKI FAKULTET

INTEGRIRANI PREDDIPLOMSKI I DIPLOMSKI

SVEUČILIŠNI STUDIJ MEDICINE

Lara Kuzmanović

DOWN SINDROM – PRIROĐENE SRČANE GREŠKE

Diplomski rad

Rijeka, 2020.

Mentor rada: doc.dr.sc. Iva Bilić Čače, dr.med.

Komentor rada: doc.dr.sc. Jadranka Vraneković, prof.

Diplomski rad ocjenjen je dana _____ u/na _____

_____, pred povjerenstvom u sastavu:

1. doc.dr.sc. Kristina Lah Tomulić, dr.med.

2. prof.dr.sc. Jelena Roganović, dr.med.

3. doc.dr.sc. Ana Milardović, dr.med.

Rad sadrži 50 stranica, 1 sliku, 1 tablicu, 69 literaturnih navoda.

Zahvala

Veliko hvala mentorici doc.dr.sc. Ivi Bilić Čače, dr.med., na ukazanom povjerenju i uloženom vremenu pri izradi diplomskog rada.

Hvala svim prijateljima zbog kojih ću studij pamtiti kao jedno od ljepših razdoblja u životu.

Posebno se zahvaljujem svojoj obitelji na potpori, razumijevanju i strpljenju, bili ste mi oslonac bez kojeg ovaj studij ne bi bio moguć.

SADRŽAJ

1. Uvod	1
2. Svrha rada.....	1
3. Down sindrom	2
3.1 Genetika.....	2
3.2. Prenatalna dijagnostika.....	3
3.3.Klinička slika	5
3.3.1. Dismorfna obilježja.....	5
3.3.2. Kognitivna zaostalost i psihijatrijski poremećaji	7
3.3.3. Gastrointestinalni poremećaji	8
3.3.3.1. Hranjenje.....	9
3.3.3.2. Pretilost	9
3.3.4. Rast	10
3.3.5. Lokomotorni sustav	11
3.3.6. Oftalmološki poremećaji.....	11
3.3.7. Otorinolaringološki poremećaji	12
3.3.8. Stomatološki status	13
3.3.9. Endokrinološki poremećaji	13
3.3.10. Hematološki poremećaji	14
3.3.11. Poremećaji respiratornog sustava	15
3.3.12. Dermatološki poremećaji	16

3.3.13. Reprodukcija	16
3.3.14. Atlantoaksijalna nestabilnost	16
3.3.15. Imunodeficijencija	17
3.3.16. Očekivano trajanje života	18
4. Prirođene srčane greške.....	18
4.1. Etiologija	18
4.2. Podjela	19
4.3. Prirođene srčane greške u Down sindromu	20
4.3.1. Ventrikularni septalni defekt.....	20
4.3.2. Atrijski septalni defekt.....	21
4.3.3. Perzistentni ductus arteriosus.....	21
4.3.4. Tetralogija Fallot.....	22
4.3.5. Pulmonalna atrezija.....	22
4.3.6. Transpozicija velikih krvnih žila.....	23
4.3.7. Sindrom hipoplastičnog desnog srca	23
4.3.8. Sindrom hipoplastičnog lijevog srca.....	23
4.3.9. Potpuni anomalni utok plućnih vena.....	24
4.3.10. Koarktacija aorte	24
4.3.11. Aortalna stenoza.....	25
5. Atrioventrikularni septalni defekt	25
5.1. Etiologija	25
5.2. Klasifikacija.....	26

5.3. Patologija i patogeneza.....	28
5.4. Patofiziologija.....	30
5.5. Povezanost sa Down sindromom.....	30
5.6. Klinička prezentacija	31
5.7. Dijagnostika.....	32
5.8. Liječenje i prognoza	34
6. Down sindrom u Hrvatskoj i gradu Rijeci	36
7. Rasprava	38
8. Zaključak.....	40
9. Sažetak	41
10. Summary	42
11. Literatura	43
12. Životopis.....	50

POPIS KRATICA

1. DS – Down sindrom
2. DSCAM - Down syndrome cell adhesion molecule
3. NIPT – neinvazivno prenatalno testiranje
4. AFP – alfa-fetoprotein
5. hCG – humani korionski gonadotropin
6. nE – nekonjugirani estriol
7. IQ – kvocijent inteligencije
8. WHO – Svjetska zdravstvena organizacija (World Health Organization)
9. BMI – indeks tjelesne mase (body mass index)
10. PSG – prirodene srčane greške
11. IGF – faktor rasta nalik inzulinu
12. AV – atrioventrikularni
13. VSD – ventrikularni septalni defekt
14. ASD – atrijski septalni defekt
15. AVSD – atrioventrikularni septalni defekt

1. Uvod

Down sindrom ili trisomija 21 je najčešća kromosomska aberacija među živorođenom djecom. Sindrom je karakteriziran mnoštvom dismorfnih značajki, kongenitalnih malformacija i drugih zdravstvenih problema koji zahvaćaju svaki organski sustav. Postoje razlike u fenotipskom izražaju same aberacije kod svakog pojedinca, kod nekih je puno izražajniji i uzrokuje spektar raznolikih značajki, dok se kod drugih prezentira lakšom kliničkom slikom, što tim pojedincima omogućava čak i samostalan život. Napredak edukacijskih programa, moderne medicine, društvenih resursa i potpore zajednice i obitelji omogućio je ostvarivanje većih ciljeva i potencijala osoba sa Down sindromom. U najčešće malformacije spadaju kongenitalne srčane greške, od kojih se atrioventrikularni septalni defekt (AVSD) izdvaja kao najčešća srčana greška povezana sa Down sindromom.

2. Svrha rada

Upravo iz razloga što je Down sindrom najčešća kromosomska aberacija današnjice, a prirodene srčane greške spadaju u najčešće anomalije u pedijatrijskoj populaciji, ovaj rad nastoji utvrditi njihovu povezanost, te pružiti edukativni pregled zdravstvenih poremećaja povezanih sa Down sindromom.

3. Down sindrom

3.1 Genetika

Down sindrom ili trisomija 21 je najčešća aneuploidija današnjice. Javlja se s učestalošću od 1:770 novorođenčadi, sa češćom pojavom u dječaka nego u djevojčica u omjeru 3:2. Lagdon Down je 1866. godine prvi opisao kliničku sliku sindroma, a 1957. godine je Lejeune prikazao trisomiju 21 kao genetički uzrok sindroma. (1)

Aneuploidija je numerička kromosomska aberacija koja predstavlja odstupanje od normalnog ili euploidnog broja pojedinačnih kromosoma u kariotipu. Promjena broja kromosoma koja dovodi do sindroma je posljedica kromosomskog nerazdvajanja tijekom mejoze ili mitoze. Mejotičko nerazdvajanje se događa u prvoj ili drugoj diobi tijekom oogeneze ili spermatogeneze, čime se stvaraju aneuploidne gamete. Ako je zametna stanica euploidna, označava se kao primarno, a ako je već sama zametna stanica aneuploidna, označava se kao sekundarno. Mitotičko nerazdvajanje se događa u ranoj postzigotičkoj fazi, međutim može se dogoditi i u prvoj diobi zigote. Rezultira stvaranjem više staničnih linija sa različitim brojem kromosoma, što se naziva miksploidijom ili mozaicizmom. Kariotip staničnih linija ovisi o tome kad je došlo do nerazdvajanja, tijekom prve diobe zigote ili tijekom kasnijih dioba zametka, te će one sukladno tome biti sve aneuploidne ili u kombinaciji sa euploidnima. Do aneuploidije također može doći prilikom anafaznog zaostajanja.

Razlikuju se tri tipa, regularni, translokacijski i mozaični. Regularni tip trisomije 21 je daleko najčešći sa učestalošću od 95%. Kariotip sadrži 47 kromosoma sa slobodne tri kopije kromosoma 21, što rezultira kariotipom 47,XX,+21 ili 47,XY,+21. Translokacijski tip se javlja u 2-3% slučajeva, dolazi do Robertsonove translokacije sa ukupnim brojem od 46 kromosoma, dok je višak kromosoma 21 vezan na akrocentrični kromosom. U samo 1-2% slučajeva se radi o mozaičnom tipu, u kojem kariotip sadrži dva kariograma dviju različitih staničnih linija, euploidnu i trisomiju 21, primjerice 47,XX,+21/46,XX.

Uz promjenu broja kromosoma očekuje se i promjena fenotipa, čije karakteristične značajke obilježavaju svaki pojedini sindrom, dok one zajedničke uključuju različit stupanj mentalne retardacije, malformacija lica, stopala i šaka, te unutarnjih organa. (1,2)

3.2. Prenatalna dijagnostika

Metodama prenatalne dijagnostike moguće je dijagnosticirati Down sindrom (DS) rano u trudnoći. Čimbenici rizika uključuju potencijalne nositelje genetske translokacije, pozitivnu obiteljsku anamnezu i stariju dob majke zbog većeg rizika nepravilnog razdvajanja kromosoma. Rizik raste sa dobi majke, posebno nakon 35. godine, kada iznosi 1:350. U 97% slučajeva se DS javlja *de novo* u obiteljima bez opterećene anamneze za ijednu aneuploidiju. (3)

Neinvazivne metode probira uključuju ultrazvučne i biokemijske biljege, NIPT ili neinvazivno prenatalno testiranje i kombinirani test probira. Invazivne metode su amniocenteza i biopsija korionskih resica. Uzorak dobiven navedenim metodama analizira se dijagnostičkim metodama poput konvencionalne kariotipizacije GTG-prugama, fluorescentne in-situ hibridizacije (FISH), kvantitativne fluorescentne lančane reakcije polimerazom (QF-PCR) i array komparativne genomske hibridizacije (aCGH).

Ultrazvučni probir se izvodi između 11. i 14. tjedna trudnoće. Biljezi koji označavaju povećan rizik za DS u prvom tromjesečju su zadebljanje nuhalnog nabora, odsustvo nosne kosti i reverzni protok u duktusu venozusu, a u drugom tromjesečju neimuni fetalni hidrops, cistični higrom vrata, hiperehogeno crijevo, duodenalna atrezija, kratki femur ili humerus, klinodaktilija distalne falange petog prsta ruke, brahicefalija te atrioventrikularni septalni defekt. Nuhalni nabor je nagomilavanje tekućine u potkožju stražnjeg dijela vrata, što se ultrazvučno vidi kao hipoehogeno područje u medijalnoj liniji vrata između kože i kralježnice.

Najvažniji je ultrazvučni biljeg za DS, sa stopom detekcije sindroma od 70 do 80%. Nuhalni nabor veći od 3,5 mm smatra se povećanim i kao takav pokazatelj povećanog rizika na nastanak sindroma. Zbog pokazane povezanosti sa prirođenim srčanim greškama, uobičajena praksa uključuje detaljan UZV pregled fetalnog srca u 20. tjednu gestacije. Brojne su studije utvrdile povezanost kromosomopatija i protoka krvi kroz duktus venosus. Izostanak ili negativni protok krvi tijekom atrijske kontrakcije je ultrazvučni biljeg za DS, sa stopom detekcije sindroma od 80%. Hipoplazija ili aplazija nosne kosti je također bitan biljeg za DS, koji se utvrđuje između 11. i 14. tjedna. Stopa detekcije DS-a iznosi 60 do 70%, a u 70% slučajeva DS-a radi se o aplaziji. (1,2)

Biokemijske metode probira uključuju nalaze serumskih biljega u koje spadaju slobodna β -podjedinica humanog korionskog gonadotropina (slobodni β -hCG) i uz trudnoću vezani plazmatski protein-A (PAPP-A). Kombinirani test probira osim ovih biokemijskih biljega uključuje i mjerenje nuhalnog nabora i dob majke za procjenu rizika. Izvodi se između 11. i 14. tjedna gestacije, uz stopu detekcije DS-a između 90 i 95%, sa 5% lažno pozitivnih nalaza. Trostruki test se izvodi između 15. i 18. tjedna, kombinira biokemijske biljege u serumu trudnice (alfa-fetoprotein (AFP) + hCG + nE (nekonjugirani estriol), AFP + slobodni β -hCG sa ili bez nE, AFP + hCG + nE + inhibin-A ili tzv. četverostruki test). Procjena rizika za DS se temelji na dobi trudnice i razinama serumskih biljega, a stopa detekcije iznosi 60 do 70% sa 5% lažno pozitivnih nalaza. Vrijednosti testa probira ovise o dobi majke, tjelesnoj težini, navikama poput pušenja i bolestima poput dijabetesa. Stopa detekcije uvelike ovisi o dobi i bolja je u žena starije dobi. Osim za DS, biokemijskim testom probira moguće je odrediti rizik oštećenja neuralne cijevi i drugih sindroma, primjerice Edwards. Pozitivnim testom smatra se onaj sa graničnim rizikom za DS većim od 1:250, što ukazuje na povećan rizik razvoja sindroma. Neinvazivno prenatalno testiranje (NIPT) analizira slobodnu fetalnu DNA u krvi

trudnice, koja se može detektirati već u 5. tjednu i u pozitivnoj je korelaciji sa tjednom gestacije. (1,2)

Invazivni dijagnostički testovi preporučuju se u slučaju pozitivnog nalaza testa probira. Ostale indikacije uključuju dob trudnice iznad 35 godina, numeričke i strukturne aberacije u prethodnim trudnoćama, roditelj nosioc balansirane strukturne aberacije, te genetički poremećaj sa familijarnom pojavnosti kojeg je moguće ovim metodama detektirati.

Amniocenteza je invazivna metoda kojom se punkcijom transabdominalno pod kontrolom ultrazvuka dobija uzorak plodove vode za analizu. Izvodi se između 16. i 18. tjedna gestacije. Moguće su komplikacije poput spontanog pobačaja ili korioamnionitisa. Biopsija korionskih resica je invazivna dijagnostička metoda uzimanja uzorka resičastog koriona posteljice. Izvodi se transabdominalno pod kontrolom ultrazvuka između 11. i 14. tjedna gestacije. Uzorci dobiveni invazivnim tehnikama kultiviraju se i analiziraju najčešće konvencionalnim metodama kariotipizacije. Dobiveni kariotip potvrdit će ili opovrgnuti dijagnozu DS-a. (1,2)

8-29% trudnoća sa trisomijom 21 završi spontanom pobačajem ili intrauterinom smrću ploda. Razvoj antenatalne dijagnostike daje mogućnost odabira i elektivnog pobačaja, uz dokaz trisomije, koji je dozvoljen i nakon 10. tjedna gestacije ali uz potpisan zahtjev trudnice i odobrenje povjerenstva prema Zakonu Republike Hrvatske. (1)

3.3. Klinička slika

3.3.1. Dismorfna obilježja

Koso položene 'mongoloidne' palpebralne fisure, epikantus ili nabor kože na medijalnom očnom kutu i brahicefalija gotovo su univerzalna obilježja DS-a. (4,5) Karakteristična obilježja se pretežno odnose na područje glave i vrata te ekstremiteta. Dismorfna obilježja glave i vrata, osim već prethodno navedenih, uključuju mikrocefaliju, ravni facijalni profil i

zaravljani filtrum nosa, nosnice uvrnute prema gore te udubljeni korijen nosa. Uši su često preklopljene ili displastične, malene, nisko postavljene, a 90% zahvaćenih imat će i naglušnost konduktivnog tipa. Oftalmološka obilježja uključuju Brushfieldove pjege uz obod šarenice, keratokonus, telekantus, kataraktu, strabizam, nistagmus, blefaritis, konjunktivitis, te slabovidnost i refrakterne anomalije. Usta su široko otvorena sa malom donjom čeljusti i širokim nepcem, nepravilnom denticijom i spuštenim kutovima usana. Jezik je velik, izbočen, izbrazdan, i često se vidi geografski jezik. Rascjep usnice i nepca je rjeđi nalaz. Vrat je kratak, često širok sa pojačanim kožnim naborima. Dismorfna obilježja ekstremiteta uključuju široke šake, brahidaktiliju, klinodaktiliju petog prsta, transverzalnu brazdu na dlanu, tj. brazdu 4 prsta, široki razmak između palca i drugog prsta na stopalu, dismorfiju noktiju, hiperelasticitet zglobova i nestabilnost patele. U obilježja ostalih sustava spadaju srčane greške koje se javljaju u 30-40% oboljelih, razmaknute bradavice, kratka prsna kost, malformacije kostura, slabost mišića, pupčana kila te hiperelasticitet zglobova. (1)

Deset karakterističnih dismorfni obilježja su česta kod novorođenčadi sa DS-om i prepoznaju se brzo nakon rođenja, a to su zaravljani facijalni profil, koso položene palpebralne fisure, hipotonija, abnormalne uške, oskudan Moro refleks, displazija srednje falange petog prsta, brazda 4 prsta, pojačani kožni nabori na vratu, hipermobilnost zglobova i displazija zdjelice. Navedena obilježja se ne javljaju uvijek sva kod svakog djeteta, te su kod nekih uočljivija nego kod drugih. Neka obilježja ne predstavljaju zapreku niti u razvoju ni zdravlju djeteta. Primjerice, savinuti peti prst ne umanjuje funkciju šake, te kosi očni kapci ne umanjuju vidne sposobnosti. Druge smetnje koje uključuju srčane greške ili zapetljaje crijeva u određenim slučajevima se moraju hitno liječiti medicinskim zahvatima i predstavljaju zapreku zdravlju djeteta. (1)

3.3.2. Kognitivna zaostalost i psihijatrijski poremećaji

Djeca sa DS-om imaju poteškoće u kognitivnom funkcioniranju, govoru ili učenju. Često se vide promjene mišićnog tonusa i kontrole mišića. (1) Bitna značajka DS-a je smanjena kognitivna sposobnost, koja se očituje u gotovo svih zahvaćenih. Unatoč toj činjenici, raspon intelektualnog onesposobljenja je širok i varira, te je kod većine blag do umjeren, s kvocijentom inteligencije (IQ) u rasponu od 50 do 70 ili pak od 35 do 50. Neki slučajevi obilježeni su značajno smanjenim intelektualnim sposobnostima sa IQ od 20 do 35. (6)

Zaostajanje u razvoju vidljivo je već u prvoj godini života djeteta. Dijete sa DS-om sa otprilike 11 mjeseci može sjediti uz potporu, a samostalno prohoda sa otprilike 26 mjeseci, pri čemu zaostaje za zdravim vršnjacima. (7) Jezični razvoj je približno jednak, međutim stopa razvoja je nešto sporija, primjerice prvu riječ će izgovoriti sa otprilike 18 mjeseci. (8) IQ opada kroz prvih 10 godina života, doseže plato u vrijeme adolescencije te takav ostaje i u odrasloj dobi, čineći učenje i usavršavanje novih vještina izazovom. (5,9)

Kognitivni nedostaci se prvenstveno očituju u razumijevanju morfosintakse ili gramatike, verbalnom kratkoročnom pamćenju i eksplicitnom dugoročnom pamćenju. (10) Kod dvije trećine zahvaćene djece je razumijevanje jezika jednako mentalnoj dobi djeteta, dok je razvoj jezika usporen. Kod jedne trećine zahvaćene djece su razumijevanje jezika, mentalna dob i razvoj jezika jednaki. (11)

Provedena je studija koja je uključivala skupinu djece sa DS-om i kontrolnu skupinu djece iste mentalne dobi. Proučavao se ekspresivni jezik, koji se odnosi na sposobnost jezičnog izražavanja, kodiranja poruka i proizvodnju jezika. Također uključuje i oblikovanje riječi, te formiranje izraza različitog stupnja složenosti, poželjno do potpuno ispravnog korištenja gramatike. Skupina sa DS-om imala je manji ukupan broj riječi i broj različitih riječi, kao i smanjeno prosječno trajanje izgovora, u usporedbi sa kontrolnom skupinom. (12)

Kod djece sa DS-om su također prisutni bihevioralni i psihijatrijski poremećaji. Rezultati jedne studije pokazuju da su psihijatrijski poremećaji prisutni u 17,6% osoba sa DS-om mlađih od 20 godina. Među najčešćima navode poremećaje u ponašanju, primjerice hiperaktivnost u sklopu ADHD sindroma, poremećaj pažnje i agresivno ponašanje. Osim toga, poremećaji poput velikih depresivnih epizoda ili agresivnog ponašanja prisutni su u 25,6% odraslih osoba s DS-om. (13)

Jedan od uobičajenih komorbiditeta DS-a je autizam. Zahvaća 7% oboljele djece. U simptome se ubrajaju kognitivna zaostalost, demencija i nesanica. Izraz "dezintegracijski poremećaj Down sindroma" predložen je za opisivanje ovog skupa kliničkih nalaza zbog nejasnog podrijetla poremećaja, u smislu jednog zasebnog ili nekoliko različitih poremećaja sa sličnom simptomatologijom. Sumnja se na autoimunu bolest, iako je etiologija zasad još nepoznata, te ne postoje utvrđene preporuke za dijagnozu ili liječenje. (14)

Pojavnost epilepsije kod djece nije česta, ali je viša nego u općoj populaciji. U 5-10% zahvaćenih se javljaju konvulzije, 40% kojih se prvi put javi prije prve godine života. (1)

Odrasli sa DS-om obično razvijaju funkcionalne i neuropatološke simptome nalik na Alzheimerovu bolest, koji se najčešće jave do dobi od 60 godina. Jedna je studija iznijela podatak o prosječnoj dobi početka bolesti, koja je u njihovom primjeru bila 54 godine. U studiji je sudjelovalo 96 ispitanika u dobi iznad 35 godina. Simptomi demencije bili su prisutni kod njih 49 (51%). (15) U drugom primjeru je preko 75% osoba starijih od 65 godina pokazivalo znakove demencije. (10)

3.3.3. Gastrointestinalni poremećaji

Djeca sa trisomijom 21 imaju povećan rizik od anomalija gastrointestinalnog trakta, koje se javljaju u otprilike 5% slučajeva. (16) Karakteristična lezija za ovaj sindrom, koja spada u

anatomske poremećaje, je duodenalna atrezija ili stenozna. Javlja se u 2,5% slučajeva i može biti povezana sa prstenastom gušteračom. U ostale poremećaje spadaju neperforirani anus i atrezija jednjaka sa traheozofagealnom fistulom, međutim ova se stanja javljaju rjeđe. (9) Hirschsprungova bolest, koja spada u funkcionalne poremećaje, se češće javlja u sklopu Down sindroma nego u općoj populaciji, iako je rizik za pojavu bolesti manji od 1%. (16) U ostale se ubrajaju gastroezofagealna refluksna bolest (GERB) i opstipacija, koja je vrlo česta, iako je kod većine lako rješiva adekvatnom prehranom i unosom tekućine, te povećanjem fizičke aktivnosti. Neke anomalije se, međutim, moraju riješiti kirurškim postupcima. (1) Također postoji snažna povezanost DS-a i celijakije ili glutenske enteropatije kao glavnog nutritivnog poremećaja, sa rizikom od 5-16% većim u usporedbi sa općom populacijom. (17)

3.3.3.1. Hranjenje

Novorođenčad sa DS-om često ima značajnih problema sa hranjenjem. Dojenje, iako nije nemoguće, ponekad predstavlja izazov. Hranjenje je otežano zbog hipotonije mišića, koja uključuje i hipotoniju jezika i usta. Usna šupljina im je često malena zbog čega se čini da je jezik uvećan i izviruje iz samih usta. U prvim danima života se često zagrcavaju ili guše zbog nedovoljno snage za izvršavanje koordinacije potrebne za istovremeno gutanje, sisanje i disanje. Međutim, kroz par tjedana ojačaju i hranjenje postaje lakše. (1)

3.3.3.2. Pretilost

Prema podacima Svjetske zdravstvene organizacije (WHO), osobe sa indeksom tjelesne mase (BMI) većim od 30 kg/m² se označavaju kao pretile. Među osobama sa DS-om je prevalencija pretilosti veća nego u općoj populaciji, te iznosi 45% naspram 33% za muškarce i 56% naspram 36% za žene. (18) Moguće objašnjenje za to je smanjeni bazalni metabolizam

kod djece i odraslih sa DS-om. (19) Porođajna težina je manja od očekivane za novorođenčad, te se ona neproporcionalno povećava i posljedično dolazi do prekomjerne tjelesne težine i čak pretilosti kod većine djece do dobi od 3 ili 4 godine. (14)

3.3.4. Rast

Porođajna težina, duljina i opseg glave su manji kod osoba sa DS-om u usporedbi sa općom populacijom. Novorođenčad sa DS-om teži za otprilike 0,18 do 0,37 kg manje od novorođenčadi bez sindroma. (20) Srednja duljina pri rođenju iznosi za otprilike 0,5 manje od standardne krivulje za zdravu novorođenčad. (21) U studiji u kojoj je sudjelovalo 105 djece sa DS-om, parametri rasta ostali su niži do puberteta u usporedbi sa kontrolnom skupinom, međutim došlo je do ranijeg nastupa naglog rasta, koji se dogodio prosječno u dobi od 11 godina kod dječaka i 9,5 godina kod djevojčica. (22)

Karakterističan je niži rast. Brzina rasta kod zahvaćenih je smanjena u odnosu na zdravu djecu, što se posebice vidi kod dojenčadi i u adolescenciji. Kod djece sa teškim kongenitalnim srčanim bolestima se to posebno uočava, te je kod njih rast značajno usporen. Prema rezultatima studije provedene 1998. godine, prosječna visina odraslih muškaraca i žena iznosi 157 i 144 centimetara, a prosječna tjelesna težina 71 i 64 kilograma, respektivno. (9) Zasad je nepoznat točan uzrok usporenog rasta. Kod nekih su zabilježene niske razine serumskog faktora rasta nalik inzulinu (IGF-1). Kod onih starijih od dvije godine uočljiv je selektivni nedostatak IGF-1, ali ne i IGF-2. IGF-1 receptori su prisutni u stanicama mozga fetusa sa trisomijom 21. (23) Iako serumska razina hormona rasta kod djece sa DS-om može biti unutar referentnih vrijednosti, kod nekih je dokazana nedovoljna endogena proizvodnja hormona rasta kao posljedica disfunkcije hipotalamusa. (24)

3.3.5. Lokomotorni sustav

Poremećaji lokomotornog sustava se odnose na mišićnu hipotoniju ili smanjenu napetost mišića, uz pretjeranu fleksibilnost ligamentnog aparata, što često uzrokuje razne ortopedske poteškoće. Posljedično tome, sporiji je razvoj grubih motoričkih vještina, kao i hoda. Djeca sa DS-om prohodaju kasnije od svojih vršnjaka, te im je često potrebna pomoć fizioterapeuta kako bi razvili pravilne obrasce pokreta. (1)

3.3.6. Oftalmološki poremećaji

Oftalmološki poremećaji se česti i kod većine djece sa DS-om zahtijevaju nadzor i intervenciju liječnika. Najčešći poremećaji uključuju refrakcijske anomalije poput miopije, hiperopije ili astigmatizma (35 do 76%), strabizam (25 do 57%) i nistagmus (18 do 22%). (14,25) Kongenitalna katarakta se javlja kod 5% novorođenčadi, te je kod njih zabilježena i veća pojavnost upalnih poremećaja suznog aparata i spojnice. Kod mnogih se, već u drugom desetljeću, javlja zamućenost rožnice. Djeca povremeno razvijaju glaukom. Tijekom djetinjstva i mladosti je veća učestalost refrakcijskih anomalija, a u adolescentskoj dobi i keratokonusa. (1,9)

Učestalost ovih poremećaja povećava se sa dobi. Studija koja je istraživala učestalost pojavnosti oftalmoloških poremećaja u određenim dobnim skupinama iznijela je podatak da 38% djece u dobi od 2 do 12 mjeseci i 80% djece u dobi od 5 do 12 godina ima neki oblik oftalmološkog poremećaja. (25) Druga studija je uključivala 30 odraslih osoba sa DS-om, od kojih je samo jedan ispitanik imao gotovo normalan okularni status. Kod ostalih su zamijećena stanja poput keratokonusa, abnormalnog oblika ili stanjenja rožnice, koja smanjuju oštrinu vida. (26)

3.3.7. Otorinolaringološki poremećaji

Otorinolaringološki poremećaji su često prisutni u DS-u. U velikom broju slučajeva ostaju neprepoznati, iako mogu biti ozbiljni, što se u prvom redu odnosi na naglušost i gluhoću. Uzrok kasne dijagnoze i neprepoznavanja teškoća od strane roditelja često se objašnjava samim sindromom, tj. kognitivnim zaostajanjem. Zbog velike uloge sluha u razvoju govora i komunikacije, rano otkrivanje potencijalnog poremećaja je od iznimne važnosti. (1) Kao jedan od najčešćih poremećaja ističe se otitis media ili upala srednjeg uha, od koje učestalo boluje 50 do 70% djece. Često je uzročnik gubitka sluha, zbog čega su važne redovite kontrole. (7) Kod većine novorođenčadi i dojenčadi zamijećen je konduktivni gubitak sluha kao posljedica seroznog upale srednjeg uha, što je rezultiralo medicinskom intervencijom, tj. timpanostomijom. Novorođenački screening urođene gluhoće identificirao je i djecu sa sensorineuralnim i mješovitim gubitkom sluha. (27) Kongenitalni gubitak sluha je također pridružen DS-u, sa čak 15% zahvaćene novorođenčadi u usporedbi sa 0,25% ukupno rođene djece. (28)

Provedena je studija koja je uključivala 49 djece sa DS-om u dobi od 2 mjeseca do 3,5 godine. Ispitivala je karakteristike gubitka sluha na temelju testiranja auditornog odgovora moždanog debla. Rezultati su pokazali jednostrani gubitak sluha kod 28% ispitanika, a obostrani kod 38%. 34% ispitanika imalo je uredan sluh. Gubitak sluha karakterizirao se kao provodljiv u 19 odgovora, sensorineuralni u 16, te mješoviti u 14. Stupanj gubitka sluha pokazao se kao blag u 33 odgovora, umjeren u 13 te jak u 3. (29)

Anatomske posebnosti ORL sustava kod djece sa DS-om, kao i pridružene teškoće imunološkog sustava, rezultiraju povećanom sklonošću infekcijama gornjih i donjih dišnih puteva. Također, uzrokuju poteškoće sa disanjem zbog suženijih zračnih puteva nosa i usta u usporedbi sa općom populacijom. (1)

3.3.8. Stomatološki status

Kod djece sa DS-om nicanje zubi događa se sa zakašnjenjem od čak dvije do tri godine, a redosljed nicanja je nepravilan. Javljaju se hipodoncija i deformacije poput mikrodoncije i poremećaja oblika zuba, moguće zbog smanjene same usne šupljine. Anatomske poremećaji, problemi disanja na usta, fisure jezika i usana su česta pojava. Osim toga, skloni su i periodentalnim bolestima i gingivitisu, kao posljedici smanjenog celularnog imuniteta. (1)

3.3.9. Endokrinološki poremećaji

Endokrinološki poremećaji su česti u DS-u i uključuju bolesti štitne žlijezde i dijabetes. Prevalencija pojavnosti poremećaja štitne žlijezde varira, te ovisi o populaciji koja se proučava i dobi testiranja. Najčešći poremećaj je hipotireoza, koja je obilježena smanjenim radom štitne žlijezde, usporenim rastom, umorom, poremećajem sna i smanjenim apetitom. Hipotireoza obično zahvaća do 54% odraslih sa DS-om, a hipertireoza se javlja rjeđe, kod 2,5% zahvaćenih. (30)

Često se primjećuju i kod djece, što potvrđuju studije. U studiji koja je obuhvaćala 85 osoba sa DS-om u dobi do 25 godina, 35% ih je imalo hipotireozu. Od toga, 50% je razvilo bolest prije dobi od 8 godina života. 2% ispitanika imalo je hipertireozu. (31) U studiji koja je uključivala 320 djece u dobi od 5 dana do 10 godina, 28% ispitanika imalo je abnormalne nalaze štitnjače. Dijagnoze su uključivale primarni kongenitalni hipotireoidizam, hipotireozu, prolaznu hipertireotropinemiju, te blagu i kompenziranu hipotireozu zbog povišene razine TSH uz vrijednosti T4 hormona unutar ili na donjoj granici referentnih vrijednosti. U ovoj studiji nije bilo ispitanika sa hipertireozom. (32) U retrospektivnoj kohortnoj studiji koja je uključivala 122 novorođenčadi starosti manje od 4 mjeseca, 17,5% ih je imalo primarni hipotireoidizam koji zahtijeva terapiju, a 15% kompenziranu hipotireozu. (9)

Međutim, zbog čestog nalaza abnormalnih razina tireoidnih hormona bez simptoma bolesti štitnjače, moguće je zaključiti da u DS-u dolazi do pomaka normalnih vrijednosti hormona u usporedbi sa općom populacijom. U kohortnoj studiji koja je koristila podatke iz neonatalnog programa probira, koncentracije T4 hormona bile su na donjoj granici referentnih vrijednosti, dok su vrijednosti srednjeg TSH bile značajno povišene. (33)

Dijabetes je česta pojava u DS-u. Rizik za dijabetes tipa I je veći u odnosu na opću populaciju, što potvrđuju i rezultati nizozemske studije koja je uključivala djecu do starosti od 14 godina. Pokazali su da je rizik 3 puta veći u odnosu na kontrolnu skupinu. U drugoj studiji koja je uključivala djecu do starosti od 9 godina prevalencija pojavnosti dijabetesa tipa I bila je čak 8 puta veća u odnosu na kontrolnu skupinu vršnjaka. (34)

3.3.10. Hematološki poremećaji

Hematološki poremećaji koji zahvaćaju crvene i bijele krvne stanice i trombocite uobičajeni su za DS, osobito u djetinjstvu. Rizik od oboljevanja od leukemije u bilo kojem razdoblju života je 1 do 1,5%. (35)

Otprilike 65% novorođenčadi sa trisomijom 21 ima policitemiju, što potvrđuje studija koja je mjerila koncentraciju eritropoetina u plazmi uzorka krvi iz pupkovine. Vrijednost je bila veća u usporedbi sa kontrolnom skupinom. Smatra se da bi kronična fetalna hipoksemija mogla biti uzrok visoke učestalosti policitemije u ovoj skupini. Od ostalih poremećaja, djeca sa DS-om često imaju makrocitozu, smanjen broj bijelih krvnih stanica ili leukopeniju, te trombocitozu u dojenačkoj dobi. Trombocitopenija je rijetka. Prolazni mijeloproliferativni poremećaj je oblik leukemije koja gotovo isključivo pogađa novorođenčad sa DS-om. Većina novorođenčadi ima asimptomatsku kliničku sliku koja spontano prolazi do drugog ili trećeg

mjeseca života. Unatoč tome, neki razvijaju teški oblik bolesti koji uključuje fetalni hidrops, leukocitozu, zatajenje jetre i kardiopulmonalno zatajenje. (9)

Incidencija akutne megakarioblastične leukemije je oko 500 puta veća kod djece sa DS-om u usporedbi sa općom populacijom. Razvija se tijekom prve 4 godine života, sa najčešćom pojavom prvih simptoma već u dobi od 2 godine. Kod velikog broja oboljelih se razvija mijelodisplastični sindrom sa progresivnom trombocitopenijom i pratećom anemijom. Neki razvijaju hepatomegaliju i zatajenje jetre kao posljedicu fibroze, dok se neutropenija i infekcija rijetko vide. Pitanje terapije je složeno zbog visoke stope smrtnosti povezane s liječenjem kod djece. Rizik od razvoja akutne limfoblastične leukemije je 10 do 20 puta veći. Klinička slika je slična onoj kod djece bez sindroma, kao i reakcija na kemoterapiju. (36)

3.3.11. Poremećaji respiratornog sustava

U studiji provedenoj 2004. godine, koja je uključivala 208 djece sa DS-om, 60% djece je pokazalo simptome respiratornih bolesti, uključujući astmu i noćnu apneju. Ostali respiratorni poremećaji koji su česti kod oboljele djece uključuju poremećaje plućne vaskularizacije, parenhimalnu plućnu bolest, anomalije gornjih i donjih dišnih puteva, te kronični kašalj. (37)

Za razliku od zdrave djece, infekcije su teže i učestalo se javljaju.

Opstruktivna apneja za vrijeme spavanja se javlja u 30 do 75% zahvaćenih, uključujući i djecu sa normalnim BMI-om. Mehanizam nastanka ovog poremećaja uključuje promjene mekog tkiva i kostiju koje dovode do opstrukcije gornjih dišnih putova. (38) U dojenčadi može biti povezano sa disfagijom, gastrointestinalnim bolestima poput gastroezofagealne refluksne bolesti, ali i prirođenom srčanom bolešću. Hipoksemija koja se ponekad javlja može rezultirati plućnom hipertenzijom i doprinijeti kognitivnom oštećenju. (9)

3.3.12. Dermatološki poremećaji

Razne dermatološke bolesti su česta pojava u DS-u i uglavnom se smatraju benignima.

Uključuju palmoplantarnu hiperkeratozu, seboroični dermatitis, fisurirani i geografski jezik, cutis marmorata ili mramornu kožu, kserozu, te alopeciju areatu. Kod 50 do 60% adolescenata se javlja folikulitis kao najčešće dermatološko oboljenje te dobne skupine. (39)

3.3.13. Reprodukcija

Literatura navodi da je 15 do 30% žena sa DS-om plodno, može zatrudnjeti i iznijeti trudnoću, međutim sa rizikom od ponovnog javljanja sindroma od 50%. Njihova novorođenčad bez sindroma ima povećan rizik od razvoja drugih kongenitalnih anomalija. (40) U studiji koja je prezentirala ishode 30 trudnoća, 10 novorođenčadi rođeno je sa DS-om, 18 (uključujući jednu blizanačku trudnoću) bez sindroma, te su zabilježena 3 spontana pobačaja. Svakako je preporučljivo prenatalno savjetovanje. Sa druge strane, gotovo svi muškarci sa DS-om su neplodni. Kao uzrok neplodnosti u takvim slučajevima se navodi oštećenje spermatogeneze. (41)

3.3.14. Atlantoaksijalna nestabilnost

Atlantoaksijalna nestabilnost je stanje karakterizirano pretjeranom pokretljivošću zgloba između atlasa (C1) i axisa (C2), koja može dovesti do subluksacije vratne kralježnice. 13% osoba sa DS-om ima asimptomatski oblik bolesti, dok kod 2% dolazi do posljedične kompresije leđne moždine. Dijagnoza se postavlja pomoću rentgenskih snimaka vratne kralježnice snimljenih u neutralnom položaju, fleksiji i ekstenziji. Treba ih učiniti barem jednom godišnje između 3. i 5. godine života, zatim kontrolno u 12., 18. i 20. godini. (9) Oboljeli sa komplikacijom kompresije leđne moždine mogu imati simptome poput boli u vratu, tortikolis ili krivi vrat, nepravilnosti u hodu, gubitak kontrole crijeva ili mjehura, ili znakove kvadripareze ili kvadriplegije. Atlantoaksijalna nestabilnost i prikrivena stenoza

spinalnog kanala mogu povećati rizik od razvoja mijelopatija zbog hipoplazije C1. (1)
Asimptomatski bolesnici ne razvijaju simptome, čak ni uz bavljenje tjelesnom aktivnošću.

3.3.15. Imunodeficijencija

DS je povezan sa različitim poremećajima imunološkog sustava, za koje se smatra da su povezani sa povećanom osjetljivošću na infekcije, autoimunim poremećajima i malignim bolestima. Očituju se sniženim vrijednostima ukupnog broja limfocita, limfocita T i B te limfocita CD4+ i CD8+. To potvrđuje i studija koja je pokazala smanjene vrijednosti limfocita T i B u prvim godinama života u usporedbi sa kontrolnom skupinom. Naposljetku je vrijednost limfocita B ostala snižena, dok je vrijednost limfocita T porasla i približila se referentnom intervalu. (42)

Djeca i starije osobe su skloniji autoimunim bolestima u usporedbi sa općom populacijom, čemu je uzrok oslabljenost imunološkog sustava, abnormalnost timusa kao posljedice povećane ekspresije gena za superoksid dismutazu i manjka cinka, te povećane ekspresije drugih gena u kritičnom području za DS. (1)

Oksidativni stres može doprinijeti nekim značajkama DS-a, poput imunodeficijencije ili kognitivne zaostalosti. Povećana aktivnost superoksid dismutaze rezultira stvaranjem vodikovog peroksida, koji u prisutnosti dvovalentnog željeza stvara toksični radikal i pridonosi staničnom oštećenju. Kao potencijalna terapija predložena je suplementacija antioksidacijskim nutrijentima poput cinka, selena ili vitamina B6, međutim njeno djelovanje nije potvrđeno. (40)

3.3.16. Očekivano trajanje života

Očekivano trajanje života osoba sa DS-om je kraće u usporedbi sa općom populacijom.

Međutim, razne studije potvrđuju da se životni vijek zahvaćenih produljio. Primjer je švedska studija čiji rezultati pokazuju da je prosječna dob smrti u periodu od 1969. do 1973. godine bila 3.6 godina, dok je od 1999. do 2003. godine iznosila 56.8 godina. Najčešći uzroci smrti uključuju pneumonije, kongenitalne malformacije, bolesti krvožilnog sustava i demenciju. Maligne bolesti, isključujući leukemije, rjeđe se javljaju u sklopu DS-a. Razlog je nepoznat, no kao moguća objašnjenja se nude postojanje tumor supresorskog gena na kromosomu 21, sporija replikacija gena, veći stupanj apoptoze i manja izloženost rizičnim okolišnim čimbenicima. Životni vijek ovisi o spolu, rasi, gestacijskoj dobi pri rođenju, porođajnoj težini i pridruženim kongenitalnim anomalijama. Pripadnici bijele rase, kao i muški spol, imaju dulji životni vijek. (40)

4. Prirodene srčane greške

4.1. Etiologija

Prirodene srčane greške (PSG) spadaju u najčešće kongenitalne anomalije, čiji podaci o prevalenciji variraju u literaturi. Prosječna pojavnost ovih anomalija je 2 do 11,7 na 1000 živorođene djece (3,43). Međutim, ukoliko se uključe i mrtvorodena djeca i medicinski indicirani pobačaji, incidencija PSG iznosi 8 oboljelih na 1000 živorođene i mrtvorodene djece, te pobačaja. (43) Pojava PSG-a očekuje se kod 30 do 60% djece sa DS-om, i to u uskom spektru od 39% za atrioventrikularni septalni defekt, 31% za izolirani ventrikularni septalni defekt, 9% za atrijski septalni defekt, te 6% za tetralogiju Fallot. (1) Najčešći su uzrok smrti u perinatalnom i neonatalnom razdoblju osoba sa DS-om. Mogu se pojaviti kao izolirana bolest ili biti udružene sa ekstrakardijalnim malformacijama, te se prenose u odraslu dob u obliku kronične bolesti. (3) Neke greške su u potpunosti bezazlene, dok druge

zahtijevaju operativni zahvat kao konačno rješenje, uz kroničnu terapiju i praćenje. Simptomi koji upućuju na postojanje srčane greške kod djeteta uključuju šum na srcu, promjenu boje kože u sivu ili plavkastu, bljedoću kože, tahipneju, dispneju, te promjenu oblika prsnog koša. Pravovremena i rana dijagnostika neophodna je za preživljavanje i osiguravanje dobre kvalitete života oboljelih. (1) Preporuka je da se svako novorođenče sa DS-om uputi na kardiološki pregled, UZV Doppler i EKG srca. Zbog njihove sklonosti respiratornim infekcijama, suženih dišnih puteva, makroglosije, mišićne hipotonije i hipoplazije pluća puno brže razvijaju plućnu hipertenziju. (44) Etiologija im je još uvijek poprilično nepoznata, smatra se da ih je većina genetski određena, dok su druge rezultat intrauterine izloženosti teratogenima, kroničnih bolesti majke ili infekcije tijekom embrionalnog i fetalnog razvoja. (3)

Prirođene srčane greške javljaju se i u drugim aneuploidijama, poput Edwards i Patau sindroma, kod delecije kromosoma, primjerice u Wolfovom sindromu, te kod cijelog niza drugih kromosomskih poremećaja, poput Klinefelter, Turner ili Smith-Lemli-Opitz sindroma.

4.2. Podjela

Prirođene srčane greške se dijele prema hemodinamskim, patoanatomskim i kliničkim značajkama. Hemodinamski se razlikuju greške sa ili bez spoja (shunta), od kojih se prve još dodatno dijele na greške sa arterijsko-venskim (lijevo-desnim), vensko-arterijskim (desno-lijevim) i dvosmjernim shuntom. Prema tome ih se može svrstati i na cijanotične, u koje spadaju one sa desno-lijevim shuntom, i acijanotične srčane greške, u koje spadaju one sa lijevo-desnim shuntom i one bez njega. Prema patoanatomskim značajkama dijele se na defekte srčanih septuma, spojeve između velikih arterija, abnormalna izlazišta velikih arterija, abnormalne utoke vena i stenoze ili atrezije valvula srca ili krvnih žila (45). Klinička podjela temelji se na 10. reviziji Međunarodne klasifikacije bolesti i srodnih zdravstvenih problema

(MKB-10), prema kojoj prirodene srčane greške spadaju u područje prirodnih malformacija, deformacija i kromosomskih abnormalnosti pod šiframa od Q00 do Q99, točnije Q20 – Q29, koje se odnose na cirkulacijski sustav (46).

4.3. Prirodene srčane greške u Down sindromu

4.3.1. Ventrikularni septalni defekt

Ventrikularni septalni defekt (VSD) spada u najčešće prirodene srčane greške. Čini 25 do 30% svih grešaka u ranoj dječjoj dobi, dok je po pojavnosti u DS-u na trećem mjestu. Najčešće je smješten u membranskom dijelu septuma. Defekt koji nastaje u septumu stvara neprirodnu komunikaciju između ventrikula i omogućuje prolazak krvi iz lijeve u desnu stranu srca, što rezultira vraćanjem oksigenirane krvi u pluća umjesto u sistemska cirkulaciju. Osim kongenitalnog ili prirodnog, može se javiti i stečeni kasnije u životu, primjerice nakon akutnog infarkta miokarda. Kliničko značenje ovog defekta ovisi o lokalizaciji, veličini, plućnom tlaku i otporu lijeve klijetke. Mali VSD ne uzrokuje poremećaj dinamike krvi zbog svoje veličine, već samo neznatno miješanje krvi između srčanih komora. Nasuprot tome, veći može dovesti po plućne hipertenzije te posljedično do vaskularnih promjena i Eisenmengerova sindroma. Ovisno o anatomskoj lokalizaciji, razlikuju se membranski ili perimembranozni, trabekularni mišićni, subpulmonarni i suprakristalni izlazni, te ulazni ventrikularni septalni defekt. Karakterističan simptom za ovaj defekt je auskultatorni pansistolčki šum. Ostali simptomi uključuju malaksalost, tahipneju i gubitak daha, te usporen razvoj djeteta. (44)

4.3.2. Atrijski septalni defekt

Atrijski septalni defekt (ASD) druga je najčešća srčana greška, kako u DS-u tako i u općoj populaciji. Posljedica je nepotpunog zatvaranja septuma između atrija, što rezultira lijevo-desnim shantom i povećanim priljevom krvi u pluća. Prema smještaju se dijeli na ASD ostium primum, ASD ostium secundum i ASD sinus venosus. ASD ostium secundum je defekt foramena ovale te je smješten u sredini septuma. ASD sinus venosus je defekt u stražnjem dijelu septuma, dok je ASD ostium primum defekt u anteroinferiornom dijelu septuma. Najčešći tip je ASD ostium secundum, čak je dva puta češći kod žena. (47). Manji defekti se spontano zatvore u prvim godinama života, dok veći dovode do volumnog opterećenja desne strane srca, povećanja otpora u plućnoj cirkulaciji te posljedično do plućne hipertenzije i hipertrofije desnog ventrikula. Može doći i do Eisenmengerovog sindroma zbog povećanja tlaka desne strane srca, uz pojavu cijanoze u odrasloj dobi. Simptomi se često javljaju tek u odrasloj dobi i nisu prepoznatljivi kod novorođenčeta. Uključuju malaksalost, dispneju pri naporu, atrijske aritmije sa palpitacijama, edeme nogu, stopala ili abdomena te srčani šum. (47,48)

4.3.3. Perzistentni ductus arteriosus

Perzistentni ductus arteriosus ili otvoren ductus Botalli je trajni otvor između dvije glavne krvne žile koje vode krv iz srca, aorte i pulmonalne arterije. Javlja se kod nedonoščadi zbog nezrelosti respiratornog i krvožilnog sustava. Češća je pojava kod djevojčica, te je najčešća srčana greška koja nastaje u sklopu infekcije virusom rubeole (3). Otvoren duktus se najčešće spontano zatvori. Mali defekt ne stvara probleme i ne zahtijeva liječenje, dok veći može dovesti do komplikacija poput srčanoj zastoja ubrzo nakon rođenja zbog utoka slabo oksigenirane krvi u pogrešnom smjeru. Simptomi uključuju srčani šum, ubrzano disanje ili

nedostatak daha prilikom hranjenja i plakanja, ubrzan puls, zaostajanje u rastu zbog malnutricije i poteškoća sa hranjenjem. (47)

4.3.4. Tetralogija Fallot

Tetralogija Fallot je kombinacija pulmonalne stenoze, VSD-a, dekstopozicije (jašuce) aorte i hipertrofije desnog ventrikula. Javlja se u 6% srčanih grešaka u DS-u, te je povezan i sa delecijom dugog kraka kromosoma 22. (48) Sistolički tlakovi oba atrija i aorte su zbog opsežnog VSD-a jednaki. Opstrukcija izlaznog dijela desnog ventrikula može biti blaga, i u tom slučaju će uzrokovati lijevo-desni shunt, i teška, koja će dovesti do desno-lijevog shunta. Kao posljedica toga će deoksigenirana krv ući u sistemsku cirkulaciju i uzrokovati nisku saturaciju kisikom koja ne odgovara na dodatnu primjenu kisika. Zbog loše oksigenacije tkiva oboljela novorođenčad i djeca često imaju plavo obojenje kože uslijed cijanoze. Ovisno o težini opstrukcije, simptomi mogu uključivati cijanozu, tahipneju i dispneju prilikom hranjenja ili tjelesne aktivnosti, sinkope, batičaste prste, iritabilost, slabo dobivanje na težini, produljeno plakanje te srčani šum. Kod oboljelih se ponekad mogu javiti 'tet' napadaji ili napadaji cijanoze, koji su česti u dojenčadi u dobi od 2 do 4 mjeseca. Do napadaja dođe u slučajevima sniženja saturacije kisikom, primjerice kod plakanja ili uznemirenosti, stanjima koja smanjuju periferni vaskularni otpor, primjerice čučanja tijekom igranja, ili pri razvitku nagle hipovolemije ili tahikardije. (47,49)

4.3.5. Pulmonalna atrezija

Pulmonalna atrezija je prirođena srčana greška kod koje je područje pulmonalne valvule i proksimalnog trunkusa atretično, što znači da je izlaz iz desnog ventrikula slijepo zatvoren. Opskrba pluća krvlju ovisi o kolateralnim putevima, te se odvija preko duktusa Botalli,

kolateralnih arterija ili mreže bronhalnih ili pleuralnih arterija. (44) Može biti povezana sa VSD-om ili imati normalan ventrikularni septum. Simptomi pulmonalne atrezije su očiti već pri rođenju djeteta, i uključuju plavičasto obojenje kože zbog cijanoze, tahipneju ili nedostatak zraka, probleme sa hranjenjem, te malaksalost. Ovaj je defekt potencijalno životno ugrožavajući. (47)

4.3.6. Transpozicija velikih krvnih žila

Transpozicija velikih krvnih žila je prirođena greška koju karakterizira ventrikuloarterijski nesklad, tj. velike krvne žile koje odvođe krv iz srca, aorta i pulmonalna arterija, su transponirane. Može biti potpuna i djelomična. Potpuna transpozicija (t-TGA) druga je najčešća cijanotična srčana greška, te je primjer greške sa dvosmjernim shuntom. Karakteristična su dva paralelna krvotoka. U djelomičnoj transpoziciji (p-TGA), uz transpoziciju krvnih žila, postoji i inverzija ventrikula. Simptomi uključuju cijanozu, nedostatak daha, gubitak na težini. (47)

4.3.7. Sindrom hipoplastičnog desnog srca

Sindrom hipoplastičnog desnog srca i trikuspidna atrezija obilježeni su neprolaznom, atretičnom trikuspidnom valvulom i hipoplastičnim desnim ventrikulom. Njima su pribrojani ASD, VSD, hipoplastično pulmonalno ušće i otvoren duktus Botalli. Spada u srčane greške sa dvosmjernim shuntom. (44)

4.3.8. Sindrom hipoplastičnog lijevog srca

Sindrom hipoplastičnog lijevog srca karakteriziran je atrezijom lijevog ventrikula i teškom stenozom ili atrezijom aortalnog i pulmonalnog ušća. Atrezija aortalnog ušća dovodi do

posljedične hipoplazije uzlazne aorte i aortnog luka. (44) S obzirom na nemogućnost adekvatnog rada lijeve strane srca, njegovu ulogu preuzima desno srce. Simptomi su vidljivi već pri rođenju i uključuju cijanozu i hladne okrajine, dispneju, tahipneju, oslabljen puls, otežano hranjenje i pospanost. (47,49)

4.3.9. Potpuni anomalni utok plućnih vena

Potpuni anomalni utok plućnih vena je teški defekt u kojemu se plućne vene, umjesto u lijevi atrij, ulijevaju u neku od sistemnih vena ili desni atrij. Postoje dva oblika, supradijafragmalni i infradijafragmalni. Supradijafragmalni je češći, obuhvaća utok vena u brahiocefaličnu ili gornju šuplju venu, desni atrij ili koronarni sinus. Kod infradijafragmalnog se ulijevaju u venu porte, donju šuplju ili hepatalnu venu. U oba slučaja postoji defekt atrijskog septuma. Zbog miješanja oksigenirane i deoksigenirane krvi, smanjena je dostava kisika periferiji i dijete se može doimati cijanotičnim. (47)

4.3.10. Koarktacija aorte

Koarktacija aorte označava suženje lumena aorte, s najčešćom lokalizacijom u području istmusa. Tri puta je češća kod muškaraca, dok je kod ženskog spola uglavnom povezana sa Turnerovim sindromom. (48) Razlikuju se preduktalna ili juvenilna, uz koju se pojavljuje perzistentni duktus Botalli, i postduktalna ili adultna, bez perzistentnog duktusa. Simptomi uvelike ovise o težini stanja. Kod dojenčadi sa teškom koarktacijom prezentira se bljedoćom i preznojenošću kože, iritabilnošću, dispnejom ili otežanim hranjenjem. Ukoliko se ne liječi, može rezultirati srčanim zastojem i smrću. Posebnu pažnju treba obratiti ako se pojave simptomi poput hipertenzije ili različitog nalaza tlaka na perifernim i distalnim udovima, glavobolje, slabosti mišića, epistakse, anginozne boli ili grčeva u nogama. (47)

4.3.11. Aortalna stenoza

Aortalna stenoza je rijetka srčana greška koja uglavnom pogađa muški spol. Dijeli se na supralvalvularna i subvalvularna, te stenozu same aortne valvule kao zasebne greške.

Supralvalvularna stenoza može biti nasljedna, primjerice u sklopu Williams-Beurneovog sindroma. Stenoze pulmonalne, trikuspidalne, mitralne i aortne valvule spadaju u acijanotične prirođene srčane greške bez shunta, sa bitnim obilježjem suženja samih valvula i posljedičnom dijastoličkom i sistoličkom disfunkcijom ventrikula. (48)

5. Atrioventrikularni septalni defekt

5.1. Etiologija

Atrioventrikularni septalni defekt (AVSD), poznat kao i oštećenje endokardijalnih jastučića ili perzistentni AV kanal, je najčešća srčana greška u DS-u koja se javlja u 40% slučajeva. Rizik od oboljevanja od DS-a kod onih fetusa kojima je prenatalnom dijagnostikom utvrđen AVSD iznosi 40 do 50%, dok je kod ostalih povezan sa diabetesom mellitusom i pretilošću majke. U općoj populaciji je učestalost pojavnosti defekta 0,3 do 0,4 oboljelih na 1000 živorođenih sa jednakom raspodjelom među spolovima. Također obuhvaća 18% prenatalno detektiranih prirođenih srčanih grešaka. (44)

Nastaje zbog nekompletnog razvoja atrijskog i ventrikularnog septuma i atrioventrikularnih valvula. Omogućuje veći priljev krvi u pluća, što dovodi do povećanog srčanog minutnog volumena i hipertrofije srca. Neliječeni defekt može dovesti do komplikacija poput srčanog zatajenja i plućne hipertenzije, zbog čega je rano dijagnosticiranje od iznimne važnosti.

Preporučeno je kirurško zatvaranje otvora i rekonstrukcija zalistaka već u prvoj godini života. (49,50)

5.2. Klasifikacija

Defekti AV kanala obuhvaćaju širok raspon oštećenja AV septuma i abnormalnosti atrioventrikularnih valvula. Inicijalna klasifikacija razdvaja tipove oštećenja AV kanala na temelju anatomskih značajki, i posljedično utjecaja na fiziologiju, na kompletni i parcijalni. Druga dva oblika su prijelazni, koji se fiziološki može smatrati parcijalnim podtipom, i intermedijarni ili fiziološki kompletni podtip. Varijacije kompletnog defekta AV kanala kategorizirane su prema veličini samog ventrikula i morfologiji atrioventrikularnih valvula (Rastelli klasifikacija). (51)

Kompletni defekt uključuje ASD i VSD. Rezultat je neuspjelog spajanja središnjeg dijela septuma, na spoju atrijskog i ventrikularnog dijela, gdje dolazi do miješanja oksigenirane i deoksigenirane krvi. Ponekad na tom mjestu postoji zajednički atrioventrikularni zalistak, zbog čega nastaje otvorena komunikacija između svih četiriju srčanih komora. Karakterizira ga ASD tipa primum sa pridruženim posteriornim ili ulaznim VSD-om, kao i zajednički AV zalistak. Česta je pojava regurgitacija zajedničkog zalistka iz lijevog ventrikula u lijevi atrij, ili iz desnog ventrikula u desni atrij, što pogoršava volumno opterećenje i doprinosi srčanom zatajenju. (47) Simptomi kompletnog AVSD-a se javljaju u prvih nekoliko tjedana života i često nalikuju na one povezane sa srčanim zatajenjem. Uključuju tahipneju, dispneju, malaksalost, wheezing, gubitak apetita i posljedičan gubitak tjelesne težine, bljedoću kože, perifernu cijanozu, preznojenost, ubrzan puls i edeme nogu, zglobova i stopala. (50)

Do parcijalnog defekta dolazi zbog nepotpunog spajanja u atrijalnom dijelu septuma, često uz pojavu regurgitacije abnormalnog mitralnog zalistka kao posljedice rascjepa prednjeg mitralnog kuspisa. Do regurgitacije najčešće dolazi iz lijevog ventrikula u lijevi atrij kroz sam rascjep zalistka. Međutim, može doći i do povrata krvi iz lijevog ventrikula u desni atrij kroz atrioventrikularni septum, što rezultira shuntom i volumnim opterećenjem desne strane srca. Karakterizira ga ASD tipa primum sa pridruženim jednim anulusom AV zalistka sa dva

odvojena otvora zalistka. (47) Simptomi parcijalnog AVSD-a se mogu javiti tek u ranijoj odrasloj dobi, te su često povezani sa komplikacijama defekta. Uključuju nedostatak daha, aritmije, plućnu hipertenziju, poremećaje zalistaka i srčani zastoj. (49)

Prijelazni defekt se sastoji od defekta tipa primum, rascjepa mitralnog zalistka i ulaznog VSD-a. Međutim, zbog gustih cordae tendineae na ventrikularnom septumu dolazi do malog beznačajnog ventrikularnog shunta i ocrtavanja lijevih i desnih otvora AV valvule, što rezultira oštećenjem fiziološki sličnom parcijalnom defektu AV kanala. (52)

Intermedijarni defekt se rijetko viđa. Nastaje zbog podjele zajedničkog AV zalistka na dva različita otvora, koja stvara premošćujuće tkivo. Karakteriziran je ASD-om tipa primum sa ulaznim VSD-om, po čemu odgovara kompletnom AVSD-u. Zbog fiziološke podjele zajedničkog AV zalistka na lijevu i desnu komponentu, kirurška intervencija nije indicirana. (47)

Rastelli klasifikacija se koristi za opisivanje anatomije gornjeg kuspisa zajedničkog AV zalistka. Sastoji se od pet kuspisa, lijevog gornjeg, donjeg i lateralnog, te desnog prednjeg i lateralnog kuspisa. Veličina i mjesta polazišta gornjeg kuspisa su varijabilna u usporedbi sa ostalima. Defekt tipa A po Rastelli klasifikaciji je najčešći oblik, kako u općoj populaciji tako i u DS-u. Poremećaj u ovom tipu je obilježen položajem gornjeg kuspisa, koji je pridružen lijevom atriju sa cordae tendineae od ventrikularnog septuma. Dijeli komisuru sa prednjim trikuspidalnim kuspisom na ventrikularnom septumu. Može doći do pojave interventrikularnog shunta između prednjeg i stražnjeg kuspisa, te ispod prednjeg kuspisa u međukordalnim prostorima. Defekt tipa B po Rastelli klasifikaciji se rijetko javlja. Dolazi do proširenja gornjeg kuspisa u desni ventrikul sa posljedičnim smanjenjem veličine prednjeg trikuspidalnog kuspisa i protežućim cordae tendineae u stijenku desnog ventrikula. Moguća je pojava interventrikularnog shunta ispod gornjeg kuspisa zbog nedostatka pripoja cordae tendineae u stijenku septuma. Defekt tipa C po Rastelli klasifikaciji je često pridružen drugim

srčanim greškama, primjerice tetralogiji Fallot ili transpoziciji velikih arterija. Gornji kuspis je u ovom tipu značajne veličine no bez pripoja cordae tendineae na interventrikularni septum, zbog čega se naziva "slobodnim". (47,53)

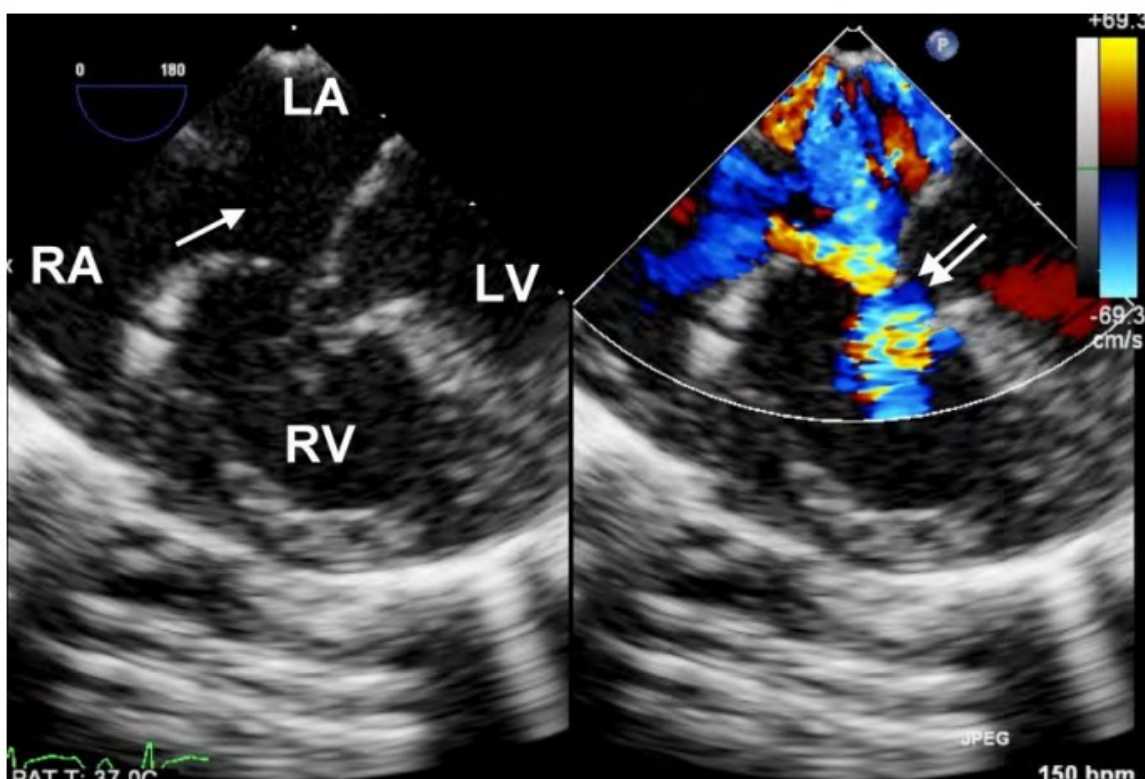
Kompletni defekt se može dodatno klasificirati na temelju relativnih veličina ventrikula na uravnoteženi i neuravnoteženi oblik. U uravnoteženom su obliku ventrikuli relativno jednake veličine i podložni su biventrikularnom popravku. Međutim, u neuravnoteženom obliku postoji hipoplazija lijevog ili desnog ventrikula, uz češće isticanje desnog ventrikula kao dominantnog. (47)

5.3. Patologija i patogeneza

Smatra se da je AVSD uzrokovan disrupcijom fiziološkog razvoja endokardijalnih jastučića sa podležecim genetičkim faktorom ili predispozicijom. Primitivni AV kanal u toku razvoja povezuje atrijske i ventrikularne do četvrtog ili petog tjedna gestacije kad se gornji i donji endokardijalni jastučići spoje i formiraju atrioventrikularna ušća, mitralni i trikuspidalni, kao i AV septum. Kompletni izostanak spoja rezultira pojavom ASD-a i VSD-a sa jednim zajedničkim AV zalistkom. Kod parcijalnog dolazi do razvoja ASD-a tipa primum, zajedničkog anulusa zalistka sa dva zasebna otvora AV kanala i rascjepa prednjeg mitralnog kuspisa. U oba je slučaja AV zalistak abnormalan, što dovodi do regurgitacije. S vremenom će kuspisi zalistka zadebljati i dovesti do posljedičnog prolapsa kuspisa i pogoršanja regurgitacije, što je čest uzrok morbiditeta i mortaliteta oboljelih, čak i nakon kirurškog liječenja. (54,55)

Mitralni zalistak sa dva otvora je rijetka pojava, sa učestalosti od 4 do 5% svih slučajeva AVSD-a. Ukupni učinak ovog defekta je uvijek manji od zalistka sa jednim otvorom. Prati ga značajna mitralna regurgitacija, čak i nakon kirurškog presjecanja premošćujućeg tkiva sa

ciljem stvaranja jedinstvenog otvora. (56) Mitralni zalistak u obliku padobrana je povezan sa abnormalnostima papilarnog mišića, koje uglavnom uključuju njihovu lokaciju i veličinu. Mišići lijevog ventrikula su smješteni lateralno od svog fiziološkog položaja, te su zbijeniji. Moguća je pojava i samo jednog papilarnog mišića, što će rezultirati defektom mitralnog zalistka u obliku padobrana. U komplikacije spadaju postoperativna stenoza mitralnog zalistka i poremećaj tetivnog aparata zalistka. (57) Promjene položaja zalistka i nedostatak dijela atrioventrikularnog septuma rezultiraju povećanom udaljenošću između aorte i srčanog apeksa, što dovodi do produljenja izlaznog trakta lijeve klijetke. U većini slučajeva ne dolazi do opstrukcije unatoč suženju trakta, međutim moguća je kod pacijenata sa parcijalnim AVSD-om. AVSD se pojavljuje u čak dvije trećine osoba sa sindromom visceralne heterotaksije ili situs inversus, uz često pridružene poremećaje sistemskih vena i respiratorne poremećaje. (58)



slika 1. Kompletni atrioventrikularni septalni defekt. Presjek četiri srčane komore prikazuje defekte u atrijskom (označeno strelicom) i ventrikularnom (označeno dvostrukom strelicom) dijelu septuma, rezultirajući otvorenom komunikacijom svih četiriju komora. (59)

5.4. Patofiziologija

Stupanj shunta i rizik od plućne hipertenzije ovise o anatomiji srca i potvrđenoj dijagnozi djeteta sa DS-om. Kompletni defekt AV kanala uzrokuje povećan priljev krvi u pluća kao posljedicu lijevo-desnog shunta, što će kod neliječenog defekta naposljetku dovesti do zatajenja srca i povećanja otpora plućne vaskularizacije. Simptomi srčanog zatajenja se javljaju već prije navršene prve godine života, dok će neograničena otvorena komunikacija između ventrikula, kao i značajna regurgitacija AV zalistka, rezultirati plućnom hipertenzijom. Ukoliko se simptomi zatajenja ne razviju rano, javlja se sumnja na preuranjenu pojavu plućne vaskularne bolesti. Osobe sa DS-om često imaju dodatne potencijalne faktore koji pridonose ubrzanom razvitku plućne hipertenzije, poput noćne apneje ili hipoventilacije, uz genetičku predispoziciju. Suprotno od potpunog, parcijalni defekt AV kanala ima lijevo-desni shunt na razini primarnog ASD-a, zbog čega dolazi do volumnog optećenja desnog atrija i ventrikula. Međutim, plućni intravaskularni tlak je normalan ili na gornjoj granici, što rezultira pojavom minimalnih simptoma do odrasle dobi. U slučaju razvitka značajne mitralne regurgitacije, povećani atrijalni shunt može uzrokovati simptome zatajenja srca. Simptomi plućnog edema mogu izostati čak i uz prisutnost hipertenzije lijevog atrija. (47)

5.5. Povezanost sa Down sindromom

Postoje dokazi o povezanosti i učestaloj kombiniranoj pojavnosti DS-a i defekata atrioventrikularnog kanala. Rizik pojave DS-a kod djeteta kojemu je prenatalno utvrđen defekt AV kanala je otprilike 40 do 50%. Također, otprilike 40% zahvaćene djece će imati dijagnosticiran defekt AV kanala, najčešće kompletni tip. Ukoliko se prenatalno detektira defekt AV kanala sa tetralogijom Fallot, može se sa velikom sigurnošću utvrditi da su povezani sa DS-om, što je i potvrđeno u 75% slučajeva. (60) Duplikacija alela 21q22.1 na kromosomu 21 smatra se rizičnom, kako za sam DS, tako i za AV kanal. (61) Različite su

genetičke studije identificirale gen kandidat za prirođene srčane greške povezane sa DS-om nazvan DSCAM ili Down syndrome cell adhesion molecule. DSCAM djeluje kao adhezijska molekula i kodira protein stanične adhezije koji se eksprimira u srcu tijekom srčanog razvoja. Može doći do interakcije gena izvan kromosoma 21 sa genima odgovornima za srčane greške pridružene DS-u, čime utječu na fenotipsku ekspresiju. Primjerice, nađene su varijante u šest gena VEGF-A puta u čak 20% pacijenata sa Down sindromom sa defektom AV kanala. (62)

5.6. Klinička prezentacija

Suvremeni napredak ultrazvučne tehnologije omogućio je precizno dijagnosticiranje defekta AV kanala već u prvom tromjesečju trudnoće. Osim redovitih kontrola ultrazvukom, preporučuje se napraviti i genetičko testiranje zbog povišenog rizika od pridruženog DS-a. U većini slučajeva se ovi defekti in utero dobro toleriraju i omogućavaju uredan rast i razvoj fetusa, te ne dovode do pogoršanja regurgitacije ukoliko ona nije inicijalno opsežna. U slučaju da je, kao i kod srčanih poremećaja u sklopu sindroma heterotaksije, može doći do pojave neimunog fetalnog hidropsa. (63)

Postnatalna klinička prezentacija uključuje zatajenje srca u bolesnika s kompletnim defektom AV kanala ili slučajni nalaz kod asimptomatskog bolesnika sa parcijalnim ili prijelaznim defektom AV kanala. Većina novorođenčadi s uravnoteženim kompletnim defektom AV kanala pokazuje simptome srčanog zatajenja već u ranoj dojenačkoj dobi. Ukoliko se ne liječi, volumno opterećenje pluća rezultirat će razvojem plućne hipertenzije i vaskularne plućne bolesti, kojoj su posebno podložna novorođenčad sa DS-om. Simptomi uključuju tahipneju, otežano hranjenje, slab napredak u rastu, preznojenost i bljedoću kože, a javljaju se već u dobi od jednog ili dva mjeseca života. Klinička slika i vrijeme početka bolesti ovise o značajnosti inverventrikularne komunikacije, omjeru sistemskog i plućnog vaskularnog otpora i regurgitaciji AV zalistka. Ovi faktori mogu dovesti do pogoršanja simptoma i napredovanja

bolesti prije navršene prve godine života. U nalazu takvih pacijenata vide se hiperaktivni prekordij, naglašena plućna komponenta drugog srčanog tona zbog plućne arterijske hipertenzije i sistolički e젝cijski šum uslijed prolaska prekomjernog volumena krvi kroz zalistak plućne arterije.

Kod neliječenog kompletnog defekta naposljetku dolazi do ireverzibilne plućne hipertenzije i desno-lijevog shunta, tj. Eisenmengerovog sindroma. Uobičajena pojava vaskularne plućne bolesti su ponavljajuće respiratorne infekcije, za koje se smatra da su uzrokovane mikroatektazama uslijed povećanog protoka krvi i intersticijskog plućnog edema. Na prijevremeni razvoj vaskularne plućne bolesti se sumnja ukoliko se do navršene prve godine života nisu pojavili simptomi zatajenja srca.

U slučaju neuravnoteženog defekta AV kanala, jedan ventrikul prima više krvi kroz AV zalistak, što rezultira hipoplazijom drugog ventrikula i odgovarajućih krvnih žila. Simptomi ovise o zahvaćenom ventrikulu, primjerice hipoplazija lijevog se prezentira kao varijanta sindroma hipoplastičnog lijevog srca. Priležeća hipoplazija aortalnog zalistka i aortalnog luka oponaša druge lijevostrane opstruirajuće lezije poput aortalne stenozе ili koarktacije aorte, čiji simptomi uključuju bljedoću kože, dispneju te slab ili odsutan femoralni puls. Kod hipoplazije desnog ventrikula dominantan simptom je cijanoza, koja se razvija zbog smanjenog dotoka krvi u pluća i desno-lijevog shunta. (47)

5.7. Dijagnostika

Prenatalna dijagnostika omogućava detekciju defekta AV kanala rano u trudnoći rutinskim ultrazvučnim pregledima. Glavne dijagnostičke značajke su nalaz defekta koji uključuje atrijalni i ventrikularni septum i zajednički AV zalistak. Međutim, treba uzeti u obzir lošu osjetljivost same metode koja u tek 30 do 50% slučajeva sa sigurnošću postavlja dijagnozu, i

istu potvrditi drugim metodama poput ehokardiografije ili ultrazvuka srca. Detaljna ehokardiografije dat će informaciju o tipu defekta, pridruženim anatomskim ili hemodinamičkim nepravilnostima, primjerice regurgitaciji AV zalistka, te abnormalnostima izlaznih kanala i aortnog ili pulmonalnog zalistka. (64)

Postnatalna dijagnostika potvrđuje se ehokardiografijom na temelju kliničke sumnje na prirođenu srčanu grešku. Na bolest se sumnja zbog patološkog prenatalnog nalaza, postnatalnih simptoma zatajenja srca, poput tahipneje i usporenog rasta, i nalaza u fizikalnom pregledu koji upućuje na srčanu bolest, kao šum.

Osnovna neinvazivna dijagnostika uključuje anamnezu, fizikalni pregled, pulsnu oksimetriju, rentgensku sliku prsnog koša i elektrokardiografiju. S obzirom da ove metode nisu dovoljne za postavljanje konačne dijagnoze, ona se potvrđuje ehokardiografijom, angiografijom i kateterizacijom srca. RTG nalaz će i kod kompletnih i kod parcijalnih defekata AV kanala pokazati povećanu sjenu srca sa izbočenim pulmonalnim segmentom i povećanom vaskularizacijom kao posljedicu volumnog preopterećenja. Kod parcijalnih defekata je također prisutno proširenje desnih atrija i ventrikula, kao i dilatacija glavne plućne arterije uslijed povećanog protoka krvi u pluća. Proširenje sve četiri srčane komore očekuje se u kompletnom defektu. (65) EKG pokazuje produljen PQ interval, devijaciju električne osi u lijevo, smetnje provođenja kroz desnu granu, znakove hipertrofije češće lijevog ventrikula i opterećenje desnog atrija uslijed shunta iz lijevog atrija ili ventrikula u desni atrij. (66) Ehokardiografija procjenjuje prisutnost i veličinu atrijske i ventrikularne komunikacije, prisutnost i smjer shunta, morfologiju AV zalistka, relativne veličine desnog i lijevog ventrikula, broj i lokalizaciju papilarnih mišića, opstrukciju izlaznih traktova desnog i lijevog ventrikula, pridružene septalne defekte i ostale anomalije, te ispravnost funkcije ventrikula. Kod kompletnog defekta AV kanala prikazat će anulus zajedničkog AV zalistka koji se sastoji od pet kuspisa, dok će se kod parcijalnog vidjeti tipični poremećaj mitralnog zalistka sa

rascjepom prednjeg kuspisa. (47) Ultrazvučnim color Dopplerom se može prikazati lokalizacija, smjer i veličina patoloških shuntova razini atrija i ventrikula. Kateterizacija srca pomaže u procjeni plućnog vaskularnog otpora kod starije djece kod koje je postavljena sumnja na vaskularnu opstruktivnu bolest pluća. Može se procijeniti i veličina lijevo-desnog shunta, plućna hipertenzija te stupanj insuficijencije AV zalistka. (44)

5.8. Liječenje i prognoza

Liječenje prirođenih srčanih poremećaja u ranoj životnoj dobi ovisi o težini i vrsti greške, a može biti konzervativno i invazivno. Veliki broj zahtijeva samo daljnje praćenje.

Kompletni i parcijalni AVSD se rješavaju invazivnim zahvatima koji uključuju kirurško liječenje i kateterizaciju. Septalni defekti se kirurški zatvaraju šavom ili češće zakrpom od umjetnih materijala, koje trajno ostaju u srcu postajući dijelom samog septuma. Liječenje parcijalnog AVSD-a često uključuje i korekciju mitralnog zalistka ili njegovu zamjenu, ukoliko popravak nije moguć. Kod kompletnog AVSD-a potrebno je napraviti korekciju zajedničkog atrioventrikularnog zalistka u dva zasebna sa obje strane novog septuma. Ukoliko to nije moguće, potrebno je zamijeniti trikuspidalni i mitralni zalistak. Dijete može nakon operacije imati dobru kvalitetu života, često bez restrikcija tjelesnih aktivnosti, međutim uz redovite kardiološke kontrole najmanje jednom godišnje. U slučaju zaostalog srčanog defekta nakon operacije te postavljanja umjetnih materijala ili zalistaka, potrebno je uzimanje antibiotika kao preventivne mjere prije određenih dentalnih ili kirurških zahvata sa ciljem sprečavanja nastanka bakterijskog endokarditisa. Korektivne zahvate preporuča se učiniti već u novorođenačkoj dobi, posebno kod djece sa umjerenom ili jakom plućnom hipertenzijom i opsežnom regurgitacijom, kao i obavezni kardiološki pregled nakon rođenja djeteta sa DS-om. (50)

Ukoliko je VSD mali, dijete može normalno živjeti bez ograničenja jer je to stanje relativno dobroćudno. Ultrazvuk se koristi za praćenje bolesti i utvrđivanje eventualnog pogoršanja, te pozornost treba dati preventivnoj antibiotskoj terapiji. Kod težih poremećaja cilj liječenja je spriječiti zatajenje srca, bolest plućne vaskularizacije i omogućiti normalan rast i razvoj oboljelog. Uključuje kateterizaciju, kojom se mogu korigirati defekti septuma, stenozе ušća i krvnih žila. Rano je liječenje uspješno i dovodi do poboljšanja već u prvoj godini života, međutim ponekad se poboljšanje može zamijeniti simptomima Eisenmengerova sindroma. Kateterizacija i kirurško liječenje imaju gotovo jednak stupanj uspjeha zbog čega se prednost daje kateterizaciji kod pacijenata sa defektom tipa secundum i sa širokim rubovima. Ipak, kirurški je zahvat je potreban kod većih defekata kako bi se sa sigurnošću spriječio razvoj plućne bolesti unutar prve godine života djeteta. Indikacije uključuju nemogućnost terapijske kontrole zaostajanja u razvoju, plućnu hipertenziju kod dojenčadi starosti 6 mjeseci do godine dana, postojanje regurgitacije te plućnu vaskularnu rezistenciju dva ili više puta veću od sustavne kod djece starije od godine dana. Kontraindikacija je teška uznapredovala vaskularna bolest pluća. Rezultati kirurškog liječenja su dobri a komplikacije rijetke, smanjen je rizik od endokarditisa i aortne regurgitacije. Međutim, češća je pojava poremećenog provođenja impulsa kroz atriје, što povećava rizik od iznenadne srčane smrti. Srčani šum može biti prisutan mjesecima nakon zahvata iako farmakološka terapija nije potrebna, te se unutar jedne do dvije godine vidi nadoknada u rastu i razvoju. (47,67)

S obzirom na pojavu aritmija kao simptoma kod odraslih i povećanja učestalosti sa dobi, moguće je kirurško liječenje ASD-a iako defekt često ne dovodi do plućne hipertenzije. Studije su pokazale da oboljeli liječeni kirurškim zahvatom prije 5. godine života lakše podnose tjelesni napor kasnije u životu. Koristi se prednji pristup (desni anterolateralni submamarni subpektoralni) sa perikardijalnim zakrpama, te se tijekom operacije provjerava električna aktivnost srca i postojanje regurgitacije transezofagealnom ehokardiografijom.

Prognoza je dobra ukoliko se zahvat obavi u ranijoj dobi bez komplikacija i ne dođe do razvoja plućne hipertenzije. (68)

6. Down sindrom u Hrvatskoj i gradu Rijeci

Prema podacima Hrvatskog zavoda za javno zdravstvo, 2018. godine je u Republici Hrvatskoj registrirano 1706 osoba sa DS-om. Kako je najčešći predisponirajući čimbenik za pojavu sindroma dob majke, procjenjuje se rizik kod trudnica različitih dobnih skupina. Prema tome, rizik u dobi od 20 godina iznosi 0,066 % ili 1:1.500, te je višestruko niži u odnosu na stariju dob od 40 godina, kad iznosi 1,0 % ili 1:100. (69) Usprkos tim podacima, samo 20% djece rađaju majke starije od 35 godina. U razdoblju od 2000. do 2013. godine je u Hrvatskoj rođeno 619 djece sa Down sindromom. (1)

Podaci Svjetske zdravstvene organizacije navode da je incidencija pojave DS-a u svijetu između 1:1000 i 1:1100. Međutim, postoje razlike između pojedinih zemalja, koje ponajviše ovise o provedbi programa ranog probira u određenoj zemlji te mogućnosti elektivnih pobačaja. Hrvatska se ubraja u skupinu zemalja sa nižom stopom zahvaćenih sa DS-om na 100.000 živorođene djece.

Prema podacima Klinike za pedijatriju Kliničkog bolničkog centra Rijeka, u gradu Rijeci je u razdoblju od 2011. do 2018. godine rođeno 76 djece sa DS-om. Broj muške novorođenčadi iznosio je 39, a ženske 37, što daje omjer od 1:1,05. Srčana greška je dijagnosticirana kod sveukupno 33 od 76 djece (34%). AVSD je dijagnosticiran u 3 slučaja (9%), VSD u 14 slučaja (42%) a ASD u 16 slučaja (48%). Češća pojavnost je uočena kod muške novorođenčadi. S obzirom na činjenicu da nisu svi slučajevi registrirani u bazu Registra osoba sa invaliditetom, postoje razlike u podacima. U bazu je registrirano 45 djece sa DS-om, od kojih njih 13 ili 28% ima dijagnosticiranu prirođenu srčanu grešku. U tri slučaja je zabilježena

dijagnoza Q25.0 ili otvoreni ductus arteriosus (23%), dok je u jednom slučaju pridružen i Q21.11 ili perzistentni foramen ovale (7%), VSD je dijagnosticiran u 3 slučaja (23%), ASD u 6 slučaja (46%), AV kanal bez ASD-a u jednom slučaju (7%), a AVSD nije zabilježen. U četiri slučaja nalaz je nepoznat.

tablica 1. Podaci Klinike za pedijatriju Kliničkog bolničkog centra Rijeka za grad Rijeku u periodu od 2011. do 2018. godine (broj novorođenčadi sa Down sindromom i detektirane prirodene srčane greške)

Rođeni sa Down sindromom u gradu Rijeci							
godina rođenja	spol			prirodjena srčana greška			
	M	Ž	ukupno	AVSD	VSD	ASD	ukupno
2018.	2	8	10	0	1	1	2
2017.	6	1	7	0	1	0	1
2016.	4	6	10	0	4	4	8
2015.	4	7	11	0	2	5	7
2014.	4	4	8	0	2	2	4
2013.	8	5	13	3	3	1	7
2012.	7	1	8	0	1	3	4
2011.	4	5	9	0	0	0	0
ukupno	39	37	76	3	14	16	33

7. Rasprava

Rana detekcija visokorizičnih trudnoća za trisomiju 21 ili Down sindrom primarni je cilj prenatalne dijagnostike aneuploidija, od kojih je upravo trisomija 21 najčešća među živorođenom djecom.

Smjernice Američke pedijatrijske akademije (APP) za procjenu novorođenčeta sa Down sindromom temelje se na praćenju kongenitalnih poremećaja povezanih sa samim sindromom. Slične su i preporuke Europskog udruženja za Down sindrom (EDSA). Prate se poremećaji rasta i razvoja potencijalno uzrokovani bolestima poput hipotireoze ili celijakije, kao i pretjerano povećanje tjelesne težine. Svako novorođenče upućuje se na kardiološki pregled, UZV Doppler i EKG srca, uz kontinuirano praćenje kroz adolescenciju i odraslu dob s ciljem sprečavanja komplikacija poput prolaska mitralnog zalistka i aortalne regurgitacije. Zbog česte dijagnoze konduktivnog gubitka sluha kao posljedice serozne upale srednjeg uha, potrebne su redovite otorinolaringološke kontrole. Kongenitalna gluhoća obuhvaćena je novorođenačkim probirom. Procjenu oftalmoloških poremećaja potrebno je učiniti prije starosti djeteta od 6 mjeseci, uz redovite kontrole barem jednom godišnje. Konatalna hipotireoza dio je novorođenačkog probira, a kod djece sa Down sindromom potrebne su naknadne kontrole sa 6 i 12 mjeseci, te potom jednom godišnje. Simptome celijakije potrebno je pratiti od prve godine života. Hematološki poremećaji prate se kontroliranjem kompletne i diferencijalne krvne slike, već pri rođenju za dijagnosticiranje mijeloproliferativnog poremećaja i policitemije. Godišnje kontrole koncentracije hemoglobina, s početkom od navršene prve godine života, potrebne su za procjenu anemije. U sklopu svakog fizikalnog pregleda potrebno je učiniti procjenu neurološkog statusa i simptoma koji bi upućivali na moguću kompresiju leđne moždine. Preporučeno je pratiti simptome opstruktivne apneje u snu već od prve godine života djeteta, uz polisomnografiju prije navršene četvrte godine života. (40)

Očekivano trajanje života osoba sa Down sindromom je kraće u usporedbi sa općom populacijom, kao i sa onima zahvaćenim drugim uzrocima intelektualnog zaostajanja. Međutim, u posljednja dva do tri desetljeća se očekivani životni vijek produljio, ponajviše zbog napretka moderne medicine i time poboljšanja funkcioniranja i kvalitete života osoba zahvaćenih ovih sindromom. U današnje vrijeme moguće je integrirati takve pojedince u sve aspekte života, što je važno za razvijanje socijalnih vještina i kompetencije. (40)

Prirođene srčane greške najčešća su kongenitalna anomalija povezana sa Down sindromom, koja se ovisno o veličini i vrsti greške prezentira različitom kliničkom slikom, a time ima i varijabilan utjecaj na kvalitetu života zahvaćenih osoba. Većina djece imat će blažu kliničku sliku koja zahtijeva samo daljnje praćenje. Na važnost rane dijagnostike kardioloških poremećaja upućuje činjenica da 30 do 60% osoba sa Down sindromom ima neki oblik srčane greške, koje se pravovremenim dijagnosticiranjem i intervencijom mogu uspješno kontrolirati. Liječenje i praćenje osoba sa Down sindromom zahtijeva organizirani pristup medicinskih djelatnika, stručnjaka, roditelja i pripadnika šire zajednice, čiji zajednički naponi pomiču tradicionalno postavljene granice razumijevanja ovog sindroma.

8. Zaključak

Prirođene srčane greške najčešća su kongenitalna anomalija povezana sa Down sindromom.

Najčešći su uzrok smrti u perinatalnom i neonatalnom razdoblju zahvaćenih osoba. U većini slučajeva pojavljuju se zajedno sa malformacijama drugih organskih sustava.

Atrioventrikularni septalni defekt po pojavnosti zauzima prvo mjesto. Otprilike 1700 osoba u Republici Hrvatskoj ima Down sindrom, od čega gotovo polovica boluje od nekog oblika kongenitalne srčane greške. Rana dijagnostika otvara mogućnosti kvalitetnijeg i samostalnijeg života zahvaćenih pojedinaca. Unaprijeđenje ne samo terapijskih i dijagnostičkih postupaka, već i metoda epidemioloških istraživanja kao najprihvatljivije opservacijske metode u pedijatriji, pruža statistički korisne spoznaje i posljedično tome ciljani dijagnostički pristup. Rana intervencija započinje preventivnim kardiološkim pregledom svakog novorođenčeta sa dijagnosticiranim Down sindromom. Iako je etiologija prirođenih srčanih grešaka zasad još nedovoljno istražena, klinička istraživanja su pokazala da se one fenotipski najčešće izražavaju blažom simptomatologijom, te u većini slučajeva zahtijevaju samo daljnje praćenje. Moderne mogućnosti liječenja i praćenja, kako srčanih grešaka tako i ostalih kongenitalnih malformacija i drugih oboljenja, uvelike povećavaju preživljenje osoba sa Down sindromom.

9. Sažetak

Down sindrom ili trisomija 21 je najčešća aneuploidija današnjice. Javlja se s učestalošću od 1:770 novorođenčadi, sa češćom pojavom u dječaka nego u djevojčica u omjeru 3:2.

Razlikuju se regularni, translokacijski i mozaični tip. U čimbenike rizika spadaju starija dob majke, nositelji genetske translokacije i pozitivna obiteljska anamneza. Dismorfna obilježja uključuju koso položene palpebralne fisure, epikantus, brahicefaliju, mikrocefaliju, ravan facijalni profil, udubljeni korijen nosa, brahidaktiliju, klinodaktiliju petog prsta i transverzalnu brazdu na dlanu. Kognitivna zaostalost i psihijatrijski poremećaji česta su obilježja ovog sindroma. Kod osoba sa Down sindromom javljaju se brojne malformacije, kao i povećan rizik za razvoj prirođenih i stečenih bolesti raznih organskih sustava, poput duodenalne stenoze, naglušnosti, hipotireoze i Alzheimerove bolesti. U prirođene srčane greške, kao najčešće kongenitalne anomalije, ubrajaju se ventrikularni i atrijski septalni defekt, perzistentni ductus arteriosus, tetralogija Fallot, pulmonalna atrezija, transpozicija velikih krvnih žila, sindrom hipoplastičnog desnog i lijevog srca, potpuni anomalni utok plućnih vena, koarktacija aorte, aortalna stenoza i atrioventrikularni septalni defekt. AVSD je najčešća srčana greška u Down sindromu i javlja se u 40% zahvaćenih. Uzrokovan je disrupcijom fiziološkog razvoja endokardijalnih jastučića. Postoje dokazi o povezanosti Down sindroma i defekata AV kanala, primjerice povećan rizik razvoja sindroma kod djeteta kojemu je prenatalno utvrđen defekt AV kanala. Liječenje prirođenih srčanih poremećaja ovisi o težini i vrsti defekta, a može biti konzervativno i invazivno. Veliki broj zahtijeva samo daljnje praćenje.

Ključne riječi: Down sindrom, kongenitalne malformacije, prirođene srčane greške, AVSD

10. Summary

Down syndrome or trisomy 21 is the most common aneuploidy today. It occurs with a prevalence of 1:770 newborns, more frequently in boys than in girls in the ratio of 3 to 2. There are three types which include trisomy 21 (nondisjunction), translocation and mosaicism. Risk factors include older maternal age, genetic translocation carriers and a positive family history. Dysmorphic features include upslanting palpebral fissures, epicanthic folds, brachycephaly, microcephaly, flat facial profile, concave nasal bones, brachydactyly, clinodactyly of the fifth finger, and transverse palmar crease. Cognitive impairment and psychiatric disorders are among the common features of this syndrome. Numerous malformations, as well as an increased risk for the congenital disease development of various organ systems, such as duodenal stenosis, hearing loss, hypothyroidism and Alzheimer's disease, are often part of Down syndrome. Congenital heart defects are the most common birth defect. These include ventricular and atrial septal defect, persistent ductus arteriosus, tetralogy of Fallot, pulmonary atresia, transposition of large blood vessels, hypoplastic right and left heart syndrome, total anomalous pulmonary venous return, aortic coarctation, aortic defect and atrioventricular septal defect. AVSD is the most common heart defect in Down syndrome and occurs in 40% of those affected. It is caused by a disruption of physiological development of the endocardial cushions. There is a strong association between AV canal defects and Down syndrome. Prenatal determination of AV canal defect increases the risk of developing Down syndrome. Treatment of congenital heart defects depends on the severity and type of defect, and can be conservative and invasive. Numerous defects require only further monitoring.

Key words: Down syndrome, congenital malformations, congenital heart defects, AVSD

11. Literatura

1. Čulić V, Čulić S. Sindrom Down. Split: Naklada Bošković; 2009.
2. Turnpenny P, Ellard S. Emeryjeve osnove medicinske genetike. Medicinska naklada; 2011.
3. Dilber D. Distribucija prirođenih srčanih grešaka u Hrvatskoj, analiza rizičnih čimbenika i ishoda liječenja. Doktorska disertacija, Zagreb, 2010.
4. Jones KL. Down syndrome. In: Smith's recognizable patterns of human malformation, 6th ed, Elsevier Saunders, Philadelphia 2006. p.7.
5. Epstein CJ. Down syndrome (Trisomy 21). In: The metabolic and molecular bases of inherited disease, 8th ed, Scriver CR, Beaudet AL, Sly WS, Valle D (Eds), McGraw-Hill, New York 2001. p.1223.
6. Bull MJ, Committee on Genetics. Health supervision for children with Down syndrome. Pediatrics 2011; 128:393.
7. Winders PC. Gross motor milestone statistics. In: Gross motor skills in children with Down syndrome: A guide for parents and professionals, Woodbine House, Baltimore 1997. p.228.
8. Kumin L. Speech and language skills in children with Down syndrome. MRDD Research Reviews 1996; 2:109.
9. Ostermaier K., Down syndrome: Clinical features and diagnosis, dostupno na: <https://www.uptodate.com/contents/down-syndrome-clinical-features-and-diagnosis> (18.4.2020.)
10. Lott IT, Dierssen M. Cognitive deficits and associated neurological complications in individuals with Down's syndrome. Lancet Neurol 2010; 9:623.

11. Miller JF. Profiles of language development in children with Down syndrome. In: Improving the communication of people with Down syndrome, Miller JF, Leddy M, Leavitt LA (Eds), Brookes, Baltimore 1999. p.11.
12. Chapman RS, Seung HK, Schwartz SE, Kay-Raining Bird E. Language skills of children and adolescents with Down syndrome: II. Production deficits. *J Speech Lang Hear Res* 1998; 41:861.
13. Myers BA, Pueschel SM. Psychiatric disorders in persons with Down syndrome. *J Nerv Ment Dis* 1991; 179:609.
14. Roizen NJ, Patterson D. Down's syndrome. *Lancet* 2003; 361:1281.
15. Lai F, Williams RS. A prospective study of Alzheimer disease in Down syndrome. *Arch Neurol* 1989; 46:849.
16. Moore SW, Johnson AG. Hirschsprung's disease: genetic and functional associations of Down's and Waardenburg syndromes. *Semin Pediatr Surg* 1998; 7:156.
17. Carlsson AK, Axelsson IE, Borulf SK, et al. Serological screening for celiac disease in healthy 2.5-year-old children in Sweden. *Pediatrics* 2001; 107:42.
18. Rubin SS, Rimmer JH, Chicoine B, et al. Overweight prevalence in persons with Down syndrome. *Ment Retard* 1998; 36:175.
19. Allison DB, Gomez JE, Heshka S, et al. Decreased resting metabolic rate among persons with Down Syndrome. *Int J Obes Relat Metab Disord* 1995; 19:858.
20. Pueschel SM, Rothman KJ, Ogilby JD. Birth weight of children with Down's syndrome. *Am J Ment Defic* 1976; 80:442.
21. Cronk CE. Growth of children with Down's syndrome: birth to age 3 years. *Pediatrics* 1978; 61:564.
22. Toledo C, Alembik Y, Aguirre Jaime A, Stoll C. Growth curves of children with Down syndrome. *Ann Genet* 1999; 42:81.

23. Milunsky A, Lowy C, Rubenstein AH, Wright AD. Carbohydrate tolerance, growth hormone and insulin levels in mongolism. *Dev Med Child Neurol* 1968; 10:25.
24. Annerén G, Sara VR, Hall K, Tuvemo T. Growth and somatomedin responses to growth hormone in Down's syndrome. *Arch Dis Child* 1986; 61:48.
25. Roizen NJ, Mets MB, Blondis TA. Ophthalmic disorders in children with Down syndrome. *Dev Med Child Neurol* 1994; 36:594.
26. Hestnes A, Sand T, Fostad K. Ocular findings in Down's syndrome. *J Ment Defic Res* 1991; 35 (Pt 3):194.
27. Park AH, Wilson MA, Stevens PT, et al. Identification of hearing loss in pediatric patients with Down syndrome. *Otolaryngol Head Neck Surg* 2012; 146:135.
28. Tedeschi AS, Roizen NJ, Taylor HG, et al. The prevalence of congenital hearing loss in neonates with Down syndrome. *J Pediatr* 2015; 166:168.
29. Roizen NJ, Wolters C, Nicol T, Blondis TA. Hearing loss in children with Down syndrome. *J Pediatr* 1993; 123:S9.
30. Karlsson B, Gustafsson J, Hedov G, et al. Thyroid dysfunction in Down's syndrome: relation to age and thyroid autoimmunity. *Arch Dis Child* 1998; 79:242.
31. Tüysüz B, Beker DB. Thyroid dysfunction in children with Down's syndrome. *Acta Paediatr* 2001; 90:1389.
32. Purdy IB, Singh N, Brown WL, et al. Revisiting early hypothyroidism screening in infants with Down syndrome. *J Perinatol* 2014; 34:936.
33. van Trotsenburg AS, Vulsma T, van Santen HM, et al. Lower neonatal screening thyroxine concentrations in down syndrome newborns. *J Clin Endocrinol Metab* 2003; 88:1512.
34. Van Goor JC, Massa GG, Hirasing R. Increased incidence and prevalence of diabetes mellitus in Down's syndrome. *Arch Dis Child* 1997; 77:186.

35. Lange B. The management of neoplastic disorders of haematopoiesis in children with Down's syndrome. *Br J Haematol* 2000; 110:512.
36. Goldacre MJ, Wotton CJ, Seagroatt V, Yeates D. Cancers and immune related diseases associated with Down's syndrome: a record linkage study. *Arch Dis Child* 2004; 89:1014.
37. McDowell KM, Craven DI. Pulmonary complications of Down syndrome during childhood. *J Pediatr* 2011; 158:319.
38. Breslin J, Spanò G, Bootzin R, et al. Obstructive sleep apnea syndrome and cognition in Down syndrome. *Dev Med Child Neurol* 2014; 56:657.
39. Barankin B, Guenther L. Dermatological manifestations of Down's syndrome. *J Cutan Med Surg* 2001; 5:289.
40. Ostermaier K. Down syndrome: Management, dostupno na: <https://www.uptodate.com/contents/down-syndrome-management> (19.4.2020.)
41. Bovicelli L, Orsini LF, Rizzo N, et al. Reproduction in Down syndrome. *Obstet Gynecol* 1982; 59:13S.
42. Comans-Bitter WM, de Groot R, van den Beemd R, et al. Immunophenotyping of blood lymphocytes in childhood. Reference values for lymphocyte subpopulations. *J Pediatr* 1997; 130:388.
43. Rojić Putarek N, Malčić I. Epidemiologija prirođenih bolesti srca u Hrvatskoj multicentrična nacionalna studija, 1995-2000. *Liječ Vjesn.* 2003; 125: 232-241.
44. Fleishman C. Clinical manifestations, pathophysiology, and diagnosis of atrioventricular (AV) canal defects, dostupno na: <https://www.uptodate.com/contents/clinical-manifestations-pathophysiology-and-diagnosis-of-atrioventricular-av-canal-defects> (19.4.2020.)
45. Mardešić D, i sur. *Pedijatrija*. 7. dopunjeno izd. Zagreb: Školska knjiga; 2003.

46. MKB 10 klasifikacija, deseta revizija, Medicinska naklada Zagreb, 2012.
47. Hay WW, Deterding RR, Levin MJ, Abzug MJ. Current Diagnosis & Treatment Pediatrics. 22. izd. New York, Chicago, San Francisco, Athens, London, Madrid, Mexico City, Milan, New Delhi, Singapore, Sydney, Toronto: Mc Graw Hill Education Medical, 2014.
48. Sadler, T. V. Langman's medical embryology; Krvožilni sustav 162-170., 171-175.; 2012.
49. Hoffman JI. Incidence of congenital heart disease: I. Postnatal incidence. *Pediatr Cardiol* 1995; 16:103.
50. Piccoli GP, Wilkinson JL, Macartney FJ, et al. Morphology and classification of complete atrioventricular defects. *Br Heart J* 1979; 42:633.
51. Rastelli G, Kirklin JW, Titus JL. Anatomic observations on complete form of persistent common atrioventricular canal with special reference to atrioventricular valves. *Mayo Clin Proc* 1966; 41:296.
52. Bharati S, Kirklin JW, McAllister HA Jr, Lev M. The surgical anatomy of common atrioventricular orifice associated with tetralogy of Fallot, double outlet right ventricle and complete regular transposition. *Circulation* 1980; 61:1142.
53. Gelb B.D, Chung W.K. Complex Genetics and the Etiology of Human Congenital Heart Disease. *Cold Spring Harb Perspect Med*. 2015; 4 (7): 1-16.
54. Van Mierop LH, Alley RD, Kausel HW, Stranahan A. The anatomy and embryology of endocardial cushion defects. *J Thorac Cardiovasc Surg* 1962; 43:71.
55. Defects in cardiac septation. Atrioventricular Septal Defects. In: *Echocardiography in Pediatric Heart Disease*, 2nd ed, Snider AR, Ritter SB, Serwer GA (Eds), Mosby, 1997. p.281.

56. Anderson RH, Baker EJ, Ho SY, et al. The morphology and diagnosis of atrioventricular septal defects. *Cardiology in the Young* 1991; 1:290.
57. Reeder GS, Danielson GK, Seward JB, et al. Fixed subaortic stenosis in atrioventricular canal defect: a Doppler echocardiographic study. *J Am Coll Cardiol* 1992; 20:386.
58. Van Praagh SV. Cardiac malpositions and the heterotaxy syndromes. In: Nadas' *Pediatric Cardiology*, 2nd ed, Keane JF, Lock JE, Fyler DC (Eds), Saunders Elsevier, Philadelphia 2006. p.675.
59. Wang, Yichia, Huang, Chi-Hsiang. (2012). Intraoperative Transesophageal Echocardiography for Congenital Heart Disease. 10.13140/2.1.2628.7048.
60. Korenberg JR, Bradley C, Disteché CM. Down syndrome: molecular mapping of the congenital heart disease and duodenal stenosis. *Am J Hum Genet* 1992; 50:294.
61. Barlow GM, Chen XN, Shi ZY, et al. Down syndrome congenital heart disease: a narrowed region and a candidate gene. *Genet Med* 2001; 3:91.
62. Yıldırım G, Gungorduk K, Yazıcıoğlu F, et al. Prenatal diagnosis of complete atrioventricular septal defect: perinatal and neonatal outcomes. *Obstet Gynecol Int* 2009; 2009:958496.
63. Machado MV, Crawford DC, Anderson RH, Allan LD. Atrioventricular septal defect in prenatal life. *Br Heart J* 1988; 59:352.
64. Silverman NH, Zuberbuhler JR, Anderson RH. Atrioventricular septal defects: cross-sectional echocardiographic and morphologic comparisons. *Int J Cardiol* 1986; 13:309.
65. Fournier A, Young ML, Garcia OL, et al. Electrophysiologic cardiac function before and after surgery in children with atrioventricular canal. *Am J Cardiol* 1986; 57:1137.

66. Kuvačić I., Kurjak A., Đelmiš J. i suradnici. Porodništvo. Zagreb: Medicinska naklada; 2009.
67. Ventricular septal defect (VSD), dostupno na: <https://www.mayoclinic.org/diseases-conditions/ventricular-septal-defect/diagnosis-treatment/drc-20353501> (22.4.2020.)
68. Atrial septal defect (ASD) care at Mayo Clinic, dostupno na: <https://www.mayoclinic.org/diseases-conditions/atrial-septal-defect/diagnosis-treatment/drc-20369720> (22.4.2020.)
69. Downov sindrom | Hrvatski zavod za javno zdravstvo, dostupno na: [https://www.hzjz.hr/tag/downov-sindrom/\(25.4.2020.\)](https://www.hzjz.hr/tag/downov-sindrom/(25.4.2020.))

12. Životopis

Lara Kuzmanović rođena je u Zagrebu. Završila je XVI. gimnaziju u Zagrebu nakon čega upisuje Medicinski fakultet Sveučilišta u Rijeci. Za vrijeme studiranja postaje aktivni član studentske udruge FOSS te voditeljica projekta Prevencija kardiovaskularnih bolesti i dijabetesa. U slobodno vrijeme bavi se jahanjem i umjetničkim klizanjem.