

TRANSANALNA ENDOSKOPSKA MIKROKIRURGIJA U LIJEČENJU REKTALNIH NEOPLAZMI NA ZAVODU ZA DIGESTIVNU KIRURGIJU KLINIČKOG BOLNIČKOG CENNTRA RIJEKA

Jakšić, Luciana

Master's thesis / Diplomski rad

2020

Degree Grantor / Ustanova koja je dodijelila akademski / stručni stupanj: **University of Rijeka, Faculty of Medicine / Sveučilište u Rijeci, Medicinski fakultet**

Permanent link / Trajna poveznica: <https://urn.nsk.hr/urn:nbn:hr:184:279819>

Rights / Prava: [In copyright](#)/[Zaštićeno autorskim pravom.](#)

Download date / Datum preuzimanja: **2024-08-09**



Repository / Repozitorij:

[Repository of the University of Rijeka, Faculty of Medicine - FMRI Repository](#)



SVEUČILIŠTE U RIJECI
MEDICINSKI FAKULTET
INTEGRIRANI PREDDIPLOMSKI I DIPLOMSKI
SVEUČILIŠNI STUDIJ MEDICINE

Luciana Jakšić

TRANSANALNA ENDOSKOPSKA MIKROKIRURGIJA U LIJEČENJU
REKTALNIH NEOPLAZMI NA ZAVODU ZA DIGESTIVNU
KIRURGIJU KBC-a RIJEKA

Diplomski rad

Rijeka, 2020.

SVEUČILIŠTE U RIJECI
MEDICINSKI FAKULTET
INTEGRIRANI PREDDIPLOMSKI I DIPLOMSKI
SVEUČILIŠNI STUDIJ MEDICINE

Luciana Jakšić

TRANSANALNA ENDOSKOPSKA MIKROKIRURGIJA U LIJEČENJU
REKTALNIH NEOPLAZMI NA ZAVODU ZA DIGESTIVNU
KIRURGIJU KBC-a RIJEKA

Diplomski rad

Rijeka, 2020.

Mentor rada: Prof. prim. dr. sc. Marko Zelić, dr. med.

Diplomski rad ocjenjen je dana _____ u/na _____

_____, pred povjerenstvom u sastavu:

1. Doc. dr. sc. Đordano Bačić, dr. med. (predsjednik Povjerenstva)
2. Izv. prof. dr. sc. Harry Grbas, dr. med.
3. Izv. prof. dr. sc. Goran Hauser, dr. med

Rad sadrži 25 stranica, 9 slika, 1 tablicu, 27 literaturnih navoda.

Sadržaj

1	UVOD.....	1
1.1	Indikacije za TEM.....	2
1.2	Preoperativna dijagnostika i staging	3
2	SVRHA RADA.....	8
3	ISPITANICI I POSTUPCI	9
3.1	Ispitanici	9
3.2	Metode rada	9
3.3	Obrada podataka	10
4	REZULTATI	11
5	RASPRAVA.....	16
6	ZAKLJUČAK.....	19
7	SAŽETAK.....	20
8	SUMMARY	21
9	REFERENCE	22
10	ŽIVOTOPIS.....	25

Popis skrećenica i akronima

TEM - transanalna endoskopska mikrokirurgija

TES - transanalna ekscizija

TME - totalna mezorektalna ekscizija

APR - abdominoperinealna resekcija

TRUS - transrektalni ultrazvuk

TNM klasifikacija – sustav za određivanje proširenosti tumora. T (*tumour*) – procjena primarnog tumora, N (*node*) – stanje regionalnih limfnih čvorova, M (*metastasis*) – prisutnost udaljenih metastaza

CT - kompjutorizirana tomografija (*Computed Tomography*)

MR - magnetska rezonanca

AJCC/UICC - American Joint Committee on Cancer/Union for International Cancer Control

cTNM - klinička procjena proširenosti tumora

pTNM - patološka procjena proširenosti tumora

CRM - cirkumferencijalni resekcijski rub

NCCN - National Comprehensive Cancer Network

ACG - American College of Gastroenterology

ESMO - European Society for Medical Oncology

1 UVOD

Kolorektalni karcinom je treći najčešće dijagnosticiran karcinom u oba spola, od čega 30% otpada na rektalni karcinom.(1) Rektalni je karcinom nešto češći u muškom spolu. Porast incidencije se zamjećuje u dobi od četrdeset godina, a plato dosiže kod pacijenata u dobi od šezdeset do sedamdeset i pet godina. (2) Proširenje skrining programa diljem svijeta dovelo je do značajnog porasta detekcije rektalnih neoplazmi u ranom stadiju. Također, u posljednjih 30 godina značajno se poboljšala dijagnostika, staging te liječenje karcinoma rektuma. Kao posljedica, javlja se sve veći interes za minimalno invazivne zahvate uz maksimalno očuvanje kvalitete života pacijenata. Jedan od klinički najvažnijih napredaka u ovom polju predstavlja upravo uporaba transanalne endoskopske mikrokirurgije (TEM).(3)

Kao odgovor na tehničke ograničenosti konvencionalne transanalne ekscizije, prof.dr. Gerhard Buess u Tubingenu, Njemačkoj, 1980. godine započinje s razvojem tehnike transanalne endoskopske mikrokirurgije (TEM). U suradnji sa Richard Wolf tvrtkom, dr. Buess razvija specijalizirane instrumente potrebne za izvođenje endoskopske kirurgije transanalnim pristupom.(4) Od uvođenja u kliničku praksu 1983. godine, TEM je revolucionirao tehniku i ishode transanalne kirurgije, u početku kao standard za uklanjanje velikih rektalnih adenoma, zatim kao mogućnost liječenja ranog rektalnog karcinoma te u posljednje vrijeme za liječenje invazivnijih tumora rektuma u kombinaciji sa adjuvantnom i neoadjuvantnom terapijom.(5)

TEM predstavlja minimalno invazivnu tehniku koja uključuje intraluminalnu eksciziju rektalne neoplazme uz upotrebu instrumenata kako bi se održao stabilan pneumorektum te omogućila bolja vizualizacija operativnog polja. Današnji standardi omogućuju ekscizije stijenke pune debljine do 20 cm visine od analnog ruba. Kao prednosti TEM-a navode se iznimno dobra

vizualizacija čitavog rektuma, precizna disekcija te en bloc ekscizija tumora lokaliziranih ne samo u donjem i srednjem, već i u gornjem rektumu. (6)

1.1 Indikacije za TEM

Ekscizija benignih lezija konvencionalnom endoskopijom zna biti izazovna, pogotovo u gornjem rektumu, uz značajne stope recidiva.(7) U odnosu na transanalnu eksciziju (TES), TEM nudi veću vjerojatnost postizanja čiste resekcijske linije, manju fragmentaciju ekscidiranog preparata te manju vjerojatnost recidiva.(8) Stopa recidiva rektalnih adenoma nakon TEM ekscizije je <10%.(9)

Budući da oko 26% endoskopski odstranjenih adenoma na konačnom patohistološkom nalazu pokazuje prisutnost invazivnog karcinoma, preporuča se ekscizija pune debljine za sve pacijente sa rektalnom neoplazmom, čak i u slučajevima benigne preoperativne biopsije, što, za razliku od TEM-a, konvencionalna endoskopska resekcija ne može ponuditi. Današnjim se standardom za liječenje rektalnih adenoma proglašeni nepogodnima za eksciziju konvencionalnom endoskopijom, smatra upravo TEM ekscizija pune debljine stijenke. Tumorski promjer veći od 5 cm se smatra prediktivnim faktorom za lokalni recidiv te se TEM, uz postoperativno praćenje i obradu, pokazao kao sigurno rješenje i kod takvih lezija. (10)

Što se tiče maligniteta rektuma, zlatni standard u liječenju je prednja resekcija sa totalnom mezorektalnom ekscizijom (TME) ili, ukoliko je potrebno, abdominoperinealna resekcija (APR). (11-13) Međutim, radikalna kirurgija je povezana sa značajnom stopom mortaliteta i morbiditeta, a česte su i komplikacije kao genitourinarna i seksualna disfunkcija (30-40%)(14), popuštanje anastomoze (5-17%) te dugotrajan poremećaj funkcije kolona(15) Nadalje, TME često zahtijeva privremenu stomu, a samim time i dodatan zahvat uspostavljanja kontinuiteta kolona.(16) Cilj onkološke kirurgije nije samo radikalni zahvat, već i maksimalno

očuvanje funkcije i kvalitete života pacijenata što postavlja pitanje da li je nekada optimalniji manje radikalni pristup liječenja rektalnog karcinoma, posebno u ranijim stadijima.(17) Uloga TEM-a u liječenju rektalnog karcinoma je kontroverzna zbog nedostatka adekvatne limfadenektomije. Prema današnjim dokazima, sam TEM je, kao kurativan tretman, indiciran u odabranim T1 rektalnim karcinomima.(18) Objavljeno je više studija u kojima se uspoređuje uporaba TEM-a i radikalne kirurgije. Rezultati jedne veće studije pokazuju da je lokalna ekscizija ekvivalentna radikalnom zahvatu u liječenju T0-1N0M0 rektalnog karcinoma, ali ne i za T2 karcinome. Međutim, podskupina pacijenata sa T2N0M0 karcinomom liječena neoadjuvantnom terapijom pokazala je jednake onkološke rezultate kao i oni sa radikalnim zahvatom.(19) Konačno, O'Neill i sur. predlažu sljedeći algoritam za liječenje pacijenata sa rektalnim karcinomom uz pomoć TEM-a (20):

1. za T1N0 bez nepovoljnih konačnih histoloških pokazatelja, dovoljan je samo TEM
2. za T1N0 sa nepovoljnim konačnim histološkim pokazateljima potrebna je i postoperativna kemoradioterapija (ili radikalni zahvat)
3. T2N0 zahtijeva neoadjuvantnu kemoradioterapiju, zatim TEM
4. za T3 ili N1-N3, TEM je prihvatljiv samo kod pacijenata koji zbog lošeg stanja i komorbiditeta ne mogu na radikalni zahvat te kod pacijenata koji odbijaju radikalni zahvat

Iz navedenog slijedi da je za odabir liječenja rektalnih karcinoma najvažnije odabrati prave pacijente, a za to je bitna precizna preoperativna dijagnostika.

1.2 Preoperativna dijagnostika i staging

Cilj preoperativne obrade je utvrditi postojanje udaljenih metastaza, zatim odrediti lokalizaciju tumora unutar rektuma te lokalnu proširenost. Procjena započinje digitorektalnim

pregledom koji može otkriti eventualnu fiksaciju tumora ili ekstramuralnu adenopatiju.(21)

Rigidna proktosigmoidoskopija služi za određivanje udaljenosti tumora od analnog ruba, mobilnost lezije te položaj u odnosu na analni sfinkter. Kolonoskopijom se pregledava postojanje eventualnih sinkronih lezija duž kolona. CT toraksa, abdomena i zdjelice traži potencijalne udaljene metastaze. Magnetna rezonanca (MR) zdjelice sa posebnim protokolom za rektalne neoplazme procjenjuje lokalnu proširenost tumora, a za dubinu invazije koristi se transrektalni endoskopski ultrazvuk (TRUS) (22).

Za određivanje stadija rektalnih neoplazmi koristi se TNM (tumour, node, metastasis) sustav donešen od strane AJCC/UICC (American Joint Committee on Cancer/Union for International Cancer Control) udruge, gdje T predstavlja dubinu zahvaćenosti stijenke tumorom, N postojanje metastaza u limfne čvorove te M postojanje metastaza u druge organe. Zadnje, osmo, izdanje prikazano je u tablici 1.(23)

Tablica 1 TNM klasifikacija kolorektalnog karcinoma AJCC/UICC 8. izdanje (23)

Primarni tumor (T)	
T kategorija	T kriterij
TX	Primarni tumor se ne može procjeniti
T0	Nema dokaza o primarnom tumoru
Tis	Karcinom in situ: intraepitelni ili intramukozni karcinom (zahvaćenost lamine proprije bez širenja u mišićni sloj sluznice)
T1	Tumor prodire u submukozu (kroz mišićni sloj sluznice, ali ne u mišićni dio stijenke)
T2	Tumor prodire u mišićni dio stijenke
T3	Tumor prodire kroz mišićni dio stijenke u perikolorektalno tkivo
T4	Tumor zahvaća visceralni peritonej ili zahvaća okolne organe ili strukture ili prijanja na njih
T4a	Tumor prodire kroz visceralni peritonej (uključujući veliku perforaciju crijeva na mjestu tumora i prodor kroz područje upale do površine visceralnog peritoneja)
T4b	Tumor izravno zahvaća ostale organe ili strukture ili prijanja na njih

Regionalni limfni čvorovi (N)	
N kategorija	N kriterij
NX	Regionalni limfni čvorovi ne mogu se opisati
N0	Bez rasadnica u regionalnim limfnim čvorovima
N1	Rasadnice u 1 – 3 regionalna limfna čvora (tumor u limfnim čvorovima mjeri $\geq 0,2$ mm) ili postojanje tumorskih depozita bez zahvaćenosti limfnih čvorova
N1a	Rasadnice u 1 regionalnom limfnom čvoru
N1b	Rasadnice u 2 – 3 regionalna limfna čvora
N1c	Tumorski depoziti u supserozi, mezenteriju ili neperitonealiziranom, perikoličnom ili perirektalnom/mezorektalnom tkivu bez zahvaćenosti limfnih čvorova
N2	Rasadnice u 4 ili više limfnih čvorova
N2a	Rasadnice u 4 – 6 regionalnih limfnih čvorova
N2b	Rasadnice u 7 ili više regionalnih limfnih čvorova
Udaljene metastaze (M)	
M kategorija	M kriterij
M0	Bez radiološkog ili drugog dokaza udaljenih rasadnica, bez dokaza tumora na udaljenim sijelima ili organima. (Ova kategorija nije određena od patologa.)
M1	Rasadnice u jednom ili više udaljenih sijela ili organa ili rasadnice po peritoneju
M1a	Rasadnice ograničene na 1 organ ili sijelo (jetra, pluća, jajnik, neregionalni limfni čvorovi) bez rasadnica po peritoneju
M1b	Rasadnice u 2 ili više sijela ili organa bez rasadnica po peritoneju
M1c	Rasadnice po površini peritoneja s rasadnicama ili bez njih u drugim sijelima ili organima

cTNM predstavlja kliničku klasifikaciju koja se postavlja prije samog zahvata na temelju preoperativne obrade, dok pTNM predstavlja konačnu patološku dijagnozu koja se dobije nakon zahvata i patohistološke obrade. Klinički staging se uglavnom zasniva na fizikalnom pregledu, dijagnostičkoj biopsiji te radiološkim pretragama kao što su CT, MR i TRUS.(24)

Prema posljednjim saznanjima, za većinu pacijenata sa suspektnim karcinomom rektuma *thin-cut* MR zdjelice je preferirana slikovna metoda za evaluaciju ekstenzije primarnog tumora jer može prikazati dubinu transmuralne invazije, prisutnost suspektnih regionalnih limfnih čvorova, status cirkumferencijalnog resekcijskog ruba (CRM) te invaziju drugih organa i struktura. Novije studije pokazuju da TRUS zapravo nije najprecizniji kod procjene stadija karcinoma rektuma. TRUS se smatra alternativom, pogotovo kod naprednije bolesti gdje može biti ograničen veličinom tumora te nedostatkom dubine za procjenu invazije drugih organa. Za ranije stadije karcinoma rektuma (T1-T2N0) TRUS i MR se smatraju jednako vrijednim. TRUS nudi superiorniju prostornu rezoluciju u odnosu na CT i MR što omogućuje precizniju procjenu dubine invazije. To može biti posebno korisno kod razlikovanja T2 od T3 stadija tumora koji mogu biti nerazlučivi na MR-u. (25,26)

Većina provedenih studija procjenjuje točnost TRUS-a u evaluaciji tumorske invazije rektuma na 81-94%. Međutim, pokazano je da preciznost varira sa stupnjem invazije. Što je stadij tumora niži, to je TRUS precizniji. Tako je u jednoj od provedenih studija TRUS točno procijenio većinu adenoma (87%) te manje od pola T1 tumora (47%). Problem kod TRUS-a je tzv. *overstaging*, odnosno zna pokazati viši stupanj od realnog, i to najčešće kod T2 tumora. Neke studije pokazuju prednost trodimenzionalnog transrektalnog ultrazvuka u odnosu na dvodimenzionalni, pogotovo kod T2 tumora gdje pokazuje manje odstupanja.(27)

Još uvijek je diskutabilno zahtijevaju li svi invazivni rektalni karcinomi (T1 i više) lokalni staging jer cT1 lezije imaju nizak rizik limfatične metastaze (<2%). (25) Zbog navedenog NCCN (National Comprehensive Cancer Network) predlaže samo opservaciju kod jednostrukih potpuno reseciranih pedunkularnih polipa sa invazivnim T1 karcinomom koji imaju povoljne histološke značajke te čisti resekcijski rub.(26). Druge grupe eksperata, kao što su Practice

Parameters Committee of the American College of Gastroenterology (ACG) te European Society for Medical Oncology (ESMO), preporučaju MR ili TRUS lokalni staging kod svih pacijenata sa invazivnim tumorom uključujući T1 tumore.(25)

2 SVRHA RADA

Liječenje karcinoma rektuma ovisi ponajprije o stadiju u kojem se nalazi. Transanalna endoskopska mikrokirurgija spada u minimalno invazivne metode te pacijentima omogućava bolju postoperativnu kvalitetu života. Međutim, indikacije su relativno uske te je nužna dobra preoperativna obrada i staging tumora kako bi se pacijentu ponudila najbolja moguća kombinacija liječenja. Svrha ovog rada je procjena točnosti i preciznosti preoperativnog staginga na Zavodu za digestivnu kirurgiju, KBC-a Rijeka, usporedbom kliničkog staginga sa postoperativno dobivenim patološkim stagingom.

3 ISPITANICI I POSTUPCI

3.1 Ispitanici

Istraživanje je provedeno na Zavodu za digestivnu kirurgiju, Klinike za kirurgiju Kliničkog bolničkog centra Rijeka, na pacijentima koji su u razdoblju od 01.01.2013. do 31.12.2018. godine liječeni TEM zahvatom. Glavni kriterij odabira, uz TEM zahvat, je dijagnoza rektalne neoplazme.

Istraživanje je retrospektivno i obuhvaća 102 pacijenta koji zadovoljavaju kriterije. U navedenom razdoblju na Zavodu za digestivnu kirurgiju KBC-a Rijeka, 104 pacijenata je podvrgnuto TEM zahvatu. Od 104 obrađenih pacijenata, njih 102 su obrađivani zbog rektalne neoplazme. Dvoje pacijenata nije imalo kriterije za istraživanje te nisu uvršteni u analizu. Kod jednog pacijenta je pokušao TEM, ali neuspješno, te je zahvat konvertiran na prednju resekciju. Drugi pacijent je bio na TEM zahvatu radi dilatiranja stenozе.

Svi su pacijenti preoperativno bili na rektoskopiji i/ili kolonoskopiji te je određen smještaj tumora u rektumu i veličina. Svi su pacijenti preoperativno procijenjeni kao NOMO, osim jedne pacijentice koja je bila na palijativnom TEM zahvatu uz prisutnu limfokapilarnu invaziju i distalne metastaze.

3.2 Metode rada

Pretraživanjem knjiga protokola na Zavodu za digestivnu kirurgiju KBC-a Rijeka, od 2013. do 2018. godine, dobiveni su datum operacije i osobni podaci pacijenata koji su u navedenom razdoblju bili na TEM zahvatu. Na temelju tih podataka u bolničkom informacijskom sustavu (BIS) KBC-a Rijeka dobiveni su detaljni podaci o indikacijama i samom zahvatu te su odabrani samo oni pacijenti koji su obrađivani zbog rektalne neoplazme. Informacije preuzete iz BIS-a KBC-a Rijeka u svrhu istraživanja su demografski podaci pacijenata (dob, spol pacijenata), datum

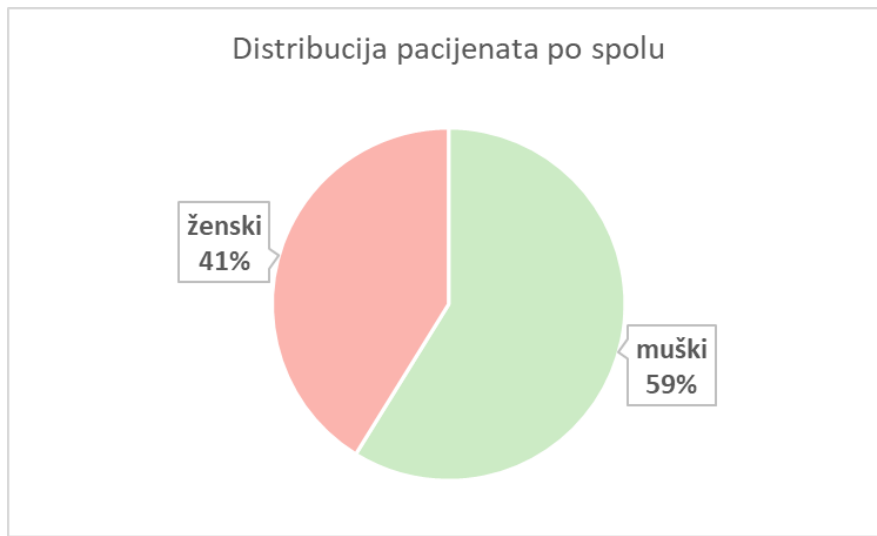
operacije, indikacija za operaciju, preoperativna kolonoskopija, rektoskopija, visina tumora u rektumu, veličina tumora, preoperativna biopsija, TRUS, MR ili CT zdjelice te postoperativna patohistološka analiza.

3.3 Obrada podataka

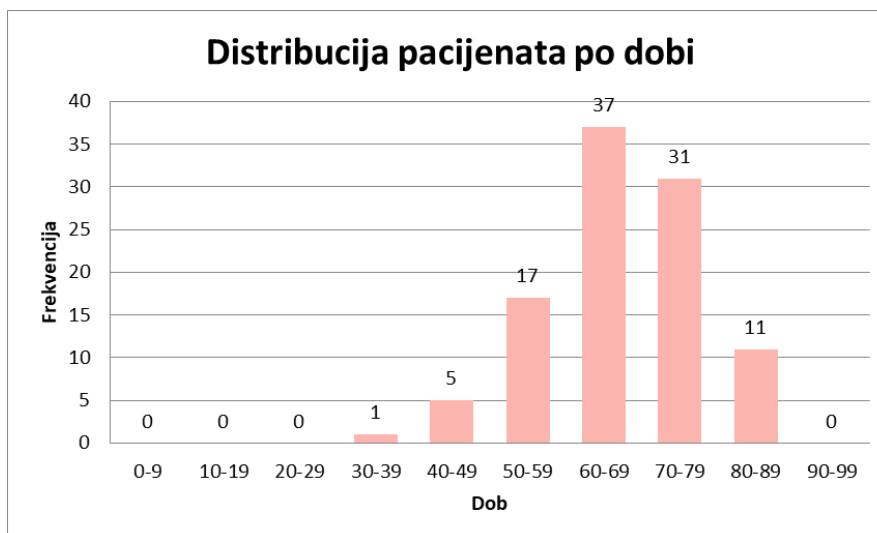
Podaci dobiveni iz BIS-a KBC-a Rijeka organizirani su i obrađeni u Microsoft Office Excell® 2017 programu. Napravljena je distribucija pacijenata po dobi i spolu, prikazan je raspon veličina operiranih lezija, visina u rektumu na kojima su se nalazile, zatim udjeli postoperativnog T staginga kod svih pacijenata i posebno kod onih bez preoperativnog staginga. Nadalje, napravljena je usporedba cTNM-a i pTNM-a uz procjenu p vrijednosti uz pomoć Wilcoxonova testa u programu MedCalc verzija 19.3.1. Prikazan je udio korištenih metoda procjene staginga i njihova uspješnost. Konačno, prikazani su nalazi preoperativne biopsije.

4 REZULTATI

Od 102 pacijenta, 60 je muškog (59%), a 42 ženskog spola (41%). Slika 1 prikazuje spolnu distribuciju u postotcima. Slika 2 prikazuje raspodjelu pacijenata po dobi. Najviše je pacijenata u dobnoj skupini 60-69 godina sa srednjom vrijednosti $66,75 \pm 1,04$. Najmlađi pacijent ima 39 godina, a najstariji 86 godina.

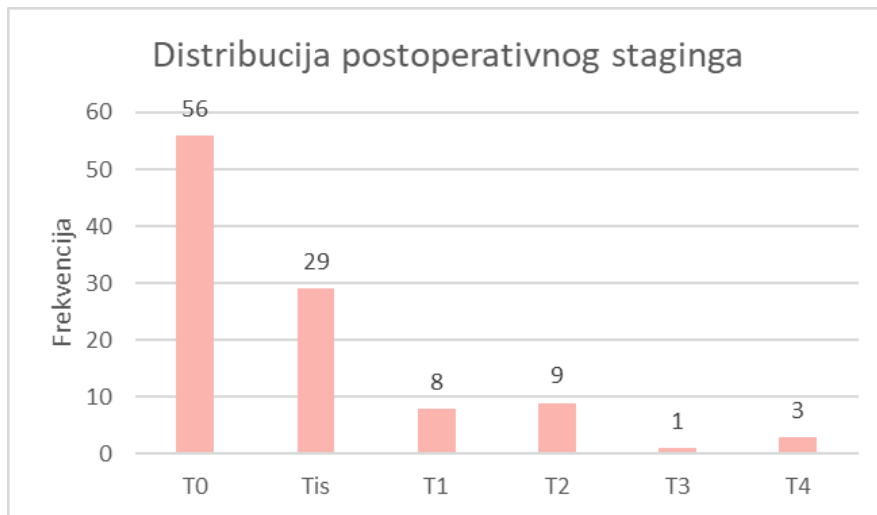


Slika 2 Distribucija pacijenata po spolu



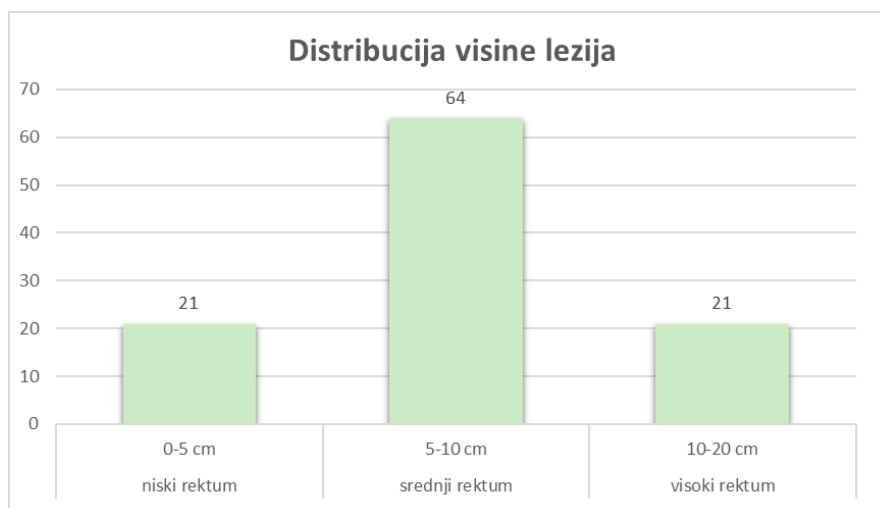
Slika 1 Distribucija pacijenata po dobi

Od 102 pacijenta, njih 4 je imalo po dvije lezije tako da je ukupno 106 rektalnih neoplazmi u analizi. Gledajući konačne nalaze, 56 pacijenata je imalo benigne promjene u smislu adenoma rektuma, kod 29 pacijenata je pronađen *in situ* karcinom, a kod 21 pacijenta je pronađen invazivni karcinom od čega je 8 T1 lezija, 9 T2 lezija, 1 T3 i 3 T4 lezije što prikazuje Slika 3.



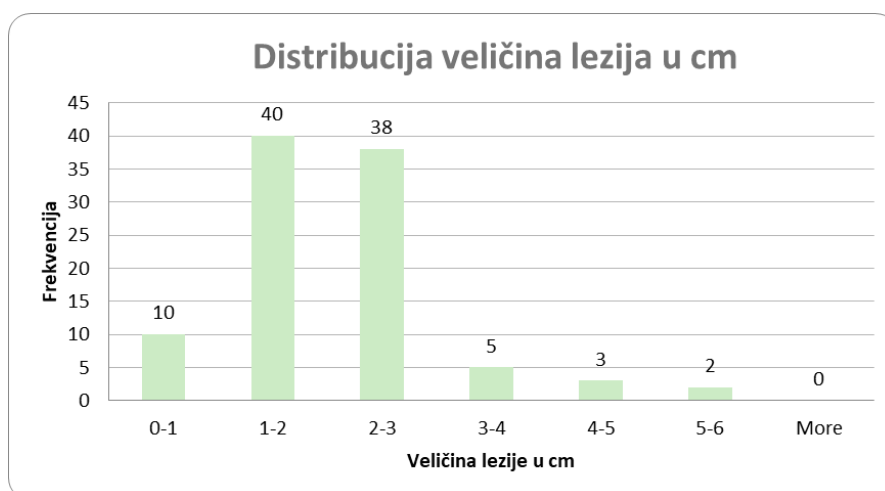
Slika 3 Distribucija postoperativnog staginga

Slika 4 prikazuje raspodjelu lezija po visini u rektumu. Najviše je promjena u srednjem rektumu. Srednja vrijednost visine lezija je $8,22 \pm 0,27$, najniže operirani tumor je na 4 cm od analnog ruba, a najviši na 18 cm.



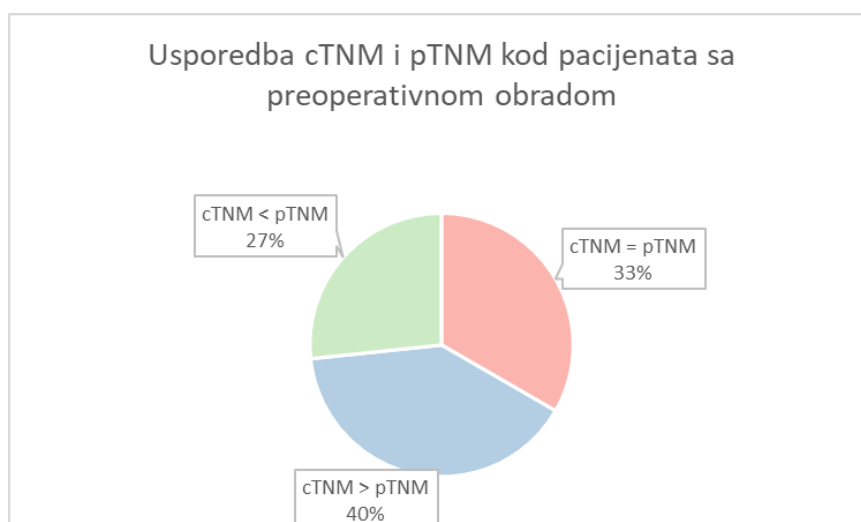
Slika 4 Distribucija visine lezija

Što se tiče veličina lezija, najviše je operiranih neoplazmi, približno 80%, bilo veličine 1-3 cm, a nijedna lezija nije bila veća od 5 cm, što prikazuje slika 5.



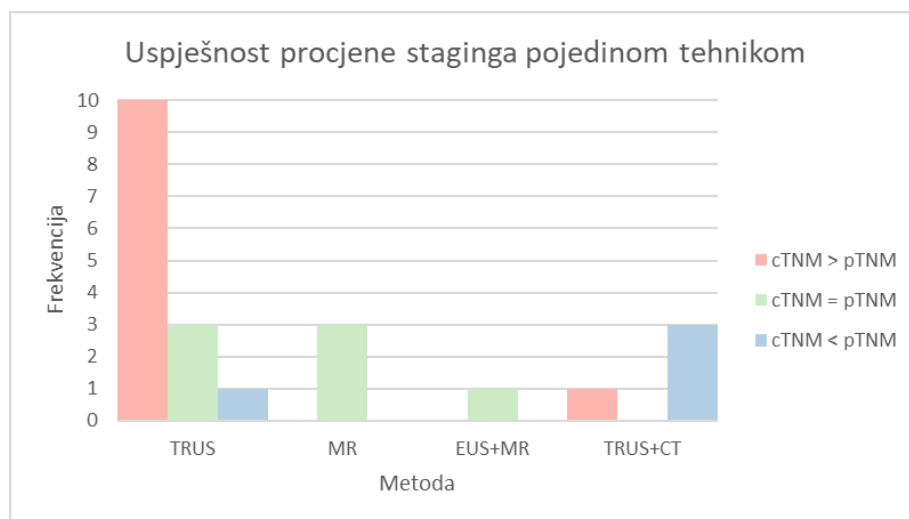
Slika 5 Distribucija veličina lezija u cm

Od 106 operiranih lezija, 30 (28,3%) je imalo preoperativno procjenjen T stadij. Od toga je kod 10 lezija (33%) utvrđen jednak preoperativni i postoperativni staging, 12 lezija (40%) je postoperativno bilo u nižem stadiju, a 8 lezija (27%) na konačnom patohistološkom nalazu pokazuje viši T staging. Navedeno prikazuje slika 6. U 7 od 8 poddijagnosticiranih slučajeva radi se o invazivnom karcinomu, od čega su 4 novootkrivena (3 T2 i 1Tis), još jedan T2, jedan T3 i jedan T4 stadij. Podaci su uvršteni u Wilcoxonov test, te je dobivena p vrijednost od 0,4304.



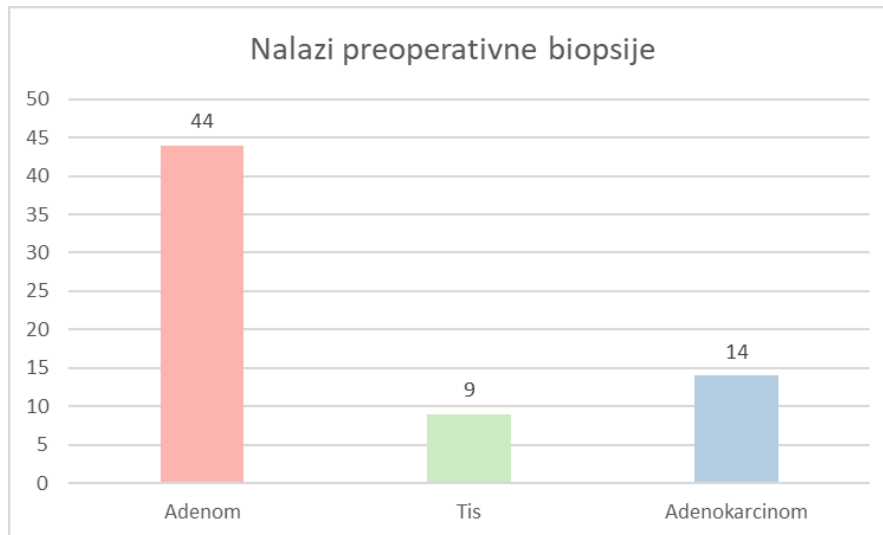
Slika 6 Usporedba cTNM i pTNM kod pacijenata sa preoperativnom obradom

Ukupno dvadeset i dvije lezije su preoperativno bile na nekoj od pretraga za procjenu staginga u KBC-u Rijeka. Slika 7 pokazuje njihovu raspodjelu i točnost u procjeni. Može se uočiti da je najviše korišten TRUS kao samostalna pretraga. Od četrnaest TRUS nalaza, deset je pokazalo viši T stadij od realnog, jedan je pokazao manji stadij, a 3 su bila identična postoperativnom nalazu. MR kao samostalna pretraga je korišten tri puta te je u sva tri pokazao točnost u procjeni T stadija. Kombinacija TRUS-a i MR-a je korištena jedan put uz točnu procjenu staginga. TRUS i CT su kao kombinacija tri puta pokazali manji T stadij od realnog, a jedan put viši.



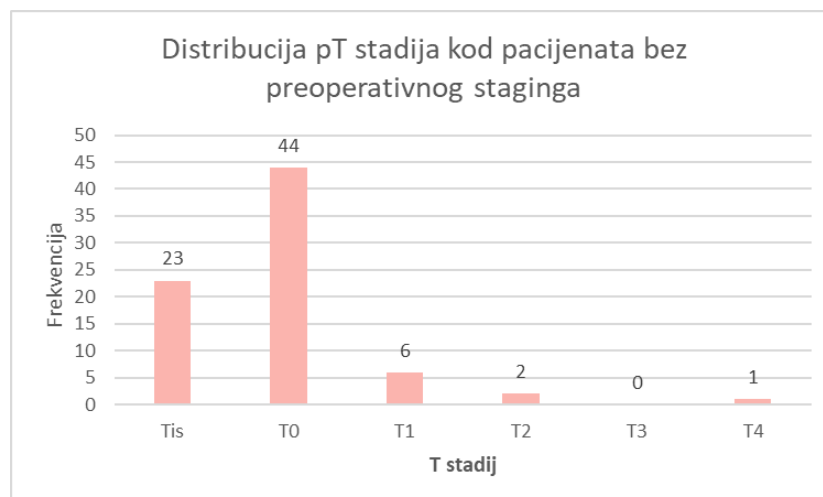
Slika 7 Uspješnost procjene staginga pojedinom tehnikom

Od ukupnog broja lezija, 74 je preoperativno bilo na biopsiji koja je u 44 slučaja pokazala nalaz adenoma, 9 karcinoma *in situ* te 14 adenokarcinoma (slika 8). Ostalih 7 nalaza pokazuje granulacije ili nedostaju potpuni podaci zbog obrade u vanjskoj ustanovi. Od 44 nalaza adenoma na biopsiji, 22 nije prošlo preoperativni staging te je kod samo jednog postoperativno nađen invazivni T1 karcinom. Nadalje, staging nije napravljen ni kod tri od četrnaest adenokarcinoma.



Slika 8 Nalazi preoperativne biopsije

Za 76 lezija nije preoperativno određen staging te je kod istih u 23 lezije postoperativno nađen karcinom *in situ*, a kod 9 invazivni karcinom (6 T1, 2 T2 i 1 T4) što čini 12% od ukupnog broja neobrađenih pacijenata. Navedeno prikazuje slika 9.



Slika 9 Distribucija pT stadija kod pacijenata bez preoperativnog staginga

5 RASPRAVA

Rezultati pokazuju da je incidencija rektalnih neoplazmi kod pacijenata liječenih na Zavodu za digestivnu kirurgiju KBC-a Rijeka podjednaka u oba spola, sa nešto višom incidencijom kod muškaraca. Iz dobne distribucije vidimo da incidencija počinje rasti u dobi od četrdeset godina te dosiže maksimum kod osoba od šezdeset do sedamdeset godina, što se poklapa sa svjetskom epidemiološkom situacijom.

Iako novija literatura navodi TEM kao sigurnu metodu i za lezije veće od 5 cm, nijedna lezija u studiji nije okarakterizirana većom od toga. Iako je najviše operiranih tumorskih tvorbi bilo u srednjem rektumu, visina rektuma, ukoliko nije viša od 20 cm, ni ovdje nije ograničavajući čimbenik za TEM zahvat.

Kao što je navedeno u uvodu, indikacije za transanalnu endoskopsku mikrokirurgiju su uske te se ova metoda uglavnom koristi za adenome koji nisu pogodni za uklanjanje konvencionalnom endoskopijom te niske stadije rektalnih karcinoma. Rezultati ne pokazuju ništa drugačiju situaciju s obzirom da je adenom najčešća dijagnoza na konačnom patohistološkom nalazu sa udjelom nešto višim od 50%. Što se tiče postavljanja same indikacije, veći je broj pacijenata podvrgnut TEM zahvatu bez preoperativne procjene staginga (72%) od onih koji su bili na TRUS-u, MR-u ili CT-u (28%). Razlog leži u činjenici da se na preoperativni staging šalju oni pacijenti za koje se na temelju kolonoskopije ili biopsije sumnja na maligne promjene. Biopsija je tako napravljena za 79 od 106 promjena te je u više od 50 % slučajeva pokazala benigne promjene. Među njima su postoperativno nađena tri slučaja invazivnog karcinoma, među kojima je samo jedan bez preoperativne procjene staginga, dakle bez sumnje na malignost. Iz toga bi se moglo zaključiti da je nalaz benigne promjene na preoperativnoj biopsiji relativno siguran pokazatelj potrebe za preoperativnim stagingom, iako je potreban

oprez s obzirom na 26%-tnu incidenciju invazivnog karcinoma kod endoskopski uklonjenih adenomatoznih promjena. Na biopsiji je četrnaest nalaza pokazalo promjene u smislu adenokarcinoma, međutim kod tri nije napravljen preoperativni staging.

Iako je najveći broj lezija koje nisu prošle lokalni preoperativni staging, ne uzevši biopsiju u obzir, konačno benigne naravi, kod čak 9 (12%) je pronađen invazivni karcinom što čini oko 8 % od ukupnog broja pacijenata. Među njima je 6 T1 promjena, 2 T2 te jedna T4 promjena koja je bila na TEM zahvatu kao palijaciji. Kao što je navedeno u uvodu, incidencija invazivnog karcinoma kod endoskopski odstranjenih adenomatoznih promjena bez preoperativnog staginga ide do 26%, tako da brojka od 12 % nije zabrinjavajuća.

Glavni cilj istraživanja je procjena uspješnosti preoperativnog staginga. Ukoliko usporedimo klinički T staging sa patohistološkim, dobijemo da je samo trećina nalaza bila precizna (33%). Nešto je manji postotak (27%) cTNM-a koji je procijenjen nižeg stupnja od realne situacije, a najveći je broj tzv. *overstaginga* (40%), odnosno preoperativne pretrage koje pokazuju viši T stadij od onog na konačnom patohistološkom nalazu. P vrijednost koja iznosi 0,4304 pokazuje da ova nepodudarnost nalaza nije statistički značajna. Problem kod podcijenjenog stadija je u tom što postoji mogućnost da se zbog krivo procijenjenog stadija pacijent liječi krivim terapijskim pristupom. U ovom slučaju pronađene su četiri T2 lezije, jedna T3 i jedna T4 čiji cTNM je pokazao niži stadij od pTNM-a te sve zahtijevaju potencijalno drugačiji pristup liječenju opisan u uvodu.

Uspoređujući nalaze sa literaturom, ovako visoka stopa *overstaginga* može se pripisati činjenici da je na Zavodu za digestivnu kirurgiju Rijeka najčešće korišten TRUS kao jedina metoda procjene staginga. S obzirom da je MR korišten samo četiri puta, od toga tri puta kao samostalna metoda i jedanput u kombinaciji s TRUS-om, zbog malog uzorka je nemoguće

statistički usporediti obje metode. Ono što se može uočiti je visoka stopa *overstaginga* (70%) kod uporabe TRUS-a. Iako se sto postotna točnost MR-a poklapa sa literaturnim navodima o MR-u kao metodi prvog izbora, uzorak je premalen da bi na temelju ove analize mogli govoriti o njegovoj preciznosti.

MR se prema novim saznanjima smatra preciznijom metodom za procjenu rektalne invazije, međutim i MR i TRUS imaju svoje prednosti i nedostatke. Glavni nedostatak MR-a u KBC-u Rijeka je njegova cijena i ograničena dostupnost. Iako se za procjenu niskih stadija rektalnih neoplazmi MR i TRUS, prema nekim izvorima, smatraju jednakopravnim, ovdje možemo uočiti značajnu nepreciznost TRUS-a kao samostalne metode. Jedna od mogućnosti uzroka takvih rezultata je subjektivnost TRUS-a kao metode, drugim riječima, nalaz uvelike ovisi o osobi koja ga provodi.

S obzirom da se ovo istraživanje bazira na relativno malom uzorku, što je i njegov glavni nedostatak, predlažem u budućnosti kontrolirano istraživanje na većem broju ispitanika.

6 ZAKLJUČAK

Transanalna endoskopska mikrokirurgija se na Zavodu za digestivnu kirurgiju, Klinike za kirurgiju KBC-a Rijeka, u najvećem broju koristi za eksciziju benignih i premalignih promjena koje nije bilo moguće odstraniti konvencionalnom endoskopijom dok je broj operiranih invazivnih karcinoma rektuma daleko manji. To je razlog relativno malog broja ispitanika sa preoperativnom procjenom staginga. Ono što se može uočiti je značajna razlika procijenjenog lokalnog staginga i stvarnog staginga dobivenog konačnim patološkim nalazom, što se može pripisati korištenju TRUS-a kao najčešće metode procjene staginga. Potrebna su daljnja istraživanja na većem broju ispitanika kako bi se utvrdila značajnost i vjerodostojnost ovih rezultata te procijenila potreba za unapređenjem metoda procjene staginga. Na taj način bi bili sigurni da je pacijentima pružena najbolja moguća metoda liječenja uz optimalizaciju TEM-a kao metode u usponu.

7 SAŽETAK

Cilj rada: Transanalna endoskopska mikrokirurgija u posljednje vrijeme dobiva sve više na važnosti te se uzdiže kao minimalno invazivna metoda koja odabranim pacijentima s rektalnim neoplazmama može ponuditi izlječenje uz maksimalno očuvanje kvalitete života. Da bi se iskoristio maksimalan potencijal ove metode, nužno je pravilno postavljanje indikacije što se postiže preciznom preoperativnom procjenom staginga. Cilj ovog rada je procjena uspješnosti staginga na Zavodu za digestivnu kirurgiju Klinike za kirurgiju, KBC-a Rijeka.

Materijali i metode: Retrospektivno je analizirana dokumentacija za petogodišnje razdoblje od 2014. do kraja 2018. godine. Odabrani pacijenti su oni koji su, u navedenom razdoblju, bili na TEM zahvatu uz rektalnu neoplazmu kao indikaciju za zahvat. Podaci su organizirani i obrađeni u Microsoft Excel Office 2017 programu te MedCalc programu verzija 19.3.1.

Rezultati: Najčešća indikacija za TEM zahvat jesu benigne promjene. Preoperativna obrada je provedena kod malog broja pacijenata (28,3%) te je utvrđena značajna razlika cTNM-a i pTNM-a. Najčešće korištena metoda za procjenu staginga je TRUS koji pokazuje značajna odstupanja, poglavito u smislu *overstaginga*. Preoperativna biopsija se pokazala relativno preciznom metodom za određivanje potrebe za preoperativnim stagingom.

Zaključak: Zbog značajnih odstupanja u preciznosti transrektalnog ultrazvuka te relativno malog uzorka za analizu, potrebna su daljnja istraživanja i preispitivanje TRUS-a kao glavne metode za procjenu lokalnog T staginga.

Ključne riječi: TEM, rektalna neoplazma, TRUS, TNM, lokalni staging

8 SUMMARY

Aim: Transanal endoscopic microsurgery is lately getting more importance and is rising as a minimally invasive surgical method that can offer healing with maximal preservation of quality of life to chosen patients with rectal neoplasm. To use the maximal potential of this procedure, setting a precise indication with preoperative staging is of great importance. The aim of this study is the evaluation of preoperative staging at the Clinic for digestive surgery of Clinical Hospital Center Rijeka.

Materials and Methods: Medical documentation for a five year period, between 2014. and 2018., was retrospectively analysed. Patients chosen for this study all had TEM surgery for rectal neoplasm during this period. The data were organised and processed in Microsoft Office Excel 2017 program and MedCalc version 19.3.1.

The results: The most common indication for TEM procedure were benign lesions. A small number of patients had preoperative staging (28,3%) and there is a significant difference between cTNM and pTNM. Transanal ultrasound was the most commonly used method for the assessment of preoperative staging, but it showed significant deviations, especially in the means of overstaging. Preoperative biopsy was shown as a relatively precise method for determining the necessity for preoperative staging.

Conclusion: Because of significant deviations in the precision of transrectal ultrasound and a relatively small sample for the analysis, further studies are needed, as well as reconsideration of transrectal ultrasound as a main local T staging method.

Key words: TEM, rectal neoplasm, transrectal ultrasound, TNM, local staging

9 REFERENCE

1. Bray F, Ferlay J, Soerjomataram I, Siegel R, Torre L, Jemal A. Global cancer statistics 2018: GLOBOCAN estimates of incidence and mortality worldwide for 36 cancers in 185 countries. *CA: A Cancer Journal for Clinicians*. 2018;68(6):394-424.
2. Hrvatska P. MSD priručnik dijagnostike i terapije: Kolorektalni karcinom [Internet]. Msd-prirucnici.placebo.hr. 2020 [cited 17 June 2020]. Available from: <http://www.msd-prirucnici.placebo.hr/msd-prirucnik/bolesti-probave/tumori-probavnog-sustava/kolorektalni-karcinom>
3. Allaix M, Arezzo A, Morino M. Transanal endoscopic microsurgery for rectal cancer: T1 and beyond? An evidence-based review. *Surgical Endoscopy*. 2016;30(11):4841-4852.
4. Buess G. Review: Transanal endoscopic microsurgery (TEM). *J R Coll Surg Edinb*. 1993;239-45.
5. Morino M, Arezzo A, Allaix M. Transanal endoscopic microsurgery. *Techniques in Coloproctology*. 2013;17(S1):55-61.
6. Kim B. Transanal Endoscopic Microsurgery. *Annals of Coloproctology*. 2017;33(1):5-6.
7. Khoury W, Igov I, Issa N, Gimelfarb Y, Duek S. Transanal endoscopic microsurgery for upper rectal tumors. *Surgical Endoscopy*. 2014;28(7):2066-2071.
8. Sakamoto G, MacKeigan J, Senagore A. Transanal excision of large, rectal villous adenomas. *Diseases of the Colon & Rectum*. 1991;34(10):880-885.
9. Guerrieri M, Baldarelli M, de Sanctis A, Campagnacci R, Rimini M, Lezoche E. Treatment of rectal adenomas by transanal endoscopic microsurgery: 15 years' experience. *Surgical Endoscopy*. 2009;24(2):445-449.
10. Bonjer H. *Surgical Principles of Minimally Invasive Procedures*. Cham: Springer International Publishing; 2017.

11. Kapiteijn E, Marijnen C, Nagtegaal I, Putter H, Steup W, Wiggers T et al. Preoperative Radiotherapy Combined with Total Mesorectal Excision for Resectable Rectal Cancer. *New England Journal of Medicine*. 2001;345(9):638-646.
12. Wong R, Tandan V, De Silva S, Figueredo A. Pre-operative radiotherapy and curative surgery for the management of localized rectal carcinoma. *Cochrane Database of Systematic Reviews*. 2007;.
13. Habr-Gama A, Perez R. Non-operative management of rectal cancer after neoadjuvant chemoradiation. *British Journal of Surgery*. 2009;96(2):125-127.
14. Morino M, Parini U, Allaix M, Monasterolo G, Brachet Contul R, Garrone C. Male sexual and urinary function after laparoscopic total mesorectal excision. *Surgical Endoscopy*. 2008;23(6):1233-1240.
15. Morino M, Parini U, Giraudo G, Salval M, Brachet Contul R, Garrone C. Laparoscopic Total Mesorectal Excision. *Annals of Surgery*. 2003;237(3):335-342.
16. Rullier E, Laurent C, Bretagnol F, Rullier A, Vendrely V, Zerbib F. Sphincter-Saving Resection for All Rectal Carcinomas. *Annals of Surgery*. 2005;241(3):465-469.
17. Gilshtein H, Duek S, Khoury W. Transanal Endoscopic Microsurgery: Current and Future Perspectives. *Surgical Laparoscopy, Endoscopy & Percutaneous Techniques*. 2016;26(3):e46-e49.
18. Bach S, Hill J, Monson J, Simson J, Lane L, Merrie A et al. A predictive model for local recurrence after transanal endoscopic microsurgery for rectal cancer. *British Journal of Surgery*. 2009;96(3):280-290.
19. Bhangu A, Brown G, Nicholls R, Wong J, Darzi A, Tekkis P. Survival Outcome of Local Excision versus Radical Resection of Colon or Rectal Carcinoma. *Annals of Surgery*. 2013;258(4):563-571.

- 20.O'Neill CH, Platz J, Moore JS, Callas PW, Cataldo PA. Transanal endoscopic microsurgery for early rectal cancer: a single-center experience. *Dis Colon Rectum* 2017;60:152-60.
- 21.Saclarides T. Transanal Endoscopic Microsurgery. *Clinics in Colon and Rectal Surgery*. 2015;28(03):165-175.
- 22.Monson J, Weiser M, Buie W, Chang G, Rafferty J, Buie W et al. Practice Parameters for the Management of Rectal Cancer (Revised). *Diseases of the Colon & Rectum*. 2013;56(5):535-550.
- 23.Jessup J, Goldberg R, Aware E. *AJCC Cancer Staging Manual*. 2017;(8th):251.
- 24.Ryan D, Rodriguez-Bigas M. Overview of the management of rectal adenocarcinoma. *UpToDate*. 2020;.
- 25.Bleday R, Shibata D, Rosenthal M. Pretreatment local staging evaluation for rectal cancer. *UpToDate*. 2020;.
- 26.NCCN Clinical Practice Guidelines in Oncology [Internet]. *Nccn.org*. 2020 [cited 8 June 2020]. Available from: https://www.nccn.org/professionals/physician_gls
- 27.Delaini G. *Rectal Cancer: New Frontiers in Diagnosis, Treatment and Rehabilitation*. Dordrecht: Springer; 2005.

10 ŽIVOTOPIS

Luciana Jakšić rođena je 02. travnja 1994. godine na otoku Vrgadi, gdje 2000. godine upisuje osnovnu školu „Dr. Blaž Jurišić“. Nakon završetka osnovne škole, upisuje matematičku gimnaziju „Gimnazija Franje Petrića“ u Zadru. 2012. godine upisuje se na Preddiplomski sveučilišni studij Menadžmenta u Zadru. Po završetku prve godine upisanog studija, odustaje od istog te 2014. godine upisuje Integrirani preddiplomski i diplomski sveučilišni studij Medicina u Rijeci. Od akademske godine 2015/2016 do kraja studija, obnaša dužnost demonstratora na Zavodu za Anatomiju. Tijekom ljetnih praznika 2019. godine, volontira na hitnom kirurškom prijemu OHBP-a u Općoj bolnici Zadar.