

Rekonstrukcija dojke

Ćurić, Ena

Master's thesis / Diplomski rad

2020

Degree Grantor / Ustanova koja je dodijelila akademski / stručni stupanj: **University of Rijeka, Faculty of Medicine / Sveučilište u Rijeci, Medicinski fakultet**

Permanent link / Trajna poveznica: <https://um.nsk.hr/um:nbn:hr:184:561079>

Rights / Prava: [In copyright](#)/[Zaštićeno autorskim pravom.](#)

Download date / Datum preuzimanja: **2025-01-13**



Repository / Repozitorij:

[Repository of the University of Rijeka, Faculty of Medicine - FMRI Repository](#)



SVEUČILIŠTE U RIJECI

MEDICINSKI FAKULTET

INTEGRIRANI PREDDIPLOMSKI I DIPLOMSKI

SVEUČILIŠNI STUDIJ MEDICINE



Ena Čurić

REKONSTRUKCIJA DOJKE

Diplomski rad

Rijeka, 2020

SVEUČILIŠTE U RIJECI

MEDICINSKI FAKULTET

INTEGRIRANI PREDDIPLOMSKI I DIPLOMSKI

SVEUČILIŠNI STUDIJ MEDICINE



Ena Ćurić

REKONSTRUKCIJA DOJKE

Diplomski rad

Rijeka, 2020

Mentor rada: doc. dr. sc. Damir Grebić, dr.med.

Diplomski rad ocijenjen je dana _____ u/na _____

_____, pred povjerenstvom u sastavu:

1. doc. prim. dr. sc. Aleksandra Pirjavec Mahić

2. doc. dr. sc. Petra Valković Zujić

3. doc. dr. sc. Manuela Avirović

Rad sadrži 25 stranica, 3 slike, 21 literaturnih navoda.

Zahvala

Zahvaljujem se svom mentoru doc. dr. sc. Damiru Grebiću, dr. med. na pomoći i suradnji tijekom pisanja diplomskog rada.

Zahvaljujem se svojim prijateljima koji su mi bili potpora tokom ovog perioda studiranja i učinili mi ga najljepšim razdobljem u životu.

Najveća zahvala ide mojim roditeljima, bratu te ostatku šire obitelji posebice tetki koji su me podupirali financijski, emocionalno i bez njih ne bih bila tu gdje jesam.

Svakako je tu i zahvala mojoj pokojnoj baki koja nas je napustila prije dvije godine. Brižno je pazila na svaki moj ispit i bila mi potpora od mog rođenja pa sve do studentskih dana.

Hvala Ti draga bako! Počivala u miru!

Posebna zahvala ide mom mentoru s Tajlanda prof. Tumanoonu Panomtumu i cijelom odjelu Plastične i rekonstruktivne kirurgije iz „Rajavithi hospital“ koji su me uspjeli u jedno ljeto naučiti jako puno i približiti mi kirurgiju i olakšati izbor daljnjeg profesionalnog usmjeravanja.

SADRŽAJ RADA

1. UVOD.....	1
1.1. ANATOMIJA I FIZIOLOGIJA DOJKE	1
2. SVRHA RADA.....	3
3. PREGLED LITERATURE NA ZADANU TEMU.....	4
3.1. INDIKACIJE ZA REKONSTRUKCIJU DOJKE.....	4
3.1.1. Kirurgija tumora dojke	4
3.1.2. Kongenitalne anomalije dojke	4
3.1.3. Stečene anomalije dojke	5
3.2. VRSTE REKONSTRUKCIJE.....	5
3.2.1. REKONSTRUKCIJA IMPLANTATIMA	7
3.2.1.1. DIREKTNA REKONSTRUKCIJA IMPLANTATIMA.....	8
3.2.1.2. REKONSTRUKCIJA POMOĆU TKIVNOG EKSPANDERA	9
3.2.2. AUTOLOGNA REKONSTRUKCIJA.....	10
3.2.2.1. REKONSTRUKCIJA REŽNJEVIMA	11
3.2.2.1.1. Rekonstrukcija pomoću Latissimus dorsi mišića (LD rekonstrukcija)	12
3.2.2.1.2. Rekonstrukcija abdominalnim režnjem (TRAM rekonstrukcija).....	13
3.2.3. OSTALE METODE REŽNJEVA I REKONSTRUKCIJE.....	14
3.2.4. REKONSTRUKCIJA AREOLE I BRADVICE	15
3.3. KOMPLIKACIJE.....	16
4. RASPRAVA	17
5. ZAKLJUČAK.....	19
6. SAŽETAK	20
7. SUMMARY	21
8. LITERATURA	22
9. ŽIVOTOPIS.....	25

POPIS SKRAĆENICA I AKRONIMA

BCS- Breast conserving surgery

PMRT- Postmastectomy radiation therapy

ADM- Acelularni dermalni matriks

DTI-Direct-to-Implant

LD- Latissimus dorsi

TRAM-Transverse rectus abdominis muscle

DIEP- Deep inferior epigastric perforator

1. UVOD

Grudi su površinske anatomske strukture smještene u prednjem dijelu trupa. U ženskih osoba one služe kao mliječne žlijezde čija je glavna funkcija proizvodnja izlučivanje mlijeka za prehranu novorođenčeta. Pored ove glavne fiziološke uloge, grudi imaju i važnu funkciju u ženskoj percepciji slike tijela, seksualnosti i samopoštovanja (1). Mnogim ženama grudi simboliziraju ženstvenost, majčinstvo i seksualnu privlačnost. Djelomični ili potpuni gubitak grudi mogu uvelike narušiti ženino samopouzdanje (2). U svijetu medicine dojka je stoljećima bila u središtu pozornosti; ona je bila predmet proučavanja multidisciplinarnih timova jer je to mjesto najčešćeg javljanja karcinoma kod žena. Rak dojke je vodeći uzrok smrti kod žena diljem svijeta s gotovo 1,7 milijuna novih dijagnoza i 521.900 smrti u 2012. godini (3).

1.1. Anatomija i fiziologija dojke

Dojka je organ koji prekriva grudne (pektoralne) mišiće. Ženske grudi izrađene su od specijaliziranog tkiva koje proizvodi mlijeko (žljezdano tkivo) i od masnog tkiva. Količina masti određuje veličinu dojke.

Dio dojke koji proizvodi mlijeko organiziran je u 15 do 20 odjeljaka nazvanih režnjevi. Unutar svakog režnja nalaze se manje građevne jedinice, lobule gdje se proizvodi mlijeko. Mlijeko putuje mrežom sličnih cijevi nazvanih kanalići. Kanalići se spajaju u veće kanale, koji na kraju izlaze iz kože u bradavicu. Tamno područje kože oko bradavice naziva se areola. Vezno tkivo i ligamenti pružaju potporu dojci i daju joj oblik. Osjetilno ju inerviraju živci. Dojka također sadrži krvne žile, limfne žile i limfne čvorove.

Poznavanje anatomije presudno je u planiranju sigurnih intervencija na dojkama i neželjenih

proceduralnih komplikacija. Ključne anatomske strukture dojke uključuju kožu, masnoću, fascijalne slojeve, Cooper-ove ligamente, fibroglandularno tkivo, limfu i neurovaskularne strukture, a sve su smještene preko stijenke prsnog koša. Kod muškaraca je parenhim dojke građen obično samo od masti, nema fibroglandularnog tkiva. Volumen fibroglandularnog tkiva mijenja se s godinama, pri čemu mnoge žene imaju dominantnu masnoću u dojkama nakon menopauze. Embriološki se dojka razvija pod genetskim i hormonskim utjecajem stanica prethodnica kože u periodu od četvrtog do dvanaestog tjedna trudnoće. Ključna opskrba arterijom krvlju dojke proizlazi iz unutarnje torakalne arterije, ali dodatna opskrba arterijskom krvlju dolazi iz interkostalnih i bočnih torakalnih arterija. Venski sustav i limfna drenaža dojke općenito prate arterijsku anatomiju, s prisutnošću varijacija u pojedinim komunikacijskim kanalima između dubokih i površnih venskih i limfnih kanala.

Razvoj i funkcija dojke ovise o hormonima koje stvaraju jajnici, a to su estrogen i progesteron. Estrogen produžuje kanale i tjera ih da stvaraju bočne grane. Progesteron povećava broj i veličinu lobula kako bi se dojka pripremila za prehranu djeteta. Nakon ovulacije, progesteron utječe na rast stanica dojke, a krvne žile se proširuju i pune krvlju(4).

2. SVRHA RADA

Svrha ovog diplomskog rada je opisati metode rekonstrukcije dojke, prednosti i nedostatke svake od njih, moguće komplikacije te opisati same indikacije i stanja koja dovode do potrebe za ovim kirurškim zahvatom.

3. PREGLED LITERATURE NA ZADANU TEMU

3.1. INDIKACIJE ZA REKONSTRUKCIJU DOJKE

3.1.1. Kirurgija tumora dojke

Mastektomija je sastavni dio liječenja raka dojke. Postoje različite vrste: jednostavna mastektomija, modificirana radikalna mastektomija, radikalna mastektomija, mastektomije s poštedom kože i bradavice (skin, nipple sparing mastektomija).

Žene također mogu zatražiti mastektomiju kao preventivnu mjeru ako nose mutaciju gena BRCA1 ili BRCA2 ili ako imaju pozitivnu obiteljsku anamnezu karcinoma dojke.

U svakom slučaju, rekonstrukcija dojke postala je pristupačna mogućnost za one pacijentice koje se podvrgavaju mastektomiji. Može se obaviti odmah po završetku mastektomije ili ga pacijentica može zakazati kasnije kada želi, odnosno kada je spremna za to (1). Mogućnost izvođenja rekonstrukcije nakon mastektomije ovisi i o vrsti karcinoma, o daljnjem protokolu liječenja (primjerice potrebi kemoterapije i zračenja) te općenito o općem stanju same pacijentice kao i eventualnom financijskom trošku. Kod nekih žena prioritet je što prije napraviti rekonstrukciju dok se pojedine odluče fokusirati više na naknadnu kasniju rekonstrukciju (2).

3.1.2. Kongenitalne anomalije dojke

Rekonstrukcija dojke također je metoda za liječenje sljedećih kongenitalnih anomalija: Polandov sindrom, gomoljasta anomalija dojke, pektus excavatum, hipoplazija dojke, polimastija i amastija. Kliničke prezentacije ovih bolesti jako variraju. U rasponu od odsutnog ili hipoplastičnog pektoralnog mišića do nedovoljnog ili previše razvijenog tkiva dojke. Slijedom toga, rekonstruktivni postupci moraju se prilagoditi kako bi što uspješnije ispravili

deformitet. Rekonstrukciju treba provoditi nakon puberteta kada dojka postigne potpuni razvoj. Povećanje sa implantatima osigurava pravilnu simetriju kod pacijentica koji imaju rudimentarno tkivo dojke na zahvaćenoj strani i jednu malu i ne-ptotičnu dojku na zdravoj strani.

Autologna rekonstrukcija se koristi u slučaju da dojka potpuno nedostaje ili za postizanje bolje simetrije (5).

3.1.3. Stečene anomalije dojke

Stečene nepravilnosti dojke obično imaju jatrogeno porijeklo. Stečena amastija može se razviti kao posljedica nepromišljene biopsije rastuće dojke u pubertetu. Ekscizija dijela dojke može dovesti do deformacije ukoliko je dojka u razvoju.

Također, terapija zračenjem za primjerice intratorakalni tumor kod djevojka koje još nisu završile pubertet može rezultirati amastijom. Rekonstruktivna kirurgija, u tim slučajevima, trebala bi se provoditi se nakon završetka rasta dojki, koristeći iste tehnike

opisane iznad. Deformacija dojke također može biti posljedica traumatične ozljede dojke.

Primjerice jaka opekлина lokalizirana na prsima, praćena kontrakturom, također može dovesti do deformiteta. Zbog toga se pacijenti mogu podvrgnuti rekonstrukciji dojke radi popravljjanja neugodnog estetskog izgleda dojke (6).

3.2. VRSTE REKONSTRUKCIJE

Najčešće metode rekonstrukcije dojke su rekonstrukcija implantatima, rekonstrukcija režnjevima ili kombinacija implantata i režnja. Ukoliko se radi o rekonstrukciji nakon tumora može se izvesti odmah po mastektomiji i u tom slučaju govorimo o primarnoj rekonstrukciji,

ili se može izvesti odgođeno (sekundarna rekonstrukcija). Može biti kombinirana sa totalnom mastektomijom ili mastektomijom gdje je sačuvana koža ili bradavica. Kod rekonstrukcije implantatima, implantat je pozicioniran ispod kože i mišića i time daje oblik dojci. Ukoliko se rekonstrukcija radi pomoću režnjeva, koža, masno tkivo i mišići uzimaju se s nekog drugog dijela tijela i od toga se formira dojka. Operacije se mogu izvoditi na više načina. Neke od njih uključuju i više zahvata kako bi rekonstrukcija bila uspješna. Izbor metode rekonstrukcije ovisi o više čimbenika kao što su: želja pacijentice, oblik tijela, opće stanje pacijentice, iskustvo kirurga, količina tkiva koja je uklonjena, ožiljci od operacije, kvaliteta preostale kože i mišića, željena veličina grudi, vrsta daljnje terapije (ukoliko se radi o tumorskoj bolesti) te ukoliko je pacijentica pušač (izbor pojedinih tipova režnjeva može kod pušačica prouzročiti komplikacije zbog oštećenja mikrocirkulacije) (2).

Rekonstrukcija dojke obično se započne oko tri do devet mjeseci nakon mastektomije. Najjednostavnija metoda rekonstrukcije koristi tkivo dostupno nakon mastektomije i silikonske implantate. Rekonstrukcija dojke doživjela je stalnu evoluciju od uvođenja silikonske gel proteze u ranim 1960-ima. Trenutno ograničenje upotrebe implantata za dojku povećalo je ovisnost o autolognoj rekonstrukciji tkiva (7). Rekonstrukcija dojke na temelju implantata jednostavnija je od autologne i povezana je s manjim rizikom od komplikacija nakon operacije, kraćim bolničkim boravkom i bržim oporavkom. Zbog ovih prednosti postala je najkorištenija metoda na svijetu. Najčešće prijavljivana komplikacija implantata je curenje implantata i naknadna infekcija. No od njihovog prvotnog uvođenja do danas, razvile su se nove poboljšane generacije implantata i trenutno je stopa neuspjeha znatno niža. U svakom slučaju, implantati ne traju cijeli život; oni imaju životni vijek otprilike deset godina, pa bi ih u nekom trenutku trebalo zamijeniti (8). Drugi nedostatak je što većina implantata ne daje osjećaj prirodnih dojki i zato što ne stare kako pacijent postaje stariji te mogu uzrokovati kontralateralnu asimetriju. Kapsularna kontraktura smatra se najneugodnijim

nedostatkom ove metode. Implantati su strano tijelo koji se unosi u organizam te se može javiti imunološka reakcija odbacivanja. Stvori se vezivna kapsula koja prekomjerno zadeblja i uzrokuje deformaciju dojke. Osim toga i zračenje nakon mastektomije (PMRT) može također uzrokovati kapsularnu kontrakturu. Za PMRT je karakteristično zadebljanje i zatezanje kapsule koje može biti bolno i uznemirujuće i može ugroziti estetski rezultat operacije. Kvantificira se pomoću Bakerove skale, u rasponu stupnja I- normalno pojavljivanje dojke do IV. stupnja gdje je dojka tvrda, bolna i nenormalnog izgleda. Da bi se riješio problem, pacijentici se moraju ukloniti stari implantati i potrebno ih je zamijeniti novima. Način da se spriječi kapsularna kontraktura je uporaba acelularnog dermalnog matriksa (ADM) kao potpora implantatu (9,10). Autologna rekonstrukcija dojke uključuje prijenos pacijentovog vlastitog tkiva umjesto dojke. Najčešća mjesta donora su leđa, trbuh, glutealna regija i unutarnji dio bedara. Autologna rekonstrukcija indicirana je kod onih pacijentica koje žele izbjeći implantate i nisu dobar kandidat za rekonstrukciju implantatima. Na primjer, pacijentica koja je podvrgnuta mastektomiji i ozračivanju može imati lošu kožu preostalu za rekonstrukciju implantatima. Prednosti autologne rekonstrukcije su normalan i mekši izgled dojke, održana simetrija i odsutnost kapsularne kontrakture. Glavni nedostaci su duži boravak u bolnici i duže vrijeme oporavka te veći morbiditet (9).

3.2.1. REKONSTRUKCIJA IMPLANTATIMA

Idealan kandidat za rekonstrukciju utemeljenu na implantatu je mršava pacijentica kojoj nedostaje potrebna potkožna masnoća da se izvrši autologna rekonstrukcija. Ova metoda je također pogodna za starije pacijentice i one koji imaju neki zdravstveni problem koji im onemogućuje podvrgnuti se složenijim rekonstruktivnim operacijama. Štoviše, pacijentica treba imati dojke umjerene veličine, s minimalnom ptozom i definitivnim oblikom grudi. Ako je i dojka vrlo mala ili vrlo velika, rekonstrukcija implantatima postaje izazov za kirurga koji

da bi postigao odgovarajuću simetriju, mora operirati i kontralateralnu dojku.

Veći nedostatak tkiva nakon mastektomije ili zračenja smatra se apsolutnom kontraindikacijom za rekonstrukciju implantatima. Relativne kontraindikacije uključuju pretilost, pušenje i bolesti vezivnog tkiva (9,11).

Najčešće vrste implantata koje se koriste u rekonstrukciji dojke su silikonski implantati. Osim silikonskih, ponekad se koriste implantati ispunjeni fiziološkom otopinom soli. Silikonski implantati novije generacije ispunjeni su kohezivnim gelom koji dojci daje prirodan oblik. Implantati također dolaze i u dva osnovna oblika: okrugli i anatomski (2).

Rekonstrukcija na temelju implantata može se izvesti na dva različita načina: direktnom rekonstrukcijom implantatima (DTI) ili rekonstrukcijom u dva koraka pomoću tkivnog ekspandera.

3.2.1.1. DIREKTNA REKONSTRUKCIJA IMPLANTATIMA

Ova metoda pogodna je za pacijentice koje su zdrave i nepušačice i koje imaju dovoljno kože i malenu do umjerenu veličinu grudi. Implantat se postavlja ispod pektoralnog mišića. U početku je DTI izazivao povlačenje mišića pektoralisa, malformaciju implantata i kapsularnu kontrakturu. Izum ADM-ova pomoglo je kirurzima da riješe ove probleme i tako su ADM-ovi sada sastavni dio trenutnih DTI postupaka (10,12).

Preoperativno, kirurzi "obilježavaju" pacijenticu usredotočujući se na odnos linija ispod dojke na obje strane i na bočne strane granice dojke. Pacijentica također prima mišićni relaksans kako bi se olakšala disekcija mišića pektoralisa. Kada podigne mišić, plastični kirurg pravi džep; gornji dio džepa je mjesto na koje će implantat biti postavljen. ADM šiva na stijenkama prsa i on čini donji dio džepa. Kirurg pacijentici postavlja dren i pacijentica dobiva kirurški grudnjak koji mora nositi nekoliko tjedana dok se ne ukloni dren (12).

3.2.1.2. REKONSTRUKCIJA POMOĆU TKIVNOG EKSPANDERA

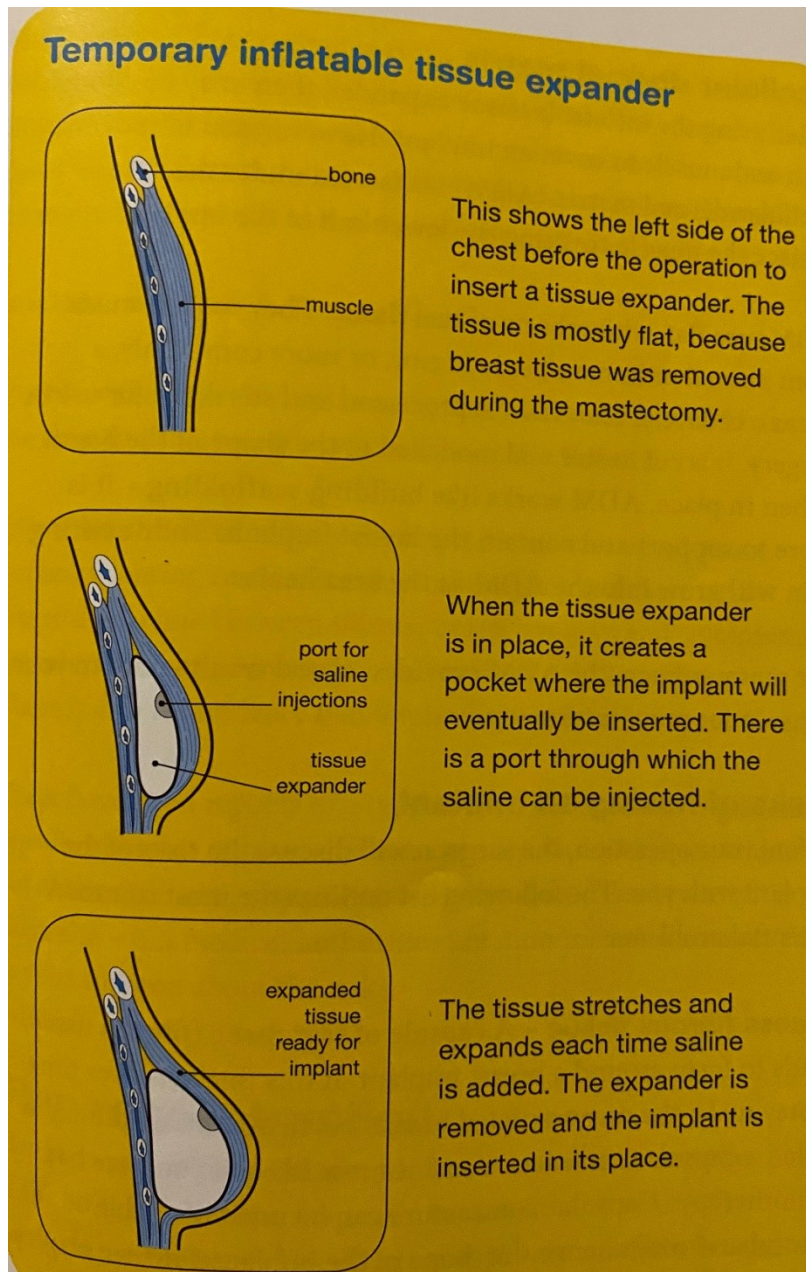
Ova je metoda najčešća rekonstrukcijska metoda na temelju implantata koja je trenutno usvojena. Indicirana je onim bolesnicima koji imaju slabu kožu nakon mastektomije i kod kojih nije moguće izvesti direktnu rekonstrukciju implantatima. Ova metoda također se koristi kao metoda kod sekundarne rekonstrukcije ukoliko pacijentica treba ići na zračenje nakon mastektomije (PMRT).

Prva faza operacije sastoji se u stvaranju potkožnog džepa na koji se postavlja ekspander.

Uređaj se drži na mjestu pomoću postavljenih apsorpcijskih šavova duž linije ispod dojke.

Periprostetski prostor natapa se otopinom antibiotika i implantat se prekriva pektoralnim mišićem. Postavlja se i dren.

Druga faza uključuje izmjenu ekspandera za trajni implantat. Nakon uklanjanja ekspandera tkiva možda će biti potrebna kapsulotomija da bi se stvorilo više prostora za trajni implantat (13). Rekonstrukcija implantatom pomoću tkivnog ekspandera prikazana je na slici 1.



Slika 1. Rekonstrukcija implantatom pomoću ekspandera preuzeto iz Cancer council

Australia Breast Prostheses and Reconstruction A guide for women affected by breast cancer 2015.

3.2.2.AUTOLOGNA REKONSTRUKCIJA

Autologna rekonstrukcija dojke provodi se prema željama pacijentice, iskustvu kirurga i

fizičkim karakteristikama pacijentice. Temelj ovakve rekonstrukcije je prisutnost uredne davajuće regije. Ova je metoda prikladna za one bolesnice koje nisu kandidat za rekonstrukciju implantatima, poput pretilih žena. Uz to, pacijentice koji su podvrgnute PMRT-u mogu imati manjak kože koja je potrebna za rekonstrukciju implantatima te je kod njih autologna rekonstrukcija metoda izbora (10,14).

3.2.2.1. REKONSTRUKCIJA REŽNJEVIMA

Kod rekonstrukcije režnjevima kirurzi koriste mišiće i kožu s drugih dijelova tijela kako bi formirali oblik dojke. Postoji nekoliko metoda ovisno o tome s kojeg dijela tijela se koža i mišić uzima. Ovaj način rekonstrukcije najpogodniji je za žene koje imaju dovoljno masnog tkiva, žene s većim grudima, žene koje nemaju dovoljno kože za rekonstrukciju implantatima te one koje su bile podvrgnute radioterapiji.

Neke od prednosti ove metode su:

- Nema rizika od rupture jer je korišteno vlastito tkivo
- Rekonstrukcija je trajna, jednom kad dojke zacijele moguće su jedino nekakve manje preinake
- Dojke zadržavaju prirodan oblik dugoročno i prilagođavaju se masi tijela

Nedostatci su:


- Operacija traje nekoliko sati i moguća je hospitalizacija duljine oko tjedan dana
- Postoji rizik od infekcije i mogućnost da režanj nekrotizira zbog oštećenja cirkulacije
- Moguće je da ostave više od jednog ožiljka
- Ovisno o tipu režnja, moguće je da će pacijentica trebati i implantat
- Kod TRAM rekonstrukcije moguće je da dođe do hernije (2)

3.2.2.1.1. Rekonstrukcija pomoću Latissimus dorsi mišića (LD rekonstrukcija)

Pacijentice koje su kandidati za rekonstrukciju pomoću LD reznja su one kod kojih je prisutna neka kontraindikacija za rekonstrukciju pomoću mišića trbušnog zida. To su primjerice mršave pacijentice ili one koje su već imale prethodne operacije na prednjem trbušnom zidu. Također ova metoda rekonstrukcije je pogodna i za žene koje žele zatrudnjeti.

Kod ovog oblika rekonstrukcije LD mišić se siječe i miokutani režanj se uz kožu i potkožno masno tkivo prebacuje ispod kože na prsima. Ovaj način rekonstrukcije izvediv je ukoliko nije oštećena krvna opskrba mišića (15).

Rekonstrukcija LD reznjom pokazala se iznimno zadovoljavajućom kod mnogih pacijentica u pogledu prirodnog osjećaja i simetrije dojki. Nedostaci ovog postupka su rizik od puknuća rane, smanjena pokretnost ramena i stvaranje seroma u donorskom području (16). Na slici 2 prikazana je rekonstrukcija pomoću LD reznja.



Slika 2. Rekonstrukcija pomoću LD- reznja preuzeto iz Cancer council Australia Breast Prostheses and Reconstruction A guide for women affected by breast cancer 2015.

3.2.2.1.2. Rekonstrukcija abdominalnim režnjem (TRAM rekonstrukcija)

TRAM rekonstrukcija naziv je za rekonstrukciju koja podrazumijeva režanj napravljen od tkiva i mišića trbuha (abdomena). Mišić koji ovdje ima glavnu ulogu je musculus rectus abdominis. Pomoću njega se rekonstruira oblik dojke. Plastično rekonstruktivni kirurg uzima mišić zajedno s pripadajućom kožom i masnim tkivom i premješta ga u prsa gdje formira oblik dojke. Ova metoda ostavlja veliki ožiljak na truhu kao i na rekonstruiranim dojnama. Moguće je također da će nekoliko tjedana prije samog zahvata biti potreban manji zahvat da bi se povećala krvna opskrba tkivu koje će biti korišteno za rekonstrukciju. To se najčešće odnosi na žene s većim grudima.

TRAM rekonstrukcija se može napraviti na dva načina: režanj na peteljci te slobodan režanj (2).

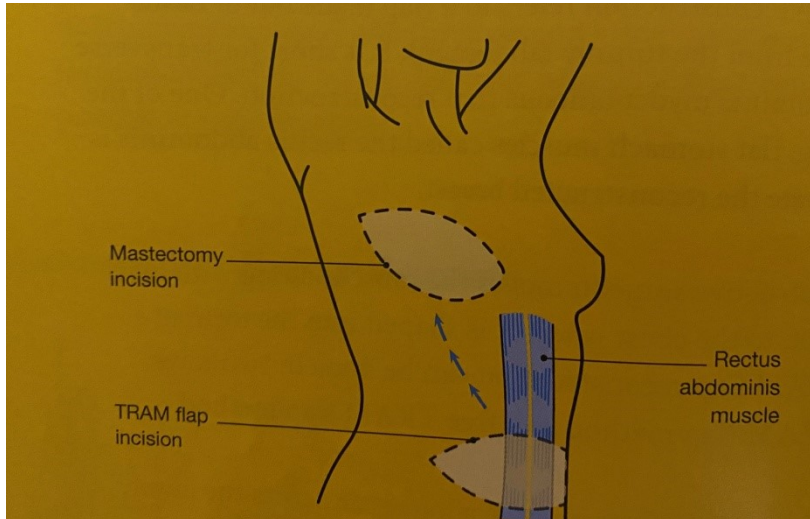
TRAM režanj na peteljci

Kod ove metode mišić ostaje povezan sa svojom originalnom krvnom žilom i provlači se ispod kože od gornjeg abdomena do grudi (2).

Slobodni TRAM režanj

Prilikom stvaranja slobodnog TRAM režnja, rekonstruktivni kirurg koristi mikrokirurške metode kako bi u potpunosti odvojio mišić od njegovih krvnih žila te potom ga spojio na krvne žile na prsima ili ispod ruke. Ova metoda je pogodnija za kreiranje većih grudi. Također je preciznija i daje bolji rezultat, ali duže traje te iziskuje veću stručnost kirurga (2).

Komplikacije TRAM reznjeva uključuju pojavu hernija, gubitak cirkulacije u reznju te nekrozu masnog tkiva. Gubitak cirkulacije i nekroza masnog tkiva češća su kod žena koje puše cigarete. Rekonstrukcija pomoću TRAM reznja prikazana je na slici 3.



Slika 3. Rekonstrukcija pomoću TRAM reznja preuzeto iz Cancer council Australia Breast Prostheses and Reconstruction A guide for women affected by breast cancer 2015.

3.2.3 OSTALE METODE REŽNJEVA I REKONSTRUKCIJE

Još jedna od mogućnosti rekonstrukcije reznjevima je rekonstrukcija pomoću DIEP reznja. DIEP režanj je skraćenica za režanj napravljen pomoću duboke donje epigastrične arterije. Zahvat je puno kompliciraniji od TRAM rekonstrukcije koja je veoma slična. Razlika između ova dva reznja je u tome što se kod DIEP reznja koristi samo koža i masno tkivo prilikom rekonstrukcije. Mišić nije potreban. Prednosti ove metode su brži povratak uobičajenim aktivnostima, manji rizik od hernije. Također je moguća bilateralna konstrukcija što kod TRAM rekonstrukcije nije slučaj. Ukoliko rekonstrukcija pomoću TRAM ili DIEP reznjeva nije metoda izbora, mogu se koristiti i reznjevi s drugih dijelova tijela, primjerice donjeg dijela leđa ili unutarnjeg dijela bedara. Kirurg također može liposukcijom ukloniti masno tkivo s jednog dijela tijela, a potom ga ubrizgati u područje grudi (lipofiling). Također je moguće manje grudi rekonstruirati pomoću mikro reznjeva uzetih s leđa (2).

3.2.4. REKONSTRUKCIJA AREOLE I BRADVICE

Rekonstrukcija bradavice i areola predstavlja posljednju fazu rekonstrukcije dojke. Pomaže dati prirodan izgled dojki i prekriva rane od operacije. Rekonstrukcija bradavica-areola kompleksa može se izvesti kao ambulantno liječenje i pod lokalnom anestezijom. Plastični kirurg mora biti usredotočen na simetriju veličinu, oblik i teksturu (17). Može se izvesti različitim tehnikama. Pomoću kontralateralne bradavice rekonstruira se ona koja nedostaje. Nedostatak ove metode je smanjena osjetljivost na donorskoj strani. Drugi način je rekonstrukcija pomoću lokalnog režnja nazvanog zvjezdasti režanj (18).

Rekonstrukcija areole može se provesti kožnim presatkom ili tetoviranjem. Korištenje presatka invazivnija je metoda, ali daje bolji i prirodniji rezultat. Obično se presadak uzima iz tamnijih dijelova tijela poput unutarnjih prepona. Komplikacije na mjestu donatora su rijetke. Tetoviranje areole je jednostavnije za izvođenje, a može se obaviti i istodobno kad i presađivanje kože. Ponekad je teško uskladiti boju kontralateralne areole i to je čest problem. Neophodna je uporaba sterilnih igala kako bi se rizik od infekcije sveo na minimum (17).

3.3 KOMPLIKACIJE

Kao što svaki operativni zahvat sa sobom nosi rizik od komplikacija, iznimka nije ni operativni zahvat rekonstrukcije dojke. Same komplikacije mogu biti vezane uz anesteziju, infekciju ili postoperativni oporavak. Jedna od glavnih komplikacija koje predstavljaju problem pacijenticama su asimetrija grudi. Nije moguće napraviti potpuno identičnu kopiju preostale dojke uz sav napor i trud kirurga. Postoji mogućnost da će biti razlike u veličini, obliku ili položaju između dvije dojke. Ukoliko pacijentica značajno dobije ili izgubi na kilaži također postoji mogućnost da će jedna od dojki promijeniti veličinu i oblik dok druga neće. Ova komplikacija najčešće je posljedica rekonstrukcije implantatima. Osjet je još jedna bitna stavka koja može varirati. Moguće je da kod rekonstruirane dojke osjet će biti smanjen ili u pretjerano pojačan. Problemi se mogu javiti i prilikom cijeljenja, najčešće oko tjedan dana nakon operacije. Tu je moguće da dođe do infekcije, loše krvne opskrbe ili problema s implantatima. Nužno je svaku infekciju pravovremeno liječiti. Ponekad je potrebno zamijeniti implantate novima. Krvarenje tokom zahvata je uobičajeno, ali svako pretjerano krvarenje u postoperativnom periodu kao i stvaranje velikih hematoma često su indikacija za kiruršku intervenciju. Ožiljci su normalna pojava, a njihova vidljivost ovisi o koži i organizmu pacijentice. Kod nekih će biti neprimjetni dok kod nekih će imati veliku vidljivost. Samo stvaranje i veličina ožiljka ovisi i o metodi rekonstrukcije. Ukoliko se radi metodom rekonstrukcije implantatima nove generacije vjerojatnost je da će ožiljci biti manje vidljivi jer je i rez nešto manji (2).

4. RASPRAVA

Rekonstrukcija dojke predstavlja ključnu komponentu liječenja raka dojke. Ona je usmjerena na ponovno uspostavljanje normalnih odnosa obje dojke nakon mastektomije ili BCS-a. Također to je dostupna opcija za liječenje drugih stanja koja mogu utjecati na strukture dojki. Od urođenih anomalija, poput Polandovog sindroma, gomoljastih anomalija dojke i pectus excavatum, do stečenih abnormalnosti, koje mogu imati jatrogeni uzrok ili nastaju zbog teške traumatske ozljede, a opekline su najčešći slučaj. Prije izvođenja kirurške rekonstrukcije dojke, plastični kirurg i pacijentica moraju uzeti u obzir nekoliko preoperativnih značajki. One uključuju onkološko liječenje, želje i očekivanja pacijentica, tjelesni status i kirurške čimbenike rizika (19). Što se tiče vremena, rekonstrukcija dojke može se provesti u obliku primarne rekonstrukcije ili sekundarne. Kod primarne, rekonstrukcija se izvodi odmah po mastektomiji čime se izbjegava dodatna operacija (1). Sekundarna se izvodi sukladno želji pacijentice ili protokolu liječenja, posebno u slučaju ukoliko je potrebno PMRT. Metode za izvođenje rekonstrukcije dojke uključuju upotrebu implantata, režnjeva (autologno tkivo). Izbor metode ovisi o željama i mogućnostima pacijentice kao i mišljenju i stručnosti rekonstruktivnog kirurga. Rekonstrukcija koja se temelji na implantatu metoda izbora je za mršave pacijentice koje imaju dojke umjerene veličine s minimalnom ptozom. Može se izvesti u jednom ili dva stupnja upotrebom direktno implantata ili s dodatkom ekspandera tkiva. Silikonski gel implantati su najčešće upotrebljavani jer su mekaniji i doimaju se prirodnijima od implantata punjenih fiziološkom otopinom. Rekonstrukcija na temelju implantata je jednostavnija metoda koja ima manji postoperativni rizik i oporavak nakon ove metode je brži. Najčešći nedostaci su infekcije, curenje implantata i kapsularna kontraktura, koja je značajno smanjena otkad se koristi ADM. Autologna rekonstrukcija dojke pogodna je

za one bolesnice koji imaju pogodnu davajuću regiju ili kod pretelih bolesnica s velikim ptotičkim kontralateralnim dojkama kod kojih se teško mogu upotrijebiti implantati. Nadalje, pacijentice koje su podvrgnute PMRT-u možda nemaju potrebnu kožu na prsnom zidu za rekonstrukciju implantatima. Prednosti ove metode su prirodni osjećaj dojke, odsutnost kapsularne kontrakture i zadovoljstvo pacijentica. Zbog toga se smatra zlatnim standardnim postupkom za estetsku rekonstrukciju. Autologna rekonstrukcija podrazumijeva uporabu režnjeva od kojih se najviše koriste LD i TRAM režnjevi. Moguće je rekonstrukcije vršiti i pomoću DIEP režnja ili korištenja tkiva i krvne opskrbe s donjeg dijela leđa i unutrašnjosti bedara. Nedostatci ovih metoda su duži oporavak, mogućnost nastanka hernije prilikom korištenja TRAM režnja i nekroza masnog tkiva. Kod ovakvih rekonstrukcija potrebni su i veća stručnost i znanje kirurga koji izvodi operaciju (15,19,20). Rekonstrukcija bradavice i areole je završna faza rekonstruktivne kirurgije grudi. Daje prirodan izgled dojkama i čini ožiljke manje vidljivim (21).

5. ZAKLJUČAK

Rekonstrukcija dojke važan je dio liječenja pacijentica oboljelih od tumora dojke, ali također se koristi za ispravljanje određenih kongenitalnih i stečenih malformacija. Bitna je ne samo za estetski izgled već i za samu psihu pacijentice jer mastektomija predstavlja gubitak organa što kod pacijentica može dovesti do gubitka samopouzdanja i samopoštovanja.

Postoji više metoda rekonstrukcije, a kirurg u dogovoru s pacijenticom i s obzirom na njezine želje, zdravstveno stanje i mogućnosti određuje koju metodu će koristiti. Među najkorištenijima su metoda rekonstrukcije pomoću implantata, ali u određenim slučajevima rekonstrukcija se vrši pomoću režnjeva autolognim transplantatom.

Po završetku rekonstrukcije dojke najčešće je potrebno rekonstruirati i areole i bradavice.

Kao i kod svakog operativnog zahvata moguće su komplikacije a neke od najčešćih su: asimetrija grudi, problemi sa zacjeljivanjem, krvarenje, kapsularna kontraktura i ožiljci.

Nužno je da se pacijentica pridržava uputa koje dobije od kirurga kako bi se rizik od komplikacija sveo na minimum.

6. SAŽETAK

Rekonstrukcija dojke važan je segment liječenja pacijentica oboljelih od raka dojke, ali također može biti rješenje i za ispravljanje određenih kongenitalnih i stečenih anomalija. Rekonstrukcijom dojke nastoji se napraviti nova dojka koja će izgledom i funkcijom odgovarati prirodnoj te time doprinijeti samoj estetici kao i boljem psihološkom stanju pacijentice. Vrijeme i metodu rekonstrukcije određuje kirurg koji obavlja detaljno pregled pacijenata, uzimajući u obzir njihovo zdravstveno stanje, želje i eventualne komplikacije.

Kirurg može obaviti rekonstrukciju dojke odmah po mastektomiji i takav zahvat zovemo primarna rekonstrukcija ili može biti sekundarna, odnosno odgođena za nekoliko mjeseci ili godina. Metode rekonstrukcije su različite, a operacija uključuje implantate punjene fiziološkom otopinom ili silikonske implantate- punjene gelom, a može uključivati i autolognu rekonstrukciju koja obuhvaća širok spektar režnjeva s abdomena, unutrašnjosti bedara, gluteusa, leđa.

Rekonstrukcija dojke završava rekonstrukcijom areole bradavice.

Ključne riječi: anomalije; implantati; mastektomija; rekonstrukcija bradavice; rekonstrukcija dojke; režanj

7. SUMMARY

Breast reconstruction is an important part of the treatment of patients with breast cancer, but it can also be a treatment of choice for certain congenital and acquired anomalies. Breast reconstruction seeks to create a new breast that will match the appearance and function of the natural one and thus contribute to the aesthetics as well as the better psychological state of the patient. The time and method of reconstruction is determined by the surgeon who performs a detailed examination of the patients, considering their health condition, expectations and possible complications.

Surgeon can preform breast reconstruction immediately after mastectomy and such a procedure is called primary reconstruction or it can be secondary or delayed for several months or years. Reconstruction methods vary and surgery involves implants filled with saline or silicon implants, filled with gel, and may include autologus transplantation that includes a wide range of lobes from the abdomen, inner thighs, gluteus, and back.

Breast reconstruction ends with reconstruction of the nipple areola.

Key words: anomalies; breast reconstruction; flap; implants; mastectomy; nipple reconstruction

8. LITERATURA

1. Guyomard V, Leinster S, Wilkinson M. Systematic review of studies of patients' satisfaction with breast reconstruction after mastectomy. *Breast*. 2007 Dec;16(6):547-67. Epub 2007 Nov 19.
2. Cancer council Australia Breast Prostheses and Reconstruction A guide for women affected by breast cancer 2015.
3. Torre LA, Bray F, Siegel RL, Ferlay J, Lortet-Tieulent J, Jemal A. Global cancer statistics 2012. *CA Cancer J Clin*. 2015 Mar;65(2):87-108.
4. Jesinger Robert A. Breast Anatomy for the Interventionalist; Techniques in Vascular and Interventional Radiology 2014;17(1):3-9.
5. Caouette-Laberge L, Borsuk D. Congenital anomalies of the breast. *Semin Plast Surg*. 2013 Feb; 27(1): 36-41.
6. Michael P. Osborne, Susan K. Boolbol. Breast anatomy and development. In: Jonathan W Pine Jr, Julie Goolsby, Emilie Moyer. *Diseases of the breast: 5th edition*. USA , Wolters Kluwer Health Adis (ESP); 2014:3-14.
7. Carlson, GW. Breastreconstruction. Surgical options and patient selection. *Cancer*,1994 74(1 Suppl), 436-439.
8. Champaneria MC, Wong WW, Hill ME, Gupta SC. The evolution of breast reconstruction: a historical perspective. *World J Surg*. 2012 Apr;36 (4):730-742.
9. Babak J. Mehrara, Alice Y Ho. Breast Reconstruction. In: Jonathan W Pine Jr, Julie Goolsby, Emilie Moyer. *Diseases of the breast: Fifth edition*. USA, Wolters Kluwer Health Adis (ESP); 2014: 536-552.
10. Salzberg CA, Ashikari AY, Berry C, Hunsicker LM. Acellular dermal matrix-assisted direct-to-implant breast reconstruction and capsular contracture: a 13-year experience.

- Plast Reconstr Surg. 2016 Aug;138(2):329-37.
11. Mesbahi AN, McCarthy CM, Disa JJ. Breast reconstruction with prosthetic implants. *Cancer J* 2008 Jul-Aug;14(4):230-5.
 12. Colwell AS. Direct-to-implant breast reconstruction. *Gland Surg.* 2012 Nov;1(3):139-141.
 13. Nahabedian MY. Implant-based breast reconstruction following conservative mastectomy: one-stage vs. two-stage approach. *Gland Surg* 2016 Feb;5(1):47-54.
 14. Murphy BD, Kerrebijn I, Farhadi J, Masia J, Hofer SOP. Indications and Controversies for Abdominally-Based Complete Autologous Tissue Breast Reconstruction. *Clin Plast Surg.* 2018 Jan;45(1):83-91.
 15. Mushin OP, Myers PL, Langstein HN. Indications and Controversies for Complete and Implant-Enhanced Latissimus Dorsi Breast Reconstructions. *Clin Plast Surg.* 2018 Jan;45(1):75-81.
 16. Zhu L, Mohan AT, Vijayasekaran A, Hou C, Sur YJ, Morsy M, et al. Maximizing the Volume of Latissimus Dorsi Flap in Autologous Breast Reconstruction with Simultaneous Multisite Fat Grafting. *Aesthet Surg J.* 2016 Feb;36(2):169-78.
 17. Nimboriboonporn A., Suebwong Chuthapisith Nipple-areola complex reconstruction *Gland Surg.* 2014 Feb; 3(1): 35–42.
 18. Alfano C, Tenna S, Caggiati A. et al. Nipple reconstruction by local flaps: a long-term comparative study between star and skate techniques. *Acta Chir Plast.* 2004;46(4):127-131.
 19. Babak J. Mehrara, Alice Y Ho. Breast Reconstruction. In: Jonathan W Pine Jr, Julie Goolsby, Emilie Moyer. *Diseases of the breast: Fifth edition.* USA, Wolters Kluwer Health Adis (ESP); 2014. p. 536-552.

20. Lohman RF, Langevin CJ, Bozkurt M, et al. A prospective analysis of free flap monitoring techniques: physical examination, external Doppler, implantable Doppler, and tissue oximetry. *J Reconstr Microsurg.* 2013 Jan;29(1):51-6.
21. Alfano C, Tenna S, Caggiati A, et al. Nipple reconstruction by local flaps: a long-term comparative study between star and skate techniques. *Acta Chir Plast.* 2004;46(4):127-131.

9. ŽIVOTOPIS

Ena Ćurić rođena je 12.05.1993. u Slavonskom Brodu. Završila je Osnovnu školu „Antun Mihanović“ u Slavonskom Brodu. Uz redovnu osnovnu školu pohađala je i Osnovnu glazbenu školu „Ivan Zajc“ smjer klavir, te školu stranih jezika „Lingua“- engleski jezik. Srednjoškolsko obrazovanje nastavila je u Gimnaziji Matija Mesić- opći smjer u Slavonskom Brodu. Tokom srednjoškolskog obrazovanja pohađala je i školu glume u Satiričkom kazalištu mladih Sl. Brod. Nakon završene srednje škole upisuje Prirodoslovno matematički fakultet u Splitu- smjer Biologija i kemija. Obrazovanje nastavlja od 2013. na Medicinskom fakultetu u Rijeci- smjer Medicina. Za vrijeme studiranja aktivno sudjeluje u radu studentske udruge CROMSIC, a ljeta 2019. provodi na stručnoj praksi u Bangkoku u bolnici „Rajavithi“ na odjelu Plastične i rekonstruktivne kirurgije. Radila je i praksu u Općoj bolnici Slavonski Brod na odjelima OHBP, Neurologiji i ORL i Plastičnoj kirurgiji glave i vrata. Za vrijeme studija radila je za farmaceutsku tvrtku Solgar. U slobodno vrijeme bavi se sportom i putuje. Aktivno se služi engleskim, španjolskim i njemačkim jezikom i osnovno thai, turskim i talijanskim jezikom.