

# Djelovanje kortikosteroida na upalne promjene crijeva u pokusnom modelu upalne bolesti crijeva

---

Crnojević, Ivana

Master's thesis / Diplomski rad

2020

Degree Grantor / Ustanova koja je dodijelila akademski / stručni stupanj: **University of Rijeka, Faculty of Medicine / Sveučilište u Rijeci, Medicinski fakultet**

Permanent link / Trajna poveznica: <https://um.nsk.hr/um:nbn:hr:184:845833>

Rights / Prava: [In copyright](#) / [Zaštićeno autorskim pravom.](#)

Download date / Datum preuzimanja: **2025-02-17**



Repository / Repozitorij:

[Repository of the University of Rijeka, Faculty of Medicine - FMRI Repository](#)



SVEUČILIŠTE U RIJECI

MEDICINSKI FAKULTET

INTEGRIRANI PREDDIPLOMSKI I DIPLOMSKI

SVEUČILIŠNI STUDIJ MEDICINA

Ivana Crnojević

DJELOVANJE KORTIKOSTEROIDA NA UPALNE PROMJENE CRIJEVA U

POKUSNOM MODELU UPALNE BOLESTI CRIJEVA

Diplomski rad

Rijeka, 2020.godine

SVEUČILIŠTE U RIJECI

MEDICINSKI FAKULTET

INTEGRIRANI PREDDIPLOMSKI I DIPLOMSKI

SVEUČILIŠNI STUDIJ MEDICINA

Ivana Crnojević

DJELOVANJE KORTIKOSTEROIDA NA UPALNE PROMJENE CRIJEVA U

POKUSNOM MODELU UPALNE BOLESTI CRIJEVA

Diplomski rad

Rijeka, 2020.godine

Mentor rada: Prof. dr.sc. IVANA MARIĆ, dr.med.- profesor u trajnom zvanju

Diplomski rad ocijenjen je dana \_\_\_\_\_ u/na \_\_\_\_\_

\_\_\_\_\_, pred povjerenstvom u sastavu:

1. Izv.prof.dr.sc. DIJANA DETEL, dr.med. (predsjednik Povjerenstva)
2. Izv.prof.dr.sc. TAMARA ŠOIĆ-VRANIĆ, dr.med.
3. Izv.prof. dr.sc. MARINA NIKOLIĆ, dr.med.

Rad sadrži 49 stranica, 9 slika, 4 tablice, 26 literaturna navoda.

## ZAHVALA

Posebne zahvale idu mojoj obitelji, prije svega mojoj majci bez čije bi podrške i bezuvjetne ljubavi ovaj put bio puno teži. Hvala joj na svakoj toploj riječi i bodrenju prije ispita i teških trenutaka. Hvala mojim kolegama i prijateljima od kojih sam zaista puno naučila i koji su me oblikovali kao osobu tijekom studija. Hvala svim profesorima, docentima i asistentima što su nesebično dijelili svoja znanja.

Veliko hvala mojoj dragoj mentorici, prof. dr.sc. Ivani Marić, dr.med. na uloženom trudu i pomoći, svakoj toploj riječi i podršci prilikom izrade ovog rada.

Hvala i djelatnicima Zavoda za anatomiju koji su pripomogli u izradi ovog rada.

## POPIS KRATICA

ASCA- od engl. *anti-Saccharomyces cerevisiae Antibodies*

CD- od engl. *Crohn's disease*

CFU- od engl. *colony-forming unit*

CRP- C-reaktivni protein

ECCO- od engl. *European Crohn's and Colitis Organisation*

EFCCA- od engl. *European Federation of Crohn's and Ulcerative Colitis Associations*

H & E- hematoksilin-eozin bojenje

I.M. -intramuskularna primjena lijeka

I.V. – intravenska primjena lijeka

IBD- od engl. *inflammatory bowel disease*

IEC- od engl. *intestinal epithelial cells*

IL-12- od engl. *interleukin-12*

IL-2- od engl. *interleukin-2*

IL-8- od engl. *interleukin-8*

INF- $\gamma$ - *interferon  $\gamma$*

JAMA- od engl. *Journal of American Association*

KKS- kompletna krvna slika

pANCA- od engl. *perinuclear antineutrophil cytoplasmic Antibodies*

SE- sedimentacija eritrocita

TNBS- od engl. *trinitrobenzene sulfonic acid*

TNF- $\alpha$ - od engl. *tumor necrosis factor  $\alpha$*

## Sadržaj

<b>1. UVOD I PREGLED PODRUČJA ISTRAŽIVANJA.....</b>	<b>1</b>
<b>1.1. Kortikosteroidi .....</b>	<b>1</b>
1.1.1. Biosinteza.....	1
1.1.2. Učinci kortikosteroida.....	1
1.1.2.1. Mineralkortikoidni učinci .....	2
1.1.2.2. Glukokortikoidni učinci .....	2
1.1.3. Mehanizam djelovanja na molekularnoj razini .....	5
1.1.4. Farmakokinetika.....	6
1.1.5. Podjela kortikosteroida i sintetski predstavnici.....	6
1.1.5.1. Hidrokortizon (kortizol) .....	6
1.1.5.2. Prednizolon.....	7
1.1.5.3. Metilprednizolon .....	7
1.1.5.4. Triamkinolon .....	7
1.1.5.5. Deksametazon.....	8
1.1.5.6. Betametazon .....	8
1.1.5.7. Fludrokortizon .....	8
1.1.5.8. Deksokortikosteron acetat .....	8
1.1.5.9. Aldosteron .....	9
1.1.6. Indikacije za upotrebu kortikosteroida.....	9
1.1.7. Nuspojave kortikosteroida .....	9
1.1.7.1. Nuspojave mineralkortikoida.....	9
1.1.7.2. Nuspojave glukokortikoida.....	9
<b>1.2. Upalne bolesti crijeva s posebnim naglaskom na Crohnovu bolest.....</b>	<b>12</b>
1.2.1. Epidemiologija Crohnove bolesti.....	12
1.2.2. Etiologija i patogeneza .....	13
1.2.3. Patološke promjene u Crohnovoj bolesti.....	15
1.2.4. Klinička slika Crohnove bolesti .....	16
1.2.5. Dijagnostika .....	19
1.2.6. Liječenje Crohnove bolesti .....	20
<b>2. CILJ ISTRAŽIVANJA.....</b>	<b>24</b>
<b>3. MATERIJAL I METODE.....</b>	<b>25</b>
<b>3.1. MATERIJAL.....</b>	<b>25</b>
<b>3.2. METODE .....</b>	<b>26</b>
<b>4. REZULTATI .....</b>	<b>29</b>
<b>5. RASPRAVA.....</b>	<b>39</b>
<b>6. ZAKLJUČCI.....</b>	<b>42</b>
<b>7. SAŽETAK .....</b>	<b>43</b>
<b>8. SUMMARY .....</b>	<b>44</b>
<b>9. LITERATURA.....</b>	<b>45</b>
<b>10. ŽIVOTOPIS .....</b>	<b>49</b>

## 1. UVOD I PREGLED PODRUČJA ISTRAŽIVANJA

### 1.1. Kortikosteroidi

Nadbubrežna žlijezda je parni endokrini organ koji je smješten na gornjem polu bubrega. Anatomski i funkcionalno podijeljena je u koru i srž. Uloga joj je proizvodnja različitih vrsta hormona. Kora nadbubrežne žlijezde proizvodi steroidne hormone koji pokazuju glukokortikoidnu, mineralkortikoidnu ili androgenu aktivnost. Kada govorimo o pojmu “kortikosteroidi” ili “kortikoidi” tada mislimo na glukokortikoide, mineralkortikoide ili njihove sintetske analoge (1).

#### 1.1.1. Biosinteza

Svi kortikoidi imaju zajedničku steroidnu jezgru (2). Sintetiziraju se u stanicama kore nadbubrežne žlijezde iz kolesterola kao molekule prekursora (1, 3). Regulacija biosinteze je pod utjecam hipofize i hipotalamusa te podliježe mehanizmima negativne povratne sprege.

#### 1.1.2. Učinci kortikosteroida

Učinke kortikosteroida možemo podijeliti na direktne i indirektne ili permisivne. Direktni su posljedica djelovanja samog hormona na ciljna tkiva, dok su indirektni posljedica indukcija ili supresija drugih hormona ili procesa (3). Nadalje, njihove učinke možemo podijeliti na: glukokortikoidne, koji imaju važnu ulogu u regulaciji metabolizma ugljikohidrata, proteina i masti te na mineralkortikoidne koji imaju važnu ulogu u reguliranju tjelesnih tekućina i elektrolita, prvenstveno natrija i kalija (2, 3). Sintetski kortikoidi imaju jednake uloge kao i oni prirodno sintetizirani (2).



## 1. Mineralkortikoidni učinci

Glavni hormon s mineralkortikoidnim učinkom je aldosteron (2). Njegova glavna uloga je djelovanje na distalne tubule bubrega gdje povećava reapsorpciju natrija. Usporedno s tim dolazi do veće ekskrecije kalija i vodika (2,3). Budući da aldosteron potiče sintezu proteina, njegov učinak vidljiv je tek za jedan do dva sata (3).

## 2. Glukokortikoidni učinci

### a) Učinak na metabolizam ugljikohidrata i proteina

Glukokortikoidi potiču glukoneogenezu tako što potiču sintezu glikogena u jetri. U perifernim tkivima kože iskorištavanje glukoze. To dovodi do povišene razine glukoze u krvi odnosno hiperglikemije, rezistencije na inzulin i stanju koje je slično dijabetesu (2, 3). Ipak, u stanju gladovanja održavaju razinu glukoze u krvi koja je potrebna mozgu za normalnu funkciju (3). Nadalje, potiču razgradnju proteina na manje jedinice kao i mobilizaciju aminokiselina iz perifernih tkiva. To dovodi do gubitka mišićne mase, koštane mase, limfolize te stanjenja kože (3). Mobilizirane aminokiseline nastale djelovanjem glukokortikoida jetra koristi u svojim procesima glukoneogeneze pri čemu nastaje višak ureja što uzrokuje negativni balans dušika (3).

### b) Učinak na metabolizam masti

Glukokortikoidi potiču lipolizu, no masno tkivo pokazuje različitu distribuciju osjetljivosti (2). Pri tome, veću osjetljivost na njihovo djelovanje pokazuje centralno masno tkivo. Potkožna tkiva na ekstremitetima gube mast, dok se nakuplja u središnjem dijelu (licu, vratu i ramenima). Pri sistemskom korištenju kortikosteroida ta pojava se definira kao “lice poput mjeseca”, “trup poput bizona”) (2, 3).

c) Utjecaj na metabolizam kalcija

Glukokortikoidi pokazuju učinak i na ravnotežu kalcija. Oni inhibiraju crijevnu apsorpciju kalcija, a potiču njegovo izlučivanje putem bubrega. Dugoročna primjene glukokortikoida ima za posljedicu gubitak kalcija u kostima, odnosno osteoida te stoga potiču razdragnju kosti (2).

d) Učinak na izlučivanje vode

Ovaj učinak ostvaruje se poticanjem sekretorne aktivnosti bubrežnih tubula i ovisan je o aktivnosti natrijskih transportera (2, 3). U nedostatku hidrokortizona, kao i drugih glukokortikoida, ali ne i aldosterona, funkcija glomerularne filtracije ostaje očuvana, no izlučivanje vode je smanjeno što dovodi do intoksikacije vodom (2,3).

e) Učinak na krvožilni sustav

Glukokortikoidi dovode do smanjene kapilarne propusnosti, sudjeluju u održavanju normalnog tonusa arteriola kao i kontraktilnosti miokarda. Imaju indirektni učinak i na sustav renin-angiotenzin-aldosteron te je njihova upotreba zahtjeva poseban oprez kod hipertoničara (3).

f) Učinak na mišićni i skeletni sustav

Normalne vrijednosti ovih kortikosteroida su nužne za održavanje normalne funkcije mišića, a mišićna slabost se javlja kod hiperkorticisma kao i kod hipokorticisma (2,3).

g) Učinak na središnji živčani sustav

Blaga euforija normalna je pojava kod farmakoloških doza kortikosteroida nastala kao direktni utjecaj glukokortikoida na mozak (2). Veće doze dovode do težih nuspojava kao što su pojačana motorna aktivnost, insomnija ili hipomanija. Suprotno tome, njihov nedostatak dovodi do apatije, depresije ili psihoze. Glukokortikoidi su važni i za održavanje normalne razine ekscitabilnosti neurona i utječu na osjetnu percepciju (2, 3).

#### h) Učinak na želudac

Glukokortikoidi potiču lučenje želučane kiseline i pepsina što može potaknuti nastanak nove ulkusne bolesti ili aktivirati već postojeću (2).

#### i) Učinak na limfoidna tkiva i krvne stanice

Glukokortikoidi utječu na brzinu raspodjele limfocita pri čemu veću osjetljivost pokazuju T-limfociti. U normalnom organizmu taj učinak je skroman, no u nekim hematološkim malignim bolestima, primjerice u limfomima pokazuju značajniji učinak te se koriste u terapijskim protokolima (3). Također, potiču koštanu srž na veću proizvodnju eritrocita, trombocita kao i neutrofila, dok smanjuju broj limfocita, bazofila i eozinofila (2, 3).

#### j) Učinak kod upalnog odgovora

Neovisno o mjestu infekcije ili njezinoj jačini, upalna reakcija je suprimirana primjenom glukokortikoida (4). Ovaj učinak je najvažniji u njihovoj kliničkoj primjeni. Djeluju nespecifično i na sve faze upalne reakcije. Smanjuju kapilarnu permeabilnost, lokalno stvaranje eksudata, onemogućuju dolazak upalnih stanica i fagocitnu aktivnost u ranim fazama upale (4, 5). U kasnijim fazama upale imaju utjecaj i na kapilarnu proliferaciju, odlaganje kolagena, fibrocitnu aktivnost kao i na formiranje samog ožiljka. Smanjuju sve lokalne znakove upale (6). Svi nabrojani učinci kortikosteroida su važni, no onaj središnji i najvažniji je ograničavanje dolaska upalnih stanica na mjesto upale i inhibicija fosfolipaze A koja je odgovorna za proizvodnju proupalnih čimbenika (prostaglandina, limfocita) (4, 5, 6). Svakako je važno istaknuti da kortikosteroidi, premda se primjenjuju kod različitih upalnih stanja ne otklanjaju uzroke upale (6). Njihovo djelovanje je simptomatsko i palijativno, a ukoliko predugo traje može biti i opasno (3, 5). Dovode organizam u stanje inducirane immunosupresije te na taj način je organizam nesposoban boriti se protiv uzročnika zaraznih bolesti u slučaju infekcije (4).

### k) Učinak na fetalna pluća

Upotreba glukokortikoida u prematurusa u svrhu strukturalnog i funkcionalnog sazrijevanja pluća našla je svoje mjesto u ginekologiji i opstetriciji. Učinak se ostvaruju putem stimulacije produkcije surfaktanta koji je nužan za razvoj fetalnih pluća (7).

### l) Učinak na imunološke reakcije i alergije

Glukokortikoidi negativno djeluju na normalnu funkciju imunološkog sustava. Suprimiraju alergijske reakcije te druge imunološke reakcije hipersenzitivnosti. U terapijskim dozama oni smanjuju kontakte leukocita sa antigenima koji su bitni za mehanizam nastanka alergijske ili drugih imunoloških reakcija. Također, čini se da suprimiraju otpuštanje IL-1 iz makrofaga, inhibiraju učinak IL-2 na proliferaciju i stvaranje T-limfocita i NK-stanica te interferiraju s procesom proizvodnje i djelovanja brojnih limfokina. To ih čini pogodnim lijekovima za liječenje autoimunih reakcija u slučajevima odbacivanja presatka kod transplantiranih pacijenata (3, 4, 6, 8).

### **1.1.3. Mehanizam djelovanja na molekularnoj razini**

Iako se mnogo istraživalo o točnom mehanizmu djelovanja kortikosteroida, još uvijek nije u potpunosti poznato kako ovi lijekovi ostvaruju sve svoje učinke (2). Glavni način djelovanja čini se, jeste poticanje sinteze proteina koji potom imaju stimulirajući ili inhibirajući učinak. Za ovaj proces potrebno je 30-60 minuta te se može zaključiti da učinci putem ovog mehanizma ne postižu odmah (3, 4). No, učinak koji se postigne traje dulje nego sam steroid (2). Glukokortikoidni receptori široko su rasprostranjeni u našem organizmu, odnosno svaka stanica posjeduje receptor čime je njihovo djelovanje vrlo nespecifično (3, 5). Neki učinci, kao naprimjer inhibicija lučenja ACTH iz hipofize, ostvaruju se puno brže te najvjerojatnije nisu povezani sa sintezom proteina (4).

#### **1.1.4. Farmakokinetika**

Svi prirodni i sintetizirani kortikoidi normalno se apsorbiraju putem gastrointestinalnog sustava (GIT) te su pogodni za oralnu primjenu (2, 3). Dodatkom nekih, u vodi topljivih estera (npr. hidrokortizon hemisukcinat ili deksametazon fosfat) postaju pogodni za upotrebu intravenskim (i.v.) ili intramuskularnim putem (i.m.) gdje brzo postižu zadovoljavajuće koncentracije (4). U plazmi 90 % kortikoida se veže na plazmatske proteina, dominantno su to kortizol-vežući globulin (CBG-transkortin) i albumini (3, 4). Njihova razgradnja prvenstveno se događa u jetri inducirana mikrosomalnim enzimima u tri glavna puta. Važno je reći da su sintetski derivati kortikosteroida dulje prisutni u plazmi i učinak im je duljeg trajanja (4).

#### **1.1.5. Podjela kortikosteroida i sintetski predstavnici**

Kortikosteroide možemo podijeliti na nekoliko različitih načina. Prva podjela, po porijeklu je na one prirodne i sintetske (4). Nadalje, prema načinu primjene možemo ih podijeliti na: topičke (za topičku primjenu na koži, oku ili mukoznim membranama), inhalacijske (djeluju na nosnu sluznicu, sinuse, bronhe ili pluća), peroralne pripravke (za primjenu kroz usta) te na sistemske (primjena putem i.m. injekcija ili i.v. infuzija) (2, 3, 4). Prema jačini djelovanja dijelimo ih na: slabe, umjereno jake, jake te vrlo jake kortikosteroide (4). Po duljini djelovanja opisuju se oni kratkog djelovanja (manje od 12 sati), srednje dugog djelovanja (12-36 sati) te dugog djelovanja (duže od 48 sati) (4).

##### **1. Hidrokortizon (kortizol)**

Ima veoma brz nastup djelovanja, ali vrijeme djelovanja mu je kratko (2, 3). Osim glukokortikoidne pokazuje i mineralkortikoidnu aktivnost. Koristi se kao nadomjesna terapija u endokrinološkim bolestima, najčešće kao per os pripravak (4). Može se koristiti i u akutnim

stanjima kao što su stanja šoka, astmatskog statusa ili u akutnoj adrenalnoj insuficijenciji i tada je to najčešće u bolusima ili i.v. infuzijama (5). Također se koristi kao suspenzija kod ulceroznog kolitisa (5, 6).

## 2. Prednizolon

Ovaj sintetski kortikosteroid je četiri puta potentniji od hidrokortizona, srednje dugog djelovanja sa značajnom glukokortikoidnom aktivnosti (4). U visokim dozama uzrokuje retenciju tekućine, odnosno pokazuje i mineralkortikoidnu aktivnost. Koristi se kod alergijskih reakcija, upalnih stanja i autoimunih bolesti kao i kod malignih oboljenja. Dostupni načini primjene su: per os, i.v., i.m. i topički (3, 4).

## 3. Metilprednizolon

U odnosu na prednizolon pokazuje veći učinak i selektivnost (4). Koristi se u liječenju upalnih bolesti crijeva, posebice ulceroznog kolitisa (2, 4). Pulsne doze u i.v. infuziji koriste se kod rezistentnog reumatoidnog artritisa kao i u reaktivaciji bolesti (5). Osim toga, koristan učinak pokazuje i kod transplantiranih bubrežnih bolesnika. Do sada njegova upotreba u ovim stanjima pokazala je dobre rezultate, a osim toga minimalno suprimira os hipotalamus-hipofiza-nadbubrežna žlijezda (6).

## 4. Triamkinolon

Ovaj kortikosteroid je malo potentniji u odnosu na prednizolon, ali značajno selektivniji glukokortikoid. Može se primjeniti per os, topički ili intraartikularno za liječenje reumatoloških bolesti (4).

## 5. Deksametazon

Jedan je od najpotentnijih dostupnih kortikosteroida. Osim potentnosti, vrlo je selektivan glukokortikoid (4). Nedostatak mu je što značajno suprimira os hipozifa-nadbubrežna žlijezda (3). Koristi se kao protuupalni lijek u autoimunim i alergijskim stanjima kao per os pripravak (4, 8). U hitnim stanjima šoka ili moždanog edema primjenjuje se i i.v. odnosno i.m. Postoje pripravci i za topičku primjenu (4).

## 6. Betametazon

Po svojim svojstvima vrlo je sličan deksametazonu. Indikacije su jednake, kao i načini primjene (2). Oba ova vrlo potentna kortikosteroida pogodna su za stanja moždanog edema gdje je svakako poželjno izbjeći retenciju tekućine (2, 3).

## 7. Fludrokortizon

Za razliku od prethodno navedenih pripravaka, ovaj kortikosteroid pokazuje značajnu mineralkortikoidnu aktivnost (3). Vrlo je potentan te se koristi kao nadomjesna terapija u Addisonovoj bolesti, kongenitalnoj adrenalnoj hiperplaziji i idiopatskoj posturalnoj hipotenziji (2). Koristi se u per os obliku (4). Osim mineralkortikoidne, pokazuje i blagu glukokortikoidnu aktivnost (3).

## 8. Deksokortikosteron acetat

Ovaj kortikosteroid pokazuje isključivo mineralkortikoidnu aktivnost (2). Može se koristiti kao nadomjesna terapija za Addisonovu bolest per os ili sublingvalno (4).

## 9. Aldosteron

Ovo je najpotentniji mineralkortikoid, no u kliničkoj praksi se ne upotrebljava zbog teškog postizanja terapijskih doza kao i slabe biorasploživosti (3, 4).

### 1.1.6. Indikacije za primjenu kortikosteroida

Indikacije možemo podijeliti u dvije velike skupine (4). Prva skupina je hormonsko nadomjesno liječenje u endokrinološkim bolestima (akutna adrenalna insuficijencija, Addisonova bolest, kongenitalna adrenalna hiperplazija) (3,4). Druga skupina indikacija je znatno šira, a uključuje liječenje svih bolesti osim onih endokrinoloških (artritis i osteoartritis, bolesti kolagena, teške alergijske reakcije, autoimune bolesti, astma, infektivne bolesti, bolesti oka, kožne bolesti, upalne crijevne bolesti, moždani edem, maligne bolesti, stanja septičkog šoka, tireotoksikoza, transplantirani bolesnici) (2, 3, 4, 6, 7, 8).

### 1.1.7. Nuspojave kortikosteroida

Nuspojave uslijed dugotrajne primjene kortikosteroida su brojne, često i vrlo opasne. Glavni su razlog zašto se njihova primjena nastoji ograničiti na kraći period kod liječenja kroničnih bolesti. I mineralkortikoidi i glukokortikoidi pokazuju neželjene reakcije (5, 6).

#### 1. Nuspojave mineralkortikoida

Nuspojave vezne za mineralkortikoide u današnje vrijeme dosta su rijetke, budući da su dostupni mnogi pripravci vrlo selektivnih glukokortikoida. Oni dovode do zadržavanja vode i natrija, nastanka edema i hipokalemijske alkaloze (3, 5).

#### 2. Nuspojave glukokortikoida

a) Cushingov habitus: lice poput mjeseca, sužena usta, trup poput bizona s



- abdominalnim tipom pretilosti i tankim ekstremitetima (5)
- b) kožne promjene u vidu tanke i atrofične kože sklone strijama posebno u području bedara i donjeg abdomena. Koža je sklona nastanku masnica i teleangiektazijama. Česta je i pojava hirzuitizma (3, 6)
- c) hiperglikemija i glikozurija te stanje koje može potaknuti nastanak šećerne bolesti (2)
- d) slabost mišića koja posebno zahvaća gornji obruč (5)
- e) upotreba glukokortikoida može maskirati infekcije nekih nisko patogenim oportunističkim uzročnicima, tipa *Candida spp* (6)
- f) usporeno i otežano cijeljenje rana (6)
- g) pojava peptičkih ulkusa. Rizik je veći zbog toga što češće dolazi do krvarenja, a česte su asimptomatske perforacije. Kod pacijenata koji su podvrgnuti terapiji kortikosteroidima zbog većeg lučenja želučane kiseline, češće su i dispeptične tegobe (5)
- h) osteoporoza je veoma česta pojava kod primjene visokih doza kortikosteroida. Osobito je pri tome zahvaćen aksijalni skelet (5). Dolazi do kompresijskih fraktura kralježaka, ali i spontanijih fraktura dugih kostiju (6). Česta je i avaskularna nekroza glave bedrene kosti ili koljenog zgloba. Ukoliko su na rendgenskoj slici prisutni neki od ovih znakova, svakako se preporuča sniziti dozu kortikosteroida. Kao dodatak terapiji poželjno je dodati preparate vitamina D, kalcija, bifosfonata ili hormonsku nadomjesnu terapiju estrogenima odnosno androgenima (3)
- i) posebna opasnost kod dugoročne primjene kortikosteroida je razvoj katarakte. Javlja se češće kod djece nakon višegodišnje primjene kortikosteroida (2, 3)
- j) pojava glaukoma tipična je nakon duge topičke primene kortikosteroida (5)
- k) usporenje rasta kod djece koje se javlja čak i kod primjene malih doza kroz duže

vrijeme. Smatra se da je to izravan utjecaj kortikosteroida na staničnoj razini. S druge strane, visoke doze dovode do kočenja lučenja hormona rasta (5)

l) primjena kortikosteroida tijekom trudnoće je kontroverzna (2, 6). Ukoliko postoji potreba za njihovim uvođenjem, lijek odabira je prednizolon (4). Prolongirana terapija tijekom trudnoće potiče razvoj gestacijskog dijabetesa, preeklampsije i trudnoćom inducirane hipertenzije (6). Također, može dovesti do intrauterinog zastoja rasta, neuroloških anomalija i promjena u ponašanju (7).

m) kortikosteroidi povećavaju pojavu i psihičkih smetnji. Često se uz njihovu primjenu veže pojava blage euforije, insomnije, promjena raspoloženja, ali i manične psihoze. Rjeđe, može se pojaviti i depresija (4, 6).

n) dulje trajanje terapije, ali i primijenjena doza više suprimiraju os hipotalamus-hipofiza-nadbubrežna žlijezda što dovodi do smanjenog lučenja hormona i posljedične atrofije. Javljaju se simptomi kao što su slabost, vrućica, anoreksija, mučnina, posturalna hipotenzija, slabost, bolovi mišića i zglobova i naposljetku reaktivacija bolesti (5, 6).

## **1.2. Upalne bolesti crijeva s posebnim naglaskom na Crohnovu bolest**

Upalne bolesti crijeva (od engl. *Inflammatory bowel disease* - IBD) definiraju se kao imunosno-posredovane kronične bolesti crijeva nedovoljno poznate etiologije (9). Unutar ove skupine bolesti, opisuju se četiri entiteta: Crohnova bolest, ulcerozni kolitis, mikroskopski kolitis te nedeterminirani kolitis (9, 10). Crohnova bolest je kronična, idiopatska upalna bolest crijeva nepoznate etiologije koja može pogoditi bilo koji dio probavnog sustava (11, 12).

Prvi zapisi o simptomima Crohnove bolesti prisutni su još u razdoblju prije Krista te su se spominjali u povijesti više puta (10). Prvi puta ova bolest opisana kao takva i objavljena u časopisu *Journal of American Association (JAMA)*, 1932.godine od strane američkih liječnika: Cronha, Ginsberga i Oppenheimerera (9).

### **1.2.1. Epidemiologija Crohnove bolesti**

Od prvog službenog opisa bolesti, 1932. godine incidencija i prevalencija ove bolesti su u porastu (9,13). Najveća incidencija je u razvijenim, industrijaliziranim zemljama uključujući SAD, Kanadu i Europu, posebice skandinavske zemlje (14). U europskim zemljama incidencija ove bolesti iznosi 0.3-12.7/100 000 stanovnika, u Sjevernoj Americi 0-20.2/100 000 stanovnika, dok je u Aziji 0.4-5/100 000 stanovnika, odnosno značajno je niža. Podatci za Afriku su teško dostupni. Najniža incidencija je u Japanu (15). Prevalencija Crohnove bolesti u svijetu iznosi 10-70/100 000 stanovnika. Prema dostupnim podacima za Republiku Hrvatsku, incidencija iznosi 7/100 000 stanovnika (10). Zabilježene su razlike u incidenciji s obzirom na pripadnost određenoj etničkoj skupini. Židovska populacija naseljena u području Istočne Europe ima 2-4 puta veći rizik u odnosu na ostale grupe koji žive u tom dijelu. Bijela rasa je podložnija nastanku bolesti u odnosu na crnu rasu ili mongoloidnu (15,16). Također, ljudi koji žive u urbanim područjima i gradovima podložniji su razvoju bolesti u odnosu na

one koji žive na selu (13). Viši socioekonomski status se povezuje s većom prevalencijom IBD-a. Crohnova bolest se češće vezuje za mlađu životnu dob, no može oboliti osoba bilo koje životne dobi (14). Postoje dva pika pojavnosti ove bolesti, a to su 2.-4. desetljeće života (15.-35. godine) te 6.-9. desetljeće (55.-80. godine). Omjer oboljelih muškaraca i žena govori nam da Crohnova bolest nije specifična za spol, s neznatnom većim omjerom oboljelih žena, od 50-60% (9,14). Provedena su brojna istraživanja o okolišnim faktorima koje bismo mogli povezati s nastankom Crohnove bolesti (13, 14, 15). Među vodećim i najviše istraženim rizičnim faktorima je pušenje, prije svega aktivno, ali isto tako pasivni pušači imaju povećan rizik pojavnosti bolesti (9). Upotreba antibiotika, posebice u najranijoj životnoj dobi (1.godina života) povećava mogućnost razvoja Crohnove bolesti u djetinjstvu, ali i kasnije u životu (13). S druge strane, dojenje djeluje protektivno, a nagli, prerani prekid dojenja dovodi do povećanog rizika (15). U vezu s nastankom svih tipova IBD-a dovode se brojni crijevni patogeni te infekcije gastrointestinalnog sustava. Uzročnici povezani sa nastankom bolesti su *Salmonella*, *Shigella*, *Campylobacte spp*, *Clostridium difficile* (12). Prehrana, pogotovo ona s visokim udjelom animalnih proteina, šećera, slatke hrane, ulja i loših masti može povećati incidenciju ove bolesti (16). Obiteljska pojavnost bolesti je utvrđena u 5-10% slučajeva. Stoga, možemo zaključiti da genetski faktori imaju isto tako važan utjecaj za razvoj i pojavnost Crohnove bolesti. Studije na blizancima potvrdile su ove teorije (14).

### **1.2.2. Etiologija i patogeneza**

U fiziološkim okolnostima, postoji homeostaza između komenzalne mikrobiote u crijevima, intestinalnih epitelnih stanica (*intestinal epithelial cells, IEC*) i imunoloških stanica unutar tkiva (9). Sve tri komponente funkcioniraju zajedno i tvore “integrirani supraorganizam” (12). Na poremećaj homeostaze mogu utjecati različiti okolišni faktori, genetski čimbenici koji kod predisponirane osobe vode razvoju nenormalne, pretjerane, kronične upalne reakcije

(10). Istraživanja sve više govore u prilog da je Crohnova bolest zapravo neprimjereni odgovor imunološkog sustava u crijevima na autohtonu mikrobiotu sa ili bez komponenti autoimunosti (12). Naime, u crijevima zdravih pojedinaca normalno postoji imunološki sustav koji je odgovoran za obranu od patogenih mikroorganizama, ali isto tako, s obzirom na prisustvo autohtone mikrobiote, mora stvoriti određenu vrstu tolerancije na te vrste mikroorganizama. U upalnim bolestima crijeva, pa tako i u Crohnovoj bolesti čini se da je ta regulacija poremećena (17). Današnja istraživanja sve su više orijentirana na istraživanje gena kandidata koji se povezuju s nastankom bolesti, polimorfizama pojedinih gena za koje se već zna da imaju ulogu u nastanku bolesti ili najnovije sekvencioniranje cijelog genoma (10). Endogena, autohtona mikrobiota koja se nalazi u crijevima svakoga od nas igra izuzetno važnu ulogu u patogenezi nastanka Crohnove bolesti. Crijevna mikrobiota tvori biomasu koja sadrži više od 1000 različitih vrsta bakterija, virusa, archea i protista. Na svaki gram fecesa dolazi  $10^{12}$  CFU (*colony-forming unit*) mikrobiote (12). Njezino stvaranje pod kontrolom je imunološkog sustava domaćina, vanjskih faktora i čini se genetskih čimbenika (npr. NOD2) te je specifična za svakog pojedinca. NOD2 je bio prvi gen koji se doveo u vezu s rizikom za razvoj Crohnove bolesti. Mutacija tog gena se očituje kao abnormalan imunološki odgovor na normalnu crijevu floru i posljedična upalna reakcija (17). Kao još jedan mogući uzrok nastanka Crohnove bolesti je poremećena propusnost crijeva koja dovodi do lakšeg pristupa antigena prisutnih u lumenu do antigen predočnih stanica. Sve to aktivira naš imunološki sustav koji uspješno suprimira upalnu reakciju. U oboljelih postoji gubitak imunotolerancije posredovan T-supresorskim limfocitima i posljedične neograničene upalne reakcije i nekontroliranog imunološkog odgovora (9). Radi se o Th1 odgovoru i citokinima povezanim s njim, a to su IL-2, IL-8, IL-12, TNF-alfa i INF-gama čijim zajedničkim djelovanjem nastaje transluminalna, granulomatozna upala crijeva (12, 14, 17). Zaključno, za sada postoje brojne

teorije o nastanku i razvoju Crohnove bolesti, brojne se još uvijek istražuju, a najprihvatljivije bi bilo reći da je nastanak vjerojatno multifaktorijalan (10, 15).

### **1.2.3. Patološke promjene u Crohnovoj bolesti**

#### a) Makroskopske promjene

Crohnova bolest je transmuralni proces što znači da su zahvaćeni svi slojeva stijenke crijeva (9). Endoskopski, blaži oblici bolesti vidljivi su kao aftozne linearne, površne ulceracije sa sitnim točkastim krvarenjima u sluznici (11). U razvijenijem obliku bolesti, promjene su opsežnije te su vidljive kao stelatne longitudinalne i transverzalne fisure koje markiraju sluznicu koja izgleda kao raspucana zemlja (*eng. cobblestone*) (19). Napredovanjem upalnog procesa, mogu nastati i fistule, apscesi ili u najtežem slučaju slobodna perforacija (17).

Dugotrajna upala dovodi do toga da stijenka crijeva postaje sve deblja, sužena i fibrotična što dovodi do rekurentnih opstrukcija (11). Upalne promjene zahvaćaju serozu koja postaje crvena, zamučena, granuliranog izgleda, a masno tkivo mezenterija se prevlači preko serozne ovojnice što izgleda kao da je omotana masti (*eng. creeping fat*) (11). Skraćenje i upala mezenterija dovodi do stvaranja adhezija i priraslica. Unutar njega mogu se pronaći i uvećani, upalno promijenjeni i mekani limfni čvorovi, ali bez znakova za postojanjem kazeozne nekroze (10,11).

#### b) Mikroskopske promjene

Najranije, mikroskopski vidljive promjene su agregacija granulocita u sluznici bilo kojeg dijela probavnog sustava (17). Napredovanjem bolesti, neutrofilni invadiraju epitel kripti što dovodi do formiranja apscesa u samim kriptama crijeva i njihove destrukcije (19). Za Crohnovu bolest karakteristični su nekazeozni granulomi s orijaškim stanicama. Granulomi se pojavljuju u bilo kojem dijelu crijeva, čak i u onim udaljenim od vidljivih mjesta upale. (19). Prisutni su i u limfnim čvorovima, mezenteriju, peritoneumu, jetri ili gušterači, a

makroskopski su vidljivi kao maleni, mekani čvorići. Iako su patognomonični za Crohnovu bolest, nađu se u svega 50% patohistoloških nalaza te stoga, njihovo odsustvo ne isključuje postojanje Crohnove bolesti (11,17). Ostale histološke karakteristike Crohnove bolesti su limfoidni agregati, obično smješteni dalje od samog mjesta ulceracija, mikroskopski vidljive i oštro ograničene preskakajuće lezije i transluminalna upala s fisurama. U kasnijim fazama bolesti dolazi do atrofije sluznice tankog crijeva, a resice se skraćuju i proširuju (9, 11, 17).

#### **1.2.4. Klinička slika Crohnove bolesti**

Klinička slika Crohnove bolesti je vrlo raznolika (9). Budući da ova upalna bolest crijeva može zahvatiti bilo koji dio probavnog trakta, sukladno tome se simptomi i razlikuju. Ne smijemo zaboraviti niti na ekstraintestinalne manifestacije bolesti koje isto tako mogu biti i prvi simptom bolesti (12). Postoje dva oblika: opstruirajući, fibro-stenozni oblik te penetrirajući, praćen stvaranjem fistula. Ova dva glavna oblika bolesti razlikuju se po svojoj prezentaciji, prognozi i načinu liječenja (17). Bez obzira na lokalizaciju bolesti, najčešće se radi o kroničnom obliku, sa asimptomatskim razdobljima koji se izmjenjuju s razdobljima relapsa i aktivnosti bolesti koji mogu različito dugo trajati (9). Rjeđe se javi difuzni oblik bolesti, s teškim općim stanjem i gubitkom tekućine i elektrolita (9). Takav oblik je progresivan, sa stalnom aktivnosti, koji može dovesti i do smrtnog ishoda. S obzirom na lokalizaciju promjena, razlikujemo: ileokolitis, jejunoileitis, kolitis i perianalna bolest te gastroduodenalni oblik bolesti (12). Učestalost pojavnosti pojedinih oblika je prikazana u tablici 1.

**Tablica 1.** Učestalost Crohnove bolesti u pojedinim dijelovima probavnog sustava. *Prema: Šoša T i sur., 2007 (18).*

Dio probavnog sustava	Postotak zahvaćenosti
<b>jednjak, želudac, duodenum</b>	2-5%
<b>samo tanko crijevo</b>	30-35%
<b>tanko i debelo crijevo istodobno</b>	40-55%
<b>samo debelo crijevo</b>	20-30%
<b>rektum</b>	10-20%
<b>perianalna bolest</b>	30-40%

Upalni proces u Crohnoj bolesti najčešće zahvaća terminalni ileum što ima za posljedicu pojavu simptoma kroničnih epizoda bolova i nelagode u desnom donjem kvadrantu i kroničnog proljeva koji je prisutan u čak 90% pacijenata (10). Proljevi su posljedica smanjene apsorpcije hranjivih tvari, pogotovo žučnih kiselina u terminalom ileumu. To dovodi i do pojave steatoreje. Proljevi su obično umjereni, tekuće do kašaste konzistencije, bez primjesa krvarenja, osim ako nije zahvaćeno debelo crijevo (12). Bolovi su obično prema tipu kolika i grčeva, pojačavaju se uzimanjem hrane, a smanjuju se defekacijom. Uobičajeno je da pacijenti imaju blago povišenu tjelesnu temperaturu, koja je znak upalne reakcije (9). Visoka temperatura govori u prilog toga da se već razvila komplikacija. U 10-20% pacijenta s ovim oblikom bolesti prisutan je i gubitak tjelesne mase koji nastaje zbog kroničnog proljeva, anoreksije i straha od hrane budući da time bude provocirana peristaltika. Palpabilnu masu, koja je najčešće smještena u desnom donjem kvadrantu, sačinjava upaljena stijenka crijeva, indurirani i prilijepljeni mezenterij zajedno s povećanim limfnim čvorovima (10). Ova masa zbog svoje veličine može uzrokovati kompresiju na desni mokraćovod ili mokraćni mjehur i moguću opstrukciju što dovodi do dizuričnih tegoba i povišene tjelesne temperature (17).



Upalne promjene, edem i zadebljanje stijenke, osim prema van, napreduju i prema samom crijevnom lumenu što dovodi do suženja crijeva s posljedičnom mogućom opstrukcijom različitog stupnja. U početnim stadijima bolesti, dolazi do intermitentnih opstruktivnih manifestacija, posebice postprandijalno. Napredovanjem procesa tijekom godina, upala postaje sve jače izražena, transluminalna te dovodi do suženja lumena i striktura. Time, dominantni simptom prestaje biti proljev već se javljaju znaci kronične opstrukcije (12). Ozbiljna, neliječena upala ileocekalne regije dovodi do zadebljanja stijenke crijeva, mikroperforacija i formiranja fistula. Najčešće se fistule stvaraju sa susjednim crijevom, kožom, mokraćnim mjehurom ili mezenterijem (12). Intestinalna malasporcija može dovesti do anemije, hipoalbuminemije zbog eneteralnog gubitka proteina, hipokalcemije, hipomagnezemije, koagulopatije, hiperoksalurije s nastankom nefrolitijaze. Zbog gubitka željeze, potrebna je nadoknada, češće intravenskim putem. Manjak vitamina B dovodi do pojave teške megaloblastične anemije i neuroloških simptoma. Može nastupiti i manjak vitamina A, E i K. Uz vitamin D, to su sve vitamini topljivi u mastima za čiju apsorpciju su potrebne žučne kiseline (10). Simptomi koji se javljaju kod bolesnika sa zahvaćenim debelim crijevom su blago povišena tjelesna temperatura, slabost, malaksalost, umor, noćno znojenje, abdominalni bolovi po tipu tenezama, proljevi te, ponekad, hematokezija (9). Gastroduodenalni oblik bolesti nalikuje na gastropatije, a uključuje mučninu, povraćanje i bol u epigastriju (12). Crohnova bolest je po svojoj prirodi i duljini trajanja kroničnog tijeka. Bolest je dugotrajna je što dovodi do pojave različitih komplikacija. Najznačajnije komplikacije koje su vezane za gastrointestinalni sustav su opstrukcija, fistule, intraabdominalni i zdjelični apscesi, perforacije te pojava karcinoma (17). Procjenjuje se da svaki treći pacijent koji boluje od Crohnove bolesti ma neku ekstraintestinalnu manifestaciju, a četvrtina njih ima čak više od jedne. One mogu zahvatiti bilo koji organski sustav u tijelu.

Najčešće ekstraintestinalne manifestacije su: dermatološke, reumatološke, oftalmološke, hepatobolijarne, urološke, koštanomišične, hematološke te kardiopulmonalne (10,12,17).

### **1.2.5. Dijagnostika**

Za postavljanje dijagnoze Crohnove bolesti, u obzir se mora uzeti kliničku sliku i rezultati dijagnostičkih pretraga (20). Jedan test, koji bi bio dovoljno specifičan i senzitivan za dijagnozu, još uvijek nije pronađen te je potrebno kombinirati pretrage. Pri postavljanju dijagnoze koristi se kombinacija laboratorijskih, endoskopskih, radioloških, nuklearnomedicinskih i patoloških pretraga (9,12). Od laboratorijskih pretraga indicirano je učiniti kompletnu krvnu sliku (KKS), biokemijske pretrage koji uključuju i upalne parametre, elektrolitski status i vrijednosti albumina. Upalni parametri kao što su C-reaktivni protein (CRP), sedimentacija (SE) i fibrinogen su povišeni (17). Iako mogu biti nespecifični, njihova visina u dobroj je korelaciji s težinom upalnih promjena. Najčešći serološki markeri koji se određuju su perinuklearna antineutrofilna citoplazmatska protutijela (pANCA) i protutijela protiv *Saccharomyces cerevisiae* (ASCA) (20). Nažalost, njihova uporaba u svrhu razlikovanja ulceroznog kolitisa i Cronhove bolesti kao i predviđanja tijeka bolesti je ograničena. Nužno je isključiti postojanje infektivne bolesti koja može oponašati upalnu bolest crijeva što se prvenstveno odnosi na isključivanje tuberkuloze, *Campylobacteria* i *Yersinia species* (10). Test koji se posljednjih godina široko upotrebljava za dijagnozu, ali i praćenje uspjeha terapije i remisije bolesti je određivanje kalprotektina u stolici (19). Fekalni kalprotektin upalni je marker iz sluznice crijeva koji najbolje održava stanje upalne reakcije. Zlatni standard za postavljanje dijagnoze upalnih bolesti crijeva, odnosno distinkciju između Cronhove bolesti i ulceroznog kolitisa je upravo endoskopija s uzimanjem uzoraka za patohistološku dijagnozu (9). U slučaju kontraindikacije ili nesuradljivosti bolesnika može se učiniti i pregled video-asistirana endoskopija (10). Biopsija prilikom izvođenja endoskopskog

zahvata daje nam konačnu dijagnozu. Radiološke pretrage koriste se kod težih oblika bolesti, kada postoje kontraindikacije za endoskopsku dijagnostiku, dokaz ekstraintestinalnih manifestacija te bolju evaluaciju zahvaćenosti tankog crijeva. Nuklearnomedicinske dijagnostičke pretrage izuzetno se rijetko koriste u dijagnostici Crohnove bolesti jer postoje one puno osjetljivije i preciznije. Od spomenutih se može koristiti scintigrafija koja pokazuje stupanj aktivnosti upale (12, 17, 20).

### **1.2.6. Liječenje Crohnove bolesti**

U Republici Hrvatskoj liječenje Crohnove bolesti vodi se prema smjernicama ECCO-EFCCA (engl. *European Crohn's and Colitis Organisation, European Federation of Crohn's and Ulcerative Colitis Associations*) (20). Budući da se još uvijek radi o neizlječivoj bolesti, terapija je usmjerena na postizanje remisije bolesti i održavanje bolesti u mirnom stadiju uz osiguravanje kvalitete života bolesnika (9). Pacijenti se liječe medikamentnom terapijom i, ukoliko za to ima potrebe, kirurškim načinom liječenja (10). Terapiju je potrebno individualizirati s obzirom na tip bolesti, lokalizaciju, aktivnost i prisutnost bilo kakvih komplikacija. Od lijekova u obzir dolaze aminosalicilati, kortikosteroidi, imunomodulatori, antimikrobni lijekovi i biološka terapija (10, 20).

#### **1. Aminosalicilati**

Kod svih aminosalicilata aktivna tvar je 5-aminosalicilna kiselina. Oni koji se koriste kod liječenja Crohnove bolesti su sulfasalazin, olasalazin i balsalazin (2). Mehanizam djelovanja ovih lijekova je inhibicija proizvodnje proinflammatoryh citokina i drugih medijatora upale, a djeluju topički na stijenku crijeva (3). Mogu se primijeniti lokalno u obliku supozitorija ili klizme, kao pripravci koji se kontinuirano otpuštaju prolaskom kroz probavnu cijev ili ostaju intaktni dok ne dođu do kolona. U pravilu se koriste u indukciji remisije bolesti, a osobito su

djelotvorni u ileokolitisu i kolitisu. Mogu se koristiti i nakon kirurškog zahvata, ali nisu djelotvorni kao terapija održavanja stanja (20).

## 2. Kortikosteroidi

Prije upotrebe aminosalicilata koji su u današnje vrijeme u mnogim centrima prva linija terapije za postizanje remisije, kortikosteroidi su se u tu svrhu upotrebljavali jako dugo vremena (2, 3). Oni inhibiraju različite proinflamatorne puteve što je ranije opisano. Postoje topički, odnosno lokalni pripravci, koji postoje u obliku supozitorija, klizmi ili pjena. Sustavni kortikosteroidi za oralnu primjenu su prednison, prednisolon i metilprednisolon, a za intravensku su hidrokortizon i metilprednizolon (9). Oralni oblici se koriste za blagi do umjereni tip bolesti koji ne reagira na terapiju aminosalicilatima, dok su parenteralni sustavni pripravci rezervirani za teške aktivne oblike bolesti koji ne reagiraju ni na kakvu drugu terapiju (20). Povoljan učinak kortikosteroida na aktivni oblik bolesti postoji te je prisutan u velike većine pacijenata, svega nekoliko posto ne reagira na ovu terapiju. No, zbog brojnih nuspojava i sustavnih učinaka koji su posebno opisani u ovom radu, rezerviran je samo za postizanje remisije, a ne kao terapija održavanja (10). Upravo zbog brojnih nuspojava, razvijen je i nesustavni kortikosteroid koji se primjenjuje per os, a radi se o budesonidu (20). Farmakokinetičke osobine budesonida su znatno povoljnije i prihvatljivije s puno manje sustavnih nuspojava. Pokazuje izražen metabolizam prvog prolaska, a sustavna apsorpcija je mala. Izrazito povoljno djeluje u bolesnika s lokalizacijom bolesti u ileumu i desnom kolonu, dok kod lokalizacije u lijevom kolonu ne pokazuje povoljan učinak. Inače, znatno je manje učinkovit nego sustavni kortikosteroidi i čak u 30-40% pozitivan učinak izostaje u potpunosti (20).

## 3. Imunomodulatori

Za razliku od dvije spomenute skupine lijekova, imunomodulatorni lijekovi osim za postizanje remisije, koriste se i u terapiji održavanja, a učinak je tada vidljiv za 3-6 mjeseci

(9). Korisni su kod blagih i umjerenih oblika bolesti koje ne reagiraju na terapiju aminosalicilatima ili kortikosteroidima, a mogu se upotrebljavati i kod težih oblika. Nuspojave su uglavnom blage, a od onih značajnih se navode supresija koštane srži i infektivne komplikacije (3). Najčešće upotrebljavani imunomodulatori su azatioprin, 6-merkaptopurin, ciklosporin i metotreksat. Azatioprim je učinkovit kod rezistentnosti na kortikosteroide ili ekstenzivnom bolešću crijeva, a iste indikacije ima i ciklosporin. Metotreksat je pak rezervin za slučajeve koji ne reagiraju na terapiju azatioprimom ili 6-merkaptopurinom. Počinje se sa intramuskularnom primjenom, a kao terapija održavanja koriste se peroralni pripravci. Tjednom primjenom se održava remisiju i do 3-4 godine (17, 20)

#### 4. Antimikrobni lijekovi

U slučaju pojave intestinalnih komplikacija kao što su apscesi, enterokutane fistule, perianalne fisure ili bilo kojih drugih septičnih komplikacija indicirana je upotreba antimikrobnih lijekova. Najčešće korišteni su metronidazol i ciprofloksacin (17).

#### 5. Biološka terapija

Boljim razumijevanjem patogeneze bolesti kao i upalnih kaskada došlo je i do mogućnosti primjene bioloških lijekova u liječenju. Radi se o monoklonalnim humanim protutijelima koji djeluju na točno određene citokine ili druge upalne medijatore (20). Najviše se koristi infliksimab, a po svojoj strukturi to je anti-TNF kimerično monoklonalno protutijelo. Može se upotrebljavati u aktivnoj bolesti, ali češće se primjenjuje za održavanje stanja, refraktorni oblik bolesti i ekstraintestinalne manifestacije, u kombinaciji s imunomodulatorima. (2). Primjena svakih 8 tjedana nakon postizanja remisije pokazala se učinkovitom kod velikog broja pacijenata. Adalimumab je noviji lijek, a radi se o humanom protutijelu protiv TNF-a. Postoje veliki interes i za primjenu druge biološke terapije, no svi lijekovi su za sada još uvijek samo u kliničkim istraživanjima (12,17).

## 6. Kirurško liječenje Crohnove bolesti

Kirurško liječenje Crohnove bolesti rezervirano je za komplikacije te kada se medikamentnim liječenjem ne uspijeva bolest držati pod kontrolom (12). Budući da se i nakon kirurškog liječenja često javljaju relapsi bolesti, glavno pravilo je da se operacija odgađa koliko je god moguće i da se što duže pokušaju simptomi kontrolirati konzervativnom terapijom. Velikoj većini pacijenata oboljelih od Crohnove bolesti tijekom života potrebna je barem jedna operacija (10, 20).

## 2. CILJ ISTRAŽIVANJA

Osnovni cilj istraživanja je utvrditi učinak kortikosteroida na morfološke promjene crijeva u životinjskom modelu upalne bolesti crijeva .

Specifični ciljevi našeg istraživanja su sljedeći:

1. Opisati histološke promjene crijeva u modelu kronične upalne bolesti crijeva.
2. Opisati histološke promjene crijeva u modelu kronične upalne bolesti crijeva nakon primjene kortikostroida.

Djelovanje kortikosteroida smo procijenili na osnovi analize histoloških preparata stjenke crijeva i veličine mikroskopskog oštećenja tkiva. Na taj način željeli smo definirati terapijski učinak kortikosteroida u kroničnom obliku upalne bolesti crijeva.

### 3. MATERIJAL I METODE

#### 3.1.MATERIJAL

Istraživanje je provedeno na uzorcima tkiva završnog dijela debelog crijeva Sprague- Dawley štakora kojima je izazvana upalna bolest crijeva. Radi se o TNBS modelu kolitisa čija kratica predstavlja puni naziv za haptan 2,4,6-trinitrobenzensulfonsku kiselinu. Ovaj haptan se veže za tkivne bjelančevine u crijevu, mijenja njihovu strukturu, a njihovim metabolizmom se stvaraju slobodni radikali kisika koji djeluju citotoksično (21) TNBS model kolitisa pokazuje svojstva Crohnove bolesti u ljudi, a koja se odlikuje transmuralnom upalom, „preskakajućim“ lezijama, prisutnost granuloma i deformaciji kripti (22). U istraživanju su korišteni sljedeće skupine uzoraka tkiva crijeva uklopljenih u parafin:

1. skupina uzorka zdravog tkiva crijeva (3 uzorka)
2. skupina uzoraka crijeva s kroničnim kolitisom: uzorci tkiva crijeva pokusnih životinja kojima je izazvana kronična upala opetovanom primjenom TNBS-a tijekom mjesec dana (10 uzoraka).
3. skupina uzoraka s kroničnim kolitisom koji su liječeni s kortikosteroidima: uzorci tkiva crijeva životinja kojima je izazvana kronična upala opetovanom primjenom TNBS-a tijekom mjesec dana i koja su nakon toga liječene kortikosteroidima (deksametazon 1mg/kg tjelesne težine tijekom 5 dana) (10 uzoraka).


Ovo istraživanje dio je projekta „ Signalni put koštanih morfogenetskih proteina u upalnim i tumorskim bolestima crijeva“ (br. 13.06.1.3.46.). Odobreno je od strane etičkog povjerenstva Medicinskog fakulteta Sveučilišta u Rijeci.



### 3.2. METODE

#### a) Hematoksilin-eozin bojanje preparata

Uzorci tkiva crijeva za histološku analizu uklopljeni su u parafinske blokove. Laborant Zavoda za anatomiju montirao je parafinske blokove na mikrotom te napravio serijske rezove tkiva debljine 4  $\mu\text{m}$ . Rezovi su potom prebačeni na površinu vode u toploj vodenoj kupelji gdje su izravnati, a potom montirani na predmetna stakalca koja su pravilno označena.



**Slika 1.** Prikaz pripreme tkiva crijeva za histološku analizu. A. Tkivo crijeva uklopljeno u parafinski blok; B. Serijski rez montiran na predmetno stakalce; C. Mikrotom.

Hematoksilin-eozin bojanje preparata je najčešći rutinski postupak za bojanje u histopatologiji (11). Često se koristi kratica „H & E“ bojanje. Ovim postupkom se vizualiziraju jezgre (plavo) i citoplazma (ružičasto). U osnovi, bojanje jezgre se događa nakon in vitro oksidacije hematoksilina, prirodne boje dobivene ekstrakcijom iz drveta (logwood). Oksidirani hematoksilin (hematein) boji većinu tkiva (11).

Postupak bojenja tkiva uključuje deparafinizaciju (primjena ksilola) i rehidraciju (opadajuća serija alkohola). Deparafinizacijom se uklanja parafin u kojemu je uklopljeno tkivo (17).

Postupak:

1. Deparafinizacija: Ksilol 1; Ksilol 2 tijekom 5 minuta
2. Rehidracija: opadajuća serija alkohola (100%, 96% i 70% etanol tijekom 5 minuta)
3. Destilirana voda
4. Myerov hematoksilin tijekom 8 minuta
5. Ispiranje tekućom vodom
9. Ispiranje destiliranom vodom
6. Kontrasno bojenje eozinom tijekom 3-5 minuta
7. Dehidracija: rastuća serija alkohola (70%, 96% i 100% etanol tijekom 5 minuta)
8. Ksilen (prosvjetljenje): 5 minuta
9. Montiranje u megamont.

Histološki preparati crijeva su pregledni i analizirani svjetlosnim mikroskopom (Olympus BX51, Olympus Corp., Shinjuku, Tokyo, Japan). Fotografije histoloških preparata snimljene su digitalnom mikroskopskom kamerom (Olympus U-TVO.5XC-2, Japan).

#### b) Mikroskopski indeks oštećenja

Mikroskopski indeks oštećenja na parafinskim rezovima odredili smo prema prethodno utvrđenim kriterijima koji su navedeni u tablici 2 (23). Histološka procjena oštećenja napravljena je pomoću svjetlosnog mikroskopa na preparatima koji su obojani standardnom tehnikom hemalauneozin.

**Tablica 2.** Kriteriji za određivanje mikroskopskog indeksa oštećenja (23).

<b>Kriteriji</b>	<b>Bodovi</b>
Nema promjena	0
Oštećenje ograničeno na epitel	1
Žarišna ulceracija mukoze	2
Žarišna, transmuralna upala i ulceracije	3
Opsežne transmuralne ulceracije i upala ograničena s normalnom mukozom	4
Opsežna transmuralna ulceracija i upala koja zahvaća sve slojeve crijeva	5

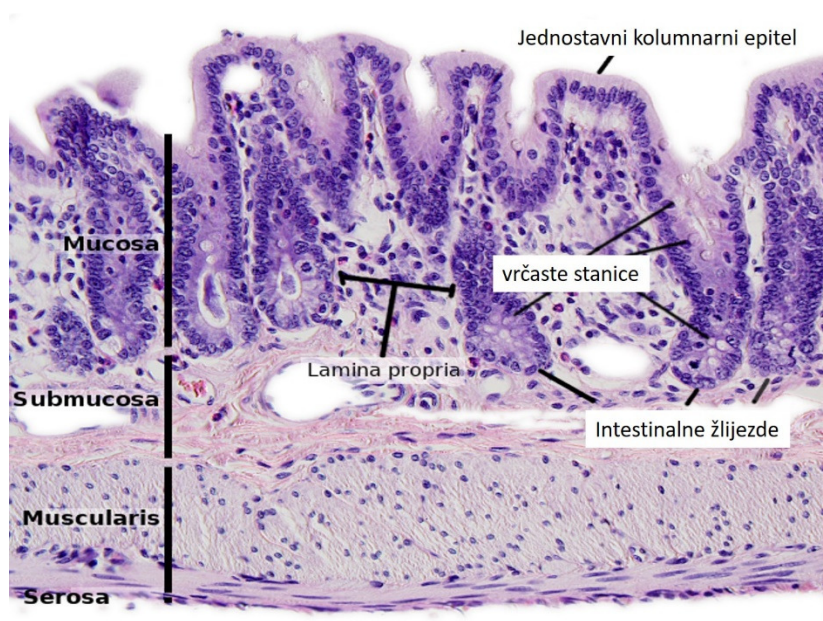
c) Statistička analiza

Podaci su prikazani kao srednja vrijednost  $\pm$  standardna pogreška srednje vrijednosti. Parametrijski podaci su analizirani sa Studentov t-testom, pri tom je značajnost razlika potvrđivana na razini vjerojatnosti od  $p < 0,05$ .

## 4. REZULTATI

### 1. Opis histološke građe debelog crijeva

Stijenku debelog crijeva (intestinum crassum) čine: sluznica (tunica mucosa), podsluznica (tela submukosa), mišićni sloj (tunica muscularis) i seroza (tunica serosa) koje su prikazane na slici. S obzirom na svoju funkciju, stijenka debelog crijeva je jednoličnije građena od tankog crijeva. Osnovna funkcija debelog crijeva je resorpcija vode i formiranje sluzavog sloja (lučenje sluzi) koji olakšava transport crijevnog sadržaja (1, 24).



**Slika 2.** Prikaz slojeva stijenke debelog crijeva štakora prema *Atlas of plant and animal histology* (25).

#### a) Sluznica (tunica mucosa)

Sluznica debelog crijeva slična je sluznici tankog crijeva međutim nema resica (villi intestinales), a unutarnja površina je glatka. Crijevne žlijezde (Lieberkühnovne kriptе) su pravilno i gusto poredane jedna do druge, duboke do 0,5 mm i pružaju se do muscularis mucosae (1). Lumen žlijezde pokriva jednostavni kolumnarni epitel koji čine intestinalne absorptivne stanice (enterociti) i vrčaste stanice (engl. goblet cells) (slika 2). Broj vrčastih

stanica se povećava prema završnom dijelu debelog crijeva te ove stanice čine najveći dio epitela crijeva. Omjer vrčastih stanica prema enterocitima je 4:1 u dijelovima debelog crijeva koji su bliži tankom crijevu, a omjer 1:1 u području bližem anusu. Crijevne žlijezde su dobile ime po njemačkom anatomu (Johann Nathanael Lieberkühn) koji ih je prvi detaljno opisao 1745. godine u „De fabrica et actione volorum intestinorum tenuium hominis“(26).

Crijevne žlijezde kolona su veće i bliže su smještene jedna uz drugu nego one u tankom crijevu i njihova veličina raste idući prema distalnim dijelovima crijeva da bi dostigle maksimalnu duljinu u rektumu (0,7 mm) (17). Žlijezde sadrže brojne vrčaste stanice, proliferirajuće i nediferencirane epitelne stanice te endokrine stanice. Panethove stanice u pravilu nedostaju. Epitelne stanice se kontinuirano obnavljaju: nastaju u dubljim dijelovima žlijezde i pomiču se prema dijelu žlijezde koji je u kontaktu sa lumenom gdje završava njihov život. Poluzivot epitelnih stanica kolona je oko 5-6 dana (23).

Raspored lamine proprije i muskularis mukoze je isti kao u tankom crijevu. Lamina propria kao i u tankom crijevu sadrži obilje difuznog limfatičnog tkiva. Limfatični čvorići su prisutni u dubljem dijelu lamine proprije, a mogu se pružati kroz muscularis mucosae u submukozu. Vidljivi su razbacani limfni čvorovi koji mogu probijati mišićni dio sluznice (lamina muscularis mucosae) da bi se smjestili u submukozi. U njoj se nalaze različite stanice uključujući limfocite i plazma stanice koje imaju važnu ulogu u lokalnoj imunosti. Osim ovih stanica, prisutni su i eozinofili, mastociti i makrofagi. (26).

#### b) Submukoza (tela submucosa)

Submukoza kolona je relativno dobro razvijena i slična je submukozi tankog crijeva. Sadrži velike krvne žile i živčane spletove (plexus submucosus Meissneri). Splet je dobio naziv prema njemačkom anatomu i fiziologu koji je provodio istraživanja živčanog sustava i pronašao ovaj splet. Žlijezde nisu prisutne. Kao i u ostalom dijelu probavne cijevi, krvne žile

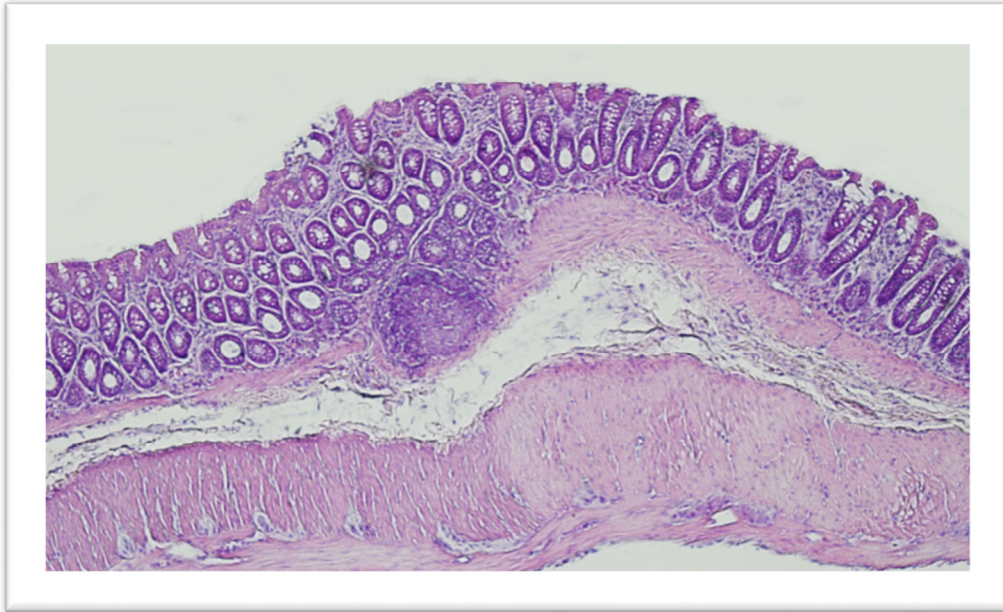
probijaju mišićni sloj i pružaju se oko stijenke crijeva. Velike krvne žile daju ogranke koje probijaju mišićni sloj sluznice (*lamina muscularis mucosae*) i čine kapilarnu mrežu u *lamina propria*, oko intestinalnih žlijezda i ispod pokrovnog epitela. Vene prate tok arterija (23, 26).

c) Mišićni sloj (*tunica muscularis*)

Mišićni sloj u debelom crijevu također ima dva sloja. Vanjski, longitudinalni mišićni sloj razlikuje se od mišićnice tankog crijeva jer ga čine tri uzdužne vrpce - *taeniae coli*. Između tenija, mišićni sloj je tanji i može biti nepotpun. Unutarnji, kružni mišićni sloj je potpun i čini se sličan onome u tankom crijevu. Između ova dva mišićna sloja smješten je intramuralni živčani splet – *plexus myentericus Auerbachi*. Splet je dobio ime po njemačkom anatomu i neuropatologu Leopoldu Auerbachu koji je prvi provodio istraživanja živčanog sustava koristeći histološke metode bojanja. Zbog tonusa uzdužnih vrpca - tenija, stijenka kolona se izbočuje prema van poput džepova koji se nazivaju *haustreae coli*. Na unutarnjoj površini između haustri uočavaju se visoki polumjesečasti nabori (*plicae semilunares*) (1, 23).

a) Seroza (*tunica serosa*)

Vanjski sloj na slobodnoj površini debelog crijeva predstavlja seroza. Ona ne pokriva u potpunosti debelo crijevo te su uzlazni i silazni dio debelog crijeva prirasli za stražnju trbušnu stijenku pomoću adventicije. Na nekim mjestima seroza sadrži nakupine masnog tkiva u obliku režnjića koje se zovu *appendices epiploicae* (1).



**Slika 3.** Histološki prikaz debelog crijeva štakora. Uočavaju se su svi slojevi stjenke crijeva. Prisutan je limfni čvor koji probija mišićni dio sluznice (lamina muscularis mucosae). Između uzdužnog i kružnog sloja mišićnice smjestio se živčani splet, plexus myentericus. (Zavod za Anatomiju, Medicinski fakultet Rijeka).

## 2. Mikroskopski indeks oštećenja na uzorcima tkiva crijeva

U skupini s kroničnim kolitisom 60% životinja su imale visok mikroskopski indeks oštećenja koji je prema tablici kriterija mikroskopskog indeksa oštećenja iznosio od 4-5, 30% je imalo indeks oštećenja 3, a samo kod 10% indeks oštećenja je bio 2. Na ispitivanim uzorcima nije bilo uzoraka bez oštećenja ili s mikroskopskim indeksom oštećenja 1. Mikroskopske promjene kolona tijekom kroničnog kolitisa prikazane su na slikama 4, 5 i 6.

**Tablica 3.** Prikaz broja životinja po skupinama u odnosu na mikroskopski/histološki indeks oštećenja (raspon od 0-5).

Skupina	Histološki indeks oštećenja					
	0	1	2	3	4	5
<b>TNBS colitis</b>	-	-	1	3	4	2
<b>TNBS colitis + deksametazon</b>	-	-	5	3	2	-

U 50% životinja liječenih s kortikosteroidima (1 mg/kg deksametazona) utvrđen je manji mikroskopski indeks oštećenja koji je iznosio 2 prema tablici kriterija mikroskopskog oštećenja, 30% su imale indeks oštećenja 3 i 20% indeks oštećenja 4. Histološki indeks oštećenja ispitivanih skupina prikazan je u tablici 3 i tablici 4. Uočava se značajna razlike u vrijednostima mikroskopskog indeksa između ispitivanih grupa. Histološki indeks oštećenja značajno je manji nakon primjene kortikosteroida (tablica 4). Učinak kortikosteroida na histološke promjene crijeva prikazane su na slikama 7, 8 i 9.

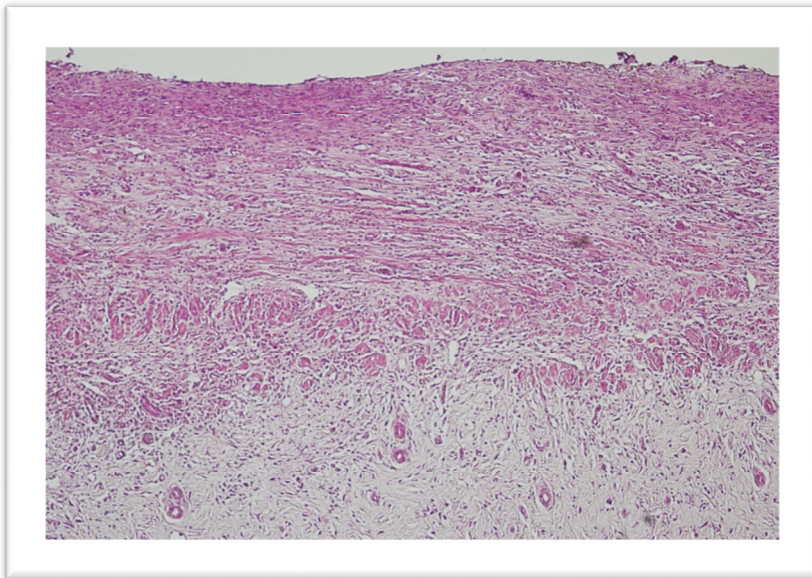
**Tablica 4.** Učinak primjene deksametazona na histološki indeks oštećenja u TNBS kolitisu.

Skupina	Histološki indeks oštećenja	p-
	(srednja vrijednost ± standardna devijacija)	vrijednost
<b>TNBS colitis</b>	3,7 ± 0,95	
<b>TNBS colitis + deksametazon</b>	2,7 ± 0,82	< 0,05*



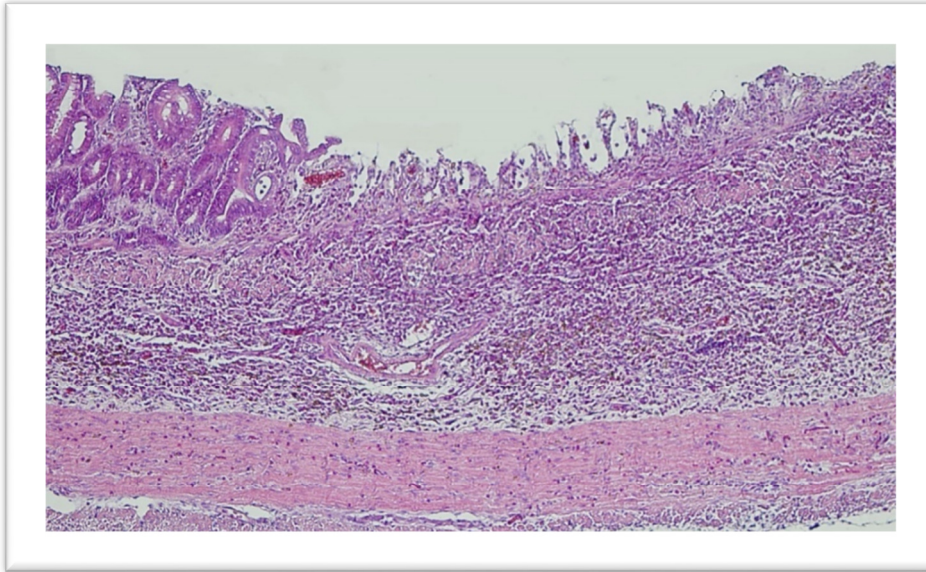
### 3. Mikroskopski izgled crijeva u modelu kronične upalne bolesti crijeva

Mikroskopskim pregledom histoloških rezova debelog crijeva životinja kojima je izazvan kronični oblik upalne bolesti crijeva uočavaju se različiti oblici oštećenja ovisno o intenzitetu upale. Na slici 4. je prikaz opsežne transmuralne upale koja zahvaća sve slojeve crijeva, a koju smo označili mikroskopskim indeksom 5. U području sluznice pojedini slojevi koji uključuju epitel, laminu propriju i laminu muskularis mucosae nisu jasno vidljivi. Nema jasne granice niti prema sljedećem sloju stijenke crijeva, submukozi. Uočava se potpuni gubitak morfologije sluznica sa obilnim upalnim kroničnim infiltratom isprepletenim s dosta kolagenih vlakana.



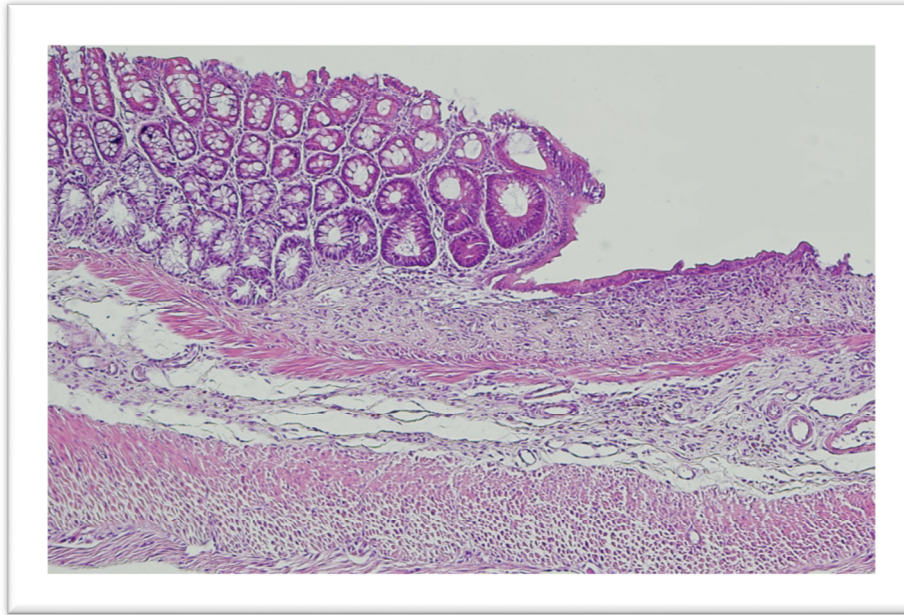
**Slika 4.** Histološki prikaz stijenke crijeva u TNBS kolitisu (histološki indeks 5). Slikano na Zavodu za anatomiju, Medicinski fakultet Rijeka.

Slične promjene su prisutne i na sluznici crijeva čije je mikroskopsko oštećenje označeno kao 4. Uočava se transmuralna ulceracije i upala koja je ograničena s normalnom mukozom. Također, uočava se obilan kronični infiltrat koji sadržava polimorfonuklearne leukocite, limfocite, eozinofile i makrofage sa prisutnim isprepletenim vlakanim vezivnog tkiva. Granica prema submukozi je nejasna i slabo vidljiva. Jasno se uočava mišićni sloj crijeva.



**Slika 5.** Histološki prikaz stijenke crijeva u TNBS kolitisu (histološki indeks 4). Slikano na Zavodu za anatomiju, Medicinski fakultet Rijeka

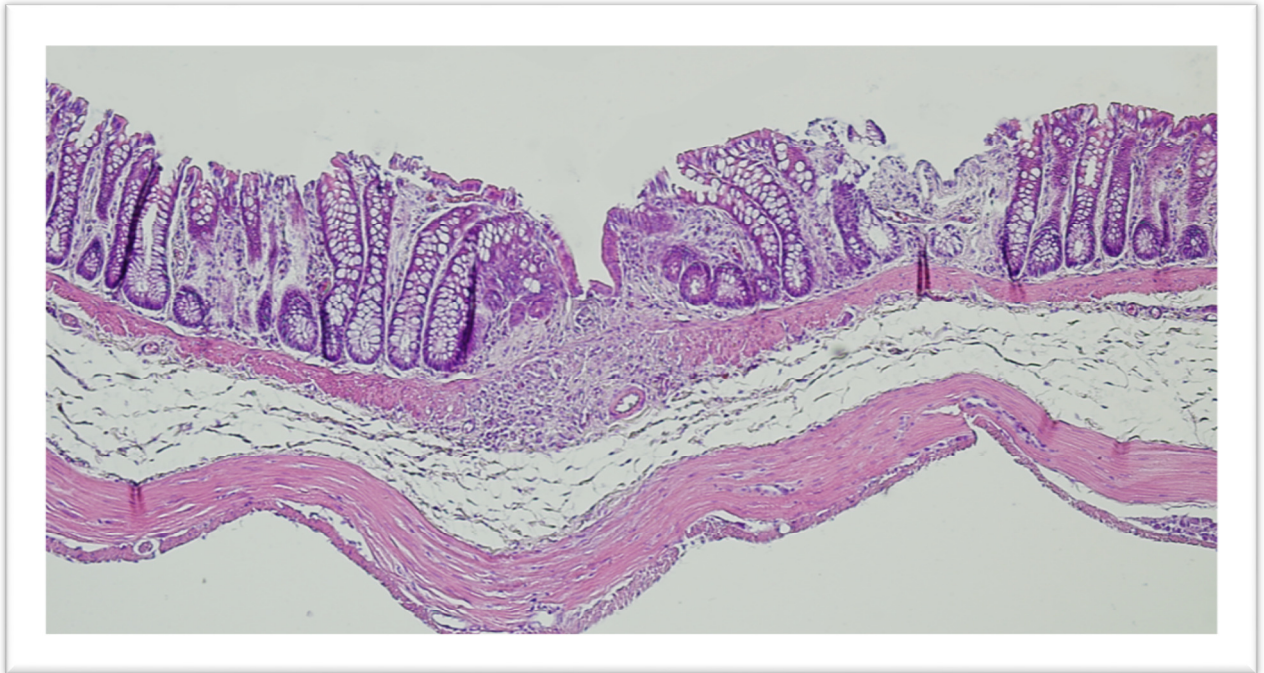
U tri slučaja TNBS kolitisa prisutan je blaži oblik upale koji smo označili mikroskopskim indeksom 3 (slika 6). Uočavaju se dijelovi normalne sluznice neposredno uz ulceracije koje obuhvaćaju ograničene dijelove stijenke crijeva. Narušena je arhitektura sluznica, ali je očuvana laminae muscularis mucosae.



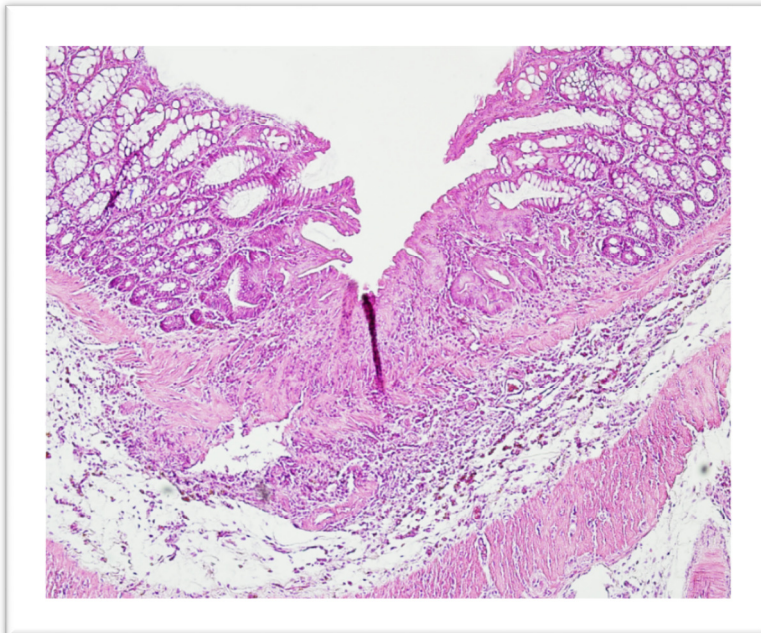
**Slika 6.** Histološki prikaz stijenke crijeva u TNBS kolitisu (histološki indeks 3). Slikano na Zavodu za anatomiju, Medicinski fakultet Rijeka

#### 4. Mikroskopski izgled crijeva modelu kronične upalne bolesti crijeva nakon primjene kortikosteroida

Primjena kortikosteroida značajno umanjuje promjene u stijenci crijeva koje su slabijeg intenziteta (srednja vrijednost histološkog indeksa oštećenja je 2,7). Žarišna ulceracija je ograničena na mukozu u kojem nedostaju žlijezde, briše se na mjestima cijeljenja upale i lamina muscularis mucosae (slika 7). Stijenka ne pokazuje promjene u debljini, jedino što u području upale uočava se nakupljanje kroničnog infiltrata kojega većinom čine limfociti.

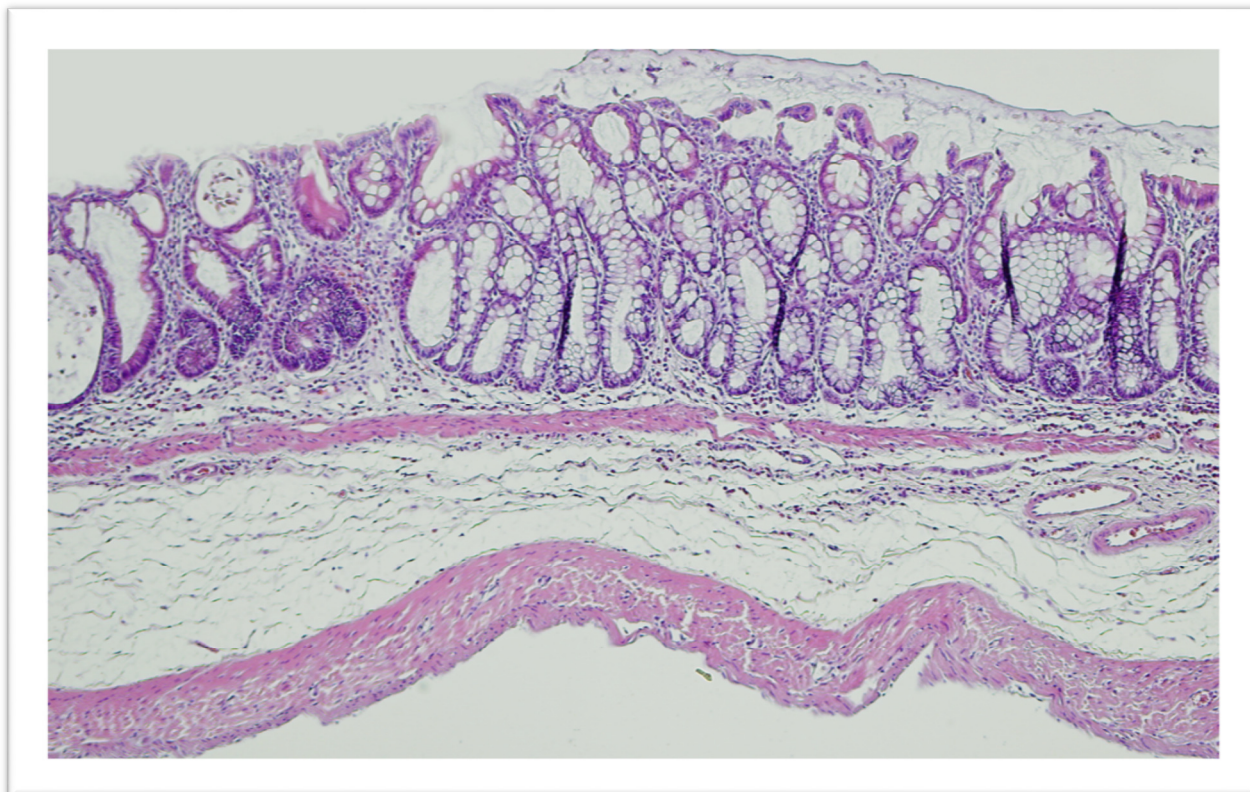


**Slika 7.** Histološki prikaz stijenke crijeva u TNBS kolitisu nakon primjene kortikosteroida. Uočava se žarišna upala stijenke crijeva ograničena na sluznicu. Ostali dijelovi stijenke crijeva su očuvani. Slikano na Zavodu za anatomiju, Medicinski fakultet Rijeka



**Slika 8.** Histološki prikaz stijenke crijeva u TNBS kolitisu nakon primjene kortikosteroida. Prisutna je žarišna upala crijeva okružena sa normalnom sluznicom. Slikano na Zavodu za anatomiju, Medicinski fakultet Rijeka

Slike 8 i 9 ukazuju na povoljan učinak deksametazona na mikroskopski izgled crijeva u modelu kronične upalne bolesti crijeva. Arhitektura i morfologija sličnije su normalnom crijevu.



**Slika 9.** Histološki prikaz stjenke crijeva u TNBS kolitisu nakon primjene kortikosteroida. Uočava se narušena arhitektura crijevnih kripti i edem submukoze. Slikano na Zavodu za anatomiju, Medicinski fakultet Rijeka.

## 5. RASPRAVA

Upalne bolesti crijeva još uvijek predstavljaju svojevrsnu enigmu u istraživačkoj i kliničkoj medicini čemu u prilog govore mnoga istraživanja koja se provode ili planiraju provoditi. Pokusni modeli upalnih bolesti crijeva uvelike olakšavaju istraživanja te pružaju korisne informacije o patofiziologiji, evaluaciji i mogućnostima liječenja upalnih promjena (21). TNBS model kolitisa primjer je jednog takvog pokusnog modela u štakora. Primjenom trinitrobenzensulfonske kiseline dolazi do kemijske indukcije kolitisa u završnom dijelu kolona, a promjene koje nastaju posljedica su aktivacije Th1 imunskog odgovora koji imitira onaj koji nastaje u ljudi oboljelih od Crohnove bolesti (22). Ovaj pokusni model uzrokuje leziju epitelnih stanica, nastanak ulceracija i transmuralnu upalu što su i karakteristike Crohnove bolesti u ljudi. Model nije idealan, ali zbog histološke, imunološke i kliničke sličnosti s ljudskim organizmom, lake reproducibilnosti i ekonomski prihvatljivih razloga pogodan je za proučavanje ovog oblika upalnih bolesti crijeva (22). Nadalje, tijekom indukcije kolitisa prisutan je i akutni i kronični upalni odgovor, a promjene poput ulceracija se zadržavaju dovoljno dugo za proučavanje učinka pojedinih lijekova (21, 22).

U svrhu ispitivanja cilja našeg istraživanja, odnosno učinka kortikosteroida na morfološke promjene crijeva u modelu upalne bolesti crijeva, bile su analizirane 3 skupine uzoraka tkiva. Prva skupina uzoraka bila su zdrava crijeva životinja, a u pokusu su primali fiziološku otopinu. Druga skupina bila su uzorci crijeva s kroničnim kolitisom. Treća skupina uzoraka su bila također crijeva s induciranim kroničnim kolitisom, ali koji su liječeni 5 dana s deksametazonom u dozi od 1 mg/kg. Zbog načina primjene pri izazivanju kroničnog kolitisa u TNBS modelu kolitisa, a to je intraluminalno putem klizme, promjene su bile ograničene

upravo na dio gdje je klizma i aplicirana. Svoje rezultate smo ocijenili na temelju histološke analize tkiva crijeva te veličine mikroskopskog indeksa oštećenja tkiva.

U skupini s kroničnim kolitisom uočava se visoki postotak životinja s visokim stupnjem mikroskopskog indeksa oštećenja (u tablici navedeni kao stupanj 4 ili 5), dok s druge strane niti jedan uzorak nije bio bez oštećenja ili s mikroskopskim indeksom oštećenja 1. Srednja vrijednost mikroskopskog indeksa iznosi 3,7 dok je raspon iznosio od 2-5. Histološkim pregledom tkiva, stupanj oštećenja je u korelaciji s mikroskopskim indeksom oštećenja. Što je mikroskopski indeks većeg stupnja, promjene u stjenci crijeva su opsežnije. Morfologija i arhitektura crijevne stjenke se mijenja. Analizom se utvrde obilni, kronični upalni infiltrati sa stvaranjem vezivnog tkiva koje mijenja normalnu sluznicu. Lokalno su vidljive transmuralne ulceracije koje se izmjenjuju s normalnom sluznicom. Iz svega navedenog valja zaključiti da primjena trinitrobenzosulfonske kiseline u TNBS modelu kolitisa uistinu teško oštećuje sluznicu te dovodi do ireverzibilnog oštećenja stijenke crijeva u vidu njezinog zadebljanja.

U skupini životinja liječenih s kortikosteroidom (1 mg/kg deksametazona), uzorci crijeva pokazuju značajno manji mikroskopski indeks oštećenja. Za razliku od prve skupine gdje dominiraju uzorci s visokim mikroskopskim indeksom, u ovoj skupini najviše uzoraka pokazuje mikroskopski indeks oštećenja u rasponu od 2-4 čija srednja vrijednost iznosi 2,7 sa statistički značajnom razlikom  $p < 0,05$ . Sukladno tome možemo zaključiti da primjena kortikosteroida u TNBS modelu kroničnog kolitisa u štakora dovodi do regresije promjena u sluznici crijeva. Arhitektura i morfologija više sliče normalnom crijevu, a promjene su žarišne.

Primjena deksametozona u kroničnom kolitisu pokazala se kao dobra terapija za supresiju upalnih zbivanja u crijevima pokusnih životinja. Budući da ovaj eksperimentalni model primjene kortikosteroida pokazuje povoljan učinak u štakora, svakako valja raspraviti i beneficije njihove primjene u ljudi.

Jedan od glavnih ciljeva u liječenju Crohnove bolesti je postizanje remisije bolesti i stavljanje aktivne upale pod kontrolu (20). Postizanje remisije i smanjenje broja egzacerbacija značajno podiže kvalitetu života pacijenata oboljelih od Crohnove bolesti. U svrhu postizanja remisije mogu se primijeniti različite skupine lijekova, a kortikosteroidi su jedna od opcija (10). Iako su davnih godina bili zlatni standard, ne samo za postizanje remisije već i kao trajna terapija, danas su izgubili značaj u liječenju upalnih bolesti crijeva. Eksperimentalnim i kliničkim ispitivanjima obuhvaćena je široka paleta novih i pametnih lijekova, signalnih puteva i molekula. Iako novi lijekovi zahtijevaju rjeđe primjene, bolju kvalitetu života i kontrolu bolesti kao i manje sustavnih nuspojava, u akutnim, teškim regresima bolesti i komplikacijama, kortikosteroidi nerijetko ostaju kao jedina sigurno djelotvorna opcija. Njihova primjena dovodi do regresije upale, nestanka neugodnih simptoma i poboljšanja općeg stanja pacijenta. Dugotrajnom primjenom kortikosteroida dolazi do razvoja teških sustavnih nuspojava te je njihova primjena u kliničkoj medicini ograničena upravo na kratkotrajno doziranje do postizanja remisije. Povoljan učinak kortikosteroida na crijeva nakon indukcije TNBS kolitisa eksperimentalnih životinja potvrdili smo i ovim istraživanjem.



## 6. ZAKLJUČCI

U ovom istraživanju, temeljem dobivenih rezultata možemo donijeti sljedeće zaključke:

1. Korištenjem 2,4,6-trinitrobenzosulfonske kiseline (TNBS) došlo je do indukcije kolitisa u životinja. Promjene su bile ograničene na distalni dio kolona zbog intraluminalne aplikacije putem klizme. TNBS model kolitisa pokazuje karakteristike Crohnove bolesti kao što su transluminalna upala, postojanje „ preskajućih“ lezija, prisutnost granuloma i deformacija kriпти. Zbog toga je pogodan za ispitivanje patohistoloških promjena kao i učinka terapije.
2. U skupini s kroničnim kolitisom nije bilo uzoraka s niskim mikroskopskim indeksom oštećenja ili bez oštećenja, a više od pola uzoraka imalo je visok mikroskopski indeks oštećenja.
3. Histološki, na preparatima crijeva iz skupine s kroničnim kolitisom vidljive su opsežne transmuralne promjene uz gubitak epitela te slabo vidljivu laminu propriu i laminu muskularis mucosae bez jasne granice prema submukozi. Ove promjene govore u prilog poremećene arhitekture i morfologije.
4. U skupini životinja liječenih s kortikosteroidima utvrđen je manji mikroskopski indeks oštećenja u odnosu na skupinu s kroničnim kolitisom.
5. Primjena kortikosteroida značajno umanjuje promjene u stijenci crijeva koje su slabijeg intenziteta. Histološki, na preparatima su vidljive samo žarišne promjene okružene tkivom normalne arhitekture i morfologije. Debljina stijenke ne odstupa od normale.
6. Vidljive razlike između ispitivanih grupa su statistički značajne. Primjena kortikosteroida u TNBS modelu kolitisa dovodi do histološkog i kliničkog poboljšanja.

## 7. SAŽETAK

**Cilj:** Osnovni cilj ovog istraživanja bio je utvrditi učinak kortikosteroida na morfološke promjene crijeva u životinjskom modelu upalne bolesti crijeva. **Materijali i metode:** Istraživanje je provedeno na uzorcima tkiva završnog dijela debelog crijeva Sprague-Dawley štakora kojima je izazvana upalna bolest crijeva. Radi se o TNBS modelu kolitisa (2,4,6-trinitrobenzosulfonska kiselina) koji pokazuje karakteristike Crohnove bolesti u ljudi. U istraživanju su korištene 3 skupine uzoraka tkiva uklopljenih u parafin. Svoju hipotezu smo procijenili na osnovi analize histoloških preparata stijenke crijeva (hematoksilin-eozin bojenje) i veličine mikroskopskog oštećenja tkiva. **Rezultati:** U skupini uzoraka s kroničnim kolitisom životinje su imale visok mikroskopski indeks oštećenja, a uzoraka bez oštećenja ili s niskim indeksom nije bilo. Histološki, bile su vidljive opsežne transmuralne promjene uz skraćenje crijeva i gubitak morfologije. U skupini životinja liječenih s kortikosteroidima (1 mg/kg deksametazona) utvrđen je manji mikroskopski indeks oštećenja. Histološki, ovi uzorci ukazuju na upalne promjene značajno manjeg intenziteta bez promjena u debljini stijenke. Arhitektura i morfologija više nalikuju normalnom crijevu. **Zaključak:** Terapijska primjena kortikosteroida u kroničnom obliku Crohnove bolesti značajno umanjuje upalne promjene u stijenci crijeva koje su slabijeg intenziteta i nižeg mikroskopskog indeksa oštećenja.

**Ključne riječi:** animalni model; Crohnova bolest; kolitis; kortikosteroidi

## 8. SUMMARY

**Objective:** This study has evaluated the effect of corticosteroids on morphological changes in the intestine in an animal model of inflammatory bowel disease (IBD). **Materials and methods:** This study was performed on the colon tissue samples of Sprague-Dawley rats. An intracolonic administration of haptene – trinitrobenzene sulphonic acid (TNBS) dissolved in ethanol induced severe colonic damage which is known as TNBS induced colitis. This model is often used to simulate the pathophysiological changes and the clinical course of IBD. Colonic tissue samples were evaluated microscopically for mucosal injury. The results have been demonstrated as microscopic damage score. **Results:** In the chronic colitis induced group, the animals exhibited high levels of microscopic damage. Histologically, extensive transmural changes were observed, as well as bowel shortening and loss of normal morphology. On the other side, animals treated with corticosteroids (1 mg/kg of dexamethasone) have shown lower microscopic damage score. Histologically, these samples indicate inflammatory changes of lower intensity without a change in wall thickness. **Conclusion:** Therapeutic use of corticosteroids in the chronic form of Crohn's disease significantly reduces inflammatory changes in the intestinal wall.

**Keywords:** animal model; colitis; corticosteroids; Crohn's disease

## 9. LITERATURA

1. Križan Z. Kompendij anatomije čovjeka. 3. izd. 3. dio, Pregled građe grudi, trbuha, zdjelice, noge i ruke: za studente opće medicine i stomatologije. Zagreb: Školska knjiga; 1997.
2. Tripathi KD. Essentials of medical pharmacology. 8th Edition New Delhi: Japee; 2018.
3. Golan DE, Armstrong EJ. Principles of pharmacology: The pathophysiologic basis of drug therapy. Fourth edition. Philadelphia: Wolters Kluwer Health, 2017.
4. Kapugi M, Cunningham K. Corticosteroids. Orthop Nurs. [Internet] 1.9.2019. [citirano 23.6.2020.]; 2019;38(5):336-9. Dostupno na: <https://pubmed.ncbi.nlm.nih.gov/31568125/>
5. Rice JB, White AG, Scarpati LM, Wan G, Nelson WW. Long-term systemic corticosteroid exposure: A systematic literature review. Clin Ther. [Internet] 19.11.2017. [citirano 23.6.2020.]; 2017;39(11):2216-29. Dostupno na: <https://pubmed.ncbi.nlm.nih.gov/29055500/>
6. Sarnes E, Crofford L, Watson M, Dennis G, Kan H, Bass D. Incidence and US costs of corticosteroid-associated adverse events: a systematic literature review. Clin Ther. [Internet] 13.10.2011. [citirano 23.6.2020.]; 2011;33(9):1413-32. Dostupno na: <https://pubmed.ncbi.nlm.nih.gov/21999885/>
7. Roberts D, Brown J, Medley N, Dalziel SR. Antenatal corticosteroids for accelerating fetal lung maturation for women at risk of preterm birth. Cochrane Database Syst Rev. [Internet] 21.3.2017. [citirano 23.6.2020.]; 2017;3,(3):CD004454. Dostupno na: <https://pubmed.ncbi.nlm.nih.gov/28321847/>

8. Sastre J, Mosges R. Local and systemic safety of intranasal corticosteroids. *J Investig Allergol Clin Immunol*. [Internet] 12.9.2012. [citirano 23.6.2020.]; 2012;22(1):1-12. Dostupno na: <https://pubmed.ncbi.nlm.nih.gov/22448448/>
9. Torres J, Mehandru S, Colombel JF, Peyrin-Biroulet L. Crohn's disease. *Lancet*. [Internet] 29.4.2017. [citirano 23.6.2020.]; 2017;389:1741-55. Dostupno na: <https://pubmed.ncbi.nlm.nih.gov/27914655/>
10. Kasper D, Fauci A, Hauser S, Longo D, Jameson JL. *Harrison's principles of Internal medicine*. 19th edition. Philadelphia: McGraw Hill Education; 2017.
11. Damjanov I, Seiwerth S, Jukić S, Nola M. *Patologija*. Zagreb: Medicinska naklada; 2014.
12. Veauthier B, Hornecker JR. Crohn's disease: Diagnosis and management. *Am Fam Physician*. [Internet] 1.12.2018. [citirano 23.6.2020.]; 2018;98(11):661-9. Dostupno na: <https://pubmed.ncbi.nlm.nih.gov/30485038/>
13. Abegunde AT, Muhammad BH, Bhatti O, Ali T. Environmental risk factors for inflammatory bowel diseases: Evidence based literature review. *World J Gastroenterol*. [Internet] 21.7.2016. [citirano 23.6.2020.]; 2016;22(27):6296-317. Dostupno na: <https://pubmed.ncbi.nlm.nih.gov/27468219/>
14. Rogler G, Zeitz J, Biedermann L. The search for causative environmental factors in inflammatory bowel disease. *Dig Dis*. [Internet] 22.8.2016. [citirano 23.6.2020.]; 2016;34(1):48-55. Dostupno na: <https://pubmed.ncbi.nlm.nih.gov/27548430/>
15. van der Sloot KWJ, Amini M, Peters V, Dijkstra G, Alizadeh BZ. Inflammatory bowel diseases: Review of known environmental protective and risk factors involved. *Inflammatory Bowel Diseases*. [Internet] 1.9.2017. [citirano 23.6.2020.]; 2017;23(9):1499-1509. Dostupnona: <https://pubmed.ncbi.nlm.nih.gov/28777099/>

16. Maaser C, Langholz E, Gordon H, et al. European Crohn's and colitis organisation topical review on environmental factors in IBD. *J Crohns Colitis*. [Internet] 1.8.2017. [citirano 23.6.2020.]; 2017;11(8):905-20. Dostupno na: <https://pubmed.ncbi.nlm.nih.gov/28039310/>
17. Mazal J. Crohn disease: pathophysiology, diagnosis, and treatment. *Radiol Technol*. [Internet] Jan/Feb 2014. [citirano 23.6.2020.]; 2014;85(3):297-316. Dostupno na: <https://pubmed.ncbi.nlm.nih.gov/24395894/>
18. Šoša T, Sutlić Ž, Stanec Z, Tonković I. *Kirurgija*. Zagreb: Naklada Ljevak; 2007.
19. Novak G, Parker CE, Pai RK, et al. Histologic scoring indices for evaluation of disease activity in Crohn's disease. *Cochrane Database Syst Rev*. [Internet] 21.7.2017. [citirano 23.6.2020.]; 2017;7(7):CD012351. Dostupno na: <https://pubmed.ncbi.nlm.nih.gov/28731502/>
20. European Crohn's Colitis organization ECCO, e-guide, 2019., JCC, doi: 10.1093/ecco-jcc/jjz180. Dostupno na: <https://www.ecco-ibd.eu/publications/ecco-guidelines-science/published-ecco-guidelines.html>
21. Antoniou E, Margonis GA, Angelou A, et al. The TNBS-induced colitis animal model: An overview. *Ann Med Surg (Lond)*. [Internet] 19.8.2016. [citirano 23.6.2020.]; 2016;11:9-15. Dostupno na: <https://pubmed.ncbi.nlm.nih.gov/27656280/>
22. Brenna Ø, Furnes MW, Drozdov I, van Beelen Granlund A, Flatberg A, Sandvik AK et al. Relevance of TNBS-colitis in rats: A methodological study with endoscopic, histologic and transcriptomic characterization and correlation to IBD. *PloS One*. [Internet] 31.1.2013. [citirano 23.6.2020.]; 2013;8(1):e54543. Dostupno na: <https://pubmed.ncbi.nlm.nih.gov/23382912/>
23. Christensen H, Flyvbjerg A, Ørskov H, Laurberg S. Effect of growth

hormone on the inflammatory activity of experimental colitis in rats. Scand J Gastroenterol. [Internet] 8.7.2009. [citirano 23.6.2020.]; 1993;28(6):503-11.

Dostupno na: <https://pubmed.ncbi.nlm.nih.gov/8391716/>

24. Drake LR, Vogel A. Wayn. Grey's anatomy, 3th Edition. Philadelphia: Churchill Livingstone, 2015.
25. Atlas of plant and animal histology (mrežna stranica). Dostupno na: <https://mmevias.webs.uvigo.es/02-english/index.html>
26. Sobotta Anatomy Textbook, English edition Latin Nomenclature. Editors: Wasche J, Bockers MT. 1th edition. Munich: Elsevier; 2019.

## 10. ŽIVOTOPIS

Ivana Crnojević rođena je 28.siječnja 1994. godine u Zagrebu. Osnovnu školu pohađala je u Karlovcu od 2001.-2009. Srednju školu, opću gimnaziju u Karlovcu pohađala je od 2009.-2013.godine. te ju završila s odličnim uspjehom. Tijekom srednjoškolskog obrazovanja aktivno je učila engleski, talijanski i njemački jezik te sudjelovala u ljetnim školama usavršavanja engleskog jezika u Londonu. Medicinski fakultet u Rijeci upisuje 2014. godine te ga 2020. godine završava. Tijekom studija aktivno i pasivno sudjeluje na domaćim studentskim i liječničkim kongresima te volontira u studentskim udrugama FOSS MedRi i CroMSIC. Član je Studentskog zbora Medicinskog fakulteta Sveučilišta u Rijeci te član Fakultetskog vijeća Medicinskog fakulteta Sveučilišta u Rijeci. U razdoblju od 2018.-2020. obnašala je funkciju studentskog predstavnika godine. Tijekom studija sudjelovala je u nekoliko međunarodnih studentskih razmjena te imala prilike obaviti ljetne prakse u Japanu, Brazilu i Egiptu. Demonstrator na Zavodu za anatomiju je bila od 2015. do 2020.godine. Od srednje škole do danas aktivni je član Crvenog križa u Karlovcu.