

# USPOREDBA LAPAROSKOPSKOG I OTVORENOG PRISTUPA U LIJEČENJU FEMORALNE I INGVINALNE HERNIJE

---

**Milotić, Mario**

**Master's thesis / Diplomski rad**

**2020**

*Degree Grantor / Ustanova koja je dodijelila akademski / stručni stupanj:* **University of Rijeka, Faculty of Medicine / Sveučilište u Rijeci, Medicinski fakultet**

*Permanent link / Trajna poveznica:* <https://um.nsk.hr/um:nbn:hr:184:951544>

*Rights / Prava:* [In copyright](#)/[Zaštićeno autorskim pravom.](#)

*Download date / Datum preuzimanja:* **2025-01-13**



*Repository / Repozitorij:*

[Repository of the University of Rijeka, Faculty of Medicine - FMRI Repository](#)



SVEUČILIŠTE U RIJECI

MEDICINSKI FAKULTET

INTEGRIRANI PREDDIPLOMSKI I DIPLOMSKI

SVEUČILIŠNI STUDIJ MEDICINE

Mario Milić

USPOREDBA LAPAROSKOPSKOG I OTVORENOG PRISTUPA U LIJEČENJU

FEMORALNE I INGVINALNE HERNIJE

Diplomski rad

Rijeka, 2020.

SVEUČILIŠTE U RIJECI

MEDICINSKI FAKULTET

INTEGRIRANI PREDDIPLOMSKI I DIPLOMSKI

SVEUČILIŠNI STUDIJ MEDICINE

Mario Milić

USPOREDBA LAPAROSKOPSKOG I OTVORENOG PRISTUPA U LIJEČENJU

FEMORALNE I INGVINALNE HERNIJE

Diplomski rad

Rijeka, 2020.

**MENTOR RADA:** prof. dr. sc. HARRY GRBAS, dr.med

Diplomski rad ocjenjen je dana 18.lipnja 2020. na Katedri za kirurgiju Medicinskog fakulteta u Rijeci, pred povjerenstvom u sastavu:

1. prof. dr. sc. MILJENKO KOVAČEVIĆ, dr. med. (PREDSJEDNIK)
2. izv. prof. dr. sc. ALDO IVANČIĆ, dr. med.
3. doc. dr. sc. ĐORDANO BAČIĆ, dr. med.

Rad sadrži 37 stranica, 3 slike, 1 tablicu, 47 literaturnih navoda.

*Zahvaljujem se svojoj majci Klaudiji koja mi je prenijela ljubav prema medicini, svom ocu Vladimiru koji mi je ukazao na važnost poštenog i upornog rada i svojoj sestri Roberti koja me uvijek bezuvjetno podržavala. Hvala mojoj djevojci Luciani na svojoj potpori u pisanju ovog rada i na prekrasnim trenucima zajedno. Hvala svim kolegama sa studija koji su učinili ovaj period mog života nezaboravnim.*

*Hvala svim učiteljima i profesorima koji su me pratili kroz obrazovanje i svakodnevno me poticali na napredak. Posebno hvala mom mentoru, prof. Harryju Grbasu na pomoći i suradnji u pisanju ovog rada.*

*Ovaj rad posvećujem svojoj noni Štefaniji koja je uvijek uz mene.*

## Sadržaj rada

1. Uvod .....	1
2. Svrha rada.....	3
3. Pregled literature na zadanu temu: .....	4
3.1. Anatomija preponsko-trbušne regije .....	4
3.2. Hernije ingvinalne regije .....	7
3.3. Liječenje ingvinalnih hernija .....	11
3.3.1. Tehnike s napetošću .....	12
3.3.2. Tehnike bez napetosti .....	14
3.3.3. Laparoskopske metode liječenja .....	16
3.4. Liječenje femoralnih hernija.....	18
3.5. Komplikacije .....	19
4. Rasprava .....	22
4.1. Indikacije i kontraindikacije .....	22
4.2. Duljina rehabilitacije i kvaliteta života nakon operacije .....	23
4.3. Vrsta anestezije.....	25
4.4. Postoperativne komplikacije.....	26
4.5. Cijena i dostupnost operacije.....	27
5. Zaključak.....	28
6. Sažetak .....	29

7. Summary .....	30
8. Literatura .....	31
9. Životopis.....	37

## Popis skraćenica i akronima

a.	arterija (lat. <i>arteria</i> )
engl.	englski
lat.	latinski
lig.	ligament (lat, <i>ligamentum</i> )
m.	mišić (lat. <i>musculus</i> )
MPO	miopektinealni otvor (engl. miopectineal orifice)
n.	živac (lat. <i>nervus</i> )
TAPP	transabdominalni preperitonealni (engl. transabdominal praeritonealni)
TEP	totalni ekstrapertonealni (eng. totally extraperitoneal)



## 1. Uvod

Svaki kirurg koji radi u ambulanti opće kirurgije, svaka sestra koja mu asistira ili student koji ga prati lako će se složiti da je jedna od najčešće viđenih patologija upravo hernija ili kila. Liječenje hernija predstavlja svakodnevnicu općim kirurzima u cijelom svijetu. Mnogima operacija hernije biva prva operacija s kojom se susretnu ili koju sami izvedu te se često ova operacije smatra rutinom.

Da hernije i njihovo liječenje postoje od davnina potvrđuje nam i egipatski papirus iz Ebersa u kojem se navodi kako je hernija izbočina koje izlazi pri kašljanju. Konkretnije znanje donosi nam Galen, a njegova shvaćanja protežu se kroz cijeli srednji vijek. U to su vrijeme liječenje hernija obavljali brijači. Dolaskom renesanse i otkrićima u području anatomije pogotovo u Italiji od strane liječnika poput Antonia Benivienia, liječenje hernija se revolucionira (1). Liječnici 19. i 20. stoljeća pokreću eru liječenja s napetošću te se operacije temelje na tri načela: antisepsa i asepsa, visoka ligacija kilne vreće i suženje unutarnjeg ingvinalnog prstena. Rezultati su međutim loši, recidiv nastupa u 100% slučajeva unutar prve četiri postoperativne godine, a smrtnost od operacije iznosi 7%. Talijanski liječnik Edoardo Bassini uvodi četvrto načelo liječenja hernija: pojačavanje stražnjeg zida ingvinalnoga kanala, što zajedno s modifikacijama Kanađanina E. Shouldicea dovodi do smanjivanja incidencije recidiva na 3%. Novu eru u liječenju hernija koja i danas traje dovodi uvođenje tehnike bez napetosti koju je prvi puta opisao Irving Lichtenstein koristeći polipropilensku mrežicu za pojačavanje stražnjeg zida ingvinalnog kanala. Laparoskopsko liječenje hernija ingvinalne regije počelo se provoditi u 20. stoljeću. Prvu laparoskopsku operaciju izveo je P. Fletcher 1979. godine (2).

Do nedavno, prije uvođenja interneta i liberalizacije informacija, pacijenti nisu mnogo propitivali načine i ishode liječenja već je liječnik predstavljao apsolutni autoritet. Danas je

komunikacija s pacijentima i edukacija o zahvatu kojem će se podvrgnuti vrlo važan segment liječenja. Suvremena medicinska praksa daje kirurgu mogućnost da pacijentu ponudi više opcija liječenja njegove hernije, s različitim vremenima rehabilitacije, različitom incidencijom i vrstom komplikacija, različitim indikacijama i da među mogućnostima koje ima na raspolaganju, predloži svom pacijentu onu koja njegovom slučaju najviše odgovara.

Kao što je već navedeno, hernija predstavlja jednu od najčešćih kirurških patologija s incidencijom koja iznosi 5%-7% (3). Rizik razvoja hernije u muškoj populaciji značajno je veći, nego u ženskoj (4). Čimbenici rizika za razvoj hernije jesu: oslabljena abdominalna stijenka, prijašnje operacije ili hernije, defekti u sintezi kolagena, povišen intraabdominalni tlak pozitivna obiteljska anamneza, pozitivna osobna anamneza za kontralateralnu herniju ili prostatektomiju, nizak indeks tjelesne mase i drugi.

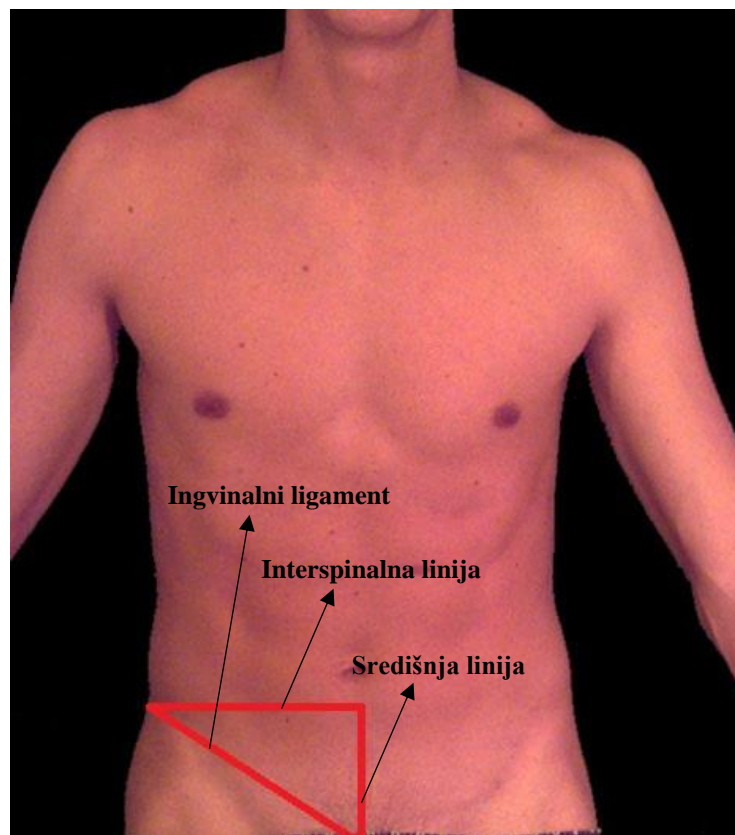
## 2. Svrha rada

Svrha ovog rada je sažeti i usporediti suvremene tehnike u kirurškom liječenju ingvinalne i femoralne kile koristeći se relevantnom medicinskom literaturom. Poznavanje različitih načina liječenja hernija omogućava liječniku da odabere, u suradnji s pacijentom, onu koja će mu najviše odgovarati i korak je u smjeru oblikovanja kirurških zahvata prema potrebama pojedinca, odnosno personalizirane kirurgije. Usporedbi tehnika liječenja prethodi opis anatomije i patofiziologije hernija te opis kirurških zahvata s njihovim indikacijama, kontraindikacijama i komplikacijama.

### 3. Pregled literature na zadanu temu:

#### 3.1. Anatomija preponsko-trbušne regije

Preponska regija (lat. *regio inguinalis*) je anatomski iznimno složen prostor koji se nalazi u donjem lateralnom dijelu hipogastrija. Ima oblik pravokutnog trokuta pri čemu hipotenuza odgovara području iznad ingvinalnog ligamenta, medijalni krak čini lateralni rub *m. rectus abdominis*, a gornji rub čini lateralni odsječak linije koja spaja lijevu i desnu *spina iliaca anterior superior* (vidi sliku 1.). Ako medijalnu granicu pomaknemo do središnje linije govorimo o preponsko-trbušnoj regiji koja je klinički značajnija (5).



**Slika 1.** Površinska anatomija preponsko trbušne regije  
(uređeno prema: <https://anatomy.elpaso.ttuhs.edu/surface/abdomen/referred.jpeg>)

Prednja je trbušna stijenka građena u slojevima. U preponskoj regiji redom od kože prema peritonealnoj šupljini nalazimo sljedeće slojeve: koža, potkožje, površinska trbušna fascija, vanjski kosi trbušni mišić s fascijom, unutarnji kosi trbušni mišić s fascijom, poprečni trbušni mišić, poprečna fascija, preperitonealno masno tkivo i peritoneum. Klinički značaj ima miopektinealni otvor (od engl. myopectineal orifice, MPO) koji je ograničen združenom tetivom (lat. *tendo conjunctivus*) s gornje strane, medijalno ravnim trbušnim mišićem, a lateralno iliopsoasom. Ovo je područje 1956. godine opisao francuski anatomist Henri Fruchaud kao dio prednje trbušne stijenke koji je uslijed uspravljanja čovjeka tijekom evolucije značajno oslabio. U opisu anatomije preponske regije valja spomenuti određene vaskularne i živčane strukture koje mogu biti izvor komplikacija kirurškog zahvata. Od živaca tu nalazimo *n. iliohypogastricus* i *n. intercostalis* koji daju ogranke za kožu preponske regije. *N. ilioinguinalis* inervira kožu mošnjice u muškaraca odnosno velikih usana u žena. Nadalje tu su *n. genitofemoralis* koji ima važnu ulogu u kremsterskom refleksu te femoralni živac koji inervira kožu i mišiće noge. Od krvnih žila nalazimo *a. iliaca eksterna* koja irigira preponsko područje. *A. circumflexa profunda* i *a. epigastica inferior* spajaju se tvoreći *a. femoralis*. *A. spermatica interna* direktan je ogranak aorte (6). Posebno vrijedi istaknuti *a. obturatoriu* koja je grana unutarnje ilijačne arterije, a u 80% slučajeva ima aberantnu granu koja anastomozira s vanjskom ilijačnom ili donjom hipogastričnom arterijom te, ukoliko se ošteti, dovodi do krvarenja koje se teško kontrolira (7). Brojni venski pleksusi dreniraju vensku krv iz preponskog područja. Njihovo oštećenje, pogotovo oštećenje pampiniformnog pleksusa mogu dovesti do venske staze, tromboze i testikularne atrofije nakon operacije hernije (8).

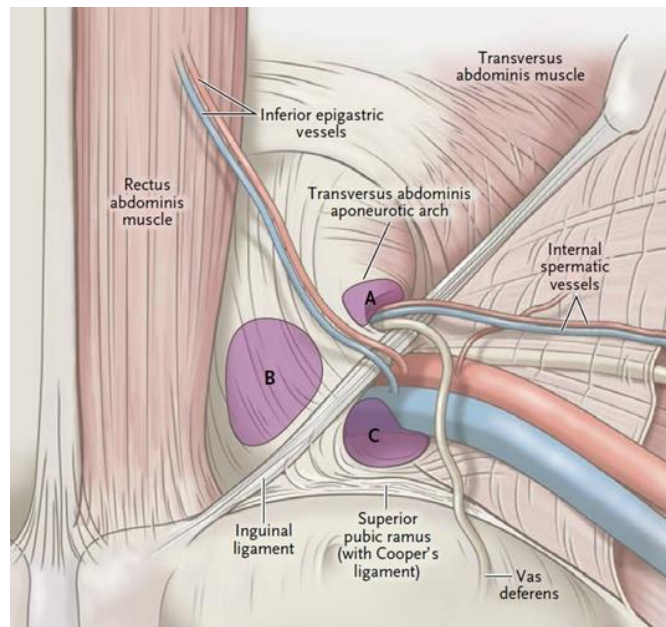
Kako bi se razumio nastanak hernija ingvinalne regije, neophodno je poznavati anatomiju ingvinalnog kanala. Ingvinalni kanal (lat. *canalis inguinalis*) je mišićno-vezivni prostor kroz koji u muškaraca prolazi sjemenska vrpca (lat. *funiculus spermaticus*), a u žena obla maternična sveza

(lat. *ligamentum teres uteri*) (5). Preponski kanal možemo zamisliti kao tunel koji se pruža gotovo usporedno sa ingvinalnim ligamentom. Njegov početak je duboki ingvinalni prsten (lat. *anulus inguinalis profundus*) koji se nalazi otprilike 2 cm iznad sredine *lig.inguinale*. Od tuda se kanal pruža u inferomedijalnom smjeru 4-6 cm i završava površinskim prstenom (lat. *anulus inguinalis superficialis*) u blizini hvatišta ingvinalnog ligamenta za preponsku kvržicu. Osim ovih otvora, preponski kanal sačinjavaju četiri stijenke građene od različitih anatomske elemenata kako prikazuje tablica 1.

**Tablica 1.** Stijenke preponskog kanala

<b>Stijenka kanala</b>	<b>Građevni elementi stijenke</b>
<b>Prednja stijenka</b>	Aponeuroza vanjskog kosog trbušnog mišića, a u lateralnom dijelu i vlakna unutarnjeg kosog i poprečnog trbušnog mišića.
<b>Stražnja stijenka</b>	Fascia transversalis pojačana lateralno s <i>lig. interfoveolare</i> , medijalno s <i>lig. reflexum</i> i <i>tendo conjunctivus</i> , a u srednjem dijelu nema pojačanja ( <i>locus minoris resistentiae</i> )
<b>Gornja stijenka</b>	Lateralno <i>fascia transversalis</i> , u srednjem dijelu vlakna unutarnjeg kosog trbušnog mišića i poprečnog trbušnog mišića, a medijalno medijalni krak vanjskog kosog mišića
<b>Donja stijenka</b>	<i>Lig. inguinale</i> , a medijalno i <i>lig. lacunare</i> te <i>lig. pectineale</i> .

Važnost ove regije leži u činjenici da ona predstavlja područje kroz koje određene abdominalne strukture prolaze kroz prednju abdominalnu stijenku čineći ju stoga slabijom pa ingvinalna regija predstavlja predilekcijsko mjesto za nastanak hernija. Hernije ingvinalne regije dijelimo na direktne ingvinalne, indirektne ingvinalne i femoralne kile (9) (vidi sliku 2.).



**Slika 2.** Prikaz hernija ingvinalne regije  
A-indirektna ingvinalna hernija, B-direktna ingvinalna hernija, C-femoralna hernija  
(uređeno prema: <https://www.herniaclinic.co.nz/information/types-of-hernias/>)

### 3.2. Hernije ingvinalne regije

Herniju ili kilu definiramo kao protruziju peritoneuma sa ili bez trbušnih organa odnosno njihovih dijelova kroz nasljedno ili stečeno oslabljeno mjesto u trbušnoj stijenci. Pojam hernije obuhvaća nekoliko entiteta koji se mogu podijeliti s obzirom na anatomsku lokalizaciju. Na taj način razlikujemo unutrašnje kile te kile trbušne stijenke. Unutrašnje kile nastaju unutar peritonealnog prostora te prolabiraju u razne peritonealne otvore i recesuse. Vanjske kile, odnosno kile trbušne stijenke možemo vidjeti ili palpirati prilikom fizikalnog pregleda. U ovu skupinu kila

spadaju: preponska, femoralna, pupčana , epigastrična , lumbalna, ventralna postoperativna te kila polumjesečaste linije. Svaka hernija sastoji se od kilne vreće (dio peritoneuma), sadržaja (može biti bilo koji trbušni organ, najčešće mobilni organi) i otvora (9).

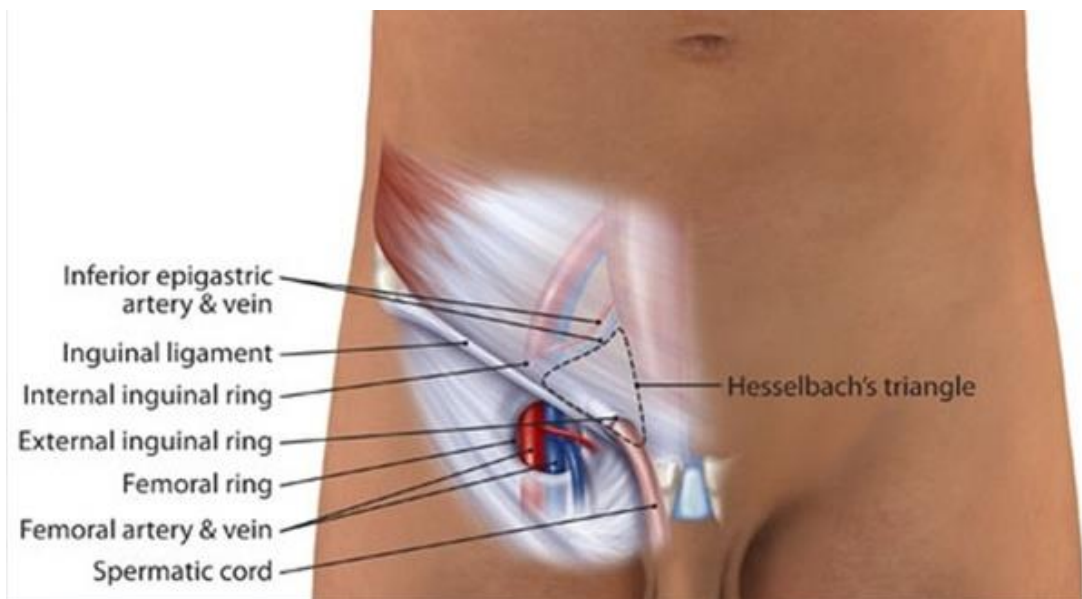
Kile možemo također podijeliti na reponibilne i ireponibilne ovisno o mogućnosti povratka kilnog sadržaja iz kilne vreće natrag u peritonealnu šupljinu. Uzrok nemogućnosti povratka kilnog sadržaja u abdominalnu šupljinu može biti dvojak. Naime, može doći do srastanja sadržaja za stijenku vreće što se naziva sraštenom kilom (lat. *hernia accreta*) ili se sadržaj može uklještitu pri čemu se razvija uklještena kila (lat. *hernia incarcerata*). Ukoliko otvor pritisne na sadržaj kilne vreće može se kompromitirati cirkulacija i dovesti do strangulacije sadržaja. Pritom se javljaju simptomi poput otoka, crvenila i boli, a u kasnijem toku moguća je i pojava sistemskih simptoma. Uklještenje može izazvati mali lumen kilnog otvara u kombinaciji s povišenjem intraabdominalnog tlaka (elastično uklještenje), nakupljanje crijevnog sadržaja i nemogućnost pasaže istoga kroz uklještenu vijugu (strekoralno uklještenje) ili se uklještitu u kilni otvor može antimezenterična strana tankog crijeva pri čemu nema cirkulacije ali je pasaža očuvana (bočno uklještenje). Uklještenu kilu može se probati reponirati manualno (lat. *taxis*) međutim valja obratiti pozornost na eventualnu prisutnost dugotrajne strangulacije ili priraslica koje mogu uzrokovati komplikacije po repoziciji u vidu perforacije crijeva, peritonitisa, sepse i sl. U takvim slučajevima ili ukoliko nije poznato vrijeme uklještenja većina će se kirurga odlučiti za hernioplastiku. Manualnu repoziciju međutim ne valja u potpunosti zanemariti. Naime, istraživanje iz 2009. godine pokazuje veliku uspješnost u smanjivanju mortaliteta i morbiditeta inkarcerirane hernije koristeći manualnu repoziciju čak i do dvanaest sati od nastupa intestinalne opstrukcije (10).

Ingvinalne hernije obuhvaćaju 75% svih hernija trbušne stijenke. Muškarci imaju veći rizik nastanka ingvinalne hernije te on iznosi 27% za razliku od žena kod kojih on iznosi tek 3% (11).



Trend je nešto drugačiji kod femoralnih hernija koje su osam puta rjeđe nego ingvinalne te su četiri puta češće u žena. Jedna petina femoralnih hernija javlja se bilateralno (12).

Ingvinalne se hernije mogu podijeliti na direktne i indirektne. Direktne se hernije izbočuju kroz *fascia transversalis* u području njezine najveće slabosti koje nazivamo Hesselbachovim trokutom. Hesselbachov trokut omeđen je prema gore donjom epigastričnom arterijom, medijalno lateralnim dijelom ovojnice *m. rectus abdominis*, a inferolateralno omeđenje čini ingvinalni ligament (vidi sliku 2.).



**Slika 3.** Hesselbachov trokut

(prema: <https://qph.fs.quoracdn.net/main-qimg-a31376e7c815aed41a84cf3bb8b92601>)

Indirektne ingvinalne hernije prolaze kroz ingvinalni kanal te se nerijetko mogu spustiti do u skrotum kod muškaraca odnosno velike usne kod žena. Za razliku od direktnih koje su građene po principu kilni otvor, kilna vreća i kilni sadržaj, indirektne hernije nemaju pravu kilnu vreću već

sadržaj prolazi kroz ingvinalni kanal. Posebni entitet predstavljaju kongenitalne hernije u dječjoj dobi. Naime, testis prilikom spuštanja iz peritonealne šupljine u tijeku intrauterinog razvoja za sobom povlači izdanak peritoneuma koji se naziva *processus vaginalis peritonei*. Ukoliko ne dođe do njegove obliteracije, on može predstavljati put kojim se kilni sadržaj spušta u skrotum. U slučaju da je prolaz neobliteriran, ali nedovoljno širok da kroz njega prođu organi, nakupljat će se peritonealna tekućina u vidu hidrokele. Dijagnoza ingvinalne hernije je većim dijelom klinička i bazira se na pomno uzetoj anamnezi i fizikalnom pregledu. Pri pregledu važno je herniju ispalpirati i utvrditi položaj, veličinu, temperaturu, boju okolne kože, napetost, veličinu, oblik sadržaj, reponibilnost, promjene pri kašlju i eventualnu bol. Perkusija nam može pomoći u razlikovanju sadržaja kilne vreće, a auskultacijom se može zamijetiti odsutnost peristaltike. Ukoliko je ingvinalna hernija još malena ili početna (lat. *hernia incipiens*) može biti korisno napraviti antriranje ingvinalnog kanala, odnosno guranje kažiprsta u isti. Postupak je neugodan za pacijenta, ali može dati značajne informacije. Dijagnoza se može donijeti i na temelju ultrazvučnog nalaza. Diferencijalno dijagnostički treba promišljati o femoralnoj herniji, hidrokeli, ne spušenom testisu, lipomu ili oteknuću limfnog čvora (9,12,13).

Femoralna kila manifestira se oteklinom u području kranio medijalne strane bedra. Ona prolazi kroz femoralni kanal anteromedijalno od femoralnih krvnih žila ili rijetko s njihove stražnje strane. Iako su ove kile manje i rjeđe se palpiraju od ingvinalnih, one su deset puta češće ireponibilne, a zbog uskog kilnog vrata nerijetko nastupa uklještenje. Repozicija se mora obaviti oprezno i u malom broju slučajeva je uspješna pa je liječenje uglavnom operativno. Diferencijalna dijagnoza uključuje ingvinalnu herniju, limfadenopatiju, apsces psoasa, ektopiju testisa, lipom, varikozitete vene safene i dr. Razlikovati ingvinalnu od femoralne kile moguće je uvođenjem petog prsta u ingvinalni kanal. Ingvinalna se hernija isključuje ukoliko oteklina perzistira ili se njeno

nastajanje isprovocira kašljanjem. Varikoziteti safene su obično plavičaste boje i pri kašljanju se može osjetiti strujanje tekućine što nazivamo Cruveilhierovim znakom. Manjak testisa u ipsilateralnom skrotumu jasno ukazuje na moguću ektopiju testisa (9,12,13).

### 3.3. Liječenje ingvinalnih hernija

U prošlosti sve su hernije liječile operativnim pristupom, međutim danas se provodi trijaža pacijenata na temelju koje se odlučuje za operativno liječenje ili odgodu istog uz kontrole. Prema preporukama danskih autora operativno liječenje indicira se u prisutnosti simptoma koji utječu na svakodnevni život. Muškarcima bez ili s minimalnim simptomima se preporučaju kontrole i odgoda operacije budući da je rizik od komplikacija nizak. Ženama se međutim indicira operacija i u odsutnosti simptoma (14). Unatoč gore navedenim činjenicama, budući se hernije mogu liječiti s relativno niskom incidencijom komplikacija te se operacije mogu provoditi pod lokalnom anestezijom i s minimalnim troškovima, operativno se liječenje najčešće preporuča svim pacijentima kojima opće zdravstveno stanje to dopušta (15). S obzirom na pristup u liječenju hernije, operativni zahvat može uključivati samo odsijecanje kilne vreće (herniotomija), odsijecanje kilne vreće i popravak stražnje stijenke ingvinalnog kanala šavima (herniorafija) ili popravak mrežicom (hernioplastika). Operativno liječenje hernija se može podijeliti na tri glavne kategorije: otvorene tehnike s napetošću, otvorene tehnike bez napetosti i laparoskopske tehnike bez napetosti. Tehnike s napetošću, čije su glavni predstavnici tehnika po Bassiniju, McVayu i Shouldiceu, ojačavanje stražnjeg zida preponskog kanala postižu šivanjem mišićnog tkiva što dovodi do stvaranje određenog stupnja napetosti među anatomskim strukturama. Danas najkorišteniji pristup je hernioplastika pri čemu se koriste mrežice građene od polimera koji svojim

karakteristikama dovode do upalne reakcije i fibroziranja koje omogućava očvršćivanje stražnjeg zida ingvinalnog kanala bez dodatne napetosti, što ovim tehnikama daje ime „tension-free techniques“ odnosno tehnike bez napetosti. S obzirom na pristup dnu ingvinalnog kanala, otvorene tehnike dalje se dijele na tehnike sa stražnjim i tehnike s prednjim pristupom.

### 3.3.1. Tehnike s napetošću

Revoluciju u liječenju hernija je 1889. godine uveo talijanski liječnik Edoardo Bassini koji je u svojoj monografiji *“Nuovo metodo operativo per la cura radicale dell’ernia inguinale”* opisao novi način liječenja. Svoju je tehniku Bassini prvi puta izveo u prosincu 1884. godine vođen idejom da dotadašnji pristupi liječenju hernija po Woodu i Czernyju nisu mogli pružiti dovoljnu razinu otpora prednje trbušne stijenke intraabdominalnom tlaku. Zapanjujući rezultati koje je publicirao pokazali su da je bio u pravu. Bassinijeva 262 pacijenta su u postoperativnom periodu od četiri i pol godine imali incidenciju infekcija od samo 4% te je samo sedmero pacijenata doživjelo recidiv. Pacijenti su mogli hodati ubrzo nakon operacije, vrijeme provedeno u bolnici bilo je značajno kraće i nije bilo potrebe za nošenjem steznika ili pojasa.

Pri izvođenju Bassinijeve tehnike pacijent se na kirurškom stolu pozicionira ležeći na leđima sa povišenom zdjelicom. Rez započinje od *spina iliaca anterior superior* i nastavlja se 2 cm iznad ingvinalnog ligamenta i paralelno s njime do površinskog ingvinalnog prstena. Nakon disekcije kože i potkožja te provedene hemostaze postavi se retraktor te se u operativnom polju prikažu aponeuroza vanjskog kosog mišića, površinski ingvinalni prsten i kilna vreća. Potom se pristupa otvaranju prednjeg zida ingvinalnog kanala disecirajući aponeurozu vanjskog kosog mišića što se postiže prvotno incizijom iste skalpelom, a zatim se rubovi udalje te se vrši disekcija

aponeuroze od dubljih struktura koristeći se škarama i prateći niti aponeuroze od kranijalno prema kaudalno. Pritom valja obratiti pozornost na iliohipogastrični živac koji se nalazi odmah ispod aponeuroze. Digitoklazijom se odvoje vlakna kremastera od funiculusa spermaticusa i kilne vreće što podijeli kremaster na dva dijela, lateralni i medijalni. Potom se kremaster podveže proksimalno i distalno, a srednji se dio odreže. Otvori se sjemenska vrpca i izolira kilna vreća, ako se radi o indirektnoj herniji, a u slučaju direktne hernije kilna će vreća biti vidljiva kad se preparira dno ingvinalnog kanala. Ključan korak prema Bassiniju je visoka ligacija kilne vreća. Naime nakon repozicije kilnog sadržaja u abdomen, kilna se vreća mora podvezati što je više moguće do u zdravi peritoneum. Ukoliko ostane dio kilne vreće ili kilnog sadržaja, to može predstavljati put kojim će povećanje intraabdominalnog tlaka dovesti do recidiva. Potom se pristupa pojačanju stražnjeg zida ingvinalnog kanala šijući unutarnji kosi trbušni mišić, poprečni trbušni mišić i poprečnu fasciju za stražnji rub ingvinalnog ligamenta posebnom tehnikom šivanja (Filzetta šav). Operacija završava zatvaranjem aponeuroze vanjskog kosog mišića vodeći računa da podležeće strukture nisu pritisnute kako bi se izbjegla atrofija testisa te šivanjem kože i potkožja.

Bassinijeva metoda doživjela je mnoge promjene kroz godine, a najpoznatija je modifikacija ona koju je 1936. godine opisao kanadski kirurg Edward E. Shouldice. Ta je metoda ispravila nekoliko aspekata Bassinijeve metode i značajno unaprijedila liječenje hernija. Najvažnija promjena koja je dovela do boljih ishoda u odnosu na Bassinijev pristup je uporaba produžnog šava u više slojeva. Koriste se dva neresorptivna konca od kojih prvi služi za prva dva sloja stijenke sastavljena od fascije transversalis, poprečnog mišića i unutarnjeg kosog mišića. Druga dva sloja obuhvaćaju dio vanjskog kosog trbušnog i unutarnjeg kosog trbušnog mišića te kontinuirani šav ove strukture obuhvaća dvaput u suprotnim smjerovima. Ova metoda pojačava stražnji zid ingvinalnog kanala istovremeno smanjujući napetost. Shouldice Hernia Hospital koji već dulje od

70 godina provodi ovu metodu na svojim internetskim stranicama navodi kako je ova superiornija od tehnika bez napetosti, te kako izbjegavanje korištena mrežice rezultira prirodnijim i fiziološkim načinom liječenja (16).

McVay je u svojoj metodi liječenja hernija popularizirao pektinealni odnosno Cooperov ligament. Pektinealni ligament seže od preponske kvržice do iliopektinealne uzvisine te tvori stražnji rub bedrenog prstenastog otvora (lat. *anulus femoralis*). Za njega se u McVay tehnici sašije gornji rub transverzalne fascije, a šavovi koji se nastavljaju po Cooperovom ligamentu zatvaraju femoralni kanal. McVay također izvodi popuštajući rez na ravnom trbušnom mišiću što dovodi do smanjenja napetosti. Ovo je jedina metoda kojom se mogu liječiti i femoralne i ingvinalne kile (17).

### 3.3.2. Tehnike bez napetosti

Kao što je već nekoliko puta navedeno, današnji zlatni standard u liječenju ingvinalnih hernija jesu metode bez napetosti koje koriste polimerske mrežice. Na današnjem tržištu mogu se naći brojne vrste mrežica koje se međusobno razlikuju po materijalu od kojeg su izgrađene i samoj građi mrežice pa tako nalazimo mrežice izrađene od neresorptivnih materijala poput polipropilena ili poliestera, mrežice s adhezivnom barijerom kojom se umanjuje rizik od stvaranja priraslica sa abdominalnim organima, kombinirane mrežice i biološke mrežice (18).

Najčešće se u praksi pribjegava operaciji po Liechtensteinu vrlo vjerojatno iz razloga što je metoda jednostavna za usvojiti i ukoliko se prate osnovna načela operacije može se dosegnuti pojavnost recidiva od manje od 1%. Liechtensteinova tehnika možda popularnost duguje i činjenici da, ukoliko se složimo s patogenetskom teorijom nastanka ingvinalnih hernija koja navodi da je

njihov nastanak uvjetovan urođenom slabošću kolagena, koristiti ta ista tkiva pod napetošću predstavlja kršenje osnovnih fizikalnih i medicinskih načela. Operacija započinje na sličan način kao i gore opisane te se razlikuje u pojačavanju stražnjeg zida ingvinalnog kanala. Nakon što se kila ukloni, tupom se disekcijom stvori prostor za postavljanje mrežice. Zaobljeni se rub mrežice fiksira za prednji rub ravnog trbušnog mišića 2 cm medijalno od *tuberculum pubicum*, ali se pritom ostavlja dovoljan komad mrežice medijalno kako bi se izbjegli recidivi te se produžnim šavom oko kvržice mrežica učvrsti na mjestu. Ukoliko se zahvati periost pubične kvržice, to bi moglo rezultirati postoperativnom boli stoga se mora obratiti posebna pažnja prilikom šivanja. Donji se kraj mrežice fiksira za ingvinalni ligament nastavljajući u smjeru unutarnjeg ingvinalnog prstena. Rasporak na mrežici se pritom prilagodi na način da obuhvati sjemenski snop bez strangulacije. Gornji i donji krak mrežice zajedno se fiksiraju tako da obuhvate snop i ojačaju unutarnji ingvinalni prsten. Gornji se rub mrežice fiksira za aponeurozu *m. obliquus internus* i ovojnicu *m. rectus abdominis*. Budući da ovom tehnikom ne možemo otkriti latentne femoralne kile, pri sumnji na postojanje iste preporuča se pregledati preperitonealni prostor i femoralni kanal. Poput Bassinijeve i Lichtensteinova je metoda doživjela određene modifikacije. Jednu od modifikacija predstavlja metoda „plug and patch“ u kojoj se koristi posebna mrežica čiji jedan dio („čep“) ulazi u unutarnji ingvinalni prsten i tako dodatno pojačava prednju trbušnu stijenku čineći ju otpornijom na povišenje intraabdominalnog tlaka. Pacijenti s hernijama veličine 3 cm ili manje su idealni kandidati za ovu tehniku dok se ona izbjegava kod velikih i rekurentnih hernija te pretilih pacijenata (19).

Trabuccova metoda koja podrazumijeva postavljanje mrežice bez dodatnih šavova predstavlja dodatnu evoluciju Lichtensteinove tehnike. Naime Trabuccova tehnika dodatno smanjuje napetost i izbjegava mogućnost povrede živčanih struktura postavljanjem šavova.

Nadalje omogućava brže izvođenje operacije. Istraživanje talijanskih liječnika koji su kroz period od šest godina izveli 1416 operacija pokazalo je stopu recidiva od samo 0.3% uz minimalne operativne komplikacije, uštedu na vremenu operacije i hospitalizacije te brz povratak pacijenta u normalan život (20).

### 3.3.3. Laparoskopske metode liječenja

Od početka dvadesetog stoljeća kada su Dmitri Ott, Georg Kelling i Hans Christian Jacobeus započeli s korištenjem laparoskopskih tehnika pretežito u dijagnostičke svrhe do danas, laparoskopska je kirurgija doživjela pravi procvat. Pojam minimalno invazivne kirurgije sve se brže širi i ulazi u sve kirurške grane. Tako je i Ger sa suradnicima 1990. godine objavio rad u kojem opisuje liječenje indirektnih ingvinalnih hernija laparoskopskim zatvaranjem kilnog vrata u pasa što je označilo početak ere liječenja hernija minimalno invazivnim metodama (21).

Sve se ingvinalne i femoralne hernije, kako je već ranije navedeno, mogu liječiti otvorenim pristupom uz malen broj komplikacije i nizak trošak. Također, valja uzeti u obzir da izvođenje laparoskopske operacije zahtijeva određeno iskustvo i krivulja učenja nam govori da je potrebno od 50-100 operacija da bi se stekla adekvatna vještina i manualna spretnost (22). Imajući na umu sve navedeno postavlja se pitanje kada je uputno odlučiti se za laparoskopski umjesto otvorenog pristupa. Odgovor nije jednostavan i često je odluka na kirurgu koji se za laparoskopiju odlučuje ukoliko ima dovoljno iskustva i ukoliko se pacijent s time složi. Razni autori navode različite indikacije za laparoskopsku hernioplastiku, a među najvažnijima se izdvajaju bilateralna hernija, nekomplicirana hernija, femoralna hernija te situacije u kojim je potreban brz povratak u normalni život. Suprotno tome, većina će se kirurga odlučiti za otvoreni pristup u slučajevima ascitesa,



komplikiranih hernija, netolerancije totalne anestezije te prijašnjih operacija u preperitonealnom prostoru što ga čini neadekvatnim za laparoskopiju zbog priraslica (23).

U današnje vrijeme laparoskopski pristup obuhvaća dvije metode liječenja koje podrazumijevaju postavljanje mrežice u preperitonealni prostor, a razlikuju se po pristupu istom te su poznate pod engleskim akronimima TAPP (eng. transabdominal preperitoneal repair) odnosno transabdominalni preperitonealni pristup i TEP (eng. totally extraperitoneal repair) odnosno totalni ekstraperitonealni pristup. U totalnom ekstraperitonealnom pristupu kirurg nikada ne ulazi u peritonealni prostor i na taj se način izbjegava ozljeda intraabdominalnih organa. U TAPP metodi, ulazi se u abdominalni prostor te kirurg ima veću mogućnost manevriranja i olakšani pristup objema ingvinalnim regijama. TAPP hernioplastika se može izvoditi i uz pomoć robota, pri čemu se samo skraćuje vrijeme operacije, ali ishodi ostaju slični klasičnom pristupu. Pacijent se za obje procedure pozicionira u Trendelenburgov položaj, pogotovo u slučaju TAPP pristupa kada ovaj položaj omogućava odmicanje tankog crijeva od prostora disekcije. TEP pristup započinje rezom ispod pupka na kontralateralnoj strani hernije kroz fasciju ravnog trbušnog mišića. Isti se odmakne iz operacijskog polja te se postavlja 10 mm troakar kroz koji se vrši tupa disekcija avaskularnog područja između peritoneuma i fascije poprečnog trbušnog mišića što se može olakšati korištenjem balona. Kada se preperitonealni prostor ispreparira na opisani način, postavljaju se dva dodatna troakara od 5 mm u središnjoj liniji, prvi 5 cm kranijalno od simfize, a drugi između simfize i pupka. Slijedeći je korak insuflacija preperitonealnog područja plinom i lokalizacija kilne vreće. U TAPP metodi, preperitonealnom području se pristupa kroz abdominalnu šupljinu. Početak zahvata sličan je klasičnim laparoskopskim zahvatima u abdomenu i obuhvaća otvaranje peritonealne šupljine u području pupka te insuflaciju plina u abdomen. Peritoneum se incidira u blizini lateralnog ruba medijalnog umbilikalnog ligamenta te minimalno 4 cm iznad i 8-10 cm lateralno

od hernije. Stvara se svojevrsni peritonealni režanj kojim će se nakon postavljanja mrežice u preperitonealni prostor, peritonealna šupljina ponovo zatvoriti i onemogućiti će se stvaranje priraslica između mrežice i organa abdomena.

Postavljanje mrežice i zatvaranje kirurških defekata u obije metode predstavljaju kraj operacije. Mrežica se može fiksirati metalnim kopčama ili ljepilom, a neki operateri odlučuju se ne fiksirati mrežicu uopće. To međutim može rezultirati postoperativnim skvrčavanjem mrežice i njezin pomak (24).

### 3.4. Liječenje femoralnih hernija

Unatoč tome što nisu česte, femoralne hernije predstavljaju velik rizik od strangulacije te ih se stoga preporuča operirati čak i kod asimptomatskih pacijenata. Femoralne se hernije mogu liječiti na dva načina otvoreni i laparoskopski. Laparoskopski pristup već je opisan u poglavlju o liječenju ingvinalnih hernija. Također je McVayeva metoda opisana ranije kao otvorena metoda kojom se mogu liječiti i femoralne i ingvinalne kile. Obično se u otvorenom liječenju femoralnih hernija opisuju tri kirurška pristupa: Lockwoodov, Lotheissenov i McEvedyjev pristup (25).

Lockwood je istoimeni zahvat predstavio 1889. godine. Lockwoodov se pristup još naziva i infraingvinalnim i pristup je izbora u elektivnom liječenju femoralne hernije. Započinje rezom koji se pruža paralelno s ingvinalnim ligamentom i 1 cm ispod njega. Locira se vrat kilne vreće ispod ingvinalnog ligamenta te se vrši visoka ligacija istog. Izvrši se herniotomija i ligirani batrljak se uvuče duboko u femoralni prsten. Femoralni kanal se potom zatvara šavima koji spajaju unutarnji rub ingvinalnog ligamenta za lakunarni ligament (25,26).

Transingvinalni odnosno Lotheissenov zahvat prvi je put izveden 1875. godine. Iako ova metoda pruža dobru vizualizaciju kilne vreće i njenog sadržaja što operateru daje mogućnost da resecira nekrotično inkarcerirano crijevo koje se eventualno tamo nalazi, temeljni nedostatak ove metode jest taj što disekcije ide kroz ingvinalni kanal što ga oslabljuje i povećava mogućnost nastanka ingvinalne hernije (25,26).

Visoki odnosno McEvedyjev pristup predstavljen je 1950. godine u Velikoj Britaniji te se preferira kod hitnih slučajeva budući da omogućuje lakšu resekciju nekrotičnog crijeva. Za ovu operaciju pacijent je u Trendelenburgovom položaju. Incizija je vertikalna, duga oko 7 cm i seže od femoralnog kanala do ingvinalnog ligamenta. Putem reza na aponeurozi ravnog trbušnog mišića pristupa se u preperitonelani prostor. Identificira se i odstrani kilna vreća te se sa 2-3 neresorptivna šava prišiju Cooperov ligament za *falx inguinalis* (25,26).

### 3.5. Komplikacije

Komplikacije nakon operacije hernije nisu rijetkost i njihova incidencija je značajno veća kod hitnih operacija u odnosu na elektivne. U jednom istraživanju iz 2011. na uzorku od 1034 pacijenata od kojih 63 akutna i 971 elektivna, komplikacije su se dogodile u 27% akutnih i 15.1% elektivnih zahvata. U istom su se istraživanju dob pacijenta, femoralna i skrotalna hernija te rekurentne hernije pokazale kao rizični čimbenici za hitan zahvat koji sa sobom nosi veći morbiditet i mortalitet (27). Komplikacije zahvata se mogu podijeliti na perioperativne i kasne.

Perioperativne komplikacije uključuju nastanak seroma odnosno hematoma na mjestu kirurškog reza. Ova se komplikacija događa u približno 5-6% slučajeva kako kod otvorenog tako i kod laparoskopskog pristupa. Retencija urina nastaje ovisno o vrsti anestezije pri čemu je mnogo

češća u potpunoj u odnosu na lokalnu anesteziju. Oštećenje mokraćnog mjehura se događa u manje od 1 % slučajeva pri laparoskopskoj operaciji uslijed uvođenja troakara, početnog reza ili za vrijeme stvaranja peritonealnog reznja kod TAPP pristupa. U periodu nakon operacije može doći i do infekcije na mjestu kirurškog reza u 3-5% slučajeva što se uspješno liječi antibiotskom terapijom, a u 0,4% pacijenata mogu se razviti kardiovaskularne komplikacije koje su češće kod hitnih zahvata, u starijoj životnoj dobi i kod pacijenata ASA klasifikacije III ili više (28).

Kasne komplikacije uključuju perzistentnu ingvinalnu bol i postoperativnu neuralgiju koje su relativno česte. Njihova incidencija varira između 0,7 i 43.3%, intenzitet i karakter boli mogu se mijenjati kroz vrijeme. Bol nakon operacije nije sama po sebi dovoljna da bi se postavila dijagnoza, ali ukoliko bol ne prestane unutar tri mjeseca od operacije i ukoliko nije moguće utvrditi patološki supstrat boli, dijagnoza postoperativne neuralgije se može postaviti. Ova se komplikacija razvija uslijed oštećenja živaca ingvinalne regije bilo direktno rezom ili uklještenjem u šav ili metalnu kopču. Ponekad i sam proces fibrozacije mrežice može dovesti do oštećenja živca i boli. Kako bi se ova česta komplikacije prevenirala nužan je oprez, dobar odabir mrežice i načina fiksacije te se ponekad može izvesti profilaktična neurektomija ilioingvinalnog ili iliohipogastričnog živca. (29) U 0,3 do 7,2 % slučajeva mogu se razviti testikularne komplikacije najčešće uslijed oštećenja krvnih žila testisa. Nadalje, moguća je pojava seksualnih komplikacija poput seksualne disfunkcije ili bolnog snošaja u manje od 10% slučajeva. Mrežica može također predstavljati izvor kasnih postoperativnih komplikacija. Infekcija mrežice može nastati u 0,1-0,2% slučajeva neovisno o vrsti operativnog pristupa. Iako nije česta ovo je vrlo teška komplikacija koja zahtijeva kiruršku reviziju uz debridman i antibiotsku terapiju. Mrežica može također migrirati pogotovo ako nije fiksirana ili ukoliko je neadekvatno postavljena može doći do recidiva. Recidiviranje se opaža u 1-2% kod tehnika bez napetosti i čak do 15% kod tehnika s napetošću.

Urađanje mrežice u okolne organe može predstavljati razlog za ponovljenu operaciju i vađenje mrežice (28).

## 4. Rasprava

Razlike između otvorenog i laparoskopskog pristupa u liječenju hernija ingvinalne regije brojne su te je njihovo poznavanje važno stoga jer omogućuje operateru da prilagodi operaciju pacijentu, njegovom zdravstvenom stanju, stilu života, opterećenju na radnom mjestu te u konačnici i željama pacijenta. Uspoređivanje otvorenog i laparoskopskog pristupa može se vršiti usporedbom određenih karakteristika operacije kao što su indikacije i kontraindikacije, duljina rehabilitacije i kvaliteta života nakon zahvata, vrsta anestezije, postoperativne komplikacije, te cijena i dostupnost zahvata.

### 4.1. Indikacije i kontraindikacije

Kao što je već nekoliko puta u tekstu spomenuto do danas ne postoje velike randomizirane multicentrične studije koje bi jasno ukazivale na prednosti otvorenog pred laparoskopskim pristupom u liječenju hernija.

Godine 2010. provedena je anketa na kongresu Europske udruge endoskopskih kirurga (EAES) u kojoj se kroz 19 pitanja kirurzima ponudila mogućnost da se izjasne o njihovom preferiranom pristupu u liječenju ingvinalnih hernija. Ponuđene mogućnosti bile su TAPP, TEP i otvoreni pristup. Rezultati su pokazali da je 82% kirurga više skloni korištenju individualiziranog pristupa temeljenog na pacijentovim karakteristikama, kliničkoj slici tipu i veličini hernije i slično. Samo je 18% odlučilo koristiti istu tehniku u svim slučajevima. Isto je istraživanje pokazalo kako su endoskopske tehnike više korištene u bilateralnim i rekurentnim hernijama dok je kod unilateralnih udio otvorenih i laparoskopskih pristupa bio podjednak. Češće su se kirurzi odlučivali za TAPP, nego za TEP pristup čak i oni kirurzi koji su skloniji TEP tehnici, pogotovo u slučajevima

komplikirane hernije. Nadalje, uviđeno je da kirurzi češće indiciraju endoskopske operacije kod mladih i aktivnih pacijenata dok otvoreni pristup rezerviraju za starije od 70 ili mlađe od 18 godina te za pacijente s komorbiditeta i prijašnjim operacijama (30).

Ovi se rezultati uvelike slažu s međunarodnim smjernicama za liječenje hernija ingvinalne regije koje su objavljene 2018. godine, a sastavljene su od strane niza eksperata iz ovog tematskog područja pod zajedničkim imenom „The HerniaSurge Group“. Preporuke iz smjernica navode da se otvoreni pristup koristi kod pacijenata s ekstenzivnim komorbiditetima te muških pacijenata s velikim skrotalnim ili ireponibilnim hernijama, nadalje kod pacijenta s prijašnjim operacijama ili koji su podvrgnuti zračenju zdjelice te pacijenata na peritonealnoj dijalizi dok se laparoskopski pristup preporuča kod mladih i aktivnih pacijenata, bilateralnih hernija, pacijenata s jakom preoperativnom boli te kod ženskih pacijenta. Autori se slažu da ne postoji apsolutna indikacija za određeni pristup te navode kako on mora ovisiti o karakteristikama kirurga, pacijenta, hernije te o hitnosti zahvata (31).

Kontraindikacije za otvoreni zahvat gotovo da i ne postoje s iznimkom nekoliko relativnih kontraindikacija kao što su koagulopatija, indeks tjelesne mase iznad 35, pušenje, dok je kod laparoskopskog pristupa prisutno nekoliko kontraindikacija, a one osim već ranije navedenih (prijašnje operacije i komplikirane hernije) uključuju i netoleranciju totalne anestezije te ascites (23,32).

#### 4.2. Duljina rehabilitacije i kvaliteta života nakon operacije

Općenito uzevši, povratak normalnim aktivnostima svakodnevnog života brži je i lakši što je kirurški zahvat manje invazivan. Ovo pravilo vrijedi i u kirurškom liječenju hernija ingvinalne

regije. Liem i suradnici su 1997. godine objavili istraživanje na 105 pacijenata (48 pacijenata bilo je podvrgnuto otvorenom, a 57 laparoskopskom zahvatu). Istraživanje je pokazalo da su pacijenti podvrgnuti laparoskopskom zahvatu bili sposobni vratiti se normalnim aktivnostima prosječno četiri dana ranije od pacijenata operiranih otvorenim pristupom. Također, skupina laparoskopski operiranih pacijenata mogla je tjedan dana po operaciji izvršiti 14 podizanja nogu i 16 čučnjeva dok je druga skupina bila značajno manje uspješna (2 podizanja nogu i 7 čučnjeva) (33).

Vrijeme povratka normalnim dnevnim aktivnostima i poslu nakon operacije opisano u stručnim člancima značajno varira i može iznositi od 1.5 dana do 6 tjedana. Na to vrijeme, osim postoperativnih komplikacija i vrste operativnog zahvata utječe i stav pacijenta. U istraživanju iz 2003. godine opisana je snažna korelacija između pesimističnog stava pacijenta i duljeg vremena rehabilitacije (34).

Kvaliteta života nakon operacije uvelike ovisi o duljini vremena rehabilitacije i eventualnim komplikacijama. Temeljem navedenoga dalo bi se zaključiti kako je kvaliteta života u prosjeku bolja kod laparoskopskih operacija, nego kod otvorenih zahvata. Ashraf i suradnici su u istraživanju iz 2012. godine potvrdili gore navedenu tvrdnju. Njihovi ispitanici su iskazali bolje rezultate u tjelesnim funkcijama, postoperativnoj boli i općem zdravlju nakon TAPP pristupa u odnosu na otvoreni pristup. Zanimljivo je da nije bilo razlike u mentalnom zdravlju između dvije grupe ispitanika što nas navodi na zaključak da su njihovi pacijenti iz obje skupine dobro prihvatili zahvat i rehabilitaciju (35).

Uspoređujući TAPP i TEP pristup čini se da je kvaliteta života bolja nakon TEP operacije budući da je incidencija postoperativne ingvinalne boli manja, vrijeme zahvata je kraće te je incidencija edema sjemenske vrpce manja (36). Što se tiče seksualne funkcije i funkcije testisa kao



važan aspekt kvalitete života, laparoskopski pristup daje bolje rezultate, nego otvoreni dok razlike između TAPP i TEP pristupa u ovom smislu nisu statistički značajne (36,37).

#### 4.3. Vrsta anestezije

Strah od anestezije jedan je od najčešćih strahova pacijenta prije operacije. Najčešći uzroci jesu strah od postoperativne boli, strah svjesnosti za vrijeme operacije te strah od postoperativne pospanosti dok su rjeđi strahovi od igala i kanila, strah od iznošenja privatnih tajni za vrijeme anestezije te strah od ne buđenja (38). Potpuna anestezija je dakle izvor stresa za pacijente pa bi se, ukoliko je moguće, zahvati trebali izvoditi u lokalnoj ili regionalnoj anesteziji. Nadalje, lokalnu anesteziju može izvoditi sam kirurg bez potrebe za anesteziologom i pacijent nakon zahvata ne mora boraviti u sobi za buđenje. Također trošak lokalne anestezije je višestruko manji, nego trošak regionalne ili totalne anestezije. Naime trošak lokalne anestezije je otprilike 2 500 kuna manji od ostalih alternativa (39). Unatoč tome korištenje regionalne anestezije u pojedinim državama poput Danske i dalje nadmašuje korištenje lokalne (40,41).

Izbor anestezije kod operacija hernija ingvinalne regije ovisi o vrsti zahvata te o karakteristikama pacijenta. Ponekad je situacija takva da anestezija određuje vrstu zahvata ovisno o mogućnosti pacijenta da ju tolerira. Kod otvorenog pristupa preporuča se korištenje lokalne anestezije kad god je moguće, a pogotovo kod pacijenta s komorbiditetima. Lokalna anestezija rezultira manjom postoperativnom boli i mučninom, kraćim boravkom u bolnici i kraćim vremenom zahvata, nego regionalna i totalna anestezija. Lokalna se anestezija može primijeniti kao blok ilioingvinalnog ili iliohipogastričnog živca, a ponekad se koristi kombinacija bloka živca i infiltrativne anestezije. Kod otvorenih se pristupa često lokalna anestezija koristi zajedno s

intravenoznim sedativima kako bi pacijent lakše tolerirao zahvat. TAPP zahvat zahtijeva totalnu anesteziju, a TEP se može vršiti i pod lokalnom anestezijom iako se preferira totalna (42).

#### 4.4. Postoperativne komplikacije

O postoperativnim komplikacijama liječenja hernija ingvinalne regije već je bilo govora ranije u tekstu stoga se ovdje neće ponavljati. Valja međutim naglasiti neke od razlika u vrstama komplikacija koje se javljaju kod otvorenog u odnosu na laparoskopski pristup.

Istraživanje iz 2004. godine je pronašlo razliku u javljanju postoperativne urinarne retencije koja je u grupi pacijenata podvrgnutima laparoskopskom zahvatu bila 7,9% dok je u grupi pacijenata podvrgnutima otvorenom pristupu ona iznosila tek 1,1%. Isto istraživanje pokazalo je značajnu razliku u incidenciji postoperativne anestezije kože koja je bila prisutna u 35,8% pacijenata nakon otvorenog u odnosu na 2,8% nakon TEP pristupa (43).

Daljnja istraživanja pokazala su veću incidenciju seroma nakon otvorenog pristupa s mrežicom, nego nakon laparoskopske operacije (6,6% odnosno 1,1%) (44). Valja uzeti u obzir i vrstu anestezije kod pojedinog zahvata. Zahvati koji zahtijevaju totalnu anesteziju poput TAPP zahvata sa sobom nose i veći rizik od komplikacija. Jedna od važnih komplikacija je recidiv hernije međutim njegova pojavnost više je povezana s korištenjem ili ne korištenjem mrežice. Naime bez obzira na tip operacije (otvoreni ili laparoskopski) korištenje mrežice smanjuje pojavnost recidiva za 30-50% (45).

#### 4.5. Cijena i dostupnost operacije

U vrijeme moderne kirurgije, osim uspješnosti kirurških zahvata važna je i njihova cijena i dostupnost. U pravilu su složeniji zahvati koji zahtijevaju sofisticiranu opremu skuplji i manje dostupni. Ni operacije ingvinalnih hernija u ovom slučaju nisu iznimka.

Istraživanje C. Tadakija iz 2016. godine pokazalo je da je laparoskopsko liječenje ingvinalnih hernija značajno skuplje od otvorenog pristupa poglavito zbog kirurške opreme koja je kod laparoskopije čak 90% skuplja nego kod otvorenog pristupa. Isto istraživanje međutim pokazuje kako je broj dana provedenih u bolnici manji kod laparoskopskih operacija. Ta razlika nije bila dovoljna da nadomjesti razliku u cijeni opreme, stoga je konačna cijena laparoskopske operacije ipak viša i to za otprilike 15% (46). U drugom istraživanju iz 2014. potvrđuje se statistički značajna razlika između otvorene i laparoskopske operacije međutim u slučaju bilateralnih hernija, gubi se statistička značajnost u razlici cijena (47).

Iz navedenog je jasno kako je unatoč prednostima koje laparoskopija nudi, jedan od nedostataka cijena zahvata i potrebna dodatna edukacija kirurga što ovu vrstu liječenja čini manje dostupnom od klasičnog, otvorenog pristupa. Međutim, ne treba se voditi samo pukom cijenom zahvata, budući da je u određenim indikacijama razlika u cijeni zanemariva, a dobrobiti za pacijenata su veće.

## 5. Zaključak

Izuzetan napredak kirurgije danas omogućuje liječnicima da izaberu između brojnih načina liječenja. Kirurzima za liječenje ingvinalnih i femoralnih hernija na raspolaganju stoji više vrsta otvorenih zahvata i nekoliko laparoskopskih operacija. Vrsta operativnog zahvata koju će liječnik odabrati ovisi o brojnim čimbenicima među kojima su karakteristike pacijenta i hernije, ali i njegova vještina i iskustvo. Ipak, postoje određeni postulati u liječenju kojih bi se trebalo držati kao što je na primjer davanje prednosti tehnikama bez napetosti kod nekomplikiranih hernija koje dokazano smanjuju incidenciju recidiva.

Suvremena medicina sve se više okreće prema minimalno invazivnim metodama koje su općenito dobro prihvaćene od strane pacijenata i kirurga, međutim one nose sa sobom određene nedostatke kao što su dugo vrijeme učenja tehnika, kompliciranost zahvata, potreba za sofisticiranom opremom, dulje trajanje zahvata, rizik opće anestezije i veći troškovi liječenja. Unatoč svim tim ograničenjima, ukoliko se primjenjuju dovoljno često i uz racionalne indikacije, njihov je veći trošak u odnosu s otvorenim pristupom opravdan budući da omogućuju bolju kvalitetu života pacijenta i kraće vrijeme rehabilitacije.

Zaključno, odabir između otvorenog i laparoskopsko liječenja ingvinalnih i femoralnih hernija nije jednostavan i podrazumijeva razmatranje čitavog niza pacijentovih karakteristika uzimajući u obzir i trošak liječenja te vlastita ograničenja. Velik broj opcija liječenja koje pružaju tehnološki i znanstveni napredak ponekad znači i veću odgovornost u odabiru one opcije koja će najmanje naškoditi i najviše pomoći pacijentu. Kako bi se olakšao izbor i omogućila što bolja kvaliteta kirurške skrbi neophodno je intenzivirati edukaciju liječnika, ulagati u dostupnost opreme i inzistirati na personaliziranom pristupu za svakog pacijenta.

## 6. Sažetak

Hernije jesu protruzije peritoneuma sa ili bez trbušnih organa odnosno njihovih dijelova kroz nasljedno ili stečeno oslabljeno mjesto u trbušnoj stijenci. U hernije ingvinalne regije spadaju direktna i indirektna ingvinalna te femoralna kila. Liječenje ingvinalnih i femoralnih hernija u pravilu je kirurško. Kirurške tehnike liječenja mogu se podijeliti na otvorene tehnike s napetošću i bez napetosti te na laparoskopske tehnike. Među otvorene tehnike s napetošću ubrajaju se Bassinijeva, Shouldiceova i McVayeva tehnika koje se, unatoč nekolicini jakih zagovaratelja, polako napuštaju. Zlatni standard u liječenju hernija je upotreba polipropilenskih mrežica, odnosno metode bez napetosti poput Lichtensteinove koje su jednostavnije i smanjuju broj recidiva. U današnje se vrijeme sve više okreće i prema laparoskopskim metodama liječenja hernija ingvinalne regije u koje spadaju TAPP i TEP pristup koji su značajno skuplji i kompliciraniji od otvorenih pristupa, ali pružaju bolju kvalitetu života pacijentu. U odabiru između otvorene i laparoskopske metode liječenja, kirurg mora u obzir uzeti značajke pacijenta, hernije, ali troškove operacije te vlastita ograničenja. Kako bi se poboljšala kvaliteta kirurške skrbi potrebno je ulagati u opremu i edukaciju liječnika te oblikovati zahvat prema potrebama i karakteristikama pacijenta.

Ključne riječi: femoralna hernija, ingvinalna hernija, kirurško liječenje, laparoskopija.

## 7. Summary

Hernias are protrusions of the peritoneum with or without abdominal organs or their parts through an inherited or acquired weakened place in the abdominal wall. Hernias of the inguinal region include direct and indirect inguinal hernias and femoral hernias. The treatment of inguinal and femoral hernias is usually surgical. Surgical techniques can be divided into open tension repairs and open tension-free repairs as well as laparoscopic techniques. Open tension repairs include Bassini's, Shouldice's and McVay's techniques which, despite several strong advocates, are slowly being abandoned. The gold standard in the treatment of hernias is the use of polypropylene mesh, i.e. tension-free methods like Lichtenstein's that are simpler and reduce the number of recurrences. Nowadays, an increasing number of surgeons are turning to laparoscopic methods for the treatment of inguinal hernia such as the TAPP and TEP approach, which are significantly more expensive and complicated than open approaches, but provide a better quality of life for the patient. In choosing between open and laparoscopic methods of treatment, the surgeon must take into account the characteristics of the patient, of the hernia, but also the cost of surgery and their personal limitations. In order to improve the quality of surgical care, it is necessary to invest in the equipment and education of doctors and to design the procedure according to the needs and characteristics of the patient.

Key words: femoral hernia, inguinal hernia, laparoscopy, surgical procedures.

## 8. Literatura

1. Negro P, Gossetti F, Ceci F, D'Arnore L. Made in Italy for hernia: The Italian history of groin hernia repair. *Ann Ital Chir.* 2016;87(2):118–28.
2. Legutko J, Pach R, Solecki R, Matyja A, Kulig J. The history of treatment of groin hernia. *Folia Med Cracov.* 2008;(49):57–74.
3. Pahwa HS. Current trends in laparoscopic groin hernia repair: A review. *World J Clin Cases.* 2015;3(9):789.
4. Ruhl CE, Everhart JE. Risk factors for inguinal hernia among adults in the US population. *Am J Epidemiol.* 2007;165(10):1154–61.
5. Nikolić V, Keros P, Mervar M. *Klinička anatomija abdomena.* Zagreb: Naklada Ljevak; 2000.
6. Miller HJ. Inguinal Hernia: Mastering the Anatomy. *Surg Clin North Am* [Internet]. 11.5.2018. [citirano 10.5.2020.]; 2018;98(3):607–21. Dostupno na: <https://doi.org/10.1016/j.suc.2018.02.005>
7. Darmanis S, Lewis A, Mansoor A, Bircher M. Corona mortis: An anatomical study with clinical implications in approaches to the pelvis and acetabulum. *Clin Anat.* 2007;20(4):433–9.
8. Wantz GE. Testicular atrophy and chronic residual neuralgia as risks of inguinal hernioplasty. *Surg Clin North Am* [Internet]. 1.8.2016. [citirano 21.05.2020.]; 1993;73(3):571–81. Dostupno na: [http://dx.doi.org/10.1016/S0039-6109\(16\)46038-X](http://dx.doi.org/10.1016/S0039-6109(16)46038-X)
9. Kvesić A, Paladino J, Stanec Z, Gilja I, Vučkov Š, Brekalo Z, et al. *Kirurgija.* Zagreb:

- Medicinska naklada; 2016.
10. Harissis H, Douitsis E, Fatouros M. Incarcerated hernia: to reduce or not to reduce?. *Hernia*. 2009;13(3):263-266.
  11. Jenkins JT, O'Dwyer PJ. Inguinal hernias. *Bmj*. 2008;336(7638):269–72.
  12. Bailey H, Lumley J. Hamilton Bailey's demonstrations of physical signs in clinical surgery. London: CRC Press; 2016.
  13. Ivanišević B. Kirurgija probavnog i endokrinog sustava. Zagreb: Školska knjiga; 1982.
  14. Rosenberg J, Bisgaard T, Kehlet H, et al. Danish Hernia Database recommendations for the management of inguinal and femoral hernia in adults. *Dan Med Bull*. 2011;58(2):C4243.
  15. Kulacoglu H. Current options in inguinal hernia repair in adult patients. *Hippokratia*. 2011;15(3):223–31.
  16. Hernia Repair | Hernia Surgery Recovery, Recurrent Hernia - Shouldice Hospital [Internet]. [citirano 2020 Jun 8]. Dostupno na: <https://www.shouldice.com/hernias-explained/>
  17. McVay CB, Chapp JD. Inguinal and Femoral Hernioplasty : The Evaluation of a Basic Concept. *Ann Surg*. 1958;148(4):499.
  18. Elango S, Perumalsamy S, Ramachandran K, Vadodaria K. Mesh materials and hernia repair. *BioMedicine*. 2017;7(3).
  19. Doerhoff C. Technique: Plug and Patch. In: *The SAGES Manual of Hernia Repair*. Springer New York; 2013. p. 55–70.



20. Conte L, Angarano A, Cinque A, D'Aietti V, Durastante V, Travaglini M. Trabucco's "suture-less tension-free" hernia repair: Technique, local anesthesia and results. *Ambul Surg.* 1999 Jul 1;7(3):151–3.
21. Ger R, Monroe K, Duvivier R, Mishrick A. Management of indirect inguinal hernias by laparoscopic closure of the neck of the sac. *Am J Surg* [Internet]. 1.4.1990. [citirano 2020 May 15];159(4):370–3. Dostupno na: <https://linkinghub.elsevier.com/retrieve/pii/S0002961005812735>
22. Simons MP, Aufenacker T, Bay-Nielsen M, Bouillot JL, Campanelli G, Conze J, et al. European Hernia Society guidelines on the treatment of inguinal hernia in adult patients. *Vol. 13, Hernia.* 2009. p. 343–403.
23. Brooks DC. Overview of treatment for inguinal and femoral hernia in adults. U: UpToDate, Rosen M ed. UpToDate [Internet]. Waltham, MA: UpToDate; 2020 [citirano 4.4.2020] Dostupno na: <https://www.uptodate.com>
24. Sarosi GA, Ben-David K. Laparoscopic inguinal and femoral hernia repair in adults. U: UpToDate, Rosen M ed. UpToDate [Internet]. Waltham, MA: UpToDate; 2020 [citirano 4.4.2020] Dostupno na: <https://www.uptodate.com>
25. Sorelli P, El-Masry N, Garrett W. Open femoral hernia repair: one skin incision for all. *World Journal of Emergency Surgery.* 2009;4(1):44.
26. Sheehan V. The surgical approaches to femoral hernia. *Ir J Med Sci.* 1955 Oct 20;30(4):166–75.
27. Abi-Haidar Y, Sanchez V, Itani KMF. Risk factors and outcomes of acute versus elective groin hernia surgery. *J Am Coll Surg.* 2011 Sep 1;213(3):363–9.

28. Brooks DC. Overview of complications of inguinal and femoral hernia repair. U: UpToDate, Rosen M, Richie JP ed. UpToDate [Internet]. Waltham, MA: UpToDate; 2020 [citirano 4.5.2020] Dostupno na: <https://www.uptodate.com>
29. Bonwich JB. Post-herniorrhaphy groin pain. U: UpToDate, Rosen M ed. UpToDate [Internet]. Waltham, MA: UpToDate; 2020 [citirano 4.5.2020] Dostupno na: <https://www.uptodate.com>
30. Morales-Conde S, Socas M, Fingerhut A. Endoscopic surgeons' preferences for inguinal hernia repair: TEP, TAPP, or OPEN. *Surg Endosc*. 2012 Mar 22;26(9):2639–43.
31. Simons MP, Smietanski M, Bonjer HJ, Bittner R, Miserez M, Aufenacker TJ, et al. International guidelines for groin hernia management. *Hernia*. 2018 Feb 1;22(1).
32. Hassler KR, Baltazar-Ford KS. Open Inguinal Hernia Repair. *StatPearls* [Internet]. 11.2.2020. [citirano 24.5.2020]. Dostupno na: <http://www.ncbi.nlm.nih.gov/pubmed/29083830>
33. Liem MSL, Van Der Graaf Y, Zwart RC, Geurts I, Van Vroonhoven Tjm V. A randomized comparison of physical performance following laparoscopic and open inguinal hernia repair. *Br J Surg* [Internet]. 11.12.2005. [citirano 24.5.2020];84(1):64–7. Dostupno na: <http://doi.wiley.com/10.1046/j.1365-2168.1997.02459.x>
34. Bowley DMG, Butler M, Shaw S, Kingsnorth AN. Dispositional pessimism predicts delayed return to normal activities after inguinal hernia operation. *Surgery* [Internet]. 1.2.2003. [citirano 24.5.2020.];133(2):141–6. Dostupno na: <https://linkinghub.elsevier.com/retrieve/pii/S0039606002216402>
35. Abbas AE, Abd Ellatif ME, Noaman N, Negm A, El-Morsy G, Amin M, et al. Patient-

- perspective quality of life after laparoscopic and open hernia repair: A controlled randomized trial. *Surg Endosc.* 2012;26(9):2465–70.
36. Bansal VK, Misra MC, Babu D, Victor J, Kumar S, Sagar R, et al. A prospective, randomized comparison of long-term outcomes: Chronic groin pain and quality of life following totally extraperitoneal (TEP) and transabdominal preperitoneal (TAPP) laparoscopic inguinal hernia repair. *Surg Endosc.* 2013;27(7):2373–82.
  37. Singh AN, Bansal VK, Misra MC, Kumar S, Rajeshwari S, Kumar A, et al. Testicular functions, chronic groin pain, and quality of life after laparoscopic and open mesh repair of inguinal hernia: A prospective randomized controlled trial. Vol. 26, *Surgical Endoscopy*. Springer New York LLC; 2012. p. 1304–17.
  38. Ruhaiyem ME, Alshehri AA, Saade M, Shoabi TA, Zahoor H, Tawfeeq NA. Fear of going under general anesthesia: A cross-sectional study. *Saudi J Anaesth.* 2016 Jul 1;10(3):317–21.
  39. Nordin P, Zetterström H, Carlsson P, Nilsson E. Cost–effectiveness analysis of local, regional and general anaesthesia for inguinal hernia repair using data from a randomized clinical trial. *Br J Surg* [Internet]. 28.2.2007. [citirano 24.5.2020.];94(4):500–5. Dostupno na: <http://doi.wiley.com/10.1002/bjs.5543>
  40. Kehlet H, Aasvang E. Groin hernia repair: Anesthesia. Vol. 29, *World Journal of Surgery*. World J Surg; 2005. p. 1058–61.
  41. Kehlet H, Nielsen MB. Anaesthetic practice for groin hernia repair - A nation-wide study in Denmark 1998-2003. *Acta Anaesthesiol Scand.* 2005 Feb;49(2):143–6.
  42. Brooks DC. Overview of treatment for inguinal and femoral hernia in adults. U:

UpToDate, Rosen M ed. UpToDate [Internet]. Waltham, MA: UpToDate; 2020 [citirano 24.5.2020] Dostupno na: <https://www.uptodate.com>

43. Winslow ER, Quasebarth M, Brunt LM. Perioperative outcomes and complications of open vs laparoscopic extraperitoneal inguinal hernia repair in a mature surgical practice. *Surg Endosc* [Internet]. 1.2.2004. [citirano 24.5.2020.];18(2):221–7. Dostupno na: <http://link.springer.com/10.1007/s00464-003-8934-y>
44. Miguel PR, Reusch M, daRosa ALM, Carlos JRB. Laparoscopic Hernia Repair - Complications. *JSL S J Soc Laparoendosc Surg*. 1998;2(1):35.
45. McCormack K, Scott N, Go PMNY., Ross SJ, Grant A. Laparoscopic techniques versus open techniques for inguinal hernia repair. *Cochrane Database Syst Rev*. 2003 Jan 20;(1).
46. Tadaki C, Lomelin D, Simorov A, Jones R, Humphreys M, daSilva M, et al. Perioperative outcomes and costs of laparoscopic versus open inguinal hernia repair. *Hernia* [Internet]. 1.6.2016. [citirano 24.5.2020.];20(3):399–404. Dostupno na: <http://link.springer.com/10.1007/s10029-016-1465-y>
47. Netto FS, Quereshy F, Camilotti BG, Pitzul K, Kwong J, Jackson T, et al. Hospital costs associated with laparoscopic and open inguinal herniorrhaphy. *J Soc Laparoendosc Surg*. 2015;18(4).

## 9. Životopis

Mario Milotić rođen je 24. srpnja 1995. godine u Puli. U svom rodnom gradu završava Osnovnu školu Veli Vrh i Talijansku srednju školu Dante Alighieri što mu omogućava da unaprijedi svoj drugi materinji jezik talijanski te se nauči služiti i njemačkim jezikom. Svoj interes za medicinom iskazuje cijeloga života te 2014. godine upisuje Medicinski fakultet Sveučilišta u Rijeci. Mario aktivno i pasivno sudjeluje na brojnim stručnim kongresima. Godine 2018. prezentira svoj rad „Poremećaj kompulzivnog prejedanja - od dijagnoze do liječenja“ na 7. Hrvatskom kongresu debljine, a 2019. godine objavljuje svoj rad „Apendicitis u trudnoći“ u stručnom časopisu *Medicina fluminensis*. Mario provodi i dužnost demonstratora na Katedrama za fiziologiju i imunologiju, internu medicinu te anesteziju reanimatologiju i intenzivno liječenje te je aktivan u izvannastavnim aktivnostima. Sudjeluje u radu Fakultetskog vijeća, udruge FOSS Medri, ali najviše aktivnosti provodi kao glavni tajnik Međunarodne udruge studenta medicine CroMSIC, pri čemu sudjeluje u vođenju udruge i provođenju međunarodnih projekata. Na studentskim izborima 2019. godine, Mario Milotić biva izglasan na mjesto Predstavnika biomedicinskog, prirodnog i interdisciplinarnog biotehnološkog područja čime postaje punopravni član skupštine Studentskog zbora Sveučilišta u Rijeci. U budućnosti Mario se namjerava nastaviti baviti znanošću i kliničkom medicinom nastojeći postati izvrstan liječnik.