

Akutni skrotum u djece

Gregurek, Rudolf

Master's thesis / Diplomski rad

2020

Degree Grantor / Ustanova koja je dodijelila akademski / stručni stupanj: **University of Rijeka, Faculty of Medicine / Sveučilište u Rijeci, Medicinski fakultet**

Permanent link / Trajna poveznica: <https://um.nsk.hr/um:nbn:hr:184:948685>

Rights / Prava: [In copyright](#)/[Zaštićeno autorskim pravom.](#)

Download date / Datum preuzimanja: **2024-07-26**



Repository / Repozitorij:

[Repository of the University of Rijeka, Faculty of Medicine - FMRI Repository](#)



SVEUČILIŠTE U RIJECI

MEDICINSKI FAKULTET

INTEGRIRANI PREDDIPLOMSKI I DIPLOMSKI

SVEUČILIŠNI STUDIJ MEDICINA

Rudolf Gregurek

AKUTNI SKROTUM U DJECE

Diplomski rad

Rijeka, 2020.

SVEUČILIŠTE U RIJECI
MEDICINSKI FAKULTET
INTEGRIRANI PREDDIPLOMSKI I DIPLOMSKI
SVEUČILIŠNI STUDIJ MEDICINA

Rudolf Gregurek

AKUTNI SKROTUM U DJECE

Diplomski rad

Rijeka, 2020.

Mentor rada: doc. dr. sc. Ana Bosak Veršić, dr.med.

Diplomski rad ocjenjen je dana _____ na Katedri za kirurgiju

Medicinskog fakulteta Sveučilišta u Rijeci, pred povjerenstvom u sastavu:

1. prof. prim. dr. sc. Harry Nikolić, dr. med.
2. doc. dr. sc. Đurđica Cekinović Grbeša, dr. med.
3. prof. dr. sc. Josip Španjol, dr. med.

Rad sadrži __55__ stranica, __4__ slika, __1__ tablica, __23__ literaturnih navoda.

ZAHVALA

Veliko hvala doc. dr. sc. Ani Bosak Veršić na iznimnoj pomoći i vodstvu, uloženom vremenu i iskazanom strpljenju tijekom izrade diplomskog rada.

Ovaj rad posvećujem kao zahvalu, ocu Rudolfu na usađenoj ljubavi prema medicini, majci Biserki na bezuvjetnoj podršci i mojoj Dori za sve što se riječima ne može napisati.

U sjećanje na dragog prijatelja Matka Gusića

SADRŽAJ

1. UVOD.....	9
2. SVRHA RADA.....	12
3. EMBRIOLOGIJA I ANATOMIJA MUŠKOG SPOLNOG SUSTAVA.....	13
3.1. Anatomija testisa.....	13
3.2. Spolne žlijezde.....	13
3.3. Razvoj testisa.....	14
3.4. Spolni kanal.....	14
3.5. Vanjski spolni organi.....	15
3.6. Spuštanje (decensus) testisa.....	15
4. ETIOLOGIJA AKUTNOG SKROTUMA.....	17
4.1. Torzija testisa.....	17
4.2. Torzija testikularnih privjesaka.....	19
4.3. Upalne bolesti.....	20
4.4. Hematokela.....	21
4.5. Varikokela.....	22
4.6. Preponska kila.....	23
4.7. Hidrokela.....	24
4.8. Rijetki uzroci akutnog skrotuma.....	24

4.8.1. Akutni idiopatski edem skrotuma (AISE).....	25
4.8.2. Piokela.....	25
4.8.3. Henoch-Schönlein purpura.....	25
4.8.4. Trauma skrotuma.....	26
4.8.5. Fournierova gangrena.....	26
4.8.6. Idiopatski infarkt testisa.....	27
5. KLINIČKA SLIKA AKUTNOG SKROTUMA.....	27
5.1. Torzija testisa.....	27
5.2. Torzija testikularnih privjesaka.....	28
5.3. Upalne bolesti.....	29
5.4. Hematokela.....	29
5.5. Varikokela.....	30
5.6. Preponska kila.....	30
5.7. Hidrokela.....	30
5.8. Rijetki uzroci akutnog skrotuma.....	31
5.8.1. Akutni idiopatski edem skrotuma (AISE).....	31
5.8.2. Piokela.....	31
5.8.3. Henoch-Schönlein purpura.....	31
5.8.4. Trauma skrotuma.....	32

5.8.5. Fournierova gangrena.....	32
5.8.6. Idiopatski infarkt testisa.....	33
6. DIJAGNOSTIKA AKUTNOG SKROTUMA.....	33
6.1. Anamneza i fizikalni pregled.....	34
6.2. TWIST score.....	35
6.3. Prehnov znak.....	36
6.4. Ultrazvuk.....	36
6.5. Ostale dijagnostičke metode.....	39
7.LIJEČENJE AKUTNOG SKROTUMA.....	40
7.1. Torzija testisa.....	40
7.2. Torzija testikularnih privjesaka.....	42
7.3. Upalne bolesti.....	43
7.4. Hematokela.....	43
7.5. Varikokela.....	44
7.6. Preponska kila.....	44
7.7. Hidrokela.....	45
7.8. Rijetki uzroci akutnog skrotuma.....	45
7.8.1. Akutni idiopatski edem skrotuma (AISE).....	45
7.8.2. Piokela.....	46

7.8.3. Henoch-Schönlein purpura.....	46
7.8.4. Trauma skrotuma.....	46
7.8.5. Fournierova gangrena.....	47
7.8.6. Idiopatski infarkt testisa.....	47
8. RASPRAVA.....	48
9. ZAKLJUČAK.....	50
10. SAŽETAK.....	51
11. SUMMARY.....	52
12. LITERATURA.....	53
13. ŽIVOTOPIS.....	55

POPIS SKRAĆENICA I AKRONIMA

a. - arterija

AMH - anti-Müllerov hormon

AISE - acute idiopathic scrotal edema

AS - akutni skrotum

CD - color-doppler

CRP - C - reaktivni protein

DKS - diferencijalna krvna slika

f. - funiculus

HSP - Henoch-Schönlein purpura

KKS - kompletna krvna slika

m. - musculus

NSAID - nesterodini protuupalni lijekovi

supp. - superior

t. - tunica

TWIST - Testicula Workup for Ischemia and Suspected Torsion

UZV - ultrazvuk

v. - vena

1. UVOD

Akutni skrotum (AS) je klinički sindrom koji objedinjuje široki raspon dijagnoza kojima su zajedničke karakteristike lokalni edem skrotuma, crvenilo kože i bolnost skrotalne vreće, uz moguću pojavu općih simptoma kao što su mučnina i povraćanje. Krahn i Moharib su 1970. godine prvi uveli termin AS-a kako bi naglasili važnost ovog patološkog stanja koje ukoliko se ne liječi može dovesti do gubitka testisa. Etiološki faktori mogu se podijeliti po učestalosti javljanja na one koji se rjeđe ili češće javljaju. Podijeliti se mogu i ovisno o dobi pa su neka stanja karakterističnija za mlađu dob, dok se druga češće javljaju u kasnijoj životnoj dobi (1).

Najčešći je uzrok nastanka AS-a u djece torzija testikularnih privjesaka (apendiksa), a može nastati i zbog torzije testisa, orhitisa, hidrokele, piokele, hematokele, epididimitisa, epididimoorhitisa, preponskih kila, idiopatskog edema skrotuma, traume, Henonch-Schönlein purpura i varikokela. Podjela uzroka ovisno o dobi važna je zbog veće učestalosti torzija testisa u novorođenčadi i djece pubertetske dobi, dok se torzija testikularnih privjesaka javlja između 5 i 11 godina. Upalna stanja kao što su epididimitis i orhitis najčešći su u adolescentnoj dobi. Nastup i trajanje boli trebaju se pažljivo odrediti jer i oni su bitan pokazatelj koji može služiti u postavljanju pravilne dijagnoze (2).

Torzija testisa obično započinje naglo, javlja se jaka bol, a pacijenti su često lošeg općeg stanja. Umjerena bol koja se razvija postupno tijekom nekoliko dana više upućuje na epididimitis ili torziju privjesaka, a u dijagnostici bol nije vodeći simptom već se ona javlja isključivo na palpaciju. Pravovremena dijagnoza i liječenje su od ključne važnosti zbog potencijalne nekroze tkiva testisa koja započinje već 6 sati od početka simptoma (3). Kod djece je postavljanje dijagnoze otežano upravo njihovom dobi, a zbog nelagode i srama često krivo navode mjesto gdje se bol javlja tako da je moguće ukazivanje boli u donjem dijelu trbuha, području prepona ili noge (4). Dijete isto tako može i umanjivati ili čak negirati

bolove zbog straha od kastracije koji se tipično javlja u toj dobi a vezan je uz Edipovsku fazu razvoja (5).

Dijagnozu stoga treba potkrijepiti opažanjima koje roditelji iznose u vezi djetetova ponašanja. Kako bi se smanjila razina straha kod djeteta, anamnezu i pregled trebalo bi provoditi uz prisutnost roditelja te pokušati što više izaći u susret djetetu kako bi se ono osjećalo što sigurnije i ugodnije, da se ono brže otvori i olakša put do sigurne i promptne dijagnoze. Za postavljanje dijagnoze važno je pažljivom i preciznom palpacijom izdiferencirati bolno područje, jer nam i sama lokacija govori u prilog etiologije. Ako je bolno podražen testis moguća je dijagnoza torzija testisa ili orhitis, ali ako je bol lokalizirana u području gornjeg pola testisa vjerojatnije je riječ o epididimitisu ili torziji testikularnih privjesaka.

Osim kliničke slike i detaljnog fizikalnog pregleda za postavljanje dijagnoze od velike je koristi ultrazvuk kojim možemo prikazati veličinu i izgled zahvaćenog testisa. Color-dopplerom (CD) prikazujemo protok krvi kroz testise. Upravo uz pomoć napretka tehnologije, dijagnoza torzije testisa može se postaviti vrlo brzo i sigurno. Nekada se koristila metoda scintigrafije koja je sporija i manje precizna te se time odgađalo liječenje i povećavao broj eksplorativnih zahvata (6). Između ostalog, nužna je i kompletna laboratorijska pretraga urina kako bi se isključila mogućnost akutnog cistitisa ili infekcije urinarnog trakta. Kod sumnje na infektivnu patogenezu potrebno je izvaditi C-reaktivni protein (CRP) i diferencijalnu krvnu sliku (DKS) koji nam olakšavaju postavljanje definitivne dijagnoze.

Liječenje AS-a ovisi o postavljenoj dijagnozi i uključuje širok spektar terapije - od hitnog kirurškog liječenja do konzervativnog liječenja. Kod torzije testisa bitna je hitna kirurška eksploracija i detorzija testisa zbog prevencije nekroze tkiva. Kod upalnih stanja kao što su orhitis i epididimitis liječenje je antibiotsko, uz koje se po potrebi uvode i nesteroidni analgetici (NSAID) kako bi smanjili bolnost i vrućicu, a preporučuju se i hladni oblozi na

zahvaćenom području uz mirovanje i elevaciju skrotuma. Kod primjene nesteroidnih analgetika kod djece mlađe od 16 godina treba izbjegavati derivate acetilsalicilne kiseline zbog mogućnosti nastanka Reyeova sindroma. Zato se kao prvi izbor u analgeziji koriste lijekovi na bazi paracetamola ili ibuprofena (7). Ipak, ove metode liječenja najčešće se provode tek nakon kirurške eksploracije koja nije samo terapijska već i dijagnostička metoda.

2. SVRHA RADA

AS hitno je stanje u dječjoj kirurgiji zbog dalekosežnih posljedica koje može ostaviti ukoliko se ne liječi pravovremeno. Pogrešnom dijagnostikom i liječenjem AS u ranoj dobi dovodi do gubitka testisa, a posljedično i do neplodnosti. Svrha ovog rada je prikazati embriologiju, anatomiju, etiologiju, kliničku sliku, diferencijalnu dijagnostiku i liječenje ovog stanja te ukazati na važnost promptnog prepoznavanja torzije testisa i njegovog pravovremenog liječenja.

3. EMBRIOLOGIJA I ANATOMIJA MUŠKOG SPOLNOG SUSTAVA

Za razumijevanje AS-a neophodno je poznavanje anatomije i razvoja spolnog sustava. Urogenitalni sustav dijeli se u dva funkcionalno različita dijela: mokraćni i spolni sustav (8). Ta dva sustava su embrionalno i anatomski usko povezana jer se razvijaju od iste osnove: mezodermalnog tračka koji se naziva intermedijarni mezoderm.

3.1. Anatomija testisa

Testis je parni organ koji, iako leži u mošnji, spada u unutarnje spolne organe zbog svog embrionalnog podrijetla. Njegova je lokacija važna za funkciju jer je za proizvodnju muških spolnih stanica potrebna 3-6 stupnjeva niža temperatura od tjelesne. Smješten je tako da mu se uzdužna os proteže od kranijalno prema kaudalno i medijalno. Ima dvije plohe: *facies medialis* i *facies lateralis* te gornji i donji kraj *extremitas superior* i *extremitas inferior*. (9)

Vaskularizacija testisa ide putem *a. testicularis* koja je grana abdominalne aorte i ulazi u hilus testisa koji se nalazi sa njegove stražnje strane. Venska krv se odvodi putem pleksusa pampiniformisa u *v. testicularis*. Lijeva *v. testicularis* odvodi krv u lijevu bubrežnu venu, dok desna odvodi krv do *v. cave inferior*. Prosječne dimenzije testisa su 4:3:2 cm. Testis prima koje prima oko 9 ml krvi po gramu tkiva na minutu i izrazito je podložan ishemiji. Uz njegov gornji kraj i stražnji rub se nalazi epididimis. Epididimis ili pasjemenik građen je od glave, tijela i repa. Iz repa polazi sjemenovod koji se završava spajanjem na uretru (9,10).

3.2. Spolne žlijezde

Spol embrija određen je trenutkom oplodnje, ali tek u sedmom tjednu postaju vidljive morfološke značajke muškog ili ženskog spola. Spolni nabori ili *plicae genitales* prva su osnova spolnog sustava; u njima do šestog tjedna nema spolnih stanica, a nalaze se medijalno

od mezonefrosa (8,11). Spolne prastanice se ameboidnim gibanjem kreću od polazišta alantoisa do dorzalnog mezenterija te početkom petog tjedna razvoja dolaze do spolnih nabora.

U šestom se tjednu spolne prastanice uklope u epitel spolnih nabora. Umnažanje spolnih prastanica u spolnom naboru od presudne je važnosti u razvoju spolnih žlijezda, jer ukoliko ne dođu do nabora, spolne se žlijezde neće razviti (8,12). Diferencijacija nabora u žlijezde je inducirana spolnim prastanicama i njihovom diobom.

3.3. Razvoj testisa

Pod utjecajem Y-kromosoma i gena koji se nalaze na njemu, spolni tračci se umnažaju tvoreći tračke testisa. Oni se u području hilusa granaju u tanje tračke tvoreći *rete testis* (8,13). Tračci testisa se daljnjim razvojem udaljuju od epitela koji se nalazi iznad. Između ta dva sloja nastaje *tunica albuginea*. Leydigove stanice nastaju od mezenhima spolnih nabora i u osmom tjednu počinju s lučenjem testosterona, dok se Sertolijeve stanice javljaju oko četvrtog mjeseca embrionalnog razvoja od epitela na površini testisa (8).

Testosteron koji luče Leydigove stanice bitan je za daljnju diferencijaciju cijeloga spolnog sustava, posebno za vanjski spolni organ koji pod njegovim utjecajem postaje karakterističan za muški spol. Tračci testisa su neprohodni do puberteta, kada u njima nastaje lumen, ponovno pod utjecajem testosterona. Tračci tada postaju sjemenski kanalići (8,9).

3.4. Spolni kanal

Postoje dva stadija u razvoju spolnog kanala; prvi stadij je indiferentni stadij, koji je zajednički za muški i ženski embrij. U ovom stadiju prisutna su dva parna kanala: Wolffov kanal i Müllerov kanal. Drugi je stadij razvoja spolnog kanala različit kod suprotnih spolova. Tako kod muškaraca od Wolffova kanala pod utjecajem kompleksa testosterona dolazi do

maskulinizacije pa se od njega razvijaju *ductuli efferentes*, *epididymis*, *ductus deferens* i sjemenski mjehurići (8,14).

Sertolijeve stanice povećavaju proizvodnju anti-Müllerova hormona (AMH) koji je odgovoran za propadanje Müllerovih kanala. Ponekad ne iščezne kompletan kanal već ostane gornji pol koji tada tvori rudimentarni izdanak *appendix testis*. Ostatci Wolffova kanala, ako ne iščeznu, tvore privjeske na epididimisu.

3.5. Vanjski spolni organi

Isto kao i spolni kanali, vanjski spolni organi imaju dvije faze razvoja - prva koja je jednaka u oba spola naziva se indiferentnom. Krajem prvog mjeseca razvoja, mezenhimske stanice podrijetla iz primitivne pruge oklope kloakalnu membranu i krenu proliferirati tvoreći izbočenje ektoderma. Nastale izbočine tvore kloakalne nabore, koji se daljnjim razvojem spajaju i tvore spolnu kvržicu. Od lateralnih dijelova nastaju *tori genitales* - osnova za skrotum (8,15).

Druga faza koja je specifična za muški spol pod utjecajem je androgenih hormona koje izlučuju fetalni testisi. Glavna značajka ove faze je nagli porast spolne kvržice koja postaje *phalus*. *Tori genitales*, spuštaju se prema kaudalno i spajaju se međusobno tvoreći skrotum, a na spoju dviju osnova nastaje *septum scroti* na unutarnjoj strani dok na vanjskoj nastaje *raphae scroti* (8).

3.6. Spuštanje (decensus) testisa

Postoje dvije faze tijekom spuštanja testisa, prva se faza naziva transabdominalna, a druga je faza ingvioskrotalna. Početkom trećeg mjeseca razvoja, testis je spojen na stražnju trbušnu stijenku u lumbalnom području zajedno s mezonefrosom. Spoj koji ih drži u toj regiji je urogenitalni mezenterij, koji djeluje kao suspenzijski aparat, a zbog odvajanja mezonefroza

postaje mezenterijem spolne žljezde. Između 10. i 15. tjedna odvija se transabdominalna faza spuštanja u kojoj testis putuje prema ingvinalnom prstenu (16,17).

Nisu razjašnjeni čimbenici koji kontroliraju spuštanje, smatra se da *gubernaculum testis* koji spaja donji pol testisa i ingvinalno područje istovremeno prolazeći kroz osnove za vanjski i unutrašnji kosi abdominalni mišić svojim spuštanjem kroz ingvinalni kanal povlači testise za sobom. Porastom mase i veličine abdominalnih organa intraabdominalni tlak raste i kao dodatni faktor potiče spuštanje testisa. Naravno, izrazito važnu ulogu u ovom procesu imaju AMH i androgen (8,18).

Nakon završene prve faze kreće druga ili ingvinoskrotalna faza decensusa koja počinje između 26. i 28. tjedna razvoja. Testis tada prolazi kroz ingvinalni kanal i time napušta trbušnu šupljinu i oko 33. tjedna ulazi u skrotum. Preko 85% svih ne spuštenih testisa upravo je uzrokovano poremećajima ove faze (19).

Vaskularizacija testisa dolazi iz aorte. Tokom decensusa, testis povlači prvotne krvne žile sa sobom iz lumbalnog područja u skrotum. Izbočenje potrbušnice u prednju trbušnu stijenku, koje nastaje neovisno o spuštanju testisa naziva se *processus vaginalis peritonei* i slijedi tok gubernakula u skrotum. Kratko vrijeme prije rođenja, testis se spušta u skrotum i tada je pokriven *tunicom vaginalis testis* koja ima dva lista. Visceralni list tunike vaginalis (*epiorchium*) priliježe uz testis dok se parijetalni list (*periorchium*) nalazi s vanjske strane. Testis je još dodatno obavijen slojevima kroz koje prolazi tijekom spuštanja. Od transverzalne fascije nastaje *fascia spermatica interna*. Kremasterični mišić i njegova fascija nastaju od unutrašnjeg kosog mišića, dok od vanjskog kosog trbušnog mišića nastaje *fascia spermatica externa* pa je tako testis u svojoj konačnici obavijen s ukupno četiri ovojnice (8,19).

Komunikacija između skrotuma i trbušne šupljine preko *processusa vaginalisa* normalna je do par tjedana starosti, nakon čega se zatvara. Ako do toga ne dođe, postoji opasnost od ulaska vijuga tankog crijeva u skrotalnu vreću, uzrokujući kongenitalnu

preponsku kilu. Moguće je i da *processus vaginalis* samo djelomično iščezne pa zaostanu cistična proširenja duž njegovog tijeka. U cistama se kroz vrijeme nakuplja tekućina i one se volumno povećaju uzrokujući cističnu, nekomunikatnu hidrokelu (16,17).

4. ETIOLOGIJA AKUTNOG SKROTUMA

AS klinički je sindrom koji objedinjuje širok raspon dijagnoza koje zahtijevaju pravovremeno liječenje zbog mogućnosti trajnog oštećenja tkiva testisa. Karakteriziran je pojavom nagle boli u skrotalnoj regiji ponekad uz crvenilo i oteklinu. Uzroci koji dovode do AS-a mogu biti: torzija testisa, torzija testikularnih privjesaka (apendiksa), orhitis, epididimitis, epididimoorhitis, preponska kila, hidrokela, piokela, hematokela, idiopatski edem skrotuma, trauma, Henonch-Schönlein purpura i varikokela. Svako od ovih stanja karakteristično je za određenu životnu dob, tako se torzija testisa najčešće manifestira u novorođenčadi i djece pubertetske dobi, dok se torzija testikularnih privjesaka češće javlja između 5 i 11 godina. Upalna stanja kao što su epididimitis i orhitis najčešći su u adolescentnoj dobi i mogu biti vezani uz spolno prenosive bolesti (2,20).

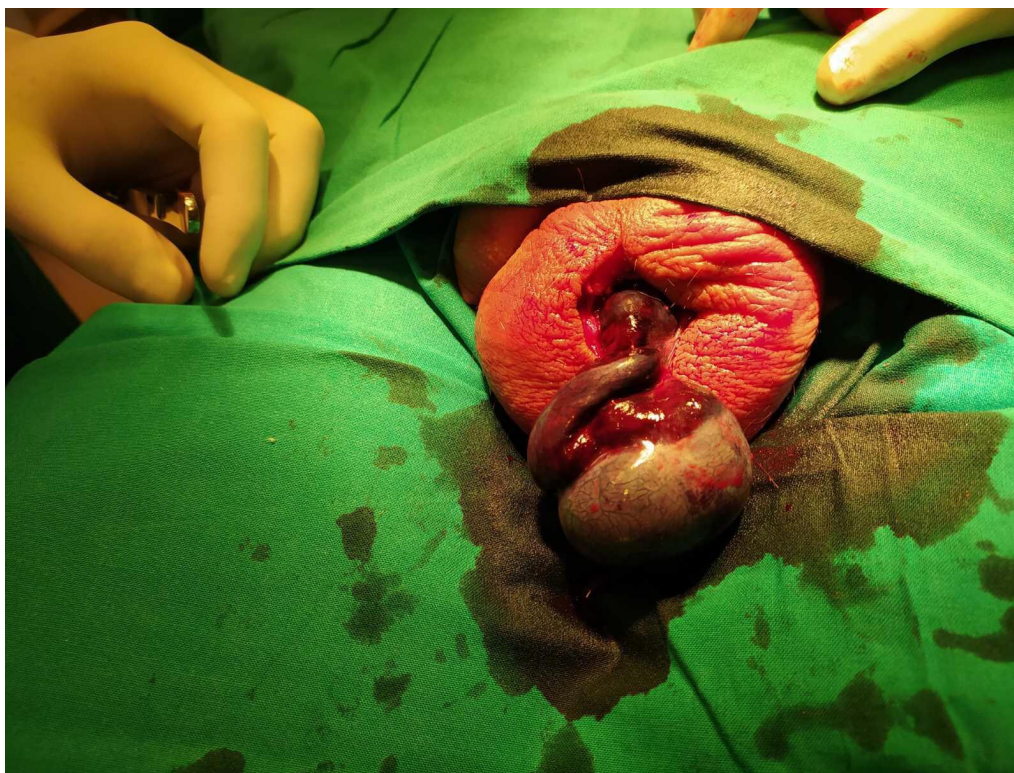4.1. Torzija testisa

Testis je fiksiran za okolinu tunicom vaginalis. Mjesec dana po rođenju fiksira se u skrotumu. Ako ne dođe do fiksacije, ili ako postoje anomalije spoja tunike vaginalis s okolnim tkivom, testis ima povećan raspon kretnje u skrotumu i time je pod većim rizikom rotacije oko svoje osi. Torzija testisa predstavlja rotaciju testisa oko uzdužne osi za 180 stupnjeva ili više, čime se testis zarotira oko sjemenovoda, što dovodi do djelomičnog ili potpunog poremećaja cirkulacije. *V. testicularis* ima tanju stijenku od *a. testicularis* pa se pri torziji lumen vene komprimira što dovodi do zastoja protoka venske krvi. Tako nastaje hemoragijski ili crveni infarkt tkiva testisa (9). (Slika 1.)

Torzija testisa može se javiti u bilo kojoj dobi, ali se najčešće javlja u pubertetu (10-15 godina) i kod novorođenčadi, s incidencijom nastanka 1:4000. Etiologija nastanka torzije nije poznata, osim za "*bell-clapper deformity*" torziju, koji nastaje kad je mjesto pripoja *t. vaginalis testis* umjesto za stražnju stranu epididimisa u visini *f. spermaticusa*. Neki od mogućih uzroka nastanka torzije testisa su anatomske nepravilnosti, trauma, fizikalni čimbenici, suženi mesorchium, neobliterirani *processus vaginalis* i povećana pokretljivost testisa. Torzija testisa može biti: intravaginalna, supravaginalna i "*bell-clapper deformity*". Potonja nastaje zbog poremećaja fiksacije. Testis se pritom u skrotumu slobodno kreće, što predisponira rotaciju oko *f. spermaticusa* dovodeći do torzije testisa i posljedične ishemije tkiva. Ova vrsta torzije nastaje najčešće obostrano (1, 8, 9).

Intravaginalna ili unutarnja torzija najzastupljeniji je oblik torzije i javlja se tijekom puberteta, najčešće u dobi od 13-15 godina. Bilateralni slučajevi su rijetki, a češća je torzija na lijevom testisu. Torkvirani testis zajedno sa epididimisom nalazi se unutar *tunicae vaginalis*.

Supravaginalna ili vanjska torzija karakteristična je za novorođenčad i javlja se izvan *t. vaginalis*, a oko dvije trećine slučajeva s ovom vrstom torzija nastaje intrauterino (prenatalne), dok samo jedna trećina nastaje poslije rođenja djeteta (postnatalne). Mjesto rotacije se nalazi iznad spoja *t. vaginalis* i *f. spermaticusa*, tako da se *f. spermaticus* torkvira izvan ovojnice, zbog čega se i naziva vanjskom torzijom. Najčešće je jednostrana. Osim kod novorođenčadi, ovaj oblik torzije javlja se i kod djece koja imaju retinirane testise, a u oba slučaja razlog nastanka je nedostatak fiksacije koja dovodi do slobodne pokretljivosti (1, 8).



Slika 1. Intraoperativni prikaz torkviranog testisa

4.2. Torzija testikularnih privjesaka

Testikularni privjesak ili apendiks još se naziva i Morgagnijeva hidatida. Ona je embrionalni ostatak Müllerova ili Wolffova kanala u gornjem području testisa koji u tom slučaju ne obliteriraju u potpunosti. Ostaci Müllerovog kanala najčešće tvore apendikse u području gornjeg pola testisa i priliježu uz tunicu vaginalis, dok se ostaci Wolffova kanala nalaze u području epididimisa. Testikularni privjesak građen je od vezivnog tkiva i krvnih žila. Rudimenti Müllerova i Wolffova kanala nemaju nikakvu funkciju u tijelu. Oko 90% muške populacije ima prisutan neki oblik testikularnog privjeska, što govori u prilog benignosti ovog entiteta koji rijetko uzrokuje probleme. Razlog pojave torzije specifično je vezan za mlađu životnu dob zbog vezivnog tkiva, koje sadrži veći postotak vode u sebi, a koja slabi veze između kolagenih vlakna u vezivu omogućavajući veću pokretnost. Isto tako u mlađoj životnoj dobi mišićna živčana regulacija je slabije izražena, tako da se lakše događaju

neprimjereni odgovori na podražaj promjene temperature (1, 8, 9).

Torzija privjesaka javlja se češće u djece predpubertetske dobi, obično između 7-12 godina, a uzrokovana je traumom ili fizikalnim čimbenicima, od kojih je najčešći promjena temperature. Hladnoća uzrokuje refleks podizanja testisa prema tijelu kako bi se održala povoljna temperatura u skrotumu, a to se odvija tako da se *m. cremaster* kontrahira i skрати te tako povlači testis prema gore. Pošto su testikularni privjesci građeni od vezivnog tkiva koje nije fiksirano za okolinu, raspon njihove kretnje je veliki, što doprinosi tome da se lagano torkviraju i uzrokuju AS (1).

4.3. Upalne bolesti

Infekcija je glavni uzrok nastanka upalnih bolesti epididimisa i testisa. Bakterije i virusi predstavljaju glavni uzrok nastanka infekcije, stoga se upala testisa naziva orhitis, dok je epididimitis upala epididimisa. Ova su upalna stanja često udružena u jedinstveno zbivanje kad su oba zahvaćena, a tada se to stanje naziva *epididymoorchitis*. Prema kliničkoj slici mogu se podijeliti na akutna i kronična zbivanja, a za sindrom AS-a bitnija su nam akutna stanja jer predstavljaju naglo i često teže oštećenje tkiva, koje za posljedicu mogu uzrokovati gubitak testisa.

Epididimitis se kod djece javlja najčešće u dobi između 9-11 godina, a može se pojaviti i u pubertetskoj dobi, između 16-18 godina. Etiologija je različita po dobi tako što je kod djece pubertetske dobi ona ista kao i kod odraslih osoba, a rezultat je spolno prenosivih bolesti. Kod mlađe djece uzrok je sistemska infekcija, koja se proširila i zahvatila epididimis ili neka anomalija pridružena urogenitalnom sustavu.

Postoji specifičan i nespecifičan epididimitis. Nespecifičan može biti uzrokovan virusima i bakterijama, dok se rjeđe povezuje s anomalijama urogenitalnog sustava. Anomalije koje mogu biti podležeće epididimitisu su vezikoureteralni refluks (VUR),

ektopični ureter i hipospadija. Bakterijske se infekcije šire retrogradno preko *ductusa deferensa* i *vas deferensa* te dospijevaju u epididimis kojega koloniziraju, a također se mogu širiti limfnim putem. Uzročnici bakterijskih infekcija razlikuju se ovisno o dobi, jer kod spolno aktivnih to su najčešće *Cl. Trachomatis* i *N. Gonorrhoeae*, dok su kod mlađe populacije to bakterije koje koloniziraju urinarni trakt (*Enterobacter* i *Pseudomonas*). Virus parotitisa koji uzrokuje zaušnjake može zahvatiti epididimis, ali tada imamo udruženu i virusnu infekciju testisa. U današnje vrijeme kada procijepljenost populacije pada, virusne infekcije nisu rijetkost.

Specifičan epididimitis nastaje hematogenim rasapom bakterije *M. tuberculosis* i vrlo je rijedak. Zahvaćeni epididimis ima područja kazeozne nekroze koja su tipična za infekciju ovom bakterijom.

Orchitis ili upala testisa može biti uzrokovana virusnim ili bakterijskim infekcijama te vanjskom ozljedom pri kojoj nastaje traumatski *orchitis*. Stanja vezana uz bakterijske infekcije u gotovo 90% bolesnika udružena su uz epididimitis. Virus parotitisa kod širenja izaziva virusni orhitis, koji se javlja tjedana dana nakon početka bolesti, najčešće u djece pubertetske dobi, a većinom je jednostran, ali u oko trećine bolesnika zahvaća oba testisa. Bakterijski uzročnici su isti kao kod epididimitisa i podijeljeni su ovisno o dobi na spolno prenosive uzročnike (*Cl. Trachomatis* i *N. Gonorrhoeae*) i na one koji nastaju širenjem infekcije urinarnog trakta (*Enterobacter* i *Pseudomonas*) (6, 8, 20).

4.4. Hematokela

T. vaginalis testisa građena je od visceralnog i parijetalnog lista, hematokela je nakupljanje krvi u prostoru između njih. Postoje dvije vrste hematokele, najčešća nastaje kao posljedica traume, a rjeđa nastaje idiopatski. Točan razlog nastanka idiopatske hematokele nije poznat. Smatra se da nastaje zbog povećane propusnosti krvnih žila uzrokovanog

infekcijom. Stanja kao što su hemofilija i ostali poremećaji zgrušavanja krvi, kao i stanja koja utječu na barijeru krv-testis, zbog povećane propusnosti stijenke također mogu uzrokovati hematokelu (20).

4.5. Varikokela

Uloga pampiniformnog venskog pleksusa je regulacija temperature u skrotumu i odvodnja venske krvi prema srcu. Varikokela je cirkulacijski poremećaj u kojem se vene iz pampiniformnog pleksusa prošire i obilno ispunjene krvlju. Ispoljava se u oko četvrtine populacije, a incidencija raste s dobi pacijenta, a najčešće se javlja u pubertetsko i adolescentno doba. Proširene vene imaju veću tendenciju tromboze (20).

Više je mogućih objašnjenja nastanka varikokele, ali u većine pacijenata postoji više razloga zajedno. Smanjena učinkovitost venskih zalistaka koji su zaduženi za jednosmjerni protok kroz venu glavna je teorija nastanka varikokele. Bitnim se smatra i anatomska činjenica da se lijeva *v. testicularis*, za razliku od desne, spaja s lijevom bubrežnom venom u kojoj je otpor veći, a time je protok usporen i otežan. NCS ili "nutcracker syndrome" korelira s nastankom varikokele. Kod ovog sindroma nastaje kompresija lijeve bubrežne vene između abdominalne aorte i *a. mesenterice sup.* otežavajući protok kroz lijevu bubrežnu venu, što za posljedicu ima i zastoj krvi u lijevoj *v. testicularis*.

Varikokela se češće javlja kod mladih koji se bave napornim tjelesnim aktivnostima ili sportom, a postoji nasljedna komponenta. Utjecaj na plodnost nije poznat, ali smatra se da je kod osoba sa varikokelom povećana incidencija neplodnosti zbog promjene regulacije temperature u skrotumu. Normalna razlika između tjelesne i skrotalne temperature je između 2,5-3,5 C. Kod osoba sa varikokelom ta razlika je manja 0,5 C, zbog čega je spermatogeneza smanjena. Ako dođe do tromboze proširenih vena, nastaje klinička slika AS-a (1, 20).

4.6. Preponska kila

Preponska kila može biti direktna ili indirektna. Kod djece najčešće nalazimo indirektnu tj. urođenu.

Indirektna preponska kila nastaje zbog izostanka potpune obliteracije *processusa vaginalisa*, a posljedično tome ostaje komunikacija između trbušne šupljine i skrotuma. *Processus vaginalis* se zatvara u oko 40% djece odmah po rođenju, dok se unutar godine dana od rođenja zatvara kod 60% djece.

Direktna preponska kila rezultat je pak slabosti trbušne stijenke. Nastaje protruzijom vijuga tankog crijeva kroz oslabljelu *fasicu transversalis* koja čini stražnju stijenku ingvinalnog kanala i nije prekrivena *fasciom spermaticom internom* za razliku od indirektno preponske kile.

Kod terminski rođene djece učestalost ingvinalne hernije je oko 5%, dok je kod prematurusa gotovo dva puta veća, između 7 i 30%. U dvije trećine djece s ingvinalnom hernijom ona je smještena desno. Obostrane su hernije rijetke kod terminski rođene djece, za razliku od prematurusa gdje je učestalost i do 50%. Vijuge tankog crijeva ulaze u ingvinalni kanal i mogu doprijeti do skrotuma zbog te patološke komunikacije.

Ingvinalna hernija može biti reponibilna ili inkarcerirana (nereponibilna). Reponibilna hernija može se mehanički vratiti iz skrotuma natrag u trbušnu šupljinu postupkom repozicije, a inkarcerirana se ne može reponirati. Inkarcerirana ingvinoskrotalna kila manifestira se bolnim otokom i crvenilom zahvaćenog hemiskrotuma i zahtijeva hitno kirurško liječenje (8, 20).

4.7. Hidrokela

Nakupljanje serozne tekućine između listova *t. vaginalis* naziva se hidrokela. Postoje dvije vrste hidrokele: nekomunicirajuća i komunicirajuća, koje se još mogu podijeliti ovisno o mehanizmu nastanka na primarnu i sekundarnu hidrokela. Nekomunicirajuća hidrokela može biti primarna i sekundarna, dok komunicirajuća može biti isključivo primarna. Primarna nekomunicirajuća hidrokela nastaje zbog prekomjerne sekrecije i smanjene apsorpcije serozne tekućine između parijetalnog i visceralnog lista *t. vaginalis*, dok sekundarna nekomunicirajuća najčešće nastaje kao posljedica traume, orhitisa ili tumora. Komunicirajuća hidrokela je anatomski deformitet u kojem ne dolazi do zatvaranja *processusa vaginalis*, čime skrotum i trbušna šupljina ostaju spojeni (komuniciraju) isto kao u preponskoj kili. Ako je komunikacija manja nego ona u preponskoj kili veća količina serozne tekućine pod utjecajem gravitacije slijeva se iz trbušne šupljine u skrotum tvoreći hidrokela.

Primarna nekomunicirajuća hidrokela rijetka je u dječjoj dobi, a sekundarna nekomunicirajuća hidrokela je druga po učestalosti, zbog učestalosti trauma skrotalne regije kod djece. Tipična dob pojave nekomunicirajućih hidrokela je kod starije djece između 8-12 godina. Ipak prvo mjesto po zastupljenosti kod djece ima komunicirajuća hidrokela, koja je tipična za novorođenčad i mlađu djecu. Ona se najčešće povećava nakon fizičke aktivnosti, dok se prilikom mirovanja smanjuje i nestaje (20).

4.8. Rijetki uzroci akutnog skrotuma

Osim već navedenih entiteta, postoje rijetki uzroci koji također mogu uzrokovati sindrom AS-a. Iako se rijetko javljaju, ne smiju se zanemariti.

4.8.1. Akutni idiopatski edem skrotuma (AISE)

AISE je nepoznate etiologije, a teorije su da nastaje zbog limfadenitisa koji se širi u skrotum, kao posljedica alergijskih reakcija ili odgovor na bakterije slabije virulencije. Pojam je prvi puta opisao 1959. godine Qvist. Alergije uzrokuju veću propusnost krvnih žila, a imunohistokemijski posredovano sličan mehanizam ima i bakterijska infekcija. Ovo je stanje tipično za dječju dob i najčešće se pojavljuje između 4 i 10 godine života. Kod ovog stanja dolazi do obostrane otekline skrotuma i u pravilu prolazi spontano ili na simptomatsku terapiju kroz par dana od pojave simptoma (20).

4.8.2. Piokela

Piokela je nakupljanje gnoja između visceralne i parijetalne tunike vaginalis koja okružuje testis. Nastaje limfogenim ili hematogenim širenjem infekcije iz primarnog sijela. Točan uzrok nastanka rijetko se otkrije, a najčešće nastaje kao komplikacija *orchitisa*, *epididymitisa* ili infekcije hidrokele. Može nastati i širenjem gnojnoga procesa iz trbušne šupljine per continuitatem. Ako je processus vaginalis prohodan može nastati mekonijaska piokela kao posljedica mekonijaskog peritonitisa. Piokela može nastati i zbog inkarceracije ingvinalne hernije i posljedične perforacije inkarceriranih vijuga crijeva ako se pravovremeno ne liječi. Najčešći uzročnici su *E. Colli* i *Staphylococcus spp.*, dok su ostali mogući uzročnici povezani uz upalne bolesti (1,20).

4.8.3. Henoch-Schönlein purpura

Prvi su je opisali Eduard H. Henoch, njemački pedijatar i njegov učitelj Johann L. Schönlein 1860. godine. Naziva se još anafilaktoidna purpura, sistemska je bolest i najčešći je vaskulitis dječje dobi. Manifestira se između 5. i 14. godine života, s time da je dva puta češća kod djevojčica. Nepoznate je etiologije, ali u oko 50% slučajeva nastanka HSP prethodi upala

gornjih dišnih puteva beta hemolitičkim streptokokom grupe A ili *H. Influenzae*. U ovom stanju nastaje autoimuna upala o kojoj se talože IgA kompleksi u stijenkama krvnih žila kože, probavnog sustava i bubrega. Prvi simptomi HSP rijetko se javljaju na skrotumu, češća je zahvaćenost skrotuma u kasnijem stadiju bolesti (20).

4.8.4. Trauma skrotuma

Traume su izrazito česte za dječju dob, a sama trauma skrotalne regije predstavlja svega 1.5% od svih trauma, zbog čega spada u rijetke uzroke AS-a. Razlog takvog malog postotka leži u mobilnosti i lokaciji u tijelu, sprječavajući nastanak ozljede. Osim svega navedenoga, građom skrotuma dominiraju kolagena vlakna koja imaju izrazitu otpornost na djelovanje sila. Ozljede nastaju kao posljedice prometnih nezgoda, sportskih ozljeda ili fizičke aktivnosti, a desni je testis češće zahvaćen. Najozbiljnija komplikacija traume testisa je ruptura *t. albuginee* pri kojem sadržaj skrotuma izlazi iz šupljine na površinu. Trauma skrotuma najčešće je uzrokovana tupom traumom, a zatim slijede penetrantne traume (20).

4.8.5. Fournierova gangrena

Naziv ovoga stanja dolazi od Alfreda Fourniera, koji je 1883. godine prvi opisao ovo stanje. U dječjoj dobi se izrazito rijetko pojavljuje. Karakterizirana je brzo napredujućom nekrozom tkiva genitalne regije. Nastaje kao posljedica širenja kožnih i anorektalnih infekcija, koje naglo uništavaju kožu i potkožno tkivo i mogu se naglo širiti preko fascija i mišića na ostatak tijela. Etiologija nije poznata, ali se zna da je uzrokovana miješanom bakterijskom florom koju čine aerobi, anaerobi, gram pozitivni i negativni uzročnici (20).

4.8.6. Idiopatski infarkt testisa

Rijetko je stanje koje se javlja najčešće između 3 i 12 godina. Zahvaća isključivo gornji pol testisa i zbog toga se naziva još i segmentalni infarkt. Nastaje zbog djelomične ishemije tkiva testisa koja dovodi do hijalinizacije i fibroze zahvaćenog područja. Etiologija nije poznata, ali čimbenici kao infekcije, traume i mikroangiopatije mogu djelovati poticajno nastanku. Idiopatski infarkt može se javiti i kod novorođenčadi (20).

5. KLINIČKA SLIKA AKUTNOG SKROTUMA

Kao što je već navedeno u etiologiji, neka stanja koja uzrokuju AS su karakteristična za određenu dob u kojoj se javljaju i na temelju toga se mogu diferencirati, ali to nije dovoljno za postavljanje dijagnoze. Klinička slika svakog entiteta koji uzrokuje AS uz radiološke metode i dobar fizikalni pregled ključ je postavljanja brze, precizne i točne dijagnoze. U kliničkoj slici skoro svih prikazanih entiteta AS-a nalazi se bol kao dominantan simptom (1, 2).

5.1. Torzija testisa

Kao i kod etiologije klinička slika varira ovisno o dobi. Kod djece pubertetske dobi nastaje intravaginalna torzija kojom dominira snažna bol, koja se širi iz skrotalne regije prema donjem dijelu abdomena. Bol je praćena osjećajem mučnine i slabosti, a može se javiti reaktivni proljev i dizurija. Tjelesna temperatura i krvni tlak su uredni, ali je koža prekrivena hladnim znojem. Testis na strani torzije vidno je uvećan do čak dva puta, pozicioniran u skrotumu više kranijalno u odnosu na zdravi testis, često poprečnog položaja. Palpatorno je registrira izrazita bolnost. Napretkom bolesti javlja se upala tkiva praćena crvenilom kože skrotuma i edemom.

Kod novorođenčadi klinička je slika drugačija zbog toga što u oko dvije trećine slučajeva nastaje supravaginalna torzija prije rođenja. U kliničkoj slici javljaju se isključivo lokalni simptom kao što su jednostrano uvećanje testisa, crvenilo kože skrotuma i edem dok se opći simptomi ne manifestiraju. Dodatni otežavajući faktor čini nemogućnost verbalnog izražavanja. Zahvaćeni testis je izrazito tvrd i bezbolan. Kod jedne trećine supravaginalnih torzija ona se javlja nakon rođenja. Prepoznatljiva je po tome što osim uz lokalne simptome vezane uz skrotum roditelji primijete nemirno ponašanje i plač koji ne prolazi. Ovo ponašanje je uzrokovano jakom boli i ključno je u razlikovanju od prenatalne torzije uz vrijeme nastupa.

"*Bell-clapper deformity*" jedini je koji ima definiranu etiologiju nastanka. Ako dođe do torzije, kliničkom slikom mogu dominirati simptomi akutnog abdomena zbog visokog položaja testisa. Zbog toga je dobar fizikalni pregled osnova za postavljanje dijagnoze (3, 4, 6).

5.2. Torzija testikularnih privjesaka

Simptomi torzije privjesaka blaži su nego kod torzije testisa, bol je slabijeg intenziteta i lokalizirana pri gornjem polu testisa, dok simptomi poput mučnine i povraćanja izostaju. Crvenilo kože skrotuma i edem uz bol na palpaciju mogu biti prisutni otežavajući postavljanje točne dijagnoze. Ponekad se testikularni privjesci i palpaju u gornjem polu testisa ili uz epididimis i mogu kroz kožu prosijavati u obliku točke izrazito plave boje (*blue dot sign*). Odlazak liječniku često je odgođen zbog slabije simptomatologije, ali i zbog dobi kad se najčešće javlja (između 7-12 godina) jer se djeca tada srame govoriti o bolnosti genitalnog područja. Ovo stanje nije opasno za tkivo testisa jer su torkvirani embrionalni zaostatci koji nemaju nikakvu ulogu u tijelu. Ako stanje ostane neprepoznato duži period vremena obično dolazi do spontane regresije tegoba, a rijetko može nastati infekcija koja može dovesti do komplikacija (3,6).

5.3. Upalne bolesti

Epididimitis se po kliničkoj slici dijeli na akutni i kronični oblik ovisno o vremenu razvoja bolesti. Infekcija obično prvo zahvaća urinarni sustav i širi se retrogradno do epididimisa nevezano o kojem je uzročniku riječ te je zbog toga prvi simptom otežano i bolno mokrenje. Daljnjim razvojem infekcije javlja se osjećaj peckanja prilikom mokrenja i ono postaje učestalo. Nakon dva dana infekcija se proširi na epididimis i javlja se bol skrotuma kao dominantan simptom, čija je lokalizacija na strani infekcije. Skrotum je otečen, koža je crvena i na dodir toplija, a testis je smješten niže u skrotum od strane koja nije zahvaćena. Specifičan simptom koji se u ovoj fazi javlja je vrućica. U nekim slučajevima može biti prisutno povraćanje, mučnina, glavobolja i bol u trbuhu. Upala uzrokovana infekcijom uništava funkcionalno tkivo koje bude zamijenjeno kolagenom (ožiljak) i može utjecati na plodnost muškarca. Upale uzrokovane spolnim bolestima imaju specifičan simptom gnojnog uretralnog iscjetka, nevezano o zahvaćenosti testisa ili epididimisa.

Kod virusnog orhitisa bolest kreće naglo sa zimicama i tresavicama uz visoku temperaturu, prisutna je glavobolja, mučnina, povraćanje i ponekad krv u urinu. Bol se širi iz skrotuma na abdomen, zahvaćeni testis je edematozan, bolan na dodir, a koža skrotuma je crvena (21).

5.4. Hematokela

Pojava otekline skrotuma uz bolnost bez drugih simptoma klinička je slika hematokele. Rijetko se može prezentirati kao bezbolno povećanje, a nastaje zbog spontanog krvarenja. Palpabilno se osjeti čvor tvrde konzistencije koji na pritisak jače boli, a testom prosijavanja svjetlo ne prolazi kroz oteklinu nego ostaje sjena (20).

5.5. Varikokela

Varikokela je obično asimptomatska, bol je rijetko prisutna. Češće se javlja osjećaj nelagode i punoće u skrotumu. Varikokela se povećava prilikom stajanja ili fizičke aktivnosti, a smanjuje se u ležećem položaju. Kod velikih varikokela pregledom se uočava formacija nalik na "vreću crva" zbog izrazito izvijuganih vena. Edem skrotuma je rijetko prisutan. Ako dođe do tromboze vena nastaje nekarakteristično jaka bol koja ne odgovara veličini kliničke slike i ne prolazi na medikamentoznu terapiju, uz povraćanje i mučninu (20).

5.6. Preponska kila

Kod novorođenčadi se nalazi vidljiva izbočina, koja se prilikom tjelesnog napora kao što je plakanje ili napinjanje, povećava. Kod djece predubertetske dobi ingvinalna hernija se prezentira kod kašljanja, dizanja teških predmeta ili kod stanja koja povećavaju intraabdominalni tlak. Reponibilne hernije ne bole, nekad izazivaju nelagodu, a njihov sadržaj lako se vraća u trbušnu šupljinu. Inkarcerirane hernije imaju znatno težu kliničku sliku u kojoj su prisutni opći simptomi mučnina, povraćanje i vrućica, a lokalnim simptomima dominira bol koja naglo nastaje i ograničava pokrete. Dodatni simptom kod inkarcerirane hernije je nestanak crijevne peristaltike zbog nemogućnosti prolaza crijevnog sadržaja (20).

5.7. Hidrokela

Bezbolno oteknuće, koja prolazi kada dijete legne, vodeći je simptom. Hidrokela može biti jednostrana ili obostrana i često spontano prolazi, palpabilno je mekane konzistencije, pomična i ne boli na dodir. Pritiskom na nju komunicirajuća hidrokela se može isprazniti i smanjiti dok nekomunicirajuća ostaje nepromijenjena. Pregledom prosijavanja se ne uočavaju nikakve sjene, a dijete se može žaliti na osjećaj težine u području prepona. Ako hidrokela narušava cirkulaciju nastaje ishemija tkiva testisa, koja se manifestira naglom i trajnom boli

koja ne popušta na promjenu položaja (18, 20).

5.8. Rijetki uzroci akutnog skrotuma

5.8.1. Akutni idiopatski edem skrotuma (AISE)

Kliničkom slikom dominira obostrano uvećanje skrotuma kao posljedica edema kože i *fascije darthos* bez zahvaćanja testisa i epididimisa. Bol nije prisutna, ali se pacijent na dodir žali na osjećaj nelagode. Crvenilo je lokalizirano na skrotum, a ponekad se može proširiti na perineum ili ingvinalnu regiju i biti praćeno svrbežom. Bolest je samoograničavajuća i prolazi kroz par dana od pojave prvih simptoma (20).

5.8.2. Piokela

Opće loše stanje praćeno vrućicom, mučninom i povraćanjem sistemski su simptomi piokele. Lokalno su prisutni edem i crvenilo kože uz jaku bol koja može zahvaćati cijelu pubičnu regiju bez uretralnog iscjetka. Na strani piokele skrotum je uvećan i mekan, palpabilno se osjeti masa koja fluktuiru, a koja se ne može jasno ograničiti. Mekonijska piokela koja nastaje kod novorođenčadi, karakteristična je po zelenoj boji skrotuma koji je uvećan i bolan (20).

5.8.3. Henoch-Schönlein purpura

HSP je sustavna bolest koja u uznapredovalim stadijima može zahvatiti skrotum. Rijetko je skrotum primarno područje manifestacije. Simptomi se prvo javljaju na koži u obliku ljubičastog uzdignutog osipa koji se naziva petehija, a kasnije se javljaju bolovi u zglobovima, ponekad bol u trbuhu, vrućica i glavobolja. Daljnjim širenjem može zahvatiti bubrege te se javlja hematurija. Rijetko se događa da se bolovi jave prije pojave osipa, koji je

primarno većinom lokaliziran na natkoljenicama i stražnjici. O primarnoj HSP skrotuma govorimo kada se bolest najprije manifestira obostranim osipom i edemom kože skrotuma. Koža je diskolorirana, a skrotum je uvećan, uz edem javlja se induracija ili očvršnuće kao specifični simptom (20).

5.8.4. Trauma skrotuma

Težina kliničke slike proporcionalna je jačini vanjske sile koja je uzrokovala traumu. Lakše ozljede skrotuma karakterizirane su blagim edemom kože, a bol je prisutna samo na palpaciju. Ako kapilare popucaju, dolazi do ekstravazacije manje količine krvi i nastanka hematoma. Ponekad se može naći krv u urinu, ali to je češće simptom teže ozljede koja uzrokuje i leziju uretre. Kod teških ozljeda nastaje oštećenje većeg broja krvnih žila uzrokujući cirkulacijski poremećaj koji može dovesti do ishemije tkiva testisa i epididimisa. Vrućica nakon traume skrotuma i jaka bol koja ne prolazi glavni su simptom infekcije hematoma uz jednostrano uvećanje skrotuma, crvenilo kože i dizuriju (22).

5.8.5. Fournierova gangrena

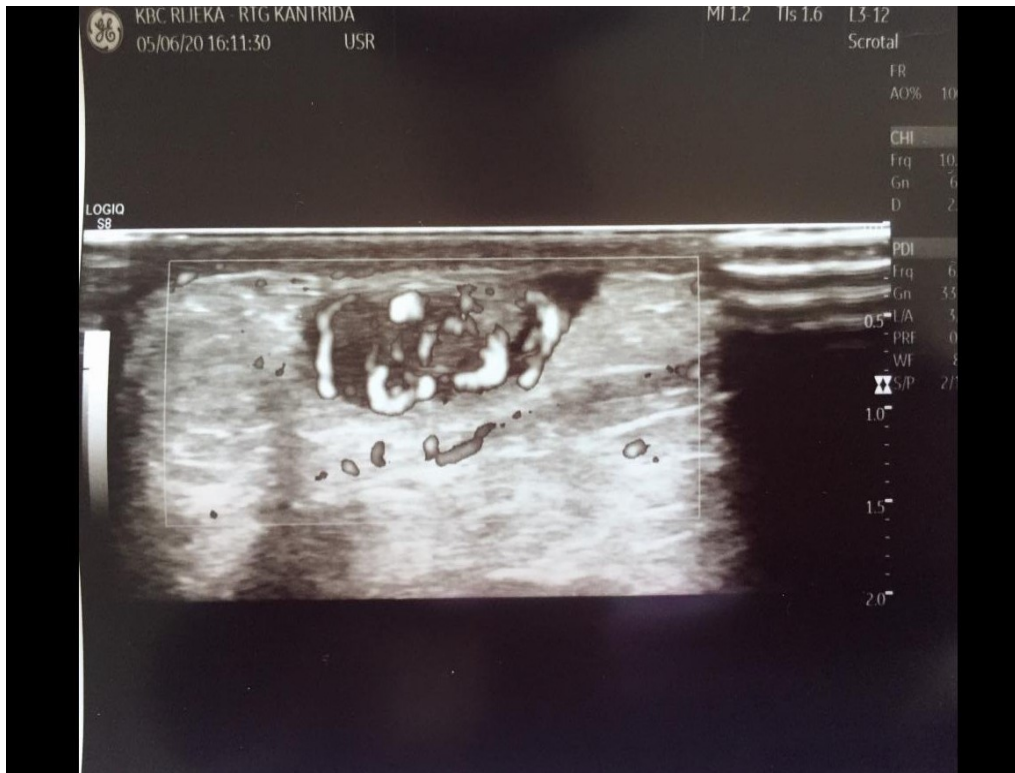
Bolest započinje lokalnim simptomima i brzo napreduje. Najprije se javlja svrbež genitalnog područja, kroz par dana nastaje obostrani edem skrotuma i vrućica praćena zimicama i tresavicama. Pacijent je lošeg općeg stanja i dehidriran, skrotum se uvećava i dostiže veličinu nekoliko puta veću od uobičajenog promjera. Bol progresivno sa simptomima raste, a edem sa skrotuma se širi na analno područje. Zahvaćena koža na dodir stvara zvuk krepitacija zbog potkožnog emfizema, mjehuri zraka pri pucanju šire neugodan miris (20).

5.8.6. Idiopatski infarkt testisa

Akutni početak jake boli lokalizirane na jednoj strani koja se ne širi može biti znak idiopatskog infarkta testisa. U nekim slučajevima bol se javlja intermitentno. Skrotum je bolan na dodir i natečen na zahvaćenoj strani. U kasnijim stadijima palpabilna je induracija. Simptomi idiopatskog infarkta testisa su jednaki onima koji se javljaju kod torzije testisa i gotovo je nemoguće ova dva entiteta razlikovati isključivo na temelju kliničke slike (20).

6. DIJAGNOSTIKA AKUTNOG SKROTUMA

Razvoj tehnologije u medicini omogućio je znatno brže i točnije postavljnje dijagnoze svakog entiteta AS-a. Nekada dok su se koristile metode scintigrafije, češće se išlo u kiruršku eksploraciju skrotuma zbog nepreciznosti dijagnostike i količine vremena potrebnog za pretragu. Ne treba ipak zaboraviti da sva dostupna tehnologija ne može i ne smije zamijeniti pravilno uzetu anamnezu, dobar fizikalni pregled, kliničku sliku, već može samo biti dopuna i potvrda dijagnoze. Zbog dostupnosti, lakoće izvođenja i nepostojanja štetnosti, UZV je glavna metoda dijagnostike kod sumnje na AS. CD funkcija UZV-a omogućava real-time procjenu protoka kroz krvne žile i od neprocjenjive je važnosti za postavljanje definitivne dijagnoze torzije testisa, najčešćeg uzroka AS-a, ali i ostalih uzroka. Važno je napomenuti da je ipak rana kirurška eksploracija i dalje zlatni standard u postavljanju konačne dijagnoze AS (6, 9).
(Slika 2.)



Slika 2. Color-doppler prikazuje uredan protok krvi u testisu

6.1. Anamneza i fizikalni pregled

Bol je vodeći simptom kod većine entiteta AS-a te je procjena razine boli, trajanje i lokalizacija od velike važnosti i treba biti prvi korak u fizikalnom pregledu. Bol je najlakše procijeniti ponašanjem djeteta. Ako leži mirno na krevetu, normalno komunicira s roditeljima i ne žali se na bol, onda je stupanj boli nizak. Pregled abdomena je idući korak, počinje sa askultacijom abdomena, kako bi se potvrdilo postojanje spontane peristaltike crijeva, nakon čega se prelazi na palpaciju pri kojoj posebnu pažnju treba obratiti na bolnost kod pritiska na mokraćni mjehur. Ingvinalna regija se zatim pregledava prvo vizualnom inspekcijom prilikom koje tražimo postojanje očitih kila, edema ili crvenila preponske regije, zatim se palpira. Zadnji korak je pregled genitalne regije- usporedba razlike veličine skrotuma, stupanj edema, prisutnost crvenila i položaj testisa u skrotumu. Uvijek treba ispitati refleks *m. cremastera* koji je odsutan kod torzije testisa. Kod ostalih entiteta AS-a u ranoj fazi bolesti refleks je

očuvan, progresijom bolesti kada nastane edem kože ne može se sa sigurnošću ispitati. Izvodi se laganim podraživanjem medijalne strane bedra, a pozitivan je ako se testis na istoj strani pritom refleksno elevira (12).

6.2. TWIST score

Naziv dolazi od engleske skraćenice *Testicula Workup for Ischemia and Suspected Torsion* i služi za bržu dijagnostiku torzije testisa. Cilj TWIST score-a je smanjiti broj nepotrebnih UZV-a kod sumnje na torziju i što ranije započeti liječenje. Bodovanje je bazirano na prisutnosti određenih simptoma u fizikalnom pregledu. U pregledu po dva boda nose: edem i otvrdnuće testisa dok se po jedan bod dodjeljuje ako su prisutni mučnina ili povraćanje, visoki položaj testisa u skrotumu i odsutnost refleksa *m. cremastera*. (Tablica 1.)

Ovisno o broju bodova u TWIST-u postoje tri kategorije, visoki rizik (5-7 bodova), srednji rizik (3-4 bodova), nizak rizik (0-2 bodova). Preporučljivo je da se kod visokog rizika ne radi UZV zbog gubitka vremena nego da se ide odmah na kirurško liječenje kako bi se tkivo testisa sačuvalo. Kod visokog rizika po TWIST score-u možemo s velikom pouzdanošću zaključiti da je torzija testisa uzrok AS-a. Kod srednjeg i niskog rizika preporuka je da se učini UZV za postavljanje definitivne dijagnoze. Srednji rizik ne isključuje torziju testisa kao uzrok, dok nizak rizik kod TWIST score-a sa sigurnošću odbacuje dijagnozu torzije testisa (23).

Tablica 1. Bodovanje Twist score-a

Klinički nalaz	Bodovanje
Palpabilno tvrd testis	2
Edem testisa	2
Mučnina ili povraćanje	1
Visoki položaj testisa u skrotumu	1
Odsutnost refleksa <i>m. cremastera</i>	1

6.3. Prehnov znak

Prvi put je opisan 1934. godine od strane američkog urologa Douglasa T. Prehna, dijagnostički je bitan za razlikovanje upalnih bolesti specifično, epididimitisa, od torzije testisa. Izvodi se tako da se skrotum na zahvaćenoj strani digne iznad razine suprotne strane, pri čemu se kod torzije bol ne mijenja ili se u nekim slučajevima pojačava, dok kod epididimitisa bol popušta. Bol kod epididimitisa popušta jer se uklanja težina testisa sa epididimalne suspenzije. Bitno je naglasiti da se samo na temelju ovog znaka ne može isključiti sumnja na torziju (23).

6.4. Ultrazvuk

Torzija testisa na početku može imati uredan nalaz UZV-a. Tek kada prođe određen vremenski period i nastupi ishemija, tkivo postaje promijenjene ehogenosti u odnosu na stranu koja nije zahvaćena. Usporedba između torkviranog i netorkviranog testisa od iznimne je važnosti kod pregleda UZV-om. U postavljanju dijagnoze bitan je i whirlpoolov znak (WS), koji predstavlja spiralno zadebljanje *f. spermaticusa*. CD se danas smatra zlatnim standardom za postavljanje dijagnoze. Njime detektiramo odsutnost cirkulacije kroz tkiva testisa i epididimisa.

Kod torzije testikularnih privjesaka situacija je drugačija, u većini slučajeva teško je

postaviti dijagnozu isključivo koristeći UZV i CD iz razloga što je cirkulacija testisa uredno održana. Dodatno otežavajući faktori su jednostranost tih embrionalnih zaostataka koji onemogućavaju usporedbu sa suprotnom stranom i njihova građa koja je većinom od vezivnog tkiva te ih sjedinjuje i maskira zajedno sa tkivom skrotuma. (Slika 3.)

Upalna stanja imaju karakterističnu sliku koja ih jasno diferencira od ostalih uzroka AS-a. Cirkulacija je izraženija zbog upalno proširenih krvnih žila, na CD-u tkivo je gotovo potpuno prekriveno strujanjem krvi - hiperemija. Razlikovanje između orchitisa i epididimitisa je na temelju lokalizacije povećane cirkulacije. U orchitisu je cirkulacija proširena u testisu, dok je u epididimisu uredna. Obrnuto je kod epididimitisa. Kada je infekcija proširena na epididimis i testis na CD-u nemoguće je razlikovati ove dvije anatomske strukture.

Hematokela na UZV-u se razlikuje ovisno o trajanju, u početku je anehogena, zatim postaje hiperehogena. Karakteristično je stvaranje vezivnih pregrada ili septi unutar šupljine hematokele. Ključan znak varikokele na UZV-u su prošire vene pampiniformnog pleksusa preko 3mm koje su zavijene i zmijolikog oblika. Kod pregleda bitno je učiniti Valsalvin manevar: pacijent duboko udahne i umjereno snažno proba izdahnuti zrak na zatvoreni dišni put. Ovim manevrom se povećava intrabominalni tlak te na CD-u vidimo reverziju protoka iz vena u arterije i možemo procijeniti stupanj refluksa.

Hidrokela se na UZV-u prezentira anehogeno, ponekad se unutar hidrokele mogu naći kalcifikati ili kolesterol. Bitno je izmjeriti njenu veličinu i odnos prema tkivu testisa i epididimisa zbog mogućeg pritiska i nekroze okolnih struktura. Valsalva manevrom komunikantna hidrokela se povećava. CD pretragom hidrokela je avaskularna.

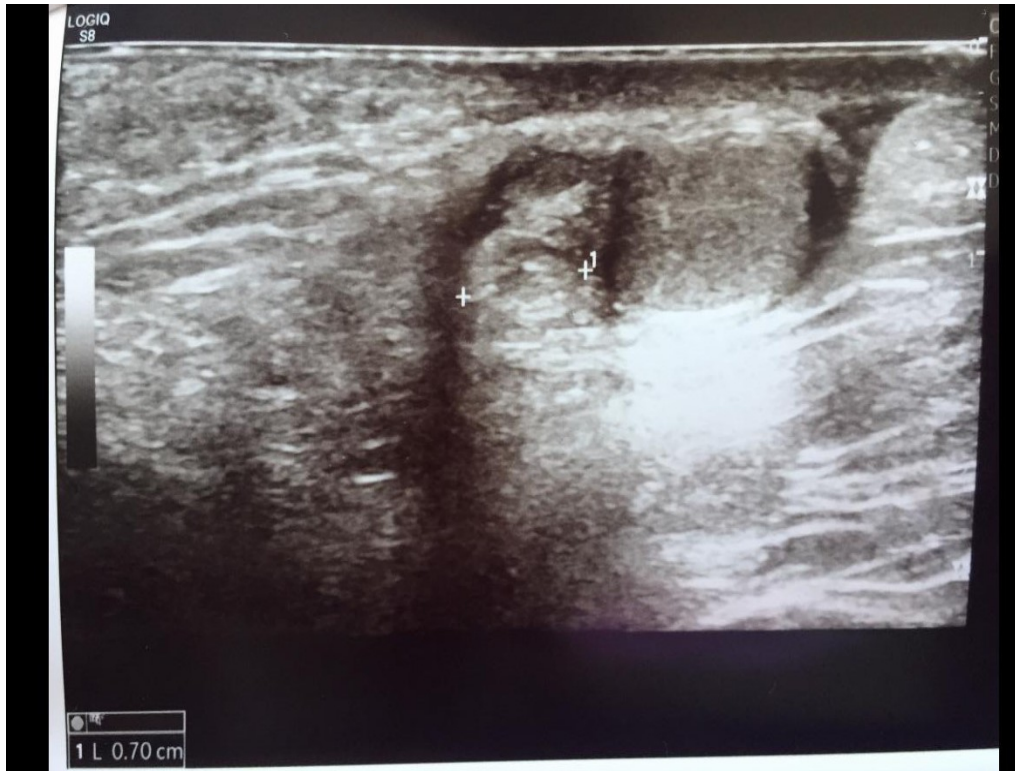
Kod AISE na UZV-u može se naći reaktivna hidrokela uz hipervaskularizaciju skrotuma bez zahvaćanja tkiva testisa. Poseban znak u CD prikazu koji se javlja kod ovoga entiteta prvi je opisao Geiger 2010. godine kao "*fountain sign*", koji nastaje zbog

hipervaskularnosti skrotalne stijenke i povećanog protoka krvi u mekim tkivima skrotuma, dajući izgled fontane.

Piokela se na UZV-u prezentira kao nakupina tekućine u skrotalnoj vreći. Ponekad je u piokeli prisutan plin kojeg proizvode bakterije. Tako nastaje hipoehogeno područje. Ako nastane skrotalni apsces na UZV-u se može vidjeti hiperemična stijenka oko apscesa. U šupljini piokela mogu se naći pregrade ili septe, koje se protežu po čitavoj šupljini i više ih je nego u slučaju hematokele. Kod HSP-a često se nađe zadebljanje mekog tkiva skrotuma, edem i pojačana vaskularizacija epididimisa koji na UZV-u ima zaobljen oblik.

Dijagnosticiranje purpure UZV-om je moderna metoda koja još nije u potpunosti istražena, ali se smatra da će daljnjim razvojem postati nezamjenjiva.

Iznimna važnost UZV-a je u dijagnosticiranju stupnja oštećenja tkiva poslije traume. UZV-om procjenjujemo kontinuitet *t. albugine* i položaj testisa u skrotumu. CD je bitan u procjeni cirkulacije krvi. Primjena UZV-a nakon traumatske ozljede ne samo da sprečava ishemiju i posljedičnu nekrozu tkiva testisa, već smanjuje potrebu za nepotrebnim kirurškim zahvatom. Idiopatski infarkt testisa najbolje se prikazuje CD-om na kojem se prikazuje odsutnost cirkulacije kroz gornji pol testisa, dok je ostatak parenhima testisa uredno prokrvljen (6).



Slika 3. Ultrazvučni prikaz torkvirane i edematozne Morganijeve hidatide

6.5. Ostale dijagnostičke metode

Kod upalnih bolesti, ali i ostalih entiteta AS-a bitno je napraviti DKS, CRP i analizu urina kao pomoć u potvrdi ispravne dijagnoze. Bakterijske bolesti manifestiraju se većim porastom CRP-a što je karakteristično kod epididimitisa, orhitisa, Fournierove gangrene i piokela. Ako se torzija ne liječi i dođe do nekroze jednako tako može doći do povišenih vrijednosti CRP-a. Blago povišene vrijednosti CRP-a karakteristične su za virusne infekcije, idiopatske bolesti i HSP. Analiza urina služi za otkrivanje hematurije ili uroinfekcija, mikrobiološke pretrage izoliraju točnog uzročnika bolesti. Negativan nalaz analize urina govori u prilog torzije testisa, ali pozitivan nalaz ne može isključiti torziju. U DKS-u kod bakterijskih bolesti dominiraju neutrofili dok se kod virusnih bolesti nalazi porast limfocita (6, 9).

7. LIJEČENJE AKUTNOG SKROTUMA

Liječenje može biti konzervativno i operativno, ovisno o uzroku. Konzervativno se sastoji od mirovanja i simptomatske terapije. Ispravno i rano liječenje nužno je za očuvanje tkiva testisa. Od simptomatske terapije primjenjuju se analgetici za umanjeње boli, elevacija i krioterapija, dok se kod bakterijskih procesa koriste antibiotici. Dob pacijenta je bitna kod lijekova zbog maksimalne doze u kojoj se mogu primijeniti, ipak bitnija je zbog toga što se neki lijekovi ne smiju primijeniti kod djece. Kirurška eksploracija je jedina metoda koja je ujedno terapijska i dijagnostička (2, 3, 4).

7.1. Torzija testisa

Torzija testisa predstavlja najveću hitnoću od svih entiteta AS-a u kojoj najveću ulogu igra vrijeme. Liječenje se sastoji od detorzije koja može biti učinjena manualno ili kirurški. Princip manualne detorzije proizlazi iz činjenice da se testis u oko 85% slučajeva torkvira prema medijalno tako se lijevi testis zaokreće u smjeru kazaljke na satu, a desni suprotno od kazaljke na satu. Za detorziju je potrebno zahvaćeni testis rotirati prema bedru neovisno o strani torzije. U nekim slučajevima kada se testis torkvira više od 180° potrebno je postupak ponoviti, a uspjeh se dokazuje naglim prestankom boli i uvijek treba provjeriti CD-om.

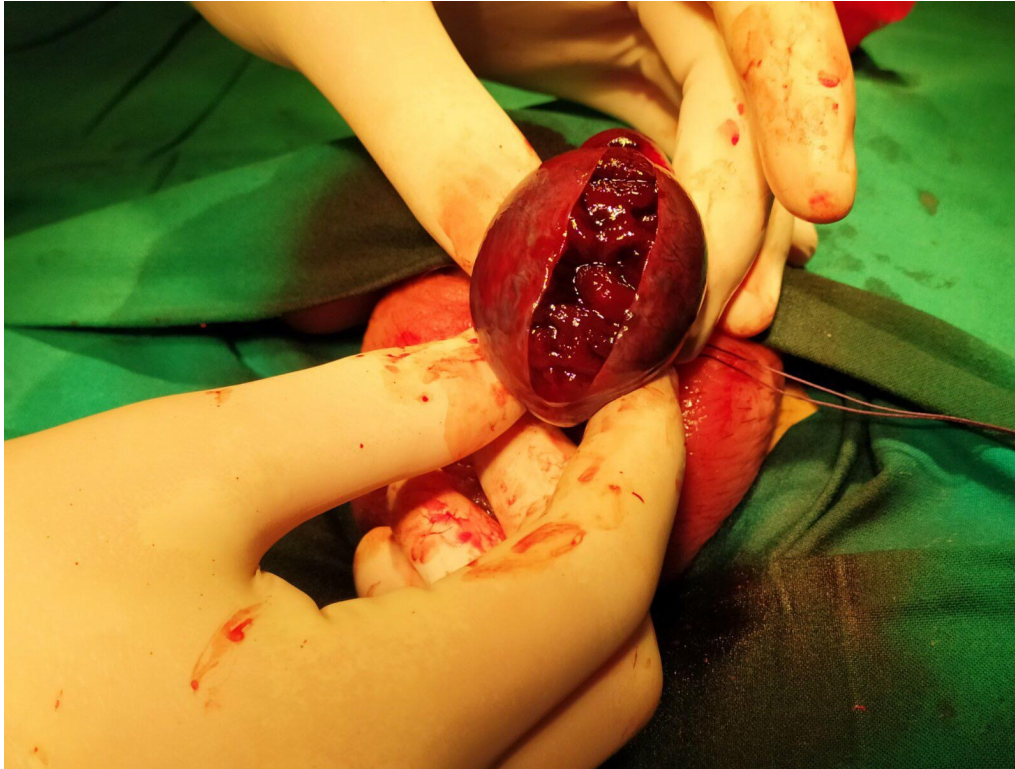Iako u velikom broju slučajeva nastaje unutarnja rotacija testisa opasnost manualne detorzije leži u slučajevima kada nastane suprotna rotacija, u takvim slučajevima može nastati veće oštećenje i jača bol. Druga opasnost kod manualne detorzije je u slučaju neuspjeha kada testis ostaje u ishemiji duži period vremena.

Ako se unutar 6 sati od pojave simptoma učini detorzija, uspjeh spašavanja testisa je 100%, a nakon 6-18 sati od torzije postotak pada na 40%, a kod torzije dulje od 18 sati ne postoji šansa za spašavanjem testisa, već je potrebno učiniti orhidektomiju zbog nastupa nekroze. (Slika 4.) Iako je najveća prednost manualne detorzije ta što ne zahtijeva anesteziju,

ona nije metoda izbora zbog nabrojanih mana te je zbog tog razloga jedini pravilni način liječenja torzije testisa kirurška eksploracija skrotuma i detorzija. Kod kirurškog zahvata treba obratiti pozornost na sigurnu anesteziju. Za pristup skrotumu postoje dvije vrste incizije medijani skrotalni rez kroz raphe scroti i bilateralni poprečni skrotalni rez. Neovisno o vrsti pristupa idući korak je otvoriti *t. vaginalis* torkviranog testisa incizijom i osloboditi ga kako bi se mogao izvući van skrotuma. Kada je testis na površini, treba izvršiti detorziju i pustiti 15 minuta da se uspostavi cirkulacija. Testis je potrebno pokriti vlažnom i toplom gazom jer pothlađivanje može dovesti do refleksne vazokonstrukcije dodatno otežavajući perfuziju parenhima. Po isteku vremena treba evaluirati vitalnost tkiva testisa, ponekad ako vitalnost nije zadovoljavajuća moguće je pričekati dodatnih 10 minuta i ponovo napraviti evaluaciju. Ako je vitalnost testisa upitna, nakon dodatnog vremena preporučeno je vratiti testis nazad u skrotum i redovito kontrolirati pacijenta CD-om nakon zahvata.

Nakon vraćanja u skrotum potrebno je sašiti *t.vaginalis* po rezu resorptivnim šavovima i fiksirati testis. Najčešće se fiksacija izvodi postavljanjem neresorptivnih šavova spajanjem *t. vaginalis* s fascijom dartos. Poželjno je na isti način fiksirati i suprotni testis kako bi se spriječila torzija suprotne strane. Druga metoda fiksacije izvodi se kod pristupa bilateralnim poprečnim rezom i naziva se dartos kesica (*dartos pouch*), pri čemu se tupom disekcijom odvaja koža od tunike dartos. Nakon što je odvojena, potrebno je učiniti inciziju fascije dartos i provući testis kroz napravljen otvor, a mjesto incizije se sašije i na taj način je testis fiksiran. Ako se utvrdi nedostatna perfuzija i nekroza testisa, potrebno je učiniti orhidektomiju. Kod prenatalne torzije testisa smatra se da je tkivo oštećeno do nepovratne razine, postotak spašavanja testisa kod ovog oblika je ispod 10%. Iz toga razloga se odmah ide na orhidektomiju ingvinalnim pristupom umjesto skrotalnim zbog lakšeg uklanjanja nekrotičnog testisa. Važno je razlikovati prenatalnu od postnatalne torzije jer spašavanje testisa kod postnatalne torzije je puno veće zbog kraćeg vremenskog trajanja ishemije. Kod

starije djece i one pubertetske dobi postoji mogućnost postavljanja proteze koja za ulogu ima smanjiti psihološki strah od izgleda skrotuma nakon uklanjanja testisa (3, 4).



Slika 4. Nakon 6 sati počinje nekroza testisa - zarezivanjem testisa ne vidi se aktivno krvarenje

7.2. Torzija testikularnih privjesaka

Liječenje torzije privjesaka ne predstavlja hitnoću jer tkivo koje je zahvaćeno ishemijom i inače nije funkcionalno. Zbog slične kliničke slike teško je točno razlikovati torziju privjesaka od prave torzije te iz toga razloga se odmah pristupa kirurškoj eksploraciji radi otklanjanja sumnje da je prisutna torzija testisa. Ipak, ako je dijagnoza sigurna, može se odgoditi operacija i pokušati sa simptomatskom terapijom primarno analgezijom, elevacijom skrotuma, mirovanjem i hlađenjem simptomatske strane. Kod takvog pristupa preporučena je primjena antibiotika zbog nekroze tkiva koje potencijalno može postati dobar medij za razvoj

bakterija. Unatoč svemu najčešće se radi eksploracija skrotuma zbog postavljanje definitivne dijagnoze. Kirurški pristup skrotumu je isti kao i kod torzije testisa, nakon što se testis izvuče iz skrotuma, pregledava se kako bi se prikazao torkviran privjesak koji se zatim uklanja ekscizijom, a testis se potom nazad vraća u skrotum (21).

7.3. Upalne bolesti

Bakterijske i virusne infekcije glavni su uzrok nastanka orhitisa i epididimitisa. Liječenje virusnih bolesti je simptomatsko i sastoji se od primjene NSAID-a koji djeluju analgetski i antipiretski. U pedijatrijskoj populaciji najčešće se koriste lijekovi na bazi paracetamola i ibuprofena, acetilsalicilna kiselina se izbjegava kod mlađih od 16 godina zbog mogućnosti nastanka Reyeova sindroma. Hidracija, mirovanje i hladni oblozi na simptomatski skrotum su isto preporučeni kod virusnih infekcija kako bi se ubrzalo vrijeme oporavka. Bakterijske bolesti se liječe antibioticima prema antibiogramu uz već navedeno simptomatsko liječenje. U slučaju nastanka apscesa radi se drenaža incizijom. Iznimka je specifični epididimitis koji je uzrokovan *M. tuberculosis*, a liječenje se sastoji od primjene antituberkulitika kroz 6 mjeseci. Ako se stanje pogorša unatoč primjeni terapije potrebno je učiniti epididimektomiju. Liječenje traumatskog orhitisa ovisi o sili koja je djelovala, blagi se liječe simptomatski, ukoliko nastaje hematokela potrebno ju je izdrenirati incizijom. Teži slučajevi, kada je više krvnih žila oštećeno, uzrokuju infarkt testisa i nekrozu i tada je potrebno učiniti orhidektomiju (16).

7.4. Hematokela

Liječenje hematokele je u početku simptomatsko, redovito je treba kontrolirati jer najčešće spontano prolazi iako u nekim slučajevima može doći do povećanja. Preporučeno je ležati na leđima i s podlogom koja podiže simptomatski skrotum kako bi se smanjio pritisak

na skrotalne strukture. Ako je hematokela velikog obujma ili vrši pritisak na tkivo testisa uzrokujući atrofiju, potrebno je incizijom između listova *t. vaginalis* evakuirati njen sadržaj. Kao indikacija za kiruršku evakuaciju sadržaja smatra perzistencija hematokele dulje od tri mjeseca bez promjene ili ako pacijent opisuje nelagodu (20).

7.5. Varikokela

Varikokele ne predstavljaju hitnoću u liječenju ukoliko nema komplikacija. I dalje nedostaje konsenzus o pragu asimetrije testisa koji opravdava intervenciju, zbog toga je treba redovito kontrolirati ultrazvukom i mjeriti volumen testisa. Postoje razne metode liječenja, od praćenja do kirurškog zahvata. Metode liječenja se mogu podijeliti na laparoskopske, otvorene kirurške i endovaskularne. U slučaju tromboze vena treba kirurški otvoriti skrotum i učiniti varikokelektomiju zbog potencijalne ishemije testisa. Kod tromboze proširenih vena preferira se učiniti ekscizijska varikokelektomija u kojoj se u potpunosti uklanja varikokela. Druga metoda varikokelektomije je ligiranje vena čime se zaustavlja cirkulacija krvi i one obliteriraju. Varikokelektomija je ujedno i najšire prihvaćena i najčešća kirurška metoda liječenja varikokela (20).

7.6. Ingvinalna hernija

Prvi korak u liječenju hernije je dijagnosticirati radi li se o reponibilnoj ili nereponibilnoj herniji. Reponibilne hernije potrebno je manualno vratiti iz skrotuma u trbušnu šupljinu i kontrolirati, konačno liječenje je kirurško. Preporučljivo je liječenje odgoditi do dobi iznad 3 mjeseca starosti i 5 kg težine. Iznimka je inkarcerirana hernija, koja je hitno stanje u dječjoj kirurgiji i zahtijeva hitno kirurško liječenje, neovisno o dobi i težini. Liječenje je također klasičnim operativnim zahvatom ili laparoskopski, a operativna metoda naziva se hernioplastika.

7.7. Hidrokela

Prije samog kirurškog liječenja potrebno je CD-om provjeriti perfuziju testisa. Ako testis nije kompromitiran nema potrebe za hitnim zahvatom. Cistične tj. Nekomunikantne hidrokele prate se do 3. godine života. Ukoliko se spontano ne povuku, liječe se kirurški. Komunikantne hidrokele bez popratnih znakova pritiska tekućine na testis ili inkarceracije kilnog sadržaja liječe se elektivnim kirurškim zahvatom. Liječenje komunicirajuće i nekomunicirajuće hidrokele se razlikuje. Postupak uklanjanja naziva se hidrocektomija. Kada je prisutna nekomunicirajuća hidrokela, operacija se izvodi rezom na skrotumu i dreniranjem tekućine. Potrebno je ukloniti i vezivno tkivo koje se stvorilo u šupljini kako bi se spriječio ponovni nastanak. Komunicirajuća hidrokela liječi se klasičnom kirurškom metodom ili laparoskopski. Prednosti laparoskopskog zahvata su brži oporavak i manji ožiljak nakon operacije. Loša strana ovog pristupa je otvaranje peritonealne šupljine. Kod klasične operacije pristup je ingvinalnim rezom u donjoj trbušnoj brazdi (20).

7.8. Rijetki uzroci akutnog skrotuma

Zbog prevencija komplikacija, važno je poznavati i terapijski pristup rijetkim uzrocima AS-a (20).

7.8.1. Akutni idiopatski edem skrotuma (AISE)

AISE je samoograničavajuća bolest i spontano prolazi kroz 5 dana od početka simptoma. Točna dijagnoza ovog stanja isključuje nepotrebnu kiruršku eksploraciju skrotuma. Liječenje je simptomatsko, koriste se NSAID i antibiotici za smanjivanje nadražaja i edema, dok je kod jakog svrbeža indicirana primjena antihistaminika (20).

7.8.2. Piokela

Osnovno liječenje piokela sastoji se od promptne primjene antibiotika širokog spektra intravenski. Prvi izbor lijekova je najčešće empirijski - penicilin ili cefalosporin treće generacije u kombinaciji s metronidazolom. Također je indicirana primjena NSAID-a za smanjenje temperature i boli. Kada se dokaže uzročnik, mijenja se antibiotik prema antibiogramu. Kiruršku eksploraciju skrotuma i drenažu piokela treba učiniti nakon početka primjene antibiotika kako bi zaštitili pacijenta u slučaju hematogenog rasapa bakterija. Prilikom eksploracije, potrebno je učiniti inspekciju epididimisa i testisa kako bi se nekrotično tkivo odstranilo. Kod liječenja mekonijske piokela, uz sve navedeno, potrebno je zatvoriti patološku komunikaciju prilikom kirurške eksploracije(20).

7.8.3. Henoch-Schönlein purpura

Bolest je samoograničavajuća, zbog čega je terapija uglavnom simptomatska, mirovanje, hidracija i NSAID za smanjenje boli i upale. Teži slučajevi kad je zahvaćeno više organskih sustava zahtijevaju primjenu kortikosteroida (20).

7.8.4. Trauma skrotuma

Blage traume s očuvanom cirkulacijom zbrinjavaju se konzervativno - mirovanjem, hladnim oblozima, podizanjem zahvaćenog testisa, NSAID, antikoagulansima lokalno u obliku kreme ili gela, a ako je prisutan veći hematoma potrebno ga je izdrenirati zbog skraćivanja vremena oporavka i prevencije infekcije. Svaku ranu treba kirurški obraditi i učiniti debridman, a u slučaju da je prekinut kontinuitet skrotuma probodnim ranama, potrebno je profilaktički primijeniti antibiotsku terapiju i procijepiti pacijenta ANA-Te cjepivom ukoliko u zadnjih 5 godina nije (do)cijepljen protiv tetanusa. Teže traume kod kojih je došlo do rupture ili avulzije *t.albugine* zahtijevaju kiruršku eksploraciju skrotuma kako bi

se otklonilo nekrotično tkivo i hematokela ukoliko je prisutna. Također potrebno je sašiti *t.albugineu* kako bi se ponovno uspostavio kontinuitet ovojnice. Ukoliko je poremećena cirkulacija parenhima testisa, ponekad je potrebno učiniti orhidektomiju (22).

7.8.5. Fournierova gangrena

Liječenje treba što ranije započeti kako bi se spriječilo širenje infekcije. Intravenski se daju antibiotici širokog spektra koji djeluju na mješovitu bakterijsku floru. Nekrotično tkivo optimalan je medij za umnažanje i širenje bakterija te ga je stoga potrebno ukloniti kirurškim debridmanom, a ponekad se ovaj postupak ponavlja sve dok se ne zaustavi širenje. U prosjeku su potrebne 3 operacije uklanjanja nekrotičnog tkiva da se zaustavi širenje. Pacijenta je potrebno intravenski hidrirati zbog velikog gubitka tekućine, jer nije moguće nadoknaditi gubitak oralnim putem. Posljednjih godina sve više se u terapiju Fournierove gangrene uvodi hiperbarična komora u kojoj se cijelo tijelo pacijenta izlaže 100% kisiku. Dodatni postotak kisika sprječava rast bakterija, smanjuje oštećenje krvnih žila i pospješuje zarastanje rana (20).

7.8.6. Idiopatski infarkt testisa

Simptomima i nalazom UZV-a teško je razlikovati idiopatski infarkt od torzije testisa. Zbog toga je kod svake dileme uvijek indicirana kirurška eksploracija skrotuma i uklanjanje ishemičnog tkiva testisa (20).

8. RASPRAVA

Sindrom akutnog skrotuma označava stanje boli, crvenila i otoka u području skrotuma. Najznačajnija je dijagnoza u sklopu sindroma akutnog skrotuma torzija testisa. Do torzije testisa najčešće dolazi spontano, u vrijeme puberteta, oko 13 do 17 godine, zbog povećanja mase testisa uzrokovane hormonalnim promjenama. U dojenčadi najčešći uzrok je nedostatna fiksacija testisa za stražnji zid *t.vaginalis*, anomalija koju zovemo "bell-clapper" testis ili testis poput klatna zvona. Torziji testisa može također doprinijeti nagla kontrakcija *m.cremastera*. Sindrom akutnog skrotuma može nastati i zbog torzije testikularnih privjesaka (apendiksa), orhitisa, hidrocele, piocele, hematokele, epididimitisa, epididimoorhitisa, ingvinalnih hernija, idiopatskog edema skrotuma, idiopatski infarkt testisa, traume, Henonch-Schönlein purpura i varikokela.

Tipični simptomi su naglo nastala jednostrana bol skrotuma, praćena otokom i crvenilom. Umjerena bol koja se razvija postupno tijekom nekoliko dana više upućuje na epididimitis ili torziju privjesaka, dok u dijagnostici bol nije vodeći simptom već se ona javlja isključivo palpatorno. Torzija testisa može biti praćena mučninama i povraćanjem, dok urinarni simptomi u smislu dizurije nisu uobičajeni. Pacijenti su često lošeg općeg stanja. Kod djece je postavljanje dijagnoze otežano upravo njihovom dobi, a zbog nelagode i srama mogu krivo navoditi mjesto gdje se bol javlja tako da je moguće ukazivanje boli u donjem dijelu trbuha ili noge te je stoga važna prisutnost roditelja kod pregleda zbog potpore i pružanja sigurnosti djetetu. Osim kliničke slike i detaljnog fizikalnog pregleda za postavljanje dijagnoze, od velike je koristi ultrazvuk kojim možemo prikazati veličinu i izgled zahvaćenog testisa, dok uz pretragu CD možemo prikazati protok kroz krvne žile. Upravo uz pomoć napretka tehnologije, dijagnoza torzije testisa može se postaviti vrlo brzo i sigurno. Opće je prihvaćen stav da operativno liječenje torzije testisa u zlatnom periodu od 4-6 sati rezultira spašavanjem testisa, iako se nekroza testisa može javiti i u periodu unutar 6 sati od početka

simptoma. Ambulantna manualna detorzija testisa se preporuča uvijek kad je to moguće izvesti. Tehnika izvođenja podrazumijeva detorziju testisa u smjeru kazaljke na satu na desnom testisu, prema van, a na lijevom testisu u suprotnom smjeru kazaljke na satu. Bitno je stoga naglasiti da je dugoročno kliničko i ultrazvučno praćenje pacijenata nakon torzije testisa obavezno. Kod prepubertalnih dječaka je oporavak testisa po eksplorativnoj detorziji u pravilu jako brz te se lako razlikuje vitalan od nekrotičnog testisa. Usprkos uspješnoj ambulatnoj detorziji preporuča se kirurška eksploracija i fiksacija radi mogućnosti nepotpune detorzije kao i rekurentne torzije testisa.

Klinička slika kod epididimitisa je slična torziji testisa, javlja se karakteristično crvenilo, oteklina i indurat s bolnošću pri palpaciji. Stoga je radi diferencijalne dijagnostike važno napraviti UZV pregled te CD kako bi se diferencijalnodijagnostički isključila torzija testisa. Liječenje je u pravilu simptomatsko što uključuje mirovanje te hladne obloge, a prema antibiogramu i antibiotike, uz koje se po potrebi uvode i NSAID kako bi smanjili bolnost i vrućicu. Kod primjene NSAID kod djece mlađe od 16 godina treba izbjegavati derivate acetilsalicilne kiseline zbog mogućnosti nastanka Reyeova sindroma. Zato kao prvi izbor u analgeziji koriste se lijekovi na bazi paracetamola ili ibuprofena.

Unatoč napretku tehnologije, kirurška eksploracija skrotuma glavna je dijagnostička metoda koja je ujedno i terapijska.

9. ZAKLJUČAK

Važna je pravovaljana dijagnoza i terapija u prevenciji razvoja ishemije parenhima testisa kao posljedice torzije, a samim time i gubitka testisa. Razvojem tehnologije i medicine, kirurška eksploracija skrotuma je i dalje zlatni standard kod akutnog skrotuma, jer nije samo terapijska već i dijagnostička metoda. Ultrazvučna i laboratorijska dijagnostika su pomoćne metode tijekom obrade bolesnika s kliničkom slikom akutnog skrotuma, jer je kod većine djece potrebna kirurška eksploracija, koja se koristi i u dijagnostičke i u terapijske svrhe.

10. SAŽETAK

Akutni skrotum je svako kliničko stanje koje se manifestira akutnim bolnim otokom skrotuma, a često je praćen i lošim općim stanjem te zahtijeva hitnu medicinsku ili kiruršku intervenciju. Najčešći je uzrok nastanka akutnog skrotuma torzija testikularnih privjesaka (apendiksa), a može nastati i zbog torzije testisa, orhitisa, hidrokele, piokele, hematokele, epididimitisa, epididimoorhitisa, ingvinalnih hernija, idiopatskog edema skrotuma, idiopatski infarkt testisa, traume, Henonch-Schönlein purpura i varikokela. Iako je diferencijalna dijagnoza akutnog skrotuma vrlo široka, sama anamneza uzeta od pacijenta uz prisustvo roditelja te detaljan fizikalni pregled olakšavaju nam postavljanje ispravne dijagnoze i samim time i olakšavaju odabir najprikladnijeg liječenja. Torzija testisa je klinička dijagnoza, a kod pacijenta su obično prisutni jaka akutna jednostrana bol u području skrotuma, mučnina, povraćanjem i loše opće stanje. Ako anamneza i fizikalni pregled sugeriraju torziju, obavezna je trenutna kirurška eksploracija. Parenhim testisa prima oko 9 ml krvi po gramu tkiva na minutu i slabo je otporan na ishemiju, zbog toga ako ona potraje duže od 6 sati dolazi do nekroze i gubitka funkcije te je potrebno izvesti orhidektomiju. Kao posljedica toga osoba ostaje bez testisa što pogotovo za mladu osobu predstavlja veliki problem jer utječe na plodnost, a može imati i psihološke konotacije.

Uz anamnezu i detaljan fizikalni pregled, za postavljanje ispravne dijagnoze koristi se ultrazvuk navedene regije, zatim "color-doppler" te laboratorijske pretrage. Kod većine djece ipak je neophodna kirurška eksploracija, koja nije samo terapijska već i dijagnostička metoda.

Ključne riječi: akutni skrotum, torzija testisa, torzija testikularnih privjesaka, orchitis, hidrokela, dječja kirurgija

11. SUMMARY

Acute scrotum is any clinical condition that manifests as acute painful swelling of the scrotum, and is often accompanied by poor general condition. It requires urgent medical or surgical intervention. The most common cause of acute scrotum is torsion of the testicular appendages, but can also occur due to testicular torsion, orchitis, hydrocele, pyocele, hematocele, epididymitis, epididymoorchitis, inguinal hernias, idiopathic scrotal edema, segmental testicular infarction, trauma, Henoch-Schönlein purpura and varicocele. Although differential diagnosis of acute scrotum is very broad, medical history and a detailed physical examination make it easier for us to make the correct diagnosis and thus facilitate the selection of the most appropriate treatment. Testicular torsion is a clinical diagnosis, and patients usually present with severe acute unilateral scrotal pain, nausea, vomiting, and poor general condition. If the anamnesis and physical examination suggest torsion, immediate surgical exploration is mandatory. The parenchyma of the testis receives about 9 ml of blood per gram of tissue per minute and is poorly resistant to ischemia, therefore if ischemia lasts longer than 6 hours, necrosis and loss of function occur and orchidectomy is required. As a result, the person is left without a testicle, which is a big problem especially for a young person because it affects fertility, and can have psychological connotations.

In addition to the medical history and a detailed physical examination, ultrasound of the specified region is used to make a correct diagnosis, followed by "color-doppler" and laboratory tests. Most children, however, require surgical exploration, which is not only a therapeutic but also a diagnostic method.

Key words: acute scrotum, testicular torsion, torsion of the testicular appendages, orchitis, hydrocele, pediatric surgery

12. LITERATURA

1. Yang C Jr, Song B, Liu X, Wei GH, Lin T, He DW. Acute scrotum in children: an 18-year retrospective study. *Pediatr Emerg Care*. Apr2011; 27 (4): 270-4.
2. Gatti JM, Patrick Murphy J. Current management of the acute scrotum. *Semin Pediatr Surg*. 2007; 16: 58-63.
3. Agrawal AM, Tripathi PS, Shankhwar A, Naveen C. Role of Ultrasound with Color Doppler in Acute Scrotum Management. *J Family Med Prim Care*. 2014; 3 (4): 409-12.
4. Srinivasan A, Cinman N, Feber KM, Gitlin J, Palmer LS. History and physical examination findings predictive of testicular torsion: an attempt to promote clinical diagnosis by house staff. *J Pediatr Urol* 2011; 7: 470-4.
5. Gregurek R. (2011) *Psihološka medicina*, Zagreb : Medicinska naklada.
6. Galejs LE, Kass EJ, Diagnosis and treatment of the acute scrotum. *Am Fam Physician*. 1999; 59 (4): 817-24.
7. Mund ME, Gyo C, Brüggmann D, Quarcoo D, Groneberg DA. Acetylsalicylic acid as a potential pediatric health hazard: legislative aspects concerning accidental intoxications in the European Union. *J Occup Med Toxicol*. 2016;11:32.
8. Sadler T.W. (2009) *Langmanova medicinska embriologija*, Zagreb; Školska knjiga
9. Križan Z (1997), *Kompendij anatomije čovjeka III. dio: pregled građe grudi, trbuha, zdjelice, noge i ruke*: Zagreb; Školska knjiga
10. Krmpotić-Nemanić, Marušiuć (2007) *Anatomija čovjeka*, Zagreb; Medicinska naklada.
11. Wilhelm D, Koopman P. The makings of maleness: towards an integrated view of male sexual development. *Nat Rev Genet*. 2006; 7(8): 620-31.
12. Virtanen HE, Cortes D, Rajpert-De Meyts E, Ritzen EM, Nordenskjold A, Skakkebaek NE et al. Development and descent of the testis in relation to cryptorchidism. *Acta Paediatr*. 2007; 96 (5): 622-7.

13. . Liniger B, Fleischmann A, Zachariou Z. Benign cystic lesions in the testis of children. Journal of Pediatric Urology. 2012.; 8, 226-233.
14. Hadziselimovic F, Herzog B. The importance of both an early orchidopexy and germ cell maturation for fertility: Lancet. 2001; 358 (9288): 1156-7.
15. Wen Q, Cheng CY & Liu YX. (2016). Development, function and fate of fetal Leydig cells. Semin. Cell Dev. Biol. , 59, 89-98.
16. Hutson JM, Hasthorpe S, Heyns CF. Anatomical and Functional Aspects of Testicular Descent and Cryptorchidism. Endocrine Reviews. 1997; 18 (2): 259-80.
17. . Bergh A, Soder O. Studies of cryptorchidism in experimental animal models. Acta Paediatr. 2007; 96 (5): 617-21.
18. Wyndham NR. A morphological study of testicular descent. (1943) J Anat., 77(2):179-188.
19. Huff DS, Hadziselimovic F, Snyder HM, 3rd, Blythe B, Duckett JW. Histologic maldevelopment of unilaterally cryptorchid testes and their descended partners. Eur J Pediatr. 1993; 152 (2): 11-14.
20. George Holcomb J. Patrick Murphy; (2010); Ashcraft's Pediatric Surgery 5th Edition; Elsevier
21. Trojian TH, Lishnak TS, Heiman D. Am Fam Physician. 2009 Apr 1;79(7):583-7.
22. Wang Z, Yang JR, Huang YM, Wang L, Liu LF, Wei YB, Huang L, Zhu Q, Zeng MQ, Tang ZY. Int Urol Nephrol. 2016 Dec;48:1967-1976.
23. Bašković M, Župančić B, Vukasović I, Štimac-Rojtinić I, Ježek D. Validation of a TWIST Score In Diagnosis of Testicular Torsion – Single-Center Experience. Klin Paediatr. 2019 Jul;231(4):217-219.

13. ŽIVOTOPIS

Rudolf Gregurek rođen je u Zagrebu, 07.06.1992. godine. Svoje osnovnoškolsko obrazovanje stekao je u Osnovnoj školi Medvedgrad. 2007. godine upisuje IB program pri XV. gimnaziji u Zagrebu, te završetkom stječe *International Baccalaureate diploma*. 2011. godine upisuje Integrirani preddiplomski i diplomski sveučilišni studij medicine na Medicinskom fakultetu u Rijeci, kojeg završava ove godine.