

DUODENALNI ILEUS U DJEČJOJ DOBI

Jakopic, Maja

Master's thesis / Diplomski rad

2020

Degree Grantor / Ustanova koja je dodijelila akademski / stručni stupanj: **University of Rijeka, Faculty of Medicine / Sveučilište u Rijeci, Medicinski fakultet**

Permanent link / Trajna poveznica: <https://um.nsk.hr/um:nbn:hr:184:876189>

Rights / Prava: [In copyright](#)/[Zaštićeno autorskim pravom.](#)

Download date / Datum preuzimanja: **2024-11-09**



Repository / Repozitorij:

[Repository of the University of Rijeka, Faculty of Medicine - FMRI Repository](#)



SVEUČILIŠTE U RIJECI
MEDICINSKI FAKULTET
INTEGRIRANI PREDDIPLOMSKI I DIPLOMSKI
SVEUČILIŠNI STUDIJ MEDICINE

Maja Jakopic
DUODENALNI ILEUS U DJEČJOJ DOBI
Diplomski rad

Rijeka, 2020.

SVEUČILIŠTE U RIJECI
MEDICINSKI FAKULTET
INTEGRIRANI PREDDIPLOMSKI I DIPLOMSKI
SVEUČILIŠNI STUDIJ MEDICINE

Maja Jakopic
DUODENALNI ILEUS U DJEČJOJ DOBI
Diplomski rad

Rijeka, 2020.

Mentor rada: prof. prim. dr. sc. Harry Nikolić, dr. med.

Diplomski rad ocjenjen je dana _____ u/na _____

_____, pred povjerenstvom u sastavu:

1. prof. prim. dr. sc. Nado Bukvić, dr. med. (predsjednik Povjerenstva)

2. doc. dr. sc. Ana Bosak Veršić, dr. med.

3. doc. dr. sc. Srećko Severinski, dr. med.

Rad sadrži 34 stranica, 7 slika, 1 tablicu, 17 literaturnih navoda.

Zahvala

Od srca želim zahvaliti svom mentoru prof. prim. dr. sc. Harryju Nikoliću, dr. med na susretljivosti i pomoći prilikom izrade ovog diplomskog rada te što mi je svojim vodstvom pokazao ljepotu dječje kirurgije.

Najviše zahvaljujem svojim roditeljima, na pružanju bezuvjetne podrške i potpore te sestrama na motivaciji i savjetima tijekom cijelog studiranja.

Na kraju, hvala svim prijateljima koji su bili uz mene te svojim prisustvom učinili studiranje zabavnim periodom života.

Sadržaj

1. Uvod.....	1
1.1. Duodenalna atrezija i stenoza.....	1
1.2. Embriologija	2
1.3. Anatomija.....	2
1.4. Histologija	4
1.5. Patogeneza.....	6
2. Svrha rada.....	8
3. Pregled literature na zadanu temu	9
3.1. Uzroci opstrukcije	9
3.1.1. Atrezija.....	9
3.1.2. Stenoza.....	11
3.1.3. Ostali uzroci	13
3.2. Povezane anomalije	14
3.3. Klinička slika	14
3.3.1. Trudoća	14
3.3.2. Klinički znakovi i simptomi.....	16
3.3.3. Postnatalna evaluacija	17
3.4. Dijagnoza.....	19
3.5. Liječenje	21
3.5.1. Preoperativna priprema	21
3.5.2. Kirurško liječenje	22
3.5.3. Postoperativna njega.....	25
4. Rasprava	27
5. Zaključci.....	29
6. Sažetak	30
7. Summary.....	31
8. Literatura.....	32
9. Životopis.....	34

1. Uvod

1.1. Duodenalna atrezija i stenoza

Kongenitalna intestinalna opstrukcija crijeva jedna je od najčešćih kirurških hitnoća u novorođenčeta. Javlja se u oko 1:2000 živorođene djece. Mogu se javiti duž cijelog probavnog sustava, a općenito se dijele na visoke i niske opstrukcije. Opstrukcije mogu biti uzrokovane unutarnjim i vanjskim uzrocima, a s obzirom na kontinuitet prohodnosti crijeva kongenitalni se defekti mogu podijeliti na stenoze i atrezije. Ako je suženje djelomično radi se o stenozu, dok je kod atrezije suženje potpuno(1). Nemogućnost prolaska crijevnog sadržaja nazivamo ileusom. Malformacije gornjeg dijela probavnog sustava, u jednjaku, želucu i duodenumu, ranije se dijagnosticiraju, za razliku od onih u donjem dijelu. Incidencija anomalija duodenuma iznosi 1:6000 do 1:10000 živorođenja i to češće u dječaka nego djevojčica. (1,2) Više od 50% pacijenata ima još neku pridruženu kongenitalnu anomaliju, dok se u 30% javlja trisomija 21. (1)

Duodenum je najčešće mjesto novorođenačkih intestinalnih opstrukcija, a uključuje skoro polovicu slučajeva. S obzirom na to, najčešći tip ileusa u dječjoj dobi koji zahtjeva hitno kirurško liječenje je duodenalni ileus.

Duodenalna atrezija, stenoza i anularni pankreas bili su prepoznati kao uzroci već u 18. stoljeću, no uspješno liječenje ovih kongenitalnih visokih opstrukcija bilo je rijetko do 20. stoljeća. Duodenalnu je atreziju prvi opisao Calder 1733. godine, dok je 1818. godine Tiedemann opisao slučaj anularnog pankreasa. Cordes je 1901. godine iznio tipične kliničke nalaze anomalija, a 1905. godine je Vidal zabilježio prvi uspješni korektivni kirurški zahvat gastrojejunostomije na novorođenčetu s anularnim pankreasom. Prvu uspješnu duodenojejunostomiju izveo je kirurg Ernst iz Nizozemske 1914. godine te se spominje da je

1975. upravo taj pacijent pronađen zdrav u 61. godini života. Do 1929. godine Kaldor je identificirao 250 pacijenata s duodenalnom atrezijom, dok 1931. godine Webb i Wangenstein navode samo njih devetero preživjelih. Usavršavanje kirurških materijala, pedijatrijske anestezije i boljeg razumijevanja perioperativne skrbi vodilo je ka boljim rezultatima preživljenja. Današnjom kirurškom intervencijom preživljenje iznosi više od 90%, dok se ostatak odnosi na smrtnost zbog anomalija drugih organskih sustava. (3,4)

1.2. Embriologija

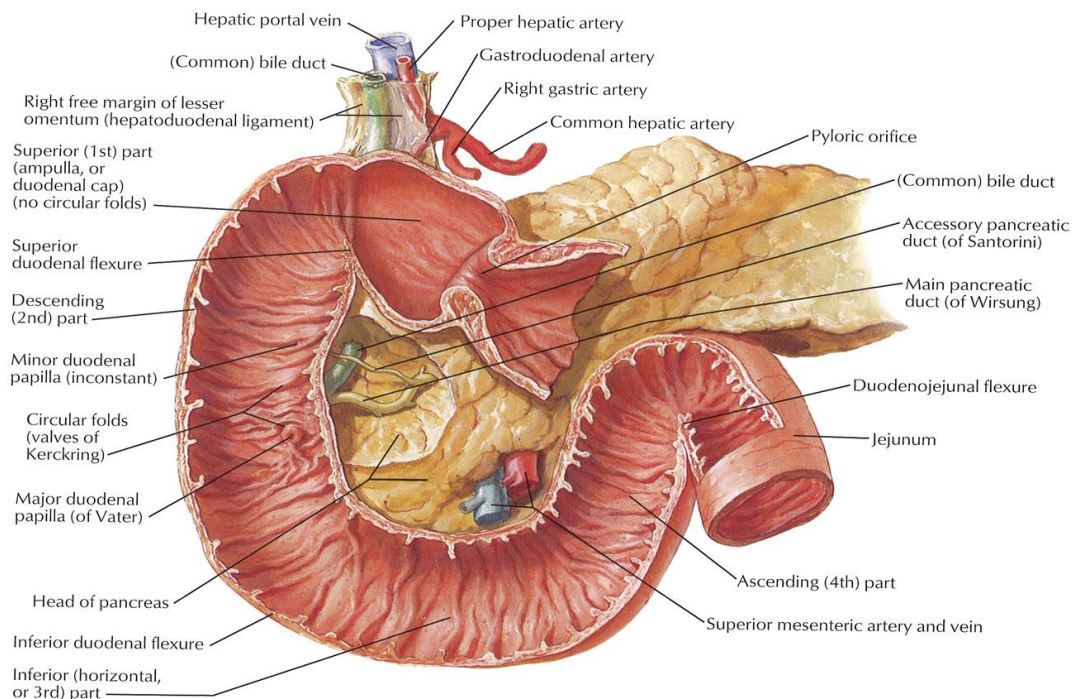
Primitivno crijevo iz kojeg se razvija probavna cijev ima četiri dijela, a to su ždrijelno, prednje, srednje i stražnje crijevo. Duodenum se razvija iz dva dijela: iz završnog dijela prednjeg crijeva i početnog dijela srednjeg, a granica je smještena kod ušća žučovoda. Tijekom razvoja dvanaesnik poprima oblik slova C i okreće se u desnu stranu zbog okretanja želuca te zbog rasta glave gušterače dolazi do njegova pomicanja sa sredine trbušne šupljine na lijevu stranu. Oba organa, dvanaesnik i glava gušterače, priliježu uz stražnju trbušnu stijenkku, pa ih nazivamo retroperitonealnim organima. Dorzalni mezoduodenum nestaje, osim u području pilorusa, gdje taj manji dio duodenuma ostaje intraperitonealno. S obzirom na to da se duodenum razvija iz dvaju dijelova crijeva, njegova opskrba je također dvojaka, a čine ju a. celiaca koja opskrbljuje prednje crijevo te a. mesenterica superior koja opskrbljuje srednje. U drugom mjesecu intrauterinog razvoja lumen duodenuma obliterira prilikom proliferacije epitela, no ubrzo se ponovno rekanalizira programiranim propadanjem epitela. (5)

1.3. Anatomija

Duodenum je jedan od tri odsječka tankog crijeva, ujedno najkraći. Dugačak je oko 25 cm ili dvanaest palaca prema čemu se još i naziva dvanaesnik (lat. duodeni = po dvanaest). Opisuje se kao potkova čiji je otvor okrenut ulijevo i gore. Dijeli se u četiri dijela. Prvi dio,

pars superior, pruža se od pilorusa do oštrog pregiba, *flexure duodeni superior*. Nakon pregiba slijedi silazni dio, *pars descendens*, na čijem se donjem kraju nalazi drugi oštar pregib, *flexura duodeni inferior*. Nakon donjeg pregiba slijedi horizontalni dio, *pars horizontalis*, koji se proteže prema medijalno. Ovaj predzadnji dio blagim zavojem prelazi u završni uzlazni dio, *pars ascendens*, koji se uz aortu penje do fleksure duodenojejunalis (Slika 1). (6)

U silaznom dijelu na sluznici, nalazi se vertikalni nabor, *plica longitudinalis duodeni*, koji je nastao odizanjem sluznice odvodnim kanalima jetre i gušterače, ductusom choledochusom i ductusom pancreaticusom. Kanali se otvaraju na donjem kraju nabora kao *papilla duodeni major* ili *papilla Vater*, zasebno ili zajedno. Najčešće se spajaju prije samog izlaza u prošireni vod, *ampulla hepatopancreatica*. Oko 2 cm kranijalno od papile Vater, otvara se i sporedni kanal gušterače, ductus pancreaticus accessorius, a sluznica je odignuta kao *papilla duodeni minor* (Slika 1). (6)



Slika 1 Anatomija duodenuma (Preuzeto iz: Atlas of Human Anatomy, Netter)

Topografski se duodenum nalazi u visini između prvog i trećeg lumbalnog kralješka. Nalazi se desno od medijane ravnine, s time da se jedino završni dio nalazi u lijevoj antimeri. Prirastao je uz stražnju trbušnu stijenku, što ga čini retroperitonealnim organom, osim gornjeg dijela koji je slobodan. Skoro cijeli je pokriven je sekundarnim peritoneumom trokutnog polja, osim lijeve polovice uzlaznog dijela. S obzirom da je to trokutno polje stražnji dio desnog infraomenalnog prostora, kroz taj su prostor dostupni silazni dio, horizontalni dio i desna polovica uzlaznog dijela. Lijeva polovica uzlaznog dijela dostupna je kroz lijevi infraomenalni prostor, a gornji dio duodenuma kroz subhepatični prostor. (6)

Sintopski odnosi duodenuma su složeni s obzirom na velik broj organa u njegovoj okolini. S donje strane gornjeg dijela duodenuma nalazi se glava gušterače, sprijeda je lobus quadratus jetre te vrat žučnog mjehura, a straga glavni žučovod, v. portae i a. gastroduodenalis. Gornja oštra fleksura radi impresiju na jetri. Silazni dio stražnjom površinom dotiče desni bubreg i desni mokraćovod, medijalno se nalazi glava gušterače, a ispred poprečno debelo crijevo. Iznad horizontalnog dijela je glava gušterače, sprijeda su vijuge tankog crijeva, a. i v. mesenterica superior, dok je straga donja šuplja vena i aorta. Uzlazni dio se proteže do fleksure duodenojejunalis u visini između prvog i drugog lumbalnog kralješka. Dijeli ga na pola radix mesenterii tako da pripada desnom i lijevom infraomenalnom prostoru. (6)

1.4. Histologija

Građu stijenke duodenuma čini pet slojeva. Prvi i drugi sloj čini tunica serosa, ona oblaže u potpunosti pars superior duodeni, dok ostale dijelove oblaže samo sprijeda. Treći sloj, tunicu muscularis, čine dva sloja glatkih mišićnih vlakana, longitudinalni i cirkularni sloj, između kojih se nalazi autonomni živčani splet, *plexus myentericus*. Četvrti sloj je debeli

sloj vezivnog tkiva, tela submucosa, bogat žilnim ograncima i živčanim *plexusom submucosae*. Peti sloj čini sluznica, tunica mucosa, koja je od prethodnih slojeva odvojena tankim slojem glatkih mišićnih vlakana, *lamina muscularis mucosae*. Građena je od jednoslojnog cilindričnog epitela u koji su uložene vrčaste stanice. Funkcija sluznice je resorpcija hranjivih tvari. Za bolju funkciju i što dulji kontakt sa sluznicom pomažu Kerckringovi kružni nabori, *plicae circulares*, i crijevne resice, *villi intestinales*. Osnovu kružnih nabora čini tela submucosa, a uglavnom su kružni te se protežu kroz trećinu opsega crijeva, najviše u jejunumu dok se u duodenumu nalaze u silaznom, horizontalnom i uzlaznom dijelu. Crijevne resice su dugi izdanci koji strše u lumen te im visina varira od 0,5 do 1,5 mm. Nalaze se na sluznici cijelog tankog crijeva. U dvanaesniku imaju oblik lista dok prema distalno poprimaju oblik prsta. Građene su od veziva u kojem se nalazi mreža krvnih kapilara i arteriovenskih anastomoza, dok se u središtu nalazi centralni hilusni sinus. Sluznica također sadrži žlijezde i nakupine limfatičnog tkiva. U submukoznom sloju gornjeg i silaznog dijela duodenuma do papile duodeni major nalaze se tzv. Brunnerove žlijezde, dok se po cijelom tankom crijevu u lamini propriji nalaze crijevne žlijezde ili Lieberkühnovе kriptе koje se otvaraju između baza resica. Crijevne žlijezde sadrže razne stanice različite funkcije. Uključuju matične stanice, apsorpcijske i vrčaste, Panethove i enteroendokrine stanice. Apsorpcijske stanice na svome vrhu sadrže četkastu prevlaku od mikroresica, koja zajedno sa kružnim naborima i resicama povećavaju površinu crijeva 600 puta. U dvanaesniku se u čovjeka apsorpira najviše lipida za što su zaslužne ove stanice. Stanice Brunnerovih žlijezda su mukozne te je njihov sekret sluzav i lužnat, a uloga je da štiti sluznicu od kiselog i štetnog djelovanja želučanog soka. Nakupine limfatičnog tkiva mogu biti pojedinačne, veličine zrna prosa ili gušće zbijeni u većem broju kao što su Peyerove ploče. One se nalaze nasuprot hvatišta mezenterija i uglavnom su karakteristika ileuma, no čak se mogu naći i u dvanaesniku. (6,7)

Irigaciju dvanaesnika čini a. pancreaticoduodenalis superior, ogranak a. gastroduodenalis, i a. pancreaticoduodenalis inferior, ogranak a. mesenterike superior. Krvne žile ulaze kroz mišićni sloj i čine splet u podsluznici. Iz tog spleta dalje se granaju i ulaze u svaku resicu te tamo čine mrežu kapilara. Na vrhu resice nastaje jedna ili više venula, koje se kreću u suprotnom smjeru. Venska krv duodenuma ulazi u vv. pancreaticoduodenales, a one se ulijevaju u v. mesenteriku superior. Iz sredine resica počinju limfne žile koje su važne za apsorpciju lipida. Limfu dvanaesnika primaju lnn. pancreatici te je daljnje odredište čvorovi oko trunkusa celijakusa, lnn. coeliaci. (6,7)

Inervacija crijeva je putem dva živčana spleta, unutrašnjeg i vanjskog. Unutrašnji dio inervacije čine Auerbachov mienterički splet između uzdužnog i kružnog mišićnog sloja te Meissnerov splet u podsluznici. Ovi spletovi sadrže osjetne neurone koji primaju podatke o sastavu sadržaja koji se nalazi u crijevu putem kemoreceptora te podražaje o stupnju širenja stijenke putem mehanoreceptora. Ova unutrašnja inervacija rezultira kontrakcijama bez utjecaja vanjske inervacije. Vanjski dio čini autonomni živčani sustav koji djeluje putem plexus mesentericus superior, jednog od sekundarnih spletova pleksusa celijakusa. Funkcija autonomnog živčanog sustava je održavanje biološke ravnoteže i usklađivanje rada s obzirom na promjene okoline. Usklađivanje se ostvaruje međusobnim radom dviju komponenti, parasimpatikusa i simpatikusa. Što se tiče djelovanja na probavni sustav, podraživanjem simpatikusa dolazi do smanjenja motiliteta crijeva i izlučivanja žlijezda, dok parasimpatikus djeluje suprotno, povećava se motilitet i sekrecija te je povećana potreba za pražnjenjem (defekacijom). (6,7)

1.5. Patogeneza

Unutarnja duodenalna opstrukcija uzrokovana je poremećajem razvoja tijekom ranih tjedana gestacije, na što ukazuje učestala povezanost duodenalne atrezije ili stenoze s ostalim

malformacijama, posebice trisomijom 21 (Down sindrom). To se razlikuje od atrezija i stenoza preostalog dijela tankog crijeva, koje su manje povezane s ostalim malformacijama i u većini slučajeva uzrokovane vaskularnom problematikom u puno kasnijem stadiju razvoja.

(3)

Godine 1902. Tandler je predložio svoju teoriju poremećenog razvoja i vakuolizacije koja se odnosi na segmente tankog i debelog crijeva te jednjak, duodenum i rektum. U najranijem embrionalnom stadiju, od 6. do 8. embrionalnog tjedna, primordijalno se crijevo razvija kao solidni tračak. Tijekom drugog mjeseca intrauterinog razvoja, dolazi do proliferacije epitela duodenuma i tektuma koji obliterira njihov lumen, prije nego što veličina crijeva značajno poraste. Kako crijeva rastu, između 8. i 12. tjedna gestacije počinje vakuolizacija i rekanalizacija sa stvaranjem konačnog lumena tijekom 12. tjedna. Poremećaj vakuolizacije uzrok je opstrukcije duodenuma u novorođenčeta, a paralelno mogu postojati anomalije pankreasa i ekstrahepatičnog kanalnog sustava. Taj poremećaj rekanalizacije najčešći je kod papile Vater pa se zbog toga često otvor zajedničkog voda može naći na intraluminalnoj opni koja obliterira lumen. (3,8)

Gušterača se razvija od dvije osnove, ventralne i dorzalne. Ventralna se osnova nalazi uz ušće žučovoda, točnije desno od medijane linije u kutu između duodenuma i hepatalnog divertikula, dok je dorzalna u dorzalnom mezenteriju odnosno dorzalnoj stijenci duodenuma. (5) Prilikom embrionalne rotacije duodenum se okreće udesno, ventralna se osnova pomiče prema straga zajedno te dolazi ispod i iza dorzalne osnove da bi se naposljetku parenhimsko tkivo spojilo. Također dolazi do spajanja kanalnog sustava i formiranja zajedničkog izlaznog voda, tzv. ductus Wirsungianus. Uz opstrukciju duodenuma može se naći i anularni pankreas. Teoriju nastanka anularnog pankreasa predložio je Lecco u kojoj govori kako je vrh ventralne osnove pričvršćen za stijenkdu duodenuma, te kada se događa rotacija, osnova putuje i bude vučena oko njega, doseže dorzalnu osnovu i s njom se spaja čineći prsten oko silaznog dijela

duodenuma. Premda ima i drugih teorija o nastanku ovih razvojnih anomalija, danas je opće prihvaćeno ovakvo objašnjenje. (2,3)

2. Svrha rada

Svrha ovog rada je pregled uzroka, kliničke slike, dijagnostike i liječenja duodenalnog ileusa u dječjoj dobi kao jednog od stanja probavnog sustava koje valja pravovremeno kirurški zbrinuti uz suradnju multidisciplinarnog tima jer vitalno ugrožava novorođenče. Ranim prepoznavanjem i pravovremenim upućivanjem novorođenčeta u tercijarni medicinski centar zbog kirurškog liječenja postiže se najbolji klinički ishod.

3. Pregled literature na zadanu temu

3.1. Uzroci opstrukcije

Duodenalna opstrukcija ima više uzroka, a može biti potpuna i nepotpuna. Ako se radi o potpunoj opstrukciji govorimo o atreziji, dok stenoza predstavlja nepotpunu opstrukciju. Među uzroke se ubraja: atrezija, stenoza, anularni pankreas, malrotacija crijeva i mezenterični embrionalni tračci (Laddove bride), perzistiranje primordijalne viteline vene u obliku preduodenalne vene porte te aberantno pankreasno tkivo u stijenci duodenuma. Ovisno o stupnju opstrukcije, imat ćemo jače ili slabije izražene simptome, pa se kod nekih nepotpunih opstrukcija dijagnoza može postaviti čak i u kasnijoj dječjoj dobi. (2)

3.1.1. Atrezija

Atrezija je kongenitalni defekt šupljih organa koji rezultira potpunom opstrukcijom lumena. Intestinalna atrezija je jedan od najčešćih uzroka opstrukcije crijeva u novorođenčadi i može se naći u bilo kojem segmentu gastrointestinalnog trakta, a u oko 50% slučajeva javlja se u duodenumu. Atrezija duodenuma često se posebno opisuje jer nastaje u ranijoj gestacijskog dobi zbog poremećaja rekanalizacije, što se razlikuje od atrezija distalnog dijela gastrointestinalnog trakta čiji je uzrok poremećaj vaskularizacije u kasnijem embrionalnom razvojnom stadiju. Incidencija intestinalne atrezije je oko 1.3- 3.5/ 10,000 živorođenja te je oko 20% povezano s kromosomskom anomalijom, dok je incidencija duodenalne atrezije 0.9/ 10,000 rođenja i čini oko 60% atrezija tankog crijeva. Oko 30% novorođenčadi s duodenalnom atrezijom ima kromosomsku anomaliju, a uglavnom se radi o Down sindromu. Kod polovice novorođenčadi s intestinalnom atrezijom porođajna težina iznosi manje od 2500 g. (2)

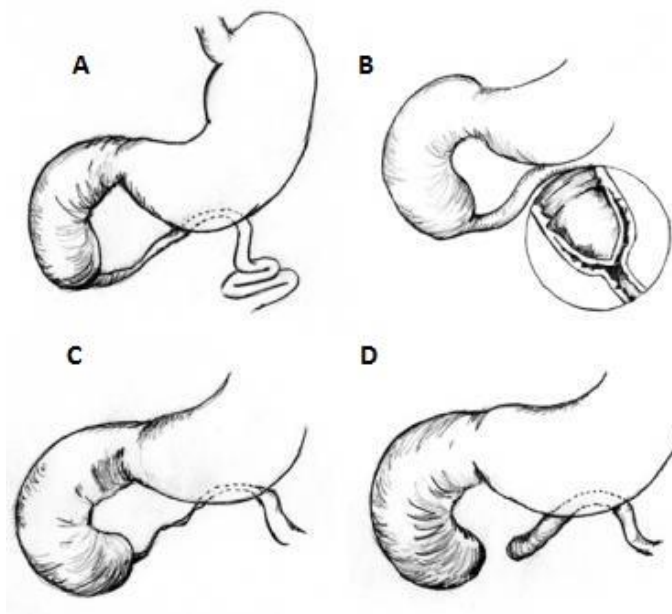
Gray i Skandalakis 1986. godine opisali su tri tipa atrezije duodenuma prema morfološkoj i patoanatomskoj izraženosti i intenzitetu okluzije.

Prvi tip atrezije je intaktna dijafragma ili membrana. Građena je od mukoze i submukoze, bez mišićnice. Ne postoji vidljivo mjesto prema kojem bi mogli zaključiti gdje se membrana nalazi, osim razlike u veličini između proksimalnog i distalnog segmenta duodenuma. Proksimalni je dio dilatiran, dok je distalni tanak (Slika 2 A). Varijacija prvog tipa ili membrane može biti poput vjetrulje (engl. wind sock) (Slika 2 B). Uzrokovana je produljenjem membrane zbog peristaltike i povećanog proksimalnog intraluminalnog tlaka, koji nastaje zbog tekućeg želučanog i duodenalnog sadržaja. Stvarno mjesto početka vjetrulje nalazi se nekoliko centimetara proksimalnije od mjesta vrha kupole te vjetrulje. Pritiskom intraluminalnog katetera na vrh kupole membrane dobit ćemo izvana udubljenje stijenke na mjestu insercije membrane. Ovo je važno zbog operativnog pristupa mjestu insercije.

Drugi tip atrezije predstavljaju dva slijepa atretična kraja duodenuma povezana kratkim fibroznim tračkom duž ruba intaktnog mezenterija (Slika 2 C).

Kod trećeg tipa, fibrozni tračak ne postoji pa posljedično nema veze između ta dva slijepa kraja te su oni udaljeni određenu udaljenost, a mezenterij je rascijepljen u obliku slova „V“ (Slika 2 D). Upravo u ovom trećem tipu atrezije najčešće se javljaju anomalije žučnih vodova, a u 85% slučajeva duodenalna opstrukcija nalazi se distalno od papile Vateri.

(3)



Slika 2 Tipovi atrezije. A, Tip 1. B, „wind sock“. C, Tip 2. D, Tip 3. (15)

Anularni pankreas može biti povezan s duodenalnom atrezijom, ali ne mora nužno biti uzrok opstrukcije već različitim stupnjem vrši pritisak na stijenku.

U dojenčadi s kongenitalnom opstrukcijom duodenuma pronalazi se dilatirani duodenum s hipertrofičnom stijenkom i dilatiran pilorus i želudac, a distalno od opstrukcije duodenum je manji i tanke stijenke. (2,3,8)

Višestruke atrezije duodenuma su iznimno rijetke. Uglavnom se ne govori o familijarnom pojavljivanju ove problematike, no Fonkalsrud i suradnici opisali su slučaj u kojem se duodenalna atrezija javila u četvero djece iste obitelji. (3)

3.1.2. Stenoza

Stenoza ili suženje intestinalnog lumena obično je povezano s vanjskim pritiskom na duodenalnu stijenku. Rijetka kongenitalna anomalija, no najčešći uzrok vanjskog pritiska i opstrukcije u drugom dijelu duodenuma je anularni pankreas. Prevalencija anularnog pankreasa u nalazima autopsije varira od 5- 15/ 100,000. On je rezultat poremećaja u rotaciji

ventralne osnove za razvoj pankreasa. Tkivo gušterače djelomično ili u cijelosti okružuje duodenum te uzrokuje neki stupanj opstrukcije, bilo djelomičnu ili potpunu. Ako se radi o potpunoj opstrukciji to onda nazivamo visokim novorođenačkim ileusom. Tada se uz anularni pankreas obično nađe polihidramnij te kongenitalne abnormalnosti kao što je Downov sindrom, ezofagealna i duodenalna atrezija, imperforirani anus i Meckelov divertikul. Ukoliko se jave simptomi, u više od dvije trećine djece prezentirat će se intolerancijom hranjenja, povraćanjem i distenzijom abdomena. Diferencijalna dijagnoza anularnog pankreasa ovisi o dobi i kliničkoj prezentaciji. Kod novorođenčadi moramo misliti na stenozu pilorusa, intestinalnu atreziju i malrotaciju. Radiogram nam može sugerirati na postojanje anularnog pankreasa, no on nije dijagnostička metoda. Ultrazvučnim pregledom, koji predstavlja prvu liniju u pregledu djeteta s abdominalnom boli, prikazuje se tekućinom distendiran želudac i proksimalni dio duodenuma te pankreatičnim tkivom opstruiran silazni dio. Također se anularni pankreas može prikazati kompjutoriziranom tomografijom i magnetnom rezonancijom koja detaljno prikazuje anatomiju pankreatičnog duktusa. U pravilu je potrebna kirurška korekcija pa se definitivna dijagnoza postavlja laparotomijom. (2,9)

Uglavnom je prstenasti parenhim gušterače tanak i ne uzrokuje značajniji pritisak te su simptomi blaži, a dvije trećine pacijenata su asimptomatski te se on otkrije tek pri laparotomiji neke druge kirurške bolesti. Vrlo rijetko može se naći aberantno tkivo gušterače u stijenci dvanaesnika, no ono također ne uzrokuje takvu opstrukciju koja bi uzrokovala poremećaj u prohodnosti duodenumom. (2,9)

Nadalje, djelomična opstrukcija može biti uzrokovana mukoznom mrežom ostavljajući polumjesečasti otvor različite veličine ili cjelovitom dijafragmom s centralnim otvorom. Ti otvori nastaju tijekom formacije same dijafragme ili sekundarno zbog utjecaja intraluminalnog tlaka. Mreže i perforirane dijafragme mogu uzrokovati neonatalnu opstrukciju ili neki stupanj opstrukcije koja uzrokuje simptome nešto kasnije u djetinjstvu.

Djelomične opstrukcije također mogu biti uzrokovane mezenteričnim embrionalnim tračcima te perzistiranjem primordijalne viteline vene. (3) Kod pacijenata sa stenozom, dijagnoza se obično postavlja nešto kasnije kada novorođenče počne s enteralnom prehranom što rezultira poremećajem hranjenja. (1)

3.1.3. Ostali uzroci

Jedan od vanjskih uzroka otežane pasaže je malrotacija crijeva. Srednji dio probavne cijevi tijekom embrionalnog razvoja raste nešto brže od ostalog dijela te u 6. tjednu dolazi do izlaska crijevnih vijuga iz tjelesne šupljine u žumanjčanu vreću. To se naziva fiziološkom umbilikalnom hernijom. Tijekom 10. tjedna uvlače se natrag u tjelesnu šupljinu i rotiraju za 270° suprotno od kazaljke na satu prema osovini koju čini gornja mezenterična arterija. Jedna od anomalija srednjeg crijeva je poremećeno okretanje crijeva. Ako okretanje nije potpuno, cekum ostaje u epigastriju, a duplikatura peritoneuma odnosno mezenterij i dalje nastaje i tvori vezivni tračak nazvan Laddove priraslice. Prelazeći preko silaznog duodenuma vrši određeni pritisak i neki stupanj opstrukcije. Kronična opstrukcija prezentirat će se intermitentnim povraćanjem, a dijagnoza se najlakše postavlja kontrastnom pretragom gornjeg dijela probavnog sustava gdje se nađe pomak duodenojejunalnog spoja u desnu stranu abdomena, a cekum na atipičnom mjestu, desno gore i medijalno. U svrhu liječenja učini se kirurški zahvat presijecanja Laddovih priraslica. (2,10)

Vrlo rijedak uzrok pritiska je perzistiranje primordijalne viteline vene u obliku preduodenalne vene porte. To je rijetka vaskularna anomalija koja radi pritisak i otežava prolaz želučanog sadržaja kroz duodenum i uzrokuje visoki novorođenački ileus. (2)

3.2. Povezane anomalije

Do oko 50% slučajeva duodenalna atrezija pojavljuje se izolirano, no u otprilike 30% javlja se povezana s Downovim sindromom. Moguća je pojavnost i neke druge kromosomske anomalije. Suprotno tome, oko 2,5% pacijenata s Downovim sindromom ima duodenalnu atreziju ili stenozu. Čak i kod djece s normalnim kariotipom, može se pojaviti duodenalna atrezija s još nekom strukturnom anomalijom drugog organskog sustava, uključujući srce, gastrointestinalni trakt (bilijarna atrezija, ageneza žučnog mjehura), bubrege, udove i kralježnicu. U jednom istraživanju, među novorođenčadi s duodenalnom atrezijom i normalnim kariotipom, 12% je imalo srčanu anomaliju, 8% gastrointestinalnu anomaliju te 7% anomaliju mokraćnog sustava. (12) Također, duodenalna atrezija može biti dio VACTERL (*vertebral, anal atresia, cardiac, tracheoesophageal fistula, renal, limb*) asocijacije. (11)

3.3. Klinička slika

3.3.1. Trudoća

1975. godine Loveday i suradnici prvi puta su dijagnosticirali atreziju duodenuma kod trudnice sa polihidramnijom pomoću ultrasonografske eksploracije uterusa. Danas se tijekom trudnoće zbog visoke intestinalne opstrukcije, odnosno duodenalne atrezije, u 50% slučajeva javlja polihidramnij. Na temelju toga postavlja se sumnja na opstrukciju probavne cijevi prije samog rođenja, a nakon rođenja traga se za mogućom opstrukcijom duodenuma. (3,8) U tom slučaju, nakon rođenja potrebno je provesti pravovremeno liječenje i smanjiti rizike od mogućih komplikacija hranjenja i povraćanja, uključujući smanjenje volumena, neravnotežu elektrolita i aspiracijsku pneumoniju. (12) S obzirom na način razvoja crijeva, lumen crijeva u prvom trimestru ne postoji, a tekućina se može početi nadzirati unutar lumena otprilike 13.

tjedna gestacije te je vidljiva do 20. tjedna. U drugom i trećem trimestru, normalni promjer tankog crijeva je 7 mm te ako je on povećan sugerira na neki stupanj opstrukcije. Peristaltika je prisutna od 18. tjedna gestacije te ona može biti vrlo izražena kod opstrukcije. Crijevo je promjenjivo ehogeno, a ponekad je slično okolnoj jetri, slezeni i bubrezima. Takva ehogenost rezultat je mekonija koji se nakuplja u crijevu tijekom drugog i trećeg trimestra. Ukoliko je ehogenost u drugom trimestru slična ehogenosti kosti to može biti normalan nalaz, ali i marker abnormalnosti kao što su cistična fibroza, trisomija 21, kongenitalna infekcija citomegalovirusom ili parvovirusom te zastoj fetalnog rasta. (11) Ultrazvukom će se obično u drugom tromjesečju prikazati dilatirani, tekućinom ispunjeni želudac i duodenum u većoj ili manjoj mjeri. Većina slučajeva otkrit će se kasno, ali je ipak važno otkriti kako bi se napravila priprema i plan odgovarajuće skrbi odmah nakon rođenja. Važno je naglasiti kako rutinski prenatalni ultrazvučni pregled ima nisku osjetljivost za otkrivanje gastrointestinalnih atrezija, jer se znakovi opstrukcije prikazuju tek kasno u drugom tromjesečju te također osjetljivost pada što je lezija distalnije. Ako je ultrazvuk kod polihidramniona uredan, to ne isključuje dijagnozu, već se trudnice moraju kontrolirati ponavljanjem ultrazvuka. S druge strane, duodenalna se stenoza ne mora prezentirati polihidramnijom, jer će progutana plodova voda biti normalno apsorbirana u distalnom tankom crijevu. (3,8,12) U jednom istraživanju dobiveni rezultati govore o ultrazvučno otkrivenih 50% duodenalnih opstrukcija, 40% jejunalnih ili ilealnih te 30% opstrukcija kolona. Uz nisku osjetljivost, ultrazvukom nije moguće točno odrediti broj i lokaciju opstrukcija te procijeniti vijabilnost prohodnog distalnog crijeva. Više od polovice novorođenčadi s duodenalnom opstrukcijom bit će rođena prijevremeno upravo zbog polihidramnija te s niskom porođajnom težinom, a prijevremeni porod može se odgoditi smanjenjem amnijske tekućine odnosno amniocentezom. (12) Sama atrezija nije indikacija za dovršenje trudnoće carskim rezom, no ukoliko je opseg abdomena veći od opsega glave valja razmatrati carski rez kao opciju zbog fetalne distocije. (11)

3.3.2. Klinički znakovi i simptomi

U slučaju da se nije izveo prenatalni ultrazvuk, a novorođenče ima neotkrivenu duodenalnu opstrukciju, unutar prvih nekoliko sati od rođenja prezentirat će se povraćanjem. S obzirom da je 85% unutarnjih duodenalnih opstrukcija distalno od ulaza žučnog kanala, povraćanje je žučnog sadržaja, žute boje, što je ujedno najčešći i najraniji znak visoke intestinalne opstrukcije. (3) U svega 10% atrezija opstrukcija se nalazi iznad ulaza žučnog kanala. (1) Povraćanje kod novorođenčeta je nespecifičan znak te može ukazivati na razne bolesti kao što su meningitis, metaboličke bolesti i urođene ili stečene gastrointestinalne bolesti. Važno je razlikovati stvarno povraćanje od regurgitacije. Povraćanje je s naporom i uglavnom većeg volumena, dok je regurgitacija česta kod novorođenčadi i bez posljedica, no ponekad može biti i od kliničkog značaja. (13) Kod povraćanja žučnog sadržaja u novorođenčeta moramo misliti na pet glavnih uzroka, a to su intestinalna atrezija, malrotacija s ili bez volvulusa, mekonijski ileus, Hirschsprungova bolest i imperforirani anus. Učestalo povraćanje vodi do pojave gastritisa i pojave krvi u povraćanom sadržaju. Ako novorođenče nije povraćalo, visoka opstrukcija je suspektna ako je u želučanom aspiratu novorođenčeta prisutno više od 30ml žučnog sadržaja. (3)

Karakterističan znak niske intestinalne opstrukcije, za razliku od visoke, je distendirani abdomen novorođenčeta. Kod visoke opstrukcije mogu se povećati jedino želudac i proksimalni duodenum, pa je distenzija samo u području epigastrija, dok je ostatak abdomena skafoidan zbog odsustva plina u donjem intestinalnom traktu. U tom slučaju djeca imaju nekoliko mekonijskih stolica, a ako je započeto hranjenje, uz povraćanje se javlja izostanak prijelazne stolice. (2,3) U tablici 1 prikazane su razlike u kliničkim znakovima i simptomima kod proksimalne i distalne opstrukcije gastrointestinalnog trakta novorođenčadi.

Tabela 1 Razlike proksimalne i distalne gastrointestinalne opstrukcije u novorođenčeta (14)

	Proksimalna opstrukcija	Distalna opstrukcija
1. Polihidramnij	Da	Ne
2. Prematuritet	Često	Ponekad
3. Početak simptoma	Rano (sati, nakon prvog hranjenja)	Kasno (24-48 sati)
4. Povraćanje:		
Karakter	± Žučni sadržaj	+ Žučni sadržaj
Volumen	Puno	Malo
Vrijeme	Rano	Kasno
5. Distenzija	Blaga, lokalizirana	Ozbiljna, generalizirana
6. Žutica	Da	Da/ne
7. Radiogram	Znak dvostrukog mjehura ili nekoliko dilatiranih vijuga	Višestruko dilatiranih vijuga
8. Mekonij	Adekvatan	Oskudan
9. Mikrokolon	Ne	Da

Ovisno o stupnju opstrukcije simptomi mogu biti slični poremećaju hranjenja ili piloričnoj stenozu, dok kod djece s duodenalnom stenozom ili perforiranom mrežom simptomi ne moraju biti prisutni do kasnijeg djetinjstva. (3)

3.3.3. Postnatalna evaluacija

Kod novorođenčadi sa znakovima intestinalne opstrukcije, kao što su distenzija abdomena, povraćanje žučnog sadržaja te onemogućen prolazak mekonija mora se pomisliti na intestinalnu atreziju te se uzima anamneza, učini kompletan klinički pregled, laboratorijske pretrage, radiološka dijagnostika te evaluacija drugih kongenitalnih anomalija. (12)

Uzimaju se informacije o prenatalnom periodu. Traže se rezultati prenatalnog skrininga na postojanje polihidramnija i dilatiranih crijevnih vijuga te dokaz o postojanju

kongenitalnih anomalija. Uzima se obiteljska anamneza na postojanje cistične fibroze, kongenitalnih anomalija, posebice gastrointestinalnog sustava, i pobačaja. Perinatalna anamneza uključuje pitanja o korištenju opioida tijekom trudnoće što se može prezentirati kao povraćanje kod novorođenčadi zbog sindroma ustezanja, zatim bilo kakve informacije o poteškoćama u porodu te podaci o gestacijskoj dobi, vremenu nastanka abdominalne distenzije i povraćanja, kakav je povraćani sadržaj, da li je novorođenče prethodno hranjeno te da li je i kada nastupio mekonij. (12)

Kliničkim pregledom gledaju se promjene u respiraciji. One se mogu javiti zbog elevacije dijafragme posljedično masivnoj distenziji abdomena. Traže se znakovi dehidracije kao što su oligurija, suhe sluznice, oslabljen turgor kože, uvučene fontanele. Važne su i informacije o povraćanju, postojanju žutice kao posljedice atrezije tankog crijeva, znakovi kongenitalnih anomalija, pregled perineuma te genitalija i izgled trbuha koji može sugerirati na mjesto atrezije, prisutnost znakova peristaltike te bolnosti na palpaciju koja ukazuje na peritonitis. (12)

Od radioloških pretraga učini se nativna snimka abdomena kod svih novorođenčadi sa znakovima opstrukcije crijeva. Ako je opstrukcija dijagnosticirana prenatalno, snimka se učini nakon rođenja kao potvrda dijagnoze. Ako snimka pokazuje znakove stenoze, može se učiniti snimka kontrastom kako bi se lokalizirala opstrukcija i otkrio moguć uzrok opstrukcije. Radiogram može prikazivati nešto od sljedećeg: pneumoperitoneum kod intestinalne perforacije, „double bubble“ znak, aerolikvidnu razinu u duodenumu kod duodenalne atrezije ili jače stenoze, dilatirane vijuge crijeva s aerolikvidnim razinama kod jejunalne ili ilealne atrezije te intraperitonealne kalcifikacije koje sugeriraju na prenatalnu perforaciju crijeva i mekonijski peritonitis. (12)

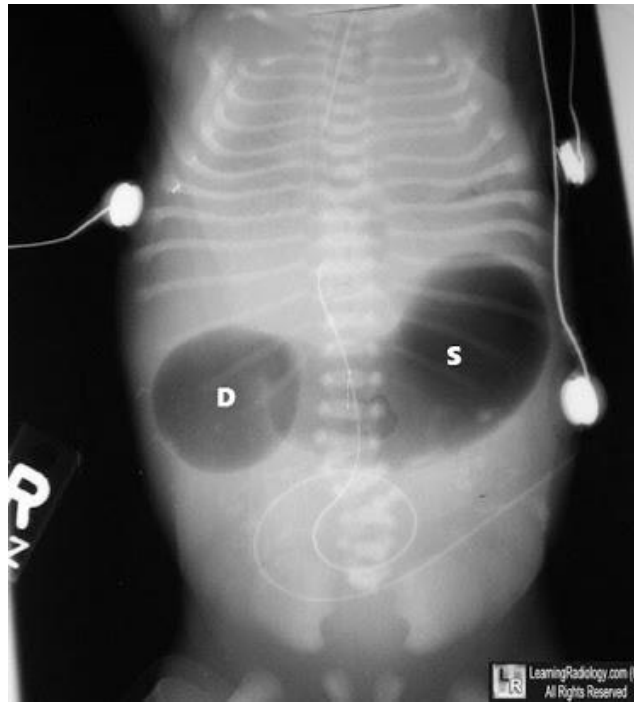
Izbor pretraga s kontrastom ovisi o rezultatu native snimke abdomena. Ukoliko nativna snimka prikazuje znakove intestinalne opstrukcije gornjeg gastrointestinalnog trakta te nema dokaza o perforaciji, a kirurška korekcija mora biti odgođena zbog prematuriteta, metaboličkih uzroka i slično, učini se kontrastna rentgenska snimka čiji je glavni zadatak isključiti malrotaciju sa volvulusom što je kirurška hitnoća. Ako nativna snimka pokazuje klasični „double bubble“ znak bez distalnog prisustva zraka, dijagnoza duodenalne atrezije je vrlo vjerojatna i nije potrebno raditi kontrastnu pretragu. Ako s ovime nismo dobili dijagnozu radi se pretraga barijevom kašom kojom se može otkriti Hirschsprungova bolest ili mekonijijski ileus kao uzrok opstrukcije. (12)

Laboratorijske pretrage koje se rade kod simptomatskog novorođenčeta uključuju kompletnu krvnu sliku i diferencijalnu, totalni i direktni bilirubin, serumske koncentracije elektrolita, urea nitrat u krvi i kreatinin, hemokulturu ako postoji sumnja na sepsu, pulsnu oksimetriju i acidobazni status kod znakova respiratornog distresa te krvnu grupu, Rh faktor i koagulacijske vrijednosti kod pripreme za operaciju. (12)

Ostale pretrage kao što su ehokardiografija, rendgenska snimka toraksa, ultrazvuk bubrega, rektalna biopsija te pretrage za otkrivanje cistične fibroze rade se u evaluaciji ostalih kongenitalnih anomalija. (12)

3.4. Dijagnoza

Dijagnoza duodenalne atrezije, postavlja se nativnom rendgenskom snimkom abdomena djeteta u uspravnom položaju. Prikazuje se zrakom distendirani želudac i izrazito povećani duodenum s aerolikvidnim razinama te odsutnost zraka u ostatku gastrointestinalnog trakta. Ovakav nalaz poznat je pod nazivom znak dvostrukog mjehura (engl. double-bubble sign) (Slika 3).



Slika 3 "Double-bubble" znak (16)

Prvi, ujedno i veći mjehur pripada želucu i smješten je subhondralno lijevo, dok je drugi manji smješten paramedijalno u desnom gornjem kvadrantu i pripada proksimalnom duodenumu. Oba mjehura odvaja uski zračni tračak koji odgovara piloričnom mišiću koji pruža otpor dilataciji jer nije do te mjere rastezljiv. U ovom slučaju, daljnje kontrastno dijagnostičko rendgensko snimanje je nepotrebno. Znak može biti odsutan kod značajno velike količine tekućine u želucu i duodenumu. Ako se u ovom slučaju aspirira sadržaj nazogastričnom sondom i uvede 60ml zraka, prikazat će se karakterističan znak dvostrukog mjehura, što će biti dovoljno za postavljanje dijagnoze duodenalne atrezije ili jake stenoze. Ostatak abdomena na rendgenogramu prikazuje se kao područje zrnatog stakla (engl. ground glass), jer crijeva distalno od opstrukcije ne sadrže zrak. (2,3) U vrlo malom postotku moguće je postojanje račvanja zajedničkog žučnog kanala, gdje jedan kraj bude iznad atrezije, a drugi ispod što omogućuje prolaz zraka mimo atrezije. (1)

Ako se radi o duodenalnoj stenozu, znak dvostrukog mjehura nije prisutan pa je potrebno učiniti pasažu i kontrastnu rendgensku snimku. Snimka će prikazati stenotični

duodenum te zrak i kontrast u distalnim dijelovima crijeva. U diferencijalnoj dijagnozi razmišljamo uz unutrašnje uzroke stenoze i na vanjske uzroke kao što su anularni pankreas, Laddove bride i drugo. Anularni pankreas može se prikazati ultrazvučnom pretragom. (2)

U slučajevima djelomične duodenalne opstrukcije treba misliti na mogućnost malrotacije i volvulusa ili duodenalnih tračaka. Volvulus je jedan od uzroka nastanka nagle opstrukcije duodenuma. On ne uzrokuje samo ileus, već i teško stanje, zbog čega je potrebna brza dijagnostika i hitna kirurška intervencija. Ultrazvukom se može prikazati znak vrtloga (engl. whirlpool sign), koji je karakterističan za volvulus i znak je poremećaja protočnosti mezenterične vene i arterije. (2,8)

3.5. Liječenje

3.5.1. Preoperativna priprema

Skrb novorođenčadi s visokom intestinalnom opstrukcijom preuzima neonatalna kirurgija u prva 24 sata života u slučaju prenatalno postavljene dijagnoze, suspektne dijagnoze zbog polihidramniona ili ranog nastupa simptoma. Ako je volvulus isključen, operacija korekcije može se odgoditi sve dok novorođenče ne bude spremno za operaciju. (3)

Uvodi se nazogastrična sonda kojom se aspirira sadržaj. Ako je sadržaj gust, ispire se toplom izotoničnom fiziološkom otopinom. Započinje se intravenska infuzija te se intramuskularno daje 1 mg vitamina K. Traže se dodatne moguće anomalije, metaboličke ili respiratorne komplikacije koje moraju biti zbrinute prije operacije. Nedonoščad s ekstremno niskom porođajnom težinom (<800 g) najprije se nekoliko tjedana prati stalnim gastrointestinalnim dekompresijama, a adekvatni kalorijski i proteinski unos osigurava se parenteralno ili hranjenjem kroz jejunostomu. (3)

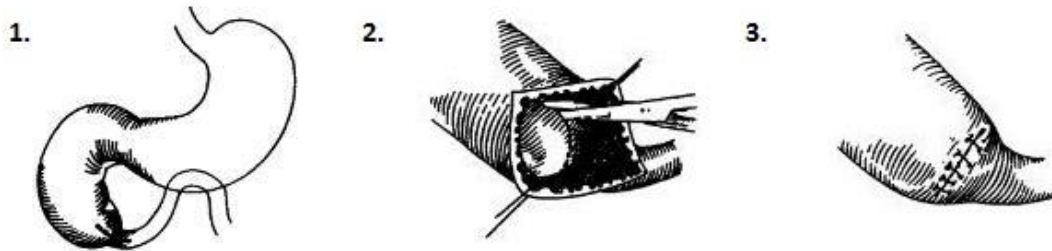
3.5.2. Kirurško liječenje

Duodenojejunostomija je dugo bila preferirana tehnika u liječenju duodenalne stenozе i atrezije. Nakon 1970-ih, počele su se razvijati tehnike kao što su laterolateralna duodenoduodenostomija, duodenoduodenostomija oblika dijamanta, parcijalna resekcija sa Heineke-Mickulicz tipom duodenoplastike. Kod pacijenata liječenih duodenojejunostomijom pojavljivao se sindrom slijepe petlje. Iako je laterolateralna duodenoduodenostomija bila obećavajuća, povezivala se s visokom incidencijom disfunkcije anastomoze. Gastrojejunostomija se ne preporučuje zbog visoke incidencije marginalnih ulceracija i krvarenja. Danas je preferirana tehnika laparoscopska ili otvorena duodenoduodenostomija.

(1)

Uvodi se nazogastrična sonda zbog dekompresije želuca. Kirurški pristup abdomenu je kroz transverzalni rez supraumbilikalno desno ili srednjom medijanom laparotomijom. Nađe se uglavnom dilatirani i zadebljani želudac i početni dio duodenuma. Pažljivo se odvoji jetra, otvori omentalna vreća te se pregleda i mobilizira duodenum Kocherovim manevrom. Može se naći pridruženi anularni pankreas ili malrotacija u trećine pacijenata, nešto rjeđe prednja portalna vena ili bilijarna atrezija. Sonda uvedena u želudac uvodi se dublje te pomaže locirati mjesto opstrukcije. Prvi tip je lako prepoznati, jer postoji razlika u veličini duodenuma. Proksimalno od opstrukcije duodenum je zadebljan, hipertrofičan i dilatiran, dok je distalno mali. Kod pacijenata s varijantom membrane poput vjetrulje orogastrična sonda može se koristiti za određivanje mjesta insercije membrane na stijenku duodenuma. Pritisak koji sonda vrši na dnu membrane uzrokuje uvlačenje stijenke na mjestu insercije te nam to predstavlja mjesto incizije. Za određivanje mjesta papile Vateri, pažljivo se pritisne žučni mjehur i vidi gdje dolazi do izlaza sadržaja. U tom je području kontraindicirana kauterizacija ili šivanje kako ne bi došlo do okluzije vodova. Kod pacijenata sa anularnim pankreasom tkivo se ne odvaja već zaobilazi, kako ne bi došlo do formacije fistule. (2,3)

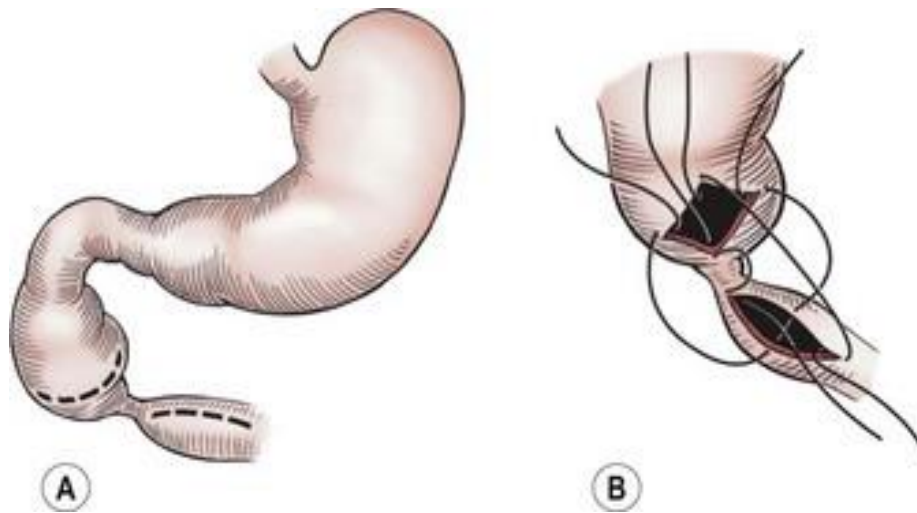
Odabir metode operacije ovisi o kirurgu te tipu prisutne anomalije. Kod prvog tipa, kroz longitudinalnu inciziju preko mjesta opstrukcije učini se ekscizija jednostavne membrane (Slika 4).



Slika 4 Ekscizija jednostavne duodenalne membrane (3)

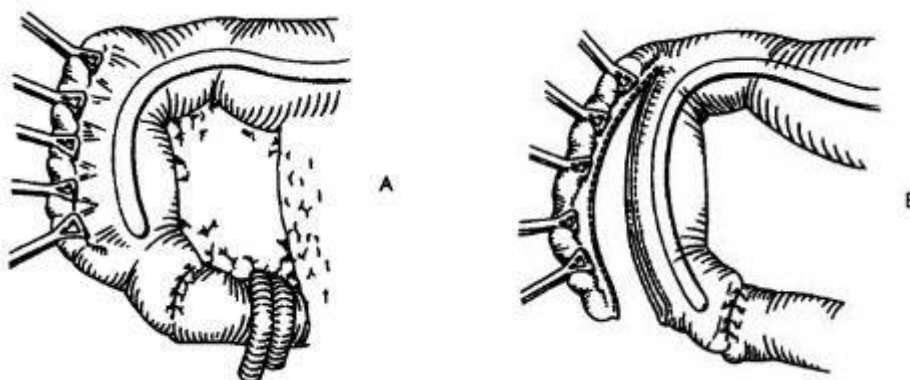
S obzirom na to da je otvor ampule često u njenom medijalnom dijelu, radi se parcijalna ekscizija lateralne strane, dok medijalna ostane intaktna. Retrokolična duodenojejunosomija je dugo bila standardna metoda za duodenalnu atreziju i stenozu, s ili bez anularnog pankreasa. Ona se koristi kada je udaljenost između bataljaka velika. Ta tehnika nije fiziološka, no nekada jednostavno najbolja opcija. Sada se većina dječjih kirurga odlučuje na direktnu duodenoduodenostomiju, koja se čini bolja u oporavku intestinalne funkcije nakon operacije, manje je traumatizirajuća i bliža fiziološkim funkcijama. Retrokolična duodenojejunosomija uključuju standardnu laterolateralnu anastomozu, a duodenoduodenostomija anastomozu oblika dijamanta koja se danas najčešće koristi (1) (Slika 5). Anastomozu oblika dijamanta opisao je Kimura, no on ju pripisuje drugom kirurgu čijeg se imena ne sjeća. Učini se proksimalno transverzalna incizija i distalno longitudinalna incizija te se zašije. (3,8)

Teško je obuhvatiti razne varijacije kojima se nastoji učiniti uredno prohodna enteroenteroanastomoza.



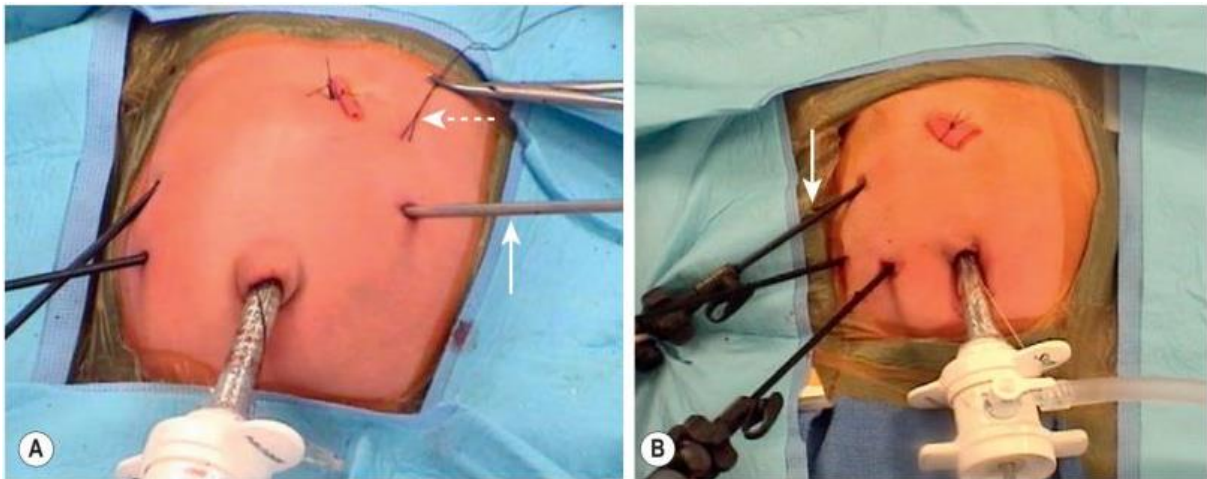
Slika 5 Anastomoza oblika dijamanta (17)

Multiple atrezije su rijetke. Kako bi se to isključilo uvodi se kateter distalno te injicira fiziološka otopina dok ne dosegne kolon. Nekada se uz to radila gastrostomija te se vjerovalo kako je ona nužna kod prijevremeno rođenih. Stauffer i Schwoebel smatrali su to nepotrebnim zahvatom zbog komplikacija kao što su gastroezofagealni refluks, te je danas napuštena i rijetko se koristi. Orogastrična cijev za drenažu je obično dovoljna. Ako je proksimalni dio duodenuma iznad mjesta opstrukcije pretjerano distendiran, može se napraviti sužavanje duodenoplastikom antimezenterične strane (Slika 6). (3,8)



Slika 6 Duodenoplastika (3)

Laparoskopski pristup opisao je Rothenberg 2002. godine. Pristup započinje uvođenjem zraka kroz pupak. Dva su pristupa mjesta uvođenja instrumenata. U prvom su oba radna instrumenta desno, a retractor jetre smješten je u lijevoj epigastričnoj regiji. Falciformni ligament podigne se šavom izvedenim na trbušnu stijenku zavezanim oko katetera. Drugi šav izveden je u lijevi gornji dio abdomena, a smješten je u dilatiran proksimalni duodenum radi bolje manipulacije (Slika 7 A). Drugi pristup je sličan, a razlika je u smještaju retractora jetre koji je sada u desnom gornjem abdomenu te nema šava provedenog kroz proksimalni dilatirani duodenum (Slika 7 B). Lokacija opstrukcije se pronade na isti način kao i kod otvorenog pristupa i učini se anastomoza oblika dijamanta. (1)



Slika 7 Laparoskopski pristupi liječenja duodenalne atrezije. Slika A- Puna strelica: retractor jetre; Isprekidana strelica: šav kroz duodenum. Slika B- Puna strelica: retractor jetre (1)

3.5.3. Postoperativna njega

Pacijent se drži bez oralnog unosa hrane sve dok želučani aspirat ne postane čist, volumena manjeg od 1ml/kg/h, te s čujnom i urednom peristaltikom. To može trajati otprilike 5 do 12 dana postoperativno. Tijekom tog vremena daje se parenteralna prehrana putem centralnog venskog katetera kojom se pruža adekvatna nutricija. Oralni unos uvodimo pažljivo najprije tekućinama po 2 do 5 ml svakih tri sata. Neki predlažu dodatnu

jejunostomijsku cijev koja bi omogućila enteralnu prehranu odmah po zahvatu, što je korisno u slučajevima gdje nam je potrebna duža parenteralna prehrana. (3)

Preživljenje novorođenčadi s duodenalnom anomalijom povećalo se s oko 60-70% na više od 90% u zadnjih 25 godina. Ono ovisi o pridruženim anomalijama i prematuritetu, premda se i u te djece postiže isti postotak preživljenja. (2)

Kasne komplikacije javljaju se u 12 do 15% slučajeva, a uključuju megaduodenum, poremećaj motiliteta, duodenogastrični i gastroezofagealni refluks, peptički ulkus, gastritis, kolelitijaza s kolecistitisom i dr. (1,10)

4. Rasprava

Uzroci duodenalnog ileusa su atrezija i stenozе različitih etiologija. Opstrukcija može biti potpuna i nepotpuna te se ovisno o tome javljaju jače ili slabije izraženi simptomi. Povezanost ove patologije s ostalim malformacijama kao što je trisomija 21 ukazuje na to da se radi o poremećaju razvoja u ranijim tjednima gestacije, a posljedica je iregularne vakuolizacije i rekanalizacije. U otprilike 30% slučajeva duodenalna atrezija javlja se povezana s Downovim sindromom, no tek oko 2,5% pacijenata s istim ima duodenalnu atreziju ili stenozu. Sumnju na ovaj tip visoke intestinalne opstrukcije ukazuje polihidramnij koji se javlja u 50% slučajeva. Ako je ultrazvuk uredan to ne isključuje dijagnozu i trudnice se moraju kontrolirati ponavljanjem ultrazvuka. S druge strane, duodenalna se stenozа ne mora prezentirati polihidramnijem, jer će progutana plodova voda biti normalno apsorbirana u distalnom tankom crijevu. No upravo zbog polihidramnija povećana je učestalost prijevremenih poroda s niskom porođajnom težinom. Atrezija nije indikacija za dovršenje trudnoće carskim rezom, no treba se razmotriti ako je prisutna fetalna distocija. Najraniji te ujedno i najčešći znak visoke intestinalne opstrukcije je povraćanje žučnog sadržaja koji se javlja unutar nekoliko sati od rođenja. Povraćanje je žučnog sadržaja s obzirom na to da je u 85% slučajeva opstrukcija distalno od ulaza žučnog kanala. Važno je razlikovati stvarno povraćanje od regurgitacije. Povraćanje je s naporom i uglavnom većeg volumena, dok je regurgitacija česta kod novorođenčadi i bez posljedica. Kod povraćanja žučnog sadržaja u novorođenčeta moramo misliti na pet glavnih uzroka, a to su intestinalna atrezija, malrotacija s ili bez volvulusa, mekonijski ileus, Hirschsprungova bolest i imperforirani anus. Distenzija trbuha je blaga i lokalizirana, a na radiogramu se vidi tipičan znak dvostrukog mjehura. Znak može biti odsutan kod značajno velike količine tekućine u želucu i duodenumu. Tada se nakon aspiracije sadržaja nazogastričnom sondom uvede zrak, nakon čega se prikaže karakterističan znak dvostrukog mjehura, što je dovoljno za postavljanje dijagnoze. Ostatak

abdomena na rendgenogramu prikazuje se kao područje zrnatog stakla jer distalno od opstrukcije nema zraka u crijevima. Moguć je nalaz zraka ako postoji račvanje zajedničkog kanala, gdje jedan kraj kanala bude iznad atrezije, a drugi ispod što omogućuje zraku zaobilazanje atrezije. S druge strane, kod distalnih opstrukcija koje su u većini slučajeva uzrokovane vaskularnom problematikom u puno kasnijem stadiju embrionalnog razvoja, kod njih se ne javlja polihidramnij zbog apsorpcije u distalnom dijelu probavne cijevi, a početak simptoma javlja se kasnije i to oko 24 do 48 sati nakon rođenja s generaliziranom distenzijom abdomena. Liječenje ove problematike je kirurško, ako je stanje stabilno, a odabir metode ovisi o tipu prisutne anomalije. Danas je preferirana tehnika laparoskopika ili otvorena duodenoduodenostomija. Ako se radi o membrani kao uzroku, učini se njezina ekscizija, dok se kod atrezije s manjom udaljenosti bataljaka radi direktna duodenoduodenostomija. Nakon operacije pacijent se drži bez oralnog unosa hrane sve dok želučani aspirat ne postane čist, a peristaltika čujna i uredna što može trajati otprilike 5 do 12 dana postoperativno. Ako stanje djeteta po rođenju nije stabilno, operacija korekcije odgađa se sve dok novorođenče ne bude spremno za operaciju s uvjetom da je isključen volvulus. Volvulus je jedan od uzroka nastanka nagle opstrukcije duodenuma. On ne uzrokuje samo ileus, već i teško stanje zbog čega je potrebna brza dijagnostika i hitna kirurška intervencija. U tom slučaju ultrazvukom se može prikazati znak vrtloga koji je karakterističan za ovo stanje. U zadnjih 25 godina preživljenje djece s duodenalnim ileusom je naraslo s oko 60% na više od 90%, zahvaljujući usavršavanjem kirurških materijala, metoda, anestezije te perioperativne skrbi. Kasne komplikacije javljaju se u oko 15% slučajeva, a obično se radi o poremećaju motiliteta, refluksu i slično. Smrtnost je uglavnom uzrokovana zbog pridruženih anomalija drugih organskih sustava ponajprije srca.

5. Zaključci

Duodenalni ileus je najčešći tip ileusa u dječjoj dobi i najčešće zahtjeva hitno kirurško liječenje. Kongenitalne anomalije duodenuma javljaju se od 1:6000 do 1:10 000 živorođene djece. U uzroke duodenalne opstrukcije spadaju atrezija i stenoza duodenuma. Atrezija duodenuma čini do 60% intestinalnih atrezija i najčešći je uzrok duodenalnog ileusa. Postoji tri tipa duodenalne atrezije, a opstrukcija je u velikoj većini ispod papile Vateri. U oko 50% slučajeva prenatalno se nađe polihidramnij. Unutar nekoliko sati nakon rođenja, novorođenče počinje povraćati žučni sadržaj. Distenzija abdomena je lokalizirana epigastrično, a nakon nekoliko mekonijskih stolica više nema stolice. Radiogram prikazuje karakterističan znak dvostrukog mjehura. Terapija je kirurška rekonstrukcija. Ovisno o tipu atrezije, odabire se metoda. Kod duodenalne membrane učini se duodenotomija i ekscizija, a kod atrezije i anularnog pankreasa premoštenje mjesta direktnom duodenoduodenostomijom. Današnjom kirurškom intervencijom preživljenje iznosi više od 90%. Oko 30% novorođenčadi s duodenalnom atrezijom ima kromosomsku anomaliju. Preporučuje se učiniti kariogram, a uglavnom se nađe Downov sindrom. Duodenalna stenoza najčešće je povezana s vanjskim pritiskom na duodenum te rezultira djelomičnom opstrukcijom. Opstrukcija može biti potpuna i nepotpuna te ovisno o tome prezentira se različitim stupnjem simptoma. Terapija je kirurška.

6. Sažetak

Duodenalni ileus je patološko stanje u kojem dolazi do prekida prolaska crijevnog sadržaja kroz duodenum. Najčešći uzroci duodenalnog ileusa su duodenalna atrezija i stenoza. Duodenalna atrezija je prirođena anomalija koja podrazumijeva nepostojanje lumena duodenuma, a nastaje zbog poremećaja rekanalizacije između 8. i 12. tjedna gestacije. U oko 30% slučajeva javlja se povezana s Downovim sindromom. Postoji tri tipa duodenalne atrezije. Prvi tip predstavlja intaktna membrana, drugi tip čine dva slijepa atretična kraja povezana fibroznim tračkom, dok kod trećeg tipa taj tračak ne postoji. Stenoza je uzrokovana vanjskim pritiskom na stijenku duodenuma. Najčešći uzrok stenozе je anularni pankreas koji nastaje kada je razvojno ventralni pankreas pričvršćen za stijenku duodenuma i bude vučen oko duodenuma do spajanja s dorzalnim pankreasom. Kad će se simptomi javiti ovisi o stupnju opstrukcije. Prenatalno se u otprilike 50% slučajeva duodenalne atrezije nađe polihidramniji. Najraniji simptom, koji se javlja unutar nekoliko sati nakon rođenja, je povraćanje žučnog sadržaja s obzirom na to da je u 85% slučajeva opstrukcija distalno od ulaza žučnog kanala. Može biti prisutna distenzija abdomena u području epigastrija. Dijagnoza se postavlja na temelju simptoma te potvrđuje rendgenskom dijagnostikom. Na rendgenu se prikazuje tipičan znak dvostrukog mjehura. Prvi mjehur predstavlja želudac, a drugi proksimalni duodenum. Liječenje je kirurško s ciljem uspostave kontinuiteta probavne cijevi. Ovisno u tipu uzroka odabire se metoda operacije. Kod prvog tipa atrezije radi se ekscizija membrane, a kod ostalih se najčešće radi premoštenje mjesta opstrukcije direktnom duodenoduodenostomijom. Danas preživljenje iznosi više od 90%, a ostatak se odnosi na smrtnost zbog anomalija drugih organskih sustava.

Ključne riječi: duodenalni ileus, duodenalna atrezija, anularni pankreas, direktna duodenoduodenostomija

7. Summary

Duodenal ileus is a pathological condition in which the passage of intestinal contents through the duodenum is interrupted. The most common causes of duodenal ileus are duodenal atresia and stenosis. Duodenal atresia is a congenital anomaly that implies the absence of a duodenal lumen and occurs due to a recanalization disorder between the 8th and 12th week of gestation. In about 30% of cases, it occurs associated with Down syndrome. There are three types of duodenal atresia. The first type is an intact membrane, the second type consists of two blind atretic ends connected by a fibrotic band, while in the third type this band does not exist. Stenosis is caused by external pressure on the duodenal wall. The most common cause of stenosis is annular pancreas that occurs when the developmental ventral pancreas is attached to the duodenal wall and drawn around the duodenum until it fuses with dorsal pancreas. When the symptoms will occur depends on the degree of obstruction. Prenatally, in approximately 50% of cases of duodenal atresia, polyhydramnios is found. The earliest symptom, which occurs within hours after birth, is vomiting of the bile stained material, since in 85% of cases the obstruction is distal to the entrance of the bile duct. Abdominal distension in the epigastric region may be present. The diagnosis is made on the basis of symptoms and confirmed by X-ray diagnosis. An X-ray shows the typical *double-bubble* sign. The first bubble represents the stomach and the second the proximal duodenum. Treatment is surgical with the aim of establishing continuity of the digestive tract. Depending on the type of cause, the method of surgery is chosen. In the first type of atresia, membrane excision is performed, and in the others, the obstruction site is most often bypassed by direct duodenoduodenomy. Today, survival is more than 90%, and the rest refers to mortality due to anomalies of other organ systems.

Keywords: duodenal ileus, duodenal atresia, annular pancreas, direct duodenoduodenostomy

8. Literatura

1. George Holcomb, J. Patrick Murphy. Ashcraft's Pediatric Surgery (Fifth edition). Saunders. 2009. Str.: 400.-415.
2. Šime Vučkov i Ante Kvesić. Izabrana poglavlja iz dječje kirurgije. Sveučilište u Rijeci, Sveučilište u Mostaru. 2005. Str. 112.- 120.
3. Stauffer U. G., Marcus Schwoebel. Duodenal Atresia and Stenosis- Annular Pancreas. U: O'Neill, Rowe, Grosfeld, Fonkalsrud, Coran. Pediatric Surgery. Fifth edition. Mosby – Year Book, Missouri. 1998. Str.: 1133.-1144.
4. Jay L. Grosfeld, James A. O'Neill, Erle W. Fonkalsrud, Arnold G. Coran. Pediatric Surgery. Sixth edition. Volume 1. 2006. Str.: 1260.- 1268.
5. Sadler Thomas W. Langmanova medicinska embriologija. Sedmo izdanje. Zagreb, Školska knjiga. 1996. Str. 242.- 271.
6. Križan Z. Kompendij anatomije čovjeka. 3. izdanje. III.dio: Pregled građe grudi, trbuha, zdjelice, noge i ruke: za studente opće medicine i stomatologije. Zagreb, Školska knjiga . 1997. Str. 102.- 105.
7. Junqueira L.C., Carneiro J., Osnove histologije. Prema 10. američkom izdanju, udžbenik i atlas. Zagreb, Školska knjiga. 2005. Str.:307.- 320.
8. Ante Kvesić i suradnici. Kirurgija. Medicinska naklada, Zagreb. 2016. Str.: 45. – 48.
9. Chandrashekhar Thukral, Steven D Freedman. Annular pancreas. [Internet] UpToDate; 2019. [pristupljeno 12.03.2020.] Dostupno na: <http://www.uptodate.com>
10. Šoša T, Sutlić Z, Tonković I, suradnici. Kirurgija. Zagreb: Naklada Ljevak d.o.o.; 2007. Str.:1023., 1025.
11. Dorothy I Bulas. Prenatal diagnosis of esophageal, gastrointestinal, and anorectal atresia. [Internet] UpToDate; 2020. [pristupljeno 12.03.2020.] Dostupno na: <http://www.uptodate.com>

12. David E Wesson. Intestinal atresia. [Internet] UpToDate; 2018. [pristupljeno 12.03.2020.] Dostupno na: <http://www.uptodate.com>
13. David Candy, Graham Davies, Euan Ross. 2001. Clinical Paediatrics and Child Health. W. B. Saunders. Str. 55.- 57., 216.- 217.
14. Nancy Tkacz Browne, Laura M. Flanigan, Carmen A. McComiskey, Pam Pieper. Nursing Care of the Pediatric Surgical Patient. Second edition. Jones & Bartlett Publishers. 2008. Str.: 276
15. Preuzeto iz: <https://img.medscapestatic.com/pi/meds/ckb/80/43780tn.jpg>
16. Preuzeto iz: <http://learningradiology.com/archives2008/COW%20308-Double%20Bubble/doublebubblecorrect.html>
17. Preuzeto iz: <https://clinicalgate.com/duodenal-and-intestinal-atresia-and-stenosis/>

9. Životopis

Maja Jakopic, rođena 05. rujna 1995. godine u Zagrebu. Osnovnu školu pohađala je u Vrbovcu te nakon toga upisuje Opću gimnaziju u Vrbovcu. Gimnaziju završava 2014. godine kao odlična učenica te iste godine upisuje Medicinski fakultet Sveučilišta u Rijeci. Tijekom razdoblja školovanja aktivno se bavi tenisom, najprije kao član kluba TK Vrbovec, a kasnije rekreativno. Pasivni je sudionik 4. Kongresa hitne medicine te sudjeluje u 4. Ljetnoj školi intervencijske radiologije. Od četvrte godine povremeno volontira u Zavodu za hitnu medicinu Zagrebačke županije, a tijekom pete godine studija u sklopu kolegija Kirurgija na Klinici za dječju kirurgiju u Rijeci. Aktivno se služi engleskim.