

ULTRAZVUČNO VOĐENA ŠIROKOIGLENA BIOPSIJA DOJKE

Smeh, Petra

Master's thesis / Diplomski rad

2020

Degree Grantor / Ustanova koja je dodijelila akademski / stručni stupanj: **University of Rijeka, Faculty of Medicine / Sveučilište u Rijeci, Medicinski fakultet**

Permanent link / Trajna poveznica: <https://um.nsk.hr/um:nbn:hr:184:588062>

Rights / Prava: [In copyright](#)/[Zaštićeno autorskim pravom.](#)

Download date / Datum preuzimanja: **2024-07-05**



Repository / Repozitorij:

[Repository of the University of Rijeka, Faculty of Medicine - FMRI Repository](#)



SVEUČILIŠTE U RIJECI

MEDICINSKI FAKULTET

INTEGRIRANI PREDDIPLOMSKI I DIPLOMSKI

SVEUČILIŠNI STUDIJ MEDICINE

Petra Smeh

ULTRAZVUČNO VOĐENA ŠIROKOIGLENA BIOPSIJA DOJKE

Diplomski rad

Rijeka, 2020.

SVEUČILIŠTE U RIJECI

MEDICINSKI FAKULTET

INTEGRIRANI PREDDIPLOMSKI I DIPLOMSKI

SVEUČILIŠNI STUDIJ MEDICINE

Petra Smeh

ULTRAZVUČNO VOĐENA ŠIROKOIGLENA BIOPSIJA DOJKE

Diplomski rad

Rijeka, 2020.

Mentor rada: Doc. dr. sc. Petra Valković Zujić, dr. med.

Diplomski rad ocijenjen je dana _____ u/na _____

_____, pred povjerenstvom u sastavu:

1. Prof. dr. sc. Damir Miletić, dr. med.
2. Doc. dr. sc. Damir Grebić, dr. med.
3. Doc. dr. sc. Manuela Avirović, dr. med.

Rad sadrži 44 stranice, 15 slika, 2 tablice, 87 literaturnih navoda.

ZAHVALA

Zahvaljujem mentorici, doc. dr. sc. Petri Valković Zujić, dr. med., na strpljenju, pomoći i dobroj volji tijekom pisanja diplomskog rada, kao i članovima komisije.

Najveće zahvale upućujem svojim roditeljima koji su mi neopisiva potpora tijekom cijelog školovanja i podrška do ostvarenja mojih snova i ciljeva. Zahvaljujem obitelji i prijateljima na razumijevanju i potpori.

SADRŽAJ RADA

1.	UVOD.....	1
2.	SVRHA RADA.....	2
3.	PREGLED LITERATURE NA ZADANU TEMU	3
3.1	KARCINOM DOJKE: EPIDEMIOLOGIJA I ETIOLOGIJA.....	3
3.2	RAZVOJ I GRAĐA DOJKE	4
3.3	FIZIOLOGIJA	5
3.4	PATOLOGIJA DOJKE	5
3.4.1	BENIGNE BOLESTI DOJKE	6
3.4.2	MALIGNI BOLESTI DOJKE	8
3.5	KLINIČKA SLIKA	10
3.6	DIJAGNOSTIČKE METODE.....	11
3.6.1	MAMOGRAFIJA	11
3.6.2	ULTRAZVUK	15
3.6.3	MAGNETSKA REZONANCIJA	17
3.7	PERKUTANA BIOPSIJA DOJKE.....	18
3.7.1	VRSTE BIOPSIJA	19
3.8	ULTRAZVUČNO VOĐENA ŠIROKOIGLENA BIOPSIJA	21
3.8.1	INDIKACIJE	22
3.8.2	KONTRAINDIKACIJE.....	22
3.8.3	KOMPLIKACIJE	23
3.8.4	PRIPREMA PACIJENTA	23
3.8.5	INFORMIRANI PRISTANAK.....	24
3.8.6	PROVEDBA BIOPSIJE	25
3.9	PATOHISTOLOŠKI NALAZ	30
4.	RASPRAVA	32
5.	ZAKLJUČAK	33
6.	SAŽETAK	34
7.	SUMMARY.....	35
8.	LITERATURA	36
9.	ŽIVOTOPIS.....	44

POPIS KORIŠTENIH SKRAĆENICA

ADH - atipična duktalna hiperplazija

ALH - atipična lobularna hiperplazija

BI-RADS - *engl. Breast Imaging Reporting and Data System*

BRCA 1 - *engl. Breast cancer 1 gene*

BRCA 2 - *engl. Breast cancer 2 gene*

cc - kraniokaudalna projekcija

CD - Color Doppler

CNB - širokoiglena biopsija (*engl. core needle biopsy*)

CT - računalna tomografija (*engl., Computed Tomography*)

DCIS - duktalni karcinom *in situ*

ER - estrogenski receptori

EUSOMA - *engl. European Society of Breast Cancer Specialists*

FCP - fibrocistične promjene

FNA - tankoiglena aspiracijska punkcija (*engl. fine needle aspiration*)

HER-2 - receptor humanog epidermalnog faktora rasta 2 (*engl. human epidermal growth factor receptor 2*)

KBC - Klinički bolnički centar

Ki-67 - proliferacijski marker

LCIS - lobularni karcinom in situ

MHz - mega Herz

mlo - mediolateralna kosa projekcija

MR - magnetska rezonancija

NPP - Nacionalni preventivni program

PHD - patohistološka dijagnoza

PR - progesteronski receptori

SZO - Svjetska zdravstvena organizacija (engl. *World Health Organization*)

TP53 - tumor supresorski protein P53

UZV - ultrazvuk

VABB - vakuumski asistirana biopsija dojke (engl. *vacuum assisted breast biopsy*)

1. UVOD

Karcinom dojke nije moderna bolest, već se javlja dugi niz godina u žena diljem svijeta. Stoga se unatrag nekoliko desetljeća razvijaju slikovne dijagnostičke metode kako bi bolest uhvatili u ranom stadiju. U zadnjih tri desetljeća, zbog izrazitih napora struke u porastu dijagnostike, uspjelo se u smanjenju mortaliteta i morbiditeta od karcinoma dojke zbog otkrivanja manjih i nepalpabilnih lezija, dok se u prošlosti karcinom dojke dijagnosticirao tek kada bi bio simptomatski ili palpabilan. (1) Danas su na raspolaganju brojne slikovne metode. Radiološke metode izbora u dijagnostici lezija dojke su mamografija, ultrazvuk i magnetska rezonancija. Njima možemo karcinom dojke naći u subkliničkom stadiju, zahvaljujući i razvoju slikovno vođenih biopsija. Trijas u dijagnostičkom algoritmu kod svih pacijentica predstavlja klinički i radiološki pristup koji slijedi prije biopsije. Biopsije mogu biti vođene različitim tehnikama i vrstama igli. Citološka punkcija i kirurška biopsija bile su najčešće metode u dijagnostici, no danas se zbog njihovih nedostataka počela u većem spektru razvijati biopsija širokom iglom. Perkutana biopsija dojke predstavlja zlatni standard u dijagnostici nepalpabilnih i simptomatskih lezija, te se može odvijati sa ili bez slikovnih metoda. (2) Biopsijom dojke uzimamo uzorke stanica ili tkiva dojke. Postbiopsijski možemo dobiti citološki nalaz ukoliko radimo tankoigleni biopsiju ili patohistološki kod biopsije širokom iglom. Točnost dijagnoze ovisi o korelaciji kliničkog, radiološkog i patohistološkog nalaza, pa je naglasak na multidisciplinarnosti. Biopsijom šireg lumena se skoro u potpunosti zamijenila kirurška biopsija, smanjio morbiditet i troškovi liječenja. (3) Pri svakoj sumnji na mogući karcinom, odnosno pojavi kliničkih simptoma, potrebna je biopsija i patohistološka analiza kako bi se potvrdila ili odvrgnula sumnja.

2. SVRHA RADA

Svrha ovog diplomskog rada je prikazati ultrazvučno vođenu širokoiglenu biopsiju dojke, njezinu provedbu, indikacije, kontraindikacije i komplikacije. Ukazati na važnost i učinkovitost u dijagnostici i terapiji bolesti dojke.

3. PREGLED LITERATURE NA ZADANU TEMU

3.1 KARCINOM DOJKE: EPIDEMIOLOGIJA I ETIOLOGIJA

Karcinom dojke predstavlja najčešće sijelo karcinoma i vodeći je uzrok smrti u žena, kako u Hrvatskoj tako i u svijetu. U Hrvatskoj u 2018. godini, prema podacima Svjetske zdravstvene organizacije (SZO), incidencija iznosi 26,3 %, dok je mortalitet 16,1 %. U svijetu je slična situacija, gdje je incidencija 24,2 % i mortalitet 15 %. Najveća incidencija je u razvijenijim dijelovima svijeta, dok je najmanja u Aziji i Africi. (4) Rizik od karcinoma dojke raste sa dobi. Najveća učestalost je nakon 50. godine života. (5,6) Češće se javlja kod žena bijele rase, dok se kod žena crne rase javlja ranije od 40. godine, često u uznapredovaloj fazi bolesti. Etničke razlike ovise o načinu života, odnosno socijalnim uvjetima i dostupnosti zdravstvene skrbi. (7,8) Nadalje, karcinom dojke možemo povezati i sa pretilošću, gdje naglo premenopausalno povećanje tjelesne težine povećava morbiditet i mortalitet u postmenopausalnih žena čemu u prilog ide i povećana koncentracija estrogena koja nastaje iz adipocita, dok kod premenopausalnih žena pretilost predstavlja niži rizik obolijevanja. Visoka koncentracija endogenog estrogena pospješuje nastanak karcinoma dojke u postmenopausalnih i premenopausalnih žena. (9-11) Rana menarha ili kasna menopauza, nuliparitet ili multiparitet, neplodnost, prva trudnoća nakon 35. godine života i odsutnost dojenja kao reproduktivni čimbenici također su učestaliji kod oboljelih od karcinoma dojke. (12) Pozitivna osobna (dijagnosticirana atipična hiperplazija ili karcinom endometrija/jajnika) ili obiteljska anamneza imaju daleko najveći utjecaj na javljanje karcinoma kod svih žena. Posebice sa specifičnom genetskom mutacijom za BRCA 1 ili 2 koji imaju ulogu tumor supresorskog gena. Tada postoji i veća mogućnost obolijevanja od karcinoma jajnika ili debelog crijeva. (13) Što se tiče životnih navika, smatra se da su alkohol, pušenje, noćni rad, prehrana bogata namirnicama životinjskog podrijetla rizični faktori, stoga prehrana bogata antioksidativnim sastojcima predstavlja zaštitni čimbenik. Od drugih zaštitnih čimbenika možemo spomenuti dojenje i fizičku aktivnost, koji su

istraženi u mnogim meta analizama. (14,15) Također, izloženost većoj dozi ionizirajućeg zračenja, terapijskoj ili dijagnostičkoj, posebice u ranoj životnoj dobi donosi veći rizik od obolijevanja. (16)

3.2 RAZVOJ I GRAĐA DOJKE

Razvija se iz osnove mliječne žlijezde podrijetla ektoderma u 6. ili 7. tjednu intrauterina života. Bilateralno nalazi se mliječna pruga koja predstavlja longitudinalno zadebljanje ektoderma. Ako dođe do poremećaja tijekom razvoja, u području mliječne pruge mogu se naći prekobrojne bradavice. U 2. tromjesečju intrauterina života 15-25 epitelnih tračaka urasta u vezivo i daje osnovu za buduće kanale mliječne žlijezde, a ostali dijelovi pruge involuiraju. (17)

Dojka je modificirana žlijezda znojnice kože, koja u žene stvara kompleksnu funkcionalnu jedinicu, a u muškaraca ostaje rudimentarni organ. Topografski dojka leži između drugog i šestog rebra u vertikalnoj osi i između prsne kosti i srednje aksilarne linije u horizontalnoj osi. Građena je od kože s potkožnim masnim tkivom, žlijezda i vezivno-masne osnovice. Žljezdani parenhim sastoji se od 15-25 lobusa (režnjeva) koji čine funkcionalne jedinice tkiva dojke. Svaki režanj građen je od sustava duktusa (kanalića) i to od laktifernog duktusa (glavni izvodni kanal) preko segmentalnih i subsegmentalnih kanalića sve do terminalne duktulo-lobularne jedinice, koju čine ekstralobularni duktus i lobul. Lobul je građen od acinusa (žlijezda) i intralobularnih duktusa koji su okruženi rahlom intralobularnom stromom. Između lobula nalazi se gušća, kolagenska interlobularna stroma i masno tkivo. Uz bradavicu izvodni kanalići se šire u proširenje laktiferni sinus. Areola, bradavica i završni dio laktifernog duktusa prekriveni su mnogoslojnim pločastim epitelom. (18) Epitelni dijelovi čine duktuse koji povezuju strukturne i funkcionalne jedinice, lobule, do bradavice. Stroma je građena od masnog i vezivnog tkiva. Koža dojke je tanka i sadrži dlačne folikule i egzokrine žlijezde. Krvna opskrba najvećim dijelom dolazi od ogranaka unutarnje mamarne arterije, koji opskrbljuju centralne i unutrašnje dijelove, a manjim dijelom od lateralne torakalne arterije, koja opskrbljuje gornje i vanjske kvadrante dojke.

Lateralni dijelovi dobivaju opskrbu putem interkostalnih arterija i subskapularne i dorzalne torakalne arterije. Limfna drenaža odvija se aksilarnim limfnim čvorovima, no također i unutarnjim mamarnim čvorovima ili čvorovima gornjeg abdomena. Daljnje liječenje i prognoza ovisi o nalazu limfnih čvorova, gdje prvi čvor koji drenira područje karcinoma se naziva „*sentinel*“ limfni čvor. (19)

3.3 FIZIOLOGIJA

Fiziološki dojka je pod utjecajem mnogih hormonskih čimbenika i faktora rasta, koji su bitni za rast, razvoj i diferencijaciju stanica dojke. Morfološki dojka se mijenja od rane adolescencije do menopauze. Estrogen utječe na rast i razvoj tkiva, progesteron je zaslužan za grananje duktusa i razvoj lobulo-alveolarne jedinice, dok prolaktin utječe na produkciju mlijeka. U pubertetu estradiol i progesteron potiču rast dojki, dok se u odrasloj dojki javljaju cikličke promjene tijekom menstrualnog ciklusa i proliferacija stanica u lutealnoj fazi. U menopauzi pratimo involuciju lobula i mliječnih žlijezda parenhim i vezivo atrofiraju, a masno tkivo se povećava. Trudnoća i laktacija dovode do povećanja žljezdanog tkiva zbog hormonalnog utjecaja estrogena i progesterona. Pri kraju trudnoće smanjuje se udio strome i stanice se mijenjaju ka sekretornoj fazi. (20)

3.4 PATOLOGIJA DOJKE

Poznavanje patoloških lezija u dojci od iznimne je važnosti kako bi se moglo što prije započeti s praćenjem ili liječenjem pacijentica. Lezije u dojci mogu se podijeliti na benigne i maligne lezije, a ovisno o ishodištu lezije u dojci na promjene glavnih mliječnih vodova, manjih vodova i terminalnih duktusa. Zatim promjene u lobulima, interlobularnom vezivnom tkivu i neklasificirane lezije. (19)

3.4.1 BENIGNE BOLESTI DOJKE

Benigne bolesti dojke mogu se otkriti fizikalnim pregledom ili nekom od dijagnostičkih metoda pregleda dojki. Najveća učestalost benignih lezija u dojci bilježi se tijekom reproduktivnog razdoblja, za razliku od malignih lezija koje su češće u postmenopauzi. Benigne lezije u dojci dijele se na: razvojne anomalije, inflamatorne lezije, fibrocistične promjene, stromalne lezije i neoplazme. Mastitis kao upalno stanje dojke, može biti akutno i kronično, gdje je u podlozi infekcija ili imunološka reakcija, no inflamatorni karcinom zna imitirati takvo stanje te se prezentira kao nepalpabilna masa koja ne prolazi na antibiotsku terapiju. Tada nam pomažu radiološke metode, a biopsijom i patohistološkom analizom se potvrđuje dijagnoza. Moguća komplikacija mastitisa je apsces, lokalizirana kolekcija eksudata koji ponekad zahtijeva i kiruršku inciziju. (21)

Fibrocistične promjene (FCP) su najčešće benigne lezije u dojci koje su najčešće između 20 i 50 godina. Mogu biti multifokalne i bilateralne te simptomatske kada se javlja mastodinija (bolne dojke) ili palpabilni čvor u dojci. Uključuju cistične i solidne promjene, kao što su adenoza, epitelna hiperplazija sa ili bez atipije, apokrina metaplazija, radijalni ožiljak i papilom. Njihov nalaz je bitan kako bi mogli prepoznati povećani rizik od nastanka karcinoma. Histološki FCP klasificiramo u neproliferativne, proliferativne bez atipije i atipičnu hiperplaziju. (22)

Neproliferativne epitelne lezije nisu povezane sa rizikom od nastanka karcinoma dojke, te ih nalazimo u 70 % biopsija. U neproliferativne ubrajamo jednostavne ciste, koje su ujedno i najčešće, zatim papilarnu apokrinu promjenu, epitelne kalcifikacije, blagu epitelnu hiperplaziju, duktalnu ektaziju, nesklerozirajuću adenozu i periduktalnu fibrozu. (23) Ciste dojki su lezije, okruglog ili ovalnog oblika ispunjene tekućinom, većinom su subkliničke (mikrociste), a samo u 20-25 % palpabilne (makrociste). Češće su u premenopauzalnih žena i pod utjecajem hormonalnih promjena. Mamografski uočavamo veliku cistu ili nakupinu malih cista dobro definiranih ili djelomično prikrivenih granica, dok mikrociste ne mogu biti uočene. (24)

Papilarna apokrina promjena je proliferacija duktalnih epitelnih stanica sa eozinofilnom citoplazmom. (23)

Proliferativne lezije bez atipije uključuju umjerenu i floridnu duktalnu hiperplaziju, sklerozirajuću adenozu, radijalni ožiljak i intraduktalni papilom. Takve lezije povezujemo sa malim rizikom za nastanak karcinoma. (22) Intraduktalni papilom je solidni, mekani, lobulirani tumor koji raste od stijenke ciste ka lumenu većinom smješten u glavnom izvodnom kanalu. Mogu biti i multiple lezije smještene dublje u kanalu, što se onda naziva multipla papilomatoza, sa minimalno pet papiloma između tkiva dojke, tada postoji veći rizik za nastanak karcinoma.(22) Adenoza je karakterizirana povećanjem broja ili veličine žljezdanih elemenata u lobularnim jedinicama. Sklerozirajuća adenoza je definirana kao benigna lobulocentrična lezija sa mioepitelnim i vezivnim elementima koja može imitirati infiltrativni karcinom, te ima veći rizik nastanka karcinoma od ostalih proliferativnih lezija. (25) Radijalni ožiljak mikroskopski ima fibroelastični centar sa okolnim ožiljcima. (22)

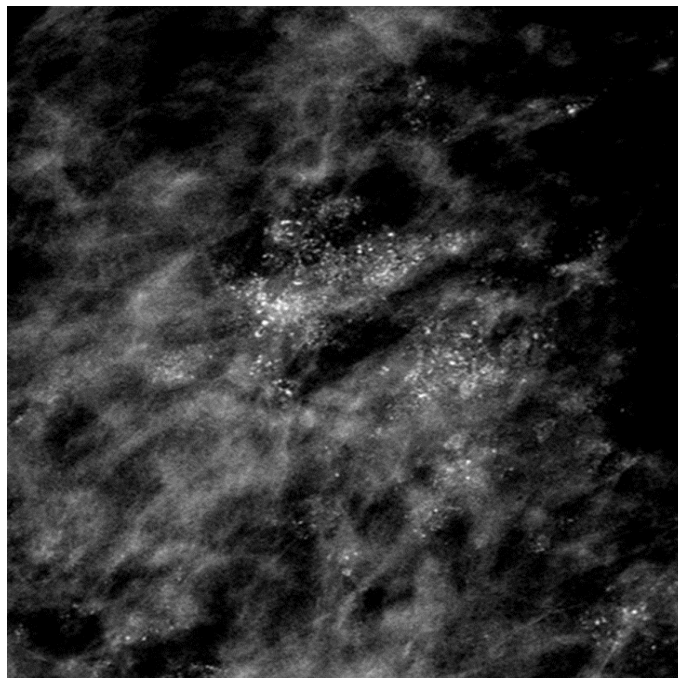
Proliferativne lezije sa atipijom uključuju atipičnu duktalnu (ADH) i lobularnu hiperplaziju (ALH), koje imaju relativni rizik za karcinom dojke. Kod ADH dolazi do proliferacije epitelnih stanica sa unimorfnom okruglom jezgrom, ali ne u cijelom duktusu (< 2 mm ili <2 duktusa). Osim toga, dijeli patohistološke značajke sa duktalnim karcinomom in situ (DCIS), te ju vezujemo kao prijelazni oblik prema intraduktalnom karcinomu. ALH se javlja sa unimorfnim stanica, ali u terminalnim duktulo-lobularnim jedinicama, koja pokazuje značajke lobularnog karcinoma in situ (LCIS).(26) Veliki rizik za mogući karcinom dojke predstavljaju ADH i ALH, posebice ako su multifokalne. Svega 10-25 % biopsijom dokazanih ADH progredira u DCIS ili invazivni, odnosno 10-20 % biopsijom dokazanih DCIS u invazivni karcinom.(27)

Jedan od najčešćih benignih solidnih tumora dojke je fibroadenom. Jednostavni fibroadenom sadrži žljezdano i vezivno tkivo. U manjem postotku slučajeva javljaju se multipli fibroadenomi, koji se nalaze i bilateralno.

Fibroadenome ubrajamo u proliferativne lezije, a rizik za karcinom je povećan ukoliko postoje multiple lezije ili pozitivna obiteljska anamneza. (28) Filodes (*phylloides*) tumori su rijetke fibroepitelne pojave koji se ponašaju kao benigni fibroadenomi ili metastazirajuće lezije. Od drugih benignih lezija bitno je napomenuti lipome, benigne solitarne tumore građene od masnih stanica i nekrozu masnog tkiva koja se javlja u ožiljku, bilo nastalom nakon traume ili kirurške intervencije. Galaktocela je benigna cista koja nastaje zbog retencije mlijeka dojilja. (22)

3.4.2 MALIGNNE BOLESTI DOJKE

S obzirom na to da većina malignih lezija u dojci ima ishodište epitelnih stanica, karcinomi čine najčešće maligne tumore. Neinvazivni ili in situ duktalni (DCIS) pokazuje značajke maligne proliferacije epitelnih stanica u duktusima, no nema širenja izvan bazalne membrane. (29) DCIS zahvaća heterogenu grupu prekancerogenih lezija duktusa i lobula i mogući je nosilac u invazivni karcinom dojke. Histološki se klasificira u nekoliko tipova, od kojih je najčešći komedo tip, sa područjima nekroze u centru zahvaćenih područja i prisutnošću kalcifikacija.



Slika 1. Mamografski prikaz nakupine patoloških kalcifikata na većem arealu.

Patohistološki nalaz ukazuje na duktalni karcinom *in situ*.

Od ostalih mogu se spomenuti kribriformni, mikropapilarni, papilarni i solidni tip. Prognostičke značajke koje moramo imati na umu su nuklearni gradus i nazočnost nekroze. DCIS niskog stupnja, često se ne može razlikovati od ADH, dok lezije visokog stupnja ili komedo komponentom nekroze nerijetko i brže prelaze u invazivni karcinom.(30) Invazivni karcinomi sačinjavaju nekoliko tipova; duktalni, lobularni, mucinozni, tubularni, medularni, papilarni i inflamatorni. Duktalni karcinom je najčešći invazivni karcinom, (70-80 %) učestalosti, mikroskopski pokazuju značajke nakupina tumorskih stanica sa dijelom žljezdanih područja i infiltracijom u parenhim. (31) Lobularni karcinom čini svega 5-10 % invazivnih karcinoma dojke. Mikroskopski imaju malene stanice i njima infiltriraju stromu i masno tkivo. Za razliku od dukalnog, lobularni karcinom češće su bilateralni i multicentrični. (32) Ostali karcinomi javljaju se u znatno manjem postotku. Tubularni karcinomi tvore dobro formirane tubule ili žljezdane strukture koji se šire u stromu. Mucinozni karcinom češći je u starijoj dobi sa znakovima izvanstaničnog širenja i slabo diferenciranom jezgrom. (33) Medularni karcinom dobro je ograničen te se makroskopski mogu vidjeti područja krvarenja ili nekroze. Stanice su slabo diferencirane sa stupnjem limfne infiltracije. Većinom se javljaju kod žena sa dokazanom BRCA mutacijom. Agresivna forma je invazivni mikropapilarni karcinom koji se brzo širi u limfne čvorove.(34-35) Inflamatorni karcinom je rijedak i agresivan karcinom sa simptomima difuznog eritema i edema. Inflamatorni karcinom javlja se sa bolovima i brzorastućom tvorbom. Dojka je topla, crvena, kao narančina kora (fra., *a peau d'orange*) sa okolnim eritemom i moguća je involucija ili retrakcija bradavice. Na njega posumnjamo ako simptomi ne prolaze na primijenjenu antibiotsku terapiju. (36) Sarkomi čine rijetku, heterogenu skupinu malignih lezija, nastalih od vezivnog tkiva. Mogu se javiti *de novo* (primarno) ili nakon primjene radioterapije (sekundarno). Histološki pokazuju čitav niz subtipova: fibrosarkom, angiosarkom, pleomorfni sarkom, miksofibrosarkom, lejomiosarkom.(37) Pagetova bolest podrazumijeva duktalni karcinom koji zahvaća velike mliječne kanale. Vrlo brzo zahvaća bradavicu, te se rano mogu prepoznati sa ekcematoidnim krustama. (19)

3.5 KLINIČKA SLIKA

Pregled započinje sa uzimanjem kvalitetne anamneze i fizikalnog pregleda. Izraslina na dojci predstavlja čvor ili veću količinu tkiva koja može biti benigna ili maligna. Potrebno je provjeriti cjelokupnu anamnezu, fizikalni status i indicirati radiološke metode kako bi došli do točne dijagnoze. Pri fizikalnom pregledu možemo uočiti glatkoću ili tvrdoću, mobilnost ili fiksiranost, bolnost i ograničenost lezije, kožne manifestacije poput eritema ili ekhimoza i iscjedak ili inverziju bradavice, no često ovi simptomi nisu prisutni, te tada govorimo o asimptomatskim lezijama. Većina palpabilnih lezija u premenopauzi su benigne lezije, ali isključivanje dijagnoze karcinoma dojke je ključno u svih žena. (38)

Drugi česti simptom koji pogađa 70 % žena je bol dojke (mastalgija ili mastodinija) te se mora razlučiti izvor boli, da li je fiziološka (ciklička) ili patološka (neciklička). Ciklička je povezana sa hormonskim fluktuacijama, posebice u lutealnoj fazi ciklusa, dok se neciklička javlja u mnogim stanjima kao što su fibrocistične promjene, mastitis, duktalna ektazija, inflamatorni karcinom, supurativni hidradenitis, tromboflebitis, trauma, makrociste i kod žena koje su na hormonskoj nadomjesnoj terapiji. (39)

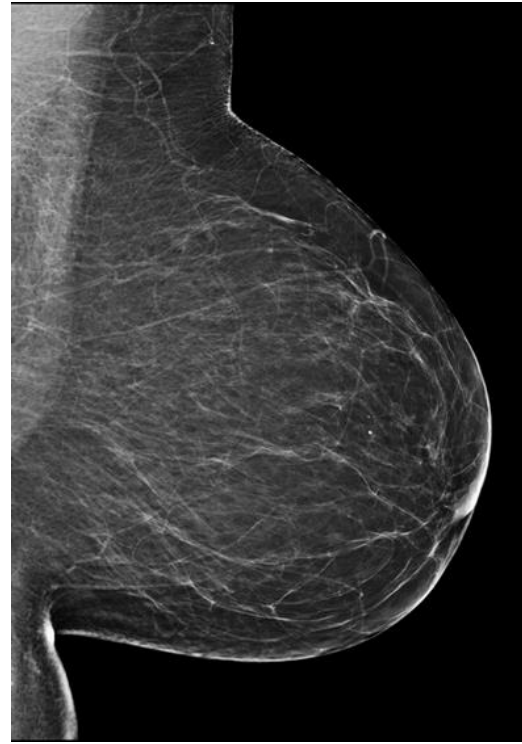
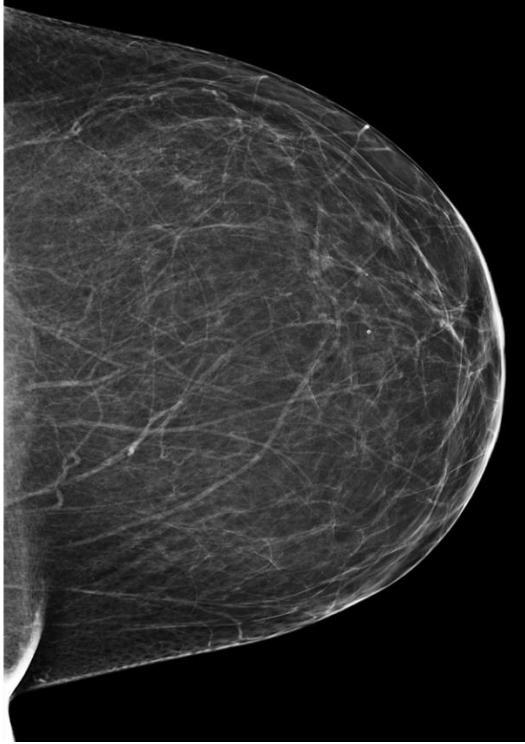
Maligne lezije se najčešće prezentiraju palpabilnom masom, u čiju diferencijalnu dijagnozu ulaze multipli invazivni ili neinvazivni karcinomi, uključujući duktalni ili lobularni karcinom i DCIS. Znakovi lokalno uznapredovale bolesti temelje se na postojanju pozitivnih aksilarnih limfnih čvorova i upalne reakcije. Nakon zahvaćanja limfnih čvorova maligna bolest može metastazirati do drugih organa gdje onda klinički znaci pokazuju simptome zahvaćenog organa. Najčešće hematogeno metastazira u kosti (bolovi), jetru (abdominalna bol, mučnina) ili pluća (dispneja, kašalj). (40)

3.6 DIJAGNOSTIČKE METODE

Dijagnostiku patologije dojke, nakon sistematske anamneze i fizikalnog pregleda, slijede slikovne metode kojima ćemo pobliže znati o kakvoj se leziji radi. Naposljetku, odlučiti ćemo se i za moguće citološke i patohistološke metode. Radiološke metode su bitne u dijagnostici svake lezije dojke i njima omogućavamo pacijenticama obradu kojima možemo dokazati, odnosno isključiti pojedine dijagnoze. Osim dijagnostike, uloga radioloških metoda je i kliničko praćenje bolesti dojke. U dijagnostičke metode ubrajamo mamografiju, tomosintezu, ultrazvuk i magnetsku rezonanciju.(19) Izbor ovisi o dobi žene i mogućoj leziji koja je u podlozi. Njihovim zajedničkim korištenjem i usporedbom nalaza, potvrđujemo točnost nalaza i s lakoćom dolazimo do dijagnoze. Dijagnoza je potvrđena tek nakon biopsije, odnosno nakon patohistološkog nalaza, koji predstavlja zlatni standard. Biopsija tkiva dojke može biti tankoiglena, širokoiglena, incizijska ili ekscizijska promatrajući na mamografiji, ultrazvuku, CT ili MR. Izbor će biti ona kojom se lezija najbolje vidi. (41)

3.6.1 MAMOGRAFIJA

Najstarija i temeljna metoda koja uključuje izlaganje ionizirajućem zračenju prolazeći kroz tkivo dojke. U ovisnosti o strukturi tkiva rendgenske zrake različito se atenuiraju i apsorbiraju prolaskom kroz tkivo dojke različite gustoće te nastaje slika koja nam pokazuje moguće lezije dojki. (19) Standardne mamografske projekcije su kraniokaudalna (-cc) i kosa mediolateralna projekcija (-mlo) svake dojke. U -cc projekciji dojka je komprimirana te rendgenska zraka prolazi u smjeru od gore prema dolje, dok je u -mlo dojka komprimirana u profilnoj projekciji pod kutem od 45°, a rendgenska zraka prolazi u smjeru od medijalno prema kranijalno i gore. (42)



Slika 2. Kraniokaudalna projekcija (-cc) **Slika 3.** Kosa mediolateralna projekcija (-mlo)

Njezin razvoj doveo je do uporabe digitalne mamografije, kojom je dijagnostika uznapredovala. Uporaba digitalne mamografije daje kvalitetne mamograme, dobre kontrastnosti i omogućava bolju manipulaciju slikama, prijenos i prikaz podataka. (19) Edukacija radiološkog tehnologa, odnosno pozicioniranje dojki ključno je za kvalitetnu dijagnostiku. Kompresijom se povećava kontrast slike i smanjuje se doza zračenja. Kod svih žena potrebno je osigurati da su mamografije dovoljno visoke kvalitete te da daju adekvatnu dijagnostičku informaciju uz najmanje moguće izlaganje ionizirajućem zračenju.(43) Dodatne mamografske projekcije uključuju spot kompresije (povećanje točnosti), magnifikaciju, profilni mamogram, lateralne i medijalne kraniokaudalne projekcije, rotirne projekcije i tangencijalne projekcije. Njih koristimo u slučaju nejasnih ili sumnjivih nalaza dobivenih standardnim projekcijama. (44)

Mamografija je metoda izbora kod žena starijih od 40 godina ili simptomatskih. Ovisna je o generativnoj i hormonalnoj dobi žene, jer se kod žena generativne dobi više vidi fibrožljezdani parenhim, u odnosu na žene kod kojih je parenhim reducirana i povećan udio masnog tkiva, a što je više žljezdanog tkiva to je prikaz mikrokalcifikata manje uočljiv. (45)

Mamografski nalaz mora sadržavati naslov pretrage, podatke o prethodnim intervencijskim postupcima (koji zahvat, datum i ishod), usporedbu s prethodnim mamografskim nalazom (kada je bio zadnji pregled), gustoću fibrožljezdane komponente, kakva je struktura dojki i da li postoje promjene parenhima, te nalaz završava BI-RADS klasifikacijom.

Probirna (screening) mamografija se radi kod žena bez simptoma, kako bi smanjili morbiditet i mortalitet od karcinoma dojke. Mamografija je primarna metoda (zlatni standard) ranog otkrivanja karcinoma dojke. U Hrvatskoj se od 2006. godine provodi Nacionalni program za rano otkrivanje raka dojke (NPP) kojim se ženama u dobnoj skupini 50-69 godina nastoji prevenirati, odnosno otkriti karcinom dojke u ranoj fazi. Ukoliko postoji abnormalni mamografski nalaz nalažu se daljnje radiološke metode, npr. nestandardna mamografska projekcija, tomosinteza ili ultrazvučni pregled. (46)

Dijagnostička mamografija radi se kod osoba sa pojavom simptoma ili abnormalne probirne mamografije. 90 % karcinoma dijagnosticirano je prema abnormalnom nalazu mamografije, pa mamografiju možemo povezati sa visokom stopom detektabilnosti karcinoma dojke. Kada pacijentica ima simptome mamografija je inicijalna metoda izbora u dijagnostici, osim kod mlađih žena ili pacijentica koje su prethodno imale negativni mamografski probir. (47-48)

Pomoću BI-RADS klasifikacije (engl. Breast Imaging Reporting and Data System) sumira se nalaz mamografije u nekoliko kategorija od 0 do 6, koje standardiziraju prikaz lezije i potrebu daljnjih mjera.(49)

Tablica 1. BI-RADS klasifikacija (49)

BI-RADS	NALAZ	PREPORUKE
BI-RADS 0	Nekompletan, nedostatan nalaz, tehnički loši snimak	Ponoviti mamografiju ili drugu radiološku pretragu
BI-RADS 1	Negativan, normalan nalaz	Redovne probirne mamografije
BI-RADS 2	Benigne lezije (fibroadenomi, ciste, vaskularne kalcifikacije)	Redovne probirne mamografije
BI-RADS 3	Vjerojatno benigne lezije, a vjerojatnost maligne lezije <2 %	Ponoviti mamografiju za 6. mjeseci i razmotriti moguću biopsiju
BI-RADS 4 (A, B, C)	Vjerojatnost maligne lezije > 2 % , a < 95 %	Indicirana biopsija
BI-RADS 5	Suspektna maligna lezija (>95 %)	Indicirana biopsija
BI-RADS 6	Dokazana malignost citološkom ili patohistološkom biopsijom	Daljnja evaluacija

Glavna metoda otkrivanja malignih lezija je mamografija. Mamografski se maligni tumori vide kao mekotkivne sjene, narušene arhitekture tkiva dojke, povećane ili jednake gustoće sa ili bez mikrokalifikacija. Maligni tumori se mogu prezentirati i asimetrijom u odnosu na kontralateralnu dojku i dilatacijom duktula. Rubovi sjene koji mogu biti spikulirani, nepravilni, lobulirani ili nejasni. Spikulirani prikaz tkiva dojke je u 90 % povezan sa invazivnim karcinomom. Mikrokalifikacije su grupirane čestice kalcija različite veličine i oblika između 0,1-1 mm u promjeru i volumena 4-5 cm³. Mogu se detektirati u 60 % karcinoma. Histološki to predstavlja intraduktalne kalcifikacije u okolini nekrotičnog tumora ili kalcifikacije u mucinoznim tumorima kao što je mikropapilarni podtip intraduktalnog karcinoma. Linearno grananje mikrokalifikacija javlja se kod komedo histološkog tipa, koji ima veću vjerojatnost malignosti, a vezujemo ga uz DCIS, no ipak se češće javlja uz granularni tip mikrokalifikacija. Kalcifikacije nisu nužno vezane uz malignost, već se javljaju i kod nekih benignih pojava. Mamografski se ne može diferencirati na temelju nalaza mikrokalifikacija da li se radi o intraduktalnom ili invazivnom duktalnom karcinomu.

Nadalje, preoperativna mamografija pomaže u definiranju opsega bolesti i može pokazati da li postoje multiple lezije. Postoperativni prikazi mamografije su bitni za dokazivanje ostataka kalcifikacija nakon kirurškog zahvata, ukoliko se patohistološki dokažu pozitivni rubovi. (48, 50-52)

Galaktografija je metoda prikaza laktifernog sustava pomoću kontrasta koji se injicira u kanalić. Indicirana je u obradi krvavog iscjetka i suspektnih nalaza citoloških eksprimata. Nakon toga ponovi se galaktogram gdje se potom prikažu, ukoliko postoje, defekti punjenja kontrasta u mliječnim kanalima. (19)

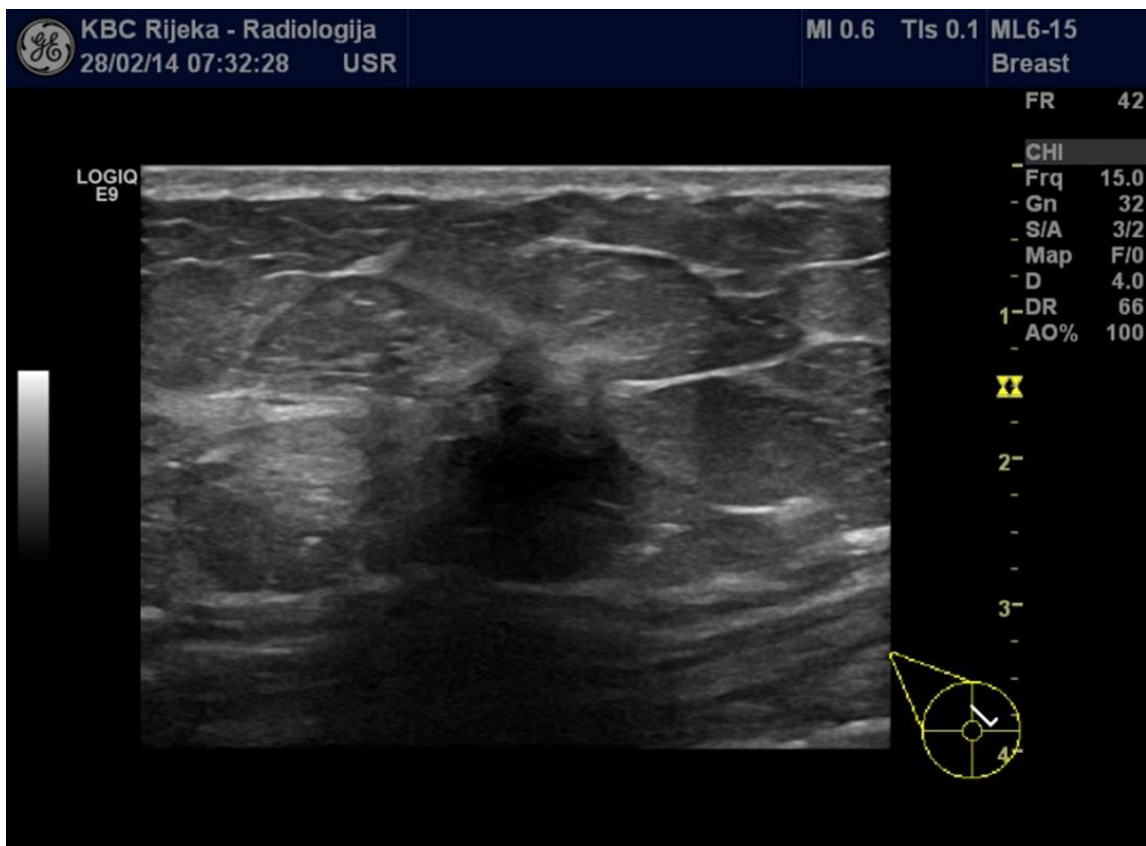
3.6.2 ULTRAZVUK

Ultrazvuk je mehanički val iznad praga čujnosti ljudskog uha, a u medicinskoj dijagnostici i terapiji koriste se frekvencije 2-15 MHz. Ujedno je dijagnostička metoda koja se temelji na emisiji mehaničkih valova. Za analizu tkiva dojke koriste se linearne sonde raspona 7-15 MHz. Ako su dojke manje ili lezije površnije mogu se koristiti 5-17 MHz. S obzirom na to da ne koristi ionizirajuće zračenje ultrazvuk je metoda izbora za mlađe žene s većom gustoćom žljezdanog tkiva, trudnica i dojilja. (19,53)

Ultrazvukom postižem prikaz pojedinih organa u realnom vremenu, pa tako i kod bolesti dojke gdje je omogućen prikaz u mnoštvu ravnina. Dostupne su nam lezije i anatomske prostori koji mamografski nisu vidljivi. Sa CD možemo dobiti uvid u fiziološki ili patološki protok u krvnim žilama, što je bitno za dijagnostiku prokrvljenosti lezija. Bitna karika u intervencijskoj radiologiji je ultrazvuk kojim se vode različiti postupci, od kojih i perkutana biopsija. (54,55)

Česta indikacija za ultrazvuk je nadopuna mamografskog nalaza za diferencijaciju između solidnih i cističnih palpabilnih ili mamografski (ne)vidljivih lezija. Također, bolja je metoda od mamografije za prikaz i detekciju aksilarnih limfnih čvorova što čini sastavni dio svakog ultrazvučnog pregleda.

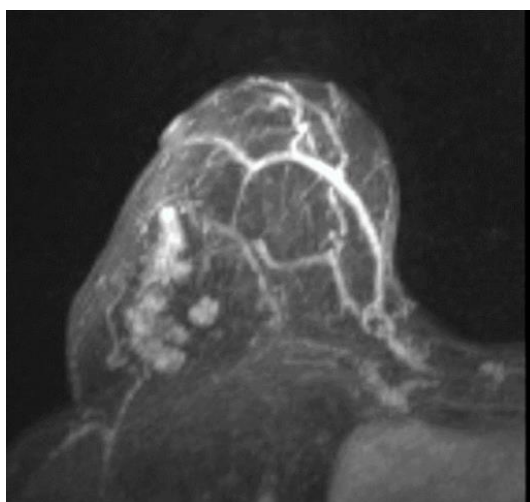
Vrši se i preoperativna analiza, a nalaz je bitan za moguću kiruršku, radijacijsku ili sistemsku terapiju. Ultrazvučni nalaz ovisan je o operateru koji će opisati leziju i klasificirati prema BI-RADS klasifikaciji. Ultrazvuk je metoda izbora za izvođenje biopsija ili markaciju lezija koje su ultrazvučno detektabilne. Indikacije za ultrazvuk dojki su: palpabilna kvržica, aksilarna adenopatija, inicijalna pretraga kod žena mlađih od 40 godina ili trudnica, suspektne lezije na mamografiji ili MR, suspektna promjena bradavice, inverzija bradavice, retrakcija kože, inflamacija dojke, abnormalnosti kirurškog ožiljka ili implantata, probir visokorizičnih ako MR nije učinjen, vođenje perkutanih intervencija i praćenje učinka neadjuvatne terapije. Ultrazvukom se maligne lezije prezentiraju hipoehogenošću, unutarnjim kalcifikacijama, sjenama, spikuliranim tvorbama i nepravilnim rubovima.(56-58)



Slika 4. Ultrazvučni prikaz maligne lezije u dojci. Lezija je hipoehogena, nepravilna oblika, spikuliranih rubova te remeti okolni parenhim.

3.6.3 MAGNETSKA REZONANCIJA

Magnetska rezonancija (MR) je visoko osjetljiva metoda za otkrivanje lezija koje nisu vidljive kliničkim ili konvencionalnim radiološkim metodama. Radi se na uređaju od 1,5-3 T uz uporabu posebnih zavojnica visoke rezolucije i intravenskog kontrastnog sredstva (gadolinij). U ovom slučaju pacijentica zauzima položaj na trbuhu. Preporuka je učiniti MR ovisno o fazi ciklusa žene, odnosno od 7. do 14. dana ciklusa (ovulacije). Koristi se za probir asimptomatskih žena visokog rizika za razvoj karcinoma dojke (pacijentice s BRCA 1, BRCA 2 ili TP53 mutacijom i višestruko opterećenom obiteljskom anamnezom karcinoma dojke i/ili ovarija). Magnetska rezonancija je indicirana za monitoriranje učinka neoadjuvatne kemoterapije, procjeni proširenosti bolesti, procjeni veličine, multicentričnosti, multifokalnosti ili bilateranosti tumora i otkrivanju ostataka tumora ili recidiva nakon odstranjenja istoga s patološkim nalazom pozitivnoga ruba. Metoda je izbora za analizu integriteta silikonskih umetaka kada nije potrebna aplikacija intravenskog kontrastnog sredstva. Magnetskom rezonancijom maligni tumori se prikazuju kao masa spikuliranih rubova, heterogenog unutarnjeg signala ili pak kao areali patološkog bojanja kontrastom koji ne zadovoljavaju kriterij mase.(19,57,59-62)



Slika 5. Prikaz maligne lezije dojke magnetskom rezonancijom. Areal patološke postkontrastne imbibicije. Patohistološki nalaz ukazao je na invazivni lobularni karcinom.

3.7 PERKUTANA BIOPSIJA DOJKE

Perkutana biopsija osnovna je metoda u dijagnostici sumnjivih lezija dojke. Temeljni cilj perkutane biopsije (engl., *core needle biopsy* (CNB)) je da se vidljiva ili suspektna lezija nađena radiološkim metodama ili fizikalnim pregledom pošalje na patohistološku analizu kako bi došli do konačne dijagnoze, ali i da izbjegnemo kirurški zahvat moguće benigne lezije i ne izložimo pacijenticu većem stresnom čimbeniku.(63) Njome možemo dokazati benigne i maligne lezije, a ujedno je alternativa kirurškom pristupu, što pridonosi smanjenju morbiditeta od otvorenih kirurških biopsija i komplikacija opće anestezije.

Nije zanemariv niti ekonomski aspekt s obzirom na to da se izbjegava hospitalizacija te nisu potrebna bolovanja. Najčešće se koristi u preoperativnoj dijagnostici. (64) Biopsija je sigurna i isplativa ne-kirurška metoda za dijagnozu suspektnih lezija dojki, za donošenje adekvatne odluke o daljnjem liječenju i praćenju. Prema preporukama EUSOMA (engl., *European Society of Breast Cancer Specialists*) 90 % žena sa invazivnim ili DCIS treba prije operacije imati patohistološki potvrđenu dijagnozu perkutanom biopsijom. Biopsiji prethodi slikovna dijagnostika, gdje se u smjernicama navodi indikacija za biopsiju kod opisanih slikovnim metoda lezija BI-RADS 4 ili 5. (2) Perkutana biopsija u nekim slučajevima ne može dati konačnu dijagnozu, što se događa u malom postotku kod B3 lezija kao npr., ADH, filoides tumor, papilarna lezija, lobularna lezija i radijalni ožiljak, te se nastoji kirurški ukloniti takve lezije gdje se onda pokaže varijabilnost ka invazivnom karcinomu ili DCIS. (65) Za mamografski vidljive abnormalnosti, CNB kao manje invazivna metoda, u potpunosti je zamijenila primarnu kiruršku eksciziju. Ultrazvučno vođena CNB u stalnom je porastu primjene, te omogućava prikaz lokalizacije lezije u realnom vremenu i moguće označavanje mjesta lezije za potrebne buduće post biopsijske radnje. Perkutanu biopsiju vođenu slikovnim metodama možemo raditi i kod palpabilnih i nepalpabilnih lezija. Od slikovnih tehnika koje se mogu koristiti za vođenje biopsije su UZV, MR, mamografija, CT. (66)

3.7.1 VRSTE BIOPSIJA

Vrste biopsija koje možemo raditi su tankoiglena (FNA), širokoiglena (CNB), vakumski asistirana biopsija (VABB), kirurška i skin punch biopsija. Punkcijom tankom iglom (FNA, engl., *fine needle aspiration*) dobivamo citološki nalaz gdje se radi sa tanjom iglom (27-18 G). Dajemo joj prednost kod analize cističnih promjena i suspektnih aksilarnih limfnih čvorova. Osjetljivost dijagnoze karcinoma je niža nego kod CNB svega 74 %, dok je specifičnost 96 %.

(67)



Slika 6. Prikaz igle širine 22 G

Za patohistološki uzorak može se koristiti i VABB pod vođenjem svih dostupnih slikovnih tehnika koja koristi igle od 12-7 G, gdje se nakon lokalno ubrizganog anestetika kroz malu inciziju kože, igla uvodi priključena na vakuumski uređaj i uzima više uzoraka tkiva bez pomicanja igle. Najtočnija metoda za potvrđivanje ili isključivanje malignosti je analiza dobivenog uzorka tkiva.



Slika 7. Prikaz igle širine 9 G

Kirurška biopsija danas se sve manje koristi za postavljanje dijagnoze, iznimno u slučajevima nemoguće CNB ili diskordance patološkog i radiološkog nalaza. (68) Kirurški se može odstraniti cijela lezija (ekscizijska biopsija) kada je rezultat CNB atipičan ili dio lezije (incizijska biopsija) kada se mora potvrditi dijagnoza velike lezije koja se podvrgava neoadjuvatnoj terapiji. Punch biopsija kože koristi se u razlikovanju benignih i malignih lezija kože, u slučajevima Pagetove bolesti, promjena kože kod invazivnog ili inflamatornog karcinoma. (69)

Osim izvođenja same biopsije, radiolog mora procijeniti ev. potrebu dodatnih mjera, poput postavljanja tkivnog markera, odnosno izabrati biopsijsku metodu izbora za svakog pojedinog pacijenta u korelaciji s radiološkim nalazom. Postavljanje markera omogućava daljnje radiološko praćenje lezija, odnosno lokalizaciju biopsirane ili nepalpabilne lezije i potrebe za daljnjim terapijskim mjerama. (70)

Analiza aksilarnih limfnih čvorova može biti izvršena CNB ili FNA. Smjernice prikazuju biopsiju limfnih čvorova kod svih BI-RADS 4 ili 5, dok se metoda temelji na multidisciplinarnoj odluci pojedine ustanove. Bitan je dio preoperativnog pristupa u pacijenta sa novo dijagnosticiranim invazivnim karcinomom, jer time dobivamo moguću informaciju o proširenju koji će pomoći da izbjegnemo druge procedure. Komplikacije su nešto češće nego kod biopsije dojke i nakon biopsije može se postaviti marker za kasnije praćenje. (71)

3.8 ULTRAZVUČNO VOĐENA ŠIROKOIGLENA BIOPSIJA

Ultrazvuk je metoda izbora za nadzor vođenja biopsija jer je jednostavna, najbrža i najmanje štetna za pacijente. Ovisan je o izvođaču, te može vidjeti leziju u danom trenutku, njezinu pomičnost, lokalizaciju i vezu s okolnim strukturama. Nježnost i lagani pritisak sonde sa određenom pozicijom pacijenta (ruka relaksirana i flektirana iznad glave) ključni su za kvalitetni prikaz lezije. Ako je lezija locirana u medijalnim kvadrantima dojke, poželjan je supinacijski položaj, dok za lateralno smještene lezije i aksilu je nužan kontralateralni bočni položaj. No, lezije koje se ne vide dobro pod UZV mogu se voditi mamografijom, CT ili MR uređajem. Biopsijska metoda slobodnih ruku (*free-hand*) bez vođenja slikovnim metodama može se raditi samo kod velikih palpabilnih lezija, dok se kod manje vidljivih ili pipljivih lezija preporuča biopsija vođena nekom od slikovnih metoda, tako da biopsija slobodnih ruku ne može biti preporučena dokle god su slikovne tehnike omogućene. (66, 72-74)

Osim ne izlaganja pacijenta nepotrebnom zračenju i igle u realnom vremenu, prednosti su jeftinija oprema, mogući pristup teško dostupnim mjestima poput aksile ili bradavice, biopsija multiplih lezija u jednoj provedbi, dojka nije komprimirana, lakši je pristup za radiologa i pacijent je više opušten. Mamografijom vođena biopsija metoda je izbora za lezije koje se ne vide dobro na UZV. Najveći broj takvih lezija ima suspektne kalcifikacije, poremećaje arhitekture tkiva ili su male veličine. Mamografski vođene biopsije su teže provedive, duže traju i tehnički su zahtjevnije. Ujedno, pacijentica je izložena ionizirajućem zračenju i neudobnom položaju s kompresijom dojke i djelomičnom boli. Magnetskom rezonancijom vođena biopsija traje puno duže nego ultrazvučna, što znači da je potrebna još veća suradljivost pacijenta. Ponajprije zbog zavojnica, operateru su lezije teže dostupne i nemamo prikaz igle u realnom vremenu što znači da teže dolazimo do prave dijagnoze. (2,66,72, 75)

3.8.1 INDIKACIJE

Perkutana biopsija indicirana je kod svih nađenih suspektnih lezija bilo mamografski, ultrazvučno ili kliničkim pregledom. Sumirane indikacije za izvođenje CNB su lezije koje su se na prethodnim slikovnim metodama (mamografija, UZV ili MR) klasificirale kao BI-RADS 5 , BI-RADS 4 ili BI-RADS 3 (višerizični za karcinom dojke, psihološki faktori, trudnoća). Svaku fokalnu masu ili drugu fokalnu leziju kod žena mlađih od 25 godina i one koje ne pokazuju benigne znakove na ultrazvuku trebalo bi indicirati CNB. Distorzija parenhima može biti prvi znak malignosti, što zahtijeva dodatnu obradu, prvenstveno ultrazvuk te ukoliko je lezija detektabilna, onda i UZV vođenu CNB. Ukoliko se lezija ne prikazuje na UZV, tkivno uzorkovanje ostvaruje se pod kontrolom mamografskog uređaja. Sve suspektne kalcifikacije potrebno je biopsirati iglom širokog lumena. (66,76-78)

3.8.2 KONTRAINDIKACIJE

Jedine apsolutne kontraindikacije su odbijanje intervencije i lezija koja se ne vidi na prisutnom UZV. Antikoagulacijska terapija predstavlja izazov u mnogim terapijskim mjerama, no u ovom slučaju potrebna je pre/postoperativna analiza parametara. Krvarenje je tijekom procesa pod kontrolom, te se u zamjenu za CNB može napraviti FNA. Kako bi smanjili rizik od krvarenja na najmanju moguću mjeru, radi se paleta kod pacijenata sa osobnom ili obiteljskom anamnezom antikoagulacijske terapije. Trebalo bi izbjegavati ovakve zahvate kod ljudi kojima INR iznosi više od 2. Varfarin bi se trebao isključiti nekoliko dana prije i nastaviti 12 h nakon zahvata. Oni koji ne mogu biti bez terapije, zahtijeva se korištenje heparina. Niska ili visoka doza acetilsalicilne kiseline ne mora biti isključena, no klopidogrel se isto treba prestati koristiti nekoliko dana prije i odmah nakon zahvata nastaviti. Iznimnu teškoću u izvođenju biopsije pokazuju pacijenti zbog problema u suradnji, kao i pacijenti s psihijatrijskim poremećajima jer je tada učinkovitost biopsije upitna. Od ostalih kontraindikacija valja spomenuti vrlo površne lezije i lezije blizu umetaka. (64, 66, 68, 72)

3.8.3 KOMPLIKACIJE

Najčešće se javlja malena bolnost u području biopsije, a rijetke komplikacije koje se mogu pojaviti su hematoma ili infekcija. Ukoliko postoji veća bolnost liječimo primjenom paracetamola, a moguće infekcije antibioticima. Postoji niži rizik (0,1 %) dobivanja infekcije, koju možemo spriječiti adekvatnom manipulacijom sterilnim priborom i prostorom. Povećanjem veličine igle povećava se rizik od krvarenja, no to sprječavamo prebiopsijskim laboratorijskim nalazima, manualnom kompresijom 5-10 minuta nakon biopsije i pravilnim izbjegavanjem krvnih žila pri korištenju CD metode. Pseudoaneurizma je rijetka komplikacija koja se može javiti kod CNB ili VABB. Prednost pri kirurškim biopsijama je ta što je manja vjerojatnost od težih komplikacija sa ili bez opće anestezije. U dvije od 1644 biopsija zapaženo je mehaničko raspršivanje malignih stanica. Pojava fistula, pneumotoraksa ili apscesa je izuzetno rijetka. Biopsije bi se trebale izbjegavati u perimenstrualnom periodu, zbog veće osjetljivosti tkiva. Hitnoće kao što su alergijske reakcije nakon primjene lokalnog anestetika u roku od 30 minuta ili smetnje s disanjem, kožne promjene, mučnina, svrbež pa sve do anafilaktoidnih reakcija rijetko nastaju. (64,66,68,72)

3.8.4 PRIPREMA PACIJENTA

Planiranje procedure uključuje točno definiranje lokalizacije lezije, buduće ishode, komplikacije, objašnjenje koraka pacijentu i potpisivanje informiranog pristanka. Zbog niskog rizika od komplikacija i malenog broja kontraindikacija nisu potrebna nikakva laboratorijska testiranja niti profilaktička antibiotska terapija, no bitno je postupak provoditi u sterilnim uvjetima. Prostorija u kojoj se postupak odvija mora biti adekvatne svjetlosti i obje strane kreveta moraju biti pristupačne kako bi operateri mogli kvalitetno izvesti biopsiju i imali pristup svim regijama dojke ili aksile. (79)

3.8.5 INFORMIRANI PRISTANAK

Prije same izvedbe biopsije, potrebno je pacijenta informirati o razlozima provedbe biopsije. Mora ispuniti informirani pristanak kojim se dobiva uvid u tehnici i instrumentima kojima će se raditi i kako će teći biopsija, zatim o mogućim nuspojavama i komplikacijama. Trebali bi izbjegavati komplicirane medicinske izraze, te izreći sve na pacijentu razumljiv način kao i u ostalim granama medicine. Ukoliko se mora postaviti tkivni marker trebamo objasniti zbog čega. Pristupamo na način kako bi pacijentu smanjili stres i anksioznost prilikom zahvata, te kako bismo imali što bolje rezultate. Pacijent ne bi trebao osjećati bol niti nelagodu uzrokovanu biopsijom. (80) Svaki informirani pristanak u Kliničkom bolničkom centru (KBC) Rijeka sadrži naziv i opis postupka, dobrobiti i rizike biopsije i moguće druge procedure koje bi se mogle napraviti.

 KLINIČKI BOLNIČKI CENTAR RIJEKA	SUGLASNOST ZA VISOKORIZIČNI POSTUPAK ŠIROKOIGLENA BIOPSIJA LEZIJE U DOJCI	Broj: KRAD-OB (
		Stranica: 1 o

Pisana obavijest o preporučenom visokorizičnom dijagnostičkom odnosno terapijskom postupku

Sukladno zakonskim obvezama*, liječnik specijalist _____

(ime i prezime specijalista) obavijestio je mene, _____,

(ime i prezime pacijenta, datum rođenja) o dijagnostičkom odnosno terapijskom postupku te određenim **rizicima i mogućim komplikacijama** koje mogu nastati tijekom i nakon izvođenja istog.

Naziv i opis postupka: Širokoiglena biopsija je postupak uzorkovanja tkiva lezije u dojci. Ovim postupkom se ne uklanja cijela tvorba, već se uzimaju komadići tkiva temeljem kojeg patolog postavlja dijagnozu. Postupak se odvija pod kontrolom ultrazvuka, u sterilnim uvjetima, a radiolog ima stalni uvid u položaj igle u odnosu na leziju. Medicinska sestra tijekom postupka asistira radiologu i aktivno sudjeluje pri biopsiji. Prije početka biopsije, tankom iglom će se u područje dojke oko lezije uštrcati lokalni anestetik što znači da je postupak za Vas bezbolan, no cijelo vrijeme postupka ćete biti svjesni i osjećati da se na dojci nešto radi. Na mjestu ulaska igle u dojku napraviti će se uski rez koji ne zahtijeva kirurški šav. Kroz učinjenu inciziju (rez) uvodi se igla te Vas upozoravamo na jači zvuk prilikom kojeg se vrši uzimanje tkiva. Ovaj se postupak ponavlja dok se ne dobiju 4 adekvatna uzorka tkiva. Kompresivni zavoj možete skinuti 48 h nakon biopsije.

Ishod biopsije može biti: uredan nalaz, benigna ili maligna lezija. U manje od 10% slučajeva dijagnoza se ne može postaviti. Nalaz se podiže u ultrazvučnoj ambulanti Kliničkog zavoda za radiologiju.

Dobrobiti: Promjene u dojci koje se otkriju tijekom kliničkog pregleda ili samopregleda, mamografski ili ultrazvučno ponekad se moraju histološki evaluirati, poglavito ako nalaz ukazuje na malignu leziju za koju je neophodna prije operacijska histološka evaluacija.

Rizici: U rijetkim slučajevima dolazi do krvarenja u dojci koja se zaustave nakon 10 minuta kompresije. Infekcije i jaki bolovi su izuzetno rijetki. Nakon postupka, ukoliko osjećate bol, možete uzeti sredstvo protiv boli.

Zamjenski postupci: Ne postoji zahvat koji u potpunosti može zamijeniti ovu vrstu pretrage.

Slika 8. Informirani pristanak KBC Rijeka

Napomena: Ukoliko postoji od ranije poznat poremećaj krvarenja za koji znate, ukoliko uzimate lijekove protiv zgrušavanja krvi, ako postoji alergija na neki od lijekova protiv boli i anestezije ili pak ako ste trudni, dužni ste o tome izvijestiti liječnika prije samog zahvata.

Potpis odgovornog specijaliste radiologa za obavljanje postupka:

Izjava pacijenta

Svojem potpisom potvrđujem da sam detaljno upoznat/a s koristima i rizicima postupka, s drugim dijagnostičkim odnosno terapijskim mogućnostima, da sam razumio/la pročitano te da sam mogao/la postaviti pitanja liječniku u svrhu razjašnjavanja nejasnoća. Istim potpisom potvrđujem da shvaćam i prihvaćam da, ukoliko se u tijeku visokorizičnog postupka (operativnog zahvata) odnosno ostalih invazivnih postupaka ukažu novi neočekivani momenti, isti mogu tijekom zahvata promijeniti i zahvat može završiti na način različit od ranije mi objašnjenog, a razlozi istoga će mi nakon zahvata biti objašnjeni.

Datum: _____

Potpis pacijenta ili njegovog zakonskog zastupnika ili skrbnika : _____

* U skladu čl. 6, 8, 9 i 16. Zakona o zaštiti prava pacijenata (NN 169/04, NN 37/08), čl. 22. Zakona o zdravstvenoj zaštiti (NN 150/08), članka 19. Zakona o liječništvu (NN 121/03, NN 117/08), Pravilnika o obrascu suglasnosti te obrascu izjave o odbijanju pojedinog dijagnostičkog, odnosno terapijskog postupka (NN 10/08)

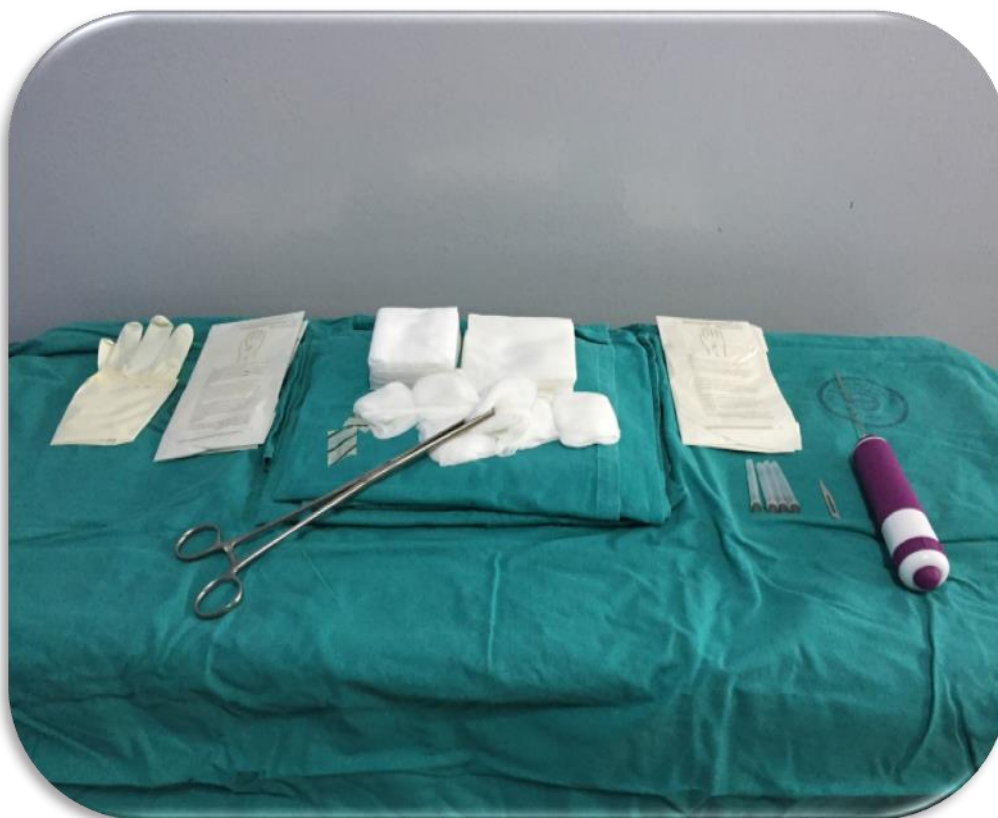Slika 9. Informirani pristanak KBC Rijeka

3.8.6 PROVEDBA BIOPSIJE

Pacijent je pri svijesti, obično leži na leđima sa ipsilateralnom rukom iznad glave ili u bočno ležećem položaju ovisno o lokalizaciji lezije u dojci. Ako se lezija nalazi u vanjskim kvadrantima preporuča se pristup sa ipsilateralne strane, dok kod unutarnjih kvadranta je moguć i kontralateralni pristup. (72)

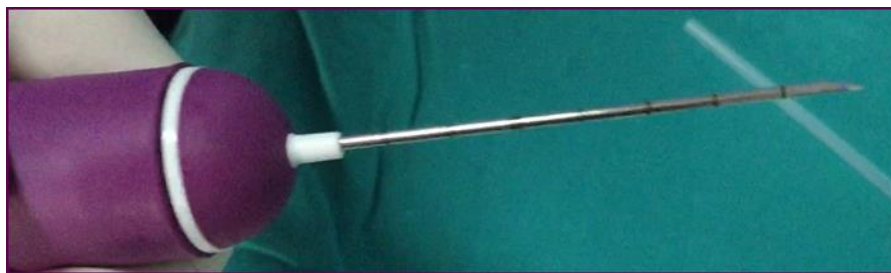Sterilan pribor i materijale nužno je pripremiti na pomičan stol. Pribor se sastoji od iglenog pištolja koji se (polu)automatski otpušta u leziju. Pri uzimanju mora se provjeriti iglu u dva pogleda, poprečnom i longitudinalnom. Operater mora raditi u sterilnim uvjetima, te tako stavlja sterilne rukavice. Kako bi se pacijentice adekvatno informirale i pripremile te da ne bi došlo do tehničkih problema, preporuča se demonstracija zvuka uzimanja uzorka prije same intervencije.

(66)



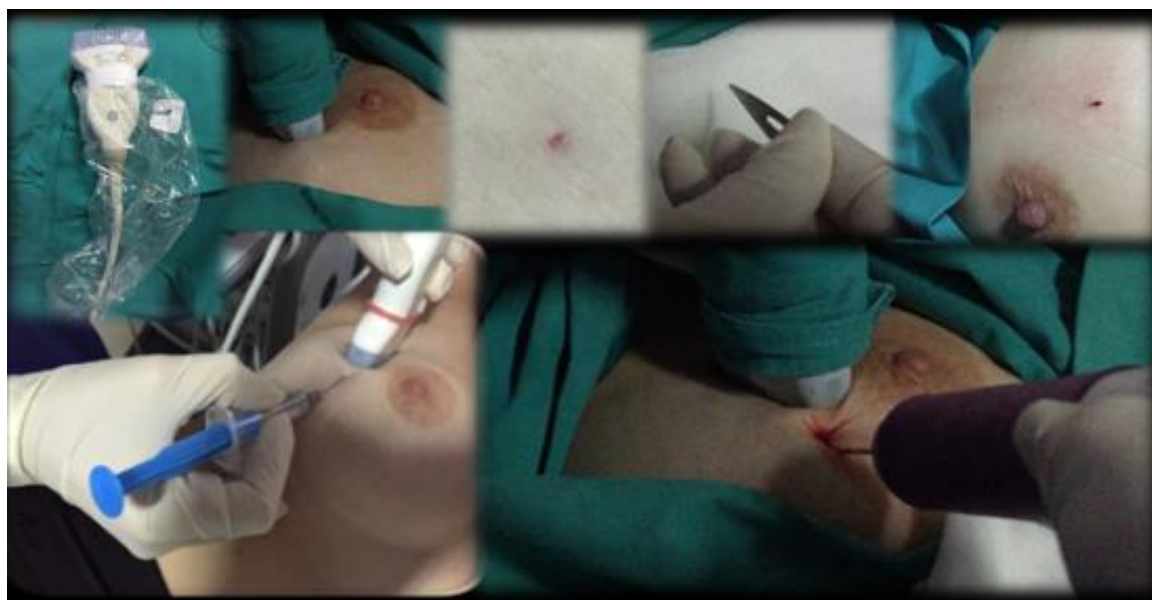Slika 10. Sterilan pribor i materijale nužno je pripremiti na pomičan stol koji sadrži pištolj 14G lokalni anestetik (Xylocain), sterilne komprese, skalpel N°11, sterilne rukavice i sterilni gel ili glicerol

Proces CNB traje do 15 min ovisno o tipu igle koja se koristi, broju uzoraka tkiva koji se moraju uzeti, mjestu lezije, suradljivosti pacijenta, ali i iskustvu izvođača. Široko iglena biopsija zahtijeva uzimanje multiplih uzoraka, nekad i veći uzorak tkiva, ali u manjim veličinama. Tijekom biopsije uzorak tkiva uzima se iglom 16-12 G (14 G-zlatni standard) varijabilne dužine od 10-23 mm (2,2 cm zlatni standard). To je minimalno invazivna metoda čiji su uzorci dovoljni za dobiti dijagnozu lezija. Ultrazvukom vođena CNB biopsija odrađuje se u lokalnoj anesteziji. Potrebno je sterilno očistiti kožu i supkutano primijeniti 5-10 ml 1 % lidokaina bez vazokonstriktora ili 3-5 ml 2 % lidokaina koncentriranog u 5 ml destilirane vode.(2,66,72,73)



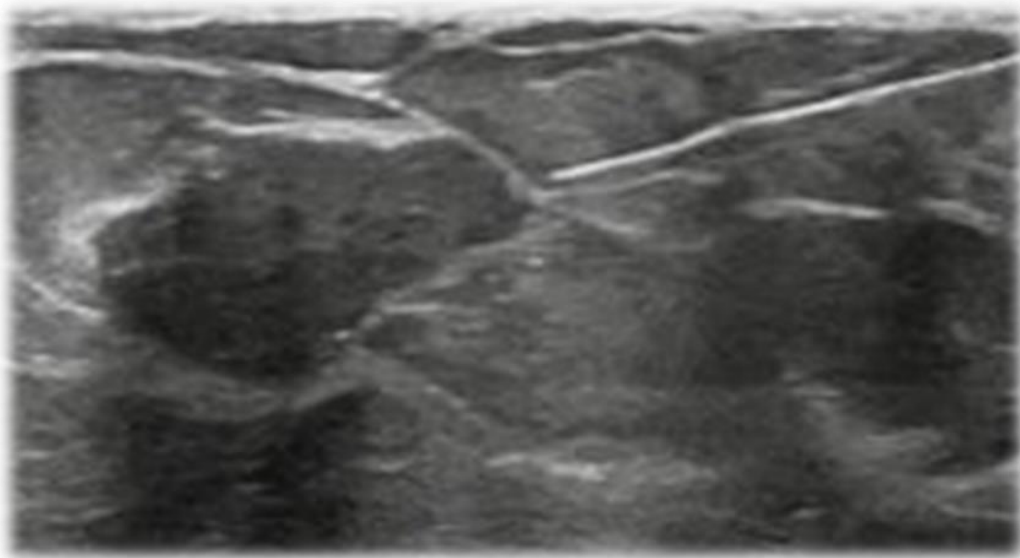
Slika 11. Prikaz igle širine 14 G

Kada smo leziju locirali UZV, jedna ruka drži iglu, a druga ruka sondu. Cijela kontrola nad pozicijom igle je u realnom vremenu, što je i ujedno glavna prednost UZV vođene CNB. Mjesto pozicije igle je periferni rub igle gdje je igla 2-3 cm dalje od sonde i paralelna s prsima što omogućava bolji ultrazvučni prikaz. Izbjegava se pristup kroz bradavicu. Jedino kod dubljih i centralnih površnih lezija može se koristiti kosi pristup. Pri ruci potrebno je imati i sterilne gaze u slučaju većeg krvarenja i potrebne kompresije. Nakon što je igla, pričvršćena na automatski uređaj, uvedena kroz malu inciziju kože i tada ulazi mali dio zraka te to vidimo kao hiperehogenu liniju od nekoliko milimetara.

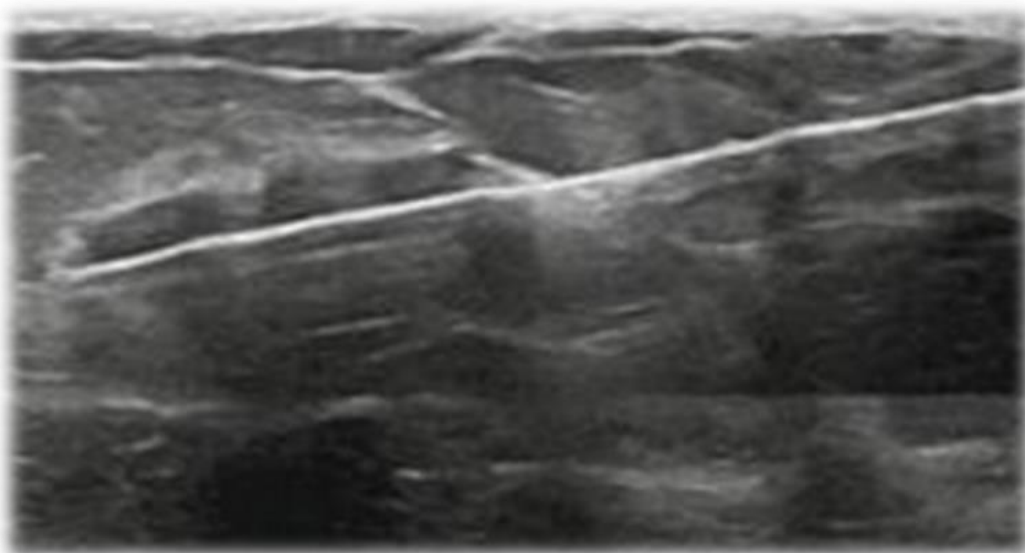


Slika 12. Prikaz UZV vođene CNB. Od UZV lociranja lezije, primjene lokalnog anestetika, male incizije kože do uvođenja igle

Kada je igla potvrđena na ekranu na mjestu lezije, višekratno se iz iste lezije, uzima 3-6 uzoraka tkiva (cilindara). Uzimaju se sa različite lokacije lezije, obično po brojevima sata 3, 6, 9 i 12 h i iz centralnog dijela lezije.

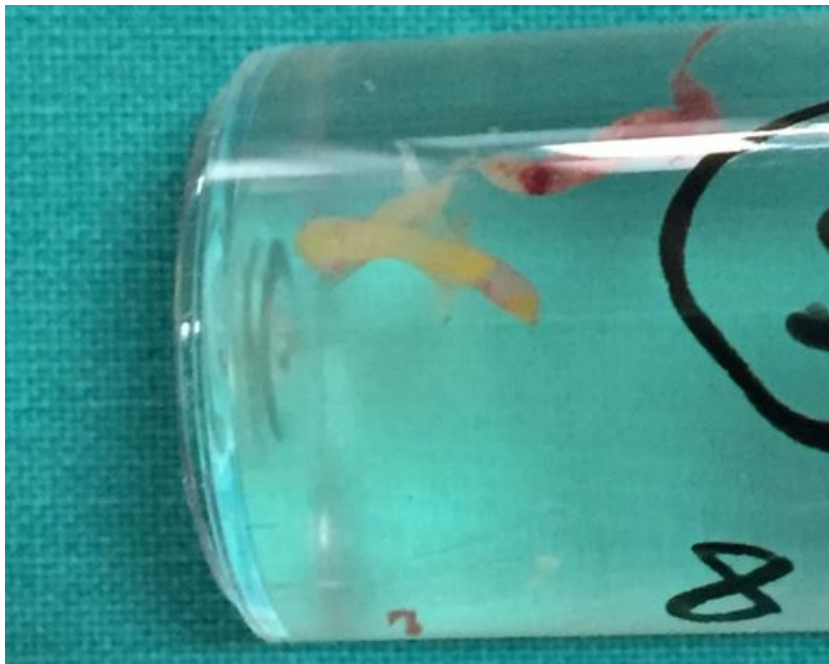

Slika 13. Ultrazvučni prikaz igle na mjestu lezije u realnom vremenu



Slika 14. Ultrazvučni prikaz uzimanja cilindara iz lezije u realnom vremenu

Uzorak tkiva odmah se stavlja u posudu sa 10 % neutralnim puferiranim formalinom. Posude sa uzorcima treba označiti (ime, prezime, godina rođenja), te se odnose na Zavod za patologiju. Uzorke sa različitih mjesta potrebno je staviti odvojeno. Nakon provedene biopsije pacijent ostaje u opservaciji 15-60 minuta. Otpušta se sa danim savjetima o mogućoj boli ili krvarenju. Nakon zahvata pacijentica se može vratiti normalnim aktivnostima već sljedećeg dana, no trebalo bi izbjegavati dužu i težu aktivnost nekoliko dana.(2,64,66,72-80)



Slika 15. Prikaz cilindra u posudi spremno za PHD analizu

3.9 PATOHISTOLOŠKI NALAZ

Patolog treba primiti radiološki nalaz s opisom lezija koje su punktirane ili bioptirane. Za pravilnu interpretaciju biopsije širokom iglom uputnica za PHD treba sadržavati kliničke podatke, radiološki nalaz s detaljnim opisom lezije, mjesto biopsije i broj uzoraka tkiva. Nakon analize tkiva, može se odrediti veličina, histološki tip lezije (struktura tkiva i odnos stanica), biološki markeri, niska lažno negativna korelacija i visoki postotak točnog postupanja. (46) U istraživanju iz 2012.godine u KBC Zagreb došli su do zaključka da od 229 bioptiranih lezija su nađena 4 lažno negativna nalaza, što znači da je točnost biopsije bila 98,3%. (81) Tada su otkrivene 143 benignih, 21 graničnih i 65 malignih lezija. U 2% slučajeva široko iglene biopsije, iako je manja učestalost u odnosu na ostale metode, dolazi do lažno negativnih rezultata zbog grešaka prilikom uzimanja lezije (krvarenja ili pomicanja lezije tijekom otpuštanja igle), izostanak kontrole nakon biopsije benignog nalaza ili histološke heterogenosti lezija što dovodi do najveće važnosti kvalitetno obavljenog zahvata, a to je radiološka i PHD korelacija, gdje nalaz patologa i radiologa ne smije odstupati. U slučaju ne korelacije ponoviti ćemo biopsiju ili zatražiti kiruršku biopsiju. (81)

Za standardizaciju histoloških nalaza iglene biopsije engl. *The European Working Group for Breast Screening Pathology* predlaže upotrebu sustava "B skupina" u izvještavanju nalaza koji ne predstavlja patohistološku klasifikaciju, nego način procjene PHD statusa kojim se i bez postavljanja konačne dijagnoze može odlučiti o daljnjim postupcima. Sustav čini 5 skupina koje su označene kao B1, B2, B3, B4 i B5, s tim da se B5 dalje dijeli na a, b, c i d podskupinu. Tako se većina uzoraka može odmah kategorizirati kao normalni, benigni ili maligni. (46)

Postoje nekoliko scenarija radiološko-patološke korelacije. (66)

Tablica 2. Radiološko-patološka korelacija nakon provedene CNB (66)

KORELACIJA	RADIOLOŠKI	PHD	DALJNJE MJERE
MALIGNA LEZIJA	BI-RADS 4 ili 5	B4 ili B5	KLINIČKA EVALUACIJA, DALJNJE LIJEČENJE
<u>DISKORKODANTNA</u> MALIGNA LEZIJA	BI-RADS 2 ili 3	B4 ili B5	KLINIČKA EVALUACIJA, DALJNJE LIJEČENJE
GRANIČNE LEZIJE	ADH, radijalni ožiljak, lobularne i papilarne lezije	B3	KIRURŠKI ODSTRANITI
<u>DISKORKODANTNA</u> BENIGNA LEZIJA	BI-RADS 4C ili 5	B1 ili B2	PONOVITI RADIOLOŠKU PRETRAGU I BIOPSIJU, KIRURŠKI ODSTRANITI
BENIGNA LEZIJA	BI-RADS 2, 3, 4A ili 4B	B1 ili B2	PONOVITI RADIOLOŠKU PRETRAGU ZA ŠEST MJESECI

Sumnja na karcinom dojke, zahtijeva multidisciplinarni pristup nekoliko specijalnosti, od radiologa, kirurga, patologa, a kada je dijagnoza potvrđena i onkologa. Ako se potvrdi malignost patohistološkim nalazom nakon provedene biopsije, prije početka liječenja treba odrediti preciznu lokalizaciju, veličinu, multifokalnost, rubove lezije, histološki gradus tumora i status hormonskih receptora; ER, PR, HER-2 i Ki-67. To je ključni nalaz za daljnje prognostičke i terapijske mjere. Lezije ovisno o statusu receptora ili TNM klasifikaciji podvrgavaju se daljnjim mjerama liječenja (kirurškim, kemoterapiji ili radioterapiji). Ako se ne dokaže invazivnost nisu potrebne daljnje radiološke pretrage izvan iste regije. (46,66,84) Biopsiju limfnog čvora čuvara (*sentinel*) nužno je napraviti kod onih pacijentica sa nađenim invazivnim karcinomom ili u rekurentnih nakon ekscizije DCIS. (85)

4. RASPRAVA

Značaj u dijagnostici karcinoma dojke pokazuje rutinski samopregled dojke ili odaziv mamografiji u sklopu NPP, te se tako lezije dojke mogu vidjeti i prije nego budu simptomatske. (46) Nakon suspektnog mamografskog nalaza indiciramo biopsiju lezije i dobijemo adekvatan patohistološki nalaz, gdje ćemo biti bliže ka dijagnozi. Kirurška ekscizija uklanja veći i sumnjivi dio tkiva dojke pri otvorenom pristupu u općoj ili lokalnoj anesteziji, a rana biva zatvorena šavima. Kod širokoiglene biopsije uklanja se manji i sumnjivi dio tkiva dojke u cijelosti kroz malu inciziju kože i ostavlja minimalan ožiljak. Metoda CNB je manje invazivna u odnosu na kiruršku eksciziju. Koristi široku iglu od 14 G i uzima minimalno 4 cilindra tkiva pod kontrolom ultrazvuka kako bi lokalizirali leziju pri izvođenju zahvata. Zahvat traje kraće i pacijentica se otpušta isti dan kući uz napomene. (86) Širokoiglena biopsija je najčešće korištena biopsijska metoda, pa je bitno naglasiti njezinu točnost i moguće štetnosti, no nije u potpunosti zamijenila kiruršku eksciziju, već se teži tome zbog toga što je pri kirurškom pristupu duže bolničko liječenje, veći ekonomski trošak i veća incidencija komplikacija. Kako se uzima dio suspektnog tkiva moguće je dobiti lažno negativne rezultate, no njezina osjetljivost iznosi 97-98 %. (87) Da bi metoda bila vrijedna, učestalost lažno negativnih rezultata mora biti minimalna. Tehnika slobodnih ruku ima nižu osjetljivost nego kod vođenja slikovnom tehnikom. Kod kirurške ekscizije povećani je rizik od komplikacija, kao što su krvarenje ili infekcija, dok izvođenjem CNB stopa komplikacija iznosi < 1,5 %. Tankoiglena biopsija ima nisku osjetljivost, ovisna je o iskustvu liječnika i često je dobivanje nedovoljne količine stanica za adekvatnu dijagnozu, pa se preporuča za analizu cističnih promjena i suspektnih aksilarnih limfnih čvorova i prednost daje CNB. (3)

5. ZAKLJUČAK

Biopsija širokom iglom predstavlja metodu izbora za analizu palpabilnih i nepalpabilnih lezija u dojci. Osim što je točna, brza, ekonomski prihvatljiva, ujedno je i zlatni standard za patohistološku analizu suspektnih lezija u dojci. Tako se smanjuje udio nepotrebnog stresa i izlaganja operativnim zahvatima, poglavito kod benignih lezija, a kod malignih lezija može se promptno reagirati i započeti s adekvatnim liječenjem. (81) Ultrazvuk je u današnje vrijeme postao neizostavna metoda u dijagnostici patologije dojke. Ultrazvučno vođena, što danas predstavlja zlatni standard, CNB je odmah dostupna, nema ionizirajućeg zračenja i imamo prikaz igle u stvarnosti, time dobivamo sigurnu, efektivnu i relativno jeftinu dijagnostičku metodu. (2) Osim pod vodstvom ultrazvuka, može biti vođena i drugim slikovnim metodama. Bitno je svesti na minimum lažno negativne rezultate, a tehnički kvalitetno izvesti zahvat i učiniti usporedbu radiološkog i patohistološkog nalaza. Širokoiglena biopsija je dovoljno vrijedna i dostatna metoda za točnu dijagnozu. (81) Brojne su prednosti ultrazvučno provedene CNB, od evaluacije tumorske građe i hormonskih receptora, gledanja u realnom vremenu, mogućnosti pristupanja svim dijelovima dojke, odsutnosti zračenja, niskoj incidenciji komplikacija, potrebno je kratko vrijeme za provedbu pa sve do izrazito jeftinije metode u odnosu na kirurški pristup. Neki nedostaci koji se mogu zabilježiti su vezani za pacijenta, kao što su nesuradljivost, antikoagulantna terapija, alergija na anestetik i ponajprije je bitna edukacija i iskustvo operatera. (72) Komplikacije su rijetke, te se mogu javiti bol, hematoma i rijetko pneumotoraks i infekcije. Biopsiranim tkivima možemo procijeniti strukturu tkiva i odnos između stanica, odnosno patohistološki može se uvidjeti patologija dojke i razlikovati invazivni od neinvazivnog karcinoma, te napraviti imunohistokemijski status receptora. (66) Iako su dijagnostika i liječenje napredovali, potrebni su redoviti odazivi mamografskim pregledima kako bi na vrijeme vidjeli promjene tkiva dojke i započeli s adekvatnim dijagnostičkim i terapijskim algoritmom. (1)

6. SAŽETAK

Karcinom dojke predstavlja najčešće sjelo karcinoma i vodeći je uzrok smrti u žena. Rizik od karcinoma dojke raste sa dobi. Poznavanje patoloških lezija u dojci od iznimne je važnosti kako bi se moglo što prije započeti s praćenjem ili liječenjem pacijentica. Lezije u dojci mogu se podijeliti na benigne i maligne lezije. Dijagnostiku patologije dojke, nakon sistematske anamneze i fizikalnog pregleda, slijede slikovne metode kojima ćemo pobliže znati o kakvoj se leziji radi. Glavna metoda otkrivanja malignih lezija je mamografija. Naposljetku, odlučiti ćemo se i za moguće citološke i patohistološke metode. Perkutana biopsija osnovna je metoda u dijagnostici sumnjivih lezija dojke. Temeljni cilj perkutane biopsije (engl., *core needle biopsy*, CNB) je da se vidljiva ili suspektna lezija nađena radiološkim metodama ili fizikalnim pregledom pošalje na patohistološku analizu kako bi došli do konačne dijagnoze, ali i da izbjegnemo kirurški zahvat moguće benigne lezije i ne izlažemo pacijenticu većem stresnom čimbeniku. Ultrazvuk je metoda izbora za nadzor vođenja biopsija jer je jednostavna, najbrža i najmanje štetna za pacijente. Jedine apsolutne kontraindikacije su odbijanje intervencije i lezija koja se ne vidi na prisutnom UZV. Najčešće se javlja malena bolnost u području biopsije, a rijetke komplikacije koje se mogu pojaviti su hematoma ili infekcija. U 2 % slučajeva široko iglene biopsije, iako je manja učestalost u odnosu na ostale metode, dolazi do lažno negativnih rezultata. Širokoiglena biopsija je dovoljno vrijedna i dostatna metoda za točnu dijagnozu.

Ključne riječi: karcinom dojke, lezije dojke, perkutana biopsija, ultrazvuk, patohistološka analiza

7. SUMMARY

Globally, breast cancer is the most frequently diagnosed malignancy and the leading cause of cancer death in women. The risk of breast cancer increases with older age. Knowledge of pathological lesions in the breast is extremely important in order to begin monitoring or treatment of patients as soon as possible. Breast lesions can be divided into benign and malignant lesions. The diagnosis of breast pathology, after a systematic anamnesis and physical examination, is followed by imaging methods by which we will know in more detail what kind of lesion it is. The main method of detecting malignant lesions is mammography. Finally, we will decide on possible cytological and pathohistological methods. Percutaneous breast biopsy is widely practised to evaluate suspicious breast lesions. The primary goal of core needle biopsy (CNB) is to send a visible or suspicious lesion found by radiological methods or physical examination for pathohistological analysis to arrive at a definitive diagnosis, but also to avoid surgery for possible benign lesions and not expose the patient to a major stressor. Ultrasound is the method of choice for guiding biopsy management because it is simple, fastest, and least harmful to patients. The only absolute contraindications are refusal of intervention and lesions that are not visible on the present ultrasound. Minor pain in the biopsy area is most common and rare complications that may occur are hematoma or infection. In 2 % of cases of wide-needle biopsy, although the frequency is lower compared to other methods, false negative results can occur. Wide-needle biopsy is a sufficiently valuable and sufficient method for accurate diagnosis.

Keywords: breast cancer, breast lesions, core needle biopsy, ultrasound, pathohistological analysis

8. LITERATURA

- (1) Fallenberg ME, Fuchsjäger M, Screening & Beyond: Medical imaging in the detection, diagnosis and management of breast diseases, The European Society of Radiology (ESR), 2016.
- (2) O'Flynn EAM, Wilson ARM, Michell MJ. Image-guided breast biopsy: state-of-the-art. *Clin Radiol* 2010;65:259–70.
- (3) Samaržija K. i sur. Biopsija dojke vođena tomosintezom, *Liječ Vjesn*, 2019; godište 141; 352–60
- (4) Siegel RL, Miller KD, Jemal A. Cancer statistics, 2019. *CA Cancer J Clin* 2019; 69:7.
- (5) Torre LA, Bray F, Siegel RL, et al. Global cancer statistics, 2012. *CA Cancer J Clin* 2015;65:87.
- (6) Siegel RL, Miller KD, Jemal A. Cancer statistics, 2020. *CA Cancer J Clin* 2020; 70:7.
- (7) Bradley CJ, Given CW, Roberts C. Race, socioeconomic status, and breast cancer treatment and survival. *J Natl Cancer Inst* 2002; 94:490.
- (8) Palmer JR, Wise LA, Horton NJ, et al. Dual effect of parity on breast cancer risk in African-American women. *J Natl Cancer Inst* 2003; 95:478.
- (9) Eliassen AH, Colditz GA, Rosner B, et al. Adult weight change and risk of postmenopausal breast cancer. *JAMA* 2006; 296:193
- (10) Morimoto LM, White E, Chen Z, et al. Obesity, body size, and risk of postmenopausal breast cancer: the Women's Health Initiative (United States). *Cancer Causes Control* 2002;13:741.
- (11) Feigelson HS, Jonas CR, Teras LR, et al. Weight gain, body mass index, hormone replacement therapy, and postmenopausal breast cancer in a large prospective study. *Cancer Epidemiol Biomarkers Prev* 2004; 13:220.
- (12) Kelsey JL, Gammon MD, John EM. Reproductive factors and breast cancer. *Epidemiol Rev* 1993; 15:36.

- (13) Couch FJ, Shimelis H, Hu C, et al. Associations Between Cancer Predisposition Testing Panel Genes and Breast Cancer. *JAMA Oncol* 2017; 3:1190.
- (14) Willett WC, Rockhill B, Hankinson SE, et al. Nongenetic factors in the causation of breast cancer. In: *Diseases of the Breast*, 3rd edition, Harris JR, Lippman ME, Morrow M, Osborne CK (Eds), Lippincott, Williams and Wilkins, Philadelphia 2004. p. 253.
- (15) Chlebowski RT, Aragaki AK, Anderson GL, et al. Dietary Modification and Breast Cancer Mortality: Long-Term Follow-Up of the Women's Health Initiative Randomized Trial. *J Clin Oncol* 2020; 38:1419.
- (16) John EM, Kelsey JL. Radiation and other environmental exposures and breast cancer. *Epidemiol Rev* 1993; 15:157.
- (17) L.C. Junqueira, J. Carnerio, RO Kelley: *Osnove histologije*. Školska knjiga, Zagreb, 2005.
- (18) Damjanov I, Seiwerth S, Jukić S, Nola M. Bolesti dojke. U: Damjanov I, Seiwerth S, Jukić S, Nola M, ur. *Patologija*. Zagreb: Medicinska naklada; 2018. str. 645-56.
- (19) Brkljačić B, Brnić Z. Dojka U: Hebrang A, Klarić-Čustović R. (ur.) *Radiologija*. Medicinska naklada, Zagreb 2007; 349-62.
- (20) Guyton AC, Hall JE. *Textbook of Medical Physiology* (11th ed) , Elsevier, Saunders, Philadelphia 2006;836-45,929-43.
- (21) Saunders, Philadelphia 2006;836-45,929-43. Michie C, Lockie F, Lynn W. The challenge of mastitis. *Arch Dis Child* 2003;88:818–21.
- (22) Guray M, Sahin AA. Benign breast diseases: classification, diagnosis, and management. *Oncologist* 2006; 11:435.
- (23) Courtillot C, Plu-Bureau G, Binart N, et al. Benign breast diseases. *J Mammary Gland Biol Neoplasia* 2005; 10:325.
- (24) Rinaldi P, Ierardi C, Costantini M, et al. Cystic breast lesions: sonographic findings and clinical management. *J Ultrasound Med* 2010; 29:1617.

- (25) Wang J, Costantino JP, Tan-Chiu E, et al. Lower-category benign breast disease and the risk of invasive breast cancer. *J Natl Cancer Inst* 2004; 96:616.
- (26) Calhoun Benjamin C, Collins Laura C, Recommendations for excision following core needle biopsy of the breast: a contemporary evaluation of the literature, *Histopathology*, Vol. 68, 2016; 138:51
- (27) Dupont WD, Page DL. Risk factors for breast cancer in women with proliferative breast disease. *N Engl J Med* 1985; 312:146.
- (28) Carty NJ, Carter C, Rubin C, et al. Management of fibroadenoma of the breast. *Ann R Coll Surg Engl* 1995; 77:127.
- (29) Li CI, Uribe DJ, Daling JR. Clinical characteristics of different histologic types of breast cancer. *Br J Cancer* 2005; 93:1046.
- (30) Allred DC. Ductal carcinoma in situ: terminology, classification, and natural history. *J Natl Cancer Inst Monogr* 2010; 2010:134.
- (31) Elston CW, Ellis IO. Pathological prognostic factors in breast cancer. I. The value of histological grade in breast cancer: experience from a large study with long-term follow-up. *Histopathology* 2002; 41:154.
- (32) Winchester DJ, Chang HR, Graves TA, et al. A comparative analysis of lobular and ductal carcinoma of the breast: presentation, treatment, and outcomes. *J Am Coll Surg* 1998; 186:416.
- (33) Thurman SA, Schnitt SJ, Connolly JL, et al. Outcome after breast-conserving therapy for patients with stage I or II mucinous, medullary, or tubular breast carcinoma. *Int J Radiat Oncol Biol Phys* 2004; 59:152.
- (34) Gaffey MJ, Mills SE, Frierson HF Jr, et al. Medullary carcinoma of the breast: interobserver variability in histopathologic diagnosis. *Mod Pathol* 1995; 8:31.
- (35) Armes JE, Venter DJ. The pathology of inherited breast cancer. *Pathology* 2002; 34:309.
- (36) Jaiyesimi IA, Buzdar AU, Hortobagyi G. Inflammatory breast cancer: a review. *J Clin Oncol* 1992; 10:1014.

- (37) Šamija M, Juzbašić S, Šeparović V, Vrdoljak VD; Tumori dojke. Medicinska naklada, Zagreb 2007; 108-263.
- (38) Morrow M. The evaluation of common breast problems. Am Fam Physician 2000; 61:2371.
- (39) Iddon J, Dixon JM. Mastalgia. BMJ 2013; 347:f3288.
- (40) Koo MM, von Wagner C, Abel GA, McPhail S, Rubin GP, Lyratzopoulos G. Typical and atypical presenting symptoms of breast cancer and their associations with diagnostic intervals: Evidence from a national audit of cancer diagnosis. Cancer Epidemiol. 2017;48:140-6.
- (41) Gutwein LG, Ang DN, Liu H, et al. Utilization of minimally invasive breast biopsy for the evaluation of suspicious breast lesions. Am J Surg 2011; 202:127.
- (42) Hendrick RE, Berns EA. Optimizing techniques in screen-film mammography. Radiol Clin North Am 2000; 38:701-18.
- (43) Cole EB, Pisano ED, Kistner EO, et al. Diagnostic accuracy of digital mammography in patients with dense breasts who underwent problemsolving mammography: effects of image processing and lesion type. Radiology 2003; 226:153-160.
- (44) Faulk RM, Sickles EA. Efficacy of spot compression-magnification and tangential views in mammographic evaluation of palpable breast masses. Radiology 1992; 185:87.
- (45) Miglioretti DL, Ichikawa L, Smith RA, Bassett LW, Feig SA, Monsees B, et al. Criteria for identifying radiologists with acceptable screening mammography interpretive performance on basis of multiple performance measures. AJR Am J Roentgenol. 2015;204(4):W486-91.
- (46) Brkljačić B, Brnić Z, Dujmić GE, Jurković S, Kovačević J, Martić K, Parun ŠA, Lončarić TČ, Vlajčić Z, Žic R, Hrvatske smjernice za osiguranje kvalitete probira i dijagnostike raka dojke, Hrvatski zavod za javno zdravstvo, 2017
- (47) Barlow WE, Lehman CD, Zheng Y, et al. Performance of diagnostic mammography for women with signs or symptoms of breast cancer. J Natl Cancer Inst 2002; 94:1151.

- (48) Stomper PC, Winston PS, Proulx GM, et al. Mammographic detection and staging of ductal carcinoma in situ: mammographic-pathologic correlation. *Semin Breast Dis* 2000; 3:1.
- (49) ACR BI-RADS Atlas, Breast Imaging Reporting and Data System, 5th ed, D'Orsi CJ, Sickles EA, Mendelson EB, et al (Eds), American College of Radiology, Reston, VA 2013.
- (50) Stomper PC, Geradts J, Edge SB, Levine EG. Mammographic predictors of the presence and size of invasive carcinomas associated with malignant microcalcification lesions without a mass. *AJR Am J Roentgenol* 2003; 181:1679.
- (51) Esserman LJ, Thompson IM, Reid B, et al. Addressing overdiagnosis and overtreatment in cancer: a prescription for change. *Lancet Oncol* 2014; 15:e234.
- (52) Gluck BS, Dershaw DD, Liberman L, Deutch BM. Microcalcifications on postoperative mammograms as an indicator of adequacy of tumor excision. *Radiology* 1993; 188:469.
- (53) Stafford RJ, Whitman GJ. Ultrasound physics and technology in breast imaging. *Ultrasound Clin* 2011;6(3):299–312.
- (54) Cosgrove DO, Kedar RP, Bamber JC. Breast diseases: color Doppler US in differential diagnosis. *Radiology* 1993;189:99-104.
- (55) Sloane JP. Biopsy pathology of the breast. Wiley, New York 1985.
- (56) Flobbe K, Bosch AM, Kessels AG, et al. The additional diagnostic value of ultrasonography in the diagnosis of breast cancer. *Arch Intern Med* 2003; 163:1194.
- (57) Berg WA, Gutierrez L, NessAiver MS, et al. Diagnostic accuracy of mammography, clinical examination, US, and MR imaging in preoperative assessment of breast cancer. *Radiology* 2004; 233:830.
- (58) Stavros AT, Thickman D, Rapp CL, et al. Solid breast nodules: use of sonography to distinguish between benign and malignant lesions. *Radiology* 1995; 196:123.
- (59) Kaiser WA, Zeitler E. MR imaging of the breast: fast imaging sequences with and without Gd-DTPA. Preliminary observations. *Radiology* 1989; 170:681.

- (60) Orel SG, Schnall MD, LiVolsi VA, Troupin RH. Suspicious breast lesions: MR imaging with radiologic-pathologic correlation. *Radiology* 1994; 190:485.
- (61) Heywang-Köbrunner, Möhrling D, Nährig J. The role of MRI before breast conservation. *Semin Breast Dis* 2007;10:137-144.
- (62) Raikhlin A, Curpen B, Warner E, Betel C, Wright B, Jong R. Breast MRI as an adjunct to mammography for breast cancer screening in high-risk patients: retrospective review. *AJR Am J Roentgenol*. 2015;204(4):889-97.
- (63) Gutwein LG, Ang DN, Liu H, et al. Utilization of minimally invasive breast biopsy for the evaluation of suspicious breast lesions. *Am J Surg* 2011; 202:127.
- (64) Klimberg VS, Rivere A. Ultrasound image-guided core biopsy of the breast. *Chin Clin Oncol*. 2016;5(3):33.
- (65) Masood S, Rosa M. Borderline breast lesions: diagnostic challenges and clinical implications. *Adv Anat Pathol* 2011;18:190-8.
- (66) Apesteguia L, Pina LJ. Ultrasound-guided core-needle biopsy of breast lesions. *Insights Imaging*. 2011;2(4):493-500.
- (67) Wang M, He X, Chang Y, et al. A sensitivity and specificity comparison of fine needle aspiration cytology and core needle biopsy in evaluation of suspicious breast lesions: A systematic review and meta-analysis. *Breast* 2017; 31:157.
- (68) Liberman L (2000) Percutaneous imaging-guided core breast biopsy: state of the art at the millennium. *AJR Am J Roentgenol* 174:1191–1199
- (69) Levin DC, Parker L, Schwartz GF, Rao VM. Percutaneous needle vs surgical breast biopsy: previous allegations of overuse of surgery are in error. *J Am Coll Radiol* 2012; 9:137.
- (70) Guenin MA. Clip placement during sonographically guided large-core breast biopsy for mammographic-sonographic correlation. *AJR Am J Roentgenol* 2000; 175:1053.

- (71) Boughey JC, Alvarado MD, Lancaster RB, et al. Surgical Standards for Management of the Axilla in Breast Cancer Clinical Trials with Pathological Complete Response Endpoint. *NPJ Breast Cancer* 2018; 4:26.
- (72) Rocha RD, Pinto RR, Aquino D, Aires CS. Step-by-step of ultrasound-guided core-needle biopsy of the breast: review and technique. *Radiol Bras.* 2013 Jul/Ago;46(4):234–241.
- (73) Harvey JA, Moran RE. US-guided core needle biopsy of the breast: technique and pitfalls. *Radiographics.* 1998;18:867–77.
- (74) Helbich TH, Matzek W, Fuchsjäger MH. Stereotactic and ultrasound-guided breast biopsy. *Eur Radiol.* 2004;14:383–93.
- (75) Price ER. Magnetic resonance imaging-guided biopsy of the breast: fundamentals and finer points. *Magn Reson Imaging Clin N Am* 2013; 21:571.
- (76) Liberman L: Advanced Breast Biopsy Instrumentation: Analysis of published experience. *AJR Am J Roentgenol* 1999; 172:1413–16
- (77) Vargas HI, Agbunag RV, Khaikhali I. State of the Art of Minimally Invasive Breast Biopsy: Principles and Practice. *Breast Cancer* 2000; 7 (4): 370–79
- (78) Scott Soo M, Baker JA, Rosen EL and Vo TT. Sonographically guided biopsy of suspicious microcalcifications of the breast: A pilot study. *Am J Roentgenol* 178: 107–15
- (79) LaTrenta L. Ultrasound-guided core breast biopsy. In: Dershaw DD, editor. *Imaging-guided interventional breast techniques.* New York: Springer-Verlag; 2003. p. 119–29.
- (80) Newell MS, Mahoney MC (2014) Ultrasound-guided percutaneous breast biopsy. *Tech Vasc Intervent Rad* 17:23–31.
- (81) Prutki M. i sur. Biopsija dojke pod UZ kontrolom. *Liječ Vjesn* 2012;134:270–75
- (82) Parikh J, Tickman R (2005) Image-guided tissue sampling: where radiology meets pathology. *Breast J* 11:403–09
- (83) Soyder A, Taşkin F, Ozbas S. Imaging-histological discordance after sonographically guided percutaneous breast core biopsy. *Breast Care.* 2015;10(1):33–7.

- (84) Chang JH, Vines E, Bertsch H, et al. The impact of a multidisciplinary breast cancer center on recommendations for patient management: the University of Pennsylvania experience. *Cancer* 2001; 91:1231.
- (85) Lyman GH, Temin S, Edge SB, et al. Sentinel lymph node biopsy for patients with early-stage breast cancer: American Society of Clinical Oncology clinical practice guideline update. *J Clin Oncol* 2014; 32:1365.
- (86) White RR, Halperin TJ, Olson JA Jr, Soo MS, Bentley RC, Seigler HF. Impact of core-needle breast biopsy on the surgical management of mammographic abnormalities. *Ann Surg* 2001;233(6):769–77.
- (87) Perrot N, Jalaguier-Coudray A, Frey I, Thomassin-Naggara I, Chopier J (2013) US-guided core needle biopsy: false-negatives. How to reduce them? *Eur J Radiol* 82:424–426.

9. ŽIVOTOPIS

Petra Smeh, rođena 17. svibnja 1995. godine u Puli. Upisuje prvi razred osnovne škole u Fažani 2002. godine, a od 2004. godine pohađa Osnovnu školu „Tone Peruška“ u Puli koju je i završila 2010. godine. Iste godine upisuje opći smjer „Gimnazija Pula“, gdje je i maturirala 2014. godine. Upisuje medicinu na Medicinskom fakultetu Rijeka 2014. godine. Govori engleski, talijanski i njemački jezik. Aktivno od 2007. do 2012. godine trenirala veslanje u VK „Istra“ Pula. Sport rekreativno.