

PRIROĐENE SRČANE BOLESTI U ODRASLOJ DOBI

Kadum, Fabio

Master's thesis / Diplomski rad

2020

Degree Grantor / Ustanova koja je dodijelila akademski / stručni stupanj: **University of Rijeka, Faculty of Medicine / Sveučilište u Rijeci, Medicinski fakultet**

Permanent link / Trajna poveznica: <https://um.nsk.hr/um:nbn:hr:184:904470>

Rights / Prava: [In copyright](#)/[Zaštićeno autorskim pravom.](#)

Download date / Datum preuzimanja: **2024-12-22**



Repository / Repozitorij:

[Repository of the University of Rijeka, Faculty of Medicine - FMRI Repository](#)



SVEUČILIŠTE U RIJECI

MEDICINSKI FAKULTET

INTEGRIRANI PREDDIPLOMSKI I DIPLOMSKI

SVEUČILIŠNI STUDIJ MEDICINE

Fabio Kadum

PRIROĐENE SRČANE BOLESTI U ODRASLOJ DOBI

Diplomski rad

Rijeka, 2020.

SVEUČILIŠTE U RIJECI

MEDICINSKI FAKULTET

INTEGRIRANI PREDDIPLOMSKI I DIPLOMSKI

SVEUČILIŠNI STUDIJ MEDICINE

Fabio Kadum

PRIROĐENE SRČANE BOLESTI U ODRASLOJ DOBI

Diplomski rad

Rijeka, 2020.

Mentor rada: Doc.dr.sc. Teodora Zaninović Jurjević, dr.med.

Diplomski rad ocijenjen je dana _____ u/na _____

_____, pred povjerenstvom u sastavu:

1. Prof. dr. sc. Alen Ružić, dr. med.

2. Izv. prof. dr. sc. Ivan Bubić, dr. med.

3. Prof. dr. sc. Srđan Banac, dr. med.

Rad sadrži 57 stranica, 8 slika, 7 tablica i 31 literaturni navod.

Zahvala

Najprije se želim zahvaliti svojoj mentorici doc. dr. sc. Teodori Zaninović Jurjević na velikom strpljenju i korisnim savjetima.

Također veliko hvala mojim roditeljima i obitelji koji su mi najveća podrška od početka mog obrazovanja. Hvala i mojim prijateljima koji su uvijek vjerovali u mene i uljepšali mi studiranje.

Popis skraćenica i akronima

ASA – acetilsalicilna kiselina

ASD – atrijski septalni defekt

AVSD – atrioventrikularni septalni defekt

DM – diabetes mellitus

ECMO – engl. *extracorporeal membrane oxygenation*; ekstrakorporalna membranska oksigenacija

EF – ejekcijska frakcija

EKG – elektrokardiogram

IBIS – integrirani bolnički informacijski sustav

KBC – klinički bolnički centar

MR – magnetna rezonancija

NYHA – engl. *New York Heart Association*

PAP – engl. *pulmonary artery pressure*; plućni arterijski tlak

PDA – perzistentni ductus arteriosus

PFO – perzistentni foramen ovale

PSB – prirodene srčane bolesti

SLE – eng. *systemic lupus erythematosus*; sistemni eritematozni lupus

SMV – srčani minutni volumen

TIA – tranzitorna ishemijska ataka

TF – tetralogija Fallot

VSD – ventrikularni septalni defekt

SADRŽAJ

1. Uvod	1
1.1. Definicija	1
1.2. Epidemiologija	1
1.3. Etiologija	2
1.4. Klasifikacija	2
1.4.1. Anatomska podjela	3
1.4.2. Funkcionalna / patofiziološka podjela.....	3
1.4.3. Podjela prema složenosti defekta	5
1.5. Prirodene srčane bolesti s lijevo-desnim pretokom	5
1.5.1. Atrijski septalni defekt (ASD).....	5
1.5.2. Ventrikulski septalni defekt (VSD).....	8
1.5.3. Perzistentni ductus arteriosus (PDA) – ductus Botalli	11
1.5.4. Atrioventrikularni septalni defekt (AVSD).....	13
1.6. Cijanotične prirodene srčane bolesti	15
1.6.1. Tetralogija Fallot (TF).....	15
1.6.2. Ebsteinova anomalija	17
1.6.3. Perzistentno arterijsko stablo – truncus arteriosus persistens	18
1.6.4. Korigirana transpozicija velikih krvnih žila.....	19
1.6.5. Trikuspidna atrezija.....	20
1.6.6. Potpuni anomalni utok plućnih vena.....	21
1.6.7. Sindrom hipoplastičnog lijevog srca	22
1.7. Prirodene srčane bolesti bez patološkog pripoja	23
1.7.1. Koarktacija aorte	23
1.7.2. Urođena plućna stenoza	25
1.7.3. Urođena aortna stenoza	26
2. Ciljevi rada	28

2.1.	Opći cilj	28
2.2.	Specifični ciljevi.....	28
3.	Ispitanici, materijali i postupci.....	29
4.	Rezultati.....	30
5.	Rasprava.....	39
6.	Zaključci.....	42
7.	Sažetak.....	43
8.	Summary	44
9.	Literatura	45
10.	Životopis	49

1. Uvod

1.1. Definicija

Prirođene srčane bolesti (PSB) predstavljaju skupinu bolesti koja se može definirati kao od rođenja prisutan poremećaj položaja, građe i/ili funkcije srca, odnosno velikih krvnih žila, čija dijagnoza može biti postavljena u dječjoj dobi, ali i kasnije, u odrasloj dobi, a nastaju kao posljedica narušenog embrionalnog razvoja srca. (1, 2)

1.2. Epidemiologija

Prema učestalosti PSB se ubrajaju u vodeće urođene poremećaje koji na godišnjoj razini zahvaćaju 0,8 – 1% živorođene djece. (3) Zahvaljujući izvanrednom medicinskom napretku tijekom proteklih nekoliko desetljeća, značajan broj zahvaćene novorođenčadi i djece doživi odraslu dob, njih preko 90%. (4) Samim time raste populacija pacijenata s nekom od PSB u odrasloj dobi. Točna veličina i sastav navedene populacije nisu u potpunosti poznati, a prema određenim mišljenjima, isti se konstantno mijenjaju. (5) Ako se promatra europska populacija, procjenjuje se oko 1,9 milijuna djece s nekom PSB, dok je za odraslu populaciju procijenjeni broj veći te on iznosi oko 2,3 milijuna oboljelih s tendencijom porasta. (3) Pedijatrijska incidencija se također može uzeti s dozom opreza zato što se dijagnoza ne postavlja kod svih u dječjoj dobi. (1) Naime pretpostavlja se da se otprilike 60% navedenih stanja dijagnosticira u novorođenačkoj, 30% u dječjoj, a preostalih 10% u odrasloj dobi. U poremećaje koji se najčešće dijagnosticiraju kod odraslih ubrajaju se atrijski septalni defekt (ASD), Ebsteinova anomalija, koarktacija aorte i korigirana transpozicija velikih krvnih žila. (6)

1.3. Etiologija

Uzrok nastanka PSB-a u većini slučajeva nije u potpunosti poznat, no uglavnom se radi o multifaktorijalnim uzrocima, što znači da bolest nastaje kao posljedica međudjelovanja određene genetske predispozicije i raznih čimbenika iz okoliša. (7) Ova su stanja samo u malom broju slučajeva (ispod 10%) povezana s poznatim kromosomskim abnormalnostima. To ponajprije uključuje Downov sindrom (trisomija 21, PSB prisutne u oko 50% slučajeva, najčešće ASD i ventrikularni septalni defekt (VSD)), Edwardsov sindrom (trisomija 18) i Patauov sindrom (trisomija 13) u kojima se neka od navedenih stanja mogu pronaći u preko 90% slučajeva te Turnerov sindrom (monosomija X) koji se s tim stanjima povezuje u oko 40% slučajeva, a većinom se radi o koarktaciji aorte. (4, 7) Rizik se povećava i ako je neka od anomalija prisutna kod članova obitelji iz prvoga koljena. (7) PSB se mogu javljati i kao dio mikrodelecijskih sindroma od kojih su najpoznatiji DiGeorgeov sindrom (delecija 21q11.2) i Williams-Beuren sindrom (delecija 7q11.23). (8) Osim genetskih čimbenika, do poremećaja u embrionalnom razvoju srca mogu dovesti i razni teratogeni iz okoliša uključujući alkohol, lijekove (npr. varfarin, talidomid, litij, antikonvulzivi i sl.) te bolesti majke kao što su diabetes mellitus (DM), sistemni eritematozni lupus (SLE, eng. *systemic lupus erythematosus*). Od kongenitalnih infekcija poznata je veza između PSB-a i virusa rubeole (posebno ukoliko se zametak inficira prije 7. tjedna razvoja). (9)

1.4. Klasifikacija

PSB se mogu klasificirati na nekoliko različitih načina. Tako razlikujemo anatomsku podjelu, funkcionalnu, odnosno patofiziološku podjelu te podjelu prema složenosti defekta. (1)

1.4.1. Anatomska podjela

Ova se podjela temelji na anatomskeoj građi srca, a uključuje sljedeće kategorije:

- 1) Defekti srčane pregrade
- 2) Spojevi među velikim arterijama
- 3) Stenoze/atrezije zalistaka, odnosno velikih krvnih žila
- 4) Abnormalni položaj srca ili velikih žila (1)

1.4.2. Funkcionalna / patofiziološka podjela

Ova podjela prvenstveno opisuje patofiziološke mehanizme i posljedice do kojih dovode određeni oblici PSB, a to uključuje poremećaje u smjeru krvnog protoka. Ovisno o veličini samog poremećaja, razlikovat će se njegov utjecaj na hemodinamiku, a samim time i na kliničku sliku. (10) Prema ovoj podjeli PSB se dijeli u tri glavne kategorije, a iz svake će kategorije biti navedeni, a potom i opisani, poremećaji koji su najznačajniji u odrasloj dobi:

- 1) PSB s lijevo-desnim pretokom

Ova se skupina naziva i skupinom *acijanotičnih* grešaka jer zbog fiziološke razlike tlakova između lijeve i desne strane srca dolazi do miješanja krvi tako da se krv koja je prethodno oksigenirana u plućima ponovno vraća u plućni krvotok. To dovodi do povećanja tlaka u krvnim žilama pluća te do volumnog opterećenja srca što u konačnici može rezultirati *zatajivanjem srca*. Ako tlak u plućnim žilama naraste toliko da nadvlada tlak u sistemnoj cirkulaciji, pretok najprije postaje obostran, a potom desno-lijevi. To se stanje naziva **Eisenmengerov sindrom**. (10) Najčešći poremećaji iz ove skupine jesu:

- a. Atrijski septalni defekt (ASD)
- b. Ventrikulski septalni defekt (VSD)
- c. Perzistentni duktus arteriosus (PDA) – *ductus Botalli*
- d. Atrioventrikularni septalni defekt (AVSD) (9)

2) Cijanotične PSB

Za razliku od prethodne skupine, ovi su poremećaji karakterizirani postojanjem patološke komunikacije koja dovodi do toga da neoksigenirana krv ne prolazi kroz pluća, ne oksigenira se te tako dovodi do smanjenja razine kisika u krvi, a ako saturacija periferne krvi kisikom padne ispod 85% dolazi do razvoja *cijanoze*. Naš se organizam protiv toga bori tako da počne stvarati povećanu količinu eritrocita – *sekundarna eritrocitoza*. Također kod ovih bolesnika može doći do razvoja *zatajivanja srca*, ali učestalije komplikacije su moždane i *infektivni endokarditis*. (10) Ovdje se ubrajaju:

- a. Tetralogija Fallot (TF)
- b. Ebsteinova anomalija
- c. Perzistentno arterijsko stablo – *truncus arteriosus persistens*
- d. Korigirana transpozicija velikih krvnih žila
- e. Trikuspidalna atrezija
- f. Potpuni anomalni utok plućnih vena
- g. Sindrom hipoplastičnog lijevog srca (1, 9)

3) PSB bez patološkog pripoja

U ovoj skupini nema patološkog pripoja krvi, već postoji opstrukcija u otjecanju krvi iz ventrikula ili kroz proskimalnu aortu. Na taj se način poveća tlačno opterećenje srca (engl. *afterload*), a srce, da bi održalo adekvatan minutni volumen, na to reagira hipertrofijom. Težina poremećaja ponajprije ovisi o stupnju opstrukcije, a ako kompenzacijski mehanizmi zakažu, dolazi do razvoja *zatajivanja srca*. (10) Stanja iz ove skupine su:

- a. Koarktacija aorte
- b. Urođena plućna stenoza
- c. Urođena aortna stenoza (9)

1.4.3. Podjela prema složenosti defekta

PSB se prema složenosti mogu podijeliti u jednostavne, umjereno složene i složene. (Slika 1.) Jednostavne u pravilu označavaju postojanje jednog poremećaja (pretok ili opstrukcija). Kategorija umjerene složenosti podrazumijeva dva ili više različitih defekata. Kompleksne uključuju postojanje nekog defekta iz kategorije umjerenih udruženih sa složenijom kardijalnom, odnosno vaskularnom anatomijom. Često su praćene cijanozom. (4)

Ovakva podjela prvenstveno služi da bi se svim pacijentima mogla pravovremeno pružiti odgovarajuća skrb. (4)

U nastavku će teksta, radi jednostavnosti i preglednosti, biti korištena patofiziološka klasifikacija.

1.5. Prirodene srčane bolesti s lijevo-desnim pretokom

1.5.1. Atrijski septalni defekt (ASD)

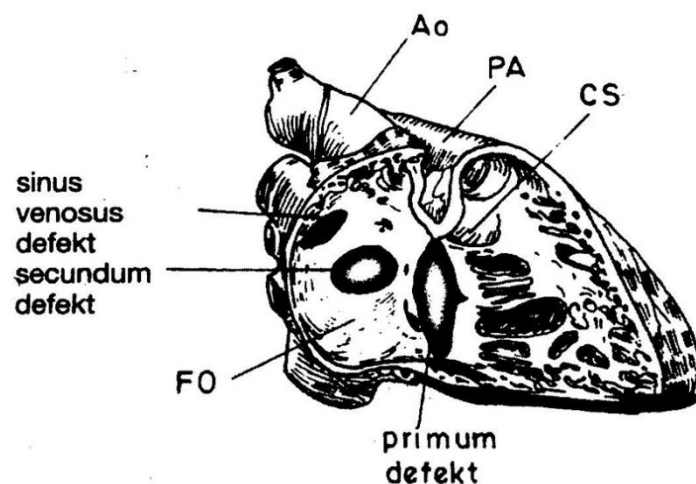
Izuzev bikuspidne aortne valvule, ASD predstavlja najčešću prirodenu srčanu bolest u odrasloj dobi. (1) Definira se kao otvor u interatrijskom septumu koji dovodi do abnormalne komunikacije između lijevog i desnog atrija. (2) Ovisno o lokalizaciji može se podijeliti u nekoliko tipova. U 80 % slučajeva radi se o ASD tipa *ostium secundum* lokaliziranom u području fosse ovalis. U 15% slučajeva u pitanju je ASD tipa *ostium primum* smješten u

Simple ACHD
Unrepaired lesion
Isolated aortic valve disease (13/1000 live births)
Isolated mitral valve disease (excluding mitral cleft or parachute valve)
Isolated patent foramen ovale, small atrioseptal defect, or ventricular septal defect
Mild pulmonary stenosis
Repaired lesion
Previously ligated or occluded ductus arteriosus
Repaired sinus venosus or secundum atrioseptal defect without residual defect
Repaired ventricular septal defect without residual defect
Moderate complexity ACHD
Aorta to left ventricular fistula
Partial or total anomalous pulmonary venous drainage
Atrioventricular canal defects partial or complete
Coarctation of the aorta
Ebstein's anomaly
Significant infundibular right ventricular outflow tract obstruction
Ostium primum or sinus venosus atrioseptal defect
Unrepaired ductus arteriosus
Moderate-to-severe pulmonary stenosis or regurgitation
Sinus of valsalva fistula or aneurysm
Subvalvular or supra-valvular aortic stenosis
Tetralogy of Fallot
Ventricular septal defect with associated anomaly, e.g. aortic regurgitation, absent valve, subaortic stenosis, mitral valve disease, right ventricular outflow tract obstruction, straddling atrioventricular valve
Severe complexity ACHD
Conduits valved or non-valved
All types of cyanotic heart disease
Double-outlet ventricle
Eisenmenger syndrome
Fontan procedure or TCPC
Mitral, tricuspid, or pulmonary atresia
Pulmonary hypertension
Any single-ventricle circulation
Transposition of the great vessels
Truncus arteriosus
Very rare complex anomalies, e.g. crisscross heart, isomerism, ventricular inversion, heterotaxy syndromes

Slika 1. Podjela prirodnih bolesti srca po složenosti. ACHD – adult congenital heart disease, TCPC – total cavopulmonary correction (6)

distalnom dijelu interatrijske pregrade, iznad trikuspidalnog i mitralnog ušća. U oko 5% slučajeva radi se o ASD tipa *sinus venosus* u području koje okružuje gornju i donju šuplju venu.

(5) (Slika 2.)



Slika 2. Lokalizacije atrijskog septalnog defekta. Ao - aorta, PA - pulmonalna arterija, FO - fossa ovalis, CS - crista supraventricularis (1)

Važno je razlikovati pojmove ASD-a i perzistentnog foramena ovale (PFO). Dok je ASD otvor unutar interatrijskog septuma, PFO je stanje koje je prisutno u otprilike 20% odraslih i predstavlja poremećaj u zatvaranju ovalnog otvora koji povremeno, prilikom povišenja tlaka u desnoj strani srca, može omogućiti desno-lijevi pretok. To stanje uglavnom nije hemodinamski značajno, međutim može dovesti do pojave *paradoksalne tromboembolije*. (11)

1.5.1.1. Klinička slika

Razvoj kliničkih manifestacija ovisit će o veličini ASD-a, međutim većina ljudi je asimptomatska do odrasle dobi. Veličina defekta < 5 mm u pravilu nije hemodinamski značajna. Defekt veličine 5 – 10 mm dovodi do simptoma u četvrtom ili petom desetljeću života, a oni > 10 mm već u trećem desetljeću. (12) Jednom kad se razviju, simptomi uključuju brzo umaranje, otežano disanje (dispneju) u naporu, pojavu palpitacija i aritmija (najčešće supraventrikularne tahiaritmije. Kod poremećaja koji je dugo neprepoznat moguć je razvoj

plućne hipertenzije s obratom pretoka i razvojem cijanoze. U manjem broju slučajeva moguć je i razvoj infektivnog endokarditisa i desnostranog zatajivanja srca. (5)

1.5.1.2. Dijagnostika

U postavljanju se dijagnoze, osim prepoznavanjem simptoma i znakova, koristimo i fizikalnim pregledom, elektrokardiogramom (EKG) i ehokardiografijom. Ako nakon svih ovih postupaka dijagnoza nije potvrđena, može se napraviti magnetna rezonancija (MR) srca. U fizikalnom pregledu moguć je nalaz palpabilnih pulzacija pulmonalne arterije. Auskultatorno se može čuti široko pocijepan drugi ton, a ako se radi o poremećaju tipa *ostium primum*, može se javiti i i sistolički šum mitralne regurgitacije. (1) EKG nalaz može dati sliku lijeve električne osi kod defekta tipa *ostium primum*, a desne osi kod defekta *ostium secundum*. Kod defekta tipa *sinus venosus* moguć je nalaz PQ prolongacije. (4) Ehokardiografija predstavlja zlatni standard u dijagnostici, a može se izvoditi transtorakalno i transezofagusno. Pretraga mora uključivati vizualizaciju promjene i njezin opis (veličina, oblik, rubovi). Određuje se postoji li pretok te ako postoji u kojem je smjeru. Nadalje se pregledava desna strana srca, određuje tlak u plućnoj arteriji (engl. *pulmonary artery pressure, PAP*) i gleda omjer između plućnog i sustavnog protoka krvi (Q_p/Q_s). (12) Ako se sumnja na postojanje značajne pulmonalne stenoze ili pridruženih anomalija, opcija je i izvođenje kateterizacije srca. (4, 12)

1.1.1.1. Liječenje

Liječenje ASD-a može biti kirurško ili perkutano. Indikacije za liječenje uključuju postojanje značajnog pretoka (znakovi opterećenja desnog srca), postojanje paradoksalne tromboembolije neovisno o veličini promjene te omjer između pulmonalnog i sustavnog krvnog protoka preko 1,5 ($Q_p/Q_s > 1,5$). Razvijeni Eisenmengerov sindrom je kontraindikacija za zahvat. (5)

Kirurško liječenje, u slučaju da je provedeno kod mlađih pacijenata bez komorbiditeta, pokazuje dobre dugoročne ishode i nizak mortalitet. Mortalitet međutim raste u starijoj

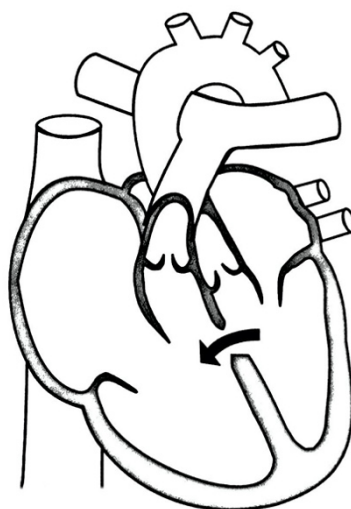
populaciji. Današnja je metoda izbora u liječenju ASD-a tipa *ostium secundum* perkutano zatvaranje ASD okluderom ukoliko je defekt manji od 38 mm s urednim rubovima (80% pacijenata). Rizik komplikacija nakon perkutanog zahvata iznosi manje od 1% , a najčešće se radi o prolaznim atrijskim tahiaritmijama. Rezultati takvog zahvata najbolji su kod pacijenata mlađih od 25 godina. Kod pacijenata poodmakle životne dobi važno je uzeti u obzir omjer rizika i koristi od zahvata. (5)

Mlađi pacijenti kod kojih je zahvat protekao bez komplikacija. ne zahtijevaju redovno praćenje, dok se kod starijih, naročito iznad 40 godina, redovne kontrole preporučuju unutar 2 godine od zahvata, a nakon toga svakih dvije do četiri godine. Nakon samog zahvata potrebna je antiagregacijska terapija kroz najmanje šest mjeseci. (5)

1.5.2. Ventrikulski septalni defekt (VSD)

Ako ne brojimo bikuspidnu aortnu valvulu, VSD je najučestalija prirođena srčana bolest u dječjoj dobi s udjelom od oko 30 – 40%, ali s obzirom na to da ih se većina detektira i zatvara u dječjoj dobi, incidencija u odrasloj dobi opada u odnosu na ASD. (5, 11) Definiira se kao otvor u interventrikularnom septumu koji uzrokuje abnormalnu povezanost između lijevog i desnog ventrikula. (2) Poput ASD-a i on može imati nekoliko različitih lokalizacija, a mogu biti izolirani ili istovremeno prisutno više njih. Lokalizacije uključuju defekt u *membranoznom dijelu* pregrade, koji je najčešći s učestalošću od oko 80%. Slijedi defekt u *mišićnom dijelu*, a čini 15 – 20% defekata te još suprakristalni (iznad supraventrikularne kriste) s učestalošću od

oko 5%. Mogućnost je i defekt u blizini atrioventrikularnih ušća – *atrioventikularni septalni defekt* (AVSD). (5) (Slika 3.)



Slika 3. Ventrikularni septalni defekt (7)

1.5.2.1. Klinička slika

VSD male veličine uglavnom nemaju hemodinamskog značaja i asimptomatske su promjene, a većina ih se u ranome djetinjstvu spontano zatvori. (2) S druge strane, kod većih defekata, postoji značajan lijevo-desni pretok koji dovodi do hipertrofije lijeve klijetke, a s vremenom do razvoja plućne hipertenzije. U konačnici, češće nego kod ASD-a, dovodi i do zatajivanja srca. (11) Simptomatologija uključuje dispneju i otežano podnošenje napora te povećanu osjetljivost na plućne infekcije. Zbog izražene plućne hipertenzije moguće su hemoptiza i hemoptoa koje se smatraju nepovoljnim prognostičkim čimbenicima. (13) Zbog visokog protoka krvi kroz defekt moguće je oštećenje stijenke i razvoj infektivnog endokarditisa. (1) Važno je napomenuti da razvoj Eisenmengerova sindroma ženama predstavlja kontraindikaciju za trudnoću. (4)

1.5.2.2. Dijagnostika

Dijagnostički postupak uključuje pravovremeno prepoznavanje simptomatologije, fizikalni pregled, EKG i ehokardiografiju, a u slučaju da je to nedostatan može se napraviti i MR srca.

U fizikalnom pregledu moguć je nalaz strujanja lijevo parasternalno, auskultatorno čujan holosistolčki šum u trećem lijevom interkostalnom prostoru parasternalno. Ovisno o veličini defekta EKG može pokazati različit stupanj hipertrofije lijeve strane srca. (1) Transtorakalna i transezofagusna ehokardiografija su zlatni standard dijagnostike a uključuju opis lokalizacije, broja i veličine defekata, stupanj volumnog opterećenja lijeve klijetke i analizu PAP-a. Sumnja li se na suprakristalni defekt, potrebna je provjera aortnog ušća. U slučaju da se ehokardiografski utvrdi visoki PAP, sljedeći korak je kateterizacija srca. (5)

1.5.2.3. Liječenje

Liječenje malih defekata uključuje profilaksu infektivnog endokarditisa, dok se veći defekti zbrinjavaju kirurškim ili perkutanim zahvatima. (1)

Liječenje se indicira kod postojanja hemodinamski značajnog lijevo-desnog pretoka (razvijeni simptomi ili vidljivi znakovi opterećenja lijevog ventrikula) i omjera između pulmonalnog i sustavnog krvnog protoka preko 1,5 ($Q_p/Q_s > 1,5$), a plućni vaskularni otpor ne smije iznositi više od 2/3 vrijednosti sistemnog vaskularnog otpora. Kao i kod ASD-a, razvijeni Eisenmengerov sindrom kontraindikacija je za zahvat. (4)

Kirurški zahvat, najčešće perikardijalnom zakrpom ili izravnim šavom, metoda je izbora u liječenju VSD-a. Perkutano zatvaranje moguće je kod VSD-a nedostupnih kirurškom pristupu, defekata smještenih centralno u mišićnom dijelu pregrade te kod pacijenata s povećanim rizikom od kirurškog zahvata. (5)

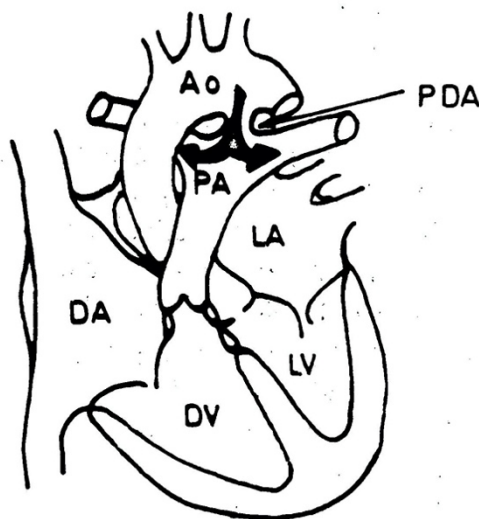
Što se tiče daljnjeg praćenja, nakon kirurškog zahvata proteklog bez komplikacija, kontrole se preporučuju svakih pet godina, a nakon perkutanog se zatvaranja preporučuju redovite kontrole unutar prve dvije godine, a nakon toga u intervalima od dvije do četiri godine. Kod neoperiranih pacijenata, onih s malim VSD-om, bez disfunkcije lijeve klijetke i s normalnim PAP, kontrola

je potrebna svakih tri do pet godina, dok kod onih koji imaju razvijene određene komplikacije, kontrole se vrše svake godine. (5)

1.5.3. Perzistentni ductus arteriosus (PDA) – ductus Botalli

PDA označava neobliteriranu krvnu žilu, normalno prisutnu u fetalnoj cirkulaciji, koja povezuje pulmonalnu arteriju i torakalnu aortu distalno od izlazišta lijeve arterije subklavije.

(4) (Slika 4.) Češći je nalaz u prijevremeno rođene djece. (1) Ova je komunikacija važna u fetalnom krvotoku jer krvi omogućava zaobilazak plućne cirkulacije u kojoj je prisutan povećan tlak. (2) Fetalni krvotok funkcionira tako da oksigenirana krv iz posteljice dolazi u desni atrij otkud onda može teći u dva smjera. Prvi smjer je kroz ovalni otvor u lijevu stranu srca što prvenstveno služi opskrbi glave, vrata i gornjih ekstremiteta. Drugi je kroz atrioventrikularno ušće u desni ventrikul otkud onda ulazi u pulmonalnu arteriju, a iz nje u distalni dio torakalne aorte što omogućí opskrbu preostalih dijelova tijela i povezanost s posteljicom. (1) U normalnim uvjetima, nedugo nakon rođenja (unutar 48 sati), pod utjecajem povećane koncentracije kisika i smanjenja razine prostaglandina E₂ dolazi do postupne obliteracije te komunikacije koja zaostaje u obliku arterioznog ligamenta. (11)



Slika 4. Perzistentni ductus arteriosus (PDA). Ao - aorta, PA - pulmonalna arterija, DA - desni atrij, DV - desni ventrikul, LA - lijevi atrij, LV - lijevi ventrikul (1)

1.5.3.1. Klinička slika

Klinički se ovo stanje može manifestirati na nekoliko načina. Ako je otvor malen ne uzrokuje simptome. Kod većih otvora radi se prvenstveno o lijevo-desnom pretoku s povećanjem plućne cirkulacije i volumnog opterećenja lijeve strane srca s mogućim razvojem zatajivanja srca. U neliječenih bolesnika razvija se pulmonalna hipertenzija, mijenja se smjer pretoka (eisenmengerizacija) s posljedičnom cijanozom. (5)

1.5.3.2. Dijagnostika

Kao i kod prethodno spomenutih poremećaja, postavljanje dijagnoze uključuje prepoznavanje simptomatologije, fizikalni pregled, EKG, ehokardiografiju te po potrebi kateterizaciju srca i MR srca. Fizikalnim se pregledom može utvrditi *pulsus altus et celer* (brz puls s visokom amplitudom) uz pridruženi divergentan tlak (velika razlika između sistoličkog i dijastoličkog).

(1) Auskultacijski je čujan kontinuirani šum posebno izražen krajem sistole i početkom dijastole, najviše lijevo parasternalno u drugom interkostalnom prostoru. (14) EKG može biti uredan ili pokazivati hipertrofiju lijeve strane srca. (1) I u ovome je slučaju ehokardiografija zlatni standard, a njome se definiraju veličina defekta, stupanj opterećenja lijevog ventrikula, PAP te postojanje promjena u desnoj strani srca. Povišeni PAP indikacija je za kateterizaciju srca. Ako i to nije dovoljno, osoba se upućuje na MR srca. (5)

1.5.3.3. Liječenje

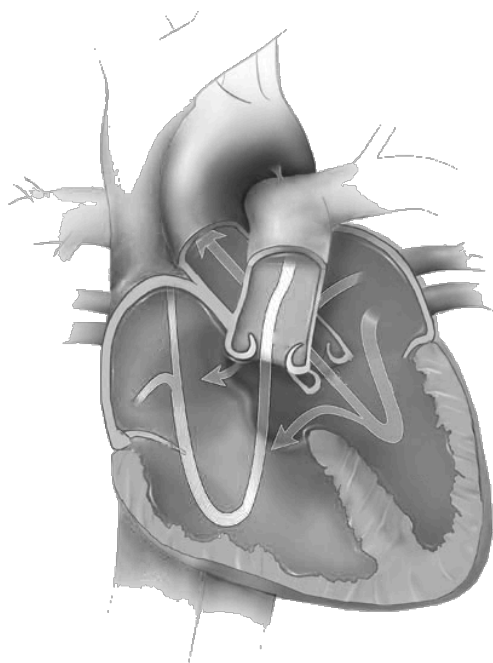
Liječenje PDA dijeli se na perkutano i na kirurško zbrinjavanje defekta. Ako se može izvesti, metoda izbora je perkutano zatvaranje defekta postavljanjem spirale unutar te komunikacije. Kirurški zahvat namijenjen je prvenstveno pacijentima s defektom prevelikim za perkutano zatvaranje ili s nepovoljnom anatomijom. (5)

Kontraindikacija za zahvat je postojanje Eisenmengerova sindroma, kao i neke prirođene srčane bolesti s desno-lijevim pretokom. (1)

Što se tiče daljnjeg praćenja, pacijenti kod kojih je zahvat protekao bez komplikacija moraju se redovito kontrolirati samo prvih šest mjeseci, dok oni koji imaju zaostale komplikacije moraju se kontrolirati u intervalima od jedne do tri godine. (5)

1.5.4. Atrioventrikularni septalni defekt (AVSD)

AVSD, ili atrioventrikularni kanal, definira se kao postojanje jednog zajedničkog atrioventrikularnog ušća, dijeli se na *kompletni* i *parcijalni* oblik (parcijalni atrioventrikularni kanal), a čini približno 3% PSB-a. (Slika 5.) U potpunom obliku postoji samo jedno ušće, dok u parcijalnom dvije valvule međusobno srastu i dijele to ušće na odvojeno lijevo i desno.



Slika 5. Atrioventrikularni septalni defekt (15)

Defekt se u potpunome obliku proteže između atrija i ventrikula, dok u parcijalnom samo na razini atrija. Ovaj je defekt u velikom broju slučajeva povezan s Downovim sindromom. (5) Karakterističan lijevo-desni pretok odvija se na razini atrija i ventrikula, a može i između lijevog ventrikula i desnog atrija, a nije rijedak ni rani razvoj plućne hipertenzije s posljedičnim razvojem Eisenmengerova sindroma. (7)

1.5.4.1. Klinička slika

Simptomatologija udružena s ovim defektom nespecifična je i ovisit će o veličini defekta te o smjeru pretoka krvi unutar srca (lijevo-desno, obostrano, desno-lijevo). (5) Anamnestički se mogu dobiti podaci o nepodnošenju napora i lakom umaranju kao i o ponavljajućim pneumonijama. U težim oblicima može doći do povećanja srca, simptoma srčanog zatajivanja te ovisno o tome je li došlo do eisenmengerizacije, moguća je cijanoza. (16)

1.5.4.2. Dijagnostika

Izuzev prepoznavanja kliničke slike i fizikalnog pregleda koji su nespecifični u dijagnostici ovog poremećaja, koriste se EKG i ehokardiografija te po potrebi kateterizacija srca i MR srca. EKG također ne pokazuje specifične promjene, a u preko polovice će se naći PQ prolognacija, široki QRS kompleksi i lijeva električna os. (16) Ehokardiografija je i u ovome slučaju ključna metoda, a služi za određivanje svake komponente AVSD-a, veličine i ozbiljnosti pretoka, funkcije lijevog i desnog ventrikula i PAP. Ako je PAP povišen, indicirana je kateterizacija srca. (5)

1.5.4.3. Liječenje

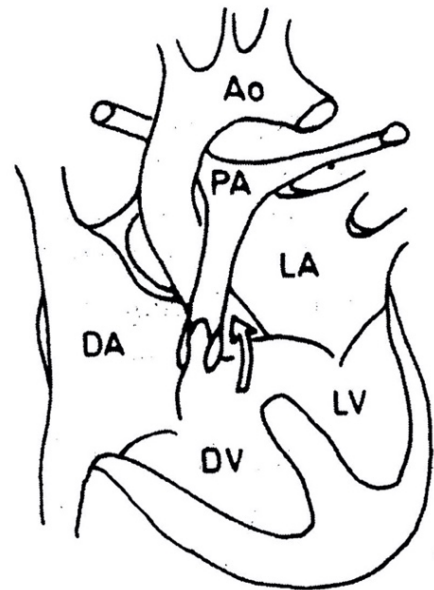
Za liječenje AVSD-a provodi se isključivo kirurški zahvat s ciljem zatvaranja svih postojećih septalnih defekata i popravaka atrioventrikularnog zaliska. Kao glavna postoperativna komplikacija navodi se rezidualna ljevostrana atrioventrikularna regurgitacija. Ako su pacijenti nepogodni za operativni zahvat, medikamentozno se zbrinjavaju simptomi srčanog zatajivanja uporabom diuretika i vazodilatatora. (16)

U pogledu daljnjeg praćenja, svim se pacijentima, bili oni operirani ili ne, preporučuju doživotne kontrole. Kod onih kojima je zahvat protekao bez komplikacija preporuke su svakih dvije do tri godine, dok kod onih gdje postoji rezidualni poremećaj i češće. (5)

1.6. Cijanotične prirodene srčane bolesti

1.6.1. Tetralogija Fallot (TF)

Tetralogija Fallot najčešća je prirodena srčana bolest (cijanotična) s desno-lijevim pretokom s udjelom od oko 5% u ukupnom broju PSB i incidencijom od oko 3/1000 živorodne djece. (11, 17) Ona uključuje četiri komponente, a to su 1. VSD, 2. pulmonalna stenoza, 3. hipertrofija desnog ventrikula i 4. "jašuća" aorta (dekstroponirana i smještena iznad VSD-a. (11) (Slika 6.)



Slika 6. Tetralogija Fallot. Ao - aorta, PA - pulmonalna arterija, DA - desni atrij, DV - desni ventrikul, LA - lijevi atrij, LV - lijevi ventrikul (1)

Dvije osnovne komponente koje determiniraju hemodinamiku su stupanj pulmonalne stenoze i VSD. Naime, zbog postojanja pulmonalne stenoze, povećano je tlačno opterećenje desnog ventrikula (veći otpor kojeg mora nadvladati da bi izbacilo adekvatnu količinu krvi) i smanjen je protok krvi kroz pluća. To dovodi do hipertrofije desnog ventrikula, tlak nadvlada onaj u lijevome i dolazi do desno-lijevog pretoka krvi s posljedičnom cijanozom. (1)

1.6.1.1. Klinička slika

Simptomatologija ovisi o stupnju pulmonalne stenoze. (4) Uglavnom se simptomi javljaju već u dječjoj dobi, a uključuju dispneju u naporu i cijanozu. Moguća pojava su i batićasti prsti. Smanjenu oksigenaciju krvi organizam nastoji kompenzirati povećanom proizvodnjom eritrocita što rezultira *sekundarnom eritrocitozom* (koža i sluznice, naročito u području lica i vrata postaju crvene). (2, 14) Kod takvih simptoma pomaže zauzimanje čučućeg položaja (povećan otpor u sistemnom krvotoku, što povećava protok kroz pulmonalni krvotok). (1)

1.6.1.2. Dijagnostika

Dijagnoza se postavlja na temelju kliničke slike i fizikalnog pregleda, EKG-a, radiograma grudnih organa, ehokardiografije i po potrebi kateterizacije srca i MR-a srca. (5) Fizikalnim pregledom možemo uočiti postojanje znakova cijanoze, auskultacijski je čujan sistolički šum u projekciji pulmonalnog ušća te pocijepan drugi srčani ton. (1, 5) EKG može pokazivati hipertrofiju desnog ventrikula i blok desne grane. (4, 5) Radiogram grudnih organa pokazuje srce oblika čizme drugog naziva *coeur en sabot*. (4) Zlatni je standard ehokardiografija kojom se procjenjuje VSD, funkcija lijevog i desnog ventrikula te stanje pulmonalnog, trikuspidalnog i aortnog ušća. (5) Kateterizacija srca daje informacije o stanju pulmonalnog ušća i promjeru glavnih grana pulmonalne arterije, ali bi se trebala ograničiti na one pacijente kod kojih se planira izvođenje perkutanih zahvata. (4, 5). U ovom slučaju metoda izbora za procjenu funkcije lijevog ventrikula i stanja pulmonalne cirkulacije je MR srca. (5)

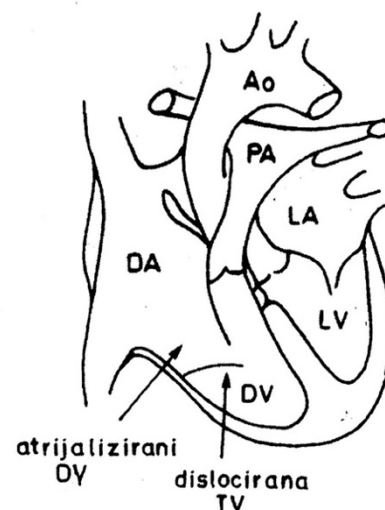
1.6.1.3. Liječenje

Ovaj se poremećaj u najvećem broju slučajeva zbrinjava već u dječjoj dobi, a terapijski pristup ovisi o stupnju opstrukcije protoka krvi iz desnog ventrikula. Liječenje uključuje provođenje konzervativnih mjera i kirurškog zahvata koji može biti palijativni i kurativni. (4, 17) Konzervativne mjere podrazumijevaju zbrinjavanje hipoksičnih kriza, a provode se savijanjem djetetovih nogu prema prsima te davanjem kisika, beta blokatora i morfija. (9) Primarni se zahvati danas provode već između šest i 18 mjeseci života. (5) Težnja je provođenje korektivnog zahvata koji uključuje zatvaranje VSD-a zakrpom i rješavanje pulmonalne stenozе čime se smanji tlačno i volumsko opterećenje lijevog ventrikula, a samim time i intenzitet simptoma. (1, 17) Ukoliko stanje djece nije primjereno za korektivni zahvat, radi se palijativni zahvat, a najpoznatiji je Blalock-Taussigov spoj (komunikacija između istostrane potključne i pulmonalne arterije). U takvim se slučajevima drugi, korektivni zahvat, radi u odrasloj dobi. (17)

Postoperativno praćenje uključuje godišnje kontrole da bi se utvrdilo postojanje mogućih komplikacija (disfunkcija desne, odnosno lijeve klijetke, pulmonalna insuficijencija, rezidualni VSD, aortna insuficijencija, aritmije, endokarditis). (5)

1.6.2. Ebsteinova anomalija

Ebsteinova anomalija je PSB karakterizirana abnormalnim položajem trikuspidalnog ušća, koje inserira niže, bliže apikalnom dijelu desnog ventrikula i rezultira javljanjem trikuspidalne regurgitacije i atrijalizacijom dijela desnog ventrikula smještenog iznad ušća. (4) (Slika 7.) Čini ispod 1% od ukupnog broja PSB, a incidencija joj iznosi oko 1/200000 živorođene djece. (18) Defekt može biti izoliran ili udružen s interatrijskim ili interventrikularnim komunikacijama te poremećajima preostalih srčanih ušća. (5)



Slika 7. Ebsteinova anomalija. Ao - aorta, PA - pulmonalna arterija, DA - desni atrij, DV - desni ventrikul, LA - lijevi atrij, LV - lijevi ventrikul, TV - trikuspidna valvula (1)

1.6.2.1. Klinička slika

Klinička slika varira ovisno o težini same promjene i o dobi. U najtežim slučajevima može dovesti do intrauterine smrti ploda. Kod djece mlađe od 10 godina glavni simptomi uključuju razvoj cijanoze i desnostranog srčanog zatajivanja. Kod starije djece i odraslih najčešći nalaz su aritmije, međutim može također biti prisutna dispneja, cijanoza i zatajivanje srca. (18)

1.6.2.2. Dijagnostika

Nakon prepoznavanja simptoma, u postavljanju dijagnoze radi se fizikalni pregled prilikom kojeg se auskultacijski može čuti sistolički šum lijevo parasternalno u petom interkostalnom prostoru (trikuspidna insuficijencija). EKG može pokazati promjene PR intervala, duboki Q zubac u odvodima II, III, aVF i V1-V4, blok desne grane i razvoj aritmija. Može se napraviti i

radiogram grudnih organa da bi se pratile promjene u veličini srca. (1, 5) Ehokardiografijom se utvrđuje funkcija i položaj trikuspidnog ušća te njegovih pojedinih zalistaka kao i veličina pojedinih srčanih komora. (5) Tlak u desnom ventrikulu i PAP su uglavnom uredni tako da, osim preoperativno, nema potrebe za kateterizacijom srca. (18) MR srca se eventualno može koristiti preoperativno za procjenu veličina srčanih komora i trikuspidnog ušća. (5)

1.6.2.3. Liječenje

Liječenje možemo podijeliti na konzervativno i kirurško. Konzervativno se provodi kod pacijenata koji imaju kontraindikacije za operativni zahvat, a uključuje zbrinjavanje posljedica anomalije. To znači liječenje simptoma zatajivanja srca i aritmija. (18) Konačno liječenje je kirurško, a metoda izbora je popravak trikuspidnog ušća. U slučaju da to nije moguće, izvodi se njegova zamjena biološkom valvulom. Potrebno je i liječenje pridruženih poremećaja, ako postoje. Kod svih pacijenata potrebno je redovito godišnje praćenje. (5)

1.6.3. Perzistentno arterijsko stablo – truncus arteriosus persistens

Perzistentno arterijsko stablo je prirođena srčana bolest koju karakterizira izostanak odvajanja aorte i pulmonalne arterije koje su udružene i zajedno napuštaju srce. Ova je anomalija uvijek udružena s VSD-om tako da u trunkus pristiže krv iz oba ventrikula. (2) Razlikuju se tri oblika. U *tipu I* sa stražnje strane zajedničkog debla izlazi pulmonalna arterija koja se potom dijeli na lijevu i desnu granu. U *tipu II* lijeva i desna grana izlaze odvojeno sa stražnje strane, a u *tipu III* odvojeno s lateralnih strana debla. U prošlosti se izdvajao i tip IV, međutim taj se naziv više ne koristi jer u tom slučaju nema povezanosti između srca i pulmonalnih arterija (krv teče putem razvijenih kolaterala između aorte i pulmonalnih arterija). (7)

1.6.3.1. Klinička slika

Ovaj se poremećaj manifestira već u dječjoj dobi te se kao takav u većini slučajeva tad i zbrinjava. Simptomi nastaju zbog povećanog tlaka u pulmonalnoj cirkulaciji što rezultira

pulmonalnom hipertenzijom te razvijanjem rane cijanoze uz opasnost zatajivanja srca. U rijetkim slučajevima, ako nije popravljeno u dječjoj dobi, u odraslih se manifestira također cijanozom. (2, 19). Ova anomalija može biti udružena i s DiGeorgeovim sindromom. (7)

1.6.3.2. Dijagnostika

Nakon uočavanja simptoma napravi se fizikalni pregled prilikom kojeg se auskultacijski može čuti sistolički šum lijevo parasternalno te naglašeni drugi ton. Ako je taj zajednički zalistak insuficijentan, lijevo parasternalno čujni je i dijastolički šum. (7) EKG pokazuje nespecifične znakove hipertrofije. Dijagnoza se u konačnici postavi ehokardiografijom kojom se uočava postojanje zajedničkog arterijskog trunkusa, VSD te mjesto izlaska pulmonalnih žila iz trunkusa. Kateterizacijom se može utvrditi točnije izlazište pulmonalnih arterija. (7)

1.6.3.3. Liječenje

Ovu je anomaliju potrebno zbrinuti što prije nakon rođenja. Već se u prvim danima nakon rođenja primjenjuje terapija protiv zatajivanja srca, a pogoršanjem simptoma, unutar nekoliko prvih mjeseci, izvodi se operativni zahvat. (7) Zahvat uključuje zatvaranje VSD-a tako da zaostane komunikacija trunkusa i lijeve klijetke. Između trunkusa i desne klijetke postavlja se poveznica. (19) Neposredni rezultati su odlični, ali u postavljenim se poveznicama s vremenom može razviti stenoza ili insuficijencija, što zahtijeva ponovni zahvat. (7)

1.6.4. Korigirana transpozicija velikih krvnih žila

Korigirana transpozicija velikih krvnih žila je prirođena srčana bolest u kojoj su ventrikuli zamijenili mjesta, odnosno desni ima građu lijevog i obrnuto. Pritom, za razliku od potpune transpozicije u kojoj plućna i sistemna cirkulacija međusobno ne komuniciraju (paralelni spoj – aorta izlazi iz desnog ventrikula, a pulmonalna arterija iz lijevog), u ovom slučaju velike krvne žile napuštaju srce iz odgovarajućih mjesta. Stanje je rijetko i čini ispod 1% PSB. (5)

1.6.4.1. Klinička slika

Ako je ta anomalija izolirana bolesnici uglavnom nemaju smetnji, a moguća je pojava aritmija.

(1) Ukoliko pak postoje pridružene anomalije može se javiti disfunkcija pojedinih ušća i razvoj simptoma zatajivanja srca do 30-ih godina. (4)

1.6.4.2. Dijagnostika

Klinička slika i fizikalni nalaz su nespecifični i ovise o pridruženim anomalijama. S obzirom na zamijenjene ventrikule, električna provodnja kroz srce se razlikuje (Q zubac u II, III, aVF, V1-3) pa se može zamijeniti s infarktom inferiorne stijenke. (20) Radiogramom grudnih organa se često može vidjeti promjena položaja srca. Ehokardiografijom se na temelju građe ventrikula i položaja trikuspidnog i mitralnog ušća uočava njihov zamijenjeni položaj. MR srca može dati detaljnije podatke o srčanoj građi. (5)

1.6.4.3. Liječenje

Kirurški zahvat trebalo bi uzeti u obzir s prvom pojavom znakova disfunkcije ili zatajivanja desnog ventrikula. (20) U dječjoj je dobi moguć korektivni zahvat koji bi funkcionalno lijevom ventrikulu omogućio komunikaciju s aortom. U odrasloj se dobi takav zahvat zbog visokog mortaliteta ne preporučuje, a najčešći je cilj zahvata popravak valvularnih grešaka. Zahvat treba napraviti prije nego ejekcijska frakcija (EF) padne ispod 45%. (5) Pacijenti s ovom greškom zahtijevaju redovito i doživotno praćenje u specijaliziranim centrima. (20)

1.6.5. Trikuspidna atrezija

Trikuspidna atrezija je stanje karakterizirano nerazvijenom desnom atrioventrikularnom komunikacijom, udruženo s atrijskim septalnim defektom, a često i hipoplazijom desnog ventrikula i plućne cirkulacije. (4) Čini približno 3% prirođenih srčanih bolesti. (21) Plućna cirkulacija može biti očuvana ako postoji još neki pridruženi defekt (npr. VSD, PDA). (7)

1.6.5.1. Klinička slika

Težina simptoma ovisit će o postojanju pridruženih anomalija koji bi omogućavali protok krvi kroz pluća, a uključuje različit stupanj cijanoze. (7)

1.6.5.2. Dijagnostika

Uz prisutnu cijanozu u fizikalnom se nalazu može lijevo parasternalno čuti holosistolčki šum, a ostali nalazi variraju ovisno o pridruženim anomalijama. (4) EKG pokazuje povećanje desnog atrija, zadebljanje lijevog ventrikula i lijevu električnu os. (7) Ehokardiografija služi za definitivno postavljanje dijagnoze, a omogućuje vizualizaciju trikuspidne atrezije i pridruženih promjena. Ukoliko je dijagnoza i dalje nejasna, može se izvesti kateterizacija srca. (7)

1.6.5.3. Liječenje

Terapijski pristup ovisi o težini kliničke slike. U novorođenčadi s teškom cijanozom stanje se pokušava kontrolirati medikamentozno – infuzija prostaglandina E₁. (7) Nakon toga prelazi se na palijativne operativne zahvate čiji je cilj povećati protok krvi kroz pluća i omogućiti bolesniku da doživi odraslu dob. (4) Tako se može napraviti atrijska septostomija, a unutar prvih šest mjeseci i dvosmjerna Glennova operacija (anastomoza između gornje šuplje vene i plućne arterije). (7) U daljnjem zbrinjavanju, u dobi od godine i pol do tri, izvode se operacija po Fontanu (povezivanje desnog atrija i plućne arterije) ili kavopulmonalna anastomoza (veza donje šuplje vene i plućne arterije). (4, 7) Komplikacije takvih zahvata uključuju tromboembolijske incidente, aritmije i oštećenje jetre. (4)

1.6.6. Potpuni anomalni utok plućnih vena

Potpuni anomalni utok plućnih vena rijetka je prirođena srčana bolest s udjelom oko 1 – 3%. Radi se o poremećaju u kojem se plućne vene, umjesto u područje lijevog atrija, ulijevaju u desni atrij ili neku drugu venu što dovodi do miješanja oksigenirane i neoksigenirane krvi u desnoj strani srca. (9) Sistemna cirkulacija može biti održana jedino uz postojanje pridruženih

defekata kao što su ASD ili PFO, a težina kliničke slike ovisi o veličini tih defekata i o postojanju opstrukcije venskog utoka (opstrukcija vodi u razvoj plućne hipertenzije). (7)

1.6.6.1. Klinička slika

Simptomatologija je izražena već u dječjoj dobi, a ovisno o postojanju opstrukcije razvija se različit stupanj cijanoze i različita brzina razvoja zatajivanja desne strane srca. (7)

1.6.6.2. Dijagnostika

Uz prisutne simptome u fizikalnom se nalazu osim cijanoze može auskultatorno čuti sistolički šum nad plućnim ušćem ili galopni ritam. (7, 9) EKG pokazuje znakove hipertrofije desnog ventrikula. (7) Ehokardiografija prikazuje anomalni utok plućnih vena te omogućava analizu pridruženih anomalija, a kateterizacija srca služi za detaljnije analize. (9) MR srca može također detaljnije kvantificirati anomaliju. (19)

1.6.6.3. Liječenje

Liječenje je kirurško i indicira se već u novorođenačkoj dobi čime se sprječava razvoj komplikacija poput pulmonalne hipertenzije. (7, 9) Zahvat uključuje stvaranje anastomoza između plućnih vena i lijevog atrija te zatvaranje pridruženih defekata. Ako postoji opstrukcija utoka, a dijete nije odmah prikladno za zahvat, u održavanju oksigenacije može se koristiti izvantjelesna membranska oksigenacija (engl. *ECMO – extracorporeal membrane oxygenation*). Nakon zahvata potrebno je redovito praćenje. (7)

1.6.7. Sindrom hipoplastičnog lijevog srca

Sindrom hipoplastičnog lijevog srca naziv je koji uključuje stanja koja mogu dovesti do poremećaja ili odsustva razvoja lijevog srca. Ta stanja uključuju hipoplaziju lijevog ventrikula, atreziju ili stenozu mitralne, odnosno aortne valvule i hipoplaziju ascendentne aorte. Čini između 2 do 9% prirodnih bolesti srca. (22) S obzirom na poremećaj razvoja lijeve strane srca, krv iz plućnih vena prelazi kroz otvor u interventrikularnoj pregradi u desnu stranu srca te kroz

plućnu arteriju do pluća, a u sistemnu cirkulaciju može dospjeti jedino putem otvorenog Bottalijevog kanala. (7)

1.6.7.1. Klinička slika

Simptomi postaju uočljivi nedugo po rođenju zatvaranjem Bottalijeva kanala, a uključuju znakove oslabljene perfuzije i cijanoze, a u težim slučajevima zatajivanje srca ili smrt. (7)

1.6.7.2. Dijagnostika

Dijagnostika započinje prepoznavanjem simptoma i fizikalnim nalazom u kojem se auskultatorno može čuti pojačan drugi ton. (9) EKG ukazuje na postojanje hipertrofije desnog ventrikula, a radiogram grudnih organa može pokazati određeni stupanj kardiomegalije. (7) Ehokardiografijom se utvrđuje postojanje anomalija kao što su hipoplazija lijevog ventrikula, poremećaj razvoja mitralne i aortne valvule ili ascendentne aorte, postojanje komunikacije između lijeve i desne strane srca te povećanje desne strane srca. (7) Kateterizacija srca i MR srca se koriste samo ako su potrebne detaljnije analize. (9)

1.6.7.3. Liječenje

Liječenje je važno započeti čim ranije i u pravilu se najprije započinje davanjem prostaglandina E₁ za očuvanje prohodnosti Bottalijeva kanala dok dijete nije spremno za kirurški zahvat. (9) Kirurško zbrinjavanje uključuje nekoliko koraka. Najprije se, već u prvom tjednu života, radi operacija po Norwoodu (spajanje plućne arterije i aorte tako da desni ventrikul preuzme funkciju lijevog). Sljedeći zahvat, oko šestog mjeseca života, je kavopulmonalna anastomoza, a još se između druge i četvrte godine izvrši operacija po Fontanu. (19)

1.7. Prirodene srčane bolesti bez patološkog pripoja

1.7.1. Koarktacija aorte

Koarktacija aorte je opstruktivna prirodna srčana bolest karakterizirana suženjem aorte u njenom grudnom dijelu, a čini oko 7% ukupnih prirodnih bolesti srca. (2, 4) Ovisno o

lokalizaciji dijeli se na *preduktalnu* (juvenilnu) i *postduktalnu* (adultnu). Preduktalnu karakterizira suženje između lijeve potključne arterije i Bottalijeva kanala, a postduktalnu suženje smješteno nasuprot zatvorenog Bottalijevog kanala. (11) Često je udružena s bikuspidnom aortnom valvulom, a može se naći i u sklopu Turnerova sindroma. (4)

1.7.1.1. Klinička slika

Zbog suženja aorte distalno od odvajanja arterija koje opskrbljuju gornje dijelove tijela, u tim je dijelovima tlak visok, dok je u donjim dijelovima tijela tlak nizak. (1) Takav nalaz ovisno o stupnju opstrukcije može biti asimptomatičan, ali može uključivati i glavobolje, vrtoglavice, epistaksu, bol u prsima, dispneju, i klaudikacije i hladnoću donjih ekstremiteta, a u konačnici je moguć i razvoj zatajivanja srca. (4, 5)

1.7.1.2. Dijagnostika

Karakterističan fizikalni nalaz uključuje razliku tlakova gornjih i donjih ekstremiteta (značajna je razlika > 20 mmHg), oslabljeni puls na femoralnoj arteriji, a zbog razvoja kolaterala između potključne i epigastričnih arterija putem mamarne i interkostalnih arterija, mogu se osjetiti pulzacije interkostalnih arterija. (5, 14) EKG je u početku uredan, a progresijom bolesti pokazuje hipertrofiju lijevog ventrikula. Radiogramom grudnih organa vidi se patognomoničan znak “3” koji pokazuje mjesto suženja te dilataciju aorte ispred i iza suženja, a moguće su i uzure na donjim rubovima rebara usred dilatacije interkostalnih arterija. (4) Ehokardiografijom se utvrđuje lokalizacija i stupanj suženja, stanje lijevog ventrikula te postojanje pridruženih anomalija. MR srca je u odraslih metoda izbora za analizu cjelovite aorte, a može se koristiti i kateterizacija srca za utvrđivanje gradijenta tlaka ispred i iza stenoze. (5)

1.7.1.3. Liječenje

Liječenje valja provesti čim ranije nakon postavljanja dijagnoze, a ono može biti perkutano balon dilatacijom i postavljanjem stenta te kirurško. (4) Perkutani zahvat je danas metoda izbora. Kirurški zahvati uključuju resekcije suženih dijelova s formiranjem anastomoza. (5)

Svi pacijenti zahtijevaju redovito praćenje, najmanje svake druge godine. Nakon zahvata važno je pratiti arterijski tlak u mirovanju i u naporu te utvrditi postojanje rezidua koarktacije. (4, 5)

1.7.2. Urođena plućna stenoza

Urođena plućna stenoza prirođena je bolest srca karakterizirana suženjem pulmonalnog ušća te porastom tlaka kojeg desni ventrikul mora savladati za izbaciti krv u plućnu cirkulaciju. (1) Opstrukcija može biti lokalizirana *supravalvularno*, *valvularno* ili *subvalvularno*, ali klinički tijek bolesti prvenstveno ovisi o stupnju opstrukcije. (4) Gradijent tlaka na granici desnog ventrikula i plućne cirkulacije < 36 mmHg označava blagu stenozu, od 36 do 64 mmHg umjerenu, a >64 mmHg tešku stenozu. (5)

1.7.2.1. Klinička slika

Težina kliničke slike ovisi o stupnju opstrukcije. Ljudi s blagom do umjerenom stenozom su često asimptomatski, dok se kod teške stenozе javljaju simptomi brzog umaranja i dispneje koji mogu biti praćeni anginoznim bolovima, vrtoglavicama i sinkopom. (5)

1.7.2.2. Dijagnostika

Fizikalnim se nalazom može auskultacijski čuti sistolički šum lijevo parasternalno u drugom interkostalnom prostoru (šum plućne stenozе). (14) EKG može biti uredan ili ukazivati na hipertrofiju desnog ventrikula. (4) Ehokardiografija omogućuje vizualizaciju anatomije pulmonalnog ušća i opstrukciju te stanje desnog ventrikula kao i postojanje pridruženih anomalija, a Dopplerom se utvrđuje gradijent tlaka između desnog ventrikula i plućne cirkulacije. (5) Daljnja se obrada radi samo ako postoje pridružene anomalije ili nejasnoće. (1)

1.7.2.3. Liječenje

Perkutano liječenje, balonska valvuloplastika, je metoda izbora za liječenje bolesnika s valvularnom plućnom stenozom, dok se kod pacijenata sa supralvalvularnom ili subvalvularnom stenozom ili s pridruženim anomalijama preporuča kirurški zahvat. (5) Zahvati se preporučuju kod svih bolesnika s teškom stenozom te kod simptomatskih s umjerenom stenozom. (1) Bolesnici se moraju doživotno pratiti, a učestalost ovisi o težini promjene. (5)

1.7.3. Urođena aortna stenoza

Urođena aortna stenoza prirođena je bolest srca karakterizirana suženjem aortnog ušća te porastom tlaka koji lijevi ventrikul mora savladati za izbaciti krv u sistemnu cirkulaciju, a dijeli se na *supralvalvularnu*, *valvularnu* i *subvalvularnu*. (4) Čini između 3 i 6 % prirođenih bolesti srca, a tri do pet puta je češća u dječaka. (23) Po stupnju stenoze dijeli se na blagu, umjerenu i tešku. U blagoj je stenozu gradijent tlaka između lijevog ventrikula i aorte < 30 mmHg, u umjerenoj 30 – 49 mmHg, a u teškoj > 49 mmHg. (5) Valvularna je najčešća, a često je i bikuspidna. Srčani minutni volumen (SMV) ne može biti održan u naporu, a često se razvija hipertrofija lijevog ventrikula. (9) Supralvalvularna stenoza karakterističan je nalaz u Williams – Beurenovom sindromu. (4)

1.7.3.1. Klinička slika

Dijagnoza se najčešće postavlja slučajno kada se prilikom pregleda djeteta utvrdi postojanje sistoličkog šuma. Simptomatologija može varirati ovisno o stupnju opstrukcije, a mogući su umor, dispneja, vrtoglavice i gubitak svijesti. (9) U asimptomatskih je prognoza dobra, dok u simptomatskih raste rizik za iznenadnu srčanu smrt. (5)

1.7.3.2. Dijagnostika

U fizikalnom nalazu moguć je nalaz sistoličkog šuma aortne stenoze sa širenjem prema vratu. EKG pokazuje znakove hipertrofije lijevog ventrikula. (5) Ehokardiografijom se utvrđuje anatomija aortnog ušća, stupanj stenoze i stanje lijevog ventrikula i postojanje pridruženih anomalija, a Dopplerom gradijent tlaka između lijevog ventrikula i aorte. (4) Invazivnije metode koriste se u slučaju postojanja nejasnoća ili preoperativno. (9)

1.7.3.3. Liječenje

Terapijski pristup ovisi o dobi pacijenta te o težini stenoze i postojanju pridruženih anomalija. Metoda izbora je perkutano zbrinjavanje balon valvuloplastikom, a od kirurških zahvata rade se aortna valvulotomija i zamjena valvule. (23) Medikamentozno liječenje indicirano je kod pacijenata kojima je zahvat kontraindiciran, a uključuje zbrinjavanje simptoma zatajivanja srca. (5) Pacijenti s urođenom aortnom stenozom moraju se doživotno i redovito kontrolirati, a trudnoća je u žena s teškom stenozom kontraindicirana. (5)

2. Ciljevi rada

2.1. Opći cilj

Opći cilj istraživanja bio je utvrditi epidemiološki profil bolesnika s prirođenim srčanim bolestima u odrasloj dobi hospitaliziranih na Klinici za bolesti srca i krvnih žila KBC-a Rijeka.

2.2. Specifični ciljevi

Specifični ciljevi istraživanja bili su:

- utvrditi prevalenciju prirođenih srčanih bolesti među pacijentima hospitaliziranima na Klinici za bolesti srca i krvnih žila KBC-a Rijeka u periodu od 1. rujna 2014. do 1. rujna 2019. godine
- utvrditi udio pojedinih prirođenih srčanih bolesti
- utvrditi dobno – spolnu strukturu navedenih pacijenata
- utvrditi kliničke karakteristike, modalitete liječenja te ishode liječenja navedenih pacijenata

3. Ispitanici, materijali i postupci

Radi se o retrospektivnom, unicentričnom istraživanju koje uključuje 174 bolesnika hospitaliziranih na Klinici za bolesti srca i krvnih žila u periodu od 1. rujna 2014. do 1. rujna 2019., a čiji su podaci dobiveni uvidom u integrirani bolnički informacijski sustav (IBIS). Svi su pacijenti stariji od 18 godina te imaju određenu prirođenu srčanu bolest potvrđenu nekom od slikovnih metoda (transtorakalna ili transezofagusna ehokardiografija, magnetna rezonancija). Podaci koji su promatrani uključuju dob i spol bolesnika, klinički status kod prijema, zatim postojanje prethodnih hospitalizacija na navedenoj klinici. Analizirana je vrsta prirođenih srčanih bolesti, postojanje pridruženih stanja bolesti ili kromosomskih anomalija, provedeni dijagnostički postupci, terapijski postupci i njihovi ishodi. Od pridruženih stanja i bolesti ispitivano je postojanje infarkta miokarda ili moždanog udara/tranzitorne ishemijske atake (TIA) u anamnezi, kroničnog srčanog zatajivanja, periferne vaskularne bolesti ili plućne embolije.

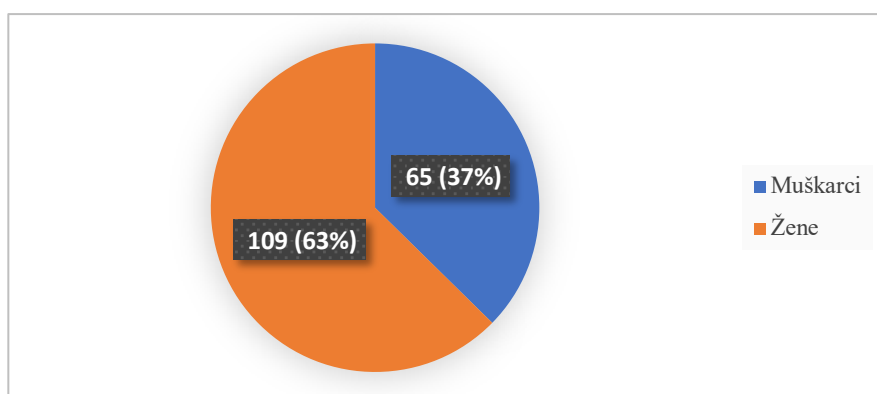
Alati korišteni za sistematizaciju i obradu podataka su Microsoft Excel for Mac verzija 16.37 i Jamovi verzija 1.2.18.0. Korištene su apsolutne i relativne frekvencije te mjere središnjice (medijan) i raspršenja (raspon i standardna devijacija).

Istraživanje je odobreno od strane Etičke komisije bolnice te je u skladu s Helsinškom deklaracijom.

Ograničenje rada bila je pojava pandemije COVID-19 zbog koje je kroz višemjesečni period bio onemogućen pristup IBIS-u te još detaljnije prikupljanje podataka.

4. Rezultati

U periodu od 1. rujna 2014. do 1. rujna 2019. godine na Klinici za bolesti srca i krvnih žila KBC-a Rijeka hospitalizirano je ukupno 5958 pacijenata, od čega je njih 174 imalo potvrđenu dijagnozu prirođene srčane bolesti što čini prevalenciju od 29,2 bolesnika na 1000 hospitaliziranih, odnosno 2,9%. Od tih 174 bolesnika, muškaraca je bilo 65 (37%), a žena 109 (63%) (Slika 8.)



Slika 8. Udio muškaraca i žena s prirođenim srčanim bolestima

Što se dobne strukture pacijenata tiče, najmlađi hospitalizirani bolesnik imao je 21 godinu, najstariji 92 godine, a prosječna dob iznosila je $52,5 \pm 18,1$ godinu. Najviše pacijenata, njih 21 (12,07%), bilo je u rasponu od 55 do 59 godina. Potpuna dobna struktura prikazana je u Tablici 1. Srčana frekvencija pri prijemu pacijenata kretala se u rasponu od 50 do 130 otkucaja u minuti, dok je prosječna frekvencija iznosila $79,3 \pm 15$ otkucaja u minuti. Sistolički tlak kretao se od 60 do 210 mmHg s prosječnom vrijednošću od $124 \pm 17,5$ mmHg. Dijastolički tlak bio je od 50 do 110 mmHg, a prosjek je iznosio $76,8 \pm 9,95$ mmHg. Ispitan je i funkcijski status pacijenata prema *New York Heart Association* (NYHA) klasifikaciji. Njih 99 (57%) bilo je u prvom stadiju, 41 (23%) u drugom, 26 (15%) u trećem, a 8 (5%) u četvrtom. 129 (74%) pacijenata navelo je kako im je to bila prva hospitalizacija na navedenoj klinici, dok su kod njih 45 (26%) postojale višestruke hospitalizacije.

Tablica 1. Dobna struktura

GODINE	BROJ (%)
20 - 24	12 (6,90)
25 - 29	11 (6,32)
30 - 34	12 (6,90)
35 - 49	9 (5,17)
40 - 44	17 (9,77)
45 - 49	17 (9,77)
50 - 54	12 (6,90)
55 - 59	21 (12,07)
60 - 64	20 (11,49)
65 - 69	10 (5,75)
70 - 74	11 (6,32)
75 - 79	10 (5,75)
80 - 84	5 (2,87)
95 - 89	6 (3,45)
90 - 94	1 (0,57)
UKUPNO	174 (100)

Najčešći razlog dolaska pacijenata bio je planirani zahvat zatvaranja prirodene srčane bolesti i to kod njih 130 (74,71%). Slijedila je akutizacija kroničnog zatajivanja srca kod 19 (10,92%) pacijenata. Njih 9 (5,17%) došlo je radi detaljnije dijagnostičke obrade, 3 (1,72%) radi arterijske hipertenzije, 3 radi dispneje (1,72%), 2 radi aneurizme ascendentne aorte (1,15%), 2 radi sinkope (1,15%), 2 radi miksoma atrijske (1,15%), 1 (0,57%) radi infektivnog endokarditisa,

1 (0,57%) radi plućne embolije, 1 (0,57%) radi ulkusa torakalne aorte, 1 (0,57%) radi kontrolnog pregleda (Tablica 2.).

Tablica 2. Razlozi dolaska

RAZLOG DOLASKA	BROJ (%)
Planirano zatvaranje ASD/PFO	130 (74,71)
Akutizacija kroničnog zatajivanja srca	19 (10,92)
Dijagnostička obrada	9 (5,17)
Arterijska hipertenzija	3 (1,72)
Dispneja	3 (1,72)
Aneurizma ascendentne aorte	2 (1,15)
Sinkopa	2 (1,15)
Miksom atrijske	2 (1,15)
Infektivni endokarditis	1 (0,57)
Plućna embolija	1 (0,57)
Ulkus torakalne aorte	1 (0,57)
Kontrolni pregled	1 (0,57)
UKUPNO	174 (100)

ASD – atrijski septalni defekt, PFO – perzistentni foramen ovale

Među prirođenim srčanim bolestima najučestalija je bila ASD, kod 68 (39,08%) pacijenata. Slijedio je PFO kod njih 64 (37,78%), zatim bikuspidna aortna valvula kod njih 14 (8,05%). Pridruženi ASD i PFO bili su prisutni kod 9 (5,17%) pacijenata, VSD kod njih 8 (4,60%), koarktacija aorte kod 2 (1,15%), tetralogija Fallot kod 2 (1,15%), ductus Botalli kod 2 (1,15%), Ebsteinova anomalija kod 2 (1,15%), zatim AVSD kod 1 (0,57%), pridruženi ASD i VSD kod 1 (0,57%) te korigirana transpozicija velikih žila kod 1 (0,57%) pacijenta (Tablica 3.).

Od 174 ukupno utvrđene PSB, njih 55 (32%) je potvrđeno transtorakalnom ehokardiografijom, a njih 119 (68%) transezofagusnom ehokardiografijom. Kod skupine potvrđene transezofagusnom ehokardiografijom, osmero ih je detaljnije analizirano magnetnom rezonancijom, a kod njih 15 je učinjena i kateterizacija srca.

Tablica 3. Učestalost pojedinih prirodnih bolesti srca

PRIROĐENA SRČANA BOLEST	BROJ SLUČAJEVA (%)
ASD	68 (39,08)
PFO	64 (37,78)
Bikuspidna aortna valvula	14 (8,05)
Pridruženi ASD i PFO	9 (5,17)
VSD	8 (4,60)
Koarktacija aorte	2 (1,15)
Tetralogija Fallot	2 (1,15)
Ductus Botalli	2 (1,15)
Ebsteinova anomalija	2 (1,15)
AVSD	1 (0,57)
Pridruženi ASD i VSD	1 (0,57)
Korigirana transpozicija velikih žila	1 (0,57)
UKUPNO	174 (100)

ASD – atrijski septalni defekt, PFO – perzistentni foramen ovale, VSD – ventrikularni septalni defekt, AVSD

– atrioventrikularni septalni defekt

Od ispitivanih pridruženih stanja i bolesti u anamnezi kao i u trenutnom statusu na vodećem mjestu bili su moždani udar, odnosno TIA prisutni u 54 (31,03%) pacijenta. Slijedilo je zatajivanje srca kod 26 (14,94%) pacijenata. Infarkt miokarda bio je prisutan kod njih 6

(3,45%). Njih 4 (2,30%) imalo je i zatajivanje srca i infarkt miokarda, a 4 (2,30%) moždani udar i zatajivanje srca. Plućna embolija je također dijagnosticirana u 4 pacijenta (2,30%). Kod njih 3 (1,72%) postojali su moždani udar i periferna vaskularna bolest dok je 1 (0,57%) imao samo perifernu vaskularnu bolest (Tablica 4.). Najviše pacijenata, njih 72 (41,38%) nije imalo niti jedno od ispitivanih pridruženih stanja i bolesti.

Od komplikacija povezanih s prirođenim srčanim bolestima, 5 (2,87%) pacijenata imalo je razvijen Eisenmengerov sindrom, dok je njih 7 (4,02%) imalo plućnu hipertenziju.

Postojanje kromosomskih anomalija utvrđeno je kod 4 (2,30%) pacijenta, a u svim se slučajevima radilo o Downovom sindromu.

Tablica 4. Pridružena stanja i bolesti

PRIDRUŽENA STANJA I BOLESTI	BROJ (%)
Bez pridruženih stanja i bolesti	72 (41,38)
Moždani udar	54 (31,03)
Zatajivanje srca	26 (14,94)
Infarkt miokarda	6 (3,45)
Infarka miokarda i zatajivanje srca	4 (2,30)
Moždani udar i zatajivanje srca	4 (2,30)
Plućna embolija	4 (2,30)
Moždani udar i periferna vaskularna bolest	3 (1,72)
Periferna vaskularna bolest	1 (0,57)
UKUPNO	174 (100)

Što se tiče terapijskih postupaka prilikom hospitalizacije napravljeno je ukupno 107 (61,49%) zahvata, ranije ih je napravljeno 6 (3,41%), a kod 61 (35,06%) pacijenta zahvat nije napravljen.

Od tih 107 napravljenih pri hospitalizaciji, 105 (98,13%) ih je bilo perkutano zatvaranje defekta, dok su 2 (1,87%) bila kirurško zatvaranje (Tablica 5.).

Tablica 5. Izvršeni zahvati

ZAHVATI	BROJ
Pri hospitalizaciji	107
<i>Perkutano</i>	105
<i>Kirurški</i>	2
Raniji zahvati	6
Bez zahvata	61
UKUPNO	174

Od pacijenata s ASD-om pri hospitalizaciji zahvatu je podvrgnuto njih 42 (61,76%), ranijim zahvatima njih 2 (2,94%), dok kod njih 24 (35,29%) korekcija nije bila potrebna. Svi zahvati izvedeni su perkutano. Od toga je bez komplikacija protekao 41 (93,18%) zahvat, dok su se komplikacije javile u 3 (6,82%) slučaja. One su uključivale pogoršanje plućne hipertenzije u jednom te nepostojanje rubova defekta, zbog čega su pacijenti upućeni na kardijalnu kirurgiju u dva slučaja. PFO je prilikom hospitalizacije korigiran u 55 (85,94%) pacijenata, ranije u 1 (1,56%), a bez korekcije je njih 8 (12,50%). Svi su zahvati također izvršeni perkutano. Komplikacija se javila u jednom slučaju, a uključivala je postpunkcijski hematoma desne prepone. Bikuspidna aortna valvula je prilikom hospitalizacije operirana u 2 (14,29%) pacijenta operacijom po Bentallu, dok kod njih 12 (85,71%) nije bilo potrebe za korekcijom. Nakon jednog zahvata došlo je do razvoja sepse zbog čega je pacijent umro. 7 (77,78%) pacijenata s pridruženim ASD i PFO korigirano je perkutanom zahvatom prilikom hospitalizacije, dok kod 2 (22,22%) korekcija nije indicirana. Komplikacija nije bilo. VSD nije korigiran kod ni u jednog pacijenta, kao ni koarktacija aorte. Tetralogija Fallot je kod jednog

pacijenta korigirana aortopulmonalnom anastomozom u dječjoj dobi, dok kod jednog nije bilo potrebe za korekcijom. Ductus Botalli je perkutanim zatvaranjem i bez komplikacija pri hospitalizaciji korigiran u jednog pacijenta, dok kod drugog to nije bilo indicirano. Od pacijenata s Ebsteinovom anomalijom u jednom je slučaju prethodno napravljena transplantacija trikuspidne valvule biološkom protezom, a u drugom korekcija nije bila potrebna. Pacijentici s AVSD-om napravljena je u dječjoj dobi operacija po Dammann – Mulleru koja je, međutim, bila neuspješna. U pacijenata s pridruženim ASD-om i VSD-om te korigiranom transpozicijom velikih žila nije postojala potreba za korekcijom.

Tablica 6. daje detaljniji prikaz broja izvršenih terapijskih zahvata po pojedinim PSB, a također i prikaz ishoda istih (postojanje ili nepostojanje komplikacija prilikom, odnosno nakon izvođenja zahvata).

Tablica 6. Broj izvršenih zahvata i ishodi po pojedinim prirodnim bolestima srca

PRIROĐENA SRČANA BOLEST	ZAHVATI			ISHODI	
	Pri hospitalizaciji	Raniji zahvati	Bez zahvata	Bez komplikacija	Komplikacije
ASD	42	2	24	41	3
PFO	55	1	8	55	1
Bikuspidna aortna valvula	2	-	12	1	1
Pridruženi ASD i PFO	7	-	2	7	-
VSD	-	-	8	-	-
Koarktacija aorte	-	-	2	-	-
Tetralogija Fallot	-	1	1	1	-
Ductus Botalli	1	-	1	1	-
Ebsteinova anomalija	-	1	1	1	-
AVSD	-	1	-	-	1
Pridruženi ASD i VSD	-	-	1	-	-
Korigirana transpozicija velikih žila	-	-	1	-	-

ASD – atrijski septalni defekt, PFO – perzistentni foramen ovale, VSD – ventrikularni septalni defekt, AVSD – atrioventrikularni septalni defekt

Pacijentima kojima je prilikom hospitalizacije proveden korektivni zahvat propisane su određene kombinacije antiagregacijske i antikoagulacijske terapije, prema smjernicama. Tek u njih troje (2,80%) takva terapija, zbog postojanja kontraindikacija, nije uvedena. Podaci su detaljnije prikazani u Tablici 7. U pacijenata kojima nije izvršena korekcija defekta učinjena je revizija dotadašnje kronične terapije.

Tablica 7. Antiagregacijska i antikoagulacijska terapija

TERAPIJA	BROJ (%)
Acetilsalicilna kiselina i klopidogrel	82 (76,64)
Acetilsalicilna kiselina	15 (14,02)
Bez terapije	3 (2,80)
Acetilsalicilna kiselina i apiksaban	2 (1,87)
Acetilsalicilna kiselina, klopidogrel i rivaroksaban	1 (0,93)
Acetilsalicilna kiselina i rivaroksaban	1 (0,93)
Klopidogrel	1 (0,93)
Apiksaban	1 (0,93)
Varfarin	1 (0,93)
UKUPNO	107 (100)

Iz bolnice je u konačnici otpušteno 169 (97,13%) pacijenata, dok je u preostalih 5 (2,87%) došlo do smrtnog ishoda. U četvero pacijenata uzrok smrti bila je akutizacija kroničnog srčanog zatajivanja, a u jednog sepsa.

5. Rasprava

Kao što je u uvodu već izneseno, točan epidemiološki profil prirođenih srčanih bolesti u svijetu nije u potpunosti poznat iz razloga što se smatra da je to dinamična skupina bolesti čiji se broj stalno mijenja. (5) Prema podacima 32. Bethesda konferencije iz 2000. godine pretpostavljala se prevalencija od približno 2,8 na 1000 stanovnika s mišljenjem da će i dalje zbog većeg medicinskog napretka i preživljavanja djece s navedenim bolestima njihova prevalencija rasti te postati globalni javnozdravstveni problem. (5, 24) Osim povećanja ukupne prevalencije, istraživanja pokazuju i porast broja posjeta hitnoj medicinskoj službi te broja hospitalizacija pacijenata s PSB unatrag posljednja dva desetljeća. (25) U ovom je istraživanju vidljiva visoka prevalencija hospitalizacija u petogodišnjem periodu (29,2/1000), s najvećom učestalošću ASD-a i PFO-a što se može pripisati velikom broju elektivnih zatvaranja slučajno otkrivenih defekata. Istraživanje provedeno u Beirut Medical Center u Libanonu u dvadesetogodišnjem periodu između 1980. i 2000. godine navodi prosječnu dob hospitaliziranih pacijenata od $32,8 \pm 13,3$ godine s blagom prevalencijom muškaraca (52%). Međutim noviji podaci govore o većoj hospitalizaciji pacijenata starijih dobnih skupina, također s većom učestalošću muškaraca. (25, 26). U ovome je istraživanju prosječna dob hospitaliziranih iznosila $52,5 \pm 18,1$ godinu s najvećom učestalošću u dobnj skupini između 55 i 59 godina. No za razliku od literature, utvrđen je veći broj hospitaliziranih žena (63%) u odnosu na muškarce (37%). Bolesnici sa PSB opisuju se i kao heterogena skupina pacijenata glede kliničke prezentacije i razlozima dolaska liječniku. (26) To je vidljivo i u ovom istraživanju u kojem su razlozi dolazaka po redu učestalosti bili planirano zatvaranje PSB (visoko na prvome mjestu, 74,71% slučajeva), zatim akutizacija kroničnog zatajivanja srca, detaljnija dijagnostička obrada, arterijska hipertenzija, dispneja, aneurizma ascendentne aorte, sinkopa, miksom atrijske, infektivni endokarditis, plućna embolija, ulkus torakalne aorte te kontrolni pregled. Tako je većini pacijenata (74%) ovo bila prva hospitalizacija na Klinici za bolesti srca i krvnih žila, a

veći broj pacijenata (57%) je pri prijemu gledajući funkcionalni status spadao u kategoriju NYHA I, manji je broj imao određene funkcionalne smetnje, a tek je njih 5% bilo u stadiju NYHA IV. Gledamo li udio PSB prema patofiziološkoj podjeli navedenoj u uvodu, dobivamo najveći udio PSB s lijevo – desnim pretokom i to 87,93%, udio cijanotičnih iznosio je 2,87%, dok je onih bez patološkog pripoja bilo 9,20%. Predominacija acijanotičnih PSB, s udjelom od 87%, utvrđena je i u libanonskom istraživanju također s ASD-om na vodećem mjestu. (26)

Ispitivanjem određenih pridruženih stanja i bolesti utvrđeno je da najveći dio bolesnika (41,38%) nije imao nijedno od navedenih stanja što se kao i veliki broj hospitalizacija može pripisati velikom broju slučajno otkrivenih defekata, ponajprije ASD i PFO. Od pacijenata koji su imali neko od pridruženih stanja radilo se ponajprije o moždanom udaru i to kod pacijenata koji su imali komunikacije u interatrijskoj ili interventrikularnoj pregradi. Najčešća je povezanost moždanog udara bila s PFO, a prema podacima iz literature kriptogeni moždani udar je u gotovo polovici slučajeva udružen s PFO, a dokazano je i da perkutano zatvaranje smanjuje rizik rekurentne pojave moždanog udara. (27) Kronično srčano zatajivanje je također često bilo prisutno, s udjelom od 19,54%. U literaturi se navodi njegova prevalencija među hospitaliziranim pacijentima od približno 20%, a na vodećem je mjestu po uzroku mortaliteta. (28)

Važno je naglasiti da je u ovom istraživanju ukupna smrtnost među hospitaliziranim pacijentima bila niska te iznosila 2,87%, međutim od pet smrtnih ishoda četiri je bilo uzrokovano akutizacijom kroničnog zatajivanja srca, dok je u petog uzrok smrti bila sepsa. Korektivni zahvati pri hospitalizaciji učinjeni su većim dijelom (98,13%) perkutanim putem, ponajprije perkutana zatvaranja ASD i PFO. Prilikom hospitalizacije učinjena su tek dva kirurška zahvata i to operacije po Bentallu za korekciju bikuspidne aortne valvule. Ta se operacija sastoji od zamjene korijena aorte i aortnih zalistaka mehaničkom protezom te povezivanje koronarnih arterija s protezom. (29). Pacijenata s ranijim zahvatima nije bilo puno, tek njih šestoro (3,41%), od toga su tri izvršena perkutano dok su preostala tri operirana

kirurškim putem. Operacije su uključivale Dammann-Mullerov zahvat za AVSD (neuspješan), aortopulmonalnu anastomozu za tetralogiju Fallot i zamjenu trikuspidne valvule biološkom protezom za Ebsteinovu anomaliju. Damman-Mullerov zahvat je palijativni zahvat koji uključuje bandažu pulmonalne arterije s ciljem smanjenja tlaka u plućnoj cirkulaciji. (30) Aortopulmonalna anastomoza je također palijativni zahvat koji uključuje komunikaciju između istostrane potključne i pulmonalne arterije (Blalock-Taussigov spoj). (31) Najviše pacijenata kojima je PSB korigirana pri hospitalizaciji nakon zahvata dobilo je dualnu antiagregacijsku terapiju acetilsalicilne kiseline i klopidogrela, njih 76,64%. Ostali perkutano korigirani pacijenti dobili su kombinacije antiagregacijske i antikoagulacijske terapije prema smjernicama, a pacijentu podvrgnutom kirurškom zahvatu propisan je varfarin. Od troje pacijenata koji nisu dobili antiagregacijsku ili antikoagulacijsku terapiju radilo se u dva slučaja u postojanju kontradikacija, a u trećem slučaju do smrti uzrokovane sepsom nedugo nakon zahvata.

Kako su PSB u odrasloj dobi rastući javnozdravstveni problem u literaturi se navodi potreba za postojanjem jednog centra tercijarne zdravstvene zaštite s multidisciplinarnim timom za njihovo zbrinjavanje na 2 do 10 milijuna stanovnika, što znači da bi u Hrvatskoj jedan takav centar bio dostatan. Važna stavka koja bi pomogla u prikazu stvarnog stanja na području cijele države je postojanje registra PSB u odrasloj dobi. (24)

6. Zaključci

- Prevalencija PSB među pacijentima hospitaliziranim na Klinici za bolesti srca i krvnih žila u ispitivanom petogodišnjem periodu iznosila je 29,2/1000 hospitaliziranih što se pripisuje velikom broju slučajno otkrivenih srčanih grešaka i elektivnih zahvata.
- Među hospitaliziranim pacijentima prevladavale su žene s udjelom od 63%.
- Prosječna dob hospitaliziranih pacijenata iznosila je $52,5 \pm 18,1$ godinu, najmlađi je pacijent imao 21, a najstariji 92 godine.
- Uzroci hospitalizacije bili su heterogeni, ali je na vodećem mjestu s udjelom od 74,71% bilo planirano zatvaranje ASD i PFO.
- Najučestalija PSB bila je ASD s udjelom od 39,08%, a slijedili su PFO s 37,78% te bikupidalna aortna valvula s 8,05%.
- Od ispitivanih pridruženih stanja i bolesti najučestaliji su bili moždani udar i zatajivanje srca, međutim najveći broj pacijenata nije imao nijedno od ispitivanih stanja.
- U najvećem broju slučajeva napravljen je perkutani korektivni zahvat pri hospitalizaciji.
- Osim troje pacijenata s kontraindikacijama, svim pacijentima je nakon zahvata uvedena određena kombinacija antiagregacijske i antikoagulacijske terapije prema smjernicama, a pacijentima koji nisu korigirani revidirana je dotadašnja kronična terapija.
- Smrtnost je bila niska i iznosila 2,87%, a vodeći je uzrok bila akutizacija kroničnog zatajivanja srca.

7. Sažetak

Prirođene srčane bolesti čine skupinu bolesti koja se definira kao od rođenja prisutan poremećaj položaja, građe i/ili funkcije srca, odnosno velikih krvnih žila. Ubrajaju se u najčešće urođene poremećaje, a zbog izvanrednog medicinskog napretka unatrag nekoliko desetljeća preko 90% zahvaćene djece doživi odraslu dob pa te bolesti postaju rastući javnozdravstveni problem s približnom prevalencijom od 2,8 na 1000 stanovnika u svijetu. U ovom istraživanju promatrana je prevalencija hospitaliziranih pacijenata na Klinici za bolesti srca i krvnih žila KBC Rijeka te njihove kliničke karakteristike, provedeni terapijski postupci i njihovi ishodi. Utvrđena je visoka prevalencija hospitalizacija na navedenoj Klinici od 29,2 na 1000 hospitaliziranih. Među pacijentima su prevladavale žene. Razlozi dolazaka bili su heterogeni, ali na vodećem mjestu bilo je planirano zatvaranje atrijskog septalnog defekta i perzistentnog foramena ovale. Najučestalija prirođena srčana bolest bila je atrijski septalni defekt. Od ispitivanih pridruženih stanja i bolesti najčešća su bila moždani udar i zatajivanje srca, međutim većina pacijenata nije imala nijedno od ispitivanih stanja i bolesti. U najvećeg dijela pacijenata je pri hospitalizaciji napravljen perkutani korektivni zahvat te je, osim u slučaju postojanja kontraindikacija, uvedena antiagregacijska ili antikoagulacijska terapija. Smrtnost je bila niska i iznosila 2,87% s akutizacijom kroničnog zatajivanja srca kao vodećim uzrokom.

KLJUČNE RIJEČI: odrasli, prirođene srčane bolesti, epidemiologija, hospitalizacija

8. Summary

Congenital heart diseases form a group of diseases that is defined as a disorder of the position, structure and / or function of the heart or large blood vessels present from birth. They are among the most common congenital disorders, and due to remarkable medical advances over the past few decades, over 90% of affected children reach adulthood, and these diseases are becoming a growing public health problem with an approximate prevalence of 2.8 per 1,000 population worldwide. In this study, the prevalence of hospitalized patients at the Clinic for Cardiovascular Diseases of the University Hospital Center Rijeka was observed, as well as their clinical characteristics, performed therapeutic procedures and their outcomes. A high prevalence of hospitalizations at the said Clinic of 29.2 per 1,000 hospitalized was determined. Women predominated among the patients. The reasons for the arrivals were heterogeneous, but planned closure of the atrial septal defect and patent foramen ovale was in the leading position. The most common congenital heart disease was atrial septal defect. The most common of the examined conditions and diseases were stroke and heart failure, however, most patients did not have any of the examined conditions and diseases. In most patients, percutaneous corrective procedures were performed during hospitalization, and except in the case of contraindications, antiplatelet or anticoagulant therapy was introduced. Mortality was low at 2.87% with acute heart failure as the leading cause.

KEYWORDS: adult, congenital heart disease, epidemiology, hospitalization

9. Literatura

- (1) Vrhovac B, Jakšić B, Reiner Ž, Vucelić B. Interna medicina. Zagreb: Naklada LJEVAK d.o.o.; 2008;7:490-496.
- (2) Damjanov I, Seiwerth S, Jukić S, Nola M. Patologija četvrto, prerađeno i dopunjeno izdanje. Zagreb: Medicinska naklada; 2014;8:260-266.
- (3) Kozelj M, Prokselj K, Dolenc J, Cerar A, Podnar T. Sixteen Years of Systematic Management of Adult Congenital Heart Disease – The experience of the University Medical Centre Ljubljana, Slovenia. *Cardiol Croat.* 2016; 11(1-2):38–42.
- (4) Kasper D, Fauci A, Hauser S, Longo D, Jameson J, Loscalzo J. *Harrison's Principles of Internal Medicine.* New York: McGraw-Hill Professional Publishing; 2015;282:1519-1528.
- (5) Baumgartner H, Bonhoeffer P, De Groot N, de Haan F, Deanfield J, Galie N et al. ESC Guidelines for the management of grown-up congenital heart disease (new version 2010): The Task Force on the Management of Grown-up Congenital Heart Disease of the European Society of Cardiology (ESC). *Eur Heart J.* 2010; 31(23):2915-2957.
- (6) Kelleher A. Adult congenital heart disease (grown-up congenital heart disease). *Continuing Education in Anaesthesia Critical Care & Pain.* 2012; 12(1):28-32.
- (7) Kliegman R, Stanton B, St. Geme J, Schor N, Behrman R, Nelson W. *Nelson textbook of pediatrics, twentieth edition.* Philadelphia: Elsevier; 2016;424:2182-2187;426:2189-2199;427:2199-2208;430:2211-2222;431:2223-2235.
- (8) Richards A, Garg V. Genetics of Congenital Heart Disease. *Curr Cardiol Rev.* 2010; 6(2):91-97.
- (9) Mardešić D i sur. *Pedijatrija, osmo, prerađeno i dopunjeno izdanje.* Zagreb: Školska knjiga, d. d.; 2016;17:706-729.

- (10) Gamulin S, Marušić M, Kovač Z i sur. Patofiziologija, sedmo izdanje. Zagreb: Medicinska naklada; 2011;27:901-903.
- (11) Kumar V, Abbas A, Aster J. Robbins basic pathology. Philadelphia: Elsevier; 2013;10:368-374.
- (12) Martin S, Shapiro E, Mukherjee M. Atrial Septal Defects – Clinical Manifestations, Echo Assessment, and Intervention. Clin Med Insights Cardiol. 2014; 8(1):93–98.
- (13) Lange V, Lederhuber C. BASICS Kardiologie, 2., uberarbeitete aufl. Munchen: Elsevier GmbH; 2010;118-127.
- (14) Antonin B. Propedeutika interne medicine. Zagreb: Jugoslavenska medicinska naklada; 1982;11:195-197.
- (15) Congenital Heart Defects - Facts about Atrioventricular Septal Defect [Internet]. Centers for Disease Control and Prevention. 2020 [ažurirano 12. 11. 2019.; citirano 21. ožujka 2020.]. Dostupno na: <https://www.cdc.gov/ncbddd/heartdefects/avsd.html>
- (16) Craig B. Atrioventricular septal defect: from fetus to adult. Heart. 2006; 92(12):1879-1885.
- (17) Bailliard F, Anderson R. Tetralogy of Fallot. Orphanet J Rare Dis. 2009; 4(1).
- (18) Attenhofer Jost C, Connolly H, Dearani J, Edwards W, Danielson G. Ebstein's Anomaly. Circulation. 2007; 115(2):277-285.
- (19) Stout K, Daniels C, Aboulhosn J, Bozkurt B, Broberg C, Colman J et al. 2018 AHA/ACC Guideline for the Management of Adults With Congenital Heart Disease: A Report of the American College of Cardiology/American Heart Association Task Force on Clinical Practice Guidelines. Circulation. 2019; 139(14):698-800.

- (20) Warnes C. Transposition of the Great Arteries. *Circulation*. 2006; 114(24):2699-2709.
- (21) Mancini M. Tricuspid Atresia: Background, Pathophysiology, Epidemiology [Internet]. *Emedicine.medscape.com*. 2020 [ažurirano 25. 9. 2016.; citirano 23. ožujka 2020.]. Dostupno na: <http://emedicine.medscape.com/article/158359>
- (22) Fruitman DS. Hypoplastic left heart syndrome: prognosis and management options. *Paediatr Child Health*. 2000; 5(4):219-225.
- (23) Singh G. Congenital Aortic Valve Stenosis. *Children (Basel)*. 2019; 6(5):69.
- (24) Šeparović Hanževački J, Malčić I, Ivanac Vranešić I. Congenital heart diseases in Croatia — a review of current state and goals. *Cardiol Croat*. 2012; 7(11-12):276-282.
- (25) Agarwal S, Sud K, Khera S, Kolte D, Fonarow G, Panza J et al. Trends in the Burden of Adult Congenital Heart Disease in US Emergency Departments. *Clin Cardiol*. 2016; 39(7):391-398.
- (26) Hannoush H, Tamim H, Younes H, Arnaout S, Gharzeddine W, Dakik H et al. Patterns of congenital heart disease in unoperated adults: A 20-year experience in a developing country. *Clin Cardiol*. 2004; 27(4):236-240.
- (27) Mojadidi M, Zaman M, Elgendy I, Mahmoud A, Patel N, Agarwal N et al. Cryptogenic Stroke and Patent Foramen Ovale. *J Am Coll Cardiol*. 2018; 71(9):1035-1043.
- (28) Budts W, Roos-Hesselink J, Rädle-Hurst T, Eicken A, McDonagh T, Lambrinou E et al. Treatment of heart failure in adult congenital heart disease: a position paper of the Working Group of Grown-Up Congenital Heart Disease and the Heart Failure Association of the European Society of Cardiology. *Eur Heart J*. 2016; 37(18):1419-1427.

- (29) Brunicki F, Andersen D, Billiar T, Dunn D, Hunter J, Matthews J et al. Schwartz's principles of surgery. New York: McGraw-Hill Education; 2014;22:780-820.
- (30) Goldblatt A, Bernhard W, Nadas A, Gross R. Pulmonary Artery Banding. Circulation. 1965; 32(2):172-184.
- (31) Hallman G. Intrapericardial Aortopulmonary Anastomosis for Tetralogy of Fallot. Arch Surg. 1967; 95(5):709-716.

10. Životopis

Fabio Kadum rođen je 31. srpnja 1995. godine u Puli. Osnovnoškolsko obrazovanje završava u Osnovnoj školi Poreč, a srednjoškolsko u Gimnaziji i strukovnoj školi Jurja Dobrile u Pazinu. Tijekom srednjoškolskog obrazovanja osvaja prvo mjesto na državnom natjecanju iz talijanskog jezika. U tri je navrata proglašen učenikom generacije, a na kraju četvrtog razreda i učenikom škole. Integrirani preddiplomski i diplomski studij medicine upisuje 2014. godine.

Tijekom studija triput osvaja Dekanovu nagradu za izvrsnost. Također od druge do šeste godine studija redoviti je demonstrator na Katedri za anatomiju, od treće do šeste godine i na Katedri za histologiju i embriologiju te na Katedri za internu medicinu. Za vrijeme četvrte i pete godine dužnost demonstratora obnašao je i na Katedri za fiziologiju, patofiziologiju i imunologiju te na Katedri za patologiju i patološku anatomiju.