

POPRAVAK MITRALNE VALVULE: RESEKCIJSKE TEHNIKE ILI UMJETNE KORDE?

Erdeljac, Danijela

Master's thesis / Diplomski rad

2020

Degree Grantor / Ustanova koja je dodijelila akademski / stručni stupanj: **University of Rijeka, Faculty of Medicine / Sveučilište u Rijeci, Medicinski fakultet**

Permanent link / Trajna poveznica: <https://um.nsk.hr/um:nbn:hr:184:386172>

Rights / Prava: [In copyright](#)/[Zaštićeno autorskim pravom.](#)

Download date / Datum preuzimanja: **2024-07-28**



Repository / Repozitorij:

[Repository of the University of Rijeka, Faculty of Medicine - FMRI Repository](#)



SVEUČILIŠTE U RIJECI

MEDICINSKI FAKULTET

INTEGRIRANI PREDDIPLOMSKI I DIPLOMSKI

SVEUČILIŠNI STUDIJ MEDICINA

Danijela Erdeljac

POPRAVAK MITRALNE VALVULE: RESEKCIJSKE TEHNIKE ILI UMJETNE KORDE?

Diplomski rad

Rijeka, 2020.

SVEUČILIŠTE U RIJECI

MEDICINSKI FAKULTET

INTEGRIRANI PREDDIPLOMSKI I DIPLOMSKI

SVEUČILIŠNI STUDIJ MEDICINA

Danijela Erdeljac

POPRAVAK MITRALNE VALVULE: RESEKCIJSKE TEHNIKE ILI UMJETNE KORDE?

Diplomski rad

Rijeka, 2020.

Mentor rada: Izv. prof. dr. sc. Igor Medved, dr. med.

Diplomski rad ocjenjen je dana _____ na Medicinskom fakultetu Sveučilišta u Rijeci,
pred povjerenstvom u sastavu:

1. Prof. dr. sc. Miljenko Kovačević, dr. med. (predsjednik povjerenstva)
2. Izv. prof. dr. sc. Aldo Ivančić, dr. med.
3. Prof. dr. sc. Željko Župan, dr. med.

Rad sadrži 48 stranica, 8 slika, 5 tablica, 25 literaturnih navoda.

ZAHVALA

Prije svega, želim zahvaliti izv. prof. dr. sc. Igoru Medvedu na strpljenju i korisnim savjetima tijekom izrade ovog rada. Zahvaljujem dr. Leonu Kunišku i dr. Aleksandri Ljubačev na pomoći s podacima.

Zahvaljujem svojoj obitelji i Ivanu na podršci i razumijevanju tijekom studija te kolegicama i prijateljicama na uljepšavanju studentskih dana.

SADRŽAJ

1. Uvod	1
1.1. Anatomija i funkcija mitralne valvule.....	1
1.2. Povijest popravka mitralne valvule.....	4
1.3. Bolesti mitralne valvule.....	5
1.3.1. Mitralna insuficijencija.....	5
1.3.1.1. Etiologija mitralne insuficijencije.....	5
1.3.1.2. Patofiziologija mitralne insuficijencije.....	6
1.3.1.3. Klinička slika mitralne insuficijencije.....	6
1.3.1.4. Dijagnosticiranje mitralne insuficijencije.....	7
1.3.1.5. Stupnjevi mitralne insuficijencije.....	8
1.3.1.6. Liječenje mitralne insuficijencije.....	9
1.3.1.6.1. Liječenje primarne mitralne insuficijencije.....	9
1.3.1.6.2. Liječenje sekundarne mitralne insuficijencije.....	10
1.3.2. Mitralna stenoza.....	12
1.3.2.1. Etiologija mitralne stenozе.....	12
1.3.2.2. Patofiziologija mitralne stenozе.....	12
1.3.2.3. Klinička slika mitralne stenozе.....	13
1.3.2.4. Dijagnosticiranje mitralne stenozе.....	13
1.3.2.5. Stupnjevi mitralne stenozе.....	14
1.3.2.6. Liječenje mitralne stenozе.....	15
1.4. Kirurško liječenje.....	17
1.4.1. Tehnike popravka mitralne valvule.....	21
1.4.1.1. Četvrtasta resekcija.....	21
1.4.1.2. Trokutasta resekcija.....	23
1.4.1.3. Perikardijalna zakrpa.....	24
1.4.1.4. Edge to edge.....	25
1.4.1.5. Zamjena korde.....	25
1.4.1.6. Ostale tehnike na kordama.....	27
1.4.1.7. Anuloplastika protetskim prstenom.....	28
1.4.1.8. Komisurotomija.....	29
2. Svrha rada	31
3. Metode i ispitanici	32
4. Rezultati	33

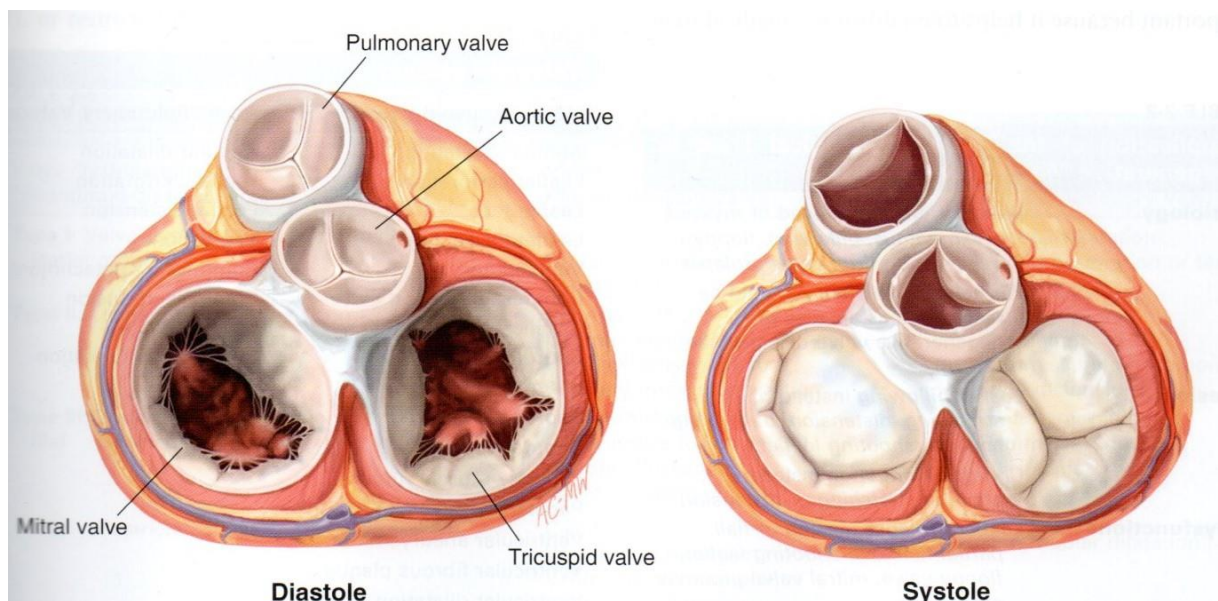
4.1. Opći podaci	33
4.2. Preoperativni podaci	33
4.3. Operativni podaci.....	35
4.4. Postoperativni podaci	36
4.5. Podaci o ishodu.....	37
5. Rasprava.....	39
6. Zaključak	42
7. Sažetak	43
8. Summary	44
9. Literatura	45
10. Biografija	48

1. Uvod

1.1. Anatomija i funkcija mitralne valvule

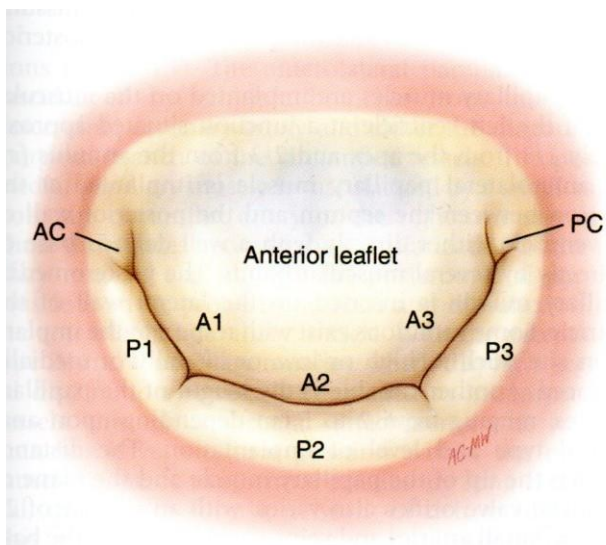
Atrije i ventrikule dijeli formacija vezivnog tkiva koju nazivamo srčani skelet. Ona formira fibrozne prstenove oko četiri srčana zalistka: mitralna valvula leži u lijevom fibroznom prstenu, trikuspidalna valvula u desnom fibroznom prstenu, a aortalna i pulmonalna valvula su okružene aortalnim i pulmonalnim prstenom (1).

Srčani zalisci nužni su za usmjeravanje struje krvi u određenom pravcu i sprečavanje njenog povratka u suprotnom smjeru (2). Dijele se na dva tipa zalistaka: atrioventrikularne koji se nalaze između atrija i ventrikula (mitralni/bikuspidalni/lijevi i trikuspidalni/desni) te semilunarne koji se nalaze između ventrikula i izlazišta velikih krvnih žila (aortalna i pulmonalna valvula) (Slika 1). Atrioventrikularni zalisci zatvoreni su tijekom sistole kako bi uslijed kontrakcije ventrikula spriječili povratak krvi u atrije (pasivno djelovanje) (1). Zato što se sastoje od kuspisa koji su duplikature endokarda, nazivaju se također i kuspidalnim zaliscima (2).



Slika1: srčani zalisci u dijastoli i sistoli. (Preuzeto iz: Carpentier A, Adams DH, Filsoufi F. Carpentier's Reconstructive Valve Surgery. 1stedition. Philadelphia: Saunders; 2010.)

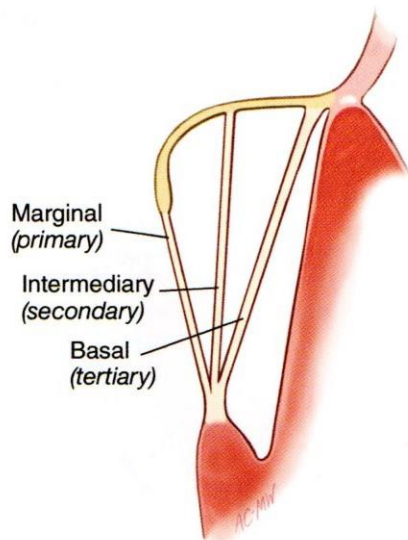
Mitralna valvula se na prednjem torakalnom zidu projicira između četvrte i pete rebrene hrskavice (1). Sastoji se od dva listića: prednjeg (cuspis anterior/aortalni listić) i stražnjeg (cuspis posterior/muralni listić). Prednji listić je po površini veći od stražnjeg listića, ali se veže samo na jednu trećinu opsega mitralnog prstena (eliptičnog oblika). Međusobno su na prstenu odvojeni anterolateralnom i posteromedijalnom komisurama. Stražnji listić se dijeli u tri dijela: P1 (anterolateralni), P2 (srednji) i P3 (posteromedijalni). Navedeni dijelovi međusobno su odijeljeni urezima (supkomisurama). Podjela prednjeg listića analogna je podjeli stražnjeg (A1, A2, A3) (Slika 2) (3).



Slika 2: podjela prednjeg i stražnjeg listića mitralne valvule. AC - anterior commissure, PC - posterior commissure (Preuzeto iz: Carpentier A, Adams DH, Filsoufi F. Carpentier's Reconstructive Valve Surgery. 1stedition. Philadelphia: Saunders; 2010.)

Atrijalne površine listića su glatke, a ventrikularna površina je kod stražnjeg listića neravna, dok je kod prednjeg listića također glatka zbog strujanja krvi uz obje površine. Baze listića pričvršćene su za okolni lijevi fibrozni prsten, a otuda se pružaju prema ventrikulu gdje

završavaju nazubljenim slobodnim rubom (2). Prednji i stražnji papilarni mišić polaze iz stijenke lijevog ventrikula i pomoću sitnih tetiva (tendinozne korde) koje iz njih polaze, drže se za slobodni rub i ventrikularnu površinu listića mitralne valvule. Na taj način je kod sistole onemogućeno izvrtanje listića prema lijevom atriju (aktivno djelovanje) (4). Glava anteromedijalnog papilarnog mišića je vrlo krupna i istaknuta, dok se posteromedijalni papilarni mišić sastoji od više jednakih glava. Korde koje polaze od papilarnog mišića vežu se za oba listića, te ih obzirom na mjesto insercije dijelimo na primarne (rub listića), sekundarne (ventrikularna površina listića) i tercijarne (dio listića uz sami prsten) (Slika 3) (3).



Slika 3: podjela kordi obzirom na mjesto insercije. (Preuzeto iz: Carpentier A, Adams DH, Filsoufi F. Carpentier's Reconstructive Valve Surgery. 1st edition. Philadelphia: Saunders; 2010.)

1.2. Povijest popravka mitralne valvule

Ozbiljan razvoj kirurgije mitralne valvule mogao je započeti tek nakon izuma uređaja za izvantjelesnu cirkulaciju 1954. godine. Uskoro je predstavljen prvi umjetni srčani zalistak. Zamjena mitralne valvule je bila vrlo jednostavna i najčešće korištena metoda, stoga je prednost popravka bila nakratko potisnuta.

Uskoro su uočene prednosti, ali i mane zamjene mitralne valvule i kirurzi su se počeli usmjeravati prema metodama popravka (5). Do značajne "revolucije" u metodama popravka mitralne valvule došlo je 1983. godine kad je Alain Carpentier opisao svoje iskustvo s rekonstrukcijom mitralne valvule koristeći tzv. "Francusku korekciju". Razvio je funkcionalni pristup mitralnoj regurgitaciji s ciljem postizanja odgovarajuće koaptacije listića i remodelacije anulusa. Jedne od njegovih najvažnijih tehnika su četvrtasta i trokutasta resekcija (6).

1998. godine je Tirone David sa suradnicima predstavio novu tehniku: korištenje umjetnih kordi od politetrafluoroetilena (ePTFE) kao potpora slobodnog ruba prolabiranog listića (7).

I resekcijske tehnike i umjetne korde od samih početaka pokazuju dobre kratkoročne i dugoročne rezultate, stoga su eventualne razlike u rezultatima ovih tehnika još uvijek predmet rasprave (6).

1.3. Bolesti mitralne valvule

1.3.1. Mitralna insuficijencija

Mitralna insuficijencija je stanje koje nastaje kao posljedica promjene bilo koje od komponenti mitralnog aparata (mitralnog prstena, mitralnih listića, korda, papilarnih mišića, lijevog atrija ili lijevog ventrikula) pri kojoj se krv u sistoli vraća u lijevi atrij (8).

Važno je razlikovati primarnu i sekundarnu (funkcionalnu) mitralnu insuficijenciju. Kod primarne se radi o patološkoj promjeni komponente mitralnog aparata, dok je kod sekundarne mitralni aparat uredan, ali javlja se insuficijencija kao rezultat remodeliranja lijevog ventrikula. Sekundarna (funkcionalna) insuficijencija može se podijeliti na ishemijsku koja je posljedica ishemijske bolesti srca i neishemijsku koja je najčešće posljedica dilatativne kardiomiopatije (9).

1.3.1.1. Etiologija mitralne insuficijencije

Najčešći etiološki uzrok mitralne insuficijencije je miksomatozna degeneracija, koja se naziva još i prolaps mitralne valvule. Sljedeća po učestalosti je ishemijska bolest srca, nakon koje slijede dilatativna kardiomiopatija, reumatska bolest srca, kalcifikacija mitralnog prstena, infektivni endokarditis, idiopatska ruptura kordi, različite kongenitalne anomalije, fibroza endokarda itd. (8).

Uzrok miksomatozne degeneracije mitralne valvule najčešće je kongenitalna anomalija u nastanku fibroelastičnog tkiva mitralnih listića, korda i prstena. Dolazi do smanjene proizvodnje kolagena tipa III, a elektronskom mikroskopijom prikazuju se fragmentacije

kolagenih vlakana. Ovaj uzrok učestaliji je u žena, pojavljuje se najčešće između petnaeste i tridesete godine života, no bolest je najčešće benignog kliničkog tijeka i pacijenti često nemaju simptoma te se bolest obično otkrije slučajno (9,10).

Funkcionalna mitralna insuficijencija je ona insuficijencija kod koje su listići valvule morfološki normalni, ali njihova je koaptacija nepotpuna. Do navedenih promjena dolazi zbog dilatacije prstena, repozicije papilarnog mišića s istezanjem listića i smanjenih sila zatvaranja uslijed remodeliranja lijevog ventrikula. Ovakva zbivanja najčešće se vežu uz ishemijsku bolest srca i dilatativnu kardiomiopatiju (9, 10).

1.3.1.2. Patofiziologija mitralne insuficijencije

Tijekom sistole dio udarnog volumena lijeve klijetke vraća se kroz insuficijentnu mitralnu valvulu u lijevi atrij, a preostali dio se potiskuje u aortu. U takvoj situaciji lijevi atrij ima ulogu tzv. spremnika krvi, koju ostvaruje svojom dilatacijom. Tijekom diastole lijeva klijetka uz uobičajenu količinu krvi prima i krv prethodno vraćenu u lijevi atrij. Iz tog razloga se s vremenom lijeva klijetka dilatira, a zatim i hipertrofira (11).

1.3.1.3. Klinička slika mitralne insuficijencije

Pacijenti s kroničnom blagom i umjerenom mitralnom insuficijencijom najčešće su asimptomatični. Pacijenti s teškom kroničnom mitralnom insuficijencijom najčešće se žale na umor, dispneju i ortopneju. Kod takvih pacijenata česta su pojava i palpitacije koje mogu signalizirati početak fibrilacije atrija. Desnostrano zatajenje srca, kongestija jetre, edemi u

području gležnjeva, proširene vratne vene, ascites i sekundarna trikuspidalna regurgitacija javljaju se kod bolesnika s mitralnom insuficijencijom koji su razvili plućnu vaskularnu kongestiju i plućnu hipertenziju. U bolesnika s akutnom teškom mitralnom insuficijencijom obično dolazi do razvoja akutnog plućnog edema (10). Arterijski tlak i puls obično su normalni, ali puls može ponekad biti smanjene amplitude, što nije u skladu s hiperdinamskim apeksnim impulsom. Kod teške mitralne insuficijencije može se u području apeksa palpirati apeksni udar pomaknut ulijevo, proširen i hiperaktivan te sistoličko strujanje. Auskultacijom se nalazi holosistolički šum koji se najbolje čuje nad područjem apeksa te se širi u lijevu aksilu. S1 je obično normalan ili oslabljen, a S2 široko pocijepan pri ekspiriju s naglašenom P2 komponentom (ako se razvila plućna hipertenzija) (11).

1.3.1.4. Dijagnosticiranje mitralne insuficijencije

Nakon nalaza prethodno navedenih simptoma i kliničkih znakova, može se učiniti elektrokardiografija i radiogram srca i pluća. Elektrokardiogram može u pacijenata sa sinus ritmom pokazati promjene u smislu povećanja lijevog atrija te i desnog atrija ukoliko se razvila plućna hipertenzija. Također se ponekad u pacijenata s teškom kroničnom mitralnom insuficijencijom može pronaći fibrilacija atrija ili znakovi ekscentrične hipertrofije lijevog ventrikula, no u mnogih je pacijenata elektrokardiogram uredan. Radiogram srca i pluća može u kasnijim stadijima bolesti prikazati uvećani lijevi atrij, plućnu kongestiju, intersticijski edem te se ponekad uočavaju Kerley B linije. Također se, ukoliko postoji, prikazuje kalcifikacija listića mitralne valvule ili anulusa (10).

Najvažnija metoda u dijagnostici mitralne insuficijencije je ehokardiografija. Transtorakalna ehokardiografija važna je za procjenu mehanizma mitralne insuficijencije i njene hemodinamske ozbiljnosti. Funkcija lijevog ventrikula može se procijeniti iz krajnjeg dijastoličkog i krajnjeg sistoličkog volumena lijevog ventrikula i ejekcijske frakcije. Procjenjuje se struktura i funkcija listića, integritet kordi, veličina lijevog atrija i lijevog ventrikula, kalcifikacije prstena te regionalna i globalna sistolička funkcija lijevog ventrikula. Prikaz s color dopplerom prikazuje širinu i područje toka mlaza unutar lijevog atrija, trajanje i intenzitet kontinuiranog vala dopplerskog signala, konturu toka kroz pulmonalne vene, ranu vršnu brzinu mitralnog dotoka, kvantitativne mjere volumena regurgitirane krvi, regurgitacijsku frakciju i površinu otvora regurgitacije. Pulmonalni arterijski sistolički tlak može se procijeniti iz brzine mlaza trikuspidalne regurgitacije. Transtorakalna ehokardiografija je također važna za praćenje bolesnika i brzu procjenu bilo kojeg zbivanja u tijeku bolesti. Transezofagealna ehokardiografija bolje prikazuje anatomske detalje od transtorakalne (10).

1.3.1.5. Stupnjevi mitralne insuficijencije

Stupanj mitralne regurgitacije procjenjuje se obojenim doplerom pomoću tri metode. Metoda „jet area“ (površina mlaza regurgitacije) služi za brzu procjenu prisutnosti i smjera te za semikvantitativnu procjenu težine regurgitacije. Ona dijeli regurgitaciju na četiri stupnja od kojih 1+ označava mlaz koji se vidi tek nešto ispod valvule (blagi), 2+ mlaz čija površina zauzima jednu trećinu atrija (umjereni), 3+ mlaz koji prelazi polovicu dubine atrija (srednji) i 4+ mlaz koji seže do stražnje stijenke atrija, a može se širiti i u plućne vene (teški). Ova metoda je najčešća i najpraktičnija, no ona ne zadovoljava u potpunosti kriterije precizne

kvantifikacije regurgitacije zbog nepravilne korelacije površine mlaza regurgitacije i težine regurgitacije.

Sljedeća metoda je vena kontrakta kojom se procjenjuje stvarna površina otvora regurgitacije koja odgovara poprečnom presjeku vene kontrakte (najuži segment mlaza regurgitacije koji se nalazi na samom otvoru ili minimalno distalno).

Posljednja metoda kvantifikacije je PISA (konvergencija toka) koja se izvodi iz hemodinamičkog principa povećavanja brzine krvi kako se približava otvoru regurgitacije. Stvaraju se koncentrični i polukružni valovi sve veće brzine i sve manje površine (12).

1.3.1.6. Liječenje mitralne insuficijencije

Terapija mitralne insuficijencije razlikuje se ovisno radi li se o primarnoj ili sekundarnoj mitralnoj insuficijenciji (13).

1.3.1.6.1. Liječenje primarne mitralne insuficijencije

Hitan operativni zahvat je indiciran u bolesnika s teškom akutnom mitralnom regurgitacijom.

Kod kronične mitralne regurgitacije kirurški je zahvat indiciran kod simptomatskih bolesnika s teškom primarnom mitralnom regurgitacijom i ejeckijskom frakcijom većom od 30%.

Simptomatski bolesnici s ejeckijskom frakcijom manjom od 30% liječe se medikamentozno.

Ako je odgovor na medikamentoznu terapiju loš, a postoji visoka mogućnost trajnog popravka valvule te bolesnik nema pridružen velik broj komorbiditeta, može se uzeti u obzir kirurški zahvat. Kod simptomatskih bolesnika s lošim odgovorom na terapiju kod kojih ne

postoji visoka mogućnost trajnog popravka valvule i imaju pridružene brojne komorbiditete, preostale opcije su perkutano učiniti edge-to-edge popravak ili liječenje zatajivanja srca (resinkronizacija, mehanička potpora ventrikula, transplantacija itd.). Ejekcijska frakcija manja ili jednaka od 60% ili promjer lijeve klijetke na kraju sistole veći ili jednak od 45 mm, fibrilacija atriya i sistolički tlak u plućnoj arteriji veći ili jednak 50 mmHg predviđaju lošiji postoperativni ishod kod simptomatskih pacijenata i stoga su postali „okidači“ za provođenje operativnog zahvata kod asimptomatskih bolesnika. Ako se kod bolesnika nalaze navedeni prediktori lošijeg ishoda, a postoji mogućnost trajnog popravka valvule uz nizak operativni rizik, može se uzeti u obzir operativni zahvat. Kod asimptomatskih bolesnika s teškom primarnom mitralnom regurgitacijom bez prethodno navedenih indikacija za operaciju, praćenje je najbolja strategija (13).

1.3.1.6.2. Liječenje sekundarne mitralne insuficijencije

Prisutnost kronične sekundarne mitralne regurgitacije povezuje se s neizvjesnom prognozom. Za razliku od primarne mitralne regurgitacije, trenutno nema dokaza da smanjenje sekundarne mitralne regurgitacije poboljšava preživljavanje. Optimalan kirurški pristup je još uvijek otvorena tema rasprave. Operativni zahvat je indiciran kod bolesnika sa teškom sekundarnom mitralnom regurgitacijom koji će biti podvrgnuti revaskularizaciji miokarda i koji imaju ejekcijsku frakciju veću od 30%. Operativni zahvat može se razmotriti kod simptomatskih bolesnika sa teškom sekundarnom mitralnom regurgitacijom, ejekcijskom frakcijom manjom od 30%, ali s opcijom za revaskularizaciju i podatkom o vijabilnosti miokarda. Zbog značajnog mortaliteta, visoke stope rekurentne mitralne regurgitacije i nedostatka podataka o boljem preživljavanju, indikacije za operativni zahvat

kod sekundarne mitralne regurgitacije su restriktivne kad se kod bolesnika ne planira istodobna revaskularizacija. Kad revaskularizacija nije indicirana, operacija se može razmotriti kod bolesnika sa teškom sekundarnom mitralnom regurgitacijom i ejeckijskom frakcijom većom od 30%, kod kojih suprisutni simptomi i pored medikamentozne terapije i koji imaju nizak operativni rizik. Kada revaskularizacija nije indicirana i operativni rizik nije nizak, perkutani edge-to-edge popravak može se razmotriti kodbolesnika sa teškom sekundarnom mitralnom regurgitacijom i ejeckijskom frakcijom većom od 30% koji ostaju simptomatski i pored optimalne medikamentozne terapije i koji imaju odgovarajuću morfologiju zaliska procijenjenu ehokardiografski. Perkutani edge-to-edge popravak je manje rizična opcija, ali njena učinkovitost za smanjenje mitralne regurgitacije ostaje inferiorna u odnosu na operativni zahvat. Može smanjiti intenzitet simptoma, poboljšati funkcionalni kapacitet i kvalitetu života te potaknuti reverzibilno remodeliranje lijevog ventrikula. Kod bolesnika sa teškom sekundarnom mitralnom regurgitacijom i ejeckijskom frakcijom manjom od 30% koji ostaju simptomatski uprkos medikamentoznom tretmanu i koji nemaju mogućnost revaskularizacije, multidisciplinarni tim može razmotriti perkutani edge-to-edge popravak ili operativni zahvat nakon detaljne procjene za uređaj za mehaničku potporu ventrikula ili za transplantaciju srca prema individualnim karakteristikama bolesnika. Intervencija na mitralnoj valvuli uglavnom nije opcija kad je ejeckijska frakcija manja od 15%. O liječenju umjerene ishemijske mitralne regurgitacije u bolesnika koji su podvrgnuti revaskularizaciji miokarda još uvijek se raspravlja. Dosadašnji podaci nisu pokazali korist istodobne intervencije na valvuli, no moguće je razmotriti mogućnost intervencije ako je miokard vijabilan i nema pridruženih komorbiditeta. U bolesnika sposobnih izlaganju naporu, naporom izazvana dispneja, veliko povećanje težine mitralne regurgitacije i sistoličkog tlaka u plućnoj arteriji pri naporu indiciraju kombiniranu operaciju (13).

1.3.2. Mitralna stenoza

Mitralna stenoza je najčešće posljedica reumatske groznice. Ostali etiološki čimbenici su kalcifikacije listića i prstena, kongenitalne malformacije, endokarditične vegetacije, različite metaboličke bolesti te prethodne komisurotomije ili implantirane proteze (8).

1.3.2.1. Etiologija mitralne stenozе

Od reumatske groznice češće obolijevaju žene (3:1). Najčešće se obolijeva do dvadesete godine života, dok se reumatska bolest valvule može klinički očitovati i do nekoliko desetljeća kasnije. Uzročnik ove bolesti je β -hemolitički streptokok grupe A čiji antigeni križno reagiraju s humanim tkivom i modificiraju imunološki odgovor (8). Uslijed ovih zbivanja, dolazi do zadebljanja listića, fuzije komisura i skraćanja kordi (14).

1.3.2.2. Patofiziologija mitralne stenozе

Kad je mitralno ušće suženo, krv otežano prelazi iz atrija u ventrikul, odnosno prelazi uz povećani gradijent tlaka između te dvije komore. Povišen tlak u lijevom atriju prenosi se i na plućne vene i kapilare te kasnije i na plućnu arteriju i desno srce. Zbog tog slijeda dolazi do stenozе, pa zatim i hipertrofije plućnih arterija, arteriola, kapilara i vena te se povisi njihov tlak. Desni ventrikul popušta, dilatira i hipertrofira, razvija se trikuspidalna insuficijencija te sustavna venska hipertenzija s kongestijom. Lijevi atrij je dilatiran i ožiljkasto promijenjen te može doći do pojave abnormalne električne aktivnosti (najčešće fibrilacija atrija), gubi se

atrijska sistola i ventrikul sve više ovisi o trajanju dijastole, a u atriju postoji mogućnost nastanka krvnih ugrušaka (11).

1.3.2.3. Klinička slika mitralne stenoze

Najčešći simptom mitralne stenoze je dispneja. Razvija se postupno, a nastaje zbog plućne kongestije i intersticijskog edema. S vremenom se razvija i ortopneja. Uzrok zaduhe može biti i naglo nastala fibrilacija atrija s kojom se mogu javiti i palpitacije te sustavne embolije. Zbog povišenja plućnog venskog tlaka može doći do rupture alveolarnih kapilara te pojave hemoptize. U bolesnika s uznapredovalom mitralnom stenozom javlja se umor i hladni udovi. Od ostalih simptoma mogu se javiti pritisak i oticanje trbuha, periferni edemi, promuklost, bol u prsima itd. Kod težih oblika bolesti tipično se može pojaviti crvenilo obraza (facies mitralis) zbog dilatiranih vena obraza i periferna cijanoza. Vratne vene mogu biti nabrekle ili se uočavaju pulsacije. Arterijski puls je normalan ili oslabljen, a kod hipertrofije desnog ventrikula ponekad se može palpirati prekordijalno odizanje. Auskultacijom se nalazi glasan S1, „pljesak“ otvaranja i dijastolički šum (11).

1.3.2.4. Dijagnosticiranje mitralne stenoze

Nakon nalaza prethodno navedenih simptoma i kliničkih znakova, može se učiniti elektrokardiografija i radiogram srca i pluća. Na elektrokardiogramu se mogu pronaći promjene P vala koje ukazuju na uvećanje lijevog atrija. QRS kompleks je obično uredan, ali s razvojem plućne hipertenzije i hipertrofije desnog ventrikula srčana os će se pomaknuti

udesno. Na radiogramu pluća i srca može se pronaći promjene obrisa u gornjem lijevom dijelu srčane siluete, isticanje plućnih arterija, dilataciju pulmonalnih vena, potiskivanje ezofagusa zbog povećanog atrija te Kerley B linije (10).

Najvažnija metoda u dijagnostici mitralne stenozе je ehokardiografija. Transtorakalna ehokardiografija (TTE) s color dopplerom pruža važne informacije: mjerenje brzine mitralnog dotoka tijekom ranog i kasnog dijastoličkog punjenja, procjena transvalvularnog maksimalnog i srednjeg gradijenta, površina mitralnog ušća, prisutnost i težina mitralne regurgitacije, opseg kalcifikacija, smanjena pokretljivost i zadebljanje listića, srastanje komisura i stupanj distorzije subvalvularnog aparata. Uz to, pruža i podatke o funkciji lijevog i desnog ventrikula, veličinama komora, vrijednosti tlaka u plućnoj arteriji te prisutnosti i težini eventualno pridružene valvularne lezije. Transezofagealna ehokardiografija (TEE) daje preciznije slike i treba ih koristiti kad transtorakalni pristup nije adekvatan za donošenje odluka o terapiji. Transezofagealni pristup je izvrsna metoda za isključivanje prisutnosti tromba u lijevom atriju prije perkutane balonske valvuloplastike (10).

1.3.2.5. Stupnjevi mitralne stenozе

Kod mitralne stenozе važno je ehokardiografski procijeniti valvularnu areju. To se može učiniti na nekoliko sljedećih načina.

Vrijeme polutlaka je vrijeme u kojem maksimalni gradijent tlaka anterogradnog protoka mitralne valvule padne na polovicu od maksimalne vrijednosti. Brojčana vrijednost 220 određena empirijski podijeli se s dobivenom vrijednosti vremena polutlaka te je rezultat površina u cm^2 mitralne areje.

U 2D-modu može se izračunati promjer valvule. Kao umnožak promjera valvule na kvadrat i 0,785 dobije se vrijednost mitralne areje u cm^2 .

Cross-sectional area je izračun pomoću formule za površinu kruga. Umnoškom broja π i polovice promjera na kvadrat dobije se vrijednost mitralne areje u cm^2 .

Jednadžbom kontinuiteta se pomoću jedne poznate površine i vrijednosti brzine ili vremenskog integrala protoka jedne i druge valvule izračuna druga (nepoznata) površina valvule.

Dopplerskim mjerenjima može se izračunati maksimalni gradijent tlaka, srednji gradijent tlaka te udarni i minutni volumen. Maksimalni gradijent tlaka izračunava se pomoću Bernoullijeve jednadžbe. Maksimalni i srednji gradijent tlaka mogu se izračunati i preko maksimalne brzine protoka kroz valvulu.

Na temelju svih podataka dobivenih navedenim metodama mjerenja, može se odrediti stupanj težine mitralne stenoze. Kod blagog stupnja areja je površine od 1,6 do 2,0 cm^2 , srednji gradijent tlaka je manji od 5 mmHg, a vrijeme polutlaka između 100 i 49 ms. Kod srednje teškog stupnja areja je površine od 1,1 do 1,5 cm^2 , srednji gradijent tlaka je od 5 do 10 mmHg, a vrijeme polutlaka između 150 i 220 ms. Kod teškog stupnja areja je manja od 1,0 cm^2 , srednji tlak gradijenta je veći od 10 mmHg, a vrijeme polutlaka je veće od 220 ms (12).

1.3.2.6. Liječenje mitralne stenoze

Intervencija je indicirana kod bolesnika s klinički značajnom (umjerenom do teškom) mitralnom stenozom (površina otvora valvule manja od 1,5 cm^2). Međutim, perkutana

mitralna komisurotomija može se razmotriti kod simptomatskih bolesnika s površinom otvora valvule većom od 1,5 cm² ako se simptomi ne mogu objasniti drugim uzrokom i ako nema nepovoljnih osobina za tu vrstu zahvata (starija dob, prethodne komisurotomije, NYHA IV, trajna fibrilacija atrijska, teška plućna hipertenzija, ehokardiografski score > 8, Cormier score 3, jako mala površina otvora mitralne valvule, teška trikuspidalna regurgitacija).

Intervencija je indicirana u simptomatskih bolesnika. Većina bolesnika se umjesto kirurškog zahvata podvrgava perkutanoj mitralnoj komisurotomiji ukoliko nemaju kontraindikacija za tu vrstu zahvata (površina otvora mitralne valvule veća od 1,5 cm², trombi u lijevom atriju, umjerena ili teška mitralna regurgitacija, teška kalcifikacija obje komisure, nedostatak komisuralnog spajanja, teška istovremena bolest aortalne valvule ili teška kombinirana trikuspidalna stenoza i regurgitacija te istovremena koronarna bolest koja zahtijeva aortokoronarno premoštenje) ili nepovoljnih osobina.

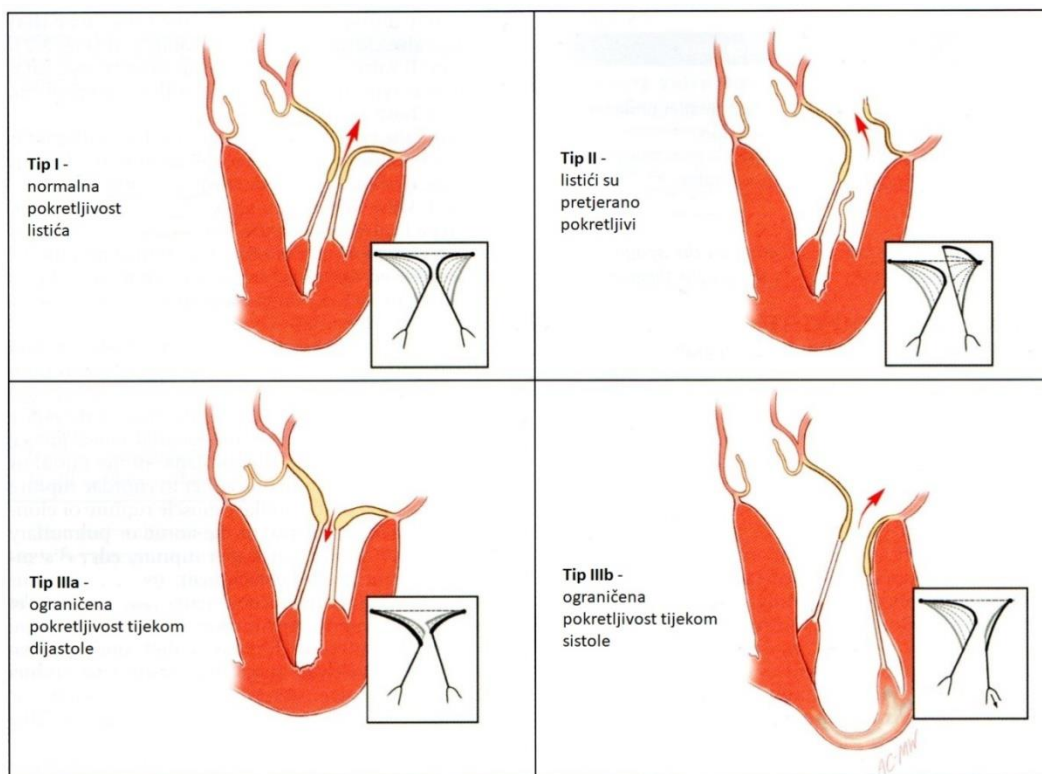
Asimptomatski bolesnici obično nisu kandidati za zahvat zbog malih, ali ipak postojećih rizika perkutane mitralne komisurotomije, osim u slučaju postojanja povećanog tromboembolijskog rizika ili narušavanja hemodinamske ravnoteže. Asimptomatski bolesnici s klinički značajnom mitralnom stenozom koji se ne podvrgavaju intervenciji, trebaju se kontrolirati jednom godišnje klinički i ultrazvučno (13).

1.4. Kirurško liječenje

Francuski kirurg Alain Carpentier postavio je tri principa rekonstrukcije valvule: sačuvati ili obnoviti punu pokretljivost listića, kreirati veliku površinu koaptacije te remodelirati i stabilizirati fibrozni prsten.

Također smatra da je za cjelokupno razumijevanje valvularne patologije važno definirati etiologiju, leziju i disfunkciju („Patofiziološki Trijas“). Tzv. patofiziološki trijas može se primjeniti na sve valvule i olakšava međusobnu komunikaciju multidisciplinarnog tima (15).

Etiologija može obuhvaćati bilo koju primarnu ili sekundarnu etiologiju, a lezija može nastati na bilo kojoj komponenti valvularnog aparata. Disfunkcija opisuje rezultat lezije i po tom principu se valvularne bolesti dijele u tri patoanatomska tipa: tip I – pokretljivost listića je normalna, tip II – listići su pretjerano pokretljivi ili dolazi do prolapsa i tip III – pokretljivost listića je ograničena. Tip III još dijeli u dvije podskupine: tip III A – pokretljivost listića je ograničena tijekom dijastole i tip III B – pokretljivost listića je ograničena tijekom sistole. Tipovi I i II rezultiraju regurgitacijom, a tip III može rezultirati regurgitacijom, stenozom ili njihovom kombinacijom. Ova podjela naziva se „Funkcionalna Klasifikacija“ (Slika 4) te se smatra da je uz „Patofiziološki Trijas“ važna za odabir kirurške tehnike (15).



Slika 4: Funkcionalna Klasifikacija. (Preuzeto iz: Carpentier A, Adams DH, Filsoufi F. Carpentier's Reconstructive Valve Surgery. 1st edition. Philadelphia: Saunders; 2010.)

Zahvat najčešće započinje medijanom sternotomijom, ali u posebnim okolnostima može se pristupiti i desnom anterolateralnom torakotomijom. Zbog brojnih prednosti, sve češće se koriste manje invazivni pristupi poput donje ministernotomije i desne lateralne minitorakotomije (15).

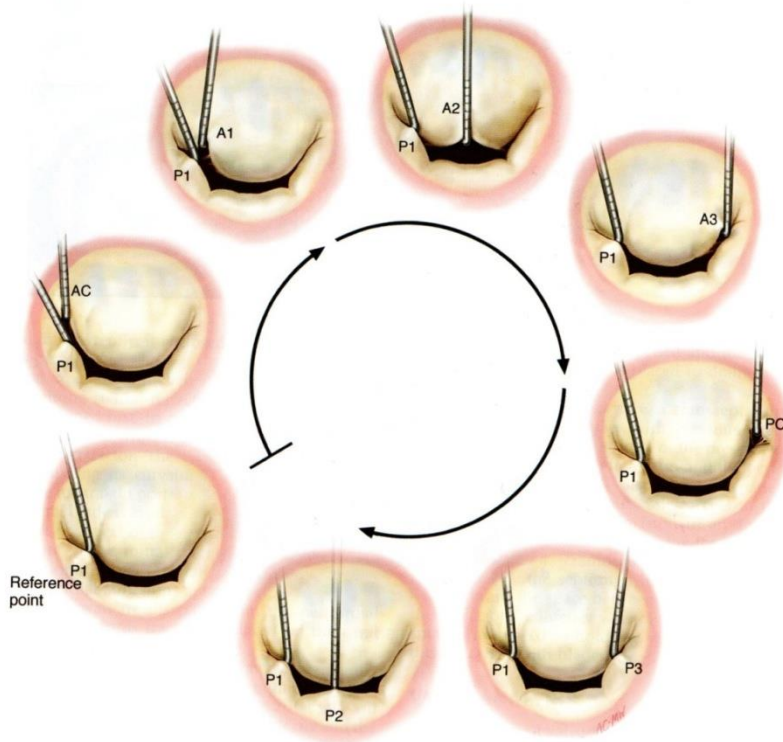
Uspostavlja se aorto-bikavalni kardiopulmonalni bypass (CPB). Srce se zaustavlja pomoću aterogradne i retrogradne kardioplegije, a zatim se intermitentno aplicira retrogradno.

Daljnja zaštita miokarda postiže se sistemskom hipotermijom između 28°C i 30°C i lokalnom topikalnom hipotermijom hladnom fiziološkom otopinom. Temperaturu miokarda potrebno je održavati ispod 15°C (3, 15).

Postoji mnogo tipova pristupa mitralnoj valvuli, ali najčešće se koristi paraseptalna lijeva atriotomija. Potrebno je povući lateralni zid desnog atrija kako bi se izložio te zatim disecirao interatrijski greben. Disekcija izlaže krov lijevog atrija koji se zareže i rez se širi do 1 cm od gornje šuplje vene i do sredine između desne donje pulmonalne vene i donje šuplje vene. Ukoliko je pacijent ranije bio podvrgnut zamjeni aortalne valvule ili je lijevi atrij malen ili su prisutne obilne adhezije između desnog atrija i perikarda, pristupa se transseptalnim pristupom. Na lateralnom zidu desnog atrija učini se vertikalna incizija, a interatrijski septum se otvara u području fosse ovalis (15, 16).

Važno je učiniti preciznu analizu valvule (Slika 5) te nalaz usporediti s ehokardiografskim nalazom. Započinje se inspekcijom lijevog atrija. Važno je primjetiti postoje li lezije uzrokovane regurgitacijskim mlazom, zadebljanja endokarda, trombi ili kalcifikacije. Zatim se procjenjuje stupanj dilatacije fibroznog prstena, njegov oblik (simetričan/asimetričan) i prisutnost naslaga fibrina ili kalcifikacija. Fleksibilnost i pokretljivost listića analizira se pomoću dvije kukice za živce. Započinje se od P1 segmenta i nastavlja u smjeru kazaljke na satu. P1 služi kao referentna točka zato što je rjeđe zahvaćen poremećajima pokretljivosti od drugih segmenata. Kukicom se slobodni rub P1 segmenta listića podigne i promatra nadilazi li ravninu mitralnog ušća ili je kretnja ograničena prekratkom kordom ili pomaknutim papilarnim mišićem. Drugom kukicom se ostali segmenti analiziraju na isti način i uspoređuju s P1 segmentom. Ukoliko je P1 segment patološki promijenjen, potrebno je pronaći neki drugi zdrav segment koji će biti referentna točka. Ukoliko su patološki promijenjeni svi segmenti, potrebno je prvo popraviti jednog koristeći fibrozni prsten kao referentnu točku, a zatim preostale koristeći popravljeni segment kao referentnu točku. Potrebno je analizirati i subvalvularni aparat. Oko glavnih kordi prednjeg listića stave se dva podržna šava, a stražnji

listić se lagano povuče atraumatskim retraktorom. Prednji papilarni mišić je obično vrlo dobro vidljiv, dok je stražnji potrebno uhvatiti instrumentom i povući prema gore kako bi se u potpunosti izložio (15).



Slika 5: analiza mitranevalvule. AC-anteriorcommisure, PC-posteriorcommisure. (Preuzeto iz: Carpentier A, Adams DH, Filsoufi F. Carpentier's Reconstructive Valve Surgery. 1stedition. Philadelphia: Saunders; 2010.)

1.4.1. Tehnike popravka mitralne valvule

1.4.1.1. Četvrtasta resekcija

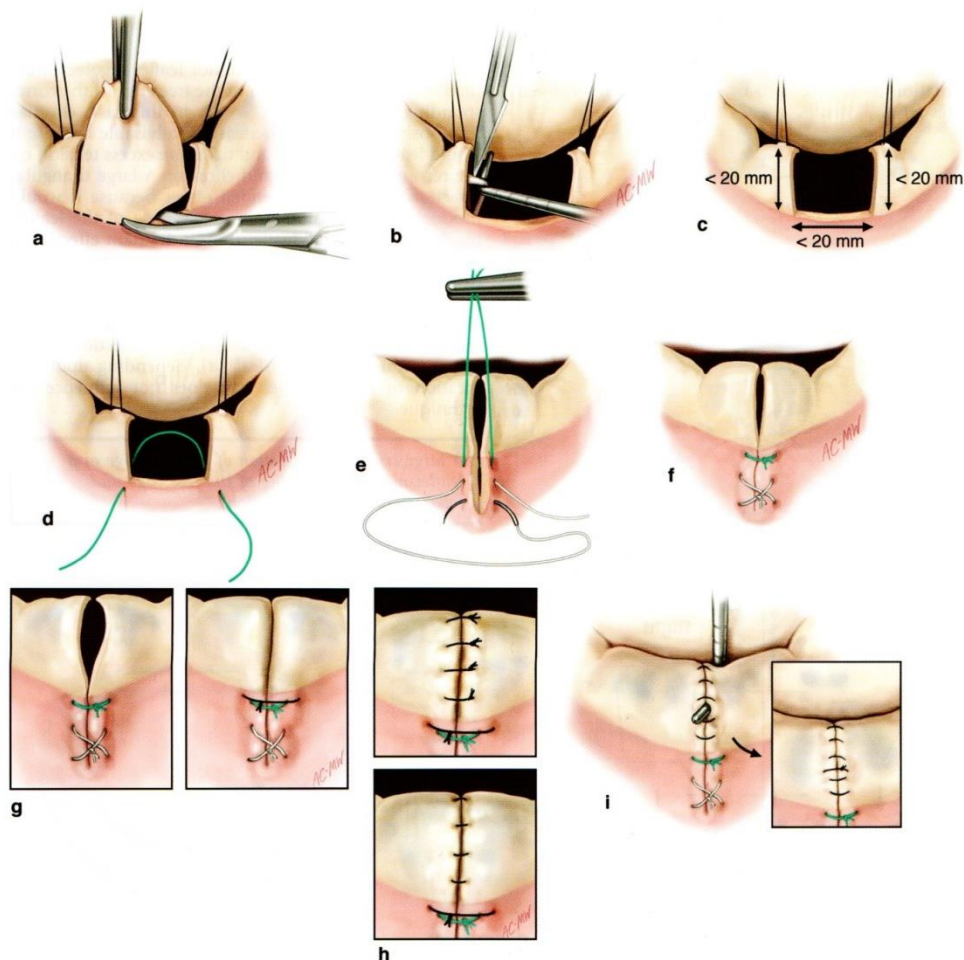
Četvrtasta resekcija je najčešće korištena tehnika kod ekstenzivnog prolapsa stražnjeg listića.

Vrlo je jednostavna i učinkovita. Kao što naziv kaže, resekcija je četvrtastog (čak i do blago trapezoidnog) oblika i upotpunjava se plikacijom anulusa kako bi odgovarao ostacima listića.

Potrebno je identificirati normalne korde na rubovima prolabiranog područja. 2 do 3 mm od tih kordi započinje linija resekcije koja se od slobodnog ruba listića spušta prema anulusu.

Nakon ekscizije prolabiranog dijela listića, režu se sekundarne korde u svrhu olakšavanja pokretljivosti listića.

Zatim se mjeri visina ostataka stražnjeg listića te širina praznine dobivene ekscizijom. Ukoliko su obje mjere manje od 20 mm, radi se plikacija anulusa. Postavi se neprekinuti šav kroz anulus na rubovima reseciranog područja. Vršenjem trakcije na ovaj šav olakšava se postavljanje drugog šava ispod ovog, ali u obliku osmice. Dok se ova dva šava vežu, važno je provjeriti jesu li ostaci reseciranog listića adekvatno približeni. Ako nisu, dodaje se još jedan šav kroz anulus. Zatim se uspostavlja kontinuitet listića koristeći invertirane ili evertirane šavove. Ako nakon provjere šavova ima još rezidualnih defekata, oni se popravljaju dodavanjem evertiranog šava.



Slika 6: četvrtasta resekcija. (Preuzeto iz: Carpentier A, Adams DH, Filsoofi F. Carpentier's Reconstructive Valve Surgery. 1stedition. Philadelphia: Saunders; 2010.)

Kad je visina jednog ili oba ostatka reseciranog listića veća od 20 mm, on/oni se malom horizontalnom triangularnom resekcijom na bazi listića reduciraju na visinu od 15 mm. Baza ostataka reseciranog listića se ponovo pripaja na anulus i pritom se blagim "klizanjem" prema praznini nastaloj četvrtastom resekcijom nastoji smanjiti njena površina.

Ukoliko je praznina reseciranog dijela šira ili jednaka 20 mm, postoji tehnika koju je moguće primjeniti kako bi se izbjegla preopsežna plikacija anulusa. Svaki ostatak reseciranog listića se u bazi odvoji od anulusa za polovicu širine praznine. Kako bi se osigurala pokretljivost listića, prerežu se sekundarne korde pripojene na ostatke reseciranog listića. Kroz anulus se u

dijelovima uz prazninu i uz odvojene ostatke reseciranog listića postavite tri do četiri šava na način da se iglom prvo prođe kroz anulus prema ventrikularnoj strani, zatim kroz djelomičnu debljinu anulusa na ventrikularnoj strani te kroz cijelu debljinu anulusa s ventrikularne strane natrag prema atriju. Nakon vezanja, mjeri se visina ostataka listića i dalje postupa po prethodno opisanim tehnikama.

Po završetku četvrtaste resekcije radi se anuloplastika umjetnim prstenom (15).

1.4.1.2. Trokutasta resekcija

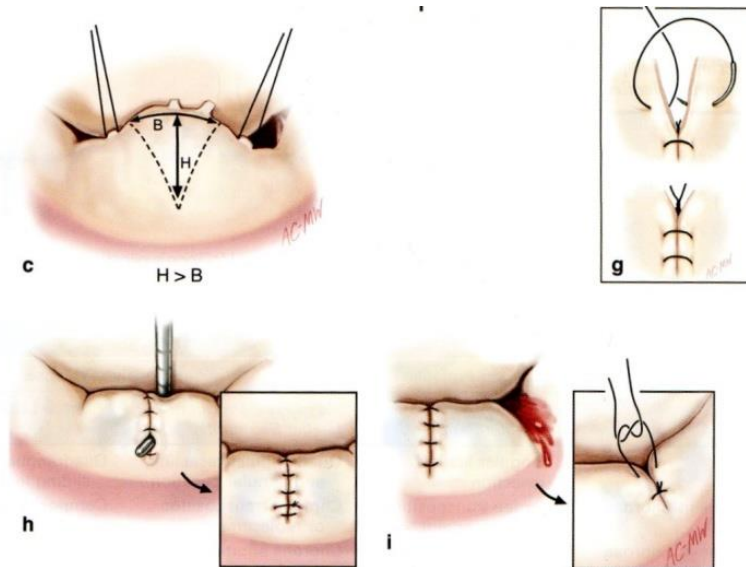
Trokutasta resekcija je jednostavna i vrlo često korištena tehnika. Primjenjuje se kod ograničenog prolapsa prednjeg ili stražnjeg listića. Na prednjem listiću se primjenjuje kad je duljina prolabiranog dijela manja od jedne petine duljine slobodnog ruba prednjeg listića. Ovo pravilo rezultira reseciranjem manje od 10% ukupne površine listića. Na stražnjem listiću primjenjuje se kad je duljina prolabiranog dijela manja od jedne trećine duljine slobodnog ruba zahvaćenog segmenta.

Ova tehnika razvila se iz McGoonove tehnike plikacije stražnjeg listića koja je bila učinkovita osim jednog nedostatka: preostali segment patološki promijenjenog tkiva može kasnije fibrozno proliferirati ili uzrokovati smetnje u kretnji listića. Triangularnom resekcijom je ovaj problem riješen.

Dvjema kukicama za živce se lagano povlače susjedne neelongirane korde patološki promijenjenog područja. Visina zamišljenog trokuta resekcije treba biti blago duža od baze. Jednim šavom se označi vrh trokuta, a zatim se zakrivljenim škarama blago konveksno izreže

patološki promijenjeno područje. Preostali slobodni rubovi se spoje evertiranim ili, čak poželjnije, invertiranim pojedinačnim šavima. Ako nakon provjere šavova ima još rezidualnih defekata, oni se popravljaju dodavanjem evertiranog šava.

Po završetku trokutaste resekcije radi se anuloplastika umjetnim prstenom (15).



Slika 7: trokutasta resekcija. (Preuzeto iz: Carpentier A, Adams DH, Filsoufi F. Carpentier's Reconstructive Valve Surgery. 1st edition. Philadelphia: Saunders; 2010.)

1.4.1.3. Perikardijalna zakrpa

Perikardijalna zakrpa nadoknađuje manjak tkiva i poboljšava pokretljivost listića. Omogućuje korištenje većeg protetičkog prstena. Potrebno je učiniti inciziju na listiću s manjkom tkiva. Procjenjuje se stvoreni "procjep" i prema njemu oblikuje komadić perikada. Sekundarne korde se režu. Nakon tretiranja glutaraldehidom, zakrpu se ušiva na procjep (15).

1.4.1.4. Edge to edge

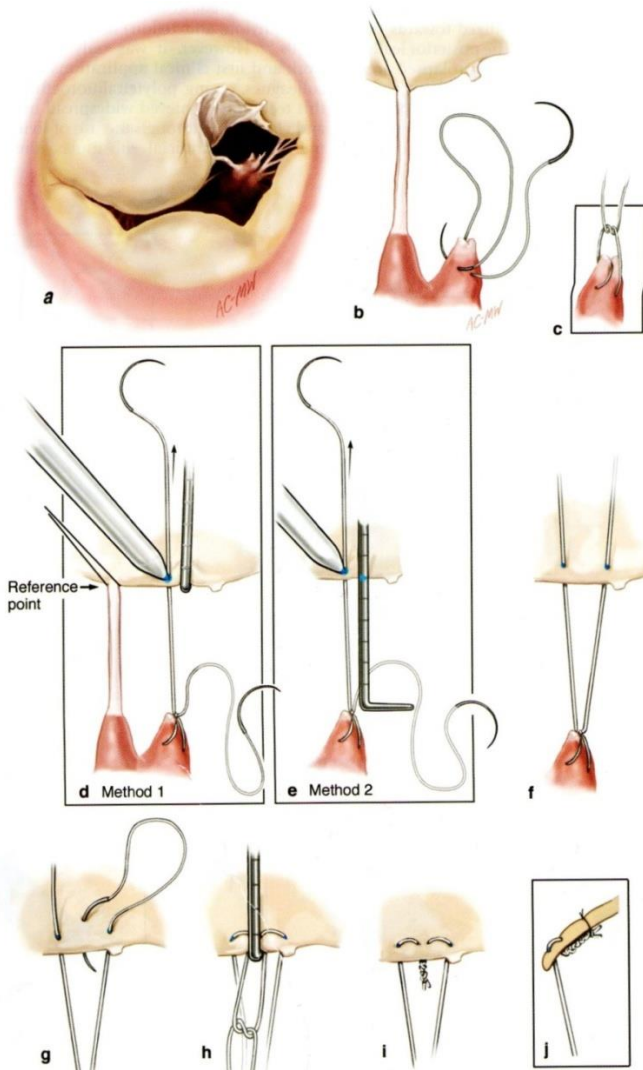
Edge to edge je vrlo jednostavna tehnika koja može biti vrlo korisna kod prolapsa prednjeg listića. Potrebno je identificirati smjer regurgitirajućeg mlaza te točno na tom mjestu međusobno pripojiti slobodni rub patološki promijenjenog listića za odgovarajuću točku slobodnog ruba suprotnog listića. Ako se taj postupak učini na sredini ušća, dobit ćemo dva manja ušća jednake veličine. Osim na sredini, postupak se može učiniti i na području komisura, pa se tako dobije jedno umanjeno ušće ili na bilo kojem dugom mjestu slobodnih rubova listića, čime se dobiju dva ušća različitih veličina. U mnogim situacijama javlja se više mlazova regurgitacije. U tom slučaju, aproksimacija slobodnih rubova A2 i P2 segmenata omogućuje uklanjanje većine mitralne insuficijencije, dok se preostali manji mlazovi regurgitacije učinkovito ispravljaju anuloplastikom umjetnim prstenom (17).

1.4.1.5. Zamjena korde

Pokušaji zamjene oštećenih kordi umjetnim materijalom započeli su još ranih šezdesetih godina prošlog stoljeća, ali bili su prilično neuspješni zbog korištenja neodgovarajućih materijala. Robert Frater i suradnici su počeli koristiti politetrafluoretilen koji je pokazao izvrsne rezultate i tako ostao u primjeni sve do danas. Ova metoda se koristi kad god se ne može učiniti adekvatna intervencija na postojećim kordama te je prikladna za bilo koju lokalizaciju i etiologiju prolapsa listića (15, 16).

Kod ove tehnike postoji poteškoća u podešavanju dužine između glave papilarnog mišića i slobodnog ruba listića. Pokušavajući olakšati tu situaciju, razvijene su dvije korisne tehnike zamjene kordi. U prvoj metodi se neelongirana susjedna korda (referentna točka) lagano

poveće kukicom ili koristeći šav i njena se dužina izmjeri gradiranom kukom. Zatim se umjetna korda (neokorda) provuče kroz fibrozni dio glave papilarnog mišića koji odgovara prolabiranom dijelu listića 2-3 mm dalje od odgovarajuće nativne korde. Provlači se još jednom kako bi se dobila petlja u obliku osmice i zatim se veže ostavljajući dva "kraka" jednake dužine. Jedan krak se provuče kroz slobodni rub prolabiranog dijela listića. Uspoređujući krak s referentnom točkom, na njega se stavi oznaka na odgovarajućoj dužini. Zatim se provuče i drugi krak kroz slobodni rub prolabiranog dijela listića, ali 3 mm dalje od prvog kraka. Važno je ne križati neokordu i nativnu kordu kako bi se izbjegao nastanak abrazije korde. Oba kraka je potrebno opet provući kroz slobodni rub prolabiranog dijela listića, ovaj put prema ventrikularnoj strani kako bi se na njoj učinio čvor (uvažavajući postavljenu oznaku ili koristeći gradiranu kuku). Nakon drugog čvora, u ventrikul se ubrizga fiziološka otopina kako bi se provjerila učinkovitost popravka. Taj postupak se može ponoviti nakon implantacije umjetnog prstena. Nakon provjere, doda se još nekoliko čvorova. U drugoj metodi, neokorda s pledgetom se provlači kroz glavu papilarnog mišića, zatim kroz slobodni rub prolabiranog dijela listića te ponovo kroz glavu papilarnog mišića, čime se dovršava "petlja". Čvor je stoga pozicioniran na glavi papilarnog mišića i veže se uz istovremeno podešavanje dužine neokorde i vršenje tenzije na slobodni rub (15). Obje su navedene metode kompleksne i stoga su Mohr i von Opper uveli tehniku u kojoj se koriste neokorde kojima je unaprijed određena dužina (18).



Slika 8: implantacija neokorde. (Preuzeto iz: Carpentier A, Adams DH, Filsoofi F. Carpentier's Reconstructive Valve Surgery. 1st edition. Philadelphia: Saunders; 2010.)

1.4.1.6. Ostale tehnike na kordama

Postoje raznolike tehnike koje se mogu primjeniti na nativnim kordama. Prolabirani listić je moguće pričvrstiti za čvrstu sekundarnu kordu koja se nalazi do 5 mm dalje od slobodnog ruba listića. Također se može učiniti transpozicija sekundarne korde na slobodni rub prolabiranog dijela listića ili čak transpozicija određenog dijela stražnjeg listića s pripadajućim kordama na prednji listić. Kod umjerene elongacije nekoliko kordi jednog papilarnog mišića,

glava papilarnog mišića se može longitudinalno razdijeliti i elongirane korde se s pripadajućim dijelom glave papilarnog mišića učvrsti za susjedni dio papilarnog mišića, ali na nešto nižoj razini. Ako su pak sve korde jednog papilarnog mišića umjereno elongirane, on se učvrsti za susjedni papilarni mišić na nižoj razini. Kod teške elongacije, korde se skrate tako što se "suvišna" dužina korde ušije u longitudinalni procjep učinjen na odgovarajućem papilarnom mišiću. Skraćanjem papilarnog mišića mogu se skratiti sve elongirane korde koje polaze s tog papilarnog mišića, što se postiže resekcijom dijela papilarnog mišića ili (kod umjerenije elongacije) postavljanjem šavova koji vrše kompresiju na uzdužnu os papilarnog mišića (15).

1.4.1.7. Anuloplastika protetskim prstenom

Glavne prednosti ovog tipa popravka anularne dilatacije su obnova normalne sistoličke veličine i oblika anulusa bez ograničavanja pokretljivosti, mogućnost preciznog mjerenja u svrhu pravilnog odabira veličine prstena i smanjenje mogućnosti ponovne pojave deformacije.

Nužno je ispraviti međusobne odnose promjera anulusa. U sistoli je transversalni promjer duži od anteroposteriornog ($T > A$) u omjeru 4:3. Kod regurgitacije je situacija obrnuta ($A > T$). Deformacija uglavnom zahvaća stražnji dio anulusa, a može biti simetrična ili asimetrična.

Postoje tri vrste protetičkih prstena koji se koriste u anuloplastici. Klasični prsten je primarno dizajniran za reumatsku valvularnu bolest. Jezgra od titanija osigurava čvrstoću potrebnu za remodeliranje fibrozno promijenjenog anulusa. Na prednjoj strani je otvoren kako bi u određenoj dozi bio i fleksibilan. Physio prsten je primarno dizajniran za degenerativnu bolest

valvule. Ima veći anteroposteriorni promjer i veću površinu "otvora". Polurigidan je zato što je građen od plastičnih materijala kako bi osigurao fleksibilnost u anteroposteriornom smjeru, a njegova sedlasta zakrivljenost prati prirodnu zakrivljenost anulusa. Ishemijski prsten je dizajniran za pacijente s ishemijskom bolesti srca kod disfunkcije tipa IIIb. Čvrste je strukture zbog titanija, smanjenog je anteroposteriornog promjera i asimetričnog oblika.

Potrebno je pomoću dva šava označiti poziciju komisura i zatim ih lagano povući kako bi se specifično dizajniranim mjeracima odredila veličina prstena koji će se koristiti. Na mjeracima se nalaze "urezi" koji moraju odgovarati poziciji šavova postavljenih na komisurama (interkomisuralna dužina). Zatim se, držeći mjerač na poziciji, procjenjuje visina prednjeg listića. Prednji listić se vuče u smjeru stražnjeg pomoću kukica kojima se hvata za marginalne korde, a postavljeni mjerač bi trebao prekriti cijelu površinu prednjeg listića (smiju viriti do 2 mm listića). Potrebno je pripaziti da visina stražnjeg listića bude manje od 20 mm kako bi se izbjegao nastanak SAM-a (systolic anterior motion).

Za implantaciju prstena potrebno je postaviti dvanaest do petnaest šavova kroz anulus, što znači da ih je potrebno postaviti 2 mm od vidljivog vanjskog ruba listića. Postavljeni šavovi se zatim provuku kroz prsten (prvo šavovi na komisurama, na sredini prednjeg dijela anulusa i na sredini stražnjeg dijela anulusa) te se prsten implantira. Prije vezanja čvorova, radi se test fiziološkom otopinom (15).

1.4.1.8. Komisurotomija

Većina bolesnika s mitralnom stenozom podvrgava se perkutanoj mitralnoj komisurotomiji.

Ipak, nekad postupak nije moguće provesti perkutanim putem i tad se radi otvorena

komisurotomija. Nakon identificiranja komisura, učini se incizija do 5 mm od vanjskog ruba listića uz očuvanje komisuralnih kordi (treba biti barem jedna na svakoj strani novonastalog komisuralnog otvora, zbog čega se razdjeljuje papilarni mišić). Komisurotomija se dovršava tzv. fenestracijom kordi ili papilarnih mišića (uklanjanje triangularnog komadića tkiva) kako bi se izbjegla rana ponovna fuzija (15).

2. Svrha rada

Svrha ovog rada je usporediti podatke dvije skupine pacijenata: jedna skupina je podvrgnuta resekcijskim tehnikama popravka mitralne valvule, a druga zamjeni kordi neokordama.

Operativni zahvati su provedeni na Zavodu za kardijalnu kirurgiju Kliničkog bolničkog centra Rijeka u razdoblju od 2011. do 2019. godine.

Dosadašnja istraživanja provedena na ovu temu nisu pokazala značajne razlike u ishodima pacijenata iz ove dvije skupine. Ovim radom želi se prikazati ishode pacijenata operiranih na Zavodu za kardijalnu kirurgiju Kliničkog bolničkog centra Rijeka i osim međusobno, usporediti ih i s dosadašnjim istraživanjima.

3. Metode i ispitanici

Ovaj retrospektivni rad obuhvaća podatke dobivene iz operativnih protokola i medicinske dokumentacije bolesnika liječenih na Zavod za kardijalnu kirurgiju i u Jedinici intenzivnog liječenja Kliničkog bolničkog centra Rijeka. Obuhvaća 53 bolesnika liječena na Zavodu za kardijalnu kirurgiju Kliničkog bolničkog centra Rijeka resekcijom ili zamjenom kordi neokordama u razdoblju od rujna 2011. godine do rujna 2019. godine.

U obzir su se uzeli opći podaci (godine pacijenta u trenutku kad je podvrgnut operativnom zahvatu i spol pacijenta), preoperativni podaci (NYHA razred, e젝cijska frakcija, stupanj mitralne regurgitacije, EuroSCORE II i komorbiditeti), operativni podaci (veličina korištenog umjetnog prstena, ostali provedeni postupvi, dužina trajanja izvantjelesne cirkulacije, dužina trajanja klemanja aorte), postoperativni podaci (komplikacije, dužina trajanja mehaničke ventilacije, vrijednosti markera srčanog oštećenja, dužina boravka na jedinici intenzivnog liječenja i na odjelu) te podatke o ishodu (rani mortalitet - unutar 30 dana od zahvata i kasni mortalitet - nakon 30 dana od zahvata, reoperacije, NYHA razred, e젝cijska frakcija i stupanj mitralne regurgitacije).

4. Rezultati

4.1. Opći podaci

Implantaciji neokordi podvrgnuto je 30 bolesnika čiji je prosjek godina bio 59.4. Njih 18 (60%) bili su muškarci, a 12 (40%) žene. Resekcijskim tehnikama popravka mitralne valvule podvrgnuta su 23 bolesnika čiji je prosjek godina bio 63. Njih 14 (60.87%) bili su muškarci, a 9 (39.13%) žene.

Tablica 1: opći podaci bolesnika.

	Neokorde	Resekcija
Broj bolesnika (N)	30	23
Prosječna dob (godine)	59.4	63
Muški spol	18 (60%)	14 (60.87%)
Ženski spol	12 (40%)	9 (39.13%)

4.2. Preoperativni podaci

Od bolesnika podvrgnutih implantaciji neokordi, njih 7 (23.33%) je pripadalo NYHA I razredu, 16 (53.33%) NYHA II razredu i 7 (23.33%) NYHA III razredu. Prosjek NYHA razreda ove skupine je 2. Podaci o e젝cijskoj frakciji podijeljeni su u nekoliko skupina kako bi se olakšao pregled podataka. Kod 22 (73.33%) bolesnika e젝cijska frakcija bila je veća od 55%, a kod 8 (26.67%) bolesnika bila je između 35% i 54%. 11 (36.67%) bolesnika imalo je stupanj mitralne regurgitacije 4+, njih 8 (26.67%) 3-4+, 10 (33.33%) bolesnika 3+ te 1 (3.33%) 2-3+. Prosječni EuroSCORE II u ovoj skupini bio je 1.542. Najčešći komorbiditeti bili su arterijska hipertenzija (12 bolesnika - 40%), insuficijencija trikuspidalne valvule (12 bolesnika - 40%), hiperlipoproteinemija (11 bolesnika - 36.67%), fibrilacija atriya (9 bolesnika - 30%), druge aritmije (7 bolesnika - 23.33%), insuficijencija aortalne valvule (3 bolesnika - 10%), diabetes

mellitus (2 bolesnika - 6.67%), ishemijska kardiomiopatija (1 bolesnik - 3.33%) i kronična opstruktivna plućna bolest (1 bolesnik - 3.33%).

Od bolesnika podvrgnutih resekcijskim tehnikama, 1 (4.35%) je pripadao NYHA I razredu, 13 (56.52%) NYHA II razredu i 9 (39.13%) NYHA III razredu. Prosjek NYHA razreda ove skupine je

2.35. Kod 21 (91.3%) bolesnika ejectiveska frakcija bila je veća od 55%, a kod 2 (8.7%)

bolesnika bila je između 35% i 54%. 5 (21.74%) bolesnika imalo je stupanj mitralne

regurgitacije 4+, njih 6 (26.08%) 3-4+, 9 (39.13%) bolesnika 3+, 2 (8.7%) bolesnika 2-3+ te 1

(4.35%) bolesnik 2+. Prosječni EuroSCORE II u ovoj skupini bio je 3.196. Najčešći

komorbiditeti bili su arterijska hipertenzija (18 bolesnika - 78.26%), hiperlipoproteinemija (8

bolesnika - 34.78%), fibrilacija atrijska (6 bolesnika - 26.08%), insuficijencija trikuspidalne valvule (6

bolesnika - 26.08%), ishemijska kardiomiopatija (5 bolesnika - 21.74%), diabetes mellitus (3 bolesnika

- 13.04%), insuficijencija aortalne valvule (2 bolesnika - 8.7%), stenozna aortalna valvula (2 bolesnika -

8.7%), druge aritmije (1 bolesnik - 4.35%) i kronična opstruktivna plućna bolest (1 bolesnik - 4.35%).

Tablica 2: preoperativni podaci bolesnika.

		Neokorde	Resekcija
NYHA razred preoperativno	1	7 (23.33%)	1 (4.35%)
	2	16 (53.33%)	13 (56.52%)
	3	7 (23.33%)	9 (39.13%)
	4	0	0
EF preoperativno	>0.55	22 (73.33%)	21 (91.3%)
	0.35-0.54	8 (26.67%)	2 (8.7%)
	0.25-0.34	0	0
	<0.24	0	0
Stupanj MR preoperativno	4+	11 (36.67%)	5 (21.74%)
	3-4+	8 (26.67%)	6 (26.08%)
	3+	10 (33.33%)	9 (39.13%)
	2-3+	1 (3.33%)	2 (8.7%)
	2+	0	1 (4.35%)
	1-2+	0	0
	1+	0	0
	0	0	0

EuroSCORE II		1.542	3.196
Komorbiditeti	AH	12 (40%)	18 (78.26%)
	AP	0	0
	HLP	11 (36.67%)	8 (34.78%)
	DM	2 (6.67%)	3 (13.04%)
	FA	9 (30%)	6 (26.08%)
	Druge aritmije	7 (23.33%)	1 (4.35%)
	Ishemijska KMP	1 (3.33%)	5 (21.74%)
	Insuficijencija TV	12 (40%)	6 (26.08%)
	Insuficijencija AV	3 (10%)	2 (8.7%)
	Stenoza AV	0	2 (8.7%)
	KOPB	1 (3.33%)	1 (4.35%)
	Ostalo	24 (80%)	19 (82.61%)

NYHA - New York Heart Association (Functional Classification), EF - ejeckijska frakcija, MR - mitralnaregurgitacija, AH - arterijska hipertenzija, AP - angina pectoris, HLP - hiperlipoproteinemija, DM - diabetes mellitus, FA - fibrilacija atrijska, KMP - kardiomiopatija, TV - trikuspidalna valvula, AV - aortalna valvula, KOPB - kronična opstruktivna plućna bolest

4.3. Operativni podaci

Kod bolesnika podvrgnutih implantaciji neokordi, prosječna veličina implantiranog protetskog prstena bila je 32.4. Od ostalih postupaka koji su u toj skupini provedeni, u 6 (20%) bolesnika radilo se o anuloplastici trikuspidalne valvule, u 1 (3.33%) bolesnika radilo se o revaskularizaciji miokarda korištenjem venskog grafta, a kod 6 (20%) bolesnika provodili su se neki drugi postupci. Prosječna dužina trajanja izvantjelesne cirkulacije bila je 124.4 minute, a prosječna dužina trajanja klemanja aorte bila je 89.9 minuta.

Kod bolesnika podvrgnutih resekcijskim tehnikama, prosječna veličina implantiranog protetskog prstena bila je 29.7. Od ostalih postupaka koji su u toj skupini provedeni, u 9 (39.13%) bolesnika radilo se o anuloplastici trikuspidalne valvule, u 6 (26.08%) bolesnika radilo se o revaskularizaciji miokarda korištenjem venskog grafta, a kod 5 (21.74%) bolesnika provodili su se neki drugi postupci. Prosječna dužina trajanja izvantjelesne cirkulacije bila je 145.9 minuta, a prosječna dužina trajanja klemanja aorte bila je 101.1 minuta.

Tablica 3: operativni podaci bolesnika.

		Neokorde	Resekcija
Veličina protetskog prstena		32.4	29.7
Ostali provedeni postupci	Anuloplastika TV	6 (20%)	9 (39.13%)
	CABG	1 (3.33%)	6 (26.08%)
	Ostalo	6 (20%)	5 (21.74%)
Dužina trajanja izvantjelesne cirkulacije (min)		124.4	145.9
Dužina trajanja klemanja aorte (min)		89.9	101.1

TV - trikuspidalnavalvula, CABG - coronaryarterybypassgrafting

4.4. Postoperativni podaci

Kod bolesnika podvrgnutih implantaciji neokordi, najčešće komplikacije bile su fibrilacija atriya (3 bolesnika - 10%) i druge aritmije (4 bolesnika - 13.33%), pleuralni izljev (3 bolesnika - 10%), pneumotoraks (3 bolesnika - 10%), krvarenje (1 bolesnik - 3.33%), sepsa (1 bolesnik - 3.33%), infekcija rane (1 bolesnik - 3.33%), endokarditis (1 bolesnik - 3.33%) i ostale komplikacije (3 bolesnika - 10%). Prosječna dužina trajanja mehaničke ventilacije bila je 15.27 sati. Prosječne vrijednosti kreatin kinaze bile su 669.9 U/L prvog dana operativnog liječenja, a 902.9 U/L drugog dana. Prosječne vrijednosti troponina T bile su 1384.1 ng/L prvog dana operativnog liječenja, a 956.9 ng/L drugog dana. Prosječna dužina boravka u jedinici intenzivnog liječenja bila je 2.27 dana, a na odjelu 5.9 dana.

Kod bolesnika podvrgnutih resekcijским tehnikama, najčešće komplikacije bile su fibrilacija atriya (4 bolesnika - 17.39%), pneumotoraks (1 bolesnik - 4.35%) i ostale komplikacije (1 bolesnik - 4.35%). Prosječna dužina trajanja mehaničke ventilacije bila je 14.61 sati.

Prosječne vrijednosti kreatinkinaze bile su 883.6 U/L prvog dana operativnog liječenja, a 1207.4 U/L drugog dana. Prosječne vrijednosti troponina T bile su 2047.3ng/L prvog dana

operativnog liječenja, a 2029.7ng/L drugog dana. Prosječna dužina boravka u jedinici intenzivnog liječenja bila je 2.04 dana, a na odjelu 6.7 dana.

Tablica 4: postoperativni podaci bolesnika.

		Neokorde	Resekcija
Komplikacije	FA	3 (10%)	4 (17.39%)
	Druge aritmije	4 (13.33%)	0
	Krvarenje	1 (3.33%)	0
	Sepsa	1 (3.33%)	0
	Infekcija rane	1 (3.33%)	0
	Endokarditis	1 (3.33%)	0
	Pleuralni izljev	3 (10%)	0
	Pneumotoraks	3 (10%)	1 (4.35%)
	Ostalo	3 (10%)	1 (4.35%)
Dužina trajanja mehaničke ventilacije (h)		15.27	14.61
Markeri srčanog oštećenja	1. dan: CK (U/L)	669.9	883.6
	1. dan: troponin T (ng/L)	1384.1	2047.3
	2. dan: CK (U/L)	902.9	1207.4
	2. dan: troponin T (ng/L)	956.9	2029.7
Dužina boravka u JIL-u (dan)		2.27	2.04
Dužina boravka na odjelu (dan)		5.9	6.7

FA - fibrilacija atriya, CK - creatinekinase, JIL - jedinica intenzivnog liječenja

4.5. Podaci o ishodu

U skupini bolesnika podvrgnutih implantaciji neokordi nije bilo ranih smrti (unutar 30 dana od operativnog zahvata), a dogodila se jedna (3.33%) kasna smrt (nakon više od 30 dana nakon operativnog zahvata). Dva (6.67%) bolesnika kasnije su podvrgnuta reoperaciji. 25 (83.33%) bolesnika bilo je u NYHA I razredu te 5 (16.67%) u NYHA II razredu. Prosjek NYHA razreda ove skupine je 1.17. Kod 21 (70%) bolesnika e젝cijska frakcija bila je veća od 55%, kod 7 (23.34%) bolesnika bila je između 35% i 54% te kod 2 (6.66%) između 25% i 34%. 1 (3.3%) bolesnik imao je stupanj mitralne regurgitacije 3-4+, njih 4 (13.3%) 2+, 4 (13.3%) bolesnika 1-2+, 16 (53.4%) bolesnika 1+ te 5 (16.67%) bolesnika 0.

U skupini bolesnika podvrgnutih resekcijskim tehnikama nije bilo ranih smrti (unutar 30 dana od operativnog zahvata), a dogodila se jedna (4.35%) kasna smrt (nakon više od 30 dana nakon operativnog zahvata). Nijedan bolesnik nije kasnije podvrgnut reoperaciji. 15 (65.2%) bolesnika bilo je u NYHA I razredu te 8 (34.8%) u NYHA II razredu. Prosjek NYHA razreda ove skupine je 1.35. Podaci o e젝cijskoj frakciji podijeljeni su u nekoliko skupina kako bi se olakšao pregled podataka. Kod 14 (60.9%) bolesnika e젝cijska frakcija bila je veća od 55%, kod 8 (34.8%) bolesnika bila je između 35% i 54% te kod 1 (4.3%) bolesnika između 25% i 34%. 1 (4.3%) bolesnik imao je stupanj mitralne regurgitacije 2-3+, 1 (4.3%) bolesnik 2+, 5 (21.8%) bolesnika 1-2+, 11 (47.8%) bolesnika 1+ te 5 (21.8%) bolesnika 0.

Tablica 5: podaci o ishodu bolesnika.

		Neokorde	Resekcija
Mortalitet	Rani (<30 dana)	0	0
	Kasni (>30 dana)	1 (3.33%)	1 (4.35%)
Reoperacija		2 (6.67%)	0
NYHA postoperativno	1	25 (83.33%)	15 (65.2%)
	2	5 (16.67%)	8 (34.8%)
	3	0	0
	4	0	0
EF postoperativno	>0.55	21 (70%)	14 (60.9%)
	0.35-0.54	7 (23.34%)	8 (34.8%)
	0.25-0.34	2 (6.66%)	1 (4.3%)
	<0.24	0	0
MR postoperativno	4+	0	0
	3-4+	1 (3.33%)	0
	3+	0	0
	2-3+	0	1 (4.3%)
	2+	4 (13.3%)	1 (4.3%)
	1-2+	4 (13.3%)	5 (21.8%)
	1+	16 (53.4%)	11 (47.8%)
	0	5 (16.67%)	5 (21.8%)

NYHA - New York Heart Association (Functional Classification), EF - e젝cijska frakcija, MR - mitralna regurgitacija

5. Rasprava

Prosjeak bolesnika podvrgnutih implantaciji neokordi bio je za 3.6 godina manji od prosjeka godina bolesnika podvrgnutih resekcijским tehnikama, a navedena razlika je testirana t-testom i rezultat nije statistički značajan. U obje skupine omjer spolova bio je gotovo isti (60% muškarci i 40% žene), što je u skladu s dosadašnjim istraživanjima koja navode da iako žene češće obolijevaju, muškarcima je češće potrebna operacija mitralne valuve (19). Iako su bolesnici podvrgnuti resekcijским tehnikama u prosjeku bili u višim razredima NYHA klasifikacije preoperativno, njihove prosječne preoperativne vrijednosti ejijske frakcije bile su znatno bolje od vrijednosti pacijenata podvrgnutih implantaciji neokordi, a preoperativni stupnjevi mitralne regurgitacije bili su slični, osim što je veći postotak pacijenata iz skupine podvrgute implantaciji neokordi imalo stupanj 4+ (36.67%) nego u skupini podvrgnutoj resekcijским tehnikama (21.74%). Ipak, međusobna razlika skupina u preoperativnom NYHA razredu, preoperativnoj ejijskoj frakciji i preoperativnom stupnju mitralne regurgitacije nije statistički značajna. Prosječni EuroSCORE bolesnika podvrgnutih resekcijским tehnikama bio je duplo veći od prosječnog EuroSCORE-a bolesnika podvrgnutih implantaciji neokordi, što može biti odraz nešto učestalijih određenih komorbiditeta u navedenoj skupini, učestalijeg provođenja kombinirane operacije (uz popravak mitralne valvule se proveo još neki postupak), višeg prosjeka godina skupine te viših razreda NYHA klasifikacije u skupini. No, testiranjem rezultata, doznaje se da ova razlika nije statistički značajna. Statistički značajna razlika u rezultatima ove dvije skupine nalazi se u veličini implantiranog protetskog prstena. Prosječna veličina implantiranog prstena u skupini bolesnika podvrgnutih implantaciji neokordi bila je 32.4, a u skupini pacijenata podvrgnutih resekcijским tehnikama 29.7. Ti rezultati odgovaraju rezultatima dosadašnjih istraživanja (20,

21). U rezultatima o trajanju izvantjelesne cirkulacije i klemanju aorte prosječan rezultat je viši u skupini podvrgnutoj resekcijskim tehnikama. Kao što je prethodno već spomenuto, u toj skupini je bilo više kombiniranih operacija, što zasigurno utječe na ovaj rezultat, ali razlika nije statistički značajna. Navedeni rezultati su slični rezultatima dosadašnjih istraživanja (20, 21). Prosječno trajanje mehaničke ventilacije je između ove dvije skupine vrlo slično i razlika nije statistički značajna, kao i prosječno trajanje boravka u Jedinici intenzivnog liječenja, dok je prosječno vrijeme boravka na odjelu kod skupine podvrgnute resekcijskim tehnikama za 0.8 dana duže od druge skupine (razlika nije statistički značajna). Bolesnici iz obje skupine su u bolnici boravili otprilike jednako dana kao bolesnici iz dosadašnjih istraživanja (21-23). Najčešće komplikacije u obje skupine bile su aritmije (osobito fibrilacija atrijska). Kod bolesnika podvrgnutih resekcijskim tehnikama, prosječne vrijednosti markera srčanog oštećenja bile su povišene u odnosu na drugu skupinu. I ovaj rezultat je djelomično moguće objasniti češćim kombiniranim operacijama u toj skupini, ali razlika nije statistički značajna. Ranih mortaliteta (do 30 dana od operativnog zahvata) u obje skupine nije bilo. U skupini podvrgnutoj implantaciji neokordi kasni mortalitet je 3.33% (1 bolesnik), a u skupini podvrgnutoj resekcijskim tehnikama 4.35% (1 bolesnik). U oba slučaja uzrok smrti bila je akutizacija kroničnog zatajivanja srca. Preminuli bolesnik iz skupine podvrgnute implantaciji neokordi bolovao je od višestrukih komorbiditeta (među njima su bili i komorbiditeti srčane etiologije) te se osim implantacije kordi i anuloplastike istovremeno nije proveo nijedan drugi postupak. Nakon godinu dana bolesnik je podvrgnut zamjeni mitralne valvule zbog dislokacije prethodno implantiranog prstena, a godinu dana kasnije je preminuo. Preminuli bolesnik iz skupine podvrgnute resekcijskim tehnikama također je bolovao od višestrukih komorbiditeta (također su među njima bili i komorbiditeti srčane etiologije) te se osim četvrtaste resekcije provela i revaskularizacija miokarda jednim venskim graftom. U odnosu na dosadašnja

istraživanja, rezultati rane smrtnosti su znatno bolji (inače se kreću oko 1%), a rezultati kasne smrtnosti su vrlo slični rezultatima dosadašnjih istraživanja (20, 21, 23). U skupini bolesnika podvrgnutih resekcijskim tehnikama nije bilo reoperacija, a u skupini bolesnika podvrgnutih implantaciji neokordi učinute su dvije reoperacije (6.67%), što je više nego u dosadašnjim istraživanjima (20, 21, 23). U oba slučaja reoperacije, učinjena je zamjena mitralne valvule zbog dislokacije prethodno implantiranog prstena. Svi bolesnici iz obje skupine su postoperativno bili u prva dva razreda NYHA klasifikacije, od čega je u prosjeku veći udio bolesnika podvrgnutih implantaciji neokordi bio u prvom razredu. Međusobna razlika postoperativnog NYHA razreda između dvije skupine nije bila statistički značajna, ali je statistički značajna razlika NYHA razreda preoperativno i postoperativno. Veći je udio bolesnika iz skupine podvrgnute implantaciji neokordi imao postoperativno odlično očuvanu ejekcijsku frakciju nego iz skupine podvrgnute resekcijskim tehnikama (10% bolesnika više u prvoj skupini), ali statistička analiza pokazuje da nema statistički značajne razlike između skupina. Rezultati o postoperativnom stupnju mitralne regurgitacije su između ove dvije skupine vrlo slični, ali 70% pacijenata u svakoj skupini ima stupanj 0 ili 1+, što je za 10-20% manje nego u dosadašnjim istraživanjima (22, 23). Statistička analiza pokazuje da nema statistički značajne razlike između rezultata ove dvije metode.

6. Zaključak

Glavni problem ovog istraživanja je mali uzorak bolesnika u obje skupine, zbog čega se podaci često mogu interpretirati na više načina. No, unatoč navedenom problemu, većina rezultata odgovara rezultatima dosadašnjih istraživanja.

Najznačajniji rezultat uočen je kod veličine implantiranih protetskih prstena i poboljšanja dispneje. S tehnikom implantacije neokordi moguće je koristiti veći prsten. Kao rezultat, ušće valvule je veće i srednji transvalvularni gradijent tlaka je niži. To klinički nije važno u mirovanju, ali postaje značajnije u naporu (24).

Obje tehnike su vrlo učinkovite i pouzdane. U svim istraživanja ostvaruju vrlo slične rezultate i stoga nije potrebno odlučiti koju od njih treba preferirati, nego znati kako i kada pravilno koju od njih koristiti. Ove tehnike ne trebaju biti "protivnici", nego se trebaju međusobno nadopunjavati (25).

7. Sažetak

Bolesti mitralne valvule su vrlo često asipmtomatske i najčešće se otkrivaju slučajno. S vremenom opterećuju srčane komore i mijenjaju njihovu strukturu i funkciju. Najvažnija metoda u dijagnostici i evaluaciji stupnja bolesti je ehokardiografija. Do danas su razvijene brojne tehnike popravka mitrale valvule. Kako bi se odabrala čim prikladnija metoda za pacijenta, potrebno je koristiti Funkcionalnu Klasifikaciju i pažljivo intraoperativno analizirati valvulu. S razvojem i usavršavanjem različitih tehnika popravka mitralne valvule, ujedno dolazi i do sve većih dilema. Mnoga istraživanja pokušala su usporediti implantaciju neokordi i resekcijske tehnike, ali još nisu dobiveni podaci o nekim značajnijim razlikama ili prednosti isključivo jedne tehnike.

U ovoj retrospektivnoj studiji, proučili smo 53 pacijenta koji su zaprimljeni i liječeni na Zavodu za kardijalnu kirurgiju Kliničkog Bolničkog Centra (KBC) Rijeka u razdoblju od rujna 2011. godine do rujna 2019. godine. Jedna skupina je podvrgnuta resekcijskim tehnikama popravka mitralne valvule, a druga implantaciji umjetnih kordi (neokordi). Većina rezultata odgovara rezultatima dosadašnjih istraživanja, a najznačajniji rezultat uočen je kod veličine implantiranih protetskih prstena.

Ključne riječi: popravak mitralne valvule, neokorde, resekcija mitralne valvule

8. Summary

Mitral valve diseases are usually asymptomatic and are most often discovered accidentally. Over time, they burden the heart chambers and change their structure and function. The most important method in the diagnosis and evaluation of the degree of the disease is echocardiography. To date, a number of mitral valve repair techniques have been developed. In order to select the most appropriate method for the patient, it is necessary to use the Functional Classification and carefully analyze the valve intraoperatively. With the development and improvement of various mitral valve repair techniques, there are also growing dilemmas. Many studies have tried to compare chordal replacement and resection techniques, but no data have yet been obtained on some significant differences or advantages of a single technique.

In this retrospective study, we studied 53 patients who were admitted and treated at the Department of Cardiac Surgery of the Clinical Hospital Center (CHC) Rijeka in the period from September 2011 to September 2019. One group underwent resection techniques to repair the mitral valve, and the other underwent chordal replacement. Most of the results correspond to the results of previous research and the most significant result was observed with the size of the implanted prosthetic rings.

Keywords: mitral valve repair, neochords, mitral valve resection

9. Literatura

1. Wasche J, Böckers TM, Paulsen F (Eds.). Sobotta Anatomy Textbook: English Edition with Latin Nomenclature. 1st edition. Munich: Elsevier Health Sciences; 2019.
2. Križan Z. Kompendij anatomije čovjeka. 3. dio, Pregled građe grudi, trbuha, zdjelice, noge i ruke: za studente opće medicine i stomatologije. 3. izd. Zagreb: Školska knjiga; 1997.
3. Kvesić A i sur. Kirurgija. 1. izd. Zagreb: Medicinska naklada; 2016.
4. Drake RL, Vogl AW, Mitchell AWM. Gray's Anatomy for Students. 3rd edition. Philadelphia: Churchill Livingstone; 2014.
5. Cohn LH. Mitral Valve Repair. Operative Techniques in Thoracic and Cardiovascular Surgery. Vol 3, No 2 (May), 1998: pp 109-125.
6. Holubec T, Sündermann SH, Jacobs S, Falk V. Chordal replacement versus leaflet resection in minimally invasive mitral valve repair. Ann CardiothoracSurg. 2013; 2(6): 809-813.
7. David TE, Omran A, Armstrong S, Sun Z, Ivanov J. Long-term results of mitral valve repair for myxomatous disease with and without chordal replacement with expanded polytetrafluoroethylene sutures. J Thorac Cardiovasc Surg. 1998; 115(6): 1279-85.
8. Šoša T i sur. Kirurgija. 1. izd. Zagreb: Naklada Ljevak; 2007.
9. Petrus AHJ, Klautz RJM, De Bonis M, Langer F, Schäfers H-J, Wakasa S et al. The optimal treatment strategy for secondary mitral regurgitation: a subject of ongoing debate. Eur J CardiothoracSurg. 2019; 56: 631–42.

10. Kasper DL, Hauser SL, Jameson JL, Fauci AS, Longo DL, Loscalzo J (Eds.). Harrison's Principles of Internal Medicine. 19th edition. New York: McGraw-Hill Education; 2015.
11. Vrhovac B i sur. Interna Medicina. 4. izd. Zagreb: Naklada Ljevak; 2008.
12. Jurilj R, Božić I. Ehokardiografija. 1. izd. Zagreb: Medicinska naklada; 2007.
13. Baumgartner H, Falk V, Bax JJ, De Bonis M, Hamm C, Holm PJ, Jung B, Lancellotti P, Lansac E, Rodriguez Muñoz D, Rosenhek R, Sjögren J, TornosMas P, Vahanian A, Walther T, Wendler O, Windecker S, Zamorano JL, ESC Scientific Document Group. 2017 ESC/EACTS Guidelines for the management of valvular heart disease. European Heart Journal. 2017; 38(36): 2739–2791.
14. Kumar V, Abbas AK, Aster JC. Robbins Basic Pathology. 10th edition. Philadelphia: Elsevier; 2018.
15. Carpentier A, Adams DH, Filsoofi F. Carpentier's Reconstructive Valve Surgery. 1st edition. Philadelphia: Saunders; 2010.
16. Chikwe J, Cooke D, Weiss A. Oxford Specialist Handbook of Cardiothoracic Surgery, 2nd edition. Oxford: Oxford University Press; 2013.
17. De Bonis M, Alfieri O. The edge-to-edge technique for mitral valve repair. HSR Proc Intensive Care Cardiovasc Anesth. 2010;2(1):7-17.
18. von Oppell UO, Mohr FW. Chordal replacement for both minimally invasive and conventional mitral valve surgery using premeasured Gore-Tex loops. Ann Thorac Surg 2000;70:2166-8.

19. Singh RG, Cappucci R, Kramer-Fox R, Roman MJ, Kligfield P, Borer JS, Hochreiter C, Isom OW, Devereux RB. Severe mitral regurgitation due to mitral valve prolapse: risk factors for development, progression, and need for mitral valve surgery. *Am J Cardiol.* 2000 Jan 15;85(2):193-8.
20. Seeburger J, Falk V, Borger MA, et al. Chordae replacement versus resection for repair of isolated posterior mitral leaflet prolapse: à égalité. *Ann Thorac Surg.* 2009;87(6):1715-1720.
21. Lange R, Guenther T, Noebauer C, et al. Chordal replacement versus quadrangular resection for repair of isolated posterior mitral leaflet prolapse. *Ann Thorac Surg.* 2010;89(4):1163-1170.
22. Giraldo-Grueso M, Sandoval-Reyes N, Camacho J, Pineda I, Umaña JP. Mitral valve repair, how to make volume not matter; techniques, tendencies, and outcomes, a single center experience. *J Cardiothorac Surg.* 2018;13(1):108.
23. Domenech A, Marenchino R, Posatini R, Fortunato G, Rossi E, Kotowicz V. Leaflet Resection versus Chordal Replacement for Degenerative Mitral Regurgitation: Long-term Outcomes According to the Technique Used. *Argentine Journal Of Cardiology.* 2019; 87(3), 191-196.
24. Falk V. Respector Resector Resect with Respect. *Argentine Journal Of Cardiology.* 2019; 87(3), 179-180.
25. Perier P, Hohenberger W, Lakew F, Diegeler A. Prolapse of the posterior leaflet: resect or respect. *Ann Cardiothorac Surg.* 2015;4(3):273-277.

10. Biografija

Danijela Erdeljac rođena je 4. listopada 1995. godine u Rijeci. Pohađala je Osnovnu školu "Jelenje-Dražice" koju je završila 2010. godine kao učenica generacije. 2014. godine završila je Prvu sušačku hrvatsku gimnaziju u Rijeci i upisala Medicinski fakultet Sveučilišta u Rijeci. Tijekom studija bila je pasivni sudionik na brojnim kongresima te aktivni sudionik na 10. studentskom kongresu „Prehrana i klinička dijetoterapija“ s međunarodnim sudjelovanjem i 13. kongresu Hrvatskog društva za digestivnu kirurgiju s međunarodnim sudjelovanjem.