

Upotreba magnetske rezonancije u dijagnozi i prognozi multiple skleroze

Živadinov, Robert; Sepčić, Juraj

Source / Izvornik: **Liječnički vjesnik, 2006, 128, 295 - 308**

Journal article, Published version

Rad u časopisu, Objavljena verzija rada (izdavačev PDF)

Permanent link / Trajna poveznica: <https://um.nsk.hr/um:nbn:hr:184:631560>

Rights / Prava: [Attribution 4.0 International](#)/[Imenovanje 4.0 međunarodna](#)

Download date / Datum preuzimanja: **2024-08-30**



Repository / Repozitorij:

[Repository of the University of Rijeka, Faculty of Medicine - FMRI Repository](#)



119. Hurwitz EL, Aker PD, Adams AH, Meeker WC. Manipulation and mobilization of the cervical spine. A systematic review of the literature. *Spine* 1996;21(15):1746-56.
120. Cassidy JD, Lopes AA, Yong-Hing K. The immediate effect of manipulation versus mobilization on pain and range of motion in the cervical spine: A randomized controlled trial. *J Manipul Physiol Ther* 1992; 15:570-5.
121. Koes BW, Bouter LM. Randomized clinical trial of manipulative therapy and physiotherapy for persistent back and neck complaints: results of one year follow up. *Br Med J* 1992;304:601-5.
122. Lewit K. Meniere's disease and cervical spine. *Rev Czech Med* 1961; 7:129-39.
123. Lewit K. Meniere'sche Krankheit und die Halswirbelsäule. U: *Wirbelsäule in Forschung and Praxis*, Bd 26. Stuttgart: Hippokrates; 1963, str. 92-100.
124. Shekelle PG, Coulter I. Cervical spine manipulation: summary report of a systematic review of the literature and a multidisciplinary expert panel. *J Spinal Disord* 1997;10:223-8.
125. Malone DG, Baldwin NG, Tomecek FJ. i sur. Complications of cervical spine manipulation therapy: 5-year retrospective study in a single-group practice. *Neurosurg Focus* 2002;13(6).
126. Cortazzo JM, Tom KB. Vertebral artery dissection following chiropractic manipulation. *Am J Emerg Med* 1998;16:619-20.
127. Dvorak J, Kranzlin P, Muhlemann D. i sur. Musculoskeletal complications. U: Haldeman S, ur. *Principles and Practice of Chiropractic*. Norwalk: Appleton & Lange; 1992;549-78.
128. Kewalramani LS, Kewalramani DL, Krebs M. i sur. Myelopathy following cervical spine manipulation. *Am J Phys Med* 1982;61:165-75.
129. Lee KP, Carlini WG, McCormick GF. i sur. Neurologic complications following chiropractic manipulation: a survey of California neurologists. *Neurology* 1995;1213-5.
130. Schellhas KP, Latchaw RE, Wendling LR. i sur. Vertebrobasilar injuries following cervical manipulation. *JAMA* 1980;244:1450-3.
131. Terrett AGJ, Kleynhans AM. Cerebrovascular complications of manipulation. U: Haldeman S, ur. *Principles and practice of chiropractic*, 2. izd. Norwalk: Appleton&Lange;1992;579-98
132. Dvorak J, Orelli F. How dangerous is manipulation of the cervical spine? Case report and results of a survey. *Manual Med* 1985;2:1-4.
133. Dvorak J, Loustalot D. Frequency of complications of manipulation of the spine. A survey among the members of the Swiss Medical Society of Manual Medicine. *Eur Spine J* 1993;3:136-9.
134. Haynes MJ. Stroke following cervical manipulation in Perth. *Chiropractic J Aust* 1994;24:42-6.
135. Michaeli A. Reported Occurrence and nature of complications following manipulative physiotherapy in South Africa. *Aust Physiother* 1993;39:309-15.
136. Gutmann G. Verletzungen der Arteria vertebralis durch manuelle Therapie. *Manu Med* 1983;21:2-14.
137. Henderson DJ, Cassidy JD. Vertebral artery syndrome. Part A: vertebrobasilar accidents associated with cervical manipulations. U: Vernon H, ur. *Upper cervical syndrome: chiropractic diagnosis and treatment*. Baltimore: Williams&Wilkins; 1988;194-206.
138. Memorandum der Deutschen Gesellschaft für Manuelle Medizin: Zur Verhütung der Zwischenfälle bei gezielter Handgriff-Therapie an der HWS. *Manu Med* 1979;17-53.
139. Dvorak J, Baumgartner H, Burn L. i sur. Consensus and recommendations as to the side-effects and complications of manual therapy of the cervical spine. *Manu Med* 1991;6:117-8.
140. *Australian Physiotherapy Association*. Protocol for pre-manipulative testing of the cervical spine. *Aust J Physiother* 1988;34:97-100.
141. Middleditch A. The cervical spine-safe in our hands? Proceedings of the 11th International Congress of the World Confederation for Physical Therapy. London;1991;1779-81.

UPOTREBA MAGNETSKE REZONANCIJE U DIJAGNOZI I PROGNOZI MULTIPLE SKLEROZE

USE OF MAGNETIC RESONANCE IMAGING IN THE DIAGNOSIS AND PROGNOSIS OF MULTIPLE SCLEROSIS

ROBERT ŽIVADINOV, JURAJ SEPČIĆ*

Deskriptori: Multipla skleroza – dijagnostika, patologija; Magnetska rezonancija – metode

Sažetak. Multipla skleroza autoimuna je bolest karakterizirana demijelinizacijom i gubitkom aksona. Konvencionalna magnetska rezonancija (MR) dopušta prikaz prostorne i vremenske razasutosti oštećenja u multiploj sklerozi ranije nego kliničkom procjenom. Šarenilo protokola konvencionalne magnetske rezonancije, uz povijest bolesti, danas se rutinski upotrebljava s ciljem točne dijagnoze i dugoročne prognoze bolesti. Oštećenja visokog intenziteta signala u T2-mjerenju sliči povezana su ponajprije s povećanim sadržajem vode u tkivima i ne razlikuju upalu od edema, drugih demijelinizacija, Wallerove degeneracije i gubitka aksona; dok, naprotiv, oštećenja obojena primjenom paramagnetskog kontrastnog sredstva – gadolinija u T1-mjerenju sliči odražavaju povećanu propusnost krvno-moždane barijere združenu s aktivnom upalom. Konvencionalna magnetska rezonancija nije dovoljno osjetljiva u otkrivanju nevidljivih oštećenja u »naizgled normalnoj bijeloj tvari« mozga i ne odlikuje se pouzdanim suodnosom s kliničkom procjenom invaliditeta. Brojna istraživanja, međutim, pokazuju da ta mjerenja mogu poboljšati točnost dijagnoze i prognoze multiple skleroze. U posljednje vrijeme uvedene su tehnike nekonvencionalne magnetske rezonancije – *magnetization transfer imaging*, *diffusion-weighted imaging*, *diffusion-tensor imaging*, spektroskopska magnetska rezonancija i funkcionalna magnetska rezonancija. U nekim studijama procijenjena je atrofijska mozga i kralježnične moždine, volumen oštećenja nižeg intenziteta signala u T1-mjerenju sliči. Te nove tehnike magnetske rezonancije omogućuju ne samo sigurniju dijagnozu, već testiranjem opsega i težine

* Buffalo Neuroimaging Analysis Center, The Jacobs Neurological Institute and Baird MS Research Center, Department of Neurology, School of Medicine and Biomedical Sciences University Buffalo, State University of New York, Buffalo, NY, USA (prof. dr. sc. Robert Živadinov, dr. med.), Sveučilište u Rijeci, Medicinski fakultet u Rijeci, Rijeka (prof. emeritus Juraj Sepčić, dr. med.)

Adresa za dopisivanje: Prof. emeritus J. Sepčić, Medicinski fakultet Sveučilišta u Rijeci, Branchetta 20, 51000 Rijeka, Hrvatska, e-mail: juraj.sep-cic@ri.t-com.hr

Primljeno 4. kolovoza 2005., prihvaćeno 27. travnja 2006.

gubitka tkiva u oštećenjima, kao i u bijeloj i sivoj tvari živčane osi normalnog izgleda – u vremenu nastupa KIS-a – mogu biti i od prognostičke važnosti. Ove su tehnike moćno i nenasilno sredstvo istraživanja različitih patoloških podloga oštećenja i mikroskopskih promjena u živčanome tkivu. Dodatna kratkoročna i dugoročna prospektivna istraživanja poželjna su radi još boljeg utvrđivanja njihove dijagnostičke i prognostičke vrijednosti u multiploj sklerozi.

Descriptors: Multiple sclerosis – diagnosis, pathology; Magnetic resonance imaging – methods

Summary. Multiple sclerosis is an autoimmune disease characterized by demyelination and axonal loss. Conventional magnetic resonance imaging allows the demonstration of spatial and temporal dissemination of multiple sclerosis lesions earlier than is possible from clinical assessments. A variety of conventional magnetic resonance imaging protocols, in conjunction with clinical assessment, are now routinely used to increase the accuracy of diagnosis and long-term prognosis of multiple sclerosis. T2-weighted hyperintense lesions are related primarily to increased water content and thus cannot distinguish between inflammation, edema, demyelination, Wallerian degeneration, and axonal loss, whereas the contrast gadolinium-enhanced lesions on T1-weighted images reflect increased blood-brain barrier permeability associated with active inflammatory activity. Conventional magnetic resonance imaging metrics are not sufficiently sensitive to detect invisible brain damage in the normal appearing brain tissue, and they do not show a reliable correlation with clinical measures of disability. However, numerous studies showed that they can improve accuracy in the diagnosis and prognosis of multiple sclerosis. Recently, non-conventional magnetic resonance imaging techniques have been introduced to increase the accuracy of diagnosis and prognosis of multiple sclerosis. Several studies have used brain atrophy, T1-hypointense lesion volume, magnetization transfer imaging, diffusion-weighted imaging and magnetic resonance spectroscopy to test whether the extent and severity of tissue loss in lesions and in normal appearing gray and white matter at the time of clinically isolated syndrome may have diagnostic and prognostic value. These magnetic resonance imaging techniques represent a powerful tool to non-invasively study different pathological substrates of lesions and microscopic tissue changes. Additional short- and long-term prospective studies are requested to establish their value in the diagnosis and prognosis of multiple sclerosis.

Liječ Vjesn 2006;128:295–309

Multipla skleroza (MS) upalna je bolest središnjega živčanog sustava (SŽS) koju karakteriziraju demijelinizacija i gubitak aksona, a točni imunopatogeni mehanizmi nastajanja i progresije bolesti su nepoznati. U posljednja dva desetljeća magnetska rezonancija (MR) postala je najvažnija laboratorijska dijagnostička i kontrolna metoda za MS.¹⁻³ Štoviše, MR je pet do deset puta preciznija u procjeni nastajanja i toka bolesti od kliničkih podataka.⁴ Osjetljivost T2-mjerenih slika u otkrivanju oštećenja u MS, uz T1-mjerenih slika obojene primjenom gadolinija (Gd), što odražava propusnost krvno-moždane barijere (KMB) poremećenu upalom, omogućuje prikaz prostorne i vremenske diseminacije oštećenja MS prije kliničkih procjena. Mjere konvencionalne MR (kMR) stoga se danas uvelike rabe u vrednovanju terapijskih postupaka i u kliničkom promatranju MS.⁵⁻⁹

U novije je vrijeme nekoliko poprečnih i longitudinalnih studija pokazalo da se kMR i nekonvencionalne MR (ne-kMR) tehnike mogu iskoristiti kao nadomjesni biljezi u praćenju patoloških procesa povezanih s pojavom i kliničkom progresijom MS.¹⁰⁻¹¹ Ove neinvazivne MR tehnike otkrivaju niz patoloških supstrata: edem, upalu, demijelinizaciju i gubitak aksona u MS.^{12, 13} Osjetljivost i specifičnost kMR su, međutim, ograničene.¹⁴ Primjerice, hiperintenzivna oštećenja, patološki nespecifična, u T2-mjerenju slika ne razotkrivaju potpuno patološke procese u bijeloj i sivoj moždanoj tvari, nepouzdana koreliraju s klinički određenom invalidnošću i procjenom terapijskog ishoda bolesti. Oštećenja visokog intenziteta signala u T2-mjerenju slika u MS primarno su povezana s povećanim sadržajem vode u tkivima. Razlikovanje drugih patoloških supstrata – upale, edema, demijelinizacije, Wallerove degeneracije i gubitka aksona stoga je nemoguće.¹⁵ Obojenje oštećenja u T1-mjerenju slika primjenom Gd upućuje na prekid KMB, ali ne daje dovoljne informacije o rasprostranjenosti i težini upale, njezinih staničnih komponenta, i o posljedičnom oštećenju tkiva.¹⁴ Osim toga, kMR ne može otkriti, odrediti stupanj i težinu oštećenja bijele i sive tvari mozga koja pridonose kratkoročnim i dugoročnim kliničkim ispadima.¹⁶⁻²⁰

Zbog navedenih razloga posljednjih godina uveden je niz ne-kMR tehnika, kojima bolje i sigurnije procjenjujemo MS. Mjerenje stupnja atrofije mozga i kralježnične moždine, oštećenja nižeg intenziteta signala u T1-mjerenju slika – *black holes*, »crne rupe« (CR), kao i u T2-mjerenju slika (T2-hipointenzitet), *magnetization transfer imaging* (MTI), *diffusion weighted imaging* (DWI), protonske MR spektroskopije (¹H-MRS), funkcionalne MR (fMR), stanično specifične MR, perfuzijske MR i MR ultravisokog polja perspektivne su tehnike za bolje razumijevanje patofiziologije MS.

Cilj je ovoga preglednog rada osvrnuti se na ulogu kMR i ne-kMR tehnika u dijagnostici i prognozi MS.

Uloga magnetske rezonancije u dijagnostici multiple skleroze

KMR u dijagnostici MS

Utjecaj na mozak

U kliničkoj se praksi dijagnoza MS obično temelji na povijesti bolesti diseminacije oštećenja u »vremenu i prostoru«, spojiva s MS u odsutnosti drugih uzroka.²¹

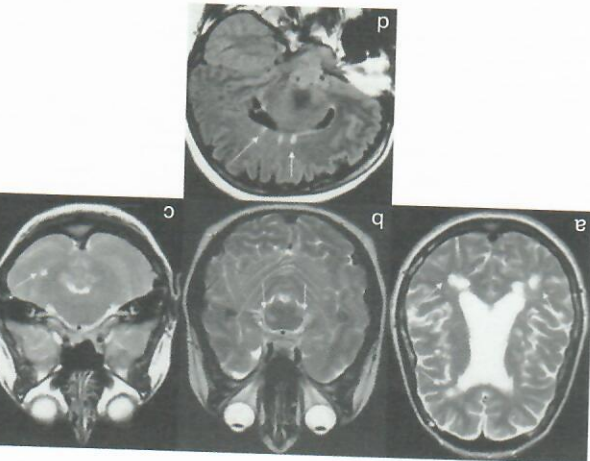
Oštećenja (»ploče«) praktički se nalaze posvuda u mozgu, pretežno u bijeloj, katkada i u sivoj tvari. U bijeloj tvari tipične su lokalizacije: periventrikularna regija (slika 1a), stražnja jama (slika 1b,c) i *corpus callosum* (slika 1d). Oštećenja u periventrikularnoj bijeloj tvari obično dodiruju ependim klijetki. Demijelinizacija korpusa kalozuma karakteristično se uočava na unutarnjoj površini koja graniči lateralnim klijetkama (slika 1d). Mjesta zahvaćenosti u stražnjoj jami obuhvaćaju moždano deblo i bijelu tvar maloga mozga (slike 1b i c). Oštećenja u stražnjoj jami najbolje se prikazuju u aksijalnim presjecima (slika 1c); ona u korpusu kalozumu u sagitalnim presjecima (slika 1d). Perivenularna demijelinizacija, »*Dawsonovi prsti*«, (slika 1d) uvjetuje da duža os periventrikularnih oštećenja bude često okomita na dužu os lateralnih klijetki. MS oštećenja obično su ovalna ili jajolika (slika 1a), izointenzivna do hipointenzivna u T1-mje-

renoj slici (slika 2) i hiperintenzivna u T2-mjerenju slični prikazima protonske gustoće, *proton density* (PD) (slika 1) i sekvencijama sa supresijom vode, *Fluid-Attenuated-Inversion-Recovery* (FLAIR) (slika 3) i obično su promjera >5 mm. S napredovanjem bolesti ova oštećenja visokog intenziteta signalna postaju konfluentna.

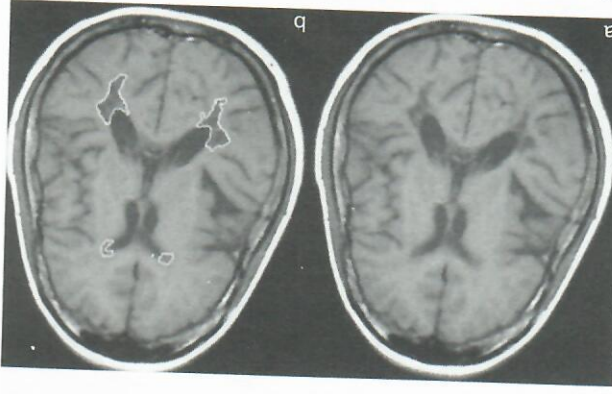
Konvencionalna spin-echo sekvencije (KSE) mozga rasti se rabe u dijagnostici MS zbog svoje velike osjetljivosti u otkrivanju MS oštećenja.¹³ KSE u T2-mjerenju slični se rabe u prarenju kratkorotnog razvoja MS (broj novih i većih oštećenja u serijskim presjecima) i u prarenju dugorotnog razvoja bolesti procjenjujući promjene cjelokupnog T2-volumena oštećenja (T2-LV) tijekom vremena.^{22,23} Vjeruje se da su promjene u broju i volumenu T2-oštećenja povezano s aktivnošću bolesti.²⁴ U T2-mjerenju slični mala periventricularna oštećenja mogu ostati nerazpoznavljiva od susjednog cerebralnog likvora (CSL), kao medija visokog signala. Bolja vidljivost T2-oštećenja postiže se u PD-mjerenju slični zbog relativno nižeg intenziteta signala CSL u toj sekvenji i povećanog kontrasta prema okolnom tkivu. T2 i PD-mjerenje slični mogu se dobiti u jednoj slici sekvenji koristeći se konvencionalnom dualnom SE tehnikom ili *rapid acquisition relaxation enhanced* (RARE) dual SE sekvencijom.²⁵

Tijekom posljednjih godina stalni tehnički napredak računalne i programske opreme MR, doveo je do razvoja novih i učinkovitijih i osjetljivijih pulsiranih sekvencija. Među njima su *turbo gradient spin-echo* (TSE) ili *brzi spin-echo* (FSE);²⁶ *brzi FLAIR*²⁷ (slika 3) već pokazali svoju učinkovitost u mnogim zivčanim bolestima, uključujući MS. FSE je pokazao veću osjetljivost od KSE u otkrivanju područja visokog intenziteta signala u T2-mjerenju slični u MS.²⁶ Brze FLAIR sekvencije su od velike pomoći u procjeni periventricularnih i kortikalnih oštećenja gdje signal CSL može prkriti ploče u T2-mjerenju slični (slike 1, 3). U studiji od 84 bolesnika s MS brzim je FLAIR-om bilo identificirano 810 kortikalnih i juxtakortikalnih oštećenja; no samo je 26% tih oštećenja bilo vidljivo na T2-mjerenju slični.²⁷ U strukturama straznje jami (slika 1b, c) i krajevnim moždanim FLAIR otkriva značajno manji broj oštećenja nego T2-mjerenja slični. Područja povećanog signala u T2-mjerenju slični mogu se također otkriti s pomoću *short tau inversion recovery* (STIR) sekvencija. Prema nekim autorima te su sekvencije bolje od T2-mjerenje slični u otkrivanju oštećenja krajevnice moždine u MS.²⁹ STIR sekvencija pokazuje dodatnu prednost pri snimanju optičkih zivaca, jer se postiže bolji kontrast između oštećenja i okolnoga retrobulbarnog masnog tkiva, supnatranog u MR.³⁰

Oštećenja pojačana Gd u T1-mjerenju slični (slika 4) često odgovaraju područjima signala visokog intenziteta u T2-mjerenju slični i niskog u T1-mjerenju slični bez primjene kontrasta, jer vjerojatno predstavljaju edem. Otpriilike 10–20% oštećenja u T2-mjerenju slični bit će »pojačano« primjenom Gd u bilo koje vrijeme. Pojačanje Gd je prolazni fenomen u MS i obično nestaje nakon 30 do 40 dana; ako potraje duže, ne upućuje na dijagnozu MS.³¹ Iako prethodna longitudinalna istraživanja pokazuju da prisutnost aktivnih oštećenja na serijskim presjecima povećava rizik od aktivnosti MS, nije još jasno da li upala uzrokuje demijelinizaciju i degeneraciju aksona.^{32,33} Nedavna metaanalitička studija upućuje na to da pojačanje oštećenja Gd predviđa pojavu recidiva, ali ne i razvoj sve većeg invaliditeta.³⁴ Poboljšanje osjetljivosti MR u otkrivanju aktivnih oštećenja u bolesnika s MS, primjenom Gd ovisno je o nekoliko postupaka.³⁵ Povećanu osjetljivost možemo postići primjenom viših doza Gd, npr.

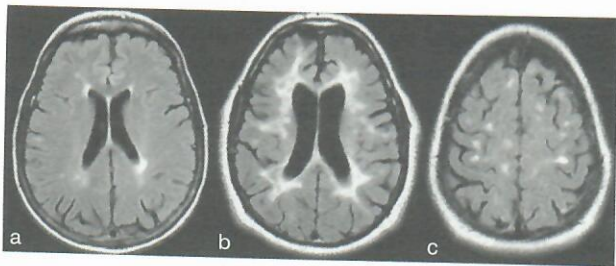


Slika 1. Aksijalni presjek u T2-mjerenju slični bolesnice u dobi od 44 godine s RMS. Slika pokazuje mnogobrojna periventricularna oštećenja u T2-mjerenju slični (slike a). Obratite pozornost na tipičan ovalno/ovoidni izgled oštećenja, veličina svakog je otprilike ≥ 5 mm; mnoga su oštećenja u neposrednom kontaktu s ependimom ventrikula. Aksijalni presjek u T2-mjerenju slični u 26-godišnje bolesnice s RMS. Slika pokazuje hipična hiperintenzivna oštećenja u ponsu (b, slike c) i PD-mjerenju slični u malome mozgu (c, slike c). Sagitalni FLAIR presjek bolesnika u dobi od 44 godine s RMS. Slika pokazuje mnogobrojna perikalozna oštećenja (slike d) tipičnim periventricularnim smještajem (Dawsonovi prsti) (a, slike c).



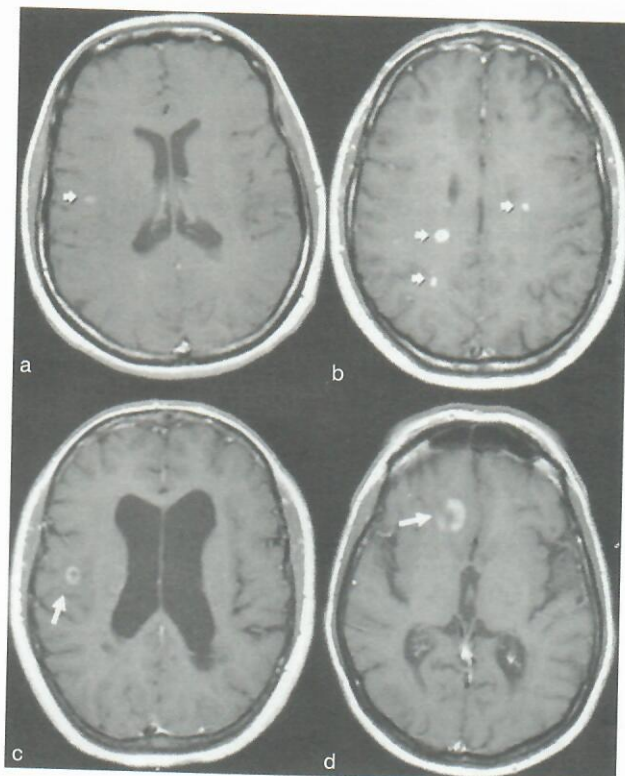
Slika 2. Aksijalne snimke u T1-mjerenju slični u bolesnika u dobi od 37 godina sa SPMS i ozbiljnim invaliditetom (EDSS 5.5). Slike pokazuju mnogobrojna hipointenzivna oštećenja (crne rupe) u periventricularnoj bijeloj tvari (a). Oštećenja nižeg intenziteta signala u T1-mjerenju slični isječna su za volumetrijsku analizu u rudovna prednjih i stražnjih rogov lateralnih ventrikula primjenom »edge finding« kompjutorizirane tehnike (b).

trostrukom dozom umjesto nobičajene 0,1 mmol/kg, upotrebom MTI, tanjim slojevima mozdanih sekvenija ili odgo-



Slika 3. Aksijalni brzi FLAIR presjeci pokazuju hiperintenzivna oštećenja u periventrikularnoj bijeloj tvari (a, b) i jukstakortikalnim regijama mozga (c). FLAIR sekvencije su osobito korisne u vrednovanju supratentorialnih periventrikularnih (b) i jukstakortikalnih (c) oštećenja jer ih signal cerebrospinalnog likvora može maskirati u T2-mjerenoj slici (vidi također sliku 1).

Figure 3. Axial fast FLAIR images showing hyperintense lesions in the periventricular white matter (a, b) and in the juxtacortical (c) regions of the brain. FLAIR sequences are especially helpful in evaluating supratentorial periventricular (b) and juxtacortical (c) lesions where CSF signal may mask these plaques on T2-WI (see also Figure 1).



Slika 4. Aksijalni presjek u T1-mjerenoj slici poslije davanja gadolinija (a) pokazuje homogeno hiperintenzivno pojačanje oštećenja koje upućuje na prekid krvno-moždane barijere i akutne upale u 27-godišnjeg bolesnika s RRMS. Aksijalni presjek u T1-mjerenoj slici poslije davanja dvostruke doze gadolinija u 35-godišnje bolesnice pokazuje učinkovito pojačanje aktivnih područja upale (b, strelice). Aksijalni presjek u T1-mjerenoj slici poslije davanja gadolinija pokazuje koncentrična prstenasta pojačana oštećenja (strelice) u periventrikularnoj (c) i infratentorialnoj (d) regiji u 32-godišnje bolesnice s RRMS. Obrati pozornost na hipointenzivno područje u sredini prstenasto pojačanog oštećenja.

Figure 4. Axial gadolinium postcontrast T1-WI (a) shows homogeneously enhancing (hyperintense) lesions indicating disruption of the blood-brain barrier and acute inflammation in a 27 year-old man with RRMS. Axial postcontrast T1-WI in a 35 year-old woman shows how a double dose of contrast is useful to increase the sensitivity in detecting active areas of inflammation (b). Axial postcontrast T1-WI demonstrate concentric ring-enhancing lesions (arrows) in the periventricular (c) and infratentorial (d) regions in a 32 year-old woman with RRMS. Note the hypointense rim in the middle of the ring-enhancing lesion.

pokazali da je trostruka doza Gd osjetljivija od jednejedine u detekciji oštećenja MS.³⁸ Prvi autor rada poštuje petominutnu pauzu nakon infuzije jedne doze Gd. Većina oštećenja pojačanih Gd klinički je nesimptomatska, premda njihova prisutnost upućuje na stalno aktivnu bolest.

Oštećenja pojačana Gd pridonose nekim specifičnostima osnovnoj patologiji ploča (slika 4a, b). Oštećenja koja se nakon primjene Gd prstenasto boje, a u svom središtu ostaju blijeda (slika 4c, d) nastaju u već oštećenim područjima ili u područjima svježije lokalne upale.^{2,41-48} Ona su veća i traju duže od homogeno obojenih oštećenja.^{2,41,42,44} Omjeri MTI i jasni koeficijenti difuzijskog opterećenja (MD) niži su u Gd prstenasto nego u homogeno pojačanih oštećenja.^{43,45,46} Štoviše, prstenasto pojačana oštećenja slabije predviđaju razvoj trajnih hipointenzivnih oštećenja u T1-mjerenoj slici.⁴⁹ Stoga se misli da su prstenasto pojačana oštećenja povezana s ubrzanim razvojem bolesti i većim propadanjem tkiva^{2,41,47-49} te označuju vrstu upale u agresivnijih oblika MS. Prstenasto pojačanje pojavljuje se također u nepotpunom (otvorenom) prstenastom uzorku koji je svojstven više MS nego infekcijama i novotvoreninama (slika 4).

U T1-mjerenoj slici Živadinov i sur. primjećuju da ploče često imaju hiperintenzivan vanjski prsten (T1-skraćenje), koji predstavlja paramagnetske učinke slobodnih radikala, makrofage koji sadržavaju lipide ili nakupine proteina.³

Nalazi MR u bolesnika s MS nisu specifični. Velik broj bolesti uzrokuje mnogostruke T2-hiperintenzivne abnormalnosti u bijeloj tvari, kao i u MS. Nalaz MR u MS obično je relativno specifičan kada se uzmu u obzir dob, klinička slika i niz drugih MR abnormalnosti – broj, topografija, veličina i oblik oštećenja. Klinička korelacija, međutim, ostaje od temeljne važnosti u dijagnostici MS. Na tablici 1. navedene su najučestalije bolesti i poremećaji koji ulaze u diferencijalnu dijagnostiku višezarišnih oštećenja, koja i klinički mogu uputiti na MS u MR presjecima.^{13,21,50,51}

Posebno, oštećenja u akutnome diseminiranom encefalomijelitisu (ADEM), jednofazna bolest, mogu nalikovati oštećenjima u ranoj fazi MS.⁵² ADEM je izazvan virusnom infekcijom ili cijepljenjem, a može biti i idiopatski. MR pokazuje višezarišna oštećenja bijele tvari moždane hemisfere, maloga mozga i moždanoga debla. Ta se oštećenja mogu, ali i ne moraju razlikovati od onih u MS. Zahvaćanje supkortikalnih sivih jezgara, same moždane kore, veća dimenzija i rana pojava spojenih oštećenja idu u prilog ADEM-u.⁵² ADEM je klinička dijagnoza koju potvrđujemo nalazom MR. Pojava novih oštećenja u T1-mjerenoj slici nakon primjene Gd ili hiperintenzivnih oštećenja u T2-mjerenoj slici nakon tri do šest mjeseci upućuje na MS.⁵³⁻⁶⁰

Utjecaj na kralježničnu moždinu

Oštećenja povišenog intenziteta signala u T2-mjerenoj slici u kralježničnoj moždini otkrivaju se u 50–90% bolesnika s MS⁶¹⁻⁶⁴ (slika 5). Nekoliko studija o MR pokazalo je da je učestalost oštećenja pojačanih Gd veća u kralježničnoj moždini nego u mozgu.^{65,66} Pojačanje Gd jasnije je pri snimanju cijele kralježnične moždine ili primjenom trostruke doze Gd.^{66,67} Prisutnost oštećenja karakterističnih za kralježničnu moždinu učvršćuje uvjerenje u dijagnozu MS.⁶¹ Uz to, oštećenja u kralježničnoj moždini nalaze se u otprilike 5–15% bolesnika čija klinička slika upućuje na MS, ali imaju urednu MR mozga i u 30% onih s klinički izoliranim sindromom (KIS) mozga ili optičkog živca.^{68,69} Štoviše, čini se da su oštećenja u kralježničnoj moždini izrazitije simptomatska od onih u mozgu i bolje koreliraju sa stupnjem invaliditeta.^{70,71} Bolja osjetljivost u otkrivanju oštećenja u moždi-

Tablica 1. *Conditions mimicking multiple sclerosis on MRI scans or considered in the clinical differential diagnosis of multiple sclerosis*

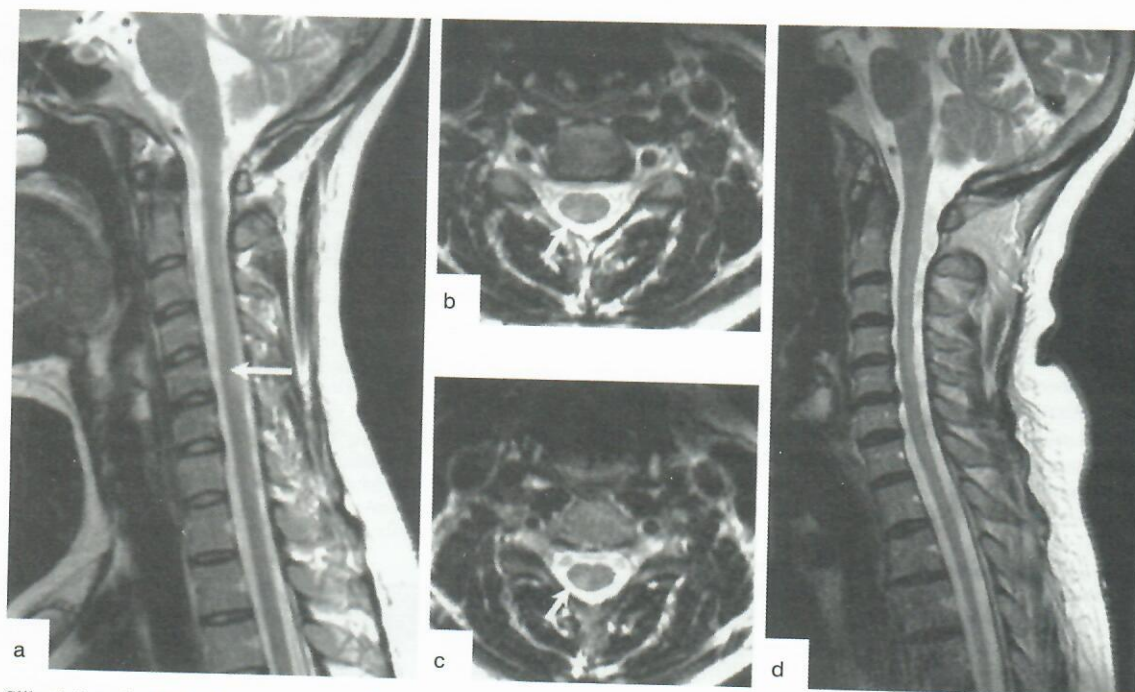
<ul style="list-style-type: none"> Inacice multiple skleroze/Multiple sclerosis variants: <ul style="list-style-type: none"> Akutna zloćudna multipla skleroza (Marburgova inacija)/Acute malignant multiple sclerosis (Marburg variant) Charcotova inacija/Charcot type Klinički izolirani sindrom/Clinically isolated syndromes Neuroradiološki optički (Devicova bolest)/Neuroradiological optic (Devic's disease) Schilderova bolest/Schilder's disease Samotne upalne mase (leukoencefalitis)/Solitary inflammatory masses (leukoencephalitis) Bolesti s mnogobrojnim oštećenjima središnjega živčanog sustava i relapsno-remitirajućim tijekom/Disease with multiple lesions in central nervous system and relapsing-remitting course: <ul style="list-style-type: none"> Sustavni lupus erythematosus/Lupus erythematosus Sjogrenov sindrom/Sjogren's syndrome Behçetova bolest/Behçet syndrome Sarcoidosis/Sarcoidosis Vaskulitis (panarthritis nodosa, Wegenerova bolest)/Vasculitis Neuroborreliosis/Neuroborreliosis Syphilis/Syphilis AIDS Akutni diseminirani encefalomyelitis, multifokalna progresivna leukoencefalopatija/Acute disseminated encephalomyelitis, progressive multifocal leukoencephalopathy HTLV-1 spastična parapareza/HTLV-1 Spastic paraparesis Mitohondrijske bolesti/Mitochondrial diseases Paraneoplastički sindromi, metastaze/Paraneoplastic syndromes, metastases Pomanjkanje vit. B12/Vit. B12 deficiency Bolesti s mnogobrojnim oštećenjima središnjega živčanog sustava (učestale simetrične kliničke manifestacije) i progresivni tijek/Disease with multiple central nervous system lesions (frequent symmetrical clinical manifestations) and progressive course: <ul style="list-style-type: none"> Adrenoleukodistrofija/Adrenoleukodystrophy Metakromatska leukodistrofija/Metachromatic Leucodystrophy Leukodistrofija globoidnih stanica/Globoid cell Leucodystrophy Lizosomske bolesti/Lysosomal diseases Mitohondrijske bolesti/Mitochondrial diseases CADASIL (cerebralna autosomno-dominantna arteriopatija sa supkortikalnim infarktima i leukoencefalopatijom) Bolesti sa pojedinačnim oštećenjem središnjeg živčanog sustava i remitirajućim ili progresivnim tijekom/Disease with single central nervous system lesion and remitting or progressive course: <ul style="list-style-type: none"> Remitirajući tijek/Remitting course: <ul style="list-style-type: none"> Arteriovenske malformacije moždanoga debila i krajnje moždine/Arteriovenous malformations in brainstem and spine Intrakranijalni meningiom/Intracranial meningioma Limfom središnjega živčanog sustava/Lymphoma of the central nervous system Progresivni tijek/Progressive course: <ul style="list-style-type: none"> Kompresivni sindromi krajnje moždine/Medullar compression Vratna spondiloza/Cervical spondylosis Arnold-Chiarijeva malformacija/Arnold-Chiari's malformation Kronično-progresivna spastička parapareza/Chronic-progressive spastic paraparesis Bolesti s pojedinačnim oštećenjem središnjega živčanog sustava i monofaznim tijekom/Disease with single central nervous system lesion and monophasic course: <ul style="list-style-type: none"> Myelitis transversa/Transverse myelitis Ishemija i krvarenje krajnje moždine/Medullar Stroke 	<ul style="list-style-type: none"> Bolesti vidnog sustava (prednja ishemijska neuropatija vidnog živca, Leberova nasljedna optička neuropatija, serozna koroidoretinopatija, neurorinitis)/Visual diseases (anterior ischemic optic neuropathy, Hereditary Leber's optic neuropathy, serous choroidoretinopathy, neuroretinitis)
---	---

ni zahtjeva optimalizaciju MR računalne opreme i pulsnih sekvenacija. Zivadinov i sur.³ u otkrivanju hipertenzivnih intramedularnih oštećenja, daju prednost zatvorenim magnetnim sustavima 1.5T sa sagitalnim i aksijalnim FSE u T2-mjernoj slici debijne sloja 3-4 mm (slika 5). Po nekim protokolima skeniraju PD-mjerna slika ili STIR mogu također biti od koristi.

Diagnoza MS postavlja se lako u bolesnika s akutnim simptomima krajnje moždine kada MR mozga poka-zuje tipična oštećenja bijele tvari, a u CSL imamo unutar-je MR mozga uređna ili atipična, a CSL također uređan, ili kada komitiraju drugi etiopatogenetski čimbenici (npr. kompresivno oštećenje krajnje moždine), valja razmo-

triti i druge uzročnosti u interpretaciji pristinog zarišnog de-mijelinizacijskog sindroma – mijelitis, leukoencefalitis i optički neuritis.⁷²⁻⁷⁴ Mijelitis, upalni sindrom koji se izražava distunkcijom aparata unutar krajnje moždine, često je prepoznatljive uzročnosti: infekcije, cijepjenja, poslijeim-fekcijska i poslijevakcinacijska stanja, vaskulitisi u sklopnu autoimunih bolesti vezivnoga tkiva, toksički i paraneopla-stički sindromi, sarkoidoza i mijelitis u sklopnu MS (spinalni oblici MS). Precizna i brza dijagnostika mijelitisa te razliko-vanje njegova uzroka ima veliku terapijsku i prognostičku vrijednost. U diferencijalnoj dijagnostici mijelitisa središnju ulogu ima MR.

Akutni transverzalni mijelitis (ATM) relativno je rijetka zarišna upalna bolest krajnje moždine, koja se očituje



Slika 5. Spinalni FSE u T2-mjerenoj slici u 30-godišnjeg bolesnika s RRMS (a-c). Bliski sagitalni presjek u T2-mjerenoj slici pokazuje hiperintenzivno oštećenje (strelica) u vratnoj kralježničnoj moždini (a). Bliski aksijalni presjek u T2-mjerenoj slici pokazuje hiperintenzivno oštećenje (strelice) u vratnoj kralježničnoj moždini (C5-C6 segment) (b, c). Oštećenje je tipično za multiplu sklerozu i zahvaća manje od jednoga medularnog segmenta i manje od polovice presjeka moždine. Bliski sagitalni presjek u T2-mjerenoj slici pokazuje prisutnost atrofije vratne moždine između C2-C6-segmenta u 37-godišnjeg bolesnika s PPMS (d).

Figure 5. Spinal FSE T2-WI of a 30 year old man with RRMS (a-c). Contiguous sagittal T2-WI shows hyperintense lesion (arrow) in cervical spinal cord (a). Contiguous axial T2-WI demonstrate a hyperintense lesion (arrows) in the cervical cord (C5-6 level) (b,c). The lesion is classic for MS, involving less than one spinal level and less than one-half of the cord diameter. Contiguous sagittal T2-WI shows presence of cervical cord atrophy at level C2-C6 in a 37 old man with PPMS (d).

motoričkom, osjetnom i autonomnom disfunkcijom. Danas su dijagnostički kriteriji ATM izjednačeni, što osigurava jedinstvenu klasifikaciju, smanjuje dijagnostičku konfuziju i učvršćuje temelje pouzdanijih kliničkih pokusa tih nozoloških entiteta.⁷⁵ Uz to, predložen je okvir za vrednovanje bolesnika sa znakovima/simptomima ATM. Uspjeh liječenja ovisi o pravodobnoj i preciznoj dijagnozi; na žalost često susrećemo bolesnike sa zakasnelom i nepotpunom obradom. Prepoznavanje uzročnosti ATM navodi nas na način liječenja; za idiopatski ATM ne postoje određeni terapijski postupci. Patološka »oteklina« u kralježničnoj moždini povezana s MS odražava prije akutnu ili subakutnu nego klinički tihi ili kroničnu mijelopatiju. Aksijalna MR pomaže u razlikovanju ATM i mijelitisa u MS. ATM je tipično smješten u središnjem dijelu kralježnične moždine i zauzima više od polovice njezina presjeka, dok su oštećenja u MS uobičajeno periferne lokacije i zauzimaju manje od polovice presjeka određenog isječka moždine.³

Uloga magnetske rezonancije i novi dijagnostički kriteriji za multiplu sklerozu

Ni jedan klinički simptom/znak ili dijagnostički test nije dovoljan za sigurnu dijagnozu MS. Masovno korišteni Poserovi dijagnostički kriteriji za MS objavljeni god. 1983. variraju od klinički sigurne (definitivne) do laboratorijski sigurno potkrijepljene te od klinički vjerojatne do laboratorijski potkrijepljene vjerojatne MS.⁷⁶ Godine 2001. McDonald i sur. objavljuju nove kriterije za dijagnozu MS.⁵³ Ti kriteriji koji pojednostavnjuju dijagnostičku klasifikaciju i opis bolesti, potvrđuju temeljno načelo MS kao bolest razasutih oštećenja živčane osi »u vremenu i prostoru«. McDonaldovi

kriteriji uključuju interpretaciju MR i dijagnostiku primarne progresivne MS (PPMS), a prilagođeni su potrebama liječnika-nestručnjaka te za kliničke pokuse raznih terapijskih postupaka.

Uporaba MR kao potpora dijagnostici MS zahtijeva u nazlazu prisutnost mnogostrukih karakterističnih oštećenja. Neki autori preporučuju MR kriterije s ciljem razlučivanja oštećenja u MS od drugih sličnih hiperintenzivnih oštećenja u mozgu⁷⁷⁻⁷⁹ (tablica 2). Barkhof i sur. zaključuju da su oštećenja pojačana Gd jukstakortikalna i infratentorijalna T2-oštećenja specifičnija za MS od učestalijih periventrikularnih oštećenja.⁷⁹ U usporedbi s prijašnjim kriterijima prema Patyju i sur.⁷⁷ te Fazekasu i sur.⁷⁸ Barkhofovi kriteriji⁷⁹ omogućuju veliku preciznost u predviđanju nastanka MS u bolesnika s KIS-om (tablica 3). Postavljanje sigurne dijagnoze MS zahtijeva, dakle, poštovanje strogih MR kriterija. McDonaldovi kriteriji za MS obuhvaćaju smjernice Barkhofa i sur.⁷⁹ i Tintorea i sur.⁸⁰ u definiranju diseminacije oštećenja »u prostoru«, što zahtijevaju bar tri od navedenih uvjeta:

- bar jedno oštećenje pojačano Gd ili devet hiperintenzivnih oštećenja u T2-mjerenoj slici u odsutnosti oštećenja pojačanih Gd,
 - bar jedno ili više T2-infratentorijalnih oštećenja,
 - bar jedno ili više T2-jukstakortikalnih oštećenja, te
 - bar tri ili više T2-periventrikularnih oštećenja.
- (Jedno oštećenje u kralježničnoj moždini zamjenjuje jedno oštećenje u mozgu.)

Diseminacija oštećenja »u vremenu« određena je ovime:

- prisutnost jednog oštećenja pojačanog Gd u MR učinjenoj bar tri mjeseca poslije prvoga kliničkog napa-

1. Ako je prva MR analiza učinjena tri mjeseca nakon početka kliničkog događaja, prisutnost oštećenja gadolinijem dovoljna je za dokaz diseminacije u vremenu pod uvjetom da se omo ne nađu na mjestu prvobitnoga kliničkog ispada. Ako u to vrijeme nema oštećenja gadolinijem, potreban je naknadni MR. Vremenski rok naknadnog MR nije presudan, preporučuje se nakon 3 mjeseca.⁸⁵ Novo oštećenje u T2-mjerenju slični ili oštećenje pojava nakon početka kliničkog događaja, druga MR analiza koja tri ili više mjeseci kasnije pokazuje novo oštećenje gadolinijem, dovoljan je dokaz diseminacije u vremenu. Medutim, ako mi tada nema takvog oštećenja, analiza koja će u /If the first scan is performed less than 3 months after the onset of the clinical event, a second scan done 3 months or more after the clinical event showing a new gadolinium-enhancing lesion provides sufficient evidence for dissemination in time. However, if no enhancing lesion is seen at this second scan, a further scan not less than 3 months after the first scan that shows a new T2 lesion or an enhancing lesion will suffice.

2. Ako je prva MR analiza učinjena prije isteka prvog tromjesečja od početka kliničkog događaja, druga MR analiza koja tri ili više mjeseci kasnije pokazuje novo oštećenje gadolinijem, dovoljan je dokaz diseminacije u vremenu. Medutim, ako mi tada nema takvog oštećenja, analiza koja će u /If a first scan occurs 3 months after the onset of clinical event, the presence of a gadolinium-enhancing lesion is sufficient to demonstrate dissemination in time, provided that it is not at the site implicated in the original clinical event. If there is no enhancing lesion at this time, a follow-up scan is required. The timing of this follow-up scan is not crucial, but 3 months is recommended.⁸⁵ A new T2- or gadolinium-enhancing lesion at this time then fulfills the criterion of dissemination in time.^{84,86}

Tablica 3. Neuroshkivni (MR) kriteriji za diseminaciju oštećenja u vremenu /MRI criteria for dissemination of lesions in time⁸⁵

Potvrda novih dijagnostičkih kriterija

U rutinskoj kliničkoj praksi kriteriji su možda preestriktivni. Skorasnja budućnost donijet će sigurnu njihovu modifikaciju.

Podaci o osjetljivosti, specifičnosti i pouzdanosti MR kao potpora u dijagnostici MS su ograničeni.⁸⁴ McDonaldova mjerenja uključuju Barkhofove i Timoreove kriterije, iako nisu potvrđena u prospektivnim studijama na velikom uzorku MS bolesnika.^{79,80} U Barkhofovoj studiji procjenjuju se MR nalazi u 33 bolesnika u kojih se KIS razvio u klinički siguran MS.⁷⁹ a u Timoreovoj studiji, koja je u prosjeku trajala 28 mjeseci, nalaze se 22 bolesnika s MS.⁸⁰ Utrđivanje standarda ne može se temeljiti na jedva dovoljnim podacima. Stoga ti kriteriji zahtijevaju daljnju potvrdu, ne samo kao putokazi tičkova MS od KIS do klinički sigurne MS, već općenito, za precizniju dijagnozu MS.

Brojne studije procjenjuju vrijednost novih McDonaldovih kriterija u predviđanju prijelaza KIS u klinički siguran MS.^{54-56,60-64,76} U studiji od 50 pacijenata s KIS-om, Dalton i sur.⁵⁷ ispituju vrijednost MR u predviđanju razvoja tog sindroma u klinički siguran MS unutar tri godine. Nakon tri mjeseca, prema McDonaldovim kriterijima u 20 od 95 (21%) pacijenata razvila se MS, a prema Poserovim kriterijima samo u 7% klinički sigurne MS. Nakon jedne godine vrijednosti su bile: 38 od 79 (48%), odnosno 16 od 79 (20%); i na kraju treće godine, 29 od 50 (58%), odnosno 19 od 50 (38%) bolesnika. Dijagnoza MS, prema McDonaldovim kriterijima, pokazivala je visoku osjetljivost (83%) i specifičnost (83%) i pozitivnu predviđaju vrijednost (85%) na kraju prve godine studija; dijagnoza klinički sigurne MS prema Poseru negativnu predviđaju vrijednost (89%) i preciznost (83%) na kraju treće godine studija. Autori zaključuju da primjena McDonaldovih kriterija udvostručuje stopu kliničke epizoda (relaps) razvila tijekom 49 mjeseci. Ti su koji su udovoljavali McDonaldovim kriterijima druga se MS, a prema McDonaldovima čak 37%. U 80% bolesnika promatranih u prosjeku tri godine. Nakon 12 mjeseci njih 1% imalo je prema Poserovim kriterijima klinički siguran MS, a prema McDonaldovima čak 37%. U 80% bolesnika koji su udovoljavali McDonaldovim kriterijima druga se klinička epizoda (relaps) razvila tijekom 49 mjeseci. Ti su kriteriji pokazali osjetljivost od 74%, specifičnost od 86% i preciznost od 80% u predviđanju razvoja MS. Timore na- glašava da u usporedbi s prijašnjima, McDonaldovi kriteriji utrostručuju dijagnozu MS u bolesnika s KIS-om. Ove dvije studije, međutim, analiziraju retrospektivno dobivene podatke skupljene iz drugih razloga i iskoristene za procjenu

da je, pod uvjetom da je to oštećenje lokalizirano u drugom anatomskom području zivčane osi.

U odsutnosti oštećenja pojava nakon protoka tri mjeseca bit će dostatna kontrolna MR, učinjena bar tri mjeseca nakon prve, u kojoj se dokazuje novo oštećenje u T2-mjerenju slični ili oštećenje pojava nakon protoka tri mjeseca. Tako se smatra da su McDonaldovi MR kriteriji teško primjenjivi, oni omogućuju da se MR rabi u definiranju »prostorne i vremenske« diseminacije oštećenja u MS. Ti kriteriji prihvaćaju pojavu novih oštećenja u T2-mjerenju slični ili oštećenja pojava nakon protoka tri mjeseca. Taj minimalni tromjesečni interval traži do- datnu potvrdu, jer još nije definirano razdoblje koje na najučinkovitiji način garantira najbolji rezultat. U tom pogledu podaci niza MR studija mogu osigurati dodatne informacije.^{54-56-58,81}

McDonaldovi kriteriji aktualiziraju ponovno i pitanje PPMs, čija dijagnostika i dalje ostaje otežana, zbog nedovoljne osjetljivosti i promjenjiva udovoljavanja formalnim MR mjerilima.^{82,83}

McDonaldovi kriteriji uključuju i diferencijalnu dijagnozu MS. MS je moguće dijagnosticirati i bez MR, no broj pogrešnih dijagnoza osjetno je smanjen od kada su liječnici dostupne i kliničke i MR studije.

Ovi dijagnostički kriteriji sluzbe ponajprije odabiru bolesnika za kliničke pokuse, kako bi se osigurala ujednačenost.

Autori/Authors	Nalazi/Features
Paty i sur. ⁷⁷	≥4 oštećenja ili 3 oštećenja od kojih jedno prisutno u periventricularnoj regiji/ either ≥4 lesions or 3 lesions present with one being in periventricular region
Fazekas i sur. ⁷⁸	3 ili više oštećenja od kojih bar 2 pokazuju sljedeće osobnosti: - broj oštećenja ≥6 mm - krvasto, neravno dođiriste ventrikula - jedno infratentorialno oštećenje /3 or more lesions with 2 of them presenting at least following lesion characteristics: - size of a lesion ≥6 mm - a lumpy - bumpy ventricular interface - an infratentorial lesion
Barkhof i sur. ⁷⁹	najmanje jedno oštećenje pojava nakon gadolinijem /at least 1 lesion with gadolinium-enhancement najmanje jedno oštećenje u jukstakortikalnoj regiji /at least 1 lesion in juxtacortical region najmanje jedno oštećenje u infratentorialnoj regiji /at least 1 lesion in infratentorial region najmanje tri oštećenja u periventricularnoj regiji /at least 3 lesions in periventricular region

Tablica 2. Neuroshkivni (MR) dijagnostički kriteriji za multiplu sklerozu /Table 2. MRI diagnostic criteria for multiple sclerosis

McDonaldovih kriterija.^{57,58} Tintoreova je studija ograničena opisom, odabirom vremena skeniranja i promjenjivom shemom upotrebe Gd.⁵⁸ Rezultati obaju istraživanja, u kojima McDonaldovi kriteriji nisu bili strogo primjenjivani, u skladu su s rezultatima prijašnjih, koja upućuju na to da je MR ograničena, nadomjesna pretraga u klinici, pogotovo u obradi bolesnika s KIS-om.

Dokaz diseminacije oštećenja »u vremenu« u KIS-u prema McDonaldovim kriterijima nalaže prisutnost novih oštećenja pojačanih Gd. Dijagnoza MS u pacijenata s novim oštećenjima koja se pojavljuju nakon tri mjeseca u T2-mjerenju slici po tim kriterijima nije dopuštena. Dokazano je, međutim, da se u tom razdoblju nova oštećenja u T2-mjerenju slici identificiraju učestalije od svježih oštećenja pojačanih Gd.⁸⁵

Nastojanje Daltona i sur. da u 56 bolesnika s MS skeniranjem svaka tri mjeseca tijekom tri godine detektiraju nova oštećenja u T2-mjerenju slici, dokazuje da su za 90% njih kriteriji visoko specifični; ali je tek 58% bolesnika osjetljivo za dijagnozu MS. Nova T2-oštećenja kao alternativni pokazatelj za diseminaciju »u vremenu«, uz visoku specifičnost povećavaju osjetljivost čak do 74%, što u mnogih bolesnika dopušta preciznu dijagnozu MS već u njezinu početku.⁵⁶ Autori predlažu da se u odraslih bolesnika s MS McDonaldovi kriteriji za »vremensku« diseminaciju MS prošire prihvaćanjem i uključivanjem novih oštećenja u T2-mjerenju slici, prisutnih na MR analizi tri mjeseca nakon prvog skeniranja, koje je učinjeno unutar prvog tromjesečja od početnih simptoma bolesti.⁸⁶

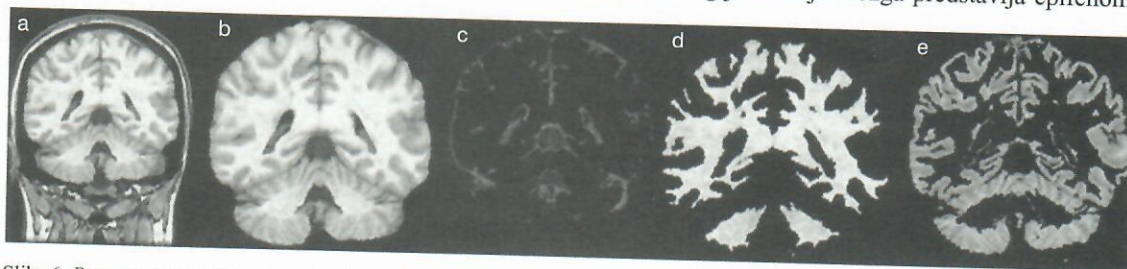
Lijekovi koji mijenjaju tijek MS, kao interferoni β (IFN- β) često pokazuju suprotan učinak na klinički u odnosu na MR nalaz, smanjujući MR aktivnost za više od 70%, a pojavu recidiva samo za otprilike 30%.^{5,8} Predvidljiva vrijednost modificiranih Barkhofovih kriterija za procjenu progresije MS pojavom novih relapsa, kao i odgovor na liječenje IFN- β 1a primijenjenim potkožno, ispitana je projektom ETOMS, istraživanjem o ranom liječenju MS.⁵⁴ Dijagnoza klinički sigurne MS, dokazana nastupom novog relapsa tijekom dvogodišnjeg promatranja (neovisno o terapiji), potkrijepljena je prisutnošću oštećenja pojačanih Gd ili 9 i više oštećenja u T2-mjerenju slici u 41% bolesnika nasuprot 11%, bez ijednog od tih nalaza ($P=0,017$). Za oštećenja infratentorialne lokalizacije omjeri su 44% prema 31% ($P=0,026$); za juktakortikalna 40% prema 35% ($P=0,423$) te, na kraju, za periventrikularna 41% prema 17% ($P=0,034$). Omjer razvoja u klinički sigurnu MS po tim kriterijima ovisi o njihovu

broju: od 22% za dva do 47% za četiri pozitivna dijagnostička kriterija.⁵³ Rizično vrijeme za razvoj klinički sigurne MS iznosi 2,3 god. (95% CI, 1,17 – 4,55; $P=0,016$). Ti rezultati dokazuju da primjena kriterija povećava broj bolesnika s klinički sigurnom MS koje možemo podvrći određenom terapijskom postupku.⁵⁴

Nekonvencionalna magnetska rezonancija u dijagnostici multiple skleroze

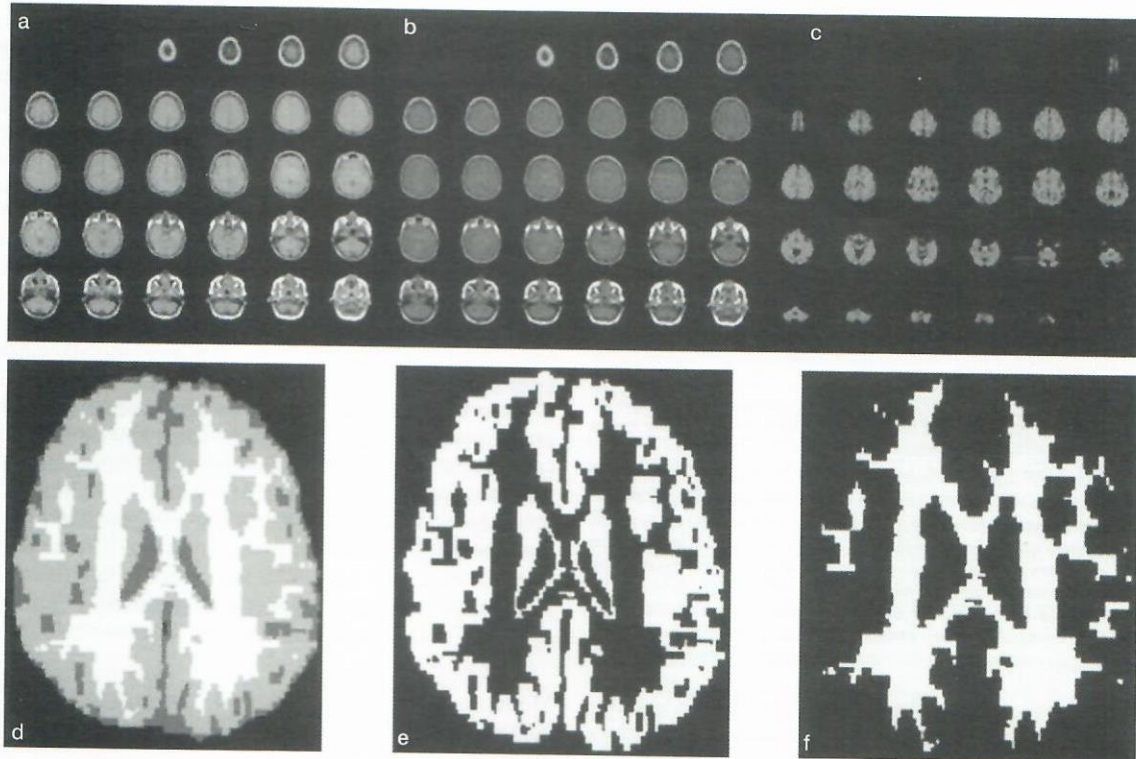
U T1-mjerenju slici većina MS oštećenja je izointenzivna prema mijelinu; neka su hipointenzivna ili izgledaju poput crnih rupa (CR) (*black hole*),^{10,87–89} posebice u supratentorialnoj regiji (slika 2). Ta oštećenja nižeg intenziteta signala su nespecifična u trenutku nastajanja budući da će za nekoliko mjeseci gotovo polovica postati izointenzivna prema mijelinu, uglavnom zbog remijelinizacije i povlačenja edema.⁹⁰ Takva se oštećenja nazivaju privremenim CR. S druge strane, nakupljanje postojećih CR ne samo da je znak jake demijelinizacije već i oštećenja aksona, što se zorno uočava na patohistološkom preparatu mozga.^{10,17,87,90} Takvo žarišno oštećenje aksona najvjerojatnije pridonosi Wallerovoj degeneraciji. Korelacija između volumena CR i kliničkog invaliditeta procijenjenog proširenom ljestvicom invalidnosti po J. F. Kurtzkeu – *Expanded Disability Status Scale* – (EDSS) upućuje na to da one mogu biti klinički važne za određivanje progresije bolesti.^{17,87–89} Međutim, studije koje uspoređuju različite MR metrike i njihove povezanosti s tjelesnim invaliditetom ili spoznajnim poremećajima pokazuju da MR markeri globalne degeneracije tkiva poput atrofije mozga imaju veću kliničku predvidljivu vrijednost od CR i drugih mjerenja za procjenu oštećenja.^{19,91–93} Zbog gore navedenoga uloga CR u dijagnozi MS i u određivanju KIS-a, u iščekivanju rezultata istraživanja *Controlled High-Risk Subjects Avonex MS Prevention Study*^{94,95} (CHAMPS) i ETOMS,^{54,96,97} nije još potpuno jasna. CR su rijetko vidljive u živčanim strukturama stražnje jame i u kralježničnoj moždini, neovisno o težini bolesti i prisutnosti oštećenja u T2-mjerenju slici.

Postojanje atrofije mozga u MS godinama je poznato. Mjerenje atrofije mozga ima sve veću kliničku važnost kao biomarker u procesu bolesti.^{18,19,91–93,98–102} (slika 6). Procjena atrofije mozga serijskom MR snažno je sredstvo za praćenje progresije bolesti i učinkovitosti njezine terapije.^{18,19,48,91,92,99,100} Atrfija mozga u usporedbi s mjerenjem oštećenja kMR je bolji prediktor tjelesnog invaliditeta i spoznajnih poremećaja,^{2,19,88,91,92,100,101,103,106} depresije^{107,109} i kvalitete života.¹¹⁰ Patofiziologija atrofije mozga predstavlja epifenomen koji



Slika 6. Potpuno automatizirani postupak za određivanje parenhimskih frakcija, upotrebom normaliziranih mjerenja globalne i regionalne atrofije mozga u multiploj sklerozi kojima se koristimo u Buffalo Neuroimaging Analysis Center, Buffalo, NY (a–c). Pojedini koronalni presjek, trodimenzionalni eho-gradijent u T1-mjerenju slici u 33-godišnjeg bolesnika s RRMS pokazuje nedoradenu sliku (a), a nakon uklanjanja ekstrakranijalnog tkiva prikazana je vanjska kontura mozga (b), nakon segmentiranja odvojen je intrakranijalni volumen cerebrospinalnog likvora (c), bijele (d) i sive tvari mozga (e).

Figure 6. Fully automated method of determining parenchymal fractions, using normalized measures of global and regional brain atrophy in MS, at the Buffalo Neuroimaging Analysis Center, Buffalo, NY (a–e). A single coronal slice, three dimensional gradient echo T1-WI from a 33 year-old man with RRMS showing the raw image (a), after masking (removal) of extracranial tissue has been performed to isolate the outer brain contour (b), and after segmenting to separate the intracranial volume into CSF (c), white matter (d) and gray matter (e).



Slika 7. Aksijalne slike »magnetization transfer« mozga dobivene s trodimenzionalnim eho-gradijentnim pulsom na PD-mjerenim slikama (GE). Slike su prikazane sa zasićenjem (a) i bez (b) zasićenja rezonancije pulsa radiofrekvencija (RF). GE slike su (ko)registrirane i stvorene su mape MT kvocijenta (MTR) (c). MTR mape su (ko)registrirane s odgovarajućim segmentiranim slikama trodimenzionalnim eho-gradijentom (d), a oštećenja trasirana u programu PD-mjerenju sliki prekrivena su na MTR mapama, dovodeći do poništenja oštećenja. Automatizirani algoritam segmentacije primjenjuje se za poništenje cerebrospinalnog likvora i dobivanje MTR sive tvari (e) i bijele tvari normalna izgleda (f).

Figure 7. Axial magnetization transfer (MT) images of the brain obtained by a 3D gradient-echo (GE) pulse PD-weighted images (PD-WI). The images are shown with (a) and without (b) the on-resonance saturation radio frequency (RF) pulse. The GE images are coregistered and MT ratio (MTR) maps are created (c). The MTR maps are coregistered with the corresponding three dimensional gradient-echo segmented images (d) and the lesion tracings on PD-WI are superimposed onto the MTR maps leading to nulling of lesions. An automated segmentation algorithm is applied to null the CSF and obtain the MTR of the normal appearing gray matter (e) and of the normal appearing white matter (f).

se sastoji od kombinacije nakupljanja žarišta razornih ploča, ozljede aksona i neurona te distalnog učinka Wallerove degeneracije.^{18,19,32,87,88,111} Drugi čimbenik povezan s atrofijom mozga je niži intenzitet signala u T2-mjerenju sliki.^{112,113} Taj T2-hipointenzitet, izraz taloženja željeza, već je opisan u MS i povezan je s tjelesnim invaliditetom, tijekom bolesti i atrofijom mozga.^{112,113} Pridonosi li abnormalno taloženje željeza u mozgu doprinosi patofiziologiji MS ili je čisti epifenomen neurodegeneracije, nije još potpuno jasno. Neki autori opisuju pojavu atrofije mozga u najranijim fazama MS.^{19,100,114-118} Otvorena je, međutim, rasprava može li se uopće atrofija mozga mjeriti već u prvoj kliničkoj epizodi bolesti i koja je brzina njezina napredovanja^{116,119} (slika 6). Brex i sur. pratili su 17 bolesnika s KIS-om godinu dana. Značajno povećanje moždanih komora pojavilo se u devet bolesnika koji su u tom razdoblju oboljeli od MS. Atrorfija, iako blaga, može se, dakle, otkriti u ranoj fazi bolesti.¹¹⁶ Dalton i sur. skenirali su 55 bolesnika s KIS-om prvi put tri mjeseca od pojave simptoma te godinu dana kasnije. Klinički sigurna MS razvila se u 16 od 40 bolesnika s oštećenjima na T2-mjerenju sliki i u dvoje od 15 s urednim nalazom MR nakon godine dana. U 27 od 55 bolesnika koji su tijekom studije ispunjavali McDonalddove kriterije za MS došlo je do značajnog povećanja moždanih komora. Autori zaključuju da mjerenje atrofije mozga ima dopunsku predvidljivu ulogu u praćenju tijeka MS, čak i u najranijoj kliničkoj fazi bo-

lesti.¹¹⁸ Atrorfija kralježnične moždine dokazana je u pacijentima s KIS-om, visoko rizičnih za razvoj MS.¹¹⁷

Magnetization Transfer Imaging (MTI) napredna je MR tehnika temeljena na interakciji slobodnih protona u vodenoj miljeu i onih ograničenog kretanja, vezanih s makromolekulama (slika 7). Oštećenje živčanog tkiva u MS obično se odražava smanjenjem sposobnosti MTI, i posljedično, smanjenjem omjera magnetskog transfera – Magnetization Transfer Ratio (MTR), što je vidljivo u redukciji matriksa tkiva i povećanju slobodne vodene sastavnice. MTR, dakle, predstavlja kvantitativno mjerenje. Smanjenje MTR je nespecifično za bilo koji patološki supstrat MS. Dokazana je, međutim, veza MTR i postotka preostalih aksona, osobito stupnja demijelinizacije.¹²⁰ Analiza MTR daje informaciju o oštećenju cjelokupnog mozga (globalni MTR) i specifičnim strukturama mozga (regionalni MTR). MTI je vezan uz stupanj invaliditeta.^{20,21,121} Noviji radovi o MTI otkrivaju klinički značajne patološke promjene u područjima sive tvari koja na konvencionalnim snimkama izgleda uredno. Takve se promjene u »naizgled normalnoj bijeloj tvari« (NAWM) pojavljuju rano tijekom bolesti, već u KIS-u, i od prognostičkog su značenja za rizični razvoj MS.^{122,125} Normal appearing white matter (NAWM) definicija je za bijelu tvar koja izgleda normalno na jednostavnoj patološkoj analizi ili na kMR.

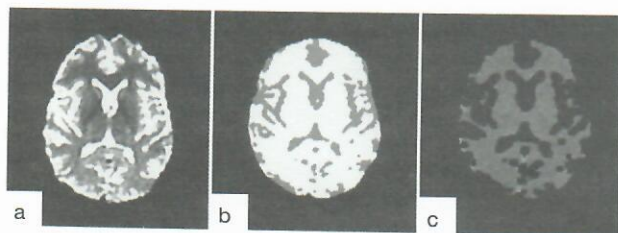


Figure 8. Example of MRI diffusion weighted images (DWI) in a 27 year-old woman with RRMS. Echoplanar DWI is performed generating trace images with a b-factor of 1000 and 0 s/mm^2 applied in three orthogonal directions (a). Skull and non-brain tissues are stripped from T2-weighted image (WI) (a). T2-WI is then segmented into parenchyma and cerebrospinal fluid (CSF) compartments (b). CSF is then removed, and parenchyma is eroded in 3D to correct for partial volume effects. Finally, the eroded parenchyma mask is used as a mask for the mean diffusivity map (c).

Slika 8. Primjer MR difuzijom-mjerene slike u 27-godišnje bolesnice s RRMS. Plošni echo DWI postiže slike sa b-faktorom od 1000 i 0 s/mm^2 primijenjen u tri pravokutna pravca (a). Lubanja i tkivo koje ne pripada mozgu odstranjeni su s T2-mjerenih slika (a). T2-mjereni slika je zatim segmentirana u pregradak moždanog parenhima i cerebrospinalnog likvora (b). Cerebrospinalni likvor je zatim uklonjen, a parenhim je nagrizen u 3D da bi se uklonili učinci djelomičnog volumena cerebrospinalnog likvora. Konačno, maska nagrizenog parenhima rabi se kao maska za mapu prosječne rasprostranjenosti difuzije (c).

Spektroskopska magnetska rezonancija (1H -MRS) omogućava kvantitativnu procjenu bolesti i zasniva se na glavnim patološkim aspektima MS: aktivnoj upalnoj demijelinizaciji i oštećenju neurona i neuronskih nastavaka (akson/dendriti).¹²⁶ Porast kolina, laktata i lipida odlika je upale i demijelinizacije. Oštećenje neurona i neuronskih nastavaka kvantificirano je smanjenjem N-acetil-aspartata (NAA). Smanjenje NAA u bijeloj tvari MS bolesnika odražava promjene u gustoći, veličini i metabolizmu neurona i neuronskih nastavaka.¹²⁶ Reducirani NAA povezuje se sa stupnjem invaliditeta.^{16,127} Upotrebom 1H -MRS potvrđeno je oštećenje aksona već u bolesnika s KIS-om.¹²⁸⁻¹³⁰

Difuzijom nazivamo nasumce preneseno kretanje molekula u fluidnom sistemu (Brownovo gibanje). Mikroskopska građa tkiva utječe na difuziju u mozgu. Molekularna difuzija u vodi mjeri se *in vivo* s pomoću MR. *Diffusion-Weighted Imaging* (DWI) osjetljiva je na patološke procese koji mijenjaju integritet tkiva i uzrokuju promjene u propusnosti ili gustoći zapreka koje ograničavaju kretanje molekula u vodi i time poremećuju anizotropiju tkiva. Mjerenja DWI odražavaju promjene u veličini, obliku i geometriji tkiva^{131,132} (slika 8). DWI također daje kvantitativne podatke. MS oštećenja obično pokazuju signale visokog intenziteta na DWI-presjecima zbog T2-prosijavanja koja se mogu razlučiti od prave restrikcije difuzije koristeći se mapama koeficijenta prividne difuzije (ADC) (slika 8). Oštećenje tkiva u MS obično se odražava na DWI-presjecima kao povećana difuznost i povećani ADC. Poprečne korelacije između DWI i kliničkih nalaza u bolesnika s MS su značajne.^{132,133} Nejasan je, međutim, stadij u kojem DWI može otkriti abnormalnosti u NAWM. Do zatvaranja članka objavljen je samo jedan rad koji upućuje da DWI ne otkriva promjene u NAWM u bolesnika s KIS-om, već te abnormalnosti postaju očigledne nakon godine dana.¹³⁴

Funkcionalna MR (fMR) jedinstvena je, neinvazivna MR tehnika koja otkriva aktiviranje dijelova mozga tijekom izvođenja zadataka. fMR se rabi za proučavanje vizualnih i motoričkih sustava u bolesnika sa KIS-om, s ciljem što ranijeg otkrivanja početka reorganizacije moždane kore u bolesnika s MS.^{129,135-138} Pantano i sur. u skupini od 20 bolesnika

s KIS-om, 10 s hemiparezom i 10 sa optičkim neuritisom dokazali su, primjenom fMR, da tijekom jednostavnog motoričkog zadatka ispitanici prve skupine pokazuju adaptivne promjene funkcija, bilo u simptomatskoj, bilo u asimptomatskoj hemisferi.¹³⁷ Skupina s hemiparezom pokazala je značajno veći stupanj u EDSS ljestvici i ukupni volumen oštećenja (UVO) u T1-mjerenju sliki duž kortikospinalnog trakta od skupine s optičkim neuritisom. Ozbiljnije specifično oštećenje motoričkog puta u bolesnika s prethodnom hemiparezom objašnjava značajno veću uključenost istostranih motoričkih područja promatranih u skupini s hemiparezom od one s optičkim neuritisom. Filippi i sur. proučavali su u bolesnika s KIS-om aktivnost moždane kore povezanu s motoričkim zadacima i visokim rizikom od MS.¹³⁶ U usporedbi sa zdravim kontrolama, skupina s KIS-om imala je promijenjeni uzorak kortikalne aktivnosti, radi poticanja suprotnoga primarnog osjetnog motoričkog područja moždane kore.¹³⁶ Rezultati tog rada govore da funkcionalna reorganizacija moždane kore nastaje kao odgovor na ozljedu u najranijim fazama MS.

Uloga magnetske rezonancije u prognozi multiple skleroze

Netko piše, misleći na MS, da je »MR isto što i bolest«. Međutim, nije još jasna neposredna povezanost između MR nalaza, čak i najranijih, u fazi KIS-a i posljedičnog invalidizirajućeg razvoja bolesti. Optički živci, moždano deblo i kralježnična moždina uobičajene su lokacije KIS-a. Razdoblje između inicijalnog napadaja i prvog pogoršanja bolesti, kao i učestalost trajnog invaliditeta u bolesnika su vrlo promjenjivi. Osnovni klinički i MR nalazi tek su dijelom predvidljivi za kasnije manifestacije MS. MR mozga je korisna u vrijeme pojave ispada u bolesnika s KIS-om kako bi se isključile druge živčane bolesti i raslojio rizik od razvoja MS. Supklinički dokazi jasnog, prostornog širenja demijelinizacijskih oštećenja u živčanoj osi na visoki rizik od razvoja bolesti.⁵³ To je važno u odabiru bolesnika za što ranije liječenje, s ciljem smanjenja broja recidiva i posljedično nastupa teškog invaliditeta.^{94,96,139}

Upotreba konvencionalne magnetske rezonancije u prognozi multiple skleroze

Žarišta signala visokog intenziteta, istovjetna onima u MS bolesnika, nalaze se u T2-mjerenju sliki 50–80% bolesnika s KIS-om.¹⁴⁰⁻¹⁴² Studije u kojima je primijenjena kMR pokazuju da su broj i opseg T2-oštećenja u KIS-u povezani s povećanim rizikom od razvoja MS i većeg stupnja invaliditeta.¹⁴³⁻¹⁴⁸

Filippi i sur. pratili su 84 bolesnika s akutnim KIS-om optičkog živca, moždanog debla i kralježnične moždine.¹⁴⁵ U prvih pet godina, prema Poserovim kriterijima, u 38 bolesnika (45%) razvila se vjerojatna ili klinički sigurna MS.⁷⁶ Bolesnici s nastupom MS nakon tog razdoblja pokazali su veći volumen oštećenja (VO) u T2-mjerenju sliki nego oni bez bolesti. Povezanost temeljnog VO i invaliditeta bila je snažna tijekom sljedećih pet godina praćenja bolesnika. Desetogodišnje praćenje pokazalo je da se MS razvila u 45 bolesnika: 11 je imalo RR oblik s umjerenom invalidnošću (EDSS>3), 13 sekundarno progresivnu (SP) i 21 bolesnik RR oblik, ali blagog invaliditeta (EDSS<3).¹⁴⁶ U bolesnika s urednom početnom analizom MR, progresija u MS zabilježena je samo u troje od 27 bolesnika; ostali su pokazivali RR oblik s blagim invaliditetom. Broj i opseg početnih demijelinizacijskih oštećenja u T2-mjerenju sliki korelirao je

umjereno sa stupnjem invaliditeta nakon 10 godina ($r=0.45$, $P=0.001$).¹⁴⁷ Nakon 14 godina MS se razvila u 44 (88%) od 50 bolesnika s inicijalnom abnormalnom MR i u četiri (19%) od 21 pacijenta s urednim početnim nalazom MR.¹⁴⁸ Nakon 14 godina stupanj invaliditeta po EDSS korelirao je umjereno s volumenom oštećenja procijenjenog u T2-mjerenju slici MR analiza učinjenih nakon 5 godina ($r=0.60$, $p<0.001$) i porastom istog pokazatelja tijekom prvih 5 godina praćenja bolesnika ($r=0.61$, $p<0.001$). Dakle, rani MR nalazi su u bolesnika s KIS-om od prognostičke vrijednosti, i zbog razvoja u klinički sigurnu MS i razvoja dugotrajnog invaliditeta. Međutim, povezanost je samo umjerena i upućuje na to da sâm volumen oštećenja u T2-mjerenju slici možda i nije prikladan za donošenje odluke o liječenju koje može modificirati tijek bolesti.

Pomna metaanaliza Kapposa i sur. vrednuje prognostičku vrijednost pojačanja (natopljenja) oštećenja živčane osi Gd u 237 bolesnika s RRMS i 70 s SPMS. Tijekom prvih 6 mjeseci autori potvrđuju da prosječan broj oštećenja pojačanih Gd na mjesečnoj kontrolnoj snimci nesigurno predviđa promjenu invaliditeta izraženog EDSS-om u sljedećih 12 mjeseci (omjer=1.34, $P=0.082$) do 24 mjeseca (omjer=1.65, $P=0.049$). Autori zaključuju da iako je pojačanje oštećenja Gd naznaka za recidive, nije i ozbiljna naznaka za razvoj sve većeg invaliditeta. Taj nesklad podupire ideju da u pojavi pogoršanja u MS djeluju suprotni mehanizmi nego u onih koji uvjetuju razvoj invaliditeta.³⁴ Prognostička procjena prisutnosti homogenih ili prstenasto pojačanih oštećenja Gd za progresiju invaliditeta u MS predmet je niza radova.^{48,149-153} U jednom istraživanju učestalost oštećenja prstenasto opacificiranih Gd ne predviđa nastup invaliditeta nakon tri godine.⁴¹ Međutim, u skupini bolesnika liječenih IFN- β 1b oštećenja prstenasto obojana Gd predviđala su veći stupanj invaliditeta nakon tri godine ($P=0.01$).

Upotreba nekonvencionalne magnetske rezonancije u prognozi multiple skleroze

Brzi ili spori nastup invaliditeta u MS procijenjen je analizom stupnja i težine oštećenja tkiva u samim demijelinizacijskim žarištima i u »naizgled normalnome moždanom tkivu« bolesnika s KIS-om ili u ranoj fazi RRMS vrednovanjem niza pokazatelja (atrofija mozga, T1-hipointenzivna oštećenja), i upotrebom MTI, DWI i ¹H-MRS. Dokaz atrofije mozga u ranoj fazi RRMS dobra je naznaka živčanih ispada koji će se pojaviti tijekom sljedećih pet godina.^{19,88,101} Ukratko, nastupom atrofije mozga dolazi i do nepopravljivog oštećenja (slika 6). Sposobnost SZS-a da nadoknađuje gubitak aksona i neurona ovisi o lokaciji atrofije i mogućnosti pričuve moždanoga tkiva. Kada stupanj oštećenja tog tkiva dosegne kritični prag, započinje invalidizirajući progresivan tijek bolesti.

Značajni suodnos nakupljanja oštećenja moždanoga tkiva tipa CR i progresije invalidnosti već od najranijih faza RRMS istaknut je u brojnim radovima.^{87-90,100,154-158} Malena, ali značajna korelacija između oštećenja nižeg intenziteta signala u T1-mjerenju slici i temeljnog invaliditeta potvrđena je za vrijeme dvogodišnjega kliničkog pokusa u kojem je skupina bolesnika s placebom bila uspoređena s 80 RRMS bolesnika s blagim do umjerenim invaliditetom u terapiji s IFN- β 1a.⁸⁹ U prvoj skupini zabilježeno je povećanje srednjeg opsega volumena oštećenja u T1-mjerenju slici za 29,2% u usporedbi s drugom skupinom u kojoj je povećanje iznosilo tek 11,8%. Razvoj volumena oštećenja ovisi o prethodnoj upalnoj fazi bolesti i može se djelomično sprječavati

imunomodulatorima. Uloga CR u toku MS zahtijeva daljnja istraživanja.

Svježa istraživanja MR pokazuju da su sitne promjene u normalnome moždanom tkivu povezane s povećanim rizikom od razvoja MS u bolesnika s KIS-om.¹²²⁻¹²⁵ Mogućnost MTI u predviđanju kliničkog razvoja MS analizirane su u petogodišnjoj studiji: s jedne su se strane temeljne MTR vrijednosti u NAWM značajno razlikovale između stabilne i pogoršane faze MS; a s druge snažno korelirale sa stupnjem invaliditeta.¹⁵⁹ MTR je točno predvidio klinički razvoj bolesti u 15 od 18 bolesnika (jedan je nalaz bio lažno pozitivan, a dva lažno negativna), izražavajući pozitivnu prediktivnu vrijednost od čak 77%. MTR abnormalnosti, dakle, u NAWM mogu predvidjeti klinički razvoj MS.

¹H-MRS i DWI također pridonose prognozi MS.^{16,134,160-163} De Stefano i sur. istražujući odnos integriteta aksona/neurona i težine invaliditeta u 29 RRMS bolesnika, dokazuju da su promjene vrijednosti NAA prema omjeru kreatinina u jasnome međudnosu sa stupnjem invaliditeta. Autori zaključuju da je upravo oštećenje aksona ono što pridonosi slabljenju funkcija u MS bolesnika.¹⁶²

Promjene u difuziji vode u NAWM istražene su u 19 bolesnika s KIS-om i 12 tzv. zdravih kontrola.¹³⁴ MR snimke učinjene odmah i nakon godine dana interpretirane su primjenom McDonaldovih kriterija za MS: ocijenjen je UVO u T2 i T1-mjerenju slici u cijelome mozgu i ADC u NAWM. MS se javila u 13 bolesnika; u troje je ostala tek mogućnost razvoja. ADC je u NAWM bio znatno veći u bolesnika nego u kontrola nakon godine dana praćenja, ali ne u samom početku. DWI, dakle, nije sposobna otkriti promjene u NAWM bolesnika s KIS-om. Nakon godine dana, kada se u većine bolesnika razvila MS, abnormalnosti DWI u NAWM postaju očigledne. Te abnormalnosti koreliraju s UVO u T2-mjerenju slici i pridonose živčanim ispadima i invaliditetu.

Izradu rada pomogao je Projekt Ministarstva znanosti, obrazovanja i športa Republike Hrvatske br. 062015.

LITERATURA

- McFarland HF, Frank JA, Albert PS i sur. Using gadolinium-enhanced magnetic resonance imaging lesions to monitor disease activity in multiple sclerosis. *Ann Neurol* 1992; 32(6):758-66.
- Benedict RH, Carone DA. Brain atrophy, cognitive dysfunction and emotional disturbances in multiple sclerosis. U: Živadinov R, Bakshi R, ur. Brain and spinal cord atrophy in multiple sclerosis. Hauppauge: Nova Biomedical Books; 2004, str. 137-66.
- Živadinov R, Bakshi R. Role of MRI in multiple sclerosis I: inflammation and lesions. *Front Biosci* 2004;9:665-83.
- Thompson AJ, Miller D, Youl B i sur. Serial gadolinium-enhanced MRI in relapsing/remitting multiple sclerosis of varying disease duration. *Neurology* 1992;42(1):60-3.
- IFN β Multiple Sclerosis Study Group. Interferon-beta-1b in the treatment of multiple sclerosis: final outcome of the randomized controlled trial. The IFN β Multiple Sclerosis Study Group and The University of British Columbia MS/MRI Analysis Group. *Neurology* 1995;45(7):1277-85.
- Simon JH, Jacobs LD, Campion M i sur. Magnetic resonance studies of intramuscular interferon beta-1a for relapsing multiple sclerosis. The Multiple Sclerosis Collaborative Research Group. *Ann Neurol* 1998; 43(1):79-87.
- Li DK, Paty DW. Magnetic resonance imaging results of the PRISMS trial: a randomized, double-blind, placebo-controlled study of interferon-beta 1a in relapsing-remitting multiple sclerosis. Prevention of relapses and disability by interferon-beta 1a subcutaneously in multiple sclerosis. *Ann Neurol* 1999;46(2):197-206.
- Miller DH, Molyneux PD, Barker GJ, MacManus DG, Moseley IF, Wagner K. Effect of interferon-beta 1b on magnetic resonance imaging outcomes in secondary progressive multiple sclerosis: results of a European multicenter, randomized, double-blind, placebo-controlled trial. European Study Group on Interferon-beta 1b in secondary progressive multiple sclerosis. *Ann Neurol* 1999;46(6):850-9.

9. Molyneux PD, Miller DH. Magnetic resonance imaging techniques to monitor phase III treatment trials. U: Filippi M, Arnold DL, Comi G, ur. Magnetic resonance spectroscopy in multiple sclerosis. Berlin-Heidelberg-New York: Springer Verlag; 2000, str. 49-72.
10. van Walderveen MA, Kamphorst W, Scheltens P i sur. Histopathologic correlate of hypointense lesions on T1-weighted spin-echo MRI in multiple sclerosis. *Neurology* 1998; 50(5):1282-8.
11. Filippi M, Campi A, Dousset V i sur. A magnetization transfer imaging study of normal-appearing white matter in multiple sclerosis. *Neurology* 1995;45:478-82.
12. Lucchinetti CF, Bruck W, Rodriguez M, Lassmann H. Distinct patterns of multiple sclerosis pathology indicates heterogeneity on pathogenesis. *Brain Pathol* 1996;6(3):259-74.
13. Miller DH, Grossman RI, Reingold SC, McFarland HF. The role of magnetic resonance techniques in understanding and managing multiple sclerosis. *Brain* 1998;121:3-24.
14. Filippi M, Rovaris M, Comi G. Introduction. U: Filippi M, Comi G, ur. New frontiers of MR-based techniques in multiple sclerosis. Berlin-Heidelberg-New York: Springer Verlag; 2003, str. 1-3.
15. Marković-Pleše S, McFarland HF. Immunopathogenesis of the multiple sclerosis lesion. *Curr Neurol Neurosci Rep* 2001;1(3):257-62.
16. Fu L, Matthews PM, De Stefano N i sur. Imaging axonal damage of normal-appearing white matter in multiple sclerosis. *Brain* 1998;121:103-13.
17. van Waesberghe JH, Kamphorst W, De Groot CJ i sur. Axonal loss in multiple sclerosis lesions: magnetic resonance imaging insights into substrates of disability. *Ann Neurol* 1999;46(5):747-54.
18. Miller DH, Barkhof F, Frank JA, Parker GJ, Thompson AJ. Measurement of atrophy in multiple sclerosis: pathological basis, methodological aspects and clinical relevance. *Brain* 2002;125(Pt 8):1676-95.
19. Fisher E, Rudick RA, Simon JH i sur. Eight-year follow-up study of brain atrophy in patients with MS. *Neurology* 2002;59(9):1412-20.
20. Filippi M, Grossman RI. MRI techniques to monitor MS evolution: the present and the future. *Neurology* 2002;58(8):1147-53.
21. Arnold DL, Matthews PM. MRI in the diagnosis and management of multiple sclerosis. *Neurology* 2002;58(8 Suppl 4):S23-31.
22. Filippi M, Mastroraro G, Bastianello S i sur. A longitudinal brain MRI study comparing the sensitivities of the conventional and a newer approach for detecting active lesions in multiple sclerosis. *J Neurol Sci* 1998;159(1):94-101.
23. Filippi M, Horsfield MA, Ader HJ i sur. Guidelines for using quantitative measures of brain magnetic resonance imaging abnormalities in monitoring the treatment of multiple sclerosis. *Ann Neurol* 1998;43(4):499-506.
24. Miller DH, Albert PS, Barkhof F i sur. Guidelines for the use of magnetic resonance techniques in monitoring the treatment of multiple sclerosis. US National MS Society Task Force. *Ann Neurol* 1996;39(1):6-16.
25. Rovaris M, Rocca MA, Yousry I i sur. Lesion load quantification on fast-FLAIR, rapid acquisition relaxation-enhanced, and gradient spin echo brain MRI scans from multiple sclerosis patients. *Magn Reson Imag* 1999;17(8):1105-10.
26. Bastianello S, Bozzao A, Paolillo A i sur. Fast spin-echo and fast fluid-attenuated inversion-recovery versus conventional spin-echo sequences for MR quantification of multiple sclerosis lesions. *Am J Neuroradiol* 1997;18(4):699-704.
27. Bakshi R, Ariyaratana S, Benedict RH, Jacobs L. Fluid-attenuated inversion recovery magnetic resonance imaging detects cortical and juxtacortical multiple sclerosis lesions. *Arch Neurol* 2001;58(5):742-8.
28. Gawne-Cain ML, O'Riordan JI, Thompson AJ, Moseley IF, Miller DH. Multiple sclerosis lesion detection in the brain: a comparison of fast fluid-attenuated inversion recovery and conventional T2-weighted dual spin echo. *Neurology* 1997;49(2):364-70.
29. Campi A, Pontesilli S, Gerevini S, Scotti G. Comparison of MRI pulse sequences for investigation of lesions of the cervical spinal cord. *Neuroradiology* 2000;42(9):669-75.
30. Gass A, Moseley IF, Barker GJ i sur. Lesion discrimination in optic neuritis using high-resolution fat-suppressed fast spin-echo MRI. *Neuroradiology* 1996;38(4):317-21.
31. Smith ME, Stone LA, Albert PS i sur. Clinical worsening in multiple sclerosis is associated with increased frequency and area of gadopentetate dimeglumine-enhancing magnetic resonance imaging lesions. *Ann Neurol* 1993;33(5):480-9.
32. Simon JH. From enhancing lesions to brain atrophy in relapsing MS. *J Neuroimmunol* 1999;98(1):7-15.
33. Molyneux PD, Filippi M, Barkhof F i sur. Correlations between monthly enhanced MRI lesion rate and changes in T2 lesion volume in multiple sclerosis. *Ann Neurol* 1998; 43(3):332-9.
34. Kappos L, Moeri D, Radue EW i sur. Predictive value of gadolinium-enhanced magnetic resonance imaging for relapse rate and changes in disability or impairment in multiple sclerosis: a meta-analysis. Gadolinium MRI Meta-analysis Group. *Lancet* 1999;353(9157):964-9.
35. Molyneux PD, Tofts PS, Fletcher A i sur. PreKISion and reliability for measurement of change in MRI lesion volume in multiple sclerosis: a comparison of two computer assisted techniques. *J Neurol Neurosurg Psychiatry* 1998;65(1):42-7.
36. Filippi M, Rovaris M, Capra R i sur. A multi-centre longitudinal study comparing the sensitivity of monthly MRI after standard and triple dose gadolinium-DTPA for monitoring disease activity in multiple sclerosis. Implications for phase II clinical trials. *Brain* 1998;121:2011-20.
37. Filippi M. Enhanced magnetic resonance imaging in multiple sclerosis. *Mult Scler* 2000;6(5):320-6.
38. Wolansky LJ, Bardini JA, Cook SD, Zimmer AE, Sheffet A, Lee HJ. Triple-dose versus single-dose gadoteridol in multiple sclerosis patients. *J Neuroimag* 1994;4(3):141-5.
39. Silver NC, Good CD, Barker GJ i sur. Sensitivity of contrast enhanced MRI in multiple sclerosis. Effects of gadolinium dose, magnetization transfer contrast and delayed imaging. *Brain* 1997;120:1149-61.
40. Miller DH, Rudge P, Johnson G i sur. Serial gadolinium enhanced magnetic resonance imaging in multiple sclerosis. *Brain* 1988;111:927-39.
41. Morgen K, Jeffries NO, Stone R i sur. Ring-enhancement in multiple sclerosis: marker of disease severity. *Mult Scler* 2001;7(3):167-71.
42. He J, Grossman RI, Ge Y, Mannon LJ. Enhancing patterns in multiple sclerosis: evolution and persistence. *Am J Neuroradiol* 2001;22(4):664-9.
43. Rovira A, Alonso J, Cucurella G i sur. Evolution of multiple sclerosis lesions on serial contrast-enhanced T1-weighted and magnetization-transfer MR images. *Am J Neuroradiol* 1999;20(10):1939-45.
44. Guttmann CR, Ahn SS, Hsu L, Kikinis R, Jolesz FA. The evolution of multiple sclerosis lesions on serial MR. *Am J Neuroradiol* 1995;16(7):1481-91.
45. Petrella JR, Grossman RI, McGowan JC, Campbell G, Cohen JA. Multiple sclerosis lesions: relationship between MR enhancement pattern and magnetization transfer effect. *Am J Neuroradiol* 1996;17(6):1041-9.
46. Roychowdhury S, Maldjian JA, Grossman RI. Multiple sclerosis: comparison of trace apparent diffusion coefficients with MR enhancement pattern of lesions. *Am J Neuroradiol* 2000;21(5):869-74.
47. Leist TP, Gobbi MI, Frank JA, McFarland HF. Enhancing magnetic resonance imaging lesions and cerebral atrophy in patients with relapsing multiple sclerosis. *Arch Neurol* 2001;58(1):57-60.
48. Živadinov R, Bagnato F, Nasuelli D i sur. Short-term brain atrophy changes in relapsing-remitting multiple sclerosis. *J Neurol Sci* 2004; 223(2):185-93.
49. van Waesberghe JH, van Walderveen MA, Castelijns JA i sur. Patterns of lesion development in multiple sclerosis: longitudinal observations with T1-weighted spin-echo and magnetization transfer MR. *Am J Neuroradiol* 1998;19(4):675-83.
50. Pretorius PM, Quaghebeur G. The role of MRI in the diagnosis of MS. *Clin Radiol* 2003;58(6):434-48.
51. O'Connor P. Key issues in the diagnosis and treatment of multiple sclerosis. An overview. *Neurology* 2002;59(6 Suppl 3):S1-33.
52. Murthy SN, Faden HS, Cohen ME, Bakshi R. Acute disseminated encephalomyelitis in children. *Pediatrics* 2002;110(2 Pt 1):e21.
53. McDonald WI, Compston A, Edan G i sur. Recommended diagnostic criteria for multiple sclerosis: guidelines from the International Panel on the diagnosis of multiple sclerosis. *Ann Neurol* 2001;50(1):121-7.
54. Barkhof F, Rocca M, Frankis G i sur. Validation of diagnostic magnetic resonance imaging criteria for multiple sclerosis and response to interferon beta 1a. *Ann Neurol* 2003;53(6):718-24.
55. CHAMPS Study Group. MRI predictors of early conversion to clinically definite MS in the CHAMPS placebo group. *Neurology* 2002;59(7):998-1005.
56. Dalton CM, Brex PA, Miszkal KA i sur. New T2 lesions enable an earlier diagnosis of multiple sclerosis in clinically isolated syndromes. *Ann Neurol* 2003;53(5):673-6.
57. Dalton CM, Brex PA, Miszkal KA i sur. Application of the new McDonald criteria to patients with clinically isolated syndromes suggestive of multiple sclerosis. *Ann Neurol* 2002;52(1):47-53.
58. Tintore M, Rovira A, Rio J i sur. New diagnostic criteria for multiple sclerosis: application in first demyelinating episode. *Neurology* 2003; 60(1):27-30.
59. Tintore M, Rovira A, Rio J i sur. Is optic neuritis more benign than other first attacks in multiple sclerosis? *Ann Neurol* 2005;57(2):210-5.
60. Sastre-Garriga J, Tintore M, Rovira A i sur. Specificity of Barkhof criteria in predicting conversion to multiple sclerosis when applied to clinically isolated brainstem syndromes. *Arch Neurol* 2004;61(2):222-4.
61. Kidd D, Thorpe JW, Thompson AJ i sur. Spinal cord MRI using multi-array coils and fast spin echo. II. Findings in multiple sclerosis. *Neurology* 1993;43(12):2632-7.
62. Tartaglino LM, Friedman DP, Flanders AE, Lublin FD, Knobler RL, Liem M. Multiple sclerosis in the spinal cord: MR appearance and correlation with clinical parameters. *Radiology* 1995;195(3):725-32.
63. Losseff NA, Webb SL, O'Riordan JI i sur. Spinal cord atrophy and disability in multiple sclerosis. A new reproducible and sensitive MRI method with potential to monitor disease progression. *Brain* 1996;119:701-8.

90. Busch A, Kuhmann T, Stadelmann C, Lassmann H, Lucchinetti C, Bruck W. A longitudinal MRI study of histopathologically defined hypointense multiple sclerosis lesions. *Ann Neurol* 2001;49(6):793-6.
91. Benedict RH, Weinstock-Guttman B, Fishman I, Sharma J, Tjoa CW, Bakshi R. Prediction of neurophysiological impairment in multiple sclerosis: comparison of conventional magnetic resonance imaging measures of atrophy and lesion burden. *Arch Neurol* 2004;61(2):226-30.
92. Bernier RA, Sharma J, Tjoa CW, Pulli SR, Bakshi R. A semiautomated measure of whole-brain atrophy in multiple sclerosis. *J Neurol Sci* 2003;208(1-2):57-65.
93. Zivadinov R, Bakshi R. Brain and Spinal Cord Atrophy in Multiple Sclerosis. Hauppauge, NY: Nova Biomedical Books; 2004.
94. Jacobs LD, Beck RW, Simon JH *et al*. Intramuscular interferon beta-1a therapy initiated during a first demyelinating event in multiple sclerosis. CHAMPS Study Group. *N Engl J Med* 2000;343(13):898-904.
95. Beck RW, Chandler DL, Cole SR *et al*. Interferon beta-1a for early multiple sclerosis: CHAMPS trial subgroup analyses. *Ann Neurol* 2002;51(4):481-90.
96. Comi G, Filippi M, Barkhof F *et al*. Effect of early interferon treatment on conversion to definite multiple sclerosis: a randomised study. *Lancet* 2001;357(9268):1576-82.
97. Filippi M, Rovaris M, Inglesse M *et al*. Interferon beta-1a for brain tissue loss in patients at presentation with syndromes suggestive of multiple sclerosis: a randomised, double-blind, placebo-controlled trial. *Lancet* 2004;364(9444):1489-96.
98. Rovaris M, Filippi M. Interventions for the prevention of brain atrophy in multiple sclerosis: current status. *CNS Drugs* 2003;17(8):563-75.
99. Rudick RA, Fisher E, Lee JC, Simon J, Jacobs L. Use of the brain parenchymal fraction to measure whole brain atrophy in relapsing-remitting MS. *Multiple Sclerosis Collaborative Research Group. Neurology* 1999;53(8):1698-704.
100. Zivadinov R, Sepic J, Nasuelli D *et al*. A longitudinal study of brain atrophy and cognitive disturbances in the early phase of relapsing-remitting multiple sclerosis. *J Neurol Neurosurg Psychiatry* 2001;70(6):773-80.
101. Paolillo A, Pozzilli C, Giugni E *et al*. A 6-year clinical and MRI follow-up study of patients with relapsing-remitting multiple sclerosis treated with Interferon-beta. *Eur J Neurol* 2002;9(6):645-55.
102. Zivadinov R, Zorzon M. Is gadolinium enhancement predictive of the development of brain atrophy in multiple sclerosis? A review of the literature. *J Neuroimaging* 2002;12(4):302-9.
103. Bakshi R, Benedict RH, Bernier RA, Jacobs L. Regional brain atrophy is associated with physical disability in multiple sclerosis: semiquantitative magnetic resonance imaging and relationship to clinical findings. *J Neuroimaging* 2001;11(2):129-36.
104. Zivadinov R, De Masi R, Nasuelli D *et al*. MRI techniques and cognitive impairment in the early phase of relapsing-remitting multiple sclerosis. *Neuroradiology* 2001;43(4):272-8.
105. Zivadinov R, Bakshi R. Role of MRI in multiple sclerosis II: brain and spinal cord atrophy. *Front Biosci* 2004;9:647-64.
106. Zivadinov R, Bakshi R. Central nervous system atrophy and clinical status in multiple sclerosis. *J Neuroimaging* 2004;14(3(Suppl)):S27-S35.
107. Bakshi R, Czarnecki D, Shaikh ZA *et al*. Brain MRI lesions and atrophy are related to depression in multiple sclerosis. *Neuroreport* 2000;11(6):1153-8.
108. Zorzon M, de Masi R, Nasuelli D *et al*. Depression and anxiety in multiple sclerosis. A clinical and MRI study in 95 subjects. *J Neurol* 2001;248(5):416-21.
109. Zorzon M, Zivadinov R, Nasuelli D *et al*. Depressive symptoms and MRI changes in multiple sclerosis. *Eur J Neurol* 2002;9(5):491-6.
110. Jambard V, Bakshi R. Quality of life and its relationship to brain lesion and atrophy on magnetic resonance images in 60 patients with multiple sclerosis. *Arch Neurol* 2000;57(10):1485-91.
111. Minagar A, Gonzales Toledo E, Alexander JS, Central Nervous System Atrophy in Multiple Sclerosis: Mechanisms. U: Zivadinov R, Hauppauge, NY: Nova Biomedical Books; 2004, sr. 5-14.
112. Bakshi R, Benedict RH, Bernier RA *et al*. T2 hypointensity in the deep gray matter of patients with multiple sclerosis: a quantitative magnetic resonance imaging study. *Arch Neurol* 2002;59(1):62-8.
113. Bakshi R, Dmochowski J, Shaikh ZA, Jacobs L. Gray matter T2 hypointensity is related to plaques and atrophy in the brains of multiple sclerosis patients. *J Neurol Sci* 2001;185(1):19-26.
114. Luks TL, Goodkin DE, Nelson SJ *et al*. A longitudinal study of ventricular volume in early relapsing-remitting multiple sclerosis. *Mult Scler* 2000;6(5):332-7.
115. Chard DT, Griffin CM, Parker GJ, Kapoor R, Thompson AJ, Miller DH. Brain atrophy in clinically early relapsing-remitting multiple sclerosis. *Brain* 2002;125:327-37.
64. Bot JC, Barkhof F, Polman CH *et al*. Spinal cord abnormalities in recently diagnosed MS patients: added value of spinal MRI examination. *Neurology* 2004;62(2):226-33.
65. Thorpe JW, Kidd D, Moseley IF *et al*. Serial gadolinium-enhanced MRI of the brain and spinal cord in early relapsing-remitting multiple sclerosis. *Neurology* 1996;46(2):373-8.
66. Kidd D, Thorpe JW, Kendall BE *et al*. MRI dynamics of brain and spinal cord in progressive multiple sclerosis. *J Neurol Neurosurg Psychiatry* 1996;60(1):15-9.
67. Kossry TA, Fesl G, Walther E, Volz R, Filippi M. Triple dose of gadolinium-DTPA increases the sensitivity of spinal cord MRI in detecting enhancing lesions in multiple sclerosis. *J Neurol Sci* 1998;158(2):221-5.
68. Thorpe JW, Kidd D, Moseley IF *et al*. Spinal MRI in patients with suspected multiple sclerosis and negative brain MRI. *Brain* 1996;119:709-14.
69. O'Riordan JI, Losseff NA, Phairours C *et al*. Asymptomatic spinal cord lesions in clinically isolated optic nerve, brain stem, and spinal cord syndromes suggestive of demyelination. *J Neurol Neurosurg Psychiatry* 1998;64(3):353-7.
70. Topf L, Bowgoin PM, Lapierre Y *et al*. Multiple sclerosis of the spinal cord in multiple sclerosis: relation to clinical subtype and disability. *Am J Neuroradiol* 1997;18(6):1041-8.
71. Lycklama a Nijeholt GJ, Barkhof F, Scheitens P *et al*. MR of the spinal cord in multiple sclerosis: relation to clinical subtype and disability. *Am J Neuroradiol* 1997;18(6):1041-8.
72. Bakshi R, Kinkel PR, Mechtler LL *et al*. Magnetic resonance imaging findings in 22 cases of myelitis: comparison between patients with and without multiple sclerosis. *Eur J Neurol* 1998;5(1):35-48.
73. Bakshi R, Louis DN, Hoehner FH. Magnetic resonance imaging features of solitary inflammatory brain masses. *J Neuroimaging* 1998;8(1):8-14.
74. Wingerchuk DM, Weinshenker BG, Weinshenker CL *et al*. Clinical predictors of a relapsing course and survival. *Neurology* 2003;60(5):848-53.
75. Transverse Myelitis Consortium Working Group. Proposed diagnostic criteria and nosology of acute transverse myelitis. *Neurology* 2002;59(4):499-505.
76. Poser CM, Paty DW, Scheinberg L *et al*. New diagnostic criteria for multiple sclerosis: guidelines for research protocols. *Ann Neurol* 1983;13(3):227-31.
77. Pany DW, Oger JJ, Kasznikoff LF *et al*. MRI in the diagnosis of MS: a prospective study with comparison of clinical evaluation, evoked potentials, oligoclonal banding, and CT. *Neurology* 1988;38(2):180-5.
78. Fazekas F, Offenbacher H, Fuchs S *et al*. Criteria for an increased specificity of MRI interpretation in elderly subjects with suspected multiple sclerosis. *Neurology* 1988;38(12):1822-5.
79. Barkhof F, Filippi M, Miller DH *et al*. Comparison of MRI criteria at first presentation to predict conversion to clinically definite multiple sclerosis. *Brain* 1997;120:2059-69.
80. Tinora M, Kovra A, Martinelli M *et al*. Isolated demyelinating syndromes: comparison of different MRI imaging criteria to predict conversion to clinically definite multiple sclerosis. *Am J Neuroradiol* 2000;21(4):702-6.
81. Giovannoni G, Bever CT Jr. Patients with clinically isolated syndromes suggestive of MS: does MRI allow earlier diagnosis? *Neurology* 2003;60(1):6-7.
82. Thompson AJ, Polman CH, Miller DH *et al*. Primary progressive multiple sclerosis. *Brain* 1997;120:1085-96.
83. Hinksley JS. The diagnosis of primary progressive multiple sclerosis. *J Neurol Sci* 2003;206(2):145-52.
84. Miller DH, Filippi M, Fazekas F *et al*. Role of magnetic resonance imaging within diagnostic criteria for multiple sclerosis. *Ann Neurol* 2004;56(2):273-8.
85. Brex PA, Miszkiel KA, O'Riordan JI *et al*. Assessing the risk of early multiple sclerosis in patients with clinically isolated syndromes: the role of a follow up MRI. *J Neurol Neurosurg Psychiatry* 2001;70(3):390-3.
86. Frohman EM, Goodin DS, Calabrest PA *et al*. The utility of MRI in suspected MS: report of the Therapeutics and Technology Assessment Subcommittee of the American Academy of Neurology. *Neurology* 2003;61(3):602-11.
87. Paolillo A, Pozzilli C, Gasperini C *et al*. Brain atrophy in relapsing-remitting multiple sclerosis: relationship with 'black holes', disease duration and clinical disability. *J Neurol Sci* 2000;174(2):85-91.
88. Zivadinov R, Rudick RA, De Masi R *et al*. Effects of IV methylprednisolone on brain atrophy in relapsing-remitting MS. *Neurology* 2001;57(7):1239-47.
89. Simon JH, Lull J, Jacobs LD *et al*. A longitudinal study of T1 hypointense lesions in relapsing MS: MSCRG trial of interferon beta-1a. *Multiple Sclerosis Collaborative Research Group. Neurology* 2000;55(2):185-92.

116. *Brex PA, Jenkins R, Fox NC i sur.* Detection of ventricular enlargement in patients at the earliest clinical stage of MS. *Neurology* 2000; 54(8):1689-91.
117. *Brex PA, Leary SM, O'Riordan JI i sur.* Measurement of spinal cord area in clinically isolated syndromes suggestive of multiple sclerosis. *J Neurol Neurosurg Psychiatry* 2001;70(4):544-7.
118. *Dalton CM, Brex PA, Jenkins R i sur.* Progressive ventricular enlargement in patients with clinically isolated syndromes is associated with the early development of multiple sclerosis. *J Neurol Neurosurg Psychiatry* 2002;73(2):141-7.
119. *Dalton CM, Chard DT, Davies GR i sur.* Early development of multiple sclerosis is associated with progressive grey matter atrophy in patients presenting with clinically isolated syndromes. *Brain* 2004;127:1101-7.
120. *van Buchem MA, McGowan JC, Kolson DL, Polansky M, Grossman RI.* Quantitative volumetric magnetization transfer analysis in multiple sclerosis: estimation of macroscopic and microscopic disease burden. *Magn Reson Med* 1996;36(4):632-6.
121. *Rovaris M, Filippi M.* Magnetization transfer imaging. U: Filippi M, Comi G, ur: *New frontiers of MR-based techniques in multiple sclerosis.* Berlin-Heidelberg-New York: Springer Verlag; 2003, str. 11-32.
122. *Iannucci G, Tortorella C, Rovaris M, Sormani MP, Comi G, Filippi M.* Prognostic value of MR and magnetization transfer imaging findings in patients with clinically isolated syndromes suggestive of multiple sclerosis at presentation. *Am J Neuroradiol* 2000;21(6):1034-8.
123. *Filippi M, Inglesse M, Rovaris M i sur.* Magnetization transfer imaging to monitor the evolution of MS: a 1-year follow-up study. *Neurology* 2000;55(7):940-6.
124. *Brex PA, Leary SM, Plant GT, Thompson AJ, Miller DH.* Magnetization transfer imaging in patients with clinically isolated syndromes suggestive of multiple sclerosis. *Am J Neuroradiol* 2001;22(5):947-51.
125. *Traboulsee A, Dehmeshki J, Brex PA i sur.* Normal-appearing brain tissue MTR histograms in clinically isolated syndromes suggestive of MS. *Neurology* 2002;59(1):126-8.
126. *Gonen O, Grossman RI.* Global brain proton spectroscopy in MS. U: Filippi M, Comi G, ur: *New frontiers of MR-based techniques in multiple sclerosis.* Berlin-Heidelberg-New York: Springer Verlag; 2003, str. 47-71.
127. *Davie CA, Barker GJ, Webb S i sur.* Persistent functional deficit in multiple sclerosis and autosomal dominant cerebellar ataxia is associated with axon loss. *Brain* 1995;118:1583-92.
128. *Brex PA, Gomez-Anson B, Parker GJ i sur.* Proton MR spectroscopy in clinically isolated syndromes suggestive of multiple sclerosis. *J Neurol Sci* 1999;166(1):16-22.
129. *Rocca MA, Mezzapesa DM, Falini A i sur.* Evidence for axonal pathology and adaptive cortical reorganization in patients at presentation with clinically isolated syndromes suggestive of multiple sclerosis. *Neuroimage* 2003;18(4):847-55.
130. *Filippi M, Bozzali M, Rovaris M i sur.* Evidence for widespread axonal damage at the earliest clinical stage of multiple sclerosis. *Brain* 2003; 126:433-7.
131. *Maldjian JA, Grossman RI.* Future applications of DWI in MS. *J Neurol Sci* 2001;186 Suppl 1:S55-57.
132. *Fabiano AJ, Sharma J, Weinstock-Guttman B i sur.* Thalamic involvement in multiple sclerosis: a diffusion-weighted magnetic resonance imaging study. *J Neuroimag* 2003;13(4):307-14.
133. *Cercignani M, Inglesse M, Pagani E, Comi G, Filippi M.* Mean diffusivity and fractional anisotropy histograms of patients with multiple sclerosis. *Am J Neuroradiol* 2001;22(5):952-8.
134. *Caramia F, Pantano P, Di Legge S i sur.* A longitudinal study of MR diffusion changes in normal appearing white matter of patients with early multiple sclerosis. *Magn Reson Imaging* 2002;20(5):383-8.
135. *Werring DJ, Bullmore ET, Toosy AT i sur.* Recovery from optic neuritis is associated with a change in the distribution of cerebral response to visual stimulation: a functional magnetic resonance imaging study. *J Neurol Neurosurg Psychiatry* 2000;68(4):441-9.
136. *Filippi M, Rocca M, Falini A.* A functional MRI study of patients at presentation with clinically isolated syndromes suggestive of multiple sclerosis. *J Neurology* 2002;249(Suppl 1):1/20.
137. *Pantano P, Iannetti GD, Caramia F i sur.* Cortical motor reorganization after a single clinical attack of multiple sclerosis. *Brain* 2002; 125:1607-15.
138. *Pantano P, Mainero C, Iannetti GD i sur.* Contribution of corticospinal tract damage to cortical motor reorganization after a single clinical attack of multiple sclerosis. *Neuroimage* 2002;17(4):1837-43.
139. *Nosworthy JH, Lucchinetti C, Rodriguez M, Weinshenker BG.* Multiple sclerosis. *N Engl J Med* 2000;343(13):938-52.
140. *Jacobs L, Kinkel PR, Kinkel WR.* Silent brain lesions in patients with isolated idiopathic optic neuritis. A clinical and nuclear magnetic resonance imaging study. *Arch Neurol* 1986;43(5):452-5.
141. *Ormerod IE, Miller DH, McDonald WI i sur.* The role of NMR imaging in the assessment of multiple sclerosis and isolated neurological lesions. A quantitative study. *Brain* 1987;110:1579-616.
142. *Jacobs LD, Kaba SE, Miller CM, Priore RL, Brownscheidle CM.* Correlation of clinical, magnetic resonance imaging, and cerebrospinal fluid findings in optic neuritis. *Ann Neurol* 1997;41(3):392-8.
143. *Optic Neuritis Study Group.* The 5-year risk of MS after optic neuritis. Experience of the optic neuritis treatment trial. *Neurology* 1997; 49(5):1404-13.
144. *Morrissey SP, Miller DH, Kendall BE i sur.* The significance of brain magnetic resonance imaging abnormalities at presentation with clinically isolated syndromes suggestive of multiple sclerosis. A 5-year follow-up study. *Brain* 1993; 116:135-46.
145. *Filippi M, Horsfield MA, Morrissey SP i sur.* Quantitative brain MRI lesion load predicts the course of clinically isolated syndromes suggestive of multiple sclerosis. *Neurology* 1994;44(4):635-41.
146. *O'Riordan JI, Thompson AJ, Kingsley DP i sur.* The prognostic value of brain MRI in clinically isolated syndromes of the CNS. A 10-year follow-up. *Brain* 1998;121:495-503.
147. *Sailer M, O'Riordan JI, Thompson AJ i sur.* Quantitative MRI in patients with clinically isolated syndromes suggestive of demyelination. *Neurology* 1999;52(3):599-606.
148. *Brex PA, Ciccarelli O, O'Riordan JI, Sailer M, Thompson AJ, Miller DH.* A longitudinal study of abnormalities on MRI and disability from multiple sclerosis. *N Engl J Med* 2002;346(3):158-64.
149. *Losseff NA, Miller DH, Kidd D, Thompson AJ.* The predictive value of gadolinium enhancement for long term disability in relapsing-remitting multiple sclerosis – preliminary results. *Mult Scler* 2001;7(1):23-5.
150. *Losseff NA, Kingsley DP, McDonald WI, Miller DH, Thompson AJ.* Clinical and magnetic resonance imaging predictors of disability in primary and secondary progressive multiple sclerosis. *Mult Scler* 1996;1(4):218-22.
151. *Koudriavtseva T, Thompson AJ, Fiorelli M i sur.* Gadolinium enhanced MRI predicts clinical and MRI disease activity in relapsing-remitting multiple sclerosis. *J Neurol Neurosurg Psychiatry* 1997;62(3): 285-7.
152. *Simon JH.* Contrast-enhanced MR imaging in the evaluation of treatment response and prediction of outcome in multiple sclerosis. *J Magn Reson Imaging* 1997;7(1):29-37.
153. *Giovannoni G, Lai M, Thorpe J i sur.* Longitudinal study of soluble adhesion molecules in multiple sclerosis: correlation with gadolinium enhanced magnetic resonance imaging. *Neurology* 1997;48(6):1557-65.
154. *Truyen L, van Waesberghe JH, van Walderveken MA i sur.* Accumulation of hypointense lesions ("black holes") on T1 spin-echo MRI correlates with disease progression in multiple sclerosis. *Neurology* 1996;47(6):1469-76.
155. *Kozioł JA, Wagner S, Sobel DF i sur.* Predictive value of lesions for relapses in relapsing-remitting multiple sclerosis. *Am J Neuroradiol* 2001;22(2):284-91.
156. *Wagner S, Adams H, Sobel DF i sur.* New hypointense lesions on MRI in relapsing-remitting multiple sclerosis patients. *Eur Neurol* 2000; 43(4):194-200.
157. *Gasperini C, Pozzilli C, Bastianello S i sur.* Interferon-beta-1a in relapsing-remitting multiple sclerosis: effect on hypointense lesion volume on T1 weighted images. *J Neurol Neurosurg Psychiatry* 1999; 67(5):579-84.
158. *Bagnato F, Jeffries N, Richert ND i sur.* Evolution of T1 black holes in patients with multiple sclerosis imaged monthly for 4 years. *Brain* 2003;126:1782-9.
159. *Santos AC, Narayanan S, de Stefano N i sur.* Magnetization transfer can predict clinical evolution in patients with multiple sclerosis. *J Neurol* 2002;249(6):662-8.
160. *Arnold DL, Riess GT, Matthews PM i sur.* Use of proton magnetic resonance spectroscopy for monitoring disease progression in multiple sclerosis. *Ann Neurol* 1994; 36(1):76-82.
161. *De Stefano N, Matthews PM, Narayanan S, FranKIS GS, Antel JP, Arnold DL.* Axonal dysfunction and disability in a relapse of multiple sclerosis: longitudinal study of a patient. *Neurology* 1997;49(4): 1138-41.
162. *De Stefano N, Matthews PM, Fu L i sur.* Axonal damage correlates with disability in patients with relapsing-remitting multiple sclerosis. Results of a longitudinal magnetic resonance spectroscopy study. *Brain* 1998;121:1469-77.
163. *Parry A, Corkill R, Blamire AM i sur.* Beta-Interferon treatment does not always slow the progression of axonal injury in multiple sclerosis. *J Neurol* 2003;250(2):171-8.