

# Smjernice za sekretorni otitis kod djece

---

**Velepič, Marko; Baudoin, Tomislav; Kovač Bilić, Lana**

*Source / Izvornik:* **Medica Jadertina, 2020, 50, 257 - 260**

**Journal article, Published version**

**Rad u časopisu, Objavljena verzija rada (izdavačev PDF)**

*Permanent link / Trajna poveznica:* <https://urn.nsk.hr/urn:nbn:hr:184:157611>

*Rights / Prava:* [Attribution 4.0 International](#)/[Imenovanje 4.0 međunarodna](#)

*Download date / Datum preuzimanja:* **2024-07-13**



*Repository / Repozitorij:*

[Repository of the University of Rijeka, Faculty of  
Medicine - FMRI Repository](#)



## Smjernice za sekretorni otitis kod djece

### Guidelines for secretory otitis media in children

Marko Velepić, Tomislav Baudoin, Lana Kovač Bilić\*

---

#### Sažetak

Sekretorni otitis definira se kao prisustvo tekućine u šupljini srednjega uha, bez znakova ili simptoma akutne upale. Čest je kod male djece i spontano se povlači u do 90% slučajeva. Ako traje dulje od 3 mjeseca smatra se kroničnim sekretornim otitisom. U ovim smjernicama dan je sažeti opis tijeka bolesti, te upute o načinu dijagnostike i liječenja sekretornog otitisa kod djece.

**Ključne riječi:** djeca, sekretorni otitis, liječenje, smjernice

---

#### Summary

Secretory otitis is defined as a fluid in the middle ear cleft with no sign or symptoms of acute inflammation. It is most common in young children and spontaneously resolved in 90% of cases. If it lasts longer than 3 months, it is considered as chronic secretory otitis. These guidelines summarize the course of the disease and provide instructions on how to diagnose and treat secretory otitis in children.

**Key words:** children; secretory otitis; treatment; guidelines

*Med Jad 2020;50(3):257-260*

#### Definicije

Sekretorni otitis (Secretory otitis media – SOM):

- Postojanje sekreta u šupljini srednjega uha, bez znakova ili simptoma akutne upale do 3 mjeseca.

Kronični sekretorni otitis (Chronic secretory otitis media – CSOM):

- Sekret u šupljini srednjega uha koji traje dulje od 3 mjeseca od vremena nastanka (ako se zna) ili vremena dijagnoze (ako se vrijeme nastanka ne zna).<sup>1</sup>

#### Uvod

Sekretorni otitis čest je kod djece. Može se naći u preko 50% djece mlađe od godinu dana i 60% djece mlađe od 2 godine starosti. Najčešći uzrok sekretornog otitisa je opstrukcija Eustahijeve cijevi koja je češća kod male djece, a može biti mehanička (kao adenoidne

vegetacije) ili upalne prirode (kao virusne i bakterijske infekcije, alergije, LPR).<sup>2</sup>

Simptomi koji vode liječniku su oslabljen sluh i povremeni blagi bolovi u ušima. Otkriva se i prilikom kontrole po preboljeloj upali uha, a ponekad i slučajno.

#### Tijek bolesti

Sekretorni otitis spontano se povlači u do 90% slučajeva.

Ako traje dulje vrijeme, sekretorni otitis može voditi oštećenju strukture bubnjića i uzrokovati retrakcijske džepove bubnjića, atelektazu i ponekad kolesteatom.

Oštećenje sluha može dovesti do zaostajanja u razvoju govora. Mogu se javiti i smetnje ravnoteže koje se manifestiraju kao nespretnost.

Ako sekretorni otitis traje dulje od tri mjeseca, smatra se da najvjerojatnije neće doći do spontane rezolucije sekreta u srednjem uhu i tada se to stanje naziva kronični sekretorni otitis (CSOM).

---

\* **Klinički bolnički centar Rijeka**, Klinika za otorinolaringologiju i kirurgiju glave i vrata (doc. dr. sc. Marko Velepić, dr. med.); **Klinički bolnički centar Sestre milosrdnice**, Klinika za otorinolaringologiju i kirurgiju glave i vrata, Zagreb (prof. dr. sc. Tomislav Baudoin, dr. med.); **Klinički bolnički centar Zagreb**, Klinika za bolesti uha, nosa i grla i kirurgiju glave i vrata (doc. dr. sc. Lana Kovač Bilić, dr. med.).

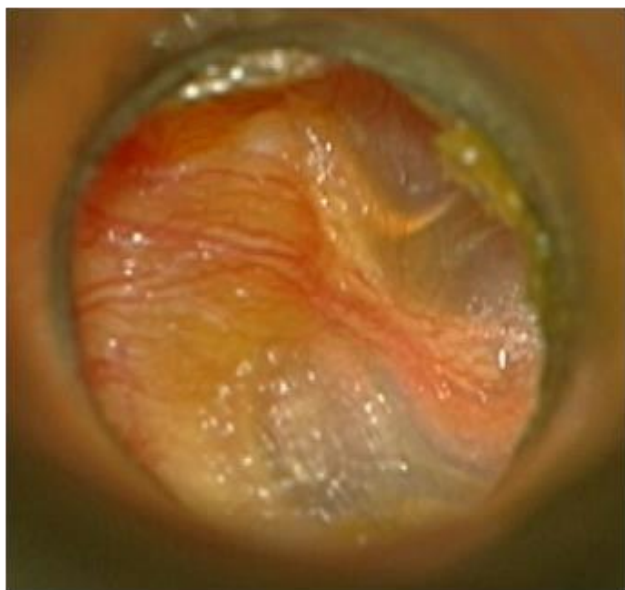Adresa za dopisivanje / *Correspondence address*: Doc. dr. sc. Marko Velepić, **Klinički bolnički centar Rijeka**, Klinika za otorinolaringologiju i kirurgiju glave i vrata, Krešimirova 42, Rijeka; marko.velepici123@gmail.com

Primljeno/Received 2020-07-06; Ispravljeno/Revised 2020-07-20; Prihvaćeno/Accepted 2020-07-27

### Dijagnoza sekretornog otitisa (SOM)

Dijagnoza se postavlja na temelju prisutnosti sekreta u srednjem uhu, bez znakova akutne upale uha. Prisustvo sekreta se potvrđuje:

- Otomikroskopijom,
- Otoendoskopijom,
- Otoskopijom uz timpanometriju ili
- Pneumotoskopijom.



Slika 1. Sekretorni otitis  
*Figure 1 Secretory otitis media*

Drugi ORL pregled:

- Rinoskopija
- Alergije
- Orofaringoskopija
- Uvula bifida, rascjepi
- Fibernazofaringoskopija ako je sumnja na:
- Adenoidne vegetacije,
- Polipe,
- Tumore (jednostrani CSOM).

Dodatna obrada:

- Timpanometrija (obavezna je ako nema pneumotoskopa).
- Empirijska terapija i/ili obrada LPR-a ukoliko postoje simptomi koji sugeriraju na LPR, teški oblici CSOM, CSOM povezan s drugim patologijama, kao recidivirajući laringitisi ili rinosinitisi.
- Empirijska terapija i/ili obrada alergije, ako se sumnja na alergiju ili je prisutna astma.

### Daljnja potrebna obrada djeteta kome je dijagnosticiran CSOM (trajanje dulje od 3 mjeseca)

(Hetero)anamneza:

- Usporeni razvoj govora,
- Problemi u ponašanju,
- Poremećaji spavanja,
- Problemi ravnoteže,
- Problemi u školi.

Pregled uha optikom (mikroskop, endoskop)

- Prisustvo tekućine, razine, mjehurići,
- Prisustvo retrakcijskih džepova, atelektaze, kolesteatoma.

Obrada sluha:

- Tonalna audiometrija, ovisno o starosti djeteta,
- Objektivna audiometrija (ASSR) tijekom ili nakon zahvata postavljanja cjevčica u slučaju sumnje na zamjedbenu naglušost.

Druga obrada:

- Pregled logopeda pri sumnji na zaostajanje u razvoju govora.
- Radiološka obrada nije potrebna.

### Liječenje CSOM

Konzervativno:

- Liječenje komorbiditeta (alergija, LPR...),
- Mukolitici,
- Insuflacijski baloni (Otovent),
- Čekanje 3 mjeseca.

Kirurško:

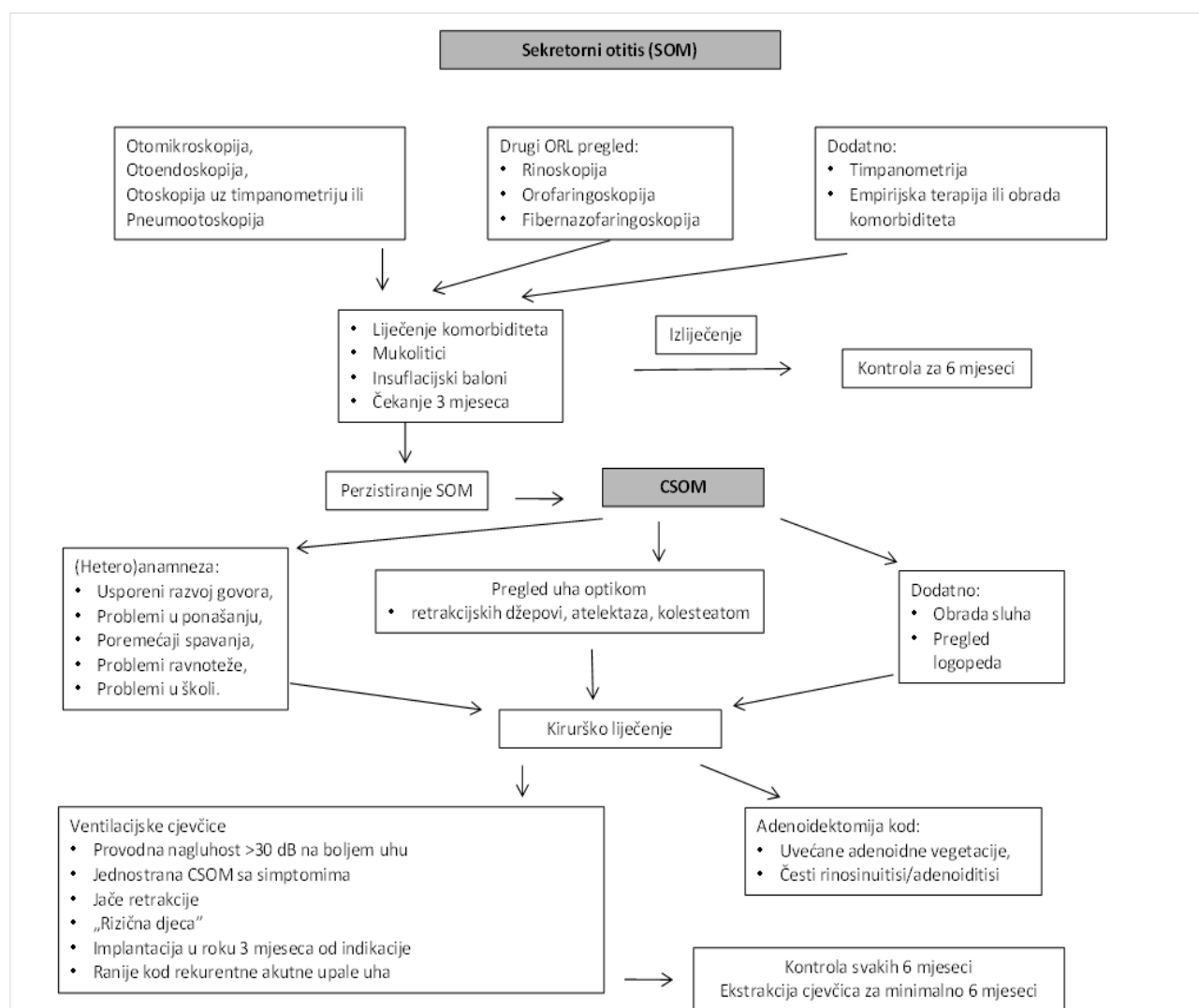
- Ventilacijske cjevčice – indikacije:
- Indikacija se postavlja nakon razdoblja od 3 mjeseca – poželjno implantirati u roku 3 mjeseca,
- Ako postoje česte akutizacije sekretornog otitisa, ugradnja cjevčica prije, bilo kao hitna indikacija ili planirano liječenje,
- Obostrana CSOM s provodnom naglušošću >30 db na boljem uhu,
- Jednostrana CSOM, uz simptome, npr. Smetnje ravnoteže, problemi u školi, problemi u ponašanju, neugoda u uhu, smanjena kvaliteta života,

- Teže retrakcije *pars flaccida* ili *pars tensa* bubnjića,
- Recidivirajuća upala uha (3 u 6 mjeseci, 4 u godini dana),
- "Rizična djeca" – djeca s povećanim rizikom za usporen razvoj govora i jezika
- Kliničar procjenjuje postoji li rizik i odlučuje o ugradnji cjevčica,
- Posebnu pažnju posvetiti djeci s kraniofacijalnim malformacijama (rascjepi, trisomija 21, kranio-stenoza itd.)
- Razmotriti potrebu postavljanja trajnih cjevčica,
- Adenotomija – indikacije:

- Uvećane adenoidne vegetacije,
- Česti rinosinuitisi/adenoiditisi.<sup>3,4</sup>

### Praćenje bolesnika

- Svakih 6 mjeseci do 6. godine života,
- Sekrecija iz uha s cjevčicama – liječenje prvenstveno antibiotskim kapima,
- Ne treba braniti plivanje ni kupanje u moru, niti indicirati stavljanje čepića u uši,
- Ekstrakcija cjevčica najranije 6 mjeseci od implantacije ili čekati spontanu ekstrakciju. (Slika 2)



Slika 2. Algoritam liječenja sekretornog otitisa kod djece  
 Figure 2 Algorithm for treatment of secretory otitis in children

*Literatura*

1. Rosenfeld RM, Schwartz SR, Pynnonen MA, et al. Clinical practice guideline: Tympanostomy tubes in children. *Otolaryngol Head Neck Surg* 2013;149(1 Suppl):S1-35.
2. Prise en charge thérapeutique des Otites Sero-Muqueuses de l'enfant. Recommandations de Pratiques Cliniques (RPC) de la Société Française d'ORL et de Chirurgie Cervico-Faciale. Dostupno na adresi: <https://www.orlfrance.org/lorem-ipsam-dolor-sit-amet/>. Datum pristupa informaciji 5. ožujka 2017.
3. Rosenfeld RM, Shin JJ, Schwartz SR, et al. Clinical Practice Guideline: Otitis Media with Effusion (Update). *Otolaryngol Head Neck Surg* 2016;154(1 Suppl): S1-S41.
4. Simon F, Haggard M, Rosenfeld RM, et al. International consensus (ICON) on management of otitis media with effusion in children. *Eur Ann Otorhinolaryngol Head Neck Dis* 2018;135(1S):S33-S39.