

# Lateralni retinakul: prošlost i sadašnjost

---

**Gulan, Gordan; Gržalja, Nikola; Lalić, Strahimir; Gulan, Leo**

*Source / Izvornik:* **Medicina Fluminensis : Medicina Fluminensis, 2020, 56, 210 - 220**

**Journal article, Published version**

**Rad u časopisu, Objavljena verzija rada (izdavačev PDF)**

[https://doi.org/10.21860/medflum2020\\_241509](https://doi.org/10.21860/medflum2020_241509)

*Permanent link / Trajna poveznica:* <https://um.nsk.hr/um:nbn:hr:184:086566>

*Rights / Prava:* [Attribution 4.0 International](#)/[Imenovanje 4.0 međunarodna](#)

*Download date / Datum preuzimanja:* **2024-12-23**



*Repository / Repozitorij:*

[Repository of the University of Rijeka, Faculty of Medicine - FMRI Repository](#)



# Lateralni retinakul: prošlost i sadašnjost

## Lateral retinaculum: past and present

Gordan Gulan<sup>1\*</sup>, Nikola Gržalja<sup>1</sup>, Strahimir Lalić<sup>1</sup>, Leo Gulan<sup>2</sup>

<sup>1</sup> Klinika za ortopediju Lovran, Lovran

<sup>2</sup> Zavod za traumatologiju KBC Rijeka, Rijeka

**Sažetak.** Povećana napetost lateralnog retinakula patele može se javiti kao samostalni entitet ili u sklopu drugih poremećaja patelofemoralnog zgloba kao što su patelofemoralna displazija, lateralna nestabilnost patele, ozljede medijalnog patelofemoralnog ligamenta i hondromalacija. Presijecanje lateralnog retinakula, kako bi se postigao bolji balans aktivnih i pasivnih stabilizatora patele i na taj način korigirao njen položaj, bila je jedna od najizvođenijih operacija u ortopediji bez obzira na etiologiju poremećaja. Biomehaničke i kliničke analize pokazale su mogućnost nastanka brojnih komplikacija koje mogu nastati neselektivnom primjenom ove operacijske tehnike od kojih je najteža medijalna nestabilnost patele. Danas se kao metoda za korigiranje napetosti lateralnih stabilizatora patele češće upotrebljava tehnika produljivanja lateralnog retinakula kojom se puno bolje može regulirati napetost lateralnih struktura uz značajno manje komplikacija.

**Glavne riječi:** anatomija; discizija; lateralni retinakul; patela; produljenje

**Abstract.** Tightness of the lateral patellar soft tissue complex could be isolated entity or associated with other patellofemoral disorders such as patellofemoral dysplasia, lateral patella instability, medial patellofemoral ligament injury and chondromalacia. Lateral retinacular release was a method of choice among orthopaedic surgeons for improving the patellofemoral balance and congruency regardless the etiology of patellofemoral disorders. Biomechanical and clinical studies have shown that nonselective use of this surgical method could cause numerous complications among which medial patellar instability is the worst. Today most orthopaedic surgeons prefer lengthening instead release, because lateral lengthening is a more precise technique, with reduced complication rates.

**Key words:** anatomy; lateral retinaculum; lengthening; patella; release

**\*Dopisni autor:**

Prof. dr. sc. Gordan Gulan, dr. med.  
Klinika za ortopediju Lovran  
M. Tita 1, Lovran  
E-mail: gordan.gulan@gmail.com

<http://hrcak.srce.hr/medicina>

## UVOD

Stabilnost patelofemoralnog zgloba (PF) ovisi o brojnim čimbenicima kao što su rotacijski profil distalnog femura i proksimalne tibije, mehanička osovina donjeg ekstremiteta, o očuvanost dinamičkih stabilizatora (*m. quadriceps*), pasivnih stabilizatora (medijalni i lateralni retinakul) i statičkih stabilizatora (koštano-hrskavične strukture). Tijekom kretnji u koljenom zglobu ovi čimbenici sinkronizirano djeluju i međusobno se nadopunjuju, a rezultat je kongruentnost PF zgloba i fiziološki klizni put patele. Različita patološka i traumatska stanja mogu narušiti ovu homeostazu i uzrokovati nastanak različitih tegoba. S obzirom na to da je PF zglob složena struktura, dobro poznavanje i razumijevanje anatomskih i biomehaničkih odnosa osnovni je preduvjet u postavljanju dijagnoze i liječenju smetnji što ponekad zna biti i zahtjevno.

Samo za liječenje nestabilnosti PF zgloba opisano je preko 100 operacija<sup>1</sup>. Podatak o ovako velikom broju operacijskih zahvata ukazuje na to da nema jedinstvenog stava oko učinkovitog načina liječenja, odnosno, to je dokaz da puno čimbenika može utjecati na nastanak pojedinog poremećaja.

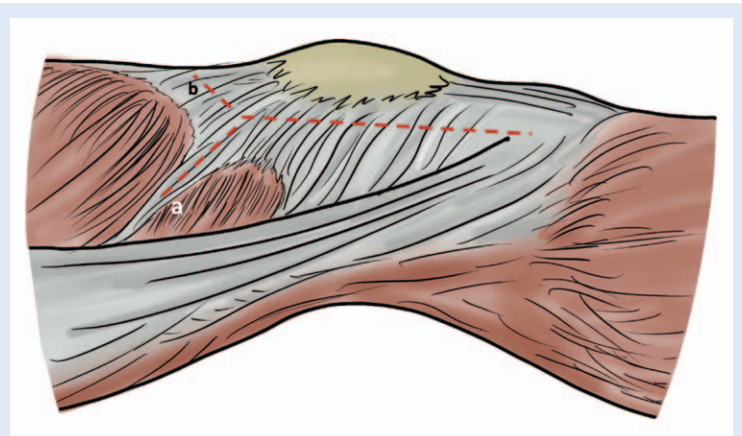
Prevelika napetost lateralnog retinakula (LR) smatrala se odgovornom za nastanak lateralne nestabilnosti/pomaka i povećanog lateralnog nagiba patele, što je za posljedicu imalo oštećenje hrskavice i razvoj prednjeg koljenskog bola (PKB)<sup>2,3</sup>. Ovakav klinički nalaz bio je poznat pod nazivom lateralni patelarni kompresijski sindrom (LPKS). Danas je poznato da se povećana napetost LR-a može javiti izolirano, ali i u sklopu drugih patoloških stanja PF zgloba, kao što su displazija trohlee femura, nestabilnost patele, patelofemoralni artritis i drugo<sup>4</sup>.

Kako bi se izbalansirale sile s medijalne i lateralne strane koje djeluju na patelu i uspostavio normalan klizni put patele, predložen je zahvat koji se sastojao u presijecanju (disciziji ili opuštanju) lateralnog retinakula (LRR – od engl. *Lateral reticular release*).

Presijecanje LR-a odvojeno su opisali Roux 1888., Polard 1891. i Goldthwaite 1895. godine tijekom operacijskog liječenja lateralne dislokacije patele<sup>5-7</sup>. Willner je 1970. godine opisao

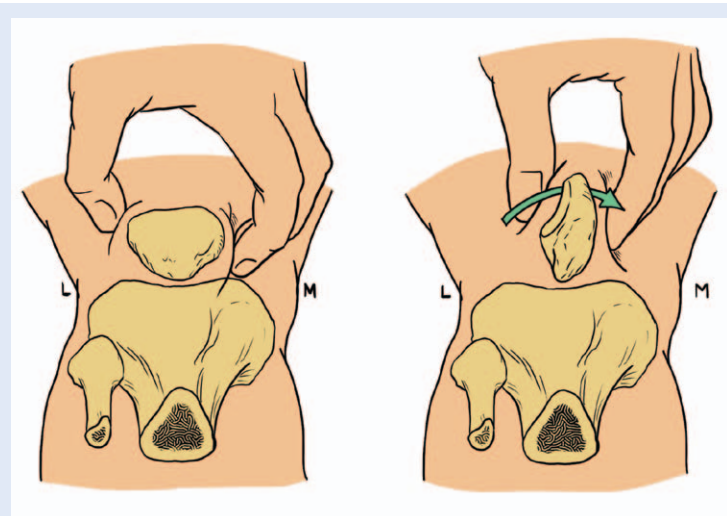
metodu opuštanja retinakula kroz rez postavljen po sredini koljena<sup>8</sup>. Merchant i Mercer 1974. opisali su i popularizirali ovaj zahvat učinivši ga nešto poštenijim pristupom, pa su incidirali retinakul samo duž lateralnog ruba patele<sup>9</sup>. Godinu dana nakon njih, 1975. godine, Ficat i sur. u francuskoj literaturi objavili su presijecanje lateralnog patelofemoralnog ligamenta (LPFL) kao terapiju hondromalacije patele<sup>3</sup>. Zahvat je dobio dodatno na popularnosti nakon što su McGinity i sur. opisali endoskopsku subkutanu disciziju LR-a, a nakon njih, Metcalf i sur. intraartikularni artroskopski LRR<sup>10,11</sup>.

Lateralni retinakul sačinjavaju površna kosa vlakna TIT-a, duboka poprečna vlakna TIT-a i zadebljanja zglobne čahure u vidu ligamenta. Prema rezultatima biomehaničkih i kliničkih studija lateralni retinakul važan je u kontroli pomaka patele u lateralnom smjeru.



**Slika 1.** Prikaz tehnike presijecanja lateralnog retinakula u 80-im godinama prošlog stoljeća. Rez je kretao od Gerdyjeva tuberkula do 4 cm iznad gornjeg pola patele. Od te točke smjer se nastavljao; a) kroz interval između tetive VL i VLO ili b) zavijanje reza iznad gornjeg pola patele kroz lateralnu trećinu tetive *m. quadriceps*.

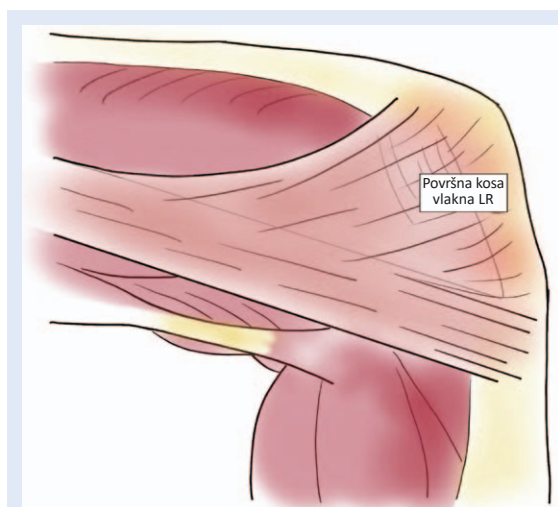
Tradicionalno se zahvat izvodio presijecanjem lateralnog retinakula od tuberkula Gerdy i proksimalno iznad patele u interval između *m. vastus lateralis* (VL) i *m. vastus lateralis obliquus* (VLO) ili u lateralnu trećinu tetive *m. quadriceps* (slika 1)<sup>12</sup>. Lateralne strukture opuštale bi se dok se patela ne bi mogla zarotirati pod 90° u odnosu na transepikondilarnu osovina, a medijalni rub patele doći u kontakt s trohleoem femura (slika 2).



**Slika 2.** Test učinkovitosti opuštanja lateralnih stabilizatora patele. Opuštanje je bilo dovoljno kada se patela mogla zarotirati pod 90° u odnosu na transepikondilarnu osovinu distalnog femura, a njen medijalni rub osloniti se na trohelu femura.

Zbog relativno jednostavne kirurške tehnike, kratkog trajanja operacijskog zahvata i relativno brzog oporavka, te mišljenja da je zahvat siguran, ova je tehnika bila općeprihvaćena i rado izvođena kao terapija za mnoge poremećaje patelofemoralnog zgloba. Tako se LRR izvodio pri kroničnoj lateralnoj subluksaciji, prednjem koljenskom bolu (PKB), povećanoj napetosti lateralnog retinakula, nestabilnosti patele i hondromalaciji<sup>13-17</sup>.

Prema statistikama institucije American Board of Orthopaedic Surgery izolirani zahvat LRR-a bio je jedan od najizvođenijih ortopedskih zahvata. Po



**Slika 3.** Položaj i smjer površinskih kosih ili arciformnih vlakna tractusa iliotibialisa.

mišljenju Vincente-Alfonsa tvrdnja da je LRR mali zahvat predstavlja jednu od većih zabluda u povijesti ortopedije<sup>18</sup>.

## ANATOMIJA

Anatomija LR-a često je zbunjujuća zbog svoje složene građe, gdje se različite anatomske strukture međusobno spajaju i isprepliću tvoreći slojeve koji nisu jasno odvojeni. Ne samo da se anatomske strukture isprepliću, već se u literaturi za iste anatomske strukture mogu naći različiti nazivi, što često kod čitatelja izaziva zabunu. Anatomske strukture koje tvore lateralni retinakul su *fascia lata*, *tractus iliotibialis* (TIT), aponeuroza *m. quadriceps* te zglobna kapsula lateralne strane koljena. Kaplan, a nakon njega Fulkerson i sur. podijelili su anatomiju retinakula u dva, a Merican i Amis u tri sloja<sup>19-21</sup>. Ovdje ćemo opisati anatomske strukture koje sudjeluju u građi LR-a i prikazati razlike pojedinih anatomskih opisa.

*Fascia lata* obuhvaća natkoljene mišiće i prekriva koljeno s prednje strane. U području patele nije čvrsto spojena s podlogom i lako se može odvojiti od nje<sup>21</sup>. S lateralne strane natkoljenice i u području koljena *fascia lata* je zadebljala u obliku vezivne trake koja tvori TIT. U području natkoljenice TIT preko lateralnog intermuskularnog septuma hvata se za lineu asperu femura. Stražnji dio TIT-a spušta se prema distalno i paralelno s osovinom natkoljenice, dolazi ispod zglobne linije koljena i veže se za Gerdyjev tuberkul na antero-lateralnom dijelu tibije. Vlakna prednjeg dijela TIT-a u visini patele zavijaju koso prema naprijed prekrivajući donji dio patele i gornji dio patelarnog ligamenta. U tom dijelu spajaju se s vlaknima aponeuroze *m. quadriceps* dajući joj poprečan izgled (slika 3)<sup>21</sup>. Nazivi ovog sloja često zbunjuju čitatelja jer se autori koriste različitim imenima. Tako je Kaplan ova vlakna TIT-a koja zavijaju prema naprijed nazvao arciformnim vlaknima<sup>18</sup>. Terry i sur. opisali su ova vlakna TIT-a i nazvali ga iliopatelarni ligament, a Fulkerson i Gossling površna kosa vlakna<sup>20,22</sup>. Debljina ovog sloja smanjuje se u smjeru od proksimalno prema distalno. Ispod površnog sloja nalaze se vezivna vlakna koja se protežu od unutarnje strane TIT-a do lateralnog ruba patele. Za razliku od površnog sloja, duboki sloj se ne proteže na ligament patele, već

je hvatište ograničeno samo na područje patele i bliske strukture<sup>21</sup>. Prema Mericanu i Amisu proksimalni rub ovog sloja nalazi se 2 cm lateralno i proksimalno od lateralnog vrha patele, tj. mjesta na kojem se tetiva VLO spaja s TIT-om<sup>21</sup>. Njegov distalni rub nešto je teže odrediti, ali se svi autori slažu da završava u području donjeg pola patele. Prema Mericanu poprečni sloj širok je prosječno 37 mm (od 18 do 52 mm). Poprečna vlakna spajaju lateralni rub patele, duboku stranu TIT-a i tetivu VLO-a (slika 4)<sup>21</sup>.

Ispod poprečnog sloja nalaze se zadebljanja kapsule koja se protežu od donjeg ruba patele prema tibiji, odnosno menisku. Navedena zadebljanja tvore lateralni patelotibijalni (LPTL) i lateralni patelomeniscealni ligament (LPML) (slika 4)<sup>19,23,24</sup>. Nazočnost ovih ligamenata kao i njihove anatomske karakteristike su individualne<sup>21</sup>. LPFL poznat je i pod nazivom lateralni pateloepikondilarni ligament<sup>23</sup>. To je jedina anatomska struktura koja direktno povezuje patelu i femur. Hvatište LPFL-a na pateli nalazi se na njezinoj srednjoj trećini i zauzima oko 45 % duljine artikularne površine. Hvatište na femuru nalazi se prosječno 2,6 mm distalno i 10,8 mm ispred lateralnog epikondila femura (slika 5)<sup>25</sup>.

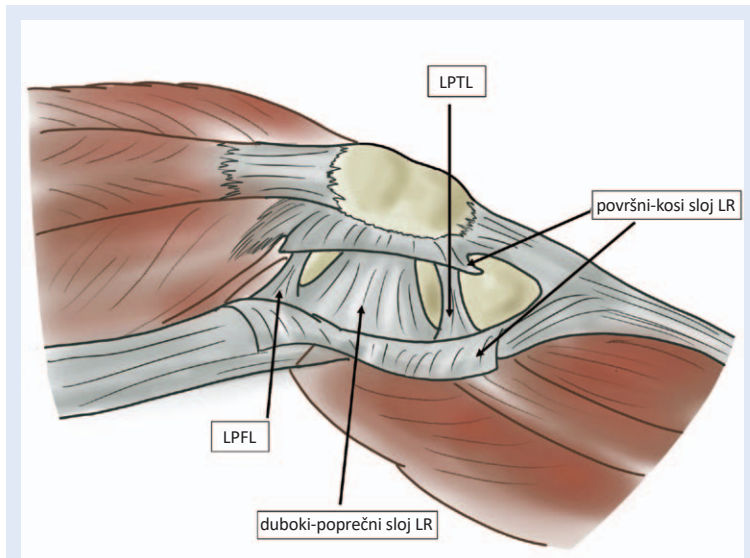
#### Arterija geniculata lateralis superior

Arterija geniculata lateralis superior (AGLS) ogranak je *a. poplitee* od koje se odvaja u zakoljenoj jami šireći se prema naprijed horizontalno između dubokog sloja TIT-a i zglobne kapsule neposredno i tik uz duboki sloj lateralnog retinakula. Neposredno iznad poprečnog sloja daje kapsularni ogranak i ogranak koji se širi iznad distalnog dijela VL-a (slika 6)<sup>21</sup>.

Ove anatomske odnose važno je poznavati prilikom izvođenja operacijskih zahvata u ovom području, jer ozljede AGLS-a često mogu izazvati veća krvarenja nakon operacije.

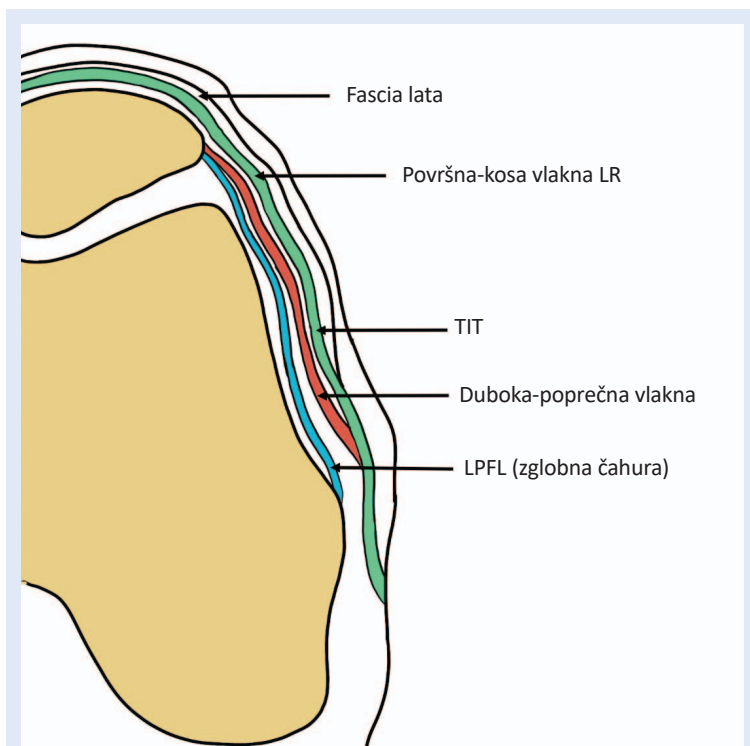
#### BIOMEHANIČKI UČINCI PRESIJECANJA LATERALNOG RETINAKULA

Ostermeier i sur. su na 8 uzoraka ispitivali kinematiku kliznog puta patele i tlak u PF zglobu nakon LRR-a. Rezultati su pokazali da se tlak u PF zglobu nije značajnije mijenjao, iako se u fleksiji koljena između 60° i 120° mjesto najvećeg pritiska



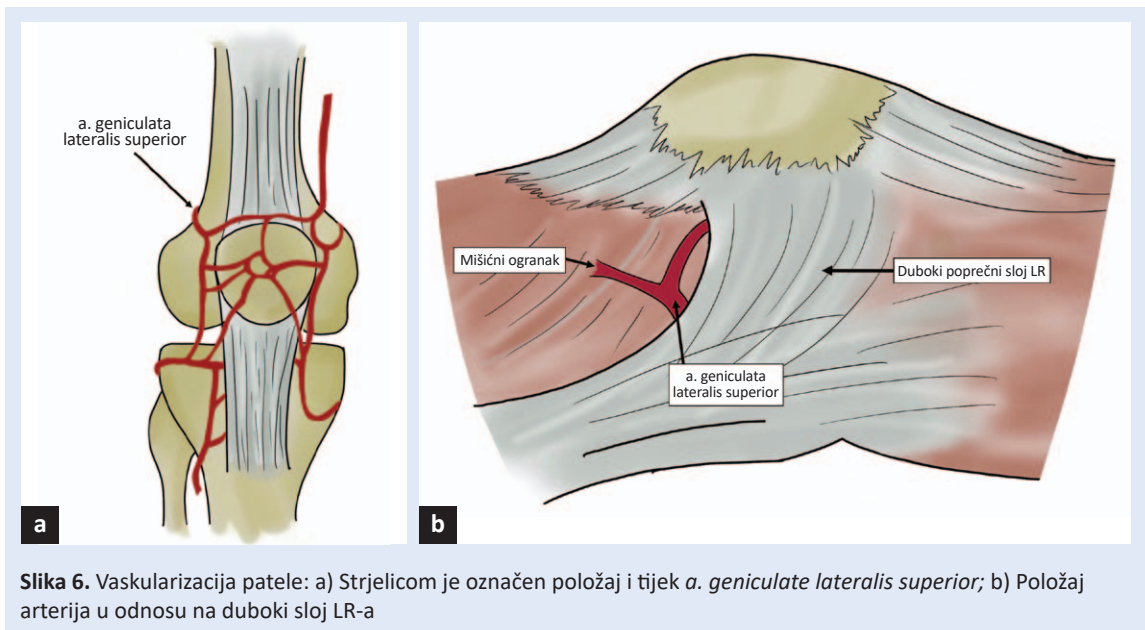
**Slika 4.** Duboki poprečni sloj lateralnog retinakula. LR – lateralni retinakul; LPFL – lateralni patelofemoralni ligament; LPTL – lateralni patelotibijalni ligament.

Unatoč tehničkoj jednostavnosti, brojne su komplikacije koje mogu nastati kao posljedica LRR-a, a najteža je jatrogena medijalna nestabilnost patele.



**Slika 5.** Lateralni retinakul na poprečnom presijeku. TIT – tractus iliotibialis; LR – lateralni retinakul; LPFL – lateralni patelofemoralni ligament





pomaknulo prema medijalno. U usporedbi sa zdravim koljenom, tijekom fleksije patela je bila medijalizirana, a u ekstenziji lateralizirana. Zaključili su da nakon LRR-a nije došlo do medijalizacije patele tijekom cijelog opsega kretnji, već samo u fleksiji većoj od  $60^\circ$ . U položaju koljena između  $0^\circ$  –  $60^\circ$  fleksije patela je bila lateralizirana<sup>26</sup>.

Christoforakis i Amis ispitivali su efekte LRR-a na stabilnost patele. Upotrebom posebnih instrumenata na kadaveričnim koljenima mjerili su silu koja je potrebna za pomak patele od 10 mm u lateralnom smjeru. Kod uzoraka kod kojih je učinjen LRR i pri fleksiji koljena od  $0^\circ$  –  $30^\circ$  bila je potrebna značajno manja sila (od 14 – 20 % manja) za pomicanje patele<sup>27</sup>.

Marumoto i suradnici ispitivali su utjecaj LRR-a na pomak patele u medijalnom smjeru. U prvoj grupi, LRR se protezao od donje trećine tetive VL do anterolateralnog artroskopskog portala. U drugoj grupi LRR se protezao od donje trećine tetive VL do tuberositasa tibije. Pomak patele u medijalnom smjeru značajno je bio veći u grupi s opsežnijim LRR-om<sup>28</sup>.

Merican i Amis ispitivali su ulogu pojedinih dijelova lateralnog kompleksa na stabilnost patele i silu potrebnu za pomak patele od 10 mm. Ispitivanje je vršeno uz opterećenje i rasterećenje *m. quadriceps* i TIT-a. Najprije su testirana intaktna koljena, a nakon toga je vršeno lateralno opuštanje pojedinih dijelova lateralnog kompleksa u smjeru

od proksimalno prema distalno sve do Gerdyjeva tuberkula. Rezultati su pokazali da središnji dio lateralnog retinakula najviše pridonosi stabilizaciji patele<sup>29</sup>.

Desio i sur. ispitivali su ulogu lateralnih struktura na translaciju patele u lateralnom smjeru pri fleksiji koljena od  $20^\circ$ . Rezultati njihova istraživanja pokazali su da medijalni patelofemoralni ligament (MPFL) sudjeluje sa 60 %, a LR s 10 % u stabilizaciji patele pri djelovanju sila u lateralnom smjeru. LRR je vršen od intervala između VL i VLO do tuberositasa tibije<sup>30</sup>.

Cancienne i sur. ispitivali su mobilnost patele u lateralnom smjeru na 12 kadaveričnih koljena, ali s nešto manjim LRR-om. Presjekli su lateralni retinakul, od gornjeg do donjeg pola patele. Rezultati su pokazali da je pomičnost patele u lateralnom smjeru veća nakon presijecanja LR-a i to pri svim stupnjevima fleksije koljena, a najviše pri ekstenziranom koljenu, gdje se pomičnost patele povećala za 30 %<sup>31</sup>.

Niimoto i sur. kvantitativno su mjerili pomak patele u medijalnom i lateralnom smjeru upotrebom RTG snimki. Ispitivanje je vršeno na 28 koljena prije i nakon učinjenog LRR-a. LRR je učinjen artroskopski upotrebom elektrokoagulacijskog instrumenta. LR je presječen 1 cm proksimalno od gornjeg ruba patele, pa do ligamenta patele. Zabilježen je smanjen otpor pomicanju patele i u lateralnom i u medijalnom smjeru<sup>32</sup>.

Dok su prethodno navedene studije ispitivale stabilnost patele nakon resekcije LR-a, Powers i sur. ispitivali su ulogu lateralnog patelnog kompleksa u distribuciji i prijenosu sila ekstenzornog aparata koljena. Istraživali su opterećenje u ligamentu patele pri 0°, 20°, 40°, 60° fleksije koljena uz intaktan LR i nakon njegove resekcije. Rezultati su pokazali da se opterećenje ligamenta patele povećava za 9,6 % pri fleksiji od 60° i 16,6 % pri ispruženom koljenu. Zaključili su da je LR dio ekstenzornog aparata koljena, i da njegovo uklanjanje značajno povećava opterećenje u PF zglobu<sup>33</sup>.

#### KLINIČKI REZULTATI LRR-A

Aglietti i sur. analizirali su rezultate liječenja lateralne nestabilnosti patele nakon primjene izoliranog LRR-a. Rezultati su pokazali da je 35 % pacijenata imalo ponovne epizode nestabilnosti patele<sup>34</sup>.

Dandy i Griffiths objavili su da je 96 % pacijenata bilo zadovoljno nakon učinjenog LRR-a tijekom praćenja u periodu od 12 do 96 mjeseci, iako ih je 30 % imalo barem jednu ponovnu luksaciju. Nakon 5 godina od zahvata zadovoljstvo pacijenata bilo je značajno manje<sup>35</sup>.

Pani i sur. analizirali su 100 pacijenata kojima je učinjen LRR u liječenju lateralne nestabilnosti patele. Dobili su značajan pad zadovoljstva pacijenata s protekom vremena. Autori su zaključili da ovakvo nezadovoljstvo pacijenata leži u tome što je nestabilnost bila uvjetovana drugim čimbenicima koje LRR nije mogao korigirati<sup>36</sup>.

Do sličnih zaključaka su došli Lattermann i sur. koji su analizirali 14 studija koje su pratile zadovoljstvo pacijenata nakon LRR-a zbog lateralne nestabilnosti patele. Zadovoljstvo pacijenata značajno se smanjivalo s vremenskim odmakom od operacijskog liječenja. Autori su zaključili da izolirani LRR nije učinkovit u liječenju ove dijagnoze i da zahvat treba vršiti samo u izuzetno rijetkim prilikama, kada se dokaže lateralni patelni hiperperzisijski sindrom koji je nastao kao posljedica izoliranih promjena LR-a<sup>37</sup>.

Schorn i sur. pokazali su da su 22 od 43 ispitivana pacijenta imala ponovnu luksaciju nakon upotrebe LRR-a. Rizik je rastao sa 16 % nakon godinu dana na 52 % nakon 10 godina, a smetnje različitog tipa zabilježene su kod 79 % ispitanika<sup>38</sup>.

Betz i suradnici analizirali su rezultate liječenja LRR-a kod pacijenata s osteoartrotskim promjenama PF zgloba uz nestabilnost patele. Analizom su dobili dobar i odličan rezultat u 82 % analiziranih pacijenata nakon godinu dana od operacije. Nakon četiri godine praćenja rezultati su pokazali da je svega 29 % pacijenata imalo dobre rezultate<sup>12</sup>.

Christensen i sur. analizirali su pacijente s hondromalacijom patele (I. – IV. stupnja). Pacijenti su podijeljeni u dvije skupine. Prva skupina osim

Produljenjem lateralnog retinakula postiže se bolja kontrola napetosti lateralnih stabilizatora uz manje komplikacija.

hondromalacije patele imala je i simptome nestabilnosti. U prvoj skupini nakon godinu dana praćenja dobar rezultat imalo je 36,7 % pacijenata. Nakon 4,5 godine praćenja postotak dobrih rezultata iznosio je 0 %<sup>39</sup>.

Osborne i sur. analizirali su rezultate LRR-a u pacijenata s degenerativnim promjenama hrskavice PF zgloba. Pacijente su podijelili u 2 grupe. Grupa A imala je promjene I. i II. stupnja po Outerbridgu, a grupa B promjene III. i IV. stupnja. Pacijenti su evaluirani jednu i tri godine od LRR-a. Nakon prve evaluacije 82 % pacijenta grupe A bilo je zadovoljno rezultatima liječenja, dok je iz grupe B samo 1 pacijent imao dobre rezultate. Nakon 3 godine postotak zadovoljnih pacijenata u grupi A smanjio se na 37 %, a niti jedan pacijent iz grupe B nije bio zadovoljan rezultatima liječenja i bili su podvrgnuti dodatnom operacijskom liječenju<sup>40</sup>.

#### KOMPLIKACIJE

Prema podatcima iz literature najčešća komplikacija nakon LRR-a je krvarenje uz razvoj hemartrosa. Incidencija bolnog hemartrosa iznosi od 1 % do 42 %<sup>16,34,41,42</sup>. Krvarenje nastaje najčešće kao posljedica oštećenja AGLS-a. Čimbenici rizika za nastanak krvarenja su otežano prikazivanje arterije zbog upotrebe poveske za blijedu stazu pri artroskopskom LRR-u, te upotreba drena koja sprječava lokalnu tamponadu<sup>42,43</sup>.

Iako je artroskopska tehnika LRR-a široko primjenjivana i predstavljena kao minimalno invazivna

tehnika, prema Lattermannu i sur. ova tehnika može biti i ekstenzivnija i invazivnija od tzv. otvorene tehnike. Artroskopski pristup površnim slojevima LR-a iz koljena (tehnikom „inside-out“) posebice u donjim i gornjim dijelovima operacijskog reza, može značajno oštetiti zglobnu kapsulu i okolne mišiće i pridonijeti nastanku komplikacija<sup>2</sup>.

Upotrebom elektrokoagulacije smanjena je incidencija hemartroza, ali zbog korištenja ovih instrumenata i ako vidljivost nije dobra tijekom artroskopije može doći do termičkih ozljeda kože<sup>43</sup>.

Osim produljenog krvarenja kao komplikacije LRR-a opisane su i povećana lateralna bolnost, lateralna nestabilnost patele, slabost i atrofija *m. quadriceps*, kontrakture koljena te komplikacije povezane uz cijeljenje rane<sup>37</sup>. Jedna od opisanih komplikacija koje se mogu javiti nakon LRR-a je refleksna simpatička distrofija, a njeno rano dijagnosticiranje i pravovremeno liječenje preduvjet je za sprječavanje nastanka značajnih posljedica<sup>44</sup>.

Najteža komplikacija LRR-a jest razvoj jatrogene medijalne nestabilnosti patele (MNP). MNP kao posljedicu LRR-a prvi su opisali Hughston i Dees 1986. godine<sup>45</sup>. Od 65 koljena kod kojih je dijagnosticiran MNP, kod 58 koljena bio je ranije učinjen LRR. Nakon toga i druge studije objavile su isto zapažanje.

Shellock i sur. upotrebom kinematičkog MRI-ja analizirali su 43 koljena sa smetnjama nakon učinjenog LRR-a. U 27 koljena (63 %) dijagnosticiran je MNP<sup>46</sup>. Kolowich i sur., analizirajući seriju od 57 koljena nakon učinjenog LRR-a, dijagnosticirali su MNP kod 16 koljena (28 %). Zbog smetnji su ovi pacijenti podvrgnuti rekonstrukciji lateralnih stabilizatora patele<sup>47</sup>.

Pagenstert i sur., nakon analize rezultata liječenja uz upotrebu LRR-a, zaključili su da je 5 od 14 pacijenata (36 %) imalo MNP<sup>48</sup>.

Od 166 slučajeva medijalne nestabilnosti patele objavljenih u literaturi 91 % (152) nastao je nakon LRR-a kao samostalnog zahvata ili u kombinaciji s drugim tehnikama za stabilizaciju patele. U 8 pacijenata MNP je nastao kao posljedica traume, a u 6 slučajeva MNP je nastao spontano. Točna incidencija MNP-a nije poznata, jer se obično radi

o prikazima slučaja ili manjim serijama<sup>46,49–52</sup>. Prema nekim analiziranim serijama incidencija medijalne nestabilnosti kretala se od 50 % – 72 %<sup>46,49</sup>. Uzrok nastanka MNP-a je gubitak lateralnih pasivnih stabilizatora, mišićna atrofija, a što je naročito izraženo nakon odvajanja tetive VL od zajedničkog ekstenzornog mehanizma *m. quadriceps*<sup>49</sup>.

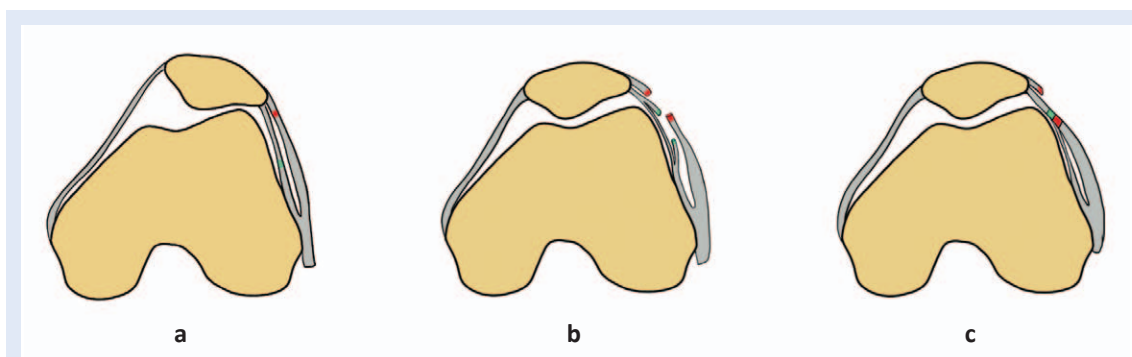
Tegobe koje se javljaju zbog MNP-a onemogućuju pacijenta u svakodnevnim aktivnostima i značajno su veće u usporedbi s teškoćama koje su pacijenti imali prije operacije LRR-a. Sanchis-Alfonso i sur. objavili su da pacijenti s jatrogenom MNP-om imaju značajno teže psihološke smetnje nego prije operacije<sup>53</sup>.

Dislokacije u pravom smislu veoma su rijetke. Obično se radi o subluksaciji sa simptomima kao što su bol, oticanje, bježanje koljena, nestabilnost, otežan hod po stepenicama, a pogoršavaju se pri rotacijama potkoljenice ili promjeni smjera kod hoda i trčanja. Dijagnozu je obično nešto teže postaviti. Pri kliničkom pregledu karakteristični su pozitivan test pomaka patele u medijalnom smjeru, bolnost iznad lateralne strane koljena i pozitivan test straha<sup>46,49–51</sup>. Kod pacijenata s labavosti zglobova pozitivan je gravitacijski test sa subluksacijom patele. Pri izvođenju ovog testa pacijent leži na boku s abduciranim kukom i opuštenu muskulaturom natkoljenice. Zbog gravitacije patela se subluksira medijalno. Pasivno se može reponirati, ali ne i uz kontrakciju *m. quadriceps*<sup>50</sup>. Zanimljiv je i podatak da većina pacijenata s MNP-om opisuje osjećaj iskanjanja patele prema lateralno, što otežava postavljanje ispravne dijagnoze.

Slikovne pretrage nisu od velike pomoći, jer subluksacija nastaje u ranoj fleksiji<sup>46,52</sup>. Jedan od dijagnostičkih postupaka je obrnuta bandaža po McConnellu koju se preporučuje provoditi tijekom 6 tjedana. Ako bandaža značajno smanji tegobe, znak je da je kod takvih pacijenata potrebno rekonstruirati LPFL<sup>54</sup>.

Kako bi se izbjegle komplikacije LRR-a, Pagestern i sur. predložili su produljenje lateralnog retinakula (LRL, od engl. *lateral retinacular lengthening*)<sup>48</sup>. Radi se o operacijskoj tehnici koju su još 1979. godine opisali Cedet i Larson<sup>55</sup>. Primjenom ove operacijske tehnike zadržava se integritet lateral-





**Slika 7.** Tehnika produljenja lateralnog retinakula (LR): a) Mjesto presijecanja površnog sloja (crveno) i dubokog sloja (plavo); b) Presječni slojevi LR-a; c) Način spajanja slojeva LR-a

nih struktura uz korekciju njihove napetosti. LRL je operacijska metoda koju se danas najčešće primjenjuje ako je potrebno korigirati napetost LR-a. Upotrebom LRL-a može se preciznije odrediti produljenje lateralnih stabilizatora patele, značajno su manje opasnosti od nastanka komplikacija, prije svega nestabilnosti patele i poslijeoperacijskog krvarenja. Prospektivne randomizirane studije pokazale su da je značajno brži oporavak i povratak sportskim aktivnostima kada se koristio LRL u usporedbi s LRR-om<sup>47,56</sup>. Važan je i podatak da do sada nije zabilježen MNP kod LRL-a<sup>46,49-52</sup>.

Prema analizi Internacionale ekspertne skupine za patelofemoralni zglob zaključeno je da je LRR legitiman zahvat, ali da se danas izvodi izuzetno rijetko<sup>57</sup>.

#### TEHNIKA LRL-A

Učini se rez duljine 3 – 5 cm 1 cm od lateralnog ruba patele.

Odvajanje fascie late od VL-a učini se incizija površnog sloja iliopatelnog ligamenta uz lateralni rub patele. Nakon toga skalpelom je potrebno odvojiti površni od dubokog sloja LR-a. Nakon što se izolira i pristupi na duboki LR potrebno ga je incidirati u stražnjem dijelu uz hvatište na TIT-u. Koljeno se postavi u fleksiju 30<sup>o</sup> i upotrebom resorptivnog kirurškog konca sašiju se rubovi površnog i dubokog sloja LR-a (slika 7).

#### TOTALNA PROTEZA KOLJENA I LRR

Adekvatna kongruencija i stabilnost PF zgloba i fiziološki klizni put patele jedan su od glavnih preuvjeta dobrog ishoda liječenja nakon ugradnje totalne proteze koljena (TPK). Tijekom posljednjih nekoliko desetljeća implantati za TPK prošli

su dug razvojni put od jednostavnog nadomjestka zglobnih tijela do visoko sofisticiranih implantata koji dobro rekonstruiraju anatomiju i biomehaniku koljena. Tijekom povijesti, poremećaj položaja i kliznog puta patele bili su jedan od najčešćih razloga nastanka poslijeoperacijskih smetnji<sup>58</sup>.

Mnoge analize pokazale su da se upotrebom LRR-a može korigirati klizni put patele<sup>59-62</sup>.

Međutim, mogu se javiti i neke komplikacije kao što su smanjena prokrvljenost patele, otežano cijeljenje, osteonekroza i fraktura patele te PKB<sup>63-66</sup>. Više autora ispitalo je utjecaj LRR-a tijekom TPK-a, pa su tako Ritter i sur. pratili 48 pacijenata kod TPK-a uz LRR. Radiografski nisu dokazane subluksacije, luksacije ili osteonekroza patele tijekom 12 godina praćenja.

Scuderi i sur. upotrebom scintigrafije ispitali su prokrvljenost koljena nakon ugradnje TPK-a i LRR-a. Rezultati su pokazali značajno slabiju vaskularizaciju patele u grupi pacijenata s LRR-om u odnosu na pacijente bez LRR-a (56 % prema 16 %). Transkutanim mjerenjem tlaka kisika dobiveno je značajno smanjenje tlaka s lateralne strane koljena u grupi pacijenata s LRR-om<sup>67</sup>.

Izmjerena je i manja oksigenacija u području lateralnog dijela kože u prva 3 poslijeoperacijska dana. Oporavak oksigenacije uslijedio je tijekom sljedećih 10 dana<sup>52</sup>. Očuvanje ALGS-a nije utjecalo na smanjenje incidencije fraktura, labavosti ili avaskularne nekroze<sup>67-69</sup>.

Osnovni test pomoću kojeg se procjenjuje je li potrebno dodati LRR i ispravljati klizni put patele je tzv. „no thumb test“<sup>61,70,71</sup>. Test je negativan ako je patela kongruentna u femoralnom žlijebu i dobro klizi tijekom pasivne fleksije i ekstenzije kolje-

na. Ako se pravilni klizni put može postići samo uz pridržavanje patele palcem, onda je test pozitivan i potrebno je učiniti LRR. Test se izvodi nakon što se privremeno postave implantati na femuru, tibiji i pateli. Prije izvođenja testa potrebno je privremeno rekonstruirati medijalne pasivne stabilizatore uz pomoć nekoliko šavova. To osobito vrijedi za medijalni parapatelarni pristup na koljeno kod kojeg je odvojen *vastus medialis*. Prema Arendt i sur. bolji balans medijalnih i lateralnih pasivnih stabilizatora postiže se nakon LRR-a ako je ugrađena patelarna komponenta<sup>72</sup>. Korištenje LRR-a češće je kod valgus koljena (20,7 % – 36,6 %) nego u varus koljena (10,7 % – 36,5 %). Također, upotrebom LRR-a češće se u žena mora korigirati položaj patele (80 %)<sup>61,70</sup>.

Danas je u suvremenoj ortopediji korištenjem modernih anatomskih implantata potreba za korekcijom kliznog puta patele uz korištenje LRR-a značajno smanjena. Incidencija LRR-a kod implantata starijeg datuma i dizajna iznosila je 70 %. Korištenjem anatomskih implantata incidencija LRR-a smanjila se na 2,7 %<sup>70</sup>.

Gotovo svi autori slažu se s tvrdnjom da normalan klizni put patele nakon ugradnje TPK-a nema alternative. Nakon postavljanja implantata patela mora biti dobrog položaja u femoralnom žlijebu i dobrog kliznog puta. Ako postoje nepravilnosti kliznog puta patele potrebno je pronaći uzroke i ispraviti ih. Ponekad i upotrebom LRR-a, unatoč mogućim negativnim posljedicama<sup>62,69,73</sup>.

## ZAKLJUČAK

Tijekom povijesti, zbog svoje jednostavnosti i relativno brzog oporavka, LRR je bio jedna od najčešće izvođenih ortopedskih operacija. Kliničke analize pokazale su relativno loše rezultate s protekom vremena. Unatoč tehničkoj jednostavnosti, brojne su komplikacije koje mogu nastati kao posljedica LRR-a, a najteža je jatrogena medijalna nestabilnost patele. Prema rezultatima dosadašnjih studija može se zaključiti da jedino u slučajevima klinički i radiološki dokazane povećane napetosti lateralnog retinakula indicirano učiniti LRR i to tek nakon što su iscrpljene sve metode fizikalne terapije.

S obzirom na bolje kliničke rezultate, danas veći na ortopeda koristi operacijsku tehniku produ-

ženja lateralnog retinakula umjesto njegovog presijecanja, jer se navedenom metodom puno preciznije može postići željena napetost lateralnih struktura uz značajno manje komplikacija u usporedbi s LRR-om.

**Izjava o sukobu interesa:** Autori izjavljuju da ne postoji sukob interesa.

## LITERATURA

1. Senavongse W, Amis AA. The effects of articular, retinacular, or muscular deficiencies on patellofemoral joint stability. *J Bone Jt Surg – Ser B* 2005;87:577-82.
2. Hinckel BB, Yanke AB, Lattermann C. When to Add Lateral Soft Tissue Balancing? *Sports Med Arthrosc* 2019;27:25-31.
3. Ficat P, Ficat C, Bailleux A. External hypertension syndrome of the patella. Its significance in the recognition of arthrosis. *Rev Chir Orthop Reparatrice Appar Mot* 1975;61:39-59.
4. Biyani R, Elias JJ, Saranathan A, Feng H, Guseila LM, Morscher MA et al. Anatomical factors influencing patellar tracking in the unstable patellofemoral joint. *Knee Surgery, Sport Traumatol Arthrosc* 2014;22:2334-41.
5. Pollard B. Old-standing (congenital) dislocation of patella; Reduction of patella after dividing the vastus externus and chiselling a new trochlear surface on the femur: resotation of function of the limb. *Lancet* 189;137:1203-4.
6. JE G. Dislocation of the patella. *Trans Am Ortho Assoc* 1895;8:237.
7. Roux C. Recurrent dislocation of the patella: operative treatment. 1888. *Clin Orthop Relat Res* 2006;452:17-20.
8. P W. Recurrent dislocation of the patella. *Clin Orthop Relat Res* 1970;69:23-5.
9. Merchant AC, Mercer RL. Lateral release of the patella. A preliminary report. *Clin Orthop Relat Res* 1974;103:40-5.
10. McGinty JB, McCarthy JC. Endoscopic lateral retinacular release. A preliminary report. *Clin Orthop Relat Res* 1981;158:120-5.
11. Metcalf RW. An arthroscopic method for lateral release of the subluxating or dislocating patella. *Clin Orthop Relat Res* 1982;167:9-18.
12. Betz RR, Magill JT, Lonergan RP. The percutaneous lateral retinacular release. *Am J Sports Med* 1987;15:477-82.
13. Fulkerson JP. The etiology of patellofemoral pain in young, active patients: A prospective study. *Clin Orthop Relat Res* 1983;179:129-33.
14. Larson RL, Cabaud HE, Slocum DB, James SL, Keenan T, Hutchinson T. The patellar compression syndrome: Surgical treatment by lateral retinacular release. *Clin Orthop Relat Res* 1978;134:158-67.
15. Arshi A, Cohen JR, Wang JC, Hame SL, McAllister DR, Jones KJ. Operative Management of Patellar Instability in the United States: An Evaluation of National Practice Patterns, Surgical Trends, and Complications. *Orthop J Sport Med* 2016;31;4:23-7.
16. Schonholtz GJ, Zahn MG, Magee CM. Lateral retinacular release of the patella. *Arthroscopy* 1987;3:269-72.

17. Harwin SF, Stern RE. Subcutaneous lateral retinacular release for chondromalacia patellae: A preliminary report. *Clin Orthop Relat Res* 1981;156:207-10.
18. Sanchis-Alfonso V, Montesinos-Berry E. Is lateral retinacular release still a valid surgical option? From release to lengthening. *Ann Transl Med* 2015;319:8-10.
19. EB K. Surgical approach to the lateral (peroneal) side of the knee joint. *Surg Gynecol Obs* 1957;104:346-56.
20. Fulkerson JP, Gossling HR. Anatomy of the knee joint lateral retinaculum. *Clin Orthop Relat Res* 1980;153:183-8.
21. Merican AM, Amis AA. Anatomy of the lateral retinaculum of the knee. *J Bone Jt Surg – Ser B* 2008;90:527-34.
22. Terry GC, Hughston JC, Norwood LA. The anatomy of the iliopatellar band and iliotibial tract. *Am J Sports Med* 1986;14:39-45.
23. Reider B, Marshall JL, Koslin B, Ring B, Girgis FG. The anterior aspect of the knee joint. *J Bone Jt Surg* 1981;63:351-6.
24. Blauth M, Tillmann B. Stressing on the human femoropatellar joint – I. Components of a vertical and horizontal tensile bracing system. *Anat Embryol (Berl)* 1983;168:117-23.
25. Capkin S, Zeybek G, Ergur I, Kosay C, Kiray A. An anatomic study of the lateral patellofemoral ligament. *Acta Orthop Traumatol Turc* 2017;51:73-6.
26. Ostermeier S, Holst M, Hurschler C, Windhagen H, Stukenborg-Colsman C. Dynamic measurement of patellofemoral kinematics and contact pressure after lateral retinacular release: An in vitro study. *Knee Surgery, Sport Traumatol Arthrosc* 2007;15:547-54.
27. Christoforakis J, Bull AMJ, Strachan RK, Shymkiw R, Senavongse W, Amis AA. Effects of lateral retinacular release on the lateral stability of the patella. *Knee Surgery, Sport Traumatol Arthrosc* 2006;14:273-7.
28. Marumoto JM, Jordan C, Akins R. A Biomechanical Comparison of Lateral Retinacular Releases. *Am J Sports Med* 1995;23:151-5.
29. Merican AM, Kondo E, Amis AA. The effect on patellofemoral joint stability of selective cutting of lateral retinacular and capsular structures. *J Biomech* 2009;42:291-6.
30. Desio SM, Burks RT, Bachus KN. Soft tissue restraints to lateral patellar translation in the human knee. *Am J Sports Med* 1998;26:59-65.
31. Cancienne JM, Christian DR, Redondo ML, Huddleston HP, Shewman EF, Farr J et al. The Biomechanical Effects of Limited Lateral Retinacular and Capsular Release on Lateral Patellar Translation at Various Flexion Angles in Cadaveric Specimens. *Arthrosc Sport Med Rehabil* 2019;1:137-44.
32. Niimoto T, Deie M, Adachi N, Usman MA, Ochi M. Quantitative stress radiography of the patella and evaluation of patellar laxity before and after lateral release for recurrent dislocation patella. *Knee Surgery, Sport Traumatol Arthrosc* 2014;22:2408-13.
33. Powers CM, Chen YJ, Farrokhi S, Lee TQ. Role of peripatellar retinaculum in transmission of forces within the extensor mechanism. *J Bone Jt Surg – Ser A* 2006;88:2042-8.
34. Aglietti P, Pisaneschi A, Buzzi R, Gaudenzi A, Allegra M. Arthroscopic lateral release for patellar pain or instability. *Arthrosc J Arthrosc Relat Surg* 1989;5:176-83.
35. Dandy DJG. Lateral Release of for the Recurrent Patella 1989;71:121-5.
36. Panni AS, Tartarone M, Patricola A, Paxton EW, Fithian DC. Long-term results of lateral retinacular release. *Arthrosc – J Arthrosc Relat Surg* 2005;21:526-31.
37. Lattermann C, Toth J, Bach BR. The role of lateral retinacular release in the treatment of patellar instability. *Sports Med Arthrosc* 2007;15:57-60.
38. Schorn D, Yang-Strathoff S, Gosheger G, Vogler T, Klingebiel S, Rickert C et al. Long-term outcomes after combined arthroscopic medial reefing and lateral release in patients with recurrent patellar instability – A retrospective analysis. *BMC Musculoskelet Disord* 2017;24:18:277.
39. Christensen F, Soballe K, Snerum L. Treatment of chondromalacia patellae by lateral retinacular release of the patella. *Clin Orthop Relat Res* 1988;234:145-7.
40. Osborne AH FP. Lateral release for chondromalacia patellae. *J Bone Jt Surg* 1982;64:202-5.
41. Schneider T, Fink B, Abel R, Jerosch J, Schulitz KP. Hemarthrosis as a major complication after arthroscopic subcutaneous lateral retinacular release: a prospective study. *Am J Knee Surg* 1998;11:95-100.
42. NC S. An analysis of complications in lateral retinacular release procedures. *Arthroscopy* 1989;5:282-6.
43. Elkousy H. Complications in brief: Arthroscopic lateral release. *Clin Orthop Relat Res* 2012;470:2949-53.
44. O'Brien SJ, Ngeow J, Gibney MA, Warren RF FS. Reflect sympathetic dystrophy of the knee: causes, diagnosis, and treatment. *Am J Sport Med* 1995;23:655-9.
45. Terry GC, Hughston JC, Norwood LA. The anatomy of the iliopatellar band and iliotibial tract. *Am J Sports Med* 1986;14:39-45.
46. Shellock FG, Mink JH, Deutsch A, Fox JM, Ferkel RD. Evaluation of patients with persistent symptoms after lateral retinacular release by kinematic magnetic resonance imaging of the patellofemoral joint. *Arthrosc J Arthrosc Relat Surg* 1990;6:226-34.
47. Kolowich PA, Paulos LE, Rosenberg TD FS. Lateral release of the patella: indications and contraindications. *Am J Sport Med* 1990;18:359-65.
48. Pagenstert G, Wolf N, Bachmann M, Gravius S, Barg A, Hintermann B et al. Open lateral patellar retinacular lengthening versus open retinacular release in lateral patellar hypercompression syndrome: A prospective double-blinded comparative study on complications and outcome. *Arthrosc – J Arthrosc Relat Surg* 2012;28:788-97.
49. Hughston JC, Deese M. Medial subluxation of the patella as a complication of lateral retinacular release. *Am J Sports Med* 1988;22:680-6.
50. Nonweiler DE DJ. The diagnosis and treatment of medial subluxation of the patella after lateral retinacular release. *Am J Sport Med* 1994;22:680-686.
51. Heyworth BE, Carroll KM, Dawson CK, Gill TJ. Open lateral retinacular closure surgery for treatment of anterolateral knee pain and disability after arthroscopic lateral retinacular release. *Am J Sports Med* 2012;40:376-82.
52. Johnson DP, Eastwood DM. Lateral patellar release in knee arthroplasty: Effect on wound healing. *J Arthroplasty* 1992;7:427-31.
53. Sanchis-Alfonso V, Merchant AC. Iatrogenic medial patellar instability: An avoidable injury. *Arthrosc – J Arthrosc Relat Surg* 2015;31:1628-32.

54. Sawyer GA, Cram T, LaPrade RF. Lateral patellofemoral ligament reconstruction for medial patellar instability. *Arthrosc Tech* 2014;3:547-50.
55. Ceder LC, Larson RL. Z-plasty lateral retinacular release for the treatment of patellar compression syndrome. *Clin Orthop Relat Res* 1979;144:110-3.
56. O'Neill DB. Open lateral retinacular lengthening compared with arthroscopic release. A prospective, randomized outcome study. *J Bone Jt Surg – Ser A* 1997;79:1759-69.
57. Fithian DC, Paxton EW, Post WR, Panni AS. Lateral Retinacular Release: A Survey of the International Patellofemoral Study Group. *Arthrosc – J Arthrosc Relat Surg* 2004;20:463-8.
58. Healy WL, Wasilewski SA, Takei R, Oberlander M. Patellofemoral complications following total knee arthroplasty. Correlation with implant design and patient risk factors. *J Arthroplasty* 1995;10:197-201.
59. Lachiewicz PF, Soileau ES. Patella maltracking in posterior-stabilized total knee arthroplasty. *Clin Orthop Relat Res* 2006;452:155-8.
60. Landon GC, Galante JO CJ. Essay on total knee arthroplasty. *Clin Orthop Relat Res* 1985;192:69-74.
61. Kusuma SK, Puri N, Lotke PA. Lateral Retinacular Release During Primary Total Knee Arthroplasty. Effect on Outcomes and Complications. *J Arthroplasty* 2009;24:383-90.
62. Clayton ML, Thirupathi R. Patellar complications after total condylar arthroplasty. *Clin Orthop Relat Res* 1982;237:184-9.
63. Brick GW, Scott RD. The patellofemoral component of total knee arthroplasty. *Clinical Orthopaedics and Related Research* 1988;231:163-78.
64. Grace JN, Rand JA. Patellar instability after total knee arthroplasty. *Clin Orthop Relat Res* 1988;237:184-189.
65. Rhoads DD, Noble PC, Reuben JD, Mahoney OM, Tullos HS. The effect of femoral component position on patellar tracking after total knee arthroplasty. *Clin Orthop Relat Res* 1990;260:43-51.
66. Yoshii I, Whiteside LA, Anouchi YS. The effect of patellar button placement and femoral component design on patellar tracking in total knee arthroplasty. *Clin Orthop Relat Res* 1992;275:211-9.
67. Scuderi GR, Insall JN, Scott NW. Patellofemoral Pain After Total Knee Arthroplasty. *J Am Acad Orthop Surg* 1994;25:239-246.
68. Ritter MA, Keating EM, Faris PM. Clinical, roentgenographic, and scintigraphic results after interruption of the superior lateral genicular artery during total knee arthroplasty. In: *Clinical Orthopaedics and Related Research* 1989;248:145-51.
69. Ritter MA, Herbst SA, Keating EM, Faris PM, Meding JB. Patellofemoral complications following total knee arthroplasty: Effect of a lateral release and sacrifice of the superior lateral geniculate artery. *J Arthroplasty* 1996;11:368-72.
70. Bertin KC, Lloyd WWS. Effect of total knee prosthesis design on patellar tracking and need for lateral retinacular release. *J Arthroplasty* 2013;28:772-7.
71. Ogata K, Ishinishi T, Hara M. Evaluation of patellar retinacular tension during total knee arthroplasty: Special emphasis on lateral retinacular release. *J Arthroplasty* 1997;12:651-6.
72. Hinckel BB, Arendt EA. Lateral Retinaculum Lengthening or Release. *Oper Tech Sports Med* 2015;23:100-6.
73. Bindelglass DF, Vince KG. Patellar tilt and subluxation following subvastus and parapatellar approach in total knee arthroplasty: Implication for surgical technique. *J Arthroplasty* 1996;11:507-11.