

3D planiranje terapije lica - prikaz slučaja

Dekanić, Ana Maria; Volf, Renata; Mady Maričić, Barbara; Munjiza, Ruth; Cerović, Robert

Source / Izvornik: **Medicina Fluminensis, 2020, 56, 65 - 73**

Journal article, Published version

Rad u časopisu, Objavljena verzija rada (izdavačev PDF)

https://doi.org/10.21860/medflum2020_232814

Permanent link / Trajna poveznica: <https://um.nsk.hr/um:nbn:hr:184:244831>

Rights / Prava: [Attribution 4.0 International](#) / [Imenovanje 4.0 međunarodna](#)

Download date / Datum preuzimanja: **2024-07-23**



Repository / Repozitorij:

[Repository of the University of Rijeka, Faculty of Medicine - FMRI Repository](#)



3D planiranje terapije lica – prikaz slučaja

3D facial treatment planning – case report

Ana Maria Dekanić¹, Renata Volf^{1*}, Barbara Mady Maričić², Ruth Munjiza², Robert Cerović³

Sažetak. Cilj: Prikazati kako je uporabom suvremenih tehnologija omogućena 3D virtualna priprema i praćenje pacijenta prije, tijekom i nakon zahvata. **Prikaz slučaja:** Prikazan je pacijent s pravom progenijom, dakle skeletnom klasom III, obrnutim prijelopom, zbijenošću zuba i konkavnim profilom kojemu su ortodontskom terapijom zuba pripremljeni za ortognatski kirurški zahvat koji je potom izvršen na gornjoj i donjoj čeljusti (LeFort I i BSSO). Dijagnostički postupak i evaluacija ishoda, osim standardnog protokola, uključivao je i pripremu za 3D virtualno planiranje. Učinjeno je skeniranje studijskih modela, CBCT snimak, 3D fotografije i analize pomoću 3D softvera. Kirurške vodilice napravljene su 3D printerom. **Zaključak:** Korištenjem suvremenih tehnologija i 3D virtualnog planiranja olakšan je i skraćen postupak planiranja ishoda i praćenje rezultata terapije uz veliku preciznost u izradi kirurških vodilica.

Ključne riječi: 3D printanje; malokluzija; ortognatska kirurgija; virtualno kirurško planiranje

Abstract. Aim: Present how contemporary 3D technologies are used to access to 3D virtual treatment planning and evaluation of the patient protocol before, during and after procedures. **Case report:** Patient with skeletal Class III, negative overjet, crowding and concave profile has been orthodontically prepared for an orthognatic surgery procedure on the upper and lower jaw (LeFort I and BSSO). The diagnostic treatment made by 3D virtual planning includes scanning model casts, CBCT scans, 3D photographs and 3D software. Surgical guides were made with a 3D printer. **Conclusion:** The use of contemporary technologies for 3D virtual planning of treatment outcome and patient evaluation made the procedure easier and faster with high precision while making surgical guides.

Key words: 3D printing; malocclusion; orthognathic surgery; virtual surgical planning

¹Studij Dentalna medicina, Medicinski fakultet, Sveučilište u Rijeci, Rijeka

²Dentalna poliklinika Mady Maričić, Rijeka

³Klinika za maksilofacijalnu kirurgiju
Kliničkog bolničkog centra Rijeka, Rijeka

*Dopisni autor:

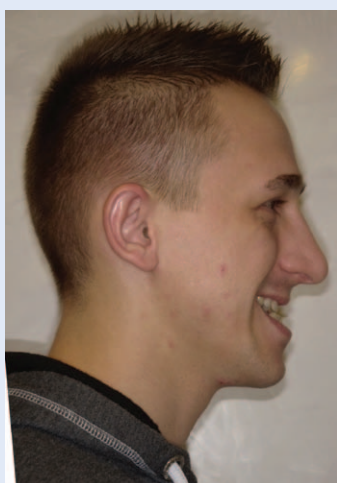
Renata Volf
Studij Dentalna medicina, Sveučilište u
Rijeci, Medicinski fakultet
Krešimirova 40, 51 000 Rijeka
e-mail: renny.volf@gmail.com

<http://hrcak.srce.hr/medicina>


UVOD

Ortognatska kirurgija obuhvaća skup kirurških postupaka za ispravljanje dentofacijalnih deformiteta kako bi se dobila stabilna okluzija i harmonija lica. Zahtijeva opsežno preoperativno planiranje te timski rad ortodonta i maksilofacijalnog kirurga^{1,2}. Donedavno su ortodonti i kirurzi pokušavali pronaći rješenje za točnije planiranje i predviđa-

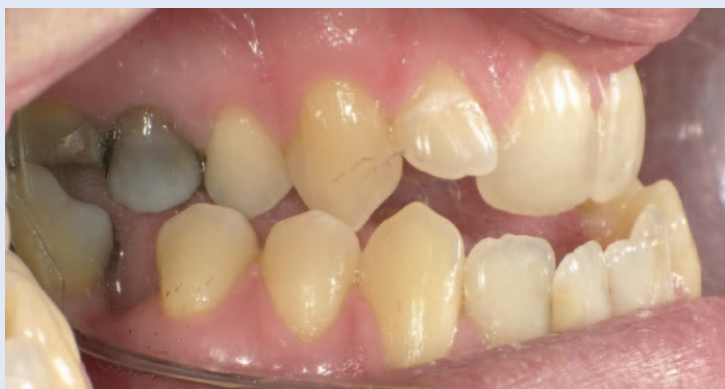Pacijentu s malokluzijom progenijskom kompleksa i nezadovoljavajućom estetikom zuba učinjeni su dijagnostika i plan terapije. Nakon 11 mjeseci nošenja ortodontskog aparata pomoću računalnog programa Dolphin isplanirale su se potrebne osteotomije te se zatim pomoću 3D printera isprintala udloga. Naposljetku se pristupilo kirurškom zahvatu.



Slika 1a. Prije terapije – profil s osmijehom



Slika 1b. Prije terapije – poluprofil s osmijehom



Slika 1c. Prije terapije – intraoralno, bočni snimak

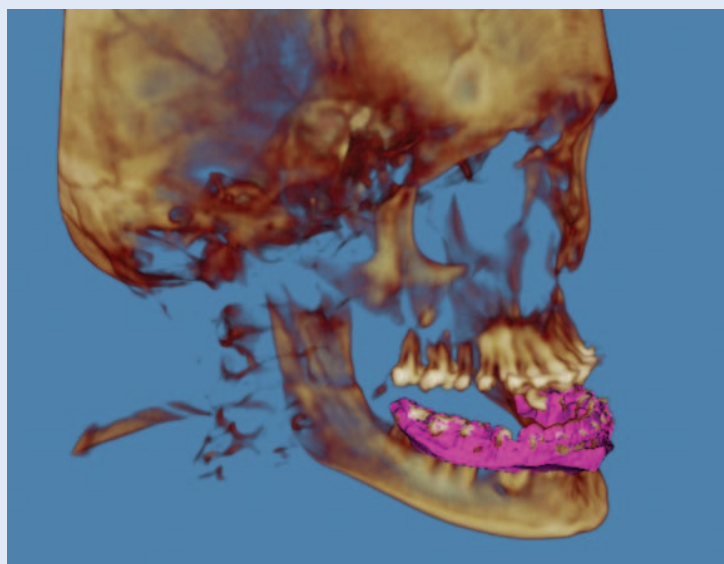
nje kirurškog ishoda kod pacijenata sa skeletnim odstupanjima, odnosno kod kandidata za ortognatsku kirurgiju. Konvencionalne metode pripreme za ortognatsku kirurgiju oslanjale su se na lateralne i frontalne radiografske snimke. Time je bilo ograničeno razumijevanje složenih trodimenzionalnih defekata i planiranje odgovarajućih korekcija. Dvosmislenost dvodimenzionalnih slika nestaje pojavom *cone-beam* CT-a (engl. *cone beam computed tomography*, CBCT) koji omogućuje trodimenzionalni prikaz pacijentova kraniofacijalnog kompleksa^{2,3}. CBCT posjeduje višestruke prednosti u odnosu na klasične radiološke pretrage, među kojima su prije svega mogućnost pregleda snimaka po slojevima i presjek u sve tri dimenzije, zatim preciznija i sigurnija dijagnostika, prikaz struktura u stvarnoj veličini u mjerilu 1 : 1, visoka razlučivost detalja te izrada plana terapije. Nedostatak su dosta visoke doze zračenja s obzirom na veliko područje interesa, odnosno veličinu polja gledanja (engl. *field of view*, FOV) u kirurškoj terapiji lica i čeljusti^{4,5}. Odnedavno se CBCT počeo koristiti u ortognatskoj kirurgiji. Podrazumijeva stvaranje virtualnog 3D pacijenta u svrhu planiranja idealnog ishoda ortognatske kirurgije¹. CBCT uvelike pomaže u pravilnom planiranju pretkirurškog ortodontskog tretmana, samog kirurškog tretmana, a naposljetku i u praćenju ishoda terapije⁴. Danas se za planiranje ortognatske kirurgije koristi računalno potpomognuta kirurgija (engl. *computer aided surgery*, CAS) koja je postala standard^{1,3}. Radi se o naprednom softverskom sustavu za dijagnozu i planiranje liječenja koji je visokoprecizan i omogućuje prijenos virtualnih planova u operacijsku salu. Metode CAS-a u ortognatskoj kirurgiji uključuju prikupljanje dijagnostičkih podataka pomoću CBCT-a, segmentaciju i vizualizaciju slika, određivanje dijagnoze, planiranje i simulaciju te intraoperativno vođenje. Kirurški simulacijski postupci izvode se na 3D printanim modelima uz pomoć pločica (udloga, splinta) na temelju CBCT-a pomoću brojnih komercijalnih softverskih programa³. Trodimenzionalno planiranje omogućuje veću preciznost i optimalne rezultate uz manje komplikacija. Moguća je simulacija različitih tipova postupaka, što omogućuje detaljnu analizu svakog postupka te odabir najboljeg¹.

Cilj ovog prikaza slučaja prikazati je, korak po korak, virtualno planiranje te protokol liječenja pacijenta kandidata za ortognatsku kirurgiju.

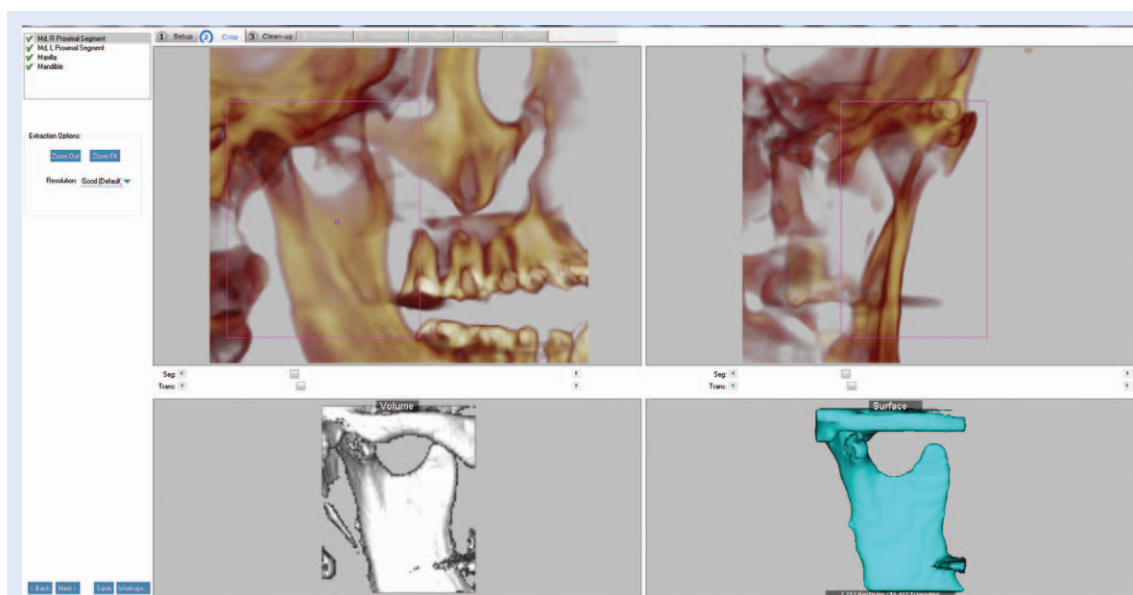
PRIKAZ SLUČAJA

Pacijent u dobi od 29 godina došao je kod ortodonta zbog progenije i poteškoća sa zagrizom te nezadovoljstva izgledom. Pacijent je bio interno motiviran i želio se pripremiti za ortognatski zahvat, budući da je i njegova mlađa sestra uspješno operirana nekoliko mjeseci ranije s istom dijagnozom.

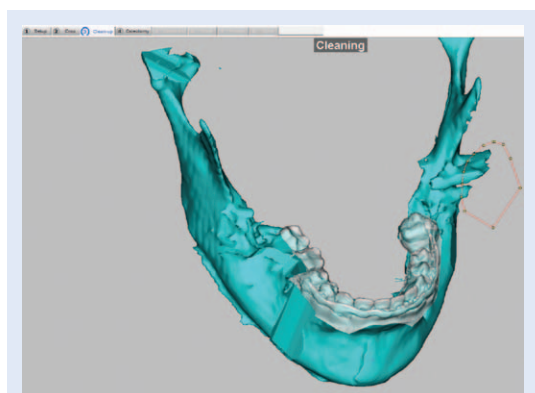
Ekstraoralnim pregledom primijetilo se simetrično lice, povećana donja i smanjena srednja trećina lica, prominentna brada, usne kompetentne, ispupčena donja, a kraća i uvučena gornja usna te konkavan profil, što upućuje na klasu III po



Slika 2. Skenirani model superponiran na CBCT



Slika 3. Segmentacija dijelova čeljusti

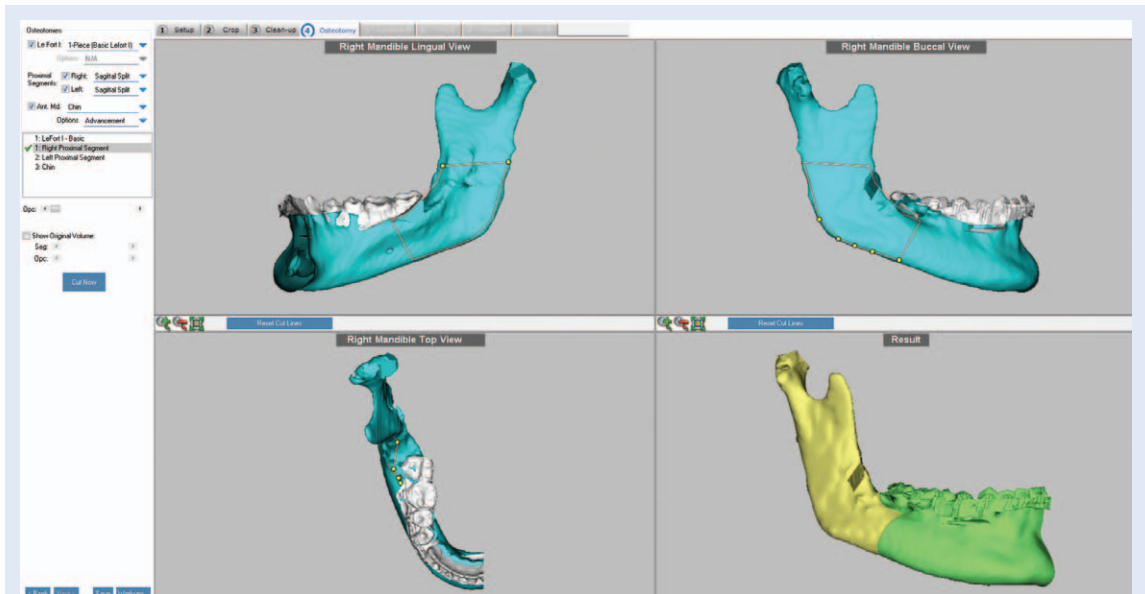


Slika 4. Uklanjanje artefakata

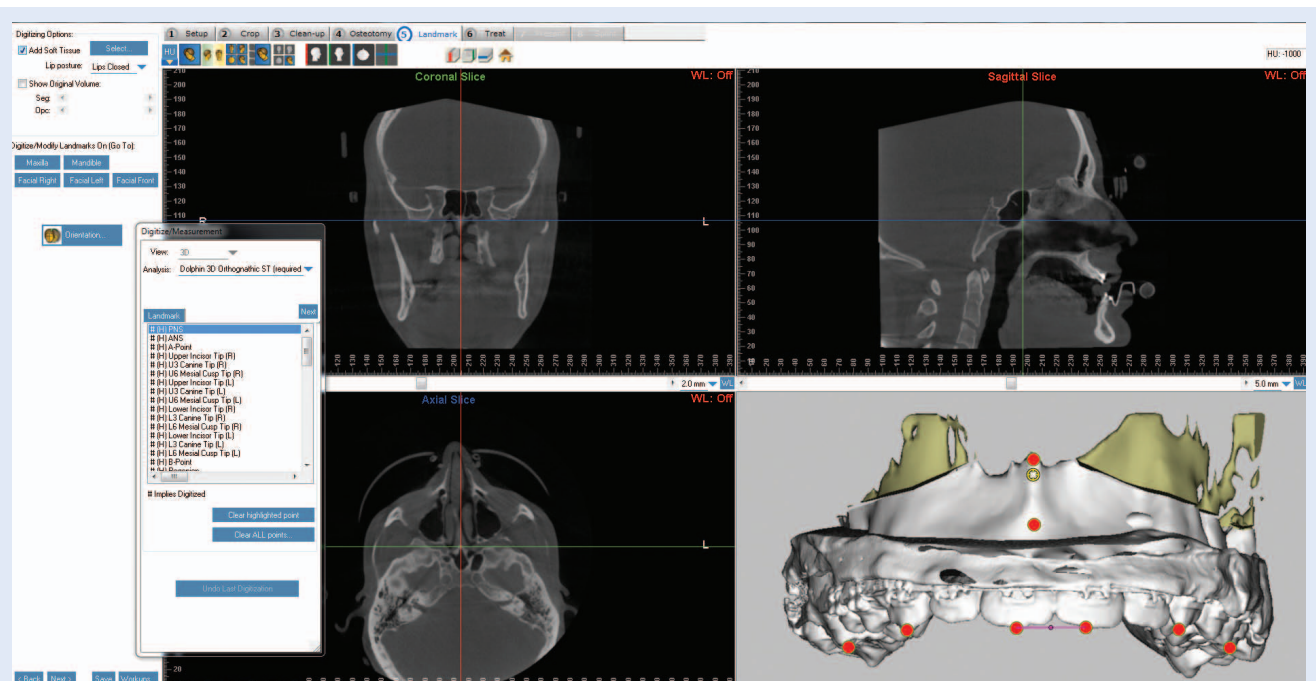
Angleu (progenija) (slike 1a i b). Intraoralnim pregledom primijetila se trajna denticija. Na očnjaci i prvim molarima obostrano je bila prisutna klasa III po Angleu. Ekstrahiran je prvi donji lijevi molar. Bila je prisutna negativna incizalna stepenica od -5 mm i križni zagriz na zubima 15, 23, 24 i 25 (slika 1c). Zubni luk u gornjoj čeljusti bio je oblika omega, a u donjoj oblika V. Kefalometrijskom analizom potvrdila se skeletna klasa III (kutevi skeletne klase: ANB -2°, Wits -10 mm), dobar položaj gornjih sjekutića no jača retruzija donjih sjekutića na apikalnu bazu donje čeljusti (82°).

Nakon razgovora s pacijentom o njegovim željama i našim mogućnostima prvi korak je bio prikupljanje dijagnostičkih podataka kako bi se napravio detaljan plan terapije. Dijagnostički podaci prikupljeni su kliničkim pregledom na kojem je odmah uzet alginatni otisak te učinjene ekstroralne i intraoralne fotografije koje će služiti za usporedbu promjena tijekom terapije. Nakon

toga je bila napravljena CBCT snimka te skenirani modeli zubnih lukova gornje i donje čeljusti. Zatim je pozicioniran skenirani model u stl formatu na CBCT. U ovom formatu su prikupljeni dijagnostički podaci o pacijentu, prenijeti u računalni program Dolphin, koji omogućuje daljnje planiranje zahvata. Slijedilo je pozicioniranje trodimenzionalne fotografije lica pacijenta na CBCT (slika 2).



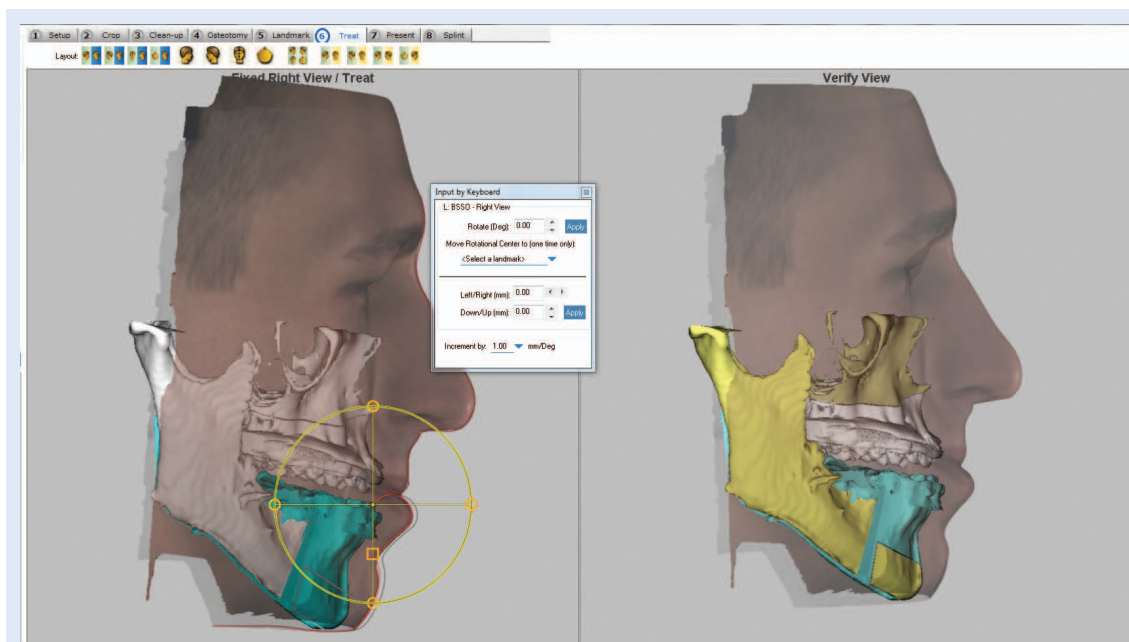
Slika 5. Određivanje potrebnih osteotomija



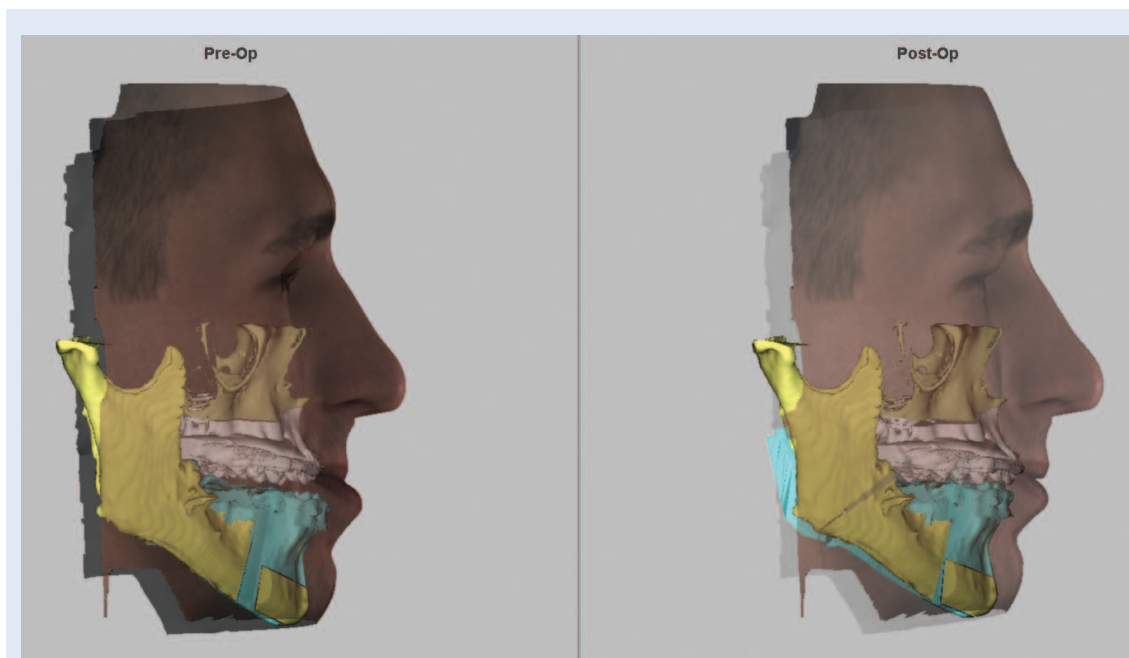
Slika 6. Bilježenje točaka na CBCT-u i modelima

Nakon detaljne analize učinjen je plan terapije. Uslijedila je segmentacija lijevog i desnog ramusa mandibule za BSSO (engl. *bilateral sagittal split osteotomy*) zahvat te segmentacija gornje čeljusti za LeFort I i uklanjanje artefakata (slike 3 i 4). Analizom i vizualizacijom slika određena je dijagnoza te se u tom smjeru krenulo sa simulacijom potrebnih osteotomija mandibule i maksile (slika

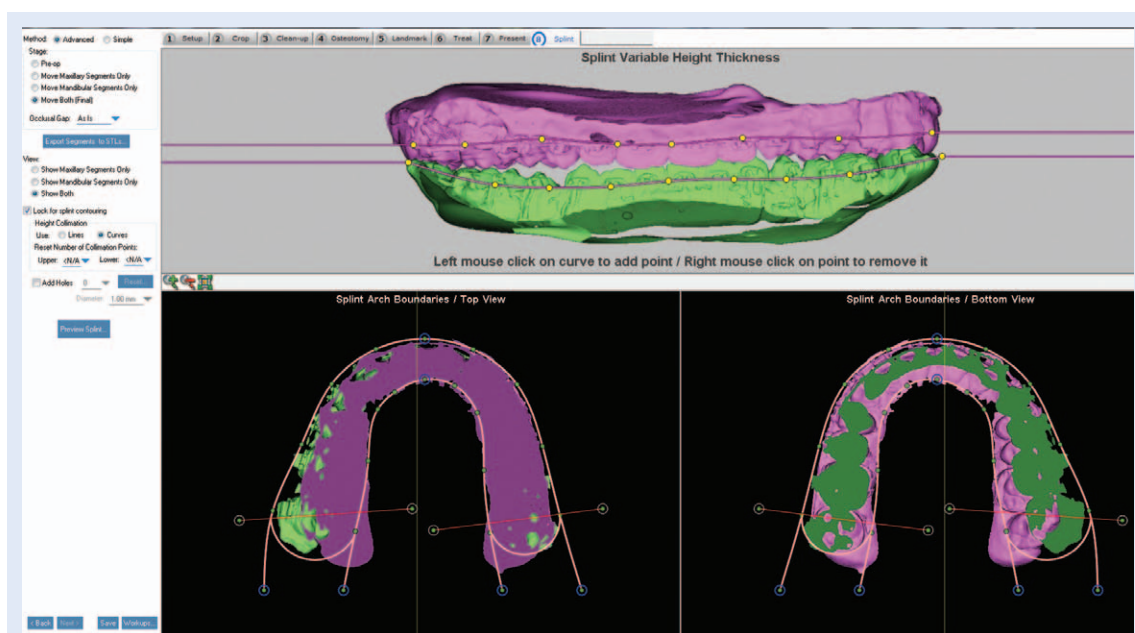
5). Nakon analize i odluke o BSSO i LeFort I osteotomijama slijedilo je bilježenje točaka na CBCT-u i na modelima (slika 6). Uslijedila je simulacija pomaka čeljusti te usporedba izgleda kosti i mekih tkiva prije i nakon simulacije (slike 7 i 8). Nakon predstavljanja plana terapije te pokazujući mu simulaciju kako će izgledati nakon terapije, pacijent je pristao na zahvat. Prije kirurškog pomicanja



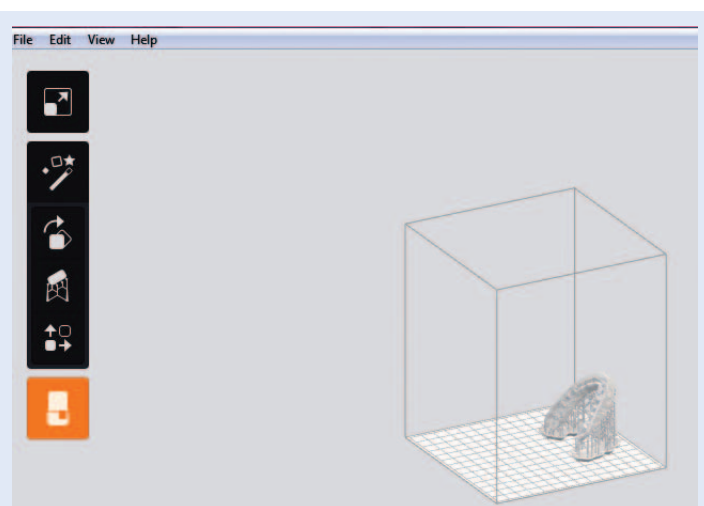
Slika 7. Simulacija pomaka čeljusti



Slika 8. Prije i nakon simulacije



Slika 9. Određivanje granica za pločicu



Slika 10. Pločica u stl formatu



Slika 11. Printana pločica u 3D printeru

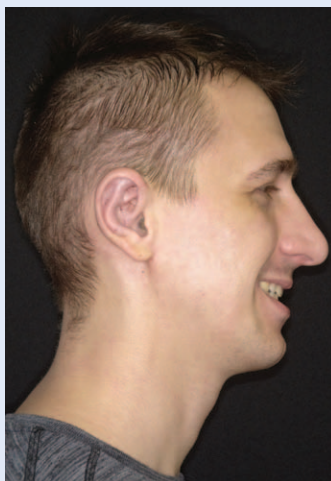
čeljusti pacijent je nosio fiksnu ortodontsku napravu Edgewise tipa 11 mjeseci. Nakon pomaka zuba u željeni položaj krenulo se u operativni zahvat. Slijedilo je određivanje granice za splint i slanje informacije u stl formatu u 3D printer (slike 9 i 10). Printer je zatim izradio pločicu koja je služila za točan prijenos isplanirane terapije u operacijsku salu (slika 11). U operacijskoj sali učinila se sagitalna split osteotomija kojom je mandibula pomaknuta 2 mm unatrag i LeFort osteotomija kojom je maksila pomaknuta 4 mm naprijed čime smo otklonili negativnu incizalnu stepenicu.

Nakon operacije ponovno su se učinile ekstraoralne i intraoralne fotografije. Ekstraoralno se sada primjećuje vrlo blago konkavni profil (slike 12a i b). Intraoralno je sada prisutna klasa I po Angleu obostrano i na očnjacima i na prvim molarima te U oblik donjeg zubnog luka (slika 12c). Nakon zahvata pacijent je nosio intermaksilarne gumice (slike 12d i e). Fiksni ortodontski aparat nosio je nakon zahvata još 10 mjeseci. Prvih mjesec dana od zahvata dane su mu upute o hranjenju samo kašastom hranom te je nakon toga još otprilike dva mjeseca trebao jesti izrazito mekanu i usitnjenu hranu. Pacijent je tokom cijele terapije bio izrazito pozitivan i po skidanju ortodontskog aparata u potpunosti zadovoljan postignutim rezultatom.


RASPRAVA

Za pacijente s težim ortodontskom anomalijama te anomalijama progenijskog kompleksa koji se ne mogu riješiti ni modifikacijom rasta ni kamuflažom jedino je rješenje kirurški zahvat. Rast možemo modificirati samo za vrijeme aktivnog rasta odnosno do vrhunca pubertetskog rasta stoga je dob pacijenta važan kriterij za određivanje kandidata za kiruršku terapiju. S obzirom na to da je naš pacijent progeničar i prošao je pubertetski vrhunac rasta, on je kandidat za ortognatsku kirurgiju⁶. Progenija ili mandibularni prognatizam je nasljedna skeletna malokluzija⁶⁻⁸. U našoj populaciji je zastupljena oko 5 % u trajnoj denticiji⁹. Ekstraoralno ga karakterizira konkavan profil, često povećana donja, a smanjena srednja trećina lica, prominencija brade, ispupčena donja usna, a gornja kraća i uvučena. Intraoralno je prisutan obrnuti pregriz ili bridni zagriz, donji zubni luk širi i duži, obostrani križni zagriz te dentalna klasa III. Sve su to karakteristike prisutne kod našeg pacijenta koje upućuju na progeniju^{7,10}. Ovakvo stanje negativno utječe na psihičku i socijalnu dobrobit pojedinca, stoga je jasno zašto se ovakvi pacijenti javljaju ortodontu i odlučuju za ortodontsku terapiju u kombinaciji s kirurškom. Ortodontska terapija započinje prije kirurške, čime se zubi niveliraju i korigiraju sagitalni međučeljusni odnosi. Zubi se postavljaju u pravilan položaj bez obzira na okluziju u toj fazi i ona nikada ne bi trebala trajati duže od godine dana. Završna faza nastavlja se nakon kirurškog postupka kada je kirurg zadovoljan s cijeljenjem, a to je obično 2 – 4 tjedna nakon operacije, čime se postižu još završne korekcije⁶.

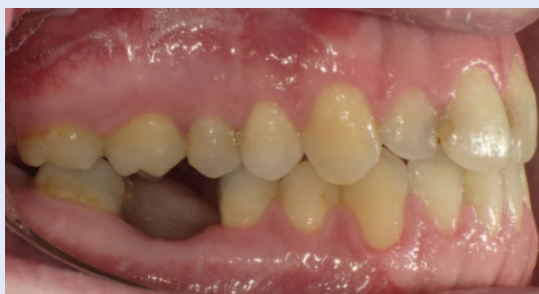Prije svega je potrebno prikupiti pacijentove dijagnostičke podatke kako bismo mogli napraviti plan terapije. Uz klinički pregled i izradu intraoralnih i ekstraoralnih fotografija koje nam služe za usporedbu stanja prije i nakon terapije, najvažniji dijagnostički pokazatelj nam je CBCT³. CBCT uređaji novije generacije imaju i opciju napraviti 3D fotografiju lica, što je uvelike unaprijedilo planiranje zahvata. Digitalnom simulacijom pomaka čeljusti na taj način i prije samog zahvata imamo uvid u to kako će se planirani pomaci odraziti na meke strukture lica¹¹. Prije snimanja CBCT-a glave



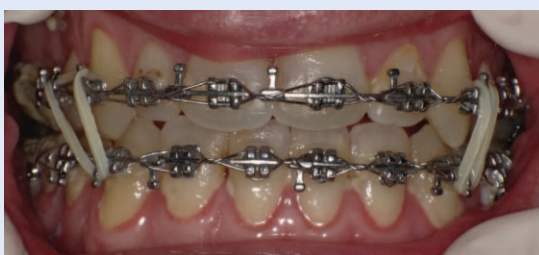Slika 12a. Poslije zahvata – profil s osmijehom



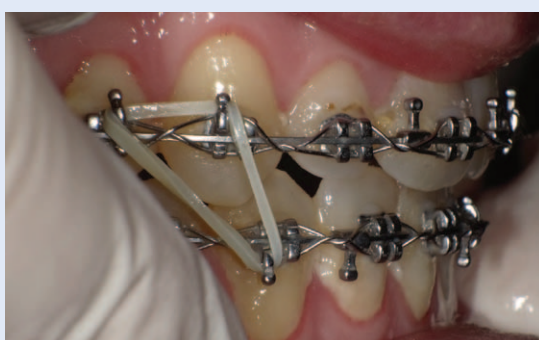Slika 12b. Poslije zahvata – poluprofil s osmijehom



Slika 12c. Poslije zahvata – intraoralno, bočni snimak



Slika 12d. Poslije zahvata – intraoralno s ortodontskim aparatom i intermaksilarnim gubicama, sprijeda



Slika 12e. Poslije zahvata – intraoralno s ortodontskim aparatom i intermaksilarnim gubicama bočni snimak

pacijenta potrebno je osigurati uvjete kako bi snimka bila iskoristiva. Prilikom snimanja CBCT-a pacijent mora biti u vertikalnom sjedećem ili stajaćem položaju bez mogućih distorzija na licu te glava mora biti fiksirana u tzv. prirodnom položaju. Mandibula mora biti u stabilnom položaju centrične relacije te u tom položaju umećemo voštanu pločicu između gornje i donje čeljusti te se tako čeljusti odvoje u području temporomandibularnog zgloba. Prilikom postavljanja pločice potrebno ju je oblikovati tako da ne uzrokuje

Nakon operacije izgled se značajno poboljšao, prisutna je klasa I i blago konkavan profil. Pacijent je morao nositi ortodontski aparat još 10 mjeseci, a nakon njegova skidanja bio je zadovoljan svojim izgledom.

deformaciju mekih tkiva lica. Tako neće doći do nedovoljne longitudinalne rezolucije slike do koje bi moglo doći ako bi čeljusti bile u kontaktu^{3,11}. Nadalje, s obzirom na to da CBCT glave nema mogućnost tako preciznog prikaza okluzalnih površina zuba i općenito denticije, za ispravno 3D planiranje potrebno je skenirati otiske zubnih lukova gornje i donje čeljusti ili izliveno modele zubnih lukova ili pak izvršiti intraoralno skeniranje pacijentove denticije¹¹. Kada prikupimo sve navedene podatke potrebno ih je u određenom formatu (najčešće stl, obj) prenijeti u kompjutorski program koji nam zapravo omogućuje daljnje planiranje zahvata^{3,11}. Postoje brojni računalni programi za virtualno planiranje kirurškog zahvata kao što su Dentofacial Planner Plus, Orthoplan, Quick Ceph Image i Vistadent, a u našem slučaju koristili smo Dolphin Imaging^{3,12}. Pomažu ortodontu u predviđanju promjena tvrdih i mekih tkiva nakon operacije te olakšavaju komunikaciju s pacijentom i kirurgom¹³. Naime, pacijent na ovaj način može imati točan uvid u to kako će izgledati nakon kirurške terapije, što uvelike smanjuje mogućnost negativnih iznenađenja⁶. Nakon što se slike CBCT-a uvedu u softver, potrebno je učiniti segmentaciju slika, odnosno identificirati anatomske strukture od interesa na CBCT-u. Način segmentiranja slika u CBCT-u je prag (engl. *thresholding*). Pragovi klasificiraju voksel (element volumena u 3D slici), ovisno o

njegovu intenzitetu. Svaki voksel pripada određenoj klasi odnosno rasponu intenziteta. Za svakog pacijenta mora se odrediti odgovarajući raspon jer gustoća kosti varira od pacijenta do pacijenta, a vrijednost intenziteta kosti mogu varirati od skenera do skenera. Segmentacijom slike nastaju artefakti koji se moraju ukloniti. Nastaju zbog različite prosječne gustoće unutar vokselu, a predstavljene su jednim CBCT brojem. Drugi izvor artefakata je prisutnost metala u području snimanja, u našem slučaju su to amalgamski ispuni, ali to mogu biti i ortodontski aparat, implantati ili kirurške ploče. Nakon toga se analiziraju slike, izvode simulacije (virtualna osteotomija) te konačno printa pločica koja služi za intraoperativno pozicioniranje čeljusti, odnosno za prijenos virtualnih planova u operacijsku salu³. Schneider i sur.¹⁴ u svom su istraživanju zaključili kako 3D virtualno planiranje i printanje akrilatnih pločica uvelike smanjuje vrijeme ortognatske operacije, no s druge strane povećava troškove u usporedbi s tradicionalnim metodama, pa je još uvijek za određeni broj pacijenata to nedostupna metoda.

Ortodontskom terapijom prije i nakon kirurškog postupka postigli smo dentalni pomak, a ortodontskom kirurgijom skeletne promjene⁶. U kirurškoj terapiji prave progenije najčešće se radi bimaxilarna osteotomija (BSSO i LeFort I osteotomija) s obzirom na to da pomak mandibule unatrag neće dati optimalne rezultate bez pomaka maksile prema naprijed. Na taj način otklonili smo negativnu incizalnu stepenicu i otklonili odnosno ublažili pacijentov konkavni profil lica, te pacijent sada ima skladan izgled^{6,15}. U svom istraživanju Jović i sur.¹⁶ došli su do zaključka da je idealno da muškarci imaju blago konkavni profil, odnosno prominentniju bradu, što ih čini privlačnijima suprotnom spolu. Al Kharafi i sur.¹⁷ proveli su studiju kojom su došli do rezultata da 96,4 % pacijenata koji su bili podvrgnuti ortognatskoj kirurgiji nisu požalili, a 89,2 % bi tretman preporučili i prijatelju ili članu obitelji sa sličnim problemom, stoga možemo zaključiti da je velika većina pacijenata liječena kirurškom terapijom na kraju vrlo zadovoljna ishodom.

ZAKLJUČAK

Pacijenti koji su se podvrgnuli ortognatskoj kirurgiji na kraju su vrlo zadovoljni svojim izgledom. Za

postizanje najboljih rezultata ključno je detaljno preoperativno planiranje te suradnja ortodonta i kirurga.

Izjava o sukobu interesa: Autori izjavljuju da ne postoji sukob interesa.

LITERATURA

- Rubio-Palau J, Prieto-Gundin A, Cazalla AA, Serrano MB, Fructuoso GG, Ferrandis FP. Three-dimensional planning in craniomaxillofacial surgery. *Ann Maxillofac Surg* 2016;6:281-6.
- Becker OE, Scolari N, Melo MFS, Haas Junior OL, Avelar RL, De Menezes LM et al. Three-dimensional Planning in Orthognathic Surgery using Cone-beam Computed Tomography and Computer Software. *J Comput Sci Syst Biol* 2013;6:311-6.
- Cevidanes L, Tucker S, Styner M, Kim H, Chapuis J, Reyes M et al. 3D Surgical Simulation. *Am J Orthod Dentofacial Orthop* 2010;138:36-71.
- Lauc T. 3D diagnostic in orofacial medicine. *Medical Sciences* 2012;38:127-52.
- Coşkun I, Kaya B. Cone Beam Computed Tomography in Orthodontics. *Turk J Orthod* 2018;31:55-61.
- Proffit WR, Sarver DM. Kombinirana kirurška i ortodontska terapija. *In: Proffit WR (eds). Ortodoncija. Zagreb: Naklada Slap, 2010;686-718.*
- Bagatin M. Deformiteti lica i čeljusti. *In: Bagatin M, Virag M (eds). Maksilofacijalna kirurgija. Zagreb: Školska knjiga, 1991;67-92.*
- Doraczynska-Kowalik A, Nelke KH, Pawlak W, Sasiadek MM, Gerber H. Genetic Factors Involved in Mandibular Prognathism. *J Craniofac Surg* 2017;28:422-31.
- Magdalenić-Meštrović M. Ortodontske anomalije i mogućnosti liječenja. *MEDICUS* 2010;19:75-90.
- Kilicoglu H, Kirlic Y. Profile changes in patients with class III malocclusion after Delaire mask therapy. *Am J Orthod Dentofacial Orthop* 1998;113:453-62.
- Swenen GRJ. Imaging Workflow for 3D Virtual Treatment Planning of Orthognathic Surgery. *In: Swenen GRJ, Gabboury M (eds). 3D Virtual Treatment Planning of Orthognathic Surgery. Berlin: Springer, 2017;1-52.*
- Smith JD, Thomas PM, Proffit WR. A comparison of current prediction imaging programs. *Am J Orthod Dentofacial Orthop* 2004;125:527-36.
- Peterman RJ, Jiang S, Johe R, Mukherjee PM. Accuracy of Dolphin visual treatment objective (VTO) prediction software on class III patients treated with maxillary advancement and mandibular setback. *Prog Orthod* 2016;17:19.
- Schneider D, Kämmerer PW, Hennig M, Schön G, Thiem DGE, Bschorer R. Customized virtual surgical planning in bimaxillary orthognathic surgery: a prospective randomized trial. *Clin Oral Investig* 2018; Forthcoming.
- Buchanan EP, Hyman CH. LeFort I Osteotomy. *Semin Plast Surg* 2013;27:149-54.
- Jovic T, Pavlic A, Varga S, Kovacevic Pavicic D, Slaj M, Spalj S. Perception of facial profiles: influence of female sex hormones and personality traits. *Orthod Craniofac Res* 2016;19:209-15.
- Al Kharafi L, Al Hajery D, Andersso L. Orthognathic Surgery: Pretreatment Information and Patient Satisfaction. *Med Princ Pract* 2014;23 218-24.