

Infekcije uzrokovane amebama

Sušanj, Lucija

Master's thesis / Diplomski rad

2019

Degree Grantor / Ustanova koja je dodijelila akademski / stručni stupanj: **University of Rijeka, Faculty of Medicine / Sveučilište u Rijeci, Medicinski fakultet**

Permanent link / Trajna poveznica: <https://um.nsk.hr/um:nbn:hr:184:844599>

Rights / Prava: [In copyright](#)/[Zaštićeno autorskim pravom.](#)

Download date / Datum preuzimanja: **2024-07-26**



Repository / Repozitorij:

[Repository of the University of Rijeka, Faculty of Medicine - FMRI Repository](#)



SVEUČILIŠTE U RIJECI
MEDICINSKI FAKULTET
INTEGRIRANI PREDDIPLOMSKI I DIPLOMSKI
SVEUČILIŠNI STUDIJ MEDICINA

Lucija Sušanj

INFEKCIJE UZROKOVANE AMEBAMA

Diplomski rad

Rijeka, 2019.

SVEUČILIŠTE U RIJECI
MEDICINSKI FAKULTET
INTEGRIRANI PREDDIPLOMSKI I DIPLOMSKI
SVEUČILIŠNI STUDIJ MEDICINA

Lucija Sušanj

INFEKCIJE UZROKOVANE AMEBAMA

Diplomski rad

Rijeka, 2019.

Mentor rada: doc. dr. sc. Đurđica Cekinović Grbeša, dr. med.

Diplomski rad ocjenjen je dana _____ u / na _____,

pred povjerenstvom u sastavu:

1. _____

2. _____

3. _____

Rad sadrži _____ stranica, _____ slika, _____ tablica, _____ literaturnih
navoda.

Zahvaljujem se svojoj mentorici, doc. dr. sc. Đurđici Cekinović Grbeši, na lijepoj suradnji te svim savjetima i materijalima koje mi je omogućila tijekom izrade i oblikovanja ovog diplomskog rada. Ovom se prilikom želim zahvaliti i svojoj obitelji koja mi je pružala veliku podršku tijekom proteklih šest godina studiranja, i koja je čvrsto vjerovala da neću posustati.

SADRŽAJ

1. UVOD.....	1
2. SVRHA RADA	3
3. PREGLED LITERATURE NA ZADANU TEMU	4
3.1. PRIKAZ SLUČAJA.....	4
3.2. EPIDEMIOLOGIJA AMEBA	4
3.3. MORFOLOGIJA AMEBA	6
3.4. MIKROBIOLOGIJA AMEBA	8
3.5. PATOHISTOLOGIJA, PATOGENEZA I PATOFIZIOLOGIJA AMEBNE INFEKCIJE	8
3.6. IMUNOSNI ODGOVOR DOMAĆINA	10
3.6.1. HUMORALNI ODGOVOR.....	11
3.6.2. STANIČNI ODGOVOR.....	11
3.6.3. UTJECAJ MIKROBIOTE NA VIRULENCIJU PARAZITA I DOMAĆINOV IMUNOSNI ODGOVOR	11
3.7. METODE IZBJEGAVANJA IMUNOLOŠKOG ODGOVORA DOMAĆINA	13
3.7.1. AMEBNI ENZIMI.....	13
3.7.2. TROGOCITOZA	14
3.7.3. IMUNOMODULACIJA.....	16
3.8. KLINIČKA SLIKA AMEBIJAZE.....	17
3.8.1. CRIJEVNA (INTESTINALNA AMEBIJAZA).....	17
3.8.2. IZVANCRIJEVNA (EKSTRAINTESTINALNA) AMEBIJAZA	19
3.9. DIJAGNOZA AMEBIJAZE	20
3.9.1. MIKROSKOPSKA ANALIZA	20
3.9.2. KULTIVIRANJE.....	20
3.9.3. UZORKOVANJE STOLICE I PCR ANALIZA	21
3.9.4. IZOENZIMSKA ANALIZA	22
3.9.5. DETEKCIJA SPECIFIČNIH ANTITIJELA	22
3.9.6. DETEKCIJA ANTIGENA	22
3.9.7. SLIKOVNE PRETRAGE.....	23
3.9.8. NAJNOVIJE METODE ZA DIJAGNOSTIKU <i>E. HISTOLYTICAE</i>	23
3.10. DIFERENCIJALNA DIJAGNOZA AMEBIJAZE	25
3.11. KOMPLIKACIJE AMEBIJAZE I PROGNOZA BOLESTI	26
3.12. LIJEČENJE I PREVENCIJA AMEBIJAZE.....	26
3.13. PREVENCIJA AMEBIJAZE.....	28
3.13.1. CJEPIVO S GAL-LEKTINOM.....	28
3.13.2. CJEPIVA S DNA	29
3.14. INFEKCIJE UZROKOVANE SLOBODNOŽIVUĆIM AMEBAMA	29

3.14.1. PRIMARNI AMEBNI MENINGOENCEFALITIS (PAM).....	30
3.14.2. GRANULOMATOZNI AMEBNI ENCEFALITIS (GAE).....	32
3.14.3. SAPINIJOM UZROKOVAN AMEBNI ENCEFALITIS (SAE).....	33
3.14.4. AMEBNE INFEKCIJEOKA – AKANTAMEBNI KERATITIS (AK)	34
3.14.5. OSTALE INFEKCIJE PROUZROČENE SLOBODNOŽIVUĆIM AMEBAMA.....	36
4. RASPRAVA	38
5. ZAKLJUČCI	40
6. SAŽETAK.....	41
7. SUMMARY.....	42
8. LITERATURA	43
9. ŽIVOTOPIS.....	44

POPIS SKRAĆENICA I AKRONIMA

AJA – amebni jetreni apsces

ELISA – *enzyme-linked immunosorbent assay*

PCR – *polymerase chain reaction* (lančana reakcija polimeraze)

GIT – gastrointestinalni trakt

Gal – D-galaktoza

GalNAc – N-acetil-D-galaktosamin

TLR – toll-like receptor

IFN- γ – interferon- γ

IL – interleukin

TNF – *tumor necrosis factor* (čimbenik nekroze tumora)

EPEC – enteropatogena *Escherichia coli*

TGF – *transforming growth factor* (transformacijski čimbenik rasta)

PGE₂ – prostaglandin 2

CT – kompjuterizirana tomografija

MR – magnetska rezonancija

DNA – *deoxyribonucleic acid* (deoksiribonukleinska kiselina)

SŽS – središnji živčani sustav

PAM – primarni amebni meningoencefalitis

GAE – granulomatozni amebni encefalitis

SAE – *Sappinia amoebic encephalitis* (sapinijom uzrokovan amebni encefalitis)

1. UVOD

Usprkos višestrukome podizanju higijenskog standarda u okvirima razvijenog svijeta tijekom prethodnog stoljeća, zarazne bolesti i danas zauzimaju iznimno važno mjesto u humanoj medicini. Shodno tomu, parazitarne infekcije, te između ostaloga, i one uzrokovane amebama, nisu samo prisutne u zemljama u razvoju, već predstavljaju značajan uzrok zaraznih bolesti probavnog sustava u razvijenoj svijetu. Amebama je potrebno posvetiti pažnju upravo iz razloga što su ti mikroorganizmi sveprisutni u okolišu koji nas okružuje, a način njihova prenošenja među ljudima izuzetno je lak.

Unutar roda *Entamoeba* minimalno je osam vrsta koje su potencijalni patogeni za čovjeka. Najčešće izolirane u čovjeka su tri vrste: *E. histolytica*, *E. dispar* te *E. moshkovskii*, dok su *Entamoeba coli*, *Entamoeba hartmanni*, *Entamoeba bangladeshi*, *Entamoeba polecki* i *Entamoeba gingivalis* dominantno komenzali probavnog sustava čovjeka. Do nedavno se smatralo da među istima jedino *E. histolytica* posjeduje patogeni potencijal, no rastući je broj dokazanih slučajeva infekcija i drugim amebama. (1)

Unutar porodice ameba za čovjeka najbitnija jest upravo vrsta zvana *Entamoeba histolytica*. *Entamoeba histolytica* jest anaerobna protozoa koja je nazvana prema svojoj sposobnosti razaranja tkiva (*histós* – grč. tkivo; *lysis* – grč. razgradnja) (2). Amebijaza jest termin koji koristimo za parazitarne zarazne bolesti uzrokovane amebama, dok se amebijaza *sensu stricto* odnosi na parazitozu izazvanu *Entamoebom histolyticom*, jer na nju otpada najveći broj slučajeva amebijaze. Infekcija uzrokovana navedenom protozom najčešće je asimptomatska, dok klinički manifestna bolest uključuje crijevnu (intestinalnu) amebijazu te izvancrijevnu (invazivnu / ekstraintestinalnu) amebijazu. *E. histolytica* parazit je debelog crijeva. Egzistira u dvama oblicima: cisti, koja predstavlja inaktivni oblik, te u vegetativnom,

pokretnom obliku, koji nazivamo trofozoit. Inficirana osoba ili kliconoša stolicom izlučuje ciste, te predstavlja izvor zaraze za svoju okolinu. Ciste u crijevu prelaze u trofozoite, u oblik iz kojega onda ameba može postati uzrokom izvancrijevnih oblika bolesti. (3)

Vrstu *E. histolytica* prvi je izolirao ruski liječnik Fjodor Aleksandrovič Lösch 1875. godine iz osobe preminule od amebne dizenterije. 1890. liječnik Osler prvi je dijagnosticirao amebni jetreni apsces, a iduće godine Councilman i Lafleur utvrdili su patogenu ulogu ove amebe. 1903. njemački zoolog Schaudinn službeno dodjeljuje ime parazitu *Entamoeba histolytica* (4). Prvotno se smatralo da postoje dvije morfološki identične vrste entamebe s jednom razlikom: jedna je patogena, a druga nepatogena. Nepatogena je bila nazvana *E. dispar*. Krajem prošlog stoljeća za *E. histolytica* i *E. dispar* otkrilo se da je riječ o dvjema različitim vrstama, a neke su studije pokazale da bi i *E. dispar* mogla biti patogena (3). *E. moshkovskii* izolirana je pak 1941. iz moskovske kanalizacije, a 1961. u Teksasu je prijavljen prvi slučaj infekcije uzrokovane ovom vrstom (1). Do danas četiri su vrste morfološki identičnih ameba: *Entamoeba histolytica*, *E. dispar*, *E. moshkovskii* i *E. bangladeshi*. (1)

2. SVRHA RADA

Svrha ovog rada jest, pomoću pregleda literature na zadanu temu, obraditi tematiku amebijaze, istaknuti njen značaj u izloženoj populaciji, kako u razvijenome, tako i u nerazvijenome svijetu. U ovom preglednom radu prikazat će se zastupljenost amebijaze u svijetu, način akviriranja infekcije i širenja iste, pobliže opisati morfologiju te mikrobiološko-patofiziološka svojstva samog mikroorganizma amebe, a s posebnim naglaskom na vrstu *Entamoeba histolytica*. Nadalje, bit će opisani amebama uzrokovani klinički sindromi, te isti izazvani i onim manje poznatim, no ne i manje značajnim vrstama amebe, koje pripadaju skupini slobodnoživućih amebe, odnosno vrsta sposobnih za život izvan ljudskog organizma. U radu bit će prikazane konvencionalne metode dijagnostike amebne infekcije s kratkim osvrtom i na najnovije dijagnostičke metode. Također istaknut će se i terapijske mogućnosti u liječenju različitih kliničkih entiteta amebijaze.

3. PREGLED LITERATURE NA ZADANU TEMU

3.1. PRIKAZ SLUČAJA

U jednome kanadskome preglednom radu autori su predstavili dva slučaja infekcije amebama: jedan osobe koja nije putovala u endemska područja te drugi slučaj osobe koja je rođena u Bugarskoj, a s prebivalištem u Kanadi. Obje osobe prezentirale su se ozbiljnom abdominalnom boli i dijarejom. Endoskopski su u kolonu nađene raštrkane ulceracije, a jednoj je osobi slikovnim pretragama dijagnosticiran jetreni apsces. Rezultati pretrage na parazite i test stolice na jajašca u oba slučaja bili su negativni na infekciju amebama te je konačna dijagnoza amebijaze postavljena dokazom *E. histolyticae* u bioptatu crijevne sluznice. U navedenom radu pokazano je da je dijagnoza neputničke amebijaze u Kanadi rijetka, uglavnom unutar zajednice Inuita u Sjevernom Labradoru te u homoseksualnoj populaciji u Torontu u Ontariju (slučajevi spolno prenesene amebijaze). Također, *E. histolytica* češće se izolira u muškaraca ($390 \pm 2,4$ slučajeva na godinu) u odnosu na žene ($24,7 \pm 3,4$ slučajeva na godinu) ($P < 0,01$) (5).

Ovaj prikaz slučaja predstavlja uvod u nadolazeće poglavlje o epidemiologiji ameba, čija je svrha bila skrenuti pažnju na činjenicu koliko su infekcije izazvane amebama prisutne i u visoko razvijenim zemljama poput Kanade, što nam ukazuje na to da parazitarne infekcije probavnog sustava ne pripadaju svakodnevnicima samo zemalja u razvoju.

3.2. EPIDEMIOLOGIJA AMEBA

Protozoa *E. histolytica*, poput mnogih crijevnih parazita, prenosi se feko-oralnim putem, najčešće ingestijom vode ili hrane koje sadrže ostatke fecesa kontaminiranog cistama.

Amebu je također moguće prenijeti i spolnim putem (oralno-analni kontakt ili kontaktom penisa i rektuma). Ciste su vrlo otporne, budući da ostaju infektivne i mjesecima izvan ljudskog tijela, dok trofozoiti ugibaju već nakon nekoliko sati izvan ljudskog tijela. Infektivna doza *E. histolyticae* izuzetno je niska, naime dokazano je da je jedna jedina cista sposobna prouzročiti infekciju (3). Amebna infekcija proširena je diljem svijeta. Na globalnoj razini, približno 50 milijuna ljudi godišnje akvirira infekciju, s preko 100 000 prijavljenih smrtnih slučajeva na godinu. U zemljama u razvoju (Indija, zemlje Srednje i Južne Amerike, Afrika) prevalencija infekcije *E. histolyticom* iznosi i preko 50 % (3). Pretpostavlja se da otprilike samo 20 % inficiranih razviju klinički manifestnu sliku infekcije, pri čemu važnu ulogu igraju genetsko nasljeđe domaćina i samog parazita te neki okolišni i stečeni čimbenici poput crijevne mikrobiote domaćina i funkcionalnost njegova imunosnog sustava. (2)

E. histolytica na drugom je mjestu uzroka smrtnosti crijevnih parazitarnih infekcija u svijetu (nakon kriptosporidijaze) (1). Mortalitet od amebijaze u liječenih pacijenata iznosi manje od 1 %, no amebni jetreni apsces (AJA) može se zakomplicirati intraperitonealnom rupturom u 5 % do 10 % slučajeva što povećava stopu mortaliteta. Mortalitet amebnog perikarditisa i pneumonije kreće se i preko 20 %. (4)

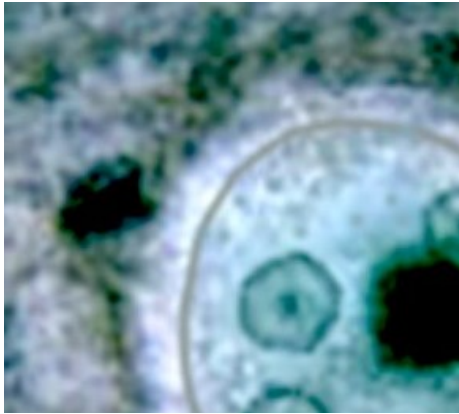
Prevalencija amebijaze viša je u slabije razvijenim dijelovima svijeta, poput Indijskog potkontinenta, Afrike, Dalekog Istoka, Južne i Srednje Amerike. U spomenutim zemljama prevalencija uvelike ovisi o kulturi, običajima, dobi, higijenskim prilikama, napućenosti te socioekonomskome statusu stanovništva (1). U razvijenim zemljama amebijaza je najčešće uzrokovana vrstom *E. dispar* i ograničena je na izvjesnu skupinu populacije: imigrante iz endemičnih ili putnike u endemična područja, homoseksualne muškarce, HIV-om inficirane pacijente. U Japanu od uzročnika amebijaze dominira vrsta *E. histolytica*. U Australiji je pak najzastupljenija *E. moshkovskii*. U Južnoafričkoj Republici neke su studije pokazale dva vrška

incidencije amebijaze uzrokovane vrstom *E. histolytica*, i to u djece mlađe od 14 godina te u odraslih starijih od 40 godina. (1)

E. moshkovskii ubikvitarna je ameba prisutna ne samo u kanalizaciji, već i u anoksičnim sedimentima, od onih u dubinama riječnih područja pa do onih u slankastim priobalnim regijama. U zadnjih 16 godina ta je vrsta prijavljena u 13 različitih država: Australija (50 %), Indija (15-24 %), Bangladeš (21,1 %), Tanzanija i Pakistan (oboje 13,2 %), Iran (5,2 %), zatim SAD, Italija, Južna Afrika, Turska, Malezija, Tajland, Tunis te Ujedinjeni Arapski Emirati. (1)

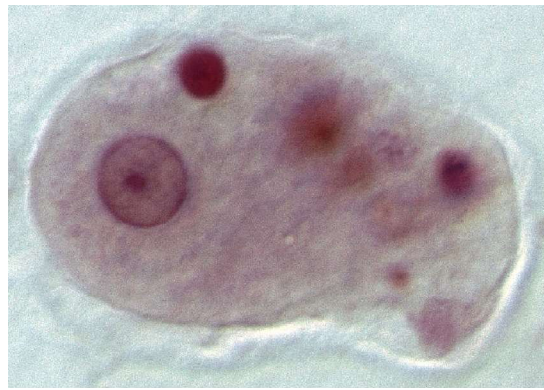
3.3. MORFOLOGIJA AMEBA

Ciste *Entamoebae histolyticae* veličine su od 10 do 20 μm . Sadrže glikogensku vakuolu i kromatidna tijela s tipičnim zaobljenim krajevima, u suprotnosti s rascijepljenim kromatidnim tijelima razvojnih cisti vrste *Entamoeba coli*. U zreloj cisti nalaze se četiri nukleusa, a kromatidna tijela i glikogenske vakuole više nisu prisutne. Ciste nalazimo samo u lumenu debelog crijeva te izvan domaćinova organizma. Naprotiv, trofozoite možemo naći i u lumenu kolona i ostalim tkivima. U citoplazmi trofozoita razlikujemo dvije zone: hijalini vanjski rub te unutarnju granularnu zonu gdje se mogu vidjeti eritrociti. (6)



Slika 1. Cista *E. histolyticae*

https://www.stepwards.com/?page_id=5948



Slika 2. Trofozoit *E. histolyticae*

https://en.wikipedia.org/wiki/Entamoeba_histolytica#/media/File:Entamoeba_histolytica.jpg

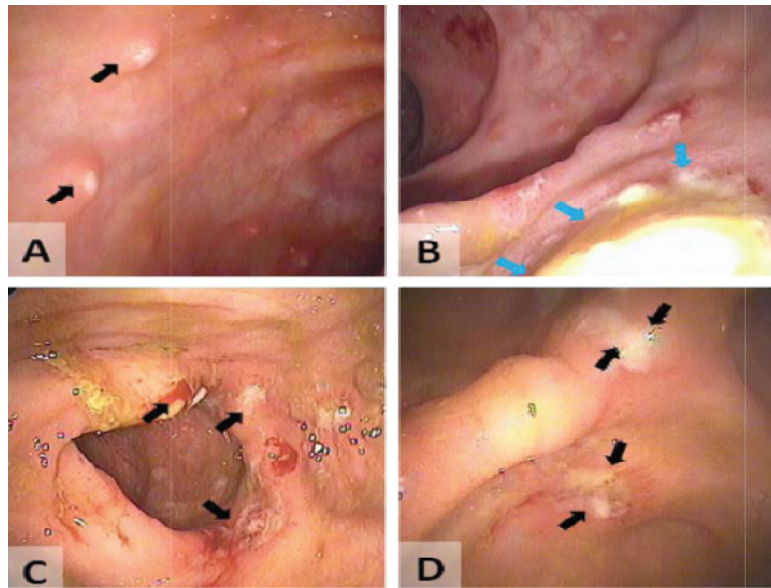
E. histolytica morfološki se teško ili uopće ne razlikuje od *Entamoebae dispar*, *Entamoeba bangladeshi* i *Entamoebae moshkovskii* pod mikroskopom. Testovima poput ELISA-a i PCR-a moguće ih je razlikovati. Serološko razlikovanje roda *Entamoeba* također je moguće zbog toga što vrsta *E. histolytica* izmamljuje odgovor specifičnih antitijela, dok vrste *E. moshkovskii* i *E. dispar* ne izazivaju nikakav imunološki odgovor. Jedini je nedostatak što su rezultati iz referentnog laboratorija dostupni tek nakon 12 tjedana (5). Međutim, postoje ipak poneke mikroskopski vidljive razlike između *E. histolyticae* i drugih vrsta, poput *E. polecki* (vrsta amebe koja je primarno nađena u GIT-u majmuna i svinja) koja ima uninuklearne ciste, dok ciste *Entamoebae coli* imaju osam jezgara. *E. gingivalis* (parazit usne šupljine u ljudi) ne stvara uopće ciste. *E. moshkovskii* je osmotolerantna, može se kultivirati na sobnoj temperaturi te je otporna na emetin, što je razlikuje od *E. histolyticae* i *E. dispar*. Nukleus *E. bangladeshi* tamnije se boji od nukleusa *E. histolyticae*. (1)

3.4. MIKROBIOLOGIJA AMEBA

Trofozoiti *Entamoebae histolyticae* su mikroaerofili, tj. troše kisik i toleriraju niske razine njegovog parcijalnog tlaka, do 5 %. Amebi nedostaju komponente antioksidativnog obrambenog mehanizma (katalaza, peroksidaza, glutation, te enzimi koji recikliraju glutation poput glutation-peroksidaze i glutation-reduktaze). Zato posjeduje neke druge enzime kojima se brani od oksidativnog stresa, poput peroksiredoskina (Prx), superoksid-dismutaze (SOD), flavoproteina A, feredoskina, tioredoksina (Trx) te tioredoksin-reduktaze. Sustav tioredoksina i tioredoksin-reduktaze jest ključan za puferiranje osjetljivih amebnih proteina kada su izloženi oksidativnom stresu. Amebicidi, poput metronidazola, razaraju taj sustav. (2)

3.5. PATOHISTOLOGIJA, PATOGENEZA I PATOFIZIOLOGIJA AMEBNE INFEKCIJE

Patohistološki nalaz amebne infekcije nije specifičan, odnosno, nedovoljan je za postavljanje dijagnoze. Obično su vidljivi diskretni ulkusi, zadebljanje i edem sluznice crijeva. Središte ulkusa veličine je glavice pribadače, a rubovi uzdignuti, kroz koje curi sluz, stanični debris i amebe. Sam je ulkus karakterističnog oblika boce: na malo uzlazno mjesto koje nalikuje grliću boce nastavlja se uzak vrat kroz mukožu do proširene nekrotične zone u submukozi. (6)



Slika 3. Kolonoskopski nalaz u oboljelih od amebijaze – ulkusi su označeni strelicama

Skappak C, Akierman S, Belga S, Novak K, Chadee K, Urbanski SJ, Church D, Beck PL. Invasive amoebiasis: a review of *Entamoeba* infections highlighted with case reports. *Can J Gastroenterol Hepatol.* 2014 Jul-Aug;28(7):355-9.

Amebna infekcija započinje ingestijom cista. Ciste sazrijevaju u trofoziote koji oštećuju epitel crijevne sluznice što progredira u diskretne ulkuse. Invazija se širi dalje kroz sve stijenke crijeva što može dovesti do perforacije crijeva i razvoja peritonitisa. Čimbenici koji određuju amebnu invaziju jesu: broj ingestiranih ameba, virulentnost same amebe, pokretljivost crijeva, imunostatus te crijeva flora domaćina. Također se mikroorganizam iz kolona može proširiti i na ileocekalnu valvulu, apendiks te terminalni ileum, stvarajući kroničnu infekciju. Da bi infekcija prerasla u izvancrijevnu, potrebno je da ameba ošteti stijenke krvnih žila crijeva, uđe u krvotok i dospije u udaljene organe. (6)

Amebama invaziju kroz crijevnu stijenku omogućuju proteaze koje razlažu cistein, hidrolitički enzimi te proteini koji formiraju pore na epitelnim stanicama crijeva što rezultira uništenjem stanica i vanstaničnog matriksa. Nedavno otkrivena sposobnost tzv. trogocitoze (v. dalje u tekstu) također je jedan od čimbenika virulencije amebe.

Prvi korak u patogenezi bolesti jest vezivanje trofozoita za sloj sluzi na stijenci kolona. Sluz se sastoji od izlučenog polimera, MUC2 mucina, koji tvori prvu liniju urođenog imuniteta domaćina. Parazit pak posjeduje na površini svoje stanice lektin koji inhibira galaktoza-N-acetil-D-galaktozamin (Gal-lektin), koji se visokim afinitetom vezuje za galaktozu i N-acetil-D-galaktozamin iz mucina u kolonu. *E. histolytica* izlučuje velike količine cistein-proteaze 5 koja razlaže terminalnu aminokiselinu cistein koja je sastavni dio MUC2 polimera, što dovodi do razlaganja čitave mucinske barijere (v. dalje u tekstu).

Nadalje, ameba luči enzime kao što su arginaza, alkohol-dehidrogenaza, peroksiredoksin i lipopeptidofosfoglikan koji doprinose invaziji mikroorganizma kroz tkivo kolona. Pokazalo se da ameba proizvodi tvar koja djeluje kao sekretagog mucina, što dakle stimulira hipersekreciju mucina iz vrčastih stanica koje, iscrpivši se, onda ostaju bez pričuva mucina. (7)

Budući da je spomenuto kako je za prihvaćanje parazita za tkivo domaćina potrebno prisutstvo Gal-lektina na amebi i N-acetil-D-galaktozamina na kolonu, dokazano je da su stanice čiji glikoproteini ne sadržavaju galaktozu ili N-acetilgalaktozamin rezistentne na infekciju koju uzrokuje *E. histolytica*. (3)

3.6. IMUNOSNI ODGOVOR DOMAĆINA

Domaćin na infekciju odgovara svojim nespecifičnim imunitetom (sluznična barijera, sluznički imunoglobulini, mikrobiota crijeva) te svojim specifičnim imunitetom (stanični i humoralni).

3.6.1. HUMORALNI ODGOVOR

Sluznička barijera prva je linija obrane protiv patogenih mikroorganizama. Sluzničke imunoglobuline izlučuju plazma-stanice, a oni su glavna sastavnica obrambenog mehanizma ljudskog crijeva, od koje najveći udio opada na imunoglobuline klase A (IgA). Povećane koncentracije IgA antitijela na lektin specifičan za Gal/GalNAc u pacijenata koji su preboljeli amebni jetreni apsces (AJA) povezuju se s manjom učestalošću obolijevanja od sljedećih epizoda amebijaze, što bi značilo da su pacijenti s preboljelim AJA razvili snažniji imunوسي odgovor i održanu imunološku memoriju. (2)

3.6.2. STANIČNI ODGOVOR

U inicijalnoj fazi infekcije epitelne stanice crijeva pomoću toll-like receptora (TLR) vezuju se na lektin specifičan za Gal/GalNAc na površini amebne stanice. To dovodi do produkcije čitavog niza citokina: interleukina 1 β , 6, 8, 12 (IL-1 β , IL-6, IL-8, IL-12) te IFN- γ i TNF- α . Nakon sluzničke barijere, epitelne stanice crijeva predstavljaju drugu liniju obrane. IFN- γ te kisikovi i dušikovi radikali, izlučeni iz nadošlih neutrofila, „čiste“ infekciju, dok su IL-4 i TNF- α , izlučeni iz makrofaga, više povezani s oštećenjem tkiva, a time i rasplamsavanjem same bolesti. (2)

3.6.3. UTJECAJ MIKROBIOTE NA VIRULENCIJU PARAZITA I DOMAĆINOV IMUNOSNI ODGOVOR

Ljudsko crijevo nastanjuje veliki svijet mikroorganizama, koji broji trilijune bakterija podijeljenih u više stotina različitih vrsti. Crijevna mikrobiota obavlja mnogostruke fiziološke funkcije u ljudskom organizmu, poput probavljanja hranjivih tvari, sinteze vitamina,

spriječavanja kolonizacije patogenih bakterija te imunomodulacije, kojoj će se u ovom potpoglavlju posvetiti pažnja. Nedavne studije otkrile su da crijevna bakterijska mikrobiota ima utjecaj na ishod protozoalnih infekcija. Rast i preživljenje *E. histolyticae* ovisi o nutrijentima koje uzima domaćin i o njegovoj mikrobioti. Ona proizvodi glikozidaze kojima razlažu složene polisaharide na oblike kakvi su dostupni za apsorpciju, bilo za domaćina, bilo za parazite. (2)

Bakterijski komenzali crijeva općenito djeluju protektivno protiv crijevnih patogena. Međutim, da bi infekcija *E. histolyticae* bila uspješna, ona zahtijeva prisutnost crijevnih bakterija. Životinje bez crijevne mikrobiote pokazale su se rezistentne na *E. histolyticae*, no dodavanje samo jedne jedine bakterijske vrste vratilo je amebi virulenciju. Inkubacija *E. histolyticae* s enteropatogenom *E. coli* (EPEC) ili *Shigella dysenteriae* povećala je adherenciju i citotoksičnost amebe. (2)

Bakterije poput *Bacteroides fragilis* i *Clostridium sp.* potiču razvoj regulatornih T-stanica u kolonu. One imaju sposobnost supresije upalnog odgovora tako što proizvode protuupalne citokine: IL-10 i TGF- β . Blagotvoran učinak *B. fragilis* ovisi o ekspresiji polisaharida A koji je jedinstveni površinski polisaharid kakav se vezuje za TLR2 na CD4+ T-limfocitima. Imunomodulacija posredovana mikrobiotom zapaža se i u drugih bolesti, npr. reumatoidnom artiritisu, dijabetesu, pretilosti te malignomima.

Pokazano je da infekcija *E. histolyticae* mijenja sastav crijevne mikrobiote, tj. uzrokuje disbiozu. Disbioza se očituje manjim koncentracijama rodova *Bacteroides*, *Clostridium*, *Lactobacillus*, *Campylobacter* i *Eubacterium spp.*, a s višim koncentracijama vrsta bifidobakterija. U eksperimentima *in vitro* zapaženo je da ameba ima afinitet prema nekim bakterijskim vrstama. Zaključno, za patogenezu *E. histolyticae* potrebna je crijevna

mikrobiota, te, također, potrebno je da parazit izazove poremećaj homeostaze same mikrobiote, tj. disbiozu tijekom infekcije. (2)

3.7. METODE IZBJEGAVANJA IMUNOLOŠKOG ODGOVORA DOMAĆINA

Metode izbjegavanja imunog odgovora domaćina od strane patogena naširoko su zastupljene u čitavome svijetu mikroorganizama, pa tako ta sposobnost nije izostavila ni *E. histolytica*. Postoje različite metode poput imunomodulacije supresijom lučenja IFN- γ , eliminacije stanica prirodene imunosti i nosioca humoralne imunosti te metaboličke promjene kisikovih i dušikovih radikala pomoću enzima. Primjerice, pri generalizaciji infekcije, amebe prolaze kroz mrežu imunskih stanica i humoralnih čimbenika prisutnih u slezeni te su izložene visokim koncentracijama kisika (a *E. histolytica* je mikroaerofil ili anaerob, što naravno predstavlja veoma nepovoljan okoliš za nju). Ne bi li opstale u takvome miljeu, amebe moraju na različite načine izbjeći „obilježavanje“ koju vrše antitijela i sustav komplementa te se oduprijeti napadima oksidativnog stresa. (2)

3.7.1. AMEBNI ENZIMI

Hidrolaze koje izlučuje *E. histolytica* sudjeluju u eliminaciji imunoloških stanica i degradaciji i / ili aktivaciji topivih imunoloških medijatora, kao i narušavanju funkcije crijevnih i jetrenih epitelnih stanica domaćina. Kao što je prije spomenuto, crijevna je sluz u najvećoj mjeri izgrađena od visoko-glikoziliranih mucina. Od njih glavni dio čini MUC2 koji formira gel preko epitelne površine. Razgradnja ugljikohidrata presudna je za započinjanje kolonizacije amebama. One se tada vežu za mucinske oligosaharide pomoću svog liganda

lektina specifičnog za Gal/GalNAc i penetriraju kroz čitav sloj sluzi sve dok ne dospiju do ogoljele površine samog epitela.

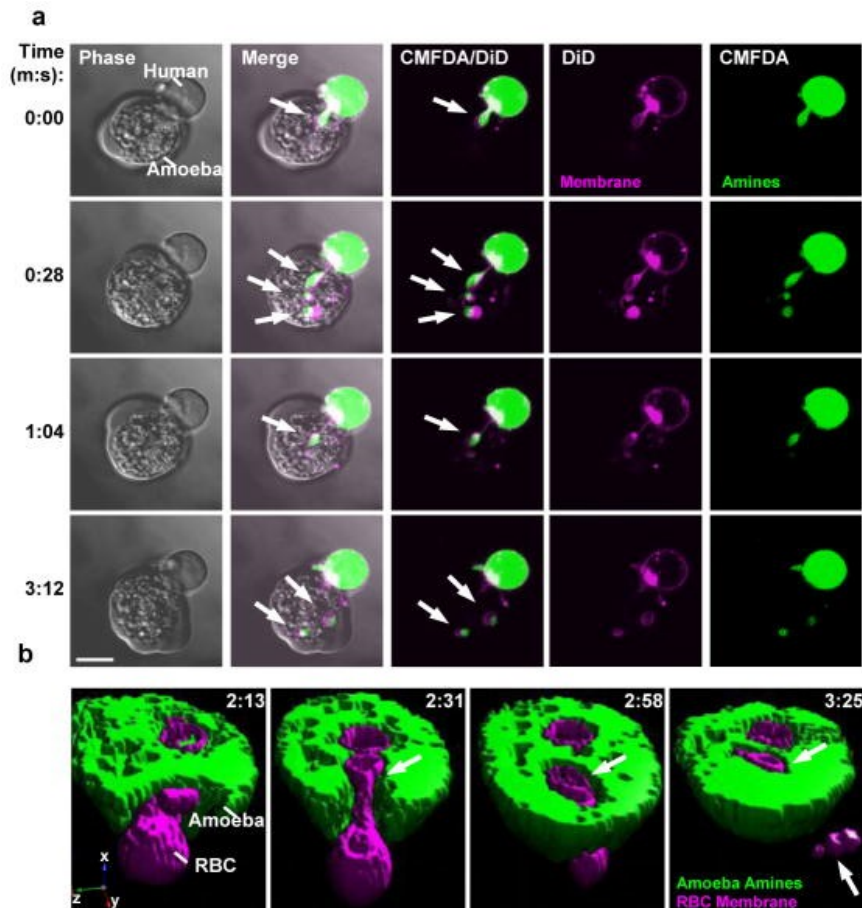
Nakon probavljanja mucina glikozidazama, proteinska komponenta mucina razgrađuje se pomoću cistein-proteaza. Uz pomoć tih proteaza ameba je kadra razoriti sluzničke IgA, te čak i inaktivirati cirkulirajuća protutijela IgG. Degradacija IgG protutijela između ostaloga i sprječava klasični put aktivacije komplementa.

Glikozidaze i proteaze isto tako pospješuju propagaciju infekcije time što oštećuju endotel krvnih žila te omogućuju ulazak amebe u krvotok. U slučaju AJA, ti enzimi pomažu amebi da preživi u krvnim žilama, uspješno se odupire Kupfferovim stanicama, epitelnim stanicama, vanstaničnom matriksu te hepatocitima u jetri. (2)

3.7.2. TROGOCITOZA

Nedavno se pokazalo da trofozoiti *E. histolyticae* mogu ingestirati fragmente živih ljudskih stanica, što doprinosi njihovu ubijanju. Riječ trogocitoza dolazi od grčke riječi „trogo“ što upućuje na „grickanje“. Trofozoiti posjeduju moćnu aktivnost ubijanja živih stanica ovisnu o kontaktu s drugom stanicom. To objašnjava oštećenje tkiva, no mehanizam ubijanja stanica ostao je nejasan. Pojam trogocitoze mogao bi to rasvijetliti. Nakon kontakta trofozoita sa stanicama ubrzo su se u trofozoitima našli ingestirani komadići stanica. Opisan je postupak „rastezanja“ i „usisavanja“ materijala stanice domaćina u trofozoit. Ingestija komadića slični procesu fagocitoze, međutim razlika je u tome što se kod fagocitoze cijela stanica nađe ingestirana unutar druge stanice, a kod trogocitoze samo se komadići stanice nađu ingestirani unutar druge stanice. Hoće li neki organizam izvesti fagocitozu ili trogocitozu ovisi o prisutnosti receptora – *E. histolytica* ima receptore koji vežu žive stanice

(npr. Gal/GalNAc lektin), dok je fagocitoza većinom usmjerena na mrtve stanice (posredstvom npr. kalretikulina). (8)



Slika 4. Trogocitoza – a) limfocita (označeni ljubičasto i zeleno); b) eritrocita (označeni ljubičasto)

Ralston KS. Taking a bite: Amoebic trophocytosis in *Entamoeba histolytica* and beyond. *Curr Opin Microbiol.* 2015 Dec;28:26-35. doi: 10.1016/j.mib.2015.07.009. Epub 2015 Aug 14. Review.

Trogocitoza je primijećena i kod drugih stanica, poput T i B-limfocita, NK-stanica te antigen-prezentirajućih stanica, ali i kod čitavih organizama, kao što su druge vrste unutar koljena *Amoebozoa*, npr. *Hartmanella*, *Dictyostelium*, zatim kod mikroorganizma *Trypanosoma cruzi* i *Plasmodium falciparum* u kojemu su detektirani membranski proteini zajedno s citoplazmom porijekla iz eritrocita i endotela. (8)

Osim amebne trogocitoze, tkivnom oštećenju svakako pridonose i kemotaksijom privučene upalne stanice, dakle neutrofil koji ispuštaju svoje proteaze i ostale toksične metabolite.

3.7.3. IMUNOMODULACIJA

E. histolytica suprimira Th1 odgovor, a time i sekreciju IFN- γ , dok stimulira Th2 odgovor, a time i produkciju IL-4. Iz kohortnih studija provedenih u Bangladešu, djeca podložna infekciji s malnutricijom pokazala su niže razine IFN- γ . Analize asimptomatskih kliconoša *E. histolyticae* pokazale su pak da su oni imali povišene razine IFN- γ , dok su pacijenti s invazivnom amebijazom pokazali povišene razine IL-4. Osim toga, pacijenti s AJA u 80% slučajeva bili su muškog spola. Testosteron također inhibira sekreciju IFN- γ , i to iz NK-stanica. (2)

Nadalje, IL-10, kao protuupalni citokin, igra kritičnu ulogu u održavanju mukozne barijere. Zanimljiva činjenica jest da u asimptomatskih kliconoša nije zabilježen porast IL-10. Naprotiv, u dizenteričnih pacijenata i u onih s AJA razine IL-10 bile su povišene. Te studije upućuju na to da amebna infekcija stišava imunosni odgovor domaćina. (2)

Trofozoiti *E. histolyticae* stvaraju i izlučuju prostaglandin 2 (PGE2), koji je potentni sekretagog mucina, što dakle hiperstimulira vrčaste stanice u crijevu, koje onda s vremenom potroše svoje mucinske zalihe, što sloj sluzi, kao barijeru, oslabljuje. Također, lokalno izlučeni PGE2 ima i protuupalni učinak. (2)

3.8. KLINIČKA SLIKA AMEBIJAZE

Inkubacija amebijaze u pravilu iznosi 2 do 4 tjedna, no može se produljiti čak i do nekoliko godina. Najčešći oblik crijevne infekcije jest upravo asimptomatsko cistonoštvo, dok manifestni oblici podrazumijevaju amebni kolitis, dizenteriju, fulminantni amebni kolitis, amebome te izvancrijevne oblike bolesti. Kako će se klinička slika odvijati ovisi o dobi, imunološkom statusu i genetskoj podložnosti domaćina te genetskoj varijanti *E. histolyticae*. Imunokompromitirani bolesnici (HIV-pozitivne osobe te primaoci transplantata organa na imunosupresivnoj terapiji), trudnice, alkoholičari, te krajnje dobne skupine najpodložniji su težim oblicima amebijaze. Asimptomatsko cistonoštvo može se razviti u supklinički oblik amebnog kolitisa, koji se najčešće slučajno otkrije u vidu promjena sluznice debelog crijeva prilikom kolonoskopije u svrhu dijagnosticiranja okultnog krvarenja u stolici.

3.8.1. CRIJEVNA (INTESTINALNA AMEBIJAZA)

Klinička slika crijevne amebijaze ne počinje naglo, već se razvija kroz 1 – 3 tjedna. Obuhvaća nekoliko kliničkih entiteta: amebni kolitis, amebnu dizenteriju, fulminantni amebni kolitis te amebome.

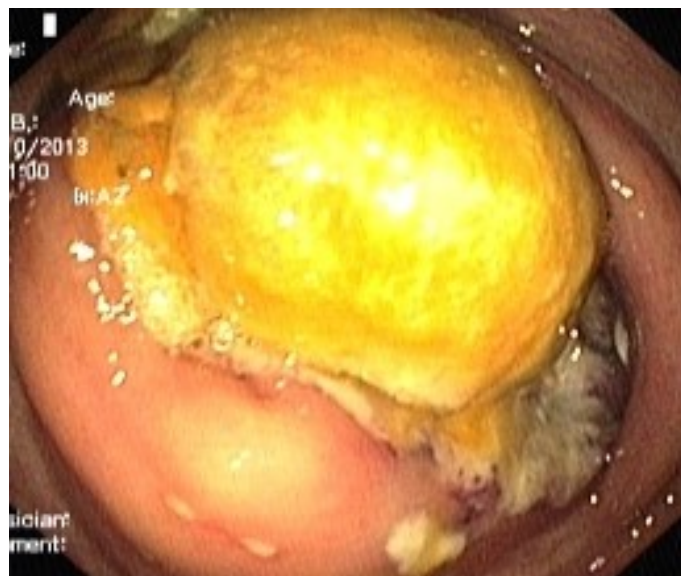
Amebni kolitis karakteriziran je subakutnim (nekoliko tjedana ili mjeseci) do kroničnim tijekom (do nekoliko godina), pri čemu se izmjenjuju razdoblja blažega proljeva s opstipacijom. U djece se može prezentirati samo krvarenjem iz rektuma, a bez proljeva. Amebni kolitis oblik je crijevne amebijaze najčešće zastupljen u našim krajevima.

Nasuprot tome, klinička slika amebne dizenterije osjetno je agresivnija. Obilježena je krvavo-sluzavim stolicama uz grčevite bolove u trbuhu, tenezme, te nadutošću trbuha

(meteorizmom) i flatulencijom (vjetrovima). Polovica oboljelih gubi na tjelesnoj masi, a vrućica je rijetko prisutna. Amebna dizenterija češća je u tropskim i subtropskim krajevima.

Fulminantni amebni kolitis pojavljuje se rijetko, u 0,5 % slučajeva, ali je zato smrtnost izrazito visoka (preko 40 %). Početak bolesti je nagao, a posljedica je agresivnog širenja uzročnika, nekroze stijenke debelog crijeva koja dovodi do perforacije uz moguć razvoj toksičnog megakolona i peritonitisa.

Amebomi su rijetki klinički entitet crijevne amebijaze. Amebomi su lokalizirana područja granulomatozne upale crijevne sluznice do koje može doći na bilo kojem mjestu debelog crijeva, no najučestalija lokalizacija jest u cekumu. Oboljeli od ameboma tužit će se na dizenterične simptome i umjerenu bolnost u truhu. Amebomi se izvana pri fizikalnom pregledu prezentiraju kao palpabilne mase u abdomenu, što može dovesti do diferencijalno-dijagnostičkih poteškoća s karcinomom kolona. Za dijagnostiku ameboma potrebno je napraviti patohistološku analizu te propisati antimikrobnu terapiju. Kirurška resekcija ameboma najčešće nije potrebna.



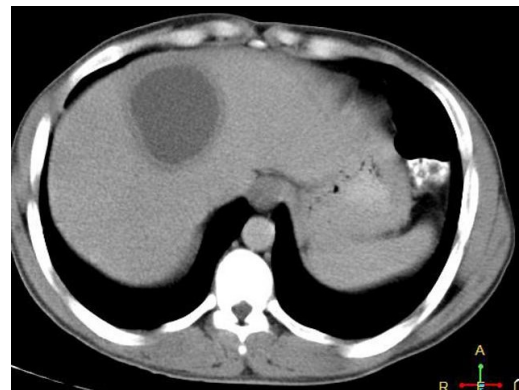
Slika 5. Kolonoskopski nalaz ameboma cekuma

<https://www.gastrohep.net/images/image.asp?id=1375>

3.8.2. IZVANCRIJEVNA (EKSTRAINTESTINALNA) AMEBIJAZA

Manje od 1 % zaraženih amebom razviju ekstraintestinalni oblik bolesti (9). Najčešći oblik ekstraintestinalne amebijaze jest upravo amebni jetreni apsces (AJA). Ameba putem *v. portae* dospije u vaskulaturu jetre gdje izazove upalu. Jetreni je apsces 7 – 10 puta češći u muškaraca, najčešće se javlja u dobi između 40 i 60 godina. Bolesnik s AJA prezentira se vrućicom i bolovima u gornjem desnom kvadrantu abdomena, koji se mogu širiti i u epigastrij, u desni hemitoraks te u desno rame. AJA vrši pritisak na pluća što uzrokuje podražajni kašalj i štucanje. Prisutno je i znojenje, malaksalost, gubitak apetita i tjelesne mase. Proljev ima manje od trećine bolesnika, a žutica pogađa manje od 10 % oboljelih. Fizikalnim pregledom nađe se hepatomegalija ili lokalizirani defans abdominalne stijenke pri palpaciji gornjeg desnog kvadranta. Opasnost jetrenog apscesa leži u njegovoj potencijalnoj rupturi i širenju u okolne organe: pluća, peritonealnu šupljinu ili velike krvne žile jetre ili trbuha s mogućom trombozom. U svakog bolesnika s febrilitetom, bolovima pod desnim rebrenim lukom te s pozitivnom epidemiološkom anamnezom boravka u endemskim područjima amebijaze valja postaviti sumnju na AJA.

Ostali izvancrijevni oblici amebijaze obuhvaćaju pleuropulmonalnu amebijazu, apsces mozga, endokarditis, perikarditis, peritonitis, bubrežni apsces ili apsces slezene, kože, uterusa ili vagine u žena.



Slika 6. CT snimka abdomena – jetreni apsces prikazuje se kao hipodenzna okruglasta lezija

<https://radiopaedia.org/cases/amoebic-liver-abscess>

3.9. DIJAGNOZA AMEBIJAZE

Za dijagnozu amebijaze potrebno je sagledati kliničku sliku te učiniti niz dijagnostičkih pretraga da se doista i dokaže da pacijent boluje od amebijaze. U dijagnostičke metode amebijaze spadaju: mikroskopski dokaz cista i trofozoita u nativnom uzorku stolice, dokazivanje antigena amebe u stolici, serološke pretrage, kultivacija parazita, izoenzimaska analiza, PCR, slikovne pretrage (ultrazvuk, CT i MR) pri sumnji na ekstraintestinalnu amebijazu te najnovije metode dijagnostike koje će biti razrađene dalje u tekstu.

3.9.1. MIKROSKOPSKA ANALIZA

E. histolytica dokazuje se nalazom cista i trofozoita u nativnom uzorku stolice pod mikroskopom. Potrebno je analizirati minimalno tri uzorka stolice jer je izlučivanje cisti intermitentno. Vegetativni oblici mogu se dokazati samo u uzorku vodenaste stolice. A ukoliko bolesnik nema proljev, vodenastu stolicu moguće je dobiti saliničnom provokacijom. Morfološki, u nekih vrsta, ciste i trofozoiti patogenih i nepatogenih ameba pod mikroskopom ne mogu se razlikovati. Zato je potrebno učiniti dokaz antigena *E. histolyticae* u stolici te serološku analizu. (3)

3.9.2. KULTIVIRANJE

Kultivacija ameba na hranjivim podlogama zahtjevna je, skupa, oduzima puno vremena, te je nadasve često neuspješna. Iz istih se razloga u većini laboratorija ne primjenjuje često. Razlikujemo tri oblika kultivacije entamebe: ksenička kultivacija (u kojoj ameba raste u prisutstvu neke neodređene flore, najčešće bakterijske), monoksenička (u kojoj ameba raste u prisutstvu jedne druge vrste) te aksenička (u kojoj ameba raste u odsutstvu bilo

kakvih stanica s metabolizmom). Stolica je glavni uzorak za započinjanje postupka kultivacije. Kultura ima slabu dijagnostičku vrijednost, jer nekoliko vrsti unutar roda *Entamoeba* jest dovoljno slično da bi unijelo konfuziju u dijagnostici, budući da sve te vrste mogu rasti na istoj podlozi. (1)

3.9.3. UZORKOVANJE STOLICE I PCR ANALIZA

Stolica je glavni materijal za dijagnostiku crijevne amebijaze. Iako relativno jednostavno dostupni, uzorci stolice spadaju među najkompliciranije biološke uzorke za analizu PCR-om iz dva glavna razloga. Prvo, amebe ne moraju biti izlučene sa svakom stolicom inficirane osobe, što posljedično zahtijeva minimalno tri uzastopna uzorkovanja. Drugo, inhibitori PCR-a mogu biti prisutni u uzorcima stolice te su općenito oštećeni tijekom ekstrakcije. Ostali razlozi uključuju poteškoće s pohranjivanjem i transportom uzoraka, budući da za razliku od cisti, trofozoiti nisu stabilni u okolišu izvan domaćina, pa bi se uzorak stolice trebao pohraniti gotovo odmah ili barem sat vremena nakon defekacije.

Ako se samo ciste izlučuju stolicom, što može biti slučaj za većinu asimptomatskih kliconoša, odgovarajući se postupci moraju poduzeti da bi se DNA izolirala za PCR analizu. Primarno je potrebno probiti čvrstu stijenku ciste parazita što se postiže na tri različita načina: smrzavanjem uzorka s cistama na temperaturi od 20° C ili nižoj, te potom odmrzavanjem uzorka uz nazočnost proteaznih inhibitora ili enzimatskom razgradnjom stijenke ciste. (1)

PCR predstavlja visoko osjetljivu metodu, sposobnu detektirati toliko malen uzorak kao što je jedna jedina ameba u kliničkim primjercima. Nedostatak te metode jest njena skupoća, neekonomičnost prostora aparature za njeno izvođenje, velika sklonost kontaminaciji, nedostupnost u zemljama u razvoju, kao i nedovoljna mogućnost

zadovoljavanja svih potreba u istraživačkim i kliničkim laboratorijima u razvijenim zemljama. (1)

3.9.4. IZOENZIMSKA ANALIZA

Izoenzimska analiza kultiviranih ameba držala se zlatnim standardom za dijagnostiku amebijaze prije primjene novih metoda baziranih na PCR-u. Međutim, glavni nedostatak izoenzimske analize jest upravo taj da ovisi o rastu ameba na hranjivoj podlozi, što je, kao što je prije spomenuto, često bez uspjeha. (1)

3.9.5. DETEKCIJA SPECIFIČNIH ANTITIJELA

Specifična antiamebna antitijela perzistiraju u serumu nekoliko godina po infekciji. U endemskim područjima gdje je amebijaza veoma raširena serološka analiza nije dijagnostički značajna, zbog prilično visokog postotka asimptomatskih cistonoša. U navedenih osoba serološkim testovima ne može se utvrditi vrijeme infekcije. S druge strane, serološko testiranje na amebu od koristi je u neendemskim područjima gdje su prijašnja izlaganja *E. histolytica* gotovo zanemariva. (1)

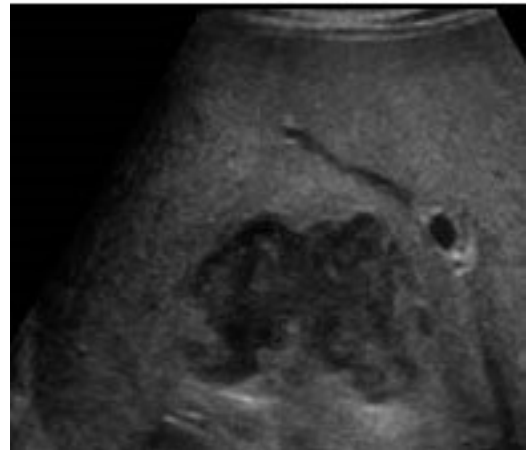
3.9.6. DETEKCIJA ANTIGENA

Detekcija amebnih antigena izravno iz uzorka stolice osjetljivija je dijagnostička metoda od mikroskopije i kultivacije, zahtijeva manje napora od izoenzimske analize te je sposobna detektirati akutnu infekciju za razliku od serologije. Detekcija antigena ELISA-om primjenjivija je dijagnostička metoda za siromašnije endemske zemlje jer je jednostavna za izvođenje, brza i ne zahtijeva složen instrumentarij. Najveće ograničenje ELISA testova jest

nepostojanje specifičnih testova za diferenciranje *E. dispar*, *E. moshkovskii* ili *E. bangladeshi* od *E. histolyticae*. (1)

3.9.7. SLIKOVNE PRETRAGE

Slikovnim pretragama dokazuju se invazivni oblici amebijaze, koja mora prethodno biti potkrijepljena dokazom antigena u stolici ili serološkom analizom. Ultrazvučno, apsces jetre izgleda kao okrugla lezija, hipoehogena u odnosu na ostatak jetrenog parenhima. Sadržaj apscesa aspirira se iglom pod nadzorom CT-a, čime se dobije tamna, viskozna tekućina čokoladne boje. Aspiracija apscesa indicirana je kada je apsces dovoljno velik ili prijeti rupturom. (4)



Slika 7. Ultrazvučni prikaz amebnog jetrenog apscesa

<http://www.ultrasoundcases.info/Slide-View.aspx?cat=141&case=4388>

3.9.8. NAJNOVIJE METODE ZA DIJAGNOSTIKU *E. HISTOLYTICAE*

Paleta najnovijih metoda dijagnostike amebijaze iznjedrila je metode poput sljedećih: jednolančane varijabilne probe, luminex analize, izotermalnog umnožavanja posredovanog petljom, TaqMan seta za analizu velikog broja gena te PCR-a nakon kojeg slijedi sekvencioniranje za detekciju entamebe.

Jednolančane varijabilne probe (engl. *single-chain fragment-variable probes*; *scFv*) jesu molekule koje slične na antitijela koja se mogu ispoljavati na površini kvasnice *Saccharomyces cerevisiae*. Te molekule mogu detektirati srodne antigene ciste amebe, malene do 310 pikometara. Međutim, *scFv* molekule kvasca netopljive su i često prevelike za dijagnostičku primjenu, te trebaju drugo označeno protutijelo koje bi detektiralo specifični antigen.

Luminex analiza (engl. *luminex assay*) predstavlja visoko propustan sistem u kojemu su tzv. zrnca (engl. *beads*) označena fluorescentnim bojama kako bi emitirala specifičan spektralni identifikator. Pri uporabi luminex analiza baziranih na DNA, oligonukleotidi su spregnuti s površinom tih zrnaca kako bi uhvatili patogenu DNA amebe, amplificiranu PCR-om. Posebnost luminex tehnologije jest u tome što omogućuje detekciju i do 500 proteina ili DNA sekvenci u jednom jedinom testu koristeći vrlo male uzorke. Prednost luminex analize jest što osigurava osjetljiv dijagnostički probir za široku lepezu patogena istovremeno. Nedostatak jest taj da zahtijeva sofisticirane instrumente koji često nedostaju u endemskim područjima amebijaze.

Izotermalno umnožavanje posredovano petljom (engl. *loop-mediated isothermal amplification*; *LAMP*) jest tehnika amplifikacije DNA koja koristi konstantnu temperaturu. Pritom se proizvodi magnezijev pirofosfat čija koncentracija sve više i više raste u otopini, kako reakcija amplifikacije DNA progredira. U produktu amplifikacije fotometrijski se određuje zamućenost uzrokovana magnezijevim pirofosfatom, što se može vidjeti golim okom. Povoljnosti LAMP-a su niska cijena, brzina i jednostavnost uporabe, osjetljivost i specifičnost. Nedostaci su manja svestranost tehnike.

TaqMan set za analizu velikog broja gena (engl. *TaqMan array card*; *TAC*) omogućio je prostorno multipleksiranje čak do 384 meti kako bi izvodio simultane PCR reakcije u realnom vremenu, bez potrebe za robotima ili višekanalnim pipetorima da napune uzorke.

Nadasve, TAC, za razliku od konvencionalnog PCR-a, jest točan te dopušta kvantitativnu detekciju više različitih patogena. TAC je stoga prikladan za nadzor kliničkih istraživanja. Glavni nedostatak TAC-a jest skupoća i nedostupnost u siromašnim predjelima svijeta.

PCR nakon kojeg slijedi sekvencioniranje za detekciju entamebe (engl. *broad-spectrum Entamoeba polymerase chain reaction coupled with pyrosequencing*) predstavlja metodu koja koristi jedan krug reakcije PCR-a spojen s pirosekvencioniranjem za detekciju i diferencijaciju različitih vrsti unutar roda *Entamoeba*, i to pomoću DNA amebe direktno uzete iz stolice, bez prethodne kultivacije. (1)

Navedene metode danas nisu u širokoj uporabi, već se dominantno koriste u znanstvenim istraživanjima amebnih infekcija.

3.10. DIFERENCIJALNA DIJAGNOZA AMEBIJAZE

U diferencijalnu dijagnozu crijevne amebijaze ulaze bakterijske infekcije probavnog sustava izazvane vrstama *Shigella spp.*, *Escherichia coli*, *Salmonella*, *Campylobacter*, *Yersinia*, *Vibrio*, *Clostridium difficile* ili pak crijevne viroze izazvane na primjer virusom hepatitisa A. U slučaju kroničnog tijeka infekcije, treba uzeti u obzir sindrom iritabilnog crijeva, divertikulitis, upalne bolesti crijeva (Crohnova bolest, ulcerozni kolitis), ishemiju te perforaciju crijevne sluznice. U paletu diferencijalne dijagnoze ulaze i bolesti koje uopće i ne zahvaćaju crijevo, kao što su kolecistitis te čak perikarditis (4). Amebomi crijeva slične na crijevne neoplazme i proliferativne tuberkulozne lezije. AJA nalikuje na neoplazme jetre, ehinokoknu cistu te na gnojni apsces bakterijske etiologije. (3)

3.11. KOMPLIKACIJE AMEBIJAZE I PROGNOZA BOLESTI

Komplikacije intestinalne i ekstraintestinalne amebijaze jesu: toksični megakolon, fulminantni nekrotizirajući kolitis, perforacija crijeva, strikture kolona, rektovaginalna, enterokutana i enteroenteralna fistula, krvarenje iz GIT-a, mehanički ileus zbog ameboma, apendicitis i AJA, sekundarne bakterijske infekcije, encefalitis, izravna propagacija infekta iz jetre na perikard i pleuru s posljedičnim perikarditisom i pleuritisom, a potom i pneumonijom.

(4)

Ukoliko se amebna infekcija ne liječi, rezultira razvojem kroničnih oblika bolesti koji znatno utječu na morbiditet i mortalitet, posebice u endemskim područjima. Rizične skupine populacije posebno su osjetljive na infekcije amebama te u njih amebijaza može imati težak klinički tijek s ozbiljnim ishodom. U te skupine spadaju trudnice, babinjače, novorođenčad, loše uhranjene osobe, pacijenti na kortikosteroidnoj terapiji te pacijenti s malignomima. (3)

3.12. LIJEČENJE I PREVENCIJA AMEBIJAZE

A priori je od iznimne važnosti (te stoga i nužno) educirati populaciju o načinima sprječavanja infekcije amebama. To podrazumijeva poduzimanje higijenskih mjera, kao što je izbjegavanje konzumiranja kontaminirane vode i hrane (posebice led za osvježavajuće napitke, sirovu salatu i voće), guljenje kore sirovog voća, propisno pranje povrća i voća prije kuhanja, korištenje flaširane boce na putovanjima, pročišćivanje vode tetraglicin-hidroperijodidom, pravilna termička obrada hrane, pranje ruku prije dodira s hranom. Potrebno je konstantno nadzirati cistonoše i oboljele. (4)

Neovisno o tome je li klinička slika inaparentna ili manifestna, svaki izolat *E. histolyticae* treba liječiti. Nepatogene amebe *E. dispar* i *E. moshkovskii* naprotiv ne zahtijevaju antimikrobnu terapiju. Lijekovi koji se koriste u liječenju amebijaze dijele se na one koji djeluju na luminalne amebe (luminalni amebicidi) te na one koji djeluju na amebe u tkivu (tkivni amebicidi). Izvancrijeva amebijaza liječi se metronidazolom ili alternativama poput tinidazola, ornidazola ili nitazoksanida. Terapija metronidazolom ne smije biti kraća od 7 do 10 dana, a lijek se daje u dozi od 500 do 750 mg svakih 8 sati (3 puta na dan). Doza lijeka u djece kreće se od 35 do 50 mg / kg tjelesne mase podijeljeno u 3 dnevne doze. Primjena metronidazola može biti peroralna ili parenteralna. Pošto metronidazol djeluje samo na trofozoite, a ne i na ciste u GIT-u, obavezno je po liječenju metronidazolom provesti terapiju i luminalnim amebicidima – paramomicin, diodohidroksikvin ili diloksanid-fuorat. Ako je riječ o asimptomatskom cistonoštvu, u terapiji su potrebni samo luminalni amebicidi. Najčešće se koristi paramomicin u trajanju od 7 dana u dozi od 25 do 30 mg / kg tjelesne mase 3 puta na dan. Pored antimikrobne terapije bitno je održavati pacijenta dovoljno hidriranim, opskrbljenim elektrolitima izgubljenim dijarejom ili vrućicom, i davati mu dijetnu prehranu. AJA se liječi metronidazolom, te u rijetkim slučajevima i kirurškom ekscizijom ili drenažom. (3)

3.13. PREVENCIJA AMEBIJAZE

Danas se prevencija amebijaze bazira dominantno na edukaciji stanovništva o načinima prijenosa ameba i sanitarnoj kontroli vode i hrane. Ipak brojna su aktivna istraživanja usmjerena na razvoj cjepiva protiv *E. histolyticae*. Postoji nekoliko argumenata koji govore u prilog davanja prednosti cjepivima u odnosu na lijekove. Ne smiju se naime zanemariti nuspojave koje se javljaju usred primjene amebicida (teratogenost, konvulzije, glavobolja, sinkopa, ataksija, vertigo, mučnina, povraćanje, dijareja te pseudomembranozni kolitis). Nadalje, široku primjenu amebicida ne mogu si priuštiti zemlje u razvoju. Stoga, na razvoj i uvođenje cjepiva gleda se na kao privlačnu alternativu; općenito govoreći, vakcine su isplative, sigurne, imaju manje nuspojava od lijekova, pružaju visoku zaštitu te je dokazano da su učinkovita u kontroli široke palete zaraznih bolesti.

3.13.1. CJEPIVO S GAL-LEKTINOM

Antiamebna su cjepiva još u fazi istraživanja u laboratorijima diljem svijeta, dominantno na životinjskim modelima amebijaze. Cjepiva orijentirana na Gal-lektin pružaju najviše obećanja.

IgA antitijela specifična za Gal-lektin – protein stanične stijenke *E. histolyticae* povezuju se s eliminacijom amebne infekcije te razvijanjem imunološke memorije, dok se IgG anti-Gal-lektin antitijela povezuju se pogoršanjem bolesti (7). Tomu govore u prilog studije poput jedne o djeci iz Bangladeša s IgG antitijelima u serumu, koja su razvila teži oblik bolesti ili reinfekciju (7). Što se stanične imunosti tiče, analize asimptomatskih cistonoša pokazale su visoke razine IFN- γ , odražavajući time snažnu aktivnost pomoćničkih Th1 limfocita, dok su u pacijenata s invazivnom amebijazom nađeni citokini tzv. Th2

odgovora (npr. IL-4). Vodeći se tim spoznajama, miševima je dano nazalno cjepivo protiv Gal-lektina i u njih su potom nađene visoke razine IFN- γ koje su izlučili njihovi Th1 limfociti, te su miševi bili zaštićeni od reinfekcije. Ove su studije pokazale da su i stanična i humoralna imunost jednako važne u borbi protiv *E. histolyticae*.

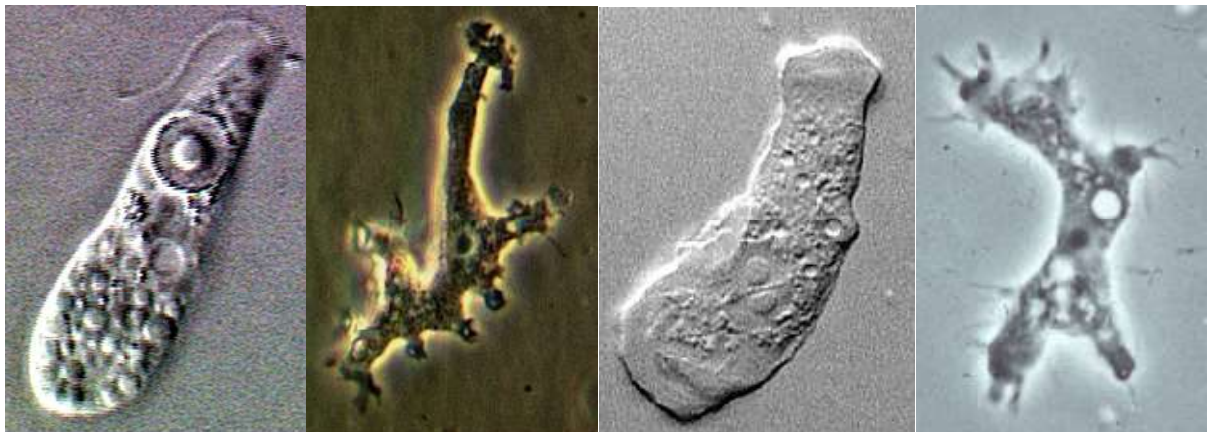
3.13.2. CJEPIVA S DNA

Razvoj cjepiva sačinjenih od DNA tek je recentna tema u istraživačkim vodama. Odnosi se na uvođenje DNA sekvenci specifičnog antigena od interesa u bakterijski plazmid, prema čemu bi onda bakterija proizvodila odgovarajući protein. Taj bi peptid prepoznale domaćinove stanice kao strani, što bi onda bio poticaj za produkciju specifičnih protutijela. Za DNA vakcine pokazalo se da induciraju snažan humoralni i stanični imunski odgovor u domaćinu i da osiguravaju zaštitu u mnogim animalnim modelima. Međutim, korisnost DNA vakcine konkretno protiv *E. histolyticae* danas nije dovoljno istraženo. (7)

3.14. INFEKCIJE UZROKOVANE SLOBODNOŽIVUĆIM AMEBAMA

Među slobodnoživućim amebama koje su široko rasprostranjene u prirodi samo četiri vrste uzrokuju infekcije u ljudi: *Acanthamoeba spp.*, *Naegleria fowleri*, *Balamuthia mandrillaris* i *Sappinia pedata*. Navedene vrste nisu dobro prilagođene za parazitizam, pa mogu opstati u okolišu bez potrebe za životom unutar domaćina. Međutim, kad te amebe inficiraju ljude, iako je morbiditet nizak, bilježe se relativno visoke stope mortaliteta, poput fatalnih infekcija središnjeg živčanog sustava (fulminantni meningoencefalitis uzrokovan *N. fowleri*), infekcija sinusa, kože, pluća, nadbubrežnih žlijezdi, kostiju. Za *Acanthamoeba spp.* je karakteristično da napada oko, i to pretežito u ljudi koji koriste kontaktne leće.

Slobodnoživuće amebe aerobni su mikroorganizmi s mitohondrijima, obitavaju u vodenim medijima, tlu i zraku, ali i u kanalizacijskim sustavima, bazenima, vazama za cvijeće, vodenim kupatilima, ovlaživačima zraka, akvarijima, otopinama za ispiranje očiju, te u zdravstvenim ustanovama (odjelima za dijalizu ili zubarskim ordinacijama). Ova se skupina protozoa naziva još i amfizoicnom zbog svoje sposobnosti upotpunjavanja životnog ciklusa i unutar organizma domaćina i u vanjskom okolišu. Sposobne su uzrokovati i lokaliziranu i diseminiranu infekciju u domaćina, neovisno o njegovom imunološkom statusu. Pravovremena dijagnoza jest veoma važna, iako mogu postojati poteškoće zbog ispoljavanja nespecifičnih simptoma. (9)



Slika 8. Slobodnoživuće amebe – slijeva nadesno: *N. fowleri*, *B. mandrillaris*, *Sappinia sp.* i *Acanthamoeba sp.*

<https://www.cdc.gov/dpdx/freelivingamebic/index.html>

3.14.1. PRIMARNI AMEBNI MENINGOENCEFALITIS (PAM)

Prvi slučaj PAM-a opisan je 60-ih godina prošlog stoljeća, a do danas sveukupno oko 300 slučajeva diljem svijeta. U Europi to su države poput ondašnje Čehoslovačke, Njemačke, Francuske, Belgije, Mađarske te Irana u Aziji. *N. fowleri* je termofilna ameba, kojoj odgovaraju toplije vode. Oboljeli u epidemiološkoj anamnezi najčešće navode izloženost toploj vodi u bazenima, geotermalnim izvorima, toplim ribnjacima ili kanalizacijskom

sistemu, što je od esencijalne vrijednosti u obradi pacijenta, upravo zbog diferencijalno-dijagnostičkih problema. Naime, PAM se vrlo lako može zamijeniti s bakterijskim ili virusnim meningitisom.

PAM se najčešće javlja u ljetnim mjesecima zbog aspiracije kontaminirane vode. *N. fowleri* prodire kroz olfaktorni neuroepitel te putem *nn. olfactorii* i *bulbus olfactorius* ulazi u SŽS. Ondje izazivaju hemoragijsku nekrozu. Nastup simptoma događa se unutar 5-7 dana od izlaganja i razvija se brzo nakon 24 sati.

Najraniji simptomi su bifrontalna i bitemporalna glavobolja, febrilitet (38,5 – 41 °C) uz pozitivne meningealne znakove, što sve bude popraćeno mučninom i povraćanjem te promjenama u ponašanju (iritabilnost i nemir). Razvijaju se i fotofobija, diplopija, letargija, oduzetost, konfuzna stanja, koma. Paraliza kranijalnih živaca n. III, n. IV i n. VI ukazuju na cerebralni edem i hernijaciju, što obično dovodi do smrti. Intrakranijski tlak obično je povišen. Nekroza miokarda također je moguća. Cerebrospinalni likvor je žutosive boje, a citološkom analizom nađe se dominantno polimorfonuklearna pleocitoza, od 300 do 26 000 stanica / mm³. Koncentracije proteina i glukoze variraju. Smrtni ishod događa se unutar 7-10 dana po infekciji.

Što se same dijagnoze tiče, na PAM se mora posumnjati u djece i mlađih odraslih s akutnim neurološkim simptomima i anamnezom izloženosti toplim i svježim vodama. Mikrobiološki pregled likvora otkriva pokretne amebe. Od slikovnih pretraga potrebno je učiniti CT i MR mozga, koji međutim ne otkrivaju specifične lezije. *Naegleria* se može identificirati pomoću bojanja poliklonalnih i monoklonalnih antitijela.

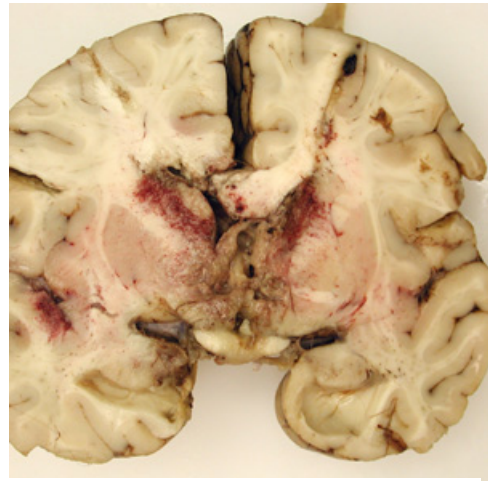
Liječenje se provodi amfotericinom B, na koji je *Naegleria* visoko osjetljiva. Pokazalo se *in vitro* da neuroleptici klorpromazin i rifluoperazin imaju inhibitorni učinak na samu *Naegleriu*. Osim amfotericina B, također lijekovi izbora su vorikonazol i triazol. (9)

3.14.2. GRANULOMATOZNI AMEBNI ENCEFALITIS (GAE)

GAE predstavlja rijetku oportunističku infekciju uzrokovanu vrstama *Balamuthia mandrillaris* te nekim vrstama akantamebe. Spomenute slobodnoživuće amebe nalaze se u tlu, vodi i zraku, a *Acanthamoeba* je prisutna u morskoj vodi, kanalizacijskim vodama, čak i u vodi iz slavine, pijesku na plažama, kućnim akvarijima te u bolničkim okruženjima. Čimbenici rizika svakako su oslabljen imunitet (dijabetes, HIV-infekcija, kronične bolesti, intravenska narkomanija, alkoholizam) te kontakt s kontaminiranom vodom. Dosad je u literaturi zabilježeno više od 150 slučajeva GAE-a uzrokovanog akantamebom, te oko 200 onih uzrokovanih balamutijom na svim kontinentima izuzev Afrike. Zanimljivo, uočeno je da se balamutijaza događa češće u pacijenata španjolskog porijekla, vjerojatno zbog genetske podložnosti te etničke skupine ili okolišne izloženosti. (9)

Ulazno mjesto parazita jesu upravo oštećenja na koži kontaminirana česticama tla ili dišni put prilikom inhalacije ciste. Putem krvi uzročnik dopijeva u SŽS i druge organe. Postoje dvije kliničke slike balamutijaze: početne kožne lezije popraćene naknadnim razvojem neuroloških manifestacija unutar nekoliko tjedana ili mjeseci ili direktan razvoj neuroloških simptoma, bez prethodnih kožnih lezija. Tipični neurološki simptomi GAE-a obuhvaćaju promjene osobnosti, hemiparezu, facioparezu, afaziju, groznicu, fotofobiju, gubitak vida, ukočenost šije, nespecifičnu disfunkciju kranijalnih živaca, glavobolju, mučninu i povraćanje, povišen intrakranijski tlak, te gubitak svijesti. Bolest se često pogrešno dijagnosticira kao bakterijski ili virusni encefalitis ili pak moždani tumor.

GAE se dijagnosticira citološko-biokemijskom i mikroskopskom pretragom likvora (u likvoru se nalazi pleocitoza, hiperproteinorahija, normo / hipoglikorahija te dokazom uzročnika u nativnom preparatu likvora). Slikovne metode poput CT-a ili MR-a inače nemaju veliko dijagnostičko značenje u dijagnostici GAE-a. Mikroskopija likvora nije metoda izbora u razlikovanju akantamebijaze i balamutijaze budući da su morfološke karakteristike obaju mikroorganizama neadekvatne za diferencijaciju.



Slika 9. Primjerak tkiva mozga u pacijenta preminulog od GAE-a s raširenim nekroinflamatornim procesom (*B. mandrillaris*)

<https://www.cdc.gov/dpdx/freelivingamebic/index.html>

Serološki, dokazom specifičnih antitijela rješava se problem razlikovanja. Lijekovi izbora u liječenju GAE-a su rifampicin, azoli (flukonazol, itraconazol, vorikonazol), pentamidin-izetionat, sulfadiazin, flucitozin, azitromicin, miltefosin i kaspofungin. (9)

3.14.3. SAPINIJOM UZROKOVAN AMEBNI ENCEFALITIS (SAE)

Prvi i jedini do danas poznati slučaj amebnog encefalitisa uzrokovanog amebom *Sappinia pedata* opisao je teksaški patolog Benjamin Gelman 2001. godine u 38-godišnjeg farmera. Bolest se očitala mučninom, povraćanjem, glavoboljom, fotofobijom, zamućenjem vida te gubitkom svijesti. Učinjenim slikovnim pretragama dokazane su lezije u lijevom temporalnom režnju koje su incidirane. U istima se i mikroskopski dokazala infiltracija trofozoitima s karakterističnim duplim jezgrama. Upravo zahvaljujući tomu, moguće je bilo razlikovati sapiniju od ostalih slobodnoživućih ameba. Pretpostavlja se da je ishodište infekcije SŽS-a bio sinusitis. Bolesnik je, iako dugotrajno, uspješno izliječen (primao je

azitromicin tijekom 31 tjedana, intravenozni pentamidin tijekom 6 tjedana te flucitozin i itrakonazol tijekom 25 tjedana). (9)

3.14.4. AMEBNE INFEKCIJE OKA – AKANTAMEBNI KERATITIS (AK)

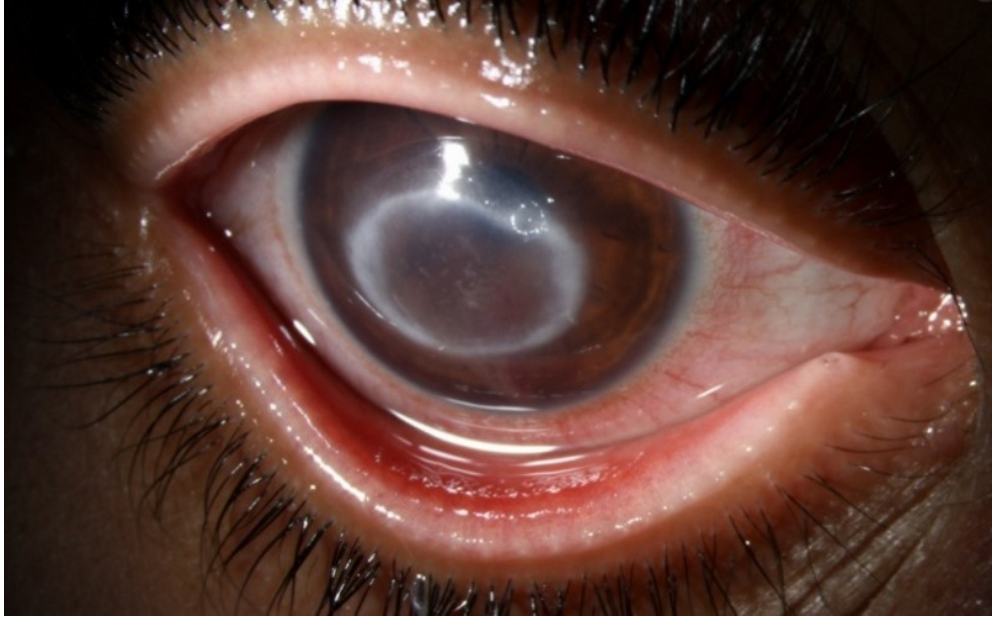Akantamebni keratitis akutna je infekcija rožnice, te je, za razliku od GAE-a, raširena diljem svijeta među imunokompetentnom populacijom. Nastaje uslijed traume rožnice, ili, češće, u korisnika kontaktnih leća. U uzročnike spada nekoliko vrsti roda *Acanthamoeba* (*A. castellanii*, *A. polyphaga*, *A. rhysodes*, *A. culbertsoni* and, *A. hatchetti*). Najznačajniji su čimbenici rizika uporaba kontaminiranih otopina za čuvanje kontaktnih leća, nošenje kontaktnih leća kroz duži period, tuširanje za vrijeme nošenja kontaktnih leća te slaba higijena istih. Incidencija AK-a raste na svjetskoj razini, što korelira s povećanjem broja korisnika kontaktnih leća. Dramatičan porast AK-a primijećen je 1980-ih, što se naširoko povezivalo s povećanim usvajanjem nošenja mekih kontaktnih leća, i upotrebom nesterilnih otopina za njihovo održavanje. (9)

Klinička slika započinje s crvenilom, epiforom, diptozom, konjunktivalnom hiperemijom, osjećajem stranog tijela u oku, boli, fotofobijom te pojavom prstenastih infiltrata u rožnici. Obično je infekcija unilateralna, iako su opisani i slučajevi bilateralnog akantamebnog keratitisa. Infekcija se širi i na stromu rožnice te čak i na živce – to nazivamo amebni keratoneuritis. Keratoneuritis je obilježen karakterističnim linearnim, radijalnim, granajućim infiltratima parazita duž kornealnih živaca. To izaziva upalnu reakciju u prednjoj očnoj sobici, što dovodi do hipopiona (infiltracija leukocita u prednju očnu osbicu koja dovodi do eritema spojnice i episklere, a znak je upale šarenice). Nalaz prstenastih stromalnih infiltrata ukazuje na uznapredovali stadij infekcije. Ukoliko se ne dijagnosticira i ne liječi u

ranoj fazi, razvijaju se ulceracije rožnice, perforacije rožnice, gubitak oštine vida, te na koncu sljepoća i enukleacija.

AK može se zamijeniti s keratitisom izazvanim herpes virusom, što odgađa pravovremenu terapiju. Dijagnoza AK-a zasniva se na nalazu trofozoita i cisti u strugotini rožnice s kalkofluor bjelilom (dijagnostička metoda za dokazivanje mikroorganizama koja se zasniva na bojenju uzorka tkiva fluorescentnim bojilom, koje se vezuje za hitin ili celulozu stanične stijenke, što onda fluorescira dugovalnim ultraljubičastim svjetlom (6)) ili kultivacijom ameba u uzorku te potom mikroskopijom istog. Molekularne metode poput PCR-a i PCR-a u realnom vremenu također se koriste, zahvaljujući većoj osjetljivosti od kultivacije i bojenja bjelilom.

Terapija AK-a uspješnija je od terapije GAE-a. Koriste se brojni preparati poput klorheksidina, poliheksametilenbigvanida, propamidina, pa sve do izetionata, dibromopropamidin-izetionata, neomicina, paromomicina, polimiksina B, klotrimazola te itrakonazola. Ukoliko medikamentozna terapija ne urodi plodom, debridman i / ili penetrativna keratoplastika druga su linija liječenja, s dobrim rezultatima u nekim slučajevima, pri čemu je također indicirana aplikacija steroida ne bi li se smanjio upalni odgovor i bol, te posljedično oštećenje same rožnice.



Slika 9. Akantamebni keratitis

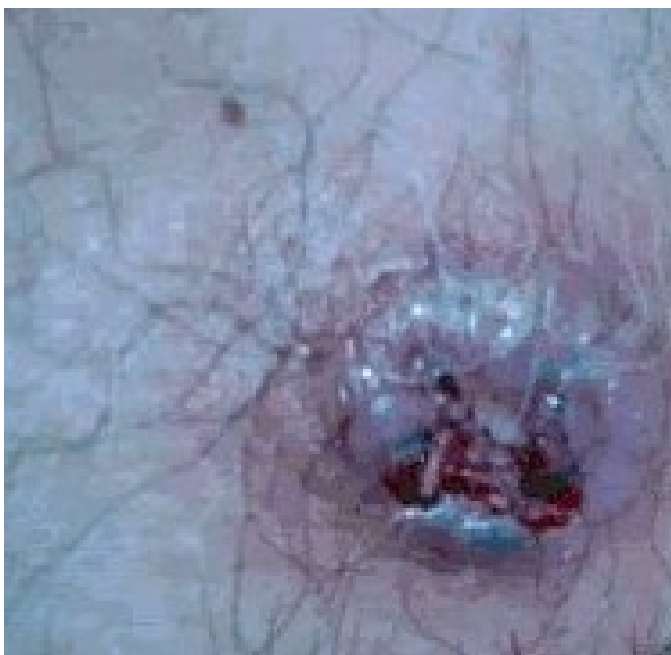<https://webeye.ophth.uiowa.edu/eyeforum/atlas/pages/acanthamoeba/acanthamoeba-LRG.jpg>

3.14.5. OSTALE INFEKCIJE PROUZROČENE SLOBODNOŽIVUĆIM AMEBAMA

Acanthamoeba i *Balamuthia mandrillaris* povezane su i s drugim, lokaliziranim ili hematogeno diseminiranim infekcijama cijeloga organizma, kao što su infekcije kože, pluća, nosne sluznice i sluznice sinusa, bubrega, apsces nadbubrežnih žlijezdi ili čak osteomijelitis. Te su infekcije rijetke i obično su udružene s imunodeficijentnim stanjima, poput stanja po transplantaciji.

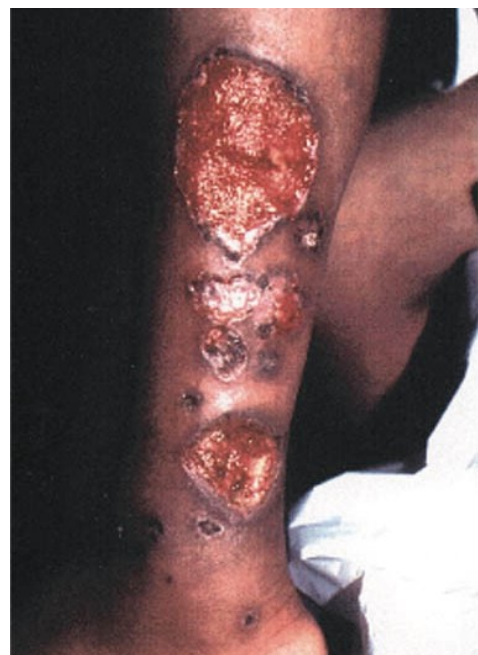Kutana akantamebijaza jest neuobičajena oportunistička infekcija, poglavito u HIV-om zaraženih pacijenata, međutim prijavljeni su i slučajevi infekcije u imunokompetentnih pojedinaca. Čimbenici rizika za razvoj infekcije jesu traume kože, poput kirurških ožiljaka, virusnih lezija, ugriza ili mehaničkih trauma. Karakteristične lezije kožne akantamebijaze jesu noduli, pustule, papule i kožne ulceracije koje sadrže trofozoite i ciste, najčešće lokalizirane

na licu, nosu i ekstremitetima. Ova se parazitoza dijagnosticira bojenjem brisa tkiva, imunofluorescentnim probama, kultivacijom na nehranjivim agarnim podlogama s bakterijama koje predstavljaju izvor hrane za amebe, te PCR-om. Za terapiju može se posegnuti za klorheksidin-glukonatom i kremom ketokonazola s jednim od sljedećih lijekova: pentamidin-izetionatom, sulfadiazinom, flucitozinom, flukonazolom ili itrakonazolom. Kutana balamutijaza liječi se slično kao i GAE.



Slika 10. Kutana akantamebijaza lijevog hemitoraksa (eritematozni, indurirani noduli)

<https://www.omicsonline.org/open-access/cutaneous-acanthamoebiasis-with-cns-involvement-posttransplantation-implication-for-differential-diagnosis-of-skin-lesions-in-immunocompromised-patients-2314-7326-3->



Slika 11. Kutana akantamebijaza u HIV-pozitivnog pacijenta

<https://ars.els-cdn.com/content/image/1-s2.0-S0190962200901105-gr1.sml>

4. RASPRAVA

Infekcije uzrokovane parazitima danas su važan javnozdravstveni problem u zemljama u razvoju. Prevalencija amebijaze ondje prelazi i 50% stanovništva zbog slabog higijenskog standarda, a suvremene dijagnostičke metode, kao ni antiamebna terapija nisu nažalost dostupne. Stoga je u navedenim područjima i mortalitet od amebijaze visok. Zbog, dakle, skupoće amebicida, ali i raznih nuspojava koje se javljaju uslijed uzimanja tih lijekova, cjepivo protiv amebe, premda i dalje u fazi kliničkih istraživanja, predstavlja privlačnu alternativu namijenjenu za te predjele svijeta. Međutim, iako s incidencijom uvelike manjom u odnosu na zemlje u razvoju, razvijeni dijelovi svijeta također nisu lišeni amebijaze, gdje se ova bolest dijagnosticira pretežito u imigranata, turista koji su boravili u endemskim područjima, korisnika domova i specijaliziranih ustanova te u osoba zaražnih HIV-om.

U razvijenijim dijelovima svijeta najčešći oblik klinički manifestne crijevne amebijaze jest amebni kolitis. Klinička slika ove bolesti ne prezentira se agresivnim simptomima, tek blažim proljevima i opstipacijom, dok je amebna dizenterija, koja je pak puno raširenija u tropskim i subtropskim krajevima, obilježena grčevitim bolovima u trbuhu, sluzavo-krvavim stolicama, dehidracijom, padom tjelesne mase te katkada i vrućicom (3). U Kanadi, prema jednoj studiji iz Ontarija, 29 je slučajeva amebijaze s AJA bilo prijavljeno unutar sedam bolnica u Torontu kroz 30 godina, a u 86% amebijaza je bila akvirirana u endemskim područjima u kojima su pacijenti bili rođeni ili su ondje putovali, što ukazuje na činjenicu da su slučajevi amebijaze u razvijenim dijelovima svijeta bez anamneze nedavnog putovanja ili rođenja u endemskim područjima svijeta rijetki. (5)

Amebijaza uključuje brojne diferencijalno-dijagnostičke sindrome protražiranog proljeva, na prvome mjestu kriptosporidijazu. Kriptosporidijaza je također parazitarna zarazna bolest probavnog sustava. Poput amebnih infekcija, simptomatologija kriptosporidijaze varira

od blagih proljeva (pretežno u imunokompetentnih bolesnika u razvijenom svijetu) pa sve do profuznih, kroničnih proljeva s abdominalnim grčevima, mialgijama, vrućicom, gubitkom na tjelesnoj masi, dehidracijom te kognitivnim zaostajanjem u djece u nerazvijenim predjelima svijeta. Za razliku od amebijaze, kriptosporidijaza je oportunistička zarazna bolest koja se najčešće javlja u imunokompromitiranih bolesnika zaraženih HIV-om. U njih se infekcija kriptosporidijem, osim probavnih simptoma, očituje i izvancrijevnim simptomima od strane respiratornog (bilateralni plućni infiltrati) i bilijarnog sustava (akalkulozni kolecistitis, sklerozirajući kolangitis, pankreatitis). (3)

Problem predstavlja dijagnostika amebijaze, pogotovo u slučajevima asimptomatskog cistonoštva, i to poglavito u endemskim područjima, što može prouzročiti problem u serološkoj analizi antitijela, jer se testiranjem ne može odrediti radi li se o infekciji koja je kronična i još uvijek traje ili je infekcija bila preboljela u prošlosti. Osim toga, za rezultate serološke analize potrebno je čekati više tjedana. Mikroskopija amebe često je nezahvalna, budući da se vrsta *E. histolytica* teško ili uopće ne razlikuje od *E. dispar*, *E. bangladeshi* i *E. moshkovskii*. Nadalje, nedostaci PCR metode jesu visoka cijena, nedostupnost, neekonomičnost prostora za držanje i korištenje aparature.

5. ZAKLJUČCI

Amebijaza je parazitarna zarazna bolest, što implicira da je prevencija jednako bitna kao i kauzalna terapija. To se isprva postiže edukacijom populacije o važnosti održavanja osobne higijene (redovito pranje ruku), higijene hrane (pranje voća i povrća, izbjegavanje potencijalno kontaminirane hrane i vode u endemskim predjelima), pročišćivanjem vode tetraglicin-hidroperijodidom, dovoljno jakim termičkom obradom hrane te stalni nadzor asimptomatskih cistonoša i oboljelih od manifestne infekcije.

Bila klinička slika manifestna ili inaparentna, zaraženi *E. histolyticom* trebaju se podvrgnuti antimikrobnom liječenju, pošto infekcija može progredirati u izvancrijevnu i formirati sekundarna žarišta u jetri (nastaje jetreni apsces kao najčešća komplikacija), srcu, mozgu, bubregu, nadbubrežnim žlijezdama, koži, kostima, plućima, oku, uterusu. Lijekovi izbora za crijevnu amebijazu uzrokovanu *E. histolyticom* su paramomicin, diodohidroksikvin ili diloksanid-fuorat koji djeluju na ciste. Na izvancrijevnu amebijazu potrebno je propisati lijekove koji djeluju na trofozoite, poput metronidazola, tinidazola ili ornidazola. Izolat *E. moshkovskii* i *E. dispar* ne iziskuje antiamebnu terapiju.

Slobodnoživuće amebe (*Acanthamoeba spp.*, *Naegleria fowleri*, *Balamuthia mandrillaris* i *Sappinia pedata*) nisu prilagođene na život u domaćinu, već žive slobodne u okolišu. No svejedno mogu izazvati infekcije koje često završavaju infaustno. Stoga, valja ih pravovremeno dijagnosticirati i liječiti.

6. SAŽETAK

Amebijaza označava infektivnu bolest uzrokovanu amebama, od kojih je za najveći broj slučajeva odgovorna vrsta *Entamoeba histolytica*. Postoje i druge vrste roda *Entamoeba*, kao npr. *E. dispar*, *E. moshkovskii*, *E. bangladeshi*, koje su komenzali ljudskih crijeva. Amebijaza je najraširenija u siromašnijim dijelovima svijeta (Afrika, Indija, Srednja i Južna Amerika). Infekcija *E. histolyticom* može se prezentirati kao crijevna te izvancrijevna amebijaza. Crijevni oblik infekcije obuhvaća kliničke entitete poput asimptomatskog cistonoštva, amebnog kolitisa, amebne dizenterije, fulminantog amebnog kolitisa i ameboma. Ekstraintestinalni oblik podrazumijeva pleuropulmonalnu amebijazu, apsces jetre, mozga, slezene, bubrega, kože, uterusa, vagine, endokarditis, perikarditis, peritonitis...

Do dijagnoze amebijaze moguće je doći uz pomoć široke palete dijagnostičkih metoda: mikroskopijom, serološkom analizom, uzorkovanjem stolice, detekcijom antigena iz stolice, PCR-om, slikovnim pretragama (ultrazvuk, CT, MR) te izvjesnim novijim metodama koje još nisu u širokoj primjeni (jednolančane varijabilne probe, luminex analiza, izotermalno umnožavanje posredovano petljom, TaqMan set za analizu velikog broja gena, PCR nakon kojeg slijedi sekvencioniranje za detekciju entamebe). Diferencijalno-dijagnostički amebijaza može nalikovati na crijevne infekcije uzrokovane enterobakterijama ili virusima. Svaki izolat *E. histolyticae* treba liječiti amebicidima. Slobodnoživuće amebe ne trebaju ljudski organizam za opstanak, no ako dospiju u čovječje tijelo, mogu uzrokovati primarni amebni meningoencefalitis, granulomatozni amebni encefalitis, akantamebni keratitis i dermatitis te infekcije drugih dijelova tijela. Nužno ih je prepoznati na vrijeme i čim prije moguće početi ih liječiti.

Ključne riječi: amebijaza, probavni sustav, *E. histolytica*, slobodnoživuće amebe

7. SUMMARY

Amoebiasis implies an infective disease caused by amoebas, from which the biggest number of cases is caused by the species *E. histolytica*. There are other species of the genus *Entamoeba*, like *E. dispar*, *E. moshkovskii*, *E. bangladeshi*, which are commensals of human intestines. Amoebiasis is spread among poorer regions of the world (Africa, India, Middle and South America). *E. histolytica* infection can be presented as an intestinal and an extraintestinal amoebiasis. Intestinal form of an infection comprehends clinical entities like asymptomatic carrier state, amoebic colitis, amoebic dysentery, fulminant amoebic colitis and amoebomas. Extraintestinal form implies pleuropulmonal amoebiasis, abscesses of liver, brain, spleen, kidneys, skin, uterus, vagina, endocarditis, pericarditis, peritonitis...

Diagnosis of amoebiasis can be obtained by a variety of diagnostic methods: microscopy, serologic analysis, stool samples, antigen detection test, PCR, imaging methods (ultrasound, CT, MR) and certain newer methods which are still not applied widely (single-chain fragment-variable probes, luminex assay, loop-mediated isothermal amplification, TaqMan array card, broad-spectrum *Entamoeba* polymerase chain reaction coupled with pyrosequencing). As for differential diagnosis of amoebiasis, it can resemble intestinal infections caused by enterobacteria or viruses. Every isolate of *E. histolytica* needs to be treated with amoebicides. Free-living amoebae do not require a human organism for a survival, but if they enter a human body, they can cause primary amoebic meningoencephalitis, granulomatous amoebic encephalitis, *Acanthamoeba* keratitis and dermatitis and infections of other parts of a body. It is indispensable to recognize these clinical syndromes in time and begin a treatment as soon as possible.

Key words: amoebiasis, digestive system, *E. histolytica*, free-living amoebae

8. LITERATURA

1. Ali IK. Intestinal amebae. *Clin Lab Med.* 2015 Jun; 35(2):393-422. Epub 2015 Apr 4.
2. Nakada-Tsukui K, Nozaki T. Immune response of amebiasis and immune evasion by *Entamoeba histolytica*. *Front. Immunol.* 7:175.; 10.3389/fimmu. 2016.00175.
3. Begovac J, sur. *Klinička infektologija*. Zagreb: Medicinska naklada; 2019.
4. Mathew G, Bhimji SS. Amebiasis. *StatPearls [Internet]*. Treasure Island (FL): StatPearls Publishing; 2018 Jan-2018 Dec 15.
5. Skappak C, Akierman S, Belga S, Novak K, Chadee K, Urbanski SJ, Church D, Beck PL. Invasive amoebiasis: a review of *Entamoeba* infections highlighted with case reports. *Can J Gastroenterol Hepatol.* 2014 Jul-Aug; 28(7):355-9.
6. Jawetz, Melnick, Adelberg. *Medicinska mikrobiologija*. Split: Placebo; 2015.
7. Quach J, St-Pierre J, Chadee K. The future for vaccine development against *Entamoeba histolytica*. *Hum Vaccin Immunother.* 2014;10(6):1514-21; 10.4161/hv.27796. Epub 2014 Feb 6.
8. Ralston KS. Taking a bite: Amoebic trophocytosis in *Entamoeba histolytica* and beyond. *Curr Opin Microbiol.* 2015 Dec; 28:26-35.;10.1016/j.mib.2015.07.009. Epub 2015 Aug 4. Review.
9. Król-Turmińska K, Olender A. Human infections caused by free-living amoebae. *Ann Agric Environ Med.* 2017 May 11; 24(2):254-260.

9. ŽIVOTOPIS

Lucija Sušanj rođena je 7. prosinca 1994. godine u Rijeci. Osnovnu školu Rikard Katalinić Jeretov pohađa u Opatiji od 2001. do 2009. godine, nakon čega upisuje Gimnaziju Eugena Kumičića u Opatiji, koju završava 2013. godine. Iste godine upisuje studij medicine na Medicinskom fakultetu u Rijeci, gdje studira do 2019. godine.