

Koštano-tkivna banka : autorizirano predavanje

Legović, Dalen

Authored book / Autorska knjiga

Publication status / Verzija rada: **Published version / Objavljena verzija rada (izdavačev PDF)**

Publication year / Godina izdavanja: **2019**

Permanent link / Trajna poveznica: <https://um.nsk.hr/um:nbn:hr:184:794919>

Rights / Prava: [Attribution 4.0 International](#)/[Imenovanje 4.0 međunarodna](#)

Download date / Datum preuzimanja: **2024-07-14**



Repository / Repozitorij:

[Repository of the University of Rijeka, Faculty of Medicine - FMRI Repository](#)



Dalen Legović

Koštano-tkivna banka

Autorizirano predavanje

Prvo izdanje



Izdavač

Sveučilište u Rijeci, Medicinski fakultet
Katedra za ortopediju i fizikalnu medicinu

Autor:

Doc. dr. sc. Dalen Legović, dr. med.

Recenzenti:

Prof. dr. sc. Veljko Šantić, dr. med.

Doc. dr. sc. Saša Rapan, dr. med.

Lektura:

Mira Jelačin Mikuličić, prof.

ISBN 978-953-7957-91-9

Naklada

Elektroničko izdanje

Odlukom Povjerenstva za izdavačku djelatnost Sveučilišta u Rijeci KLASA: 602-09/19-01/04.

URBROJ: 2170-57-03-19-3 ovo se djelo objavljuje kao izdanje Sveučilišta u Rijeci

SADRŽAJ

Predgovor

1. Koštano-tkivna banka
2. Kronološki podsjetnik na razvoj koštanih banaka u Hrvatskoj
3. Priprema i pohrana koštano-ligamentarni presadaka
4. Uzimanje i pohranjivanje presadaka sa živućih darivatelja
5. Uzimanje i pohranjivanje presadaka s mrtvih darivatelja
6. Obrada presadaka u koštanoj tkivnoj banci
7. Upotreba koštano-ligamentarnih presadaka
8. Cerament-biokeramička zamjena za kost
9. 3D printanje
10. Genetski inženjering

Bibliografija

Predgovor

Predavanje Koštano-tkivna banka, namijenjeno je studentima 5. godine Integriranog preddiplomskog i diplomskog sveučilišnog studija Medicina i Poslijediplomskog specijalističkog studija Ortopedija i traumatologija. Nadamo se, da će biti od koristi i svima drugima zainteresiranima za ovu problematiku, posebice onima koji se u svom svakodnevnom radu susreću sa bilo kojim vidom djelatnosti koštano-tkivne banke (med.sestre i tehničari, instrumentari, laboratorijski tehničari, administrativno osoblje).

Smatramo da je upoznavanje u nastavnom programu s ovom materijom, naročito korisno, jer se u kliničkoj praksi kirurgije koštano-zglobnog sustava, iskazuje sve veća potreba za nadoknadom koštanih defekata i rekonstrukcijskim zahvatima na zglobovima. Bitnu zadaću u tome ima primjena koštano-tkivnih presađaka.

Važno je da studenti preddiplomskog i diplomskog sveučilišnog studija, steknu potrebne informacije, koji su mogući izvori koštano-zglobnih presađaka. Polaznici poslijediplomskog specijalističkog studija Ortopedije i traumatologije tijekom predavanja bit će upoznati sa dosadašnjim načinom rada koštano-tkivne banke i osvrtom na buduće smjernice u skladu novih direktiva Europske unije (European Union –EU).

Za pohranjivanje i čuvanje koštanih presađaka najčešće se služimo metodom smrzavanja presađaka po standardima European Association of Tissue Banks (EATB) te European Association of Musculo Skeletal Transplantation (EAMST). Na Klinici za ortopediju Lovran koristila se navedena metoda u sklopu osiguranja kvalitete i sigurnosti koštanih presađaka.

Predavanje ove tematike, osim olakšane dostupnosti iznesenog gradiva, može pridonijeti i u promoviranju donorstva i eksplantacijske medicine.

1. Koštano-tkivna banka

Koštano-tkivna banka predstavlja složen organizacijski sustav koji u svom radu ujedinjuje prikupljanje, pohranu i raspodjelu koštano-ligamentarnih presađakata. Da bi se presađak mogao adekvatno upotrijebiti u koštano-zglobnoj kirurgiji, svi postupci rada koštano-tkivne banke moraju biti dokumentirani, a presađak obilježen i šifriran tijekom čuvanja i izdavanja.

Potrebe za transplantiranjem humanog tkiva i stanica u stalnom su porastu. Da bi se odgovorilo tim povećanim potrebama, neophodno je strogo poštivati dogovorene odredbe u vidu poboljšanja kvalitete i sigurnosti tkiva. Poduzetim mjerama, osim garancije kvalitetnog presatka, smanjujemo i rizik od prijenosa zaraznih bolesti. Svi postupci u radu banke tkiva počivaju na zakonskoj regulativi. Važno je da se uspostave zajednički kriteriji kvalitete i sigurnosti tkiva unutar Europske unije (EU), jer se jedino tako može postići adekvatna distribucija tkiva.

EU legislativa

Europska zakonska direktiva (o osiguravanju kvalitete i sigurnosti transplantiranih tkiva) počiva na temelju 4 opće direktive. Etička i znanstvena podloga direktiva, iznesena je uz nadopune, u EU priručniku „Guide to the quality and safety of tissue and cells for human application “ (prvo izdanje iz 2002. god.).

Direktiva 2004/23/EZ Europskog parlamenta i Vijeća govori o utvrđivanju standarda kvalitete i sigurnosti za postupke darivanja, prikupljanja, testiranja, obrade, čuvanja, skladištenja i distribucije tkiva i stanica.

Direktiva 2010/53/EZ Europskog parlamenta i Vijeća govori o standardima kvalitete i sigurnosti ljudskih organa namijenjenih transplantaciji.

Direktiva Komisije 2006/86/EZ govori o provedbi Direktive 2004/23/EZ Europskog parlamenta i Vijeća s obzirom na zahtjeve za sljedivost, prijavu ozbiljnih štetnih reakcija i događaja te određene tehničke zahtjeve za označavanje, obradu, čuvanje, skladištenje i distribuciju ljudskih tkiva i stanica

Direktiva Komisije 2012/39/EU govori o izmjeni Direktive 2006/17/EZ u pogledu određenih tehničkih zahtjeva za testiranje ljudskih tkiva i stanica.

Legislativa u Hrvatskoj

Navedena materija bila je regulirana Zakonom o uzimanju i presađivanju dijelova ljudskog tijela u svrhu liječenja (NN br. 177/04. i 45/09), koji je prestao važiti donošenjem dva nova zakona i to Zakon o presađivanju ljudskih organa u svrhu liječenja (NN 144/12) i Zakon o primjeni ljudskih tkiva i stanica (NN 144/12). Odredbe navedenog Zakona koje se odnose na tkiva primjenjuju se i na stanice, uključujući krvotvorne matične stanice. Odredbe ovog Zakona ne primjenjuju se na organe i tkiva za reprodukciju, organe i tkiva zametka ili fetusa, te na krv i krvne pripravke.

Zakonodavstvo RH, uvelo je pravne akte koji reguliraju rad banke tkiva i postupke transplantacije, koji su gotovo u potpunosti usklađeni sa zakonodavstvom EU.

Doneseni pravilnici pridonijeli su kvaliteti i unapređenju stručnih postupaka, da bi se osiguralo stručno postupanje pri uzimanju, testiranju, obradi, čuvanju i skladištenju i raspodjeli tkiva ljudskog podrijetla, osiguravaju ekipiranost i stručnost osoblja banke tkiva te njihovo kontinuirano usavršavanje. Pravilnici unapređuju prevenciju i pronalaženje bioloških rizika transplantacije, osiguravaju kvalitetu i sigurnost prostora rada, osiguravaju kvalitetu i kontrolu primijenjenih tehničkih sredstava, kontrolu evidencije o svim postupcima u okviru svoje djelatnosti, te definiraju odnose zdravstvenih ustanova i trećih tijela.

Ističemo da je darivanje stanica i tkiva u svim slučajevima dobrovoljan i nesebičan akt i za isti, darivatelj, a niti ikoja druga fizička i pravna osoba, ne mogu tražiti nikakva novčana sredstva niti ostvariti materijalnu dobit.

Djelatnost ovlaštenih ustanova ne smije imati profitni karakter. Ostvaruje se pravo samo na nadoknadu nastalih troškova pri pružanju usluga u svrhu obavljanja djelatnosti za koju su ovlaštene.

Promidžba darivanja ili uzimanja ljudskih tkiva i stanica uvijek mora biti općeg karaktera, naglašavajući dobrovoljnost darivanja, bez koristi za konkretne osobe, bez isticanja individualnih interesa, interesa ustanova ili zavoda.

Osim da se osigura kvaliteta i sigurnost presatka, Standardni operativni postupci (SOP) koštano-tkivne banke, definiraju i prostor i djelatnike koštane banke, određuju pravila o vođenju dokumentacije, obilježavanju presadaka, davanju izvješća o eksplantaciji, ispunjavanju izdatnica, davanje izvještaja o neželjenim reakcijama po ugradnji presatka te izvješće o uništenju presadaka.

Koštano-tkivna banka nije samo mjesto skladištenja presadaka, već i neizostavni posrednik između darivatelja i primatelja. Konačni cilj svake rekonstrukcije koštanog defekta je da se postigne potpuna restitucija nadoknađenog tkiva, a da se pri tome ne ugrozi zdravlje primatelja.

2. Kronološki podsjetnik na razvoj koštanih banaka u Hrvatskoj

(izneseni podaci odnose se na Klinike za ortopediju)

Klinika za ortopediju u Zagrebu (Šalata)



- 1927. prvi je put izvršena autologna koštana transplantacija, kada se upotrijebio dio tibije u zahvatu ukočenja kralježnice.
- 1964. dr.Ferdinand Grospić osniva koštanu banku.
- 1998. pohranjuju se kadaverični koštani presadci.

Klinika za ortopediju u Lovranu



- 1981. učinjena je transplantacija masivnog koštanog presadka koji je nabavljen iz Instituta za koštane presadke u Moskvi (prof. Boris Nemeč).
- 1984. osniva se koštana banka (prof. Boris Nemeč).
- 1993. započinje se s prikupljanjem koštanih presadaka nakon multiorganske eksplantacije organa u suradnji s Centrom za transplantaciju KBC Rijeka.

Suvremeniji i napredniji način rada koštane banke u obje navedene ustanove započeo je od trenutka nabavke zamrzivača koji su mogli održavati temperaturu na -80°C .

3. Priprema i pohrana koštano-ligamentarni presadaka

U 15% svih koštano-zglobnih operacija potrebna je primjena koštanih presadaka.

Oni se koriste za:

- ispunjenje većih koštanih defekata i uspostavu kontinuiteta kosti
- poticanje cijeljenja
- izvođenja artrodeze

Koštani presadci uzimaju se:

- od samoga pacijenta (krista iliaca, veliki trohanter, proksimalna tibija, fibula, rebro)
- od živućih donora koji daruju odstranjene dijelove lokomotornog aparata (npr. glave bedrene kosti tijekom rutinskog zahvata ugradnje totalne endoproteze kuka)
- od kadavera u sklopu multiorganske eksplantacije.

Koštano-ligamentarni presadci mogu se pripremiti i pohraniti pomoću različitih metoda: duboko smrzavanje, morzelizacija, liofilizacija, demineralizacija, gama-zračenje, aseptičke metode.

Od posebnog je značaja da se u koštano-tkivnu banku dopreme sterilni presadci i da se takvima održe tijekom skladištenja.

Primjenjuju se različite tehnike pohranjivanja koštano-ligamentarnih presadaka.

Najranije uvedena i najčešće primjenjivana tehnika je metoda dubokog smrzavanja (o metodama morzelizacije, liofilizacije i demineralizacije, vidi u obrada presadaka u koštano-tkivnoj banci).

Metoda smrzavanja predstavlja pouzdanu i najdostupniju tehniku pohranjivanja koštanih presadaka, ali tom metodom ne postizemo sterilnost uzetog tkiva (o prvom uspješnom čuvanju presatka u zamrzivaču izvijestio je Bauer, već 1910 g.). Na temperaturama višim od -80°C aktivnost enzima razgradnje je u porastu i proteini unutar tkiva, podložni su tada, postupnoj autolizi. Nije znanstveno dokazana prednost smrzavanja presadaka na temperaturama nižim od -80°C . Cijena koštanja postizanja i održavanja temperature u zamrzivaču na razini od -80°C znatno je povoljnija, nego ako se trebaju postići niže temperature. Upravo zato mnoge koštano-tkivne banke koriste električne zamrzivače da bi postigli zadovoljavajuću temperaturu od -80°C . U takvim uvjetima pohranjeni presadak može se uspješno upotrijebiti i nakon 5 godina.

Svako se tkivo može naknadno sterilizirati gama-zračenjem. Pri tom moramo biti na oprezu, jer će tako tretirano meko tkivo (tetive i fascije) uz primljenu dozu veću od 25 kGy, izgubiti neka svoja biomehanička svojstva. Dolazi do razvlačenja niti i istežanja ligamenta. U cilju kvalitetne kontrole sterilizacije gama-zračenjem, preporuča se nasumično uzimanje malih uzoraka tkiva (biopsija) i bakteriološko testiranje istih. Zračenje smatramo efikasnim, u smislu sterilnosti, ukoliko nema mikrobiološkog odgovora, tijekom 7 dana, nakon inkubacije u povoljnim uvjetima na $35-37^{\circ}\text{C}$. Kao biološki indikator uspješnosti sterilizacije, mogu nam poslužiti i spore *Bacillus pumilus* (BP). Spore navedenog bacila pokazale su se najotpornijim na zračenje od ostalih mikroba u prirodi. Ako u tkivu po izlaganju gama-zraka u dozi od 25 kGy ne nalazimo spora BP, znači da su i ostali potencijalni uzročnici eliminirani. Svako ozračeno tkivo mora biti označeno adekvatnim kemijskim markerom.

Sekundarna sterilizacija kemijskim putem može se postići tretiranjem tkiva etilen-oksidom. Ova metoda sterilizacije inače se provodi za osjetljive materijale - plastične ili gumene predmete, oštre predmete ili osjetljive instrumente.

Ispravni izbor darivatelja osigurava se prethodnim kliničkim pregledom i provedenim laboratorijskim testovima.

Svi postupci tijekom eksplantacije tkiva, ispiranja tkiva i postupci pakiranja, moraju se provoditi u strogim aseptičkim uvjetima (kriterij rada operacijskih sala). Neophodan je adekvatno opremljen i educiran operacijski tim, jer se eksplantacija treba izvršiti u što kraćem vremenu.

Električni zamrzivač mora biti odgovarajuće snage da održava temperaturu na -80°C .

Prije implantacije potrebno je pravovremeno i postupno odmrznuti pohranjeni presadak (u sklopu SOP-a izdane su i pisane upute).

Svi podaci darivatelja i primatelja pohranjeni su u računalu u registru koštano-tkivne banke. Podaci su povjerljivi, a presadci su označeni i šifrirani.

4. Uzimanje i pohranjivanje presadaka sa živućih darivatelja

Sa žive osobe (živući darivatelj) koštani presadak se može uzeti tijekom operacijskih zahvata. U pravilu radi se o zahvatima aloartroplastike zglobova (odstranjuje se primjerice, glave bedrene kosti, koja predstavlja kirurški ostatak).

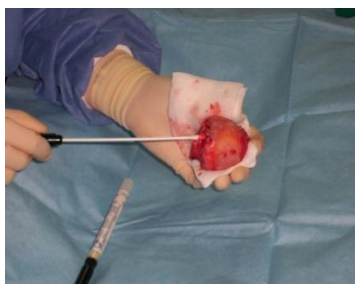Uzimanje se izvodi u idealnim uvjetima sa provedenim aseptičnih postupcima koji prate takav zahvat, te je opasnost od kontaminacije bakterijama svedena na najmanju moguću mjeru. Najčešći presadci jesu: glava bedrene kosti (dobivena kod primarne aloartroplastike kuka ili pri zbrinjavanju prijeloma vrata femura parcijalnom endoprotezom), dijelovi tibijalnog platoa (kod većih resekcija pri „minus“ osteotomijama proksimalne tibije) i kortikospongiozni dijelovi kosti uzeti iz područja gornjeg dijela krila crijevne (ilijačne) kosti.

Prije zahvata svi potencijalni darivatelji anamnestički su ispitani po odgovarajućem upitniku za živućeg darivatelja tkiva, klinički pregledani (promjena kože i sluznice, otok limfnih čvorova, febrilitet, opća iscrpljenost, nagli gubitak tjelesne težine, i.v. aplikacija lijekova) i izvršeni su potrebni laboratorijski testovi.

Operater na temelju provedenog ispitivanja i radiološke obrade popunjava obrazac darivatelja koštanog presatka i upozorava instrumentara da izvrši odgovarajuću pripremu za pohranjivanje. Potencijalni darivatelji daju svoj pristanak na donaciju, kirurškog ostatka, za potrebe koštane banke koja se potpisuje zajedno sa pristankom na operacijski zahvat.

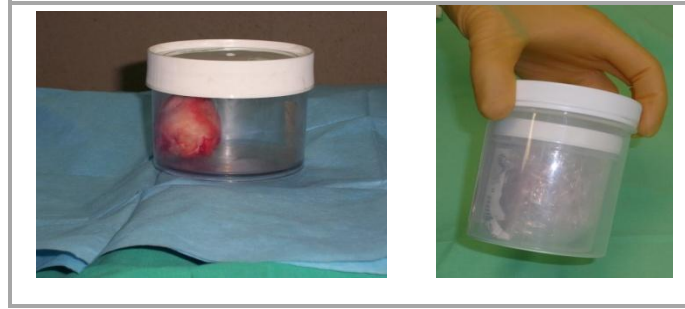Najčešće korišteni presadak je glava femura, dobivena osteotomijom vrata femura pri endoprotetskom zahvatu zamjene zgloba kuka. Radi se o bolesnicima starije životne dobi te je potrebno procijeniti stupanj osteoartritičnog degenerativnog procesa, cistične i osteopenijske promjene kosti. Ukoliko ima pokazatelja upale, aseptične nekroze, tumora ili ekstremne osteoporoze presadak se neće pohraniti. Jednom odstranjen iz tijela koštani se presadak mjeri i s obzirom na dijametar glave femura svrstava se u tri grupe: mala (40-45mm), srednja (46-52mm) i velika glava (54-62mm).

U sterilnim uvjetima uzima se intraoperativni obrisak za mikrobiološku analizu na aerobne i anaerobne uzročnike (slika 1).



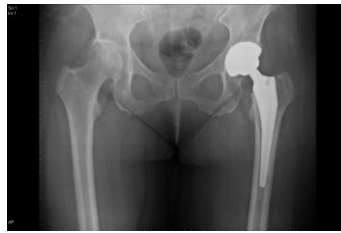Slika 1. Uzimanje obriska presatka

Suvremene preporuke za pakiranje epifiznog dijela bedrene kosti živućih darivatelja uključuju korištenje dvostruke plastične posude (MACO biotech freezing storage pot - Macopharma, u skladu s europskim smjernicama o medicinskim uređajima uz ispunjenje standarda kvalitete 93/42/ EC, ISO (ISO 3826-1) (slika 2).



Slika 2. Pakiranje i pohranjivanje glave bedrene kosti

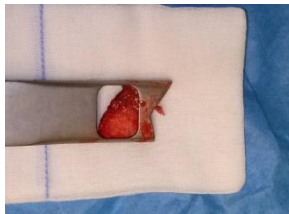Tijekom ugradnje nekih modela totalne endoproteze zgloba kuka može se uzeti i koštani presadak iz proksimalne metafize bedrene kosti (slika 3).



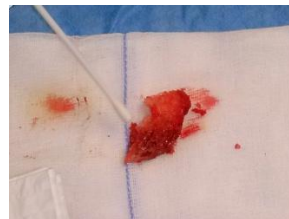
Slika 3. Rtg slikovni prikaz totalne endoproteze zgloba kuka sa "ravnom" femoralnom komponentom

Kod pripreme ležišta endoproteze kuka, u području proksimalnog dijela femura, pri otvaranju kanala, koristimo se prozorastim ulaznim dlijetom (eng. box chisel). Na taj način dobiva se blok spongiozne kosti veličine oko 3-4 cm³ (slika 4,5).

Da bi što efikasnije iskoristili površinu skladištenja unutar zamrzivača navedeni spongiozni blok pohranjivali smo u uže plastične posudice (slika 6).



Slika 4. "Prozorasto"- ulazno, dlijeto



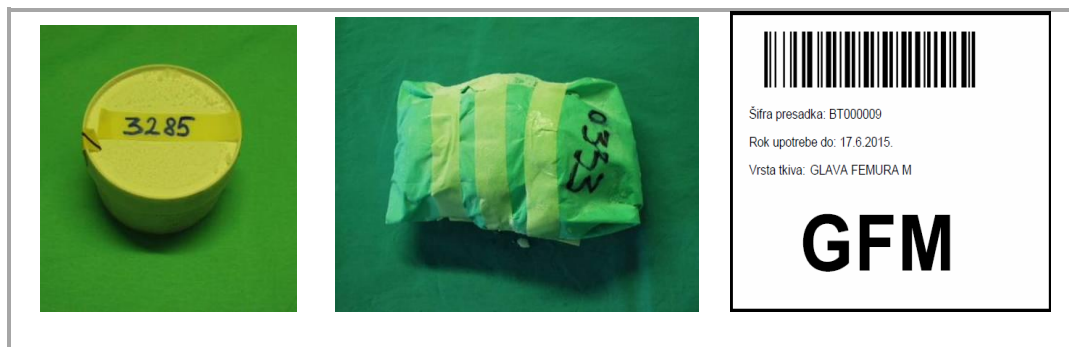Slika 5. Spongiozna supstancija proksimalne metafize bedrene kosti



Slika 6. Plastične posude za pohranu različitog oblika

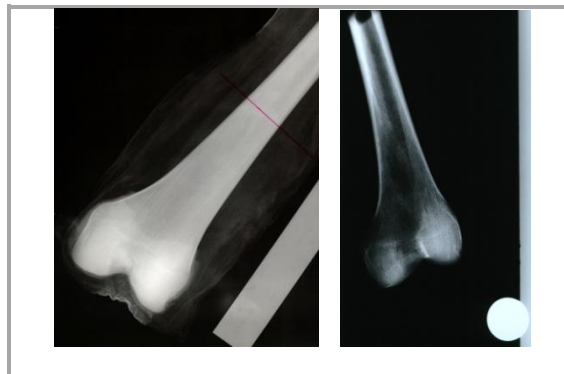Mnogobrojne su mogućnosti primjene ovim manjim izvorom spongiozne kosti, ali najčešće ih koristimo za popunjavanje cističnih koštanih tvorbi, posebice u području ruku i stopala, te za liječenje prijeloma sa produženim zaraštavanjem.

Presadak se nakon uzimanja obrisaka ulaže u plastičnu posudu, umata u vodonepropusni papir, obilježava i pohranjuje u zamrzivaču na -80°C. Nakon izvršenog zahvata dovršava se popunjavanje obrasca darivatelja koštanog presadka (upisuju se uzeti materijal i njegova veličina) (slika 7).



Slika 7. Obilježeni zapakirani presadci, dodatno su linearnim barkodom kompjuterski pohranjeni podaci i potrebne karakteristike za svaki pojedini presadak

Presadci koji se koriste u osteoartikularnoj rekonstrukciji moraju biti radiološki obrađeni. Osim uvida u veličinu presatka na taj način utvrđujemo moguće koštane lezije ili napukline korteksa. Radiološki snimci realnu veličinu kosti uvećavaju za 10-20% (na standardnoj udaljenosti Rtg cijevi). Kontrola ovakvog nesrazmjera vrši se tako, da se uz presadak postavlja mjerka ili se uz presadak postavlja marker (intenziteta metala), čija nam je dimenzija poznata (slika 8).



Slika 8. Rtg slikovni prikaz osteoartikularnih presadaka femura uz poznate veličine; metalna pločica dužine 10 cm i metalna okrugla glavica endoproteze promjera 28 mm

Procjena darivatelja

Medicinsko-socijalna anamneza živućeg darivatelja jednako je važna kao i utvrđen uredan status nakon provedenog kliničkog pregleda.

Anamnestičkim uputnikom (slika 9), informiramo se o ranijim zaraznim bolestima darivatelja, ev. kontaktima sa zaraženima osobama iz obitelji i radne okoline, putovanjem i boravkom u epidemiološko kritičnim regijama (tropske zemlje, endemska područja HIV-a - unatrag 3 godine), spolno prenosive bolesti, da li je darivatelj ikada bio pozitivnog nalaza kod laboratorijskog testiranja na hepatitis B i C ili HIV, konzumiranje alkoholna pića u većim količinama, promiskuitetno ponašanje, seksualni odnos ili suživot sa osobom koja ima pozitivne testove na hepatitis B i C ili HIV, unutar 12 mjeseci izvršena tetovaža, pircing, akupunktura, cjepljenje, da li je bila provedena transplantacija rožnice, ubodi oštrim inficiranim predmetima, transfuzija krvi i krvnih derivata, da li u terapiji koristi hormonske preparate hipofize, da li kontinuirano koristi kortikosteroidne preparate, da li se provodila hemodijaliza.

Potrebno je evidentirati kronične bolesti, jer ta oboljenja predstavljaju kontraindikacija za pohranjivanje: reumatoidni artritis, hepatitis, encefalitis, konvulzije, gubitak svijesti, diabetes ovisan o inzulinu, osteomijelitis, pneumonija, psorijaza, giht, lupus eritematosus, epilepsija, Mrb. Parkinson, Mrb. Alzheimer, Mrb. Creutzfeldt-Jakob, malarija, bruceloza, tuberkuloza.

Neizostavno je pitanje, da li je darivatelj bolovao od malignih i benignih bolesti i da li se liječen radioterapijom ili kemoterapijom?

KOSTAŃA BANKA
KLINIKE ZA ORTOPEDIJU LOVRAN
M.Tina 1, Lovran 51415
Tel: 00385 51 710201
Fax: 00385 51 292098

ANAMNESTIČKI UPITNIK ŽIVUĆEG DARIVATELJA TKIVA

Gospođm / gospoda _____

rođena: _____ Spol: M Ž

Da li ste preboljeli ili bolujete od sljedećih bolesti	da	ne	kada
Konvulzije			
Gubitak svijesti			
Epilepsia			
Encefalitis			
Morbus Parkinson			
Morbus Alzheimer			
Da li je netko u obitelji bolovao od Creutzfeldt-Jakobove bolesti, multiple skleroze, demencije ili gljivične encefalopatije?			
Tuberkuloze			
Bruceloze			
Malaria			
Psorijaze			
Artritis reumatoidesa			
Lupus eritematosusa			
Osteomijelitis			
Hepatitis, Žutica			
Pneumonije			
Dobrihresa liječen insulinom			
Kronične renalne bolesti/hemodijaliza			
Da li ste izgubili nešto veću tjelesnu težinu unutar 6 mjeseci? Koliko kg?			
Da li ste imali povišenu temperaturu nepoznatog razloga?			
Da li ste primijetili povećane limfne čvorove?			
Da li ste primili transfuziju krvi ili krvnih derivata od darivatelja (koncentrate humanih faktora koagulacije)?			
Da li vam je transplantirana rožnica ili dura mater?			
Da li ste unutar 12 mjeseci tetovirani, probušili uši, piling, akupunktura?			
Da li ste se slučajno uboh na iglu ili ozljedihi instrumentom zagađenom krvju?			
Da li kontinuirano koristite kortikosterojne preparate?			

B-1

Slika 9. Dio primjerka anamnestičkog upitnika

Sljedeći preduvjet za procjenu darivatelja jesu seronegativni testovi za HBs- Ag, Anti- HBc, Anti- HCV, Anti HIV-1 i 2, Anti- HTLV, citomegalovirus i sifilis. Potrebno je ponoviti analizu i dokazati negativnost za HIV i HCV i 6 mj. nakon darivanja. Tek tada je presađak spreman za upotrebu (ukoliko imamo na raspolaganju molekularnu tehnologiju identifikacije, nije potrebno vrijeme čekanja za ponavljanje uzoraka i dokaz negativnosti nalaza).

HBV- DNA, HCV- RNA i HIV- RNA molekularni su testovi u suvremenoj laboratorijskoj dijagnostici, na bazi lančane reakcije polimerizacije. PCR (eng. polymerase chain reaction) predstavlja postupak otkrivanja i umnažanja specifičnih genetskih obilježja na uzročnicima bolesti ili promjena na genetskom materijalu čovjeka koji je zahvaćen infekcijom. Prednosti PCR metode su njezina velika preciznost, a da se pritom koristi samo mala količina uzorka.

H-RNA i H-DNA testovi podrazumijevaju potvrdu infekcije (ukazuje na aktivno razmnožavanje virusa, njegovu količinu u krvi i postojanje infekcije). Uvođenjem tih testova značajno se skratilo vrijeme testiranja i ubrzalo postavljanje dijagnoze i izdavanje nalaza. Potpunu dijagnostiku HCV-a (kvalitativni i kvantitativni PCR), podrazumijeva tzv. genotipizacija virusa što je važno za određivanje trajanja terapije kao i njezin uspjeh. Zato i nije potrebno sačekati dijagnostički „window“ period, trajanje kronične infektivne faze.

NAT (eng. nucleic acid amplification technology) sljedeća je faza u pojednostavljenju dijagnostike uzročnika, jer ujedinjuje sva tri navedena DNA i RNA PCR testa (triplet test). Pri tome nije bitna identifikacija, o kojem se tipu virusa radi, već njegovo eventualno prisustvo. Taj podatak nam je dovoljan za odluku da li da pohranimo presađak ili ne. Testiranje se može izvršiti u hitnoći (ubrzano) ili najavljenom.

5. Uzimanje i pohranjivanje presadaka s mrtvih darivatelja

Program eksplantacije tkiva sa preminule osobe započeo je u medicinskim centrima koji posjeduju intenzivnu njegu sa ekipama anesteziologa, neurokirurga i traumatologa, te u kardiovaskularnim jedinicama. Odjel za hitni prijem također je mjesto s kojeg se regrutiraju mogući darivatelji. Organi i tkiva ne smiju biti uzeti s tijela preminule osobe, ukoliko nije potvrđena smrt, na način koji je u skladu sa zakonom. Organi se uglavnom uzimaju sa kadaveričnih darivatelja kod utvrđene moždane smrti uz održavan rad srca (heart-beating darivatelji), dok se tkiva uzimaju kod heart-beating darivatelji, a i kod onih po prestanu rada srca (non-heart-beating). Liječnici koji vrše eksplantaciju, ne smiju sudjelovati u potvrđivanju smrti darivatelja.

Nakon procjene potencijalnog darivatelja, obavlja se razgovor sa obitelji u svezi donacije određene anatomske cjeline. Pristankom i potpisom legalizira se doniranje. U većini zemalja a i Republici Hrvatskoj, darivateljem se smatra svaka osoba koja se za života nije očitovala protiv doniranja svojih organa. U praksi, pravilo je, da se nakon što je dokazana moždana smrt, multiorganska eksplantacija ne započinje ukoliko rodbina nije dala svoj pristanak.

Temelj provedbe multiorganske eksplantacije organa i tkiva, je brza i uspješna koordinacija u rada. Od prepoznavanja odgovarajućih darivatelja, usaglašavanje protokola u prikupljanju podataka, obavještavanje obitelji, obavještavanje i usklađivanja suradnje i rada različitih timova, do transparentnosti svih postupaka. Za procjenu darivatelja osim heteroanamneze uzete od obitelji, koristimo se i podacima drugih odgovarajućih izvora te detaljnim uvidom u medicinsku dokumentaciju.

Analizira se dob, uzrok smrti, dosadašnje bolesti (zloćudne, zarazne, multisistemske autoimune, neurodegenerativne), rizična ponašanje, provedeni medicinski postupci koji ev. mogu ugroziti funkciju organa (osobe koje su provele duže od 5 dana na respiratoru, nisu povoljni darivatelji zbog povećane mogućnosti nastanke sepse), prethodna izloženost ionizirajućem zračenju, korištenje imunosupresiva, transfuzije krvi ili presađivanje organa (presađena dura mater ili kornea), nedavne imunizacije živim cjepivima, tetoviranje posljednjih 12 mj., boravci u udaljenim zemljama (tropske zarazne bolesti), rizik od prijenosa prionskih bolesti.

Mikrobiološki i laboratorijski testovi moraju biti izvršeni u akreditiranim laboratorijima (Anti-HIV-1 i 2, HbsAg, Anti-HBc, Anti –HCV, testovi za sifilis, Anti-CMV, Anti-EBV, toxoplasma antitijela). Ovisno o organu i tkivu koji se presađuje određuju se i krvne grupe i Rh faktori, HLA tipizacija. Ovisno o nacionalnim propisima, od darivatelja sa Hbs Ag može se vršiti presađivanje na HbsAg pozitivnim primateljima, od HCV pozitivnih darivatelja može se vršiti presađivanje na HCV pozitivnom primatelju (nevadeno ne vrijedi za tkiva).

Pri kliničkom pregledu moraju se evidentirati dosadašnji znakovi medicinskih intervencija, ožiljke i ozljede sluznice.

Prihvatljive godine za pohranu kadaverične kosti jesu od 16-60 g.

Ukoliko je uzrok smrti trauma, osim uvida u heteroanamnestičke podatke, moramo detaljno pregledati ekstremitete i regije planiranog uzimanja presatka, jer oguljotine i otvorene rane, te otvoreni prijelomi isključuju mogućnost uzimanja presatka zahvaćene regije.

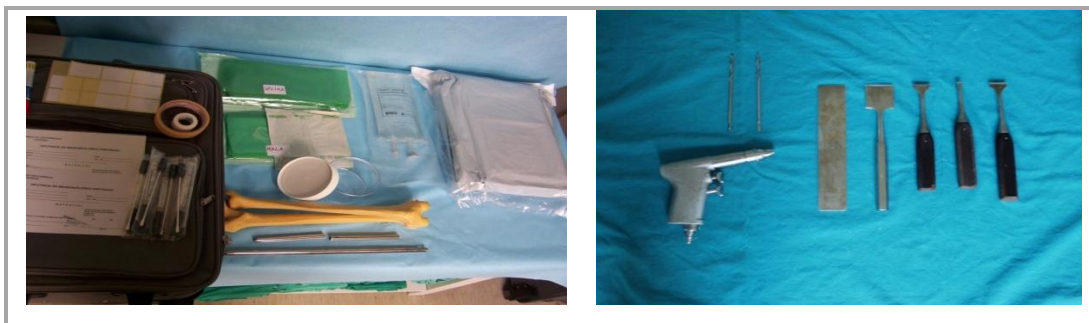Kada se za strukturalnu podršku upotrebljavaju veliki djelovi kostiju, poželjno je da takav darivatelj nije imao rizik od osteoporoze. Ukoliko za strukturalnu podršku upotrebljavamo epifizne ili metafizne segmente, moramo biti sigurni da su epifizne zone dugih kostiju zatvorene, kao dokaz da je postignuta

koštana zrelost. Iz eksplantacije koštana tkiva isključeni su darivatelji prethodno izloženi lokalnim ionizirajućim zračenjima, oni s infekcijom tkiva ili akutnom intoksikacijom (cijanidi, živa, olovo, zlato). Osteohondralni presadci i meniskusi ne uzimaju se u darivatelja iznad 45 godina starosti, jer u toj dobi su već započeli pojačani procesi degeneracije zglobne hrskavice.

Nema dobnog ograničenja za koštane strukture koje će biti usitnjene ili neće biti upotrijebljene za podnošenje opterećenja.

Na poziv bolničkog transplantacijskog koordinatora, voditelj eksplantacijskog tima (specijalista-liječnik sa iskustvom) odgovoran je za okupljanje tima. On mora voditi brigu o identifikaciji darivatelja, procjeni kvalitete tkiva tijekom uzimanja, donošenju odluke o ev. dodatnom testiranju i analizi tkiva, rekonstrukciji tijela i vođenju zapisnika.

Asistent (liječnik) je ovlašten za uzimanje tkiva i za rekonstrukciju tkiva, pod nadzorom voditelja. Instrumentar-med.sestra/tehničar, odgovorna je osoba za pripremu operacijske sale, uzimanje mikrobioloških obrisaka, pakiranje i označavanje uzetog tkiva (slika 10).



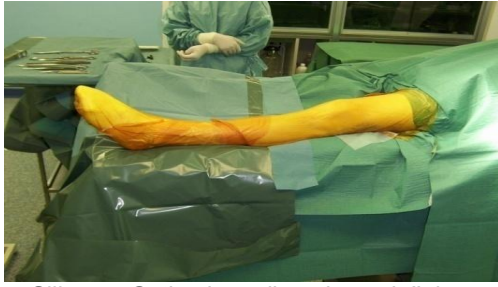Slika 10. Eksplantacijski tim dolazi opremljen s potrebnim sterilnim instrumentima i jednokratnim kompresama, materijalom za uzimanje obrisaka, materijalom za pakiranje, flasterima, naljepnicama, sredstvima za rekonstrukciju, prijenosnim kontejnerom

Tkiva je potrebno uzeti u najkraćem mogućem vremenu nakon smrti. Uzimanje tkiva mora se izvršiti unutar 12 sati nakon smrti. Ako je tijelo smješteno u hladnjaku 4-6 sati nakon smrti, postupak uzimanja tkiva treba započeti unutar 24 sata do maksimalno 48 sati. Svaka duža odgoda ili zastoje tijekom eksplantacije, povećava kontaminaciju kože i aseptičko uzimanje tkiva biti će neizvedivo, a zbog mrtvačke ukočenosti manipulacija otežana.

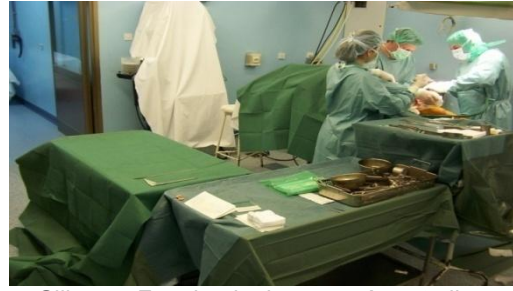Odstupanje od standardnog operacijskog pristupa donosi se u svrhu izbjegavanja prethodnih rezova zbog potrebe eksplantacije organa ili da bi se zaobišlo ev. manje oštećenje na koži.

Preminuli darivatelj postavlja se, u položaj iz kojeg je moguće ostvariti kirurško pranje polja i kasnije pokrivanje uz što manju opasnost od naknadne kontaminacije (položaj na leđima sa širom raširenih ruku i nogu) (slika 11).

Osim na operacijskom stolu, rad se odvija na dva pomoćna sterilno pokrivena stola za instrumentiranje. Na prvom pomoćnom stolu postavlja se tek uzeti presadak i tu vršimo dodatni pregled presatka i ev. mjerenje tkiva. Drugi stol služi za uzimanje obrisaka, pakiranje i obilježavanje (slika 12).



Slika 11. Optimalno prilagođen položaj (kirurško pokrivanje)



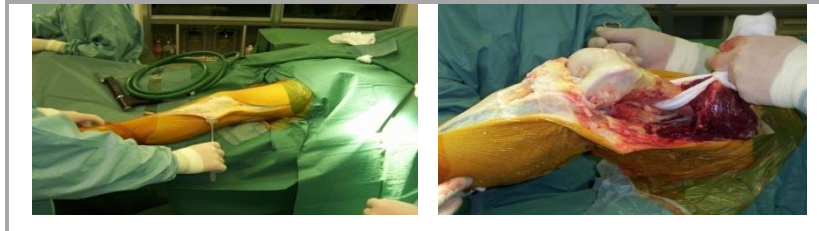
Slika 12. Formiranje dva pomoćna sterilno pokrivena stola

Preporuka je da uzimanje tkiva obavljaju dva člana eksplantacijskog tima, voditelj i asistent, a započinju istovremeno na obje strane tijela. Uzimanje tkiva započinje na donjim ekstremitetima (slika 13), potom na gornjim, dok se trbušna šupljina radi uzimanja kostiju otvara zadnja (zdjelica i kralješci). Princip je da se ne prepariraju živci i krvne žile, dok se veće arterije izbjegavaju i tako nastojimo skratiti što više vremenski period od incizije do pakiranja.

Za svaku stranu tijela koristimo vlastiti set instrumenata. Zabilježi se redosljed uzimanja tkiva, da bi kasnije mogli procjeniti rizik ev. bakterijskog zagađenja.

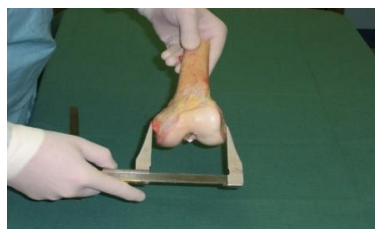Pristupi i tehnika eksplantacije mišićno-koštanog tkiva su standardizirani. Definirane su i minimalne dimenzije (dužine) pojedinih tetivnih presadaka.

Uzimamo redom; fasciju latu, tetivu m.semitendinosusa, tetivu m.gracilisa, tetivu m.tibialis anterior, tetivu m.tibialis posterior, Ahilovu tetivu, ligament patele zajedno s patelom i tetivom kvadricepsa, femur, med. i lat.meniskus, tibiju, fibulu, talus, kalkaneus, humerus, ulnu, radius, zdjelicu, kralježak.



Slika 13. Primjer pristupa na donji ekstremitet

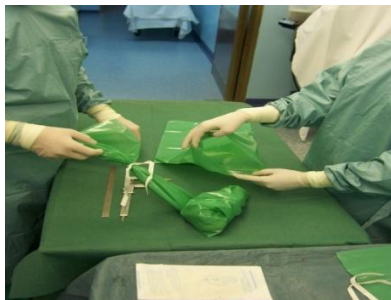Na pomoćnim stolovima u aseptičkim uvjetima, utvrđujemo moguća oštećenja hrskavice ili značajniju osteoporozu (ranije preporuke bile su da se ispiranje tkiva vrši na pomoćnim stolovima uz odvajanje dijela miškulature sa koštanih struktura, te izvrši mjerenje osteoartikularnih presadaka) (slika14).



Slika 14. Mjerenje osteoartikularnog presatka

Suvremene preporuke upućuju nas da sve presadke prije predaje instrumentaru, moramo prebrisati tupferom namočenim u fiziološku otopinu. Tkivo se odmah stavlja u sterilne vrećice. Obrisci za mikrobiološku analizu (aerobe i anaerobe) uzimaju se na način da se obuhvati cijela površina uzetog tkiva. Obrisk uzimamo kada je tkivo postavljeno u primarno pakiranje (unutar vrećice prije zatvaranja). Uzeti obrisci označavaju se sa brojem darivatelja i vrstom uzetog tkiva.

Presadci se pakiraju u sterilne plastične vrećice u tri omota, koje se na kraju zatvaraju sterilnim vrpčama ili vlastitim plastičnim patent-zatvaračima. Predzadnju vrećicu sa umotanim tkivom, postavljamo na dno zadnje vrećice i na taj način izbjegavamo mogućnost oštećenja vrećice sa presatkom pri vađenju istog (slika 15). Danas se svi postupci procesuiranja tkiva obavljaju u koštano-tkivnoj banci.



Slika 15. Pakiranje u sterilne plastične vrećice (postavljanje u zadnji omot)

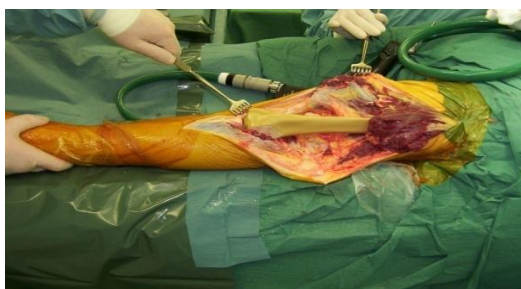Pakirano tkivo označava se jedinstvenim identifikacijskim brojem darivatelja, brojem tkiva, opisom sadržaja i oznakom strane tijela. Jedinstveni broj darivatelja je broj dodijeljen putem Nacionalne transplantacijske mreže.

Označena zapakirana tkiva postavljaju se u transportne spremnike napunjene ledom (slika 16) ili se postavljaju u prijenosne zamrzivače (4-6°C).



Slika 16. Za pohranjivanje tijekom eksplantacije može nam poslužiti i jednostavni prijenosnik (kutija od stiropora čvrstih stijenki sa poklopcem) ispunjen usitnjenim ledom u koji se polažu obilježeni presadci omotani u vodonepropusni papir

Rekonstrukcija mjesta eksplantacije vrši se odmah nakon uzimanja tkiva sa svrhom održavanja stabilnosti ekstremiteta, a da se ujedno što manje promijeni fizički izgled i održe proporcije ekstremiteta (slika 17). Pri tom se koristimo različitim čvrstim materijalima, najčešće plastičnim, koji su anatomski oblikovani. Mjesto pristupa i koža šiva se produženim šavom.



Slika 17. Primjer rekonstrukcije defekta pomoću plastičnog modela koji imitira koštano tkivo

Prebacivanje presadaka iz transportnih kontejnera u električni zamrzivač (na -80°C), mora se izvršiti unutar 4 sata od eksplantacije.


Prijenosni zamrzivači (slika 18) praktični su, jer ih možemo priključiti, adapter utičnicom, tijekom transporta, na električnu mrežu vozila. Na taj način održavamo temperaturu hladnjaka stalnom, što i očitavamo na njegovom displeju. Ukoliko navedeno nije izvodljivo, potrebno je 6 do 12 sati prije transporta, napuniti baterije prijenosna zamrzivača. Negativna strana prijenosnih zamrzivača je, njegov malen unutarnji volumen.



Slika 18. Prijenosni zamrzivač

Zamrzivači koštano-tkivne banke

Iz transportnih kontejnera u što kraćem vremenu od eksplantacije, presatke prebacujemo u električni zamrzivač i pohranjujemo ih na temperaturi od -80°C . Prispjeli presadci moraju biti odvojeni (crvena zona) od onih koji su spremni za uporabu i stoje u pričuvi, sve dok se mikrobiološkom analizom ne potvrdi njihova ispravnost. Tek nakon što je prošlo 24 sata od potvrde negativnih nalaza, presatke možemo koristiti. Tada ih prebacujemo u odjeljak (pretinac) zamrzivača namjenjenog za skladištenje presadaka spremnih za kliničku uporabu (zeleni zona) (slika 19).



Slika 19. Obilježavanje pakovanja i pakiranje unutar obilježenih zona (pretinaca) zamrzivača

Električni zamrzivači mogu sniziti temperaturu do -140°C . Najčešći raspon temperature je od -60 do -100°C . Ovisno o načinu rada i prostornim uvjetima, koriste se horizontalni ili vertikalni zamrzivači. Horizontalni zamrzivači praktičniji su ukoliko je u radu potrebna veća frekvencija pohranjivanja i izdavanja presadaka.

Električni zamrzivač mora biti adekvatne snage da stalno održava postignutu temperaturu. Zato je potrebno nadgledati rad zamrzivača, (mogućnost ispisa ili digitalni zapis), a njegova pozicija treba biti takva da se lako čuje oglašavanje alarma u slučaju kvara (slika 20).

U slučaju nestanka struje, zamrzivač mora biti tako tehnički opremljen, da se može automatski prebaciti na drugi izvor energije. Preporuča se, da na raspolaganju imamo dva zamrzivača. Temperatura zraka u prostorijama u kojima su smješteni zamrzivači, zbog njihova 24 satnog rada, obično je povišena, što može negativno utjecati na efektivni rad zamrzivača i zato se te prostorije redovito klimatiziraju.



Slika 20. Stalna kontrola temperature zamrzivača i nadzor osoblja (očitanje ispisa)

Postupak odmrzavanje presatka

Prije implantacije zamrznuti presadak je potrebno otopiti.

Započinjemo s otvaranjem vanjske vrećice tako da ne oštetimo unutarnji omot presatka (slika 21). Zbog kontrole, sa unutarnje vrećice, uzimamo obrisak za mikrobiološku analizu. Vadimo zamrznuti presadak i sa njega uzimamo obrisak.

30 minuta prije upotrebe, presadak potopimo u fiziološku otopinu na 37°C (slika 22). U otopinu se može dodati Garamycina amp.od 80mg. Količina dodanog antibiotika ovisit će o volumenu tekućine u kojoj je presadak potopljen ili ovisno o veličini presatka. U dnu posude sa fiziološkom otopinom postavljamo sterilnu gazu na koju položimo presadak. Pri vađenju, postavljamo ga ponovno na kompresu i ponavljamo uzimanje obriska.



Slika 21. Otvaranja vanjske vrećice




Slika 22. Potapanje presatka u zagrijanu fiziol. otopinu


6. Obrada presadaka u koštano-tkivnoj banci

Koštano-tkivna banka može djelovati i kao samostalna jedinica i nije neophodno da je vezana za pojedini kirurški odjel, operacijsku salu ili bolničku ustanovu.

Nakon dopreme presadaka u koštano-tkivnu banku, ovisno o načinu rada (postojećoj tehnologiji) i trenutnim ili planiranim potrebama, donosimo odluku o načinu obrade tkiva, deponiranju i pakiranju. Pri obradi ujedno i mjerimo presadke i nastojimo iskoristiti sve njihove dijelove (slika 23 a,b). Postupke obrade (procesuiranja tkiva), čišćenje i oblikovanje presadaka vršimo u posebnim sterilnim odjeljcima (izdvojenim izoliranim prostorima). Na njihovim radnim površinama moraju biti osigurani uvjeti ultračistog zraka (A kategorije).



Slika 23a. Prikaz bikortikalnih, trikortikalnih koštanih fragmenata, koštanih klinova i valjkasto formiranih koštanih segmenata, prikaz obrađenih i izmjerenih cjevastih i prstenastih fragmenata koštanih presadaka



Slika 23b. Prikaz načina mjerenja najčešće korištenih ligamentarno-tetivnih struktura lokomotornog sistema

Koštano-ligamentarni presadak mora biti tretiran u adekvatnim uvjetima, da bi se ispravno obradio. Unaprijed se mora definirati koje se tkivo obrađuje (kost, koža, rožnica). Potrebno je odrediti kolika će biti količina obrade, koje testove i postupke obrade koristimo, kakav će biti finalni proizvod, upotrebu jedne ili više izdvojenih prostorija, definirati mjesto ulaska i izlaska sterilna materijala (prozor-propusnik sa dvostrukom barijerom), broj osoblja, program higijene, sustav ovlaživanja i grijanja zraka, pravce ventilacije, način odnošenja ostataka obrade, potrebu za posebnim konstrukcijama podloge nad kojima stoje teži uređaji (npr. autoklav) (slika 24).



Slika 24. Ulazna barijera i radne jedinice koštano-tkivne banke

Prilikom obrađivanja i formiranja koštanog tkiva, zaostaje dosta tekućine i masnog tkiva što onečišćava radnu okolinu, pa je nerijetko potrebno da se mjesto pakiranja vrši u zasebnom čistom prostoru (slika 25). Tijekom piljenja kostiju oslobađa se i veliki broj sitnih čestica, koje slobodno cirkuliraju zrakom, te ih je potrebno usmjerenom ventilacijom eliminirati (preporučeni pritisak zraka 40Pa).



Slika 25. Sterilni radni prostor

Za pohranjivanje i čuvanje koštanih presađaka služimo se različitim tehnikama: duboko smrzavanje, morzelizacija, liofilizacija, demineralizacija, zračenje i aseptične metode. Najčešće se upotrebljavaju tehnike dubokog smrzavanja i liofilizacija (smrzavanje isušivanjem tkiva).

Morzelizacija kostiju postupak je pripremanja koštanih fragmenata na djeliće veličine 3 mm, sa kojih je prethodno odstranjena zglobna hrskavica. Višestruko ispiranje sa zagrijanom fiziološkom otopinom odvaja masno tkivo iz fragmenata. Slijedi vakumizirano pakiranje u troslojne vrećice i pohranjivanje na -80°C ., a sterilizacija se postiže zračenjem.

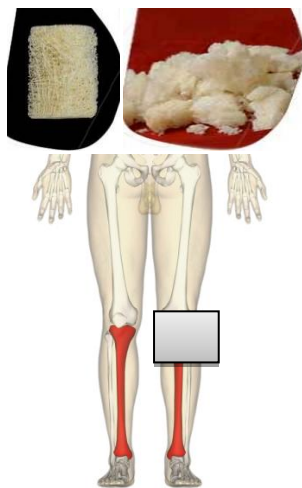
Liofilizacija je postupak usitnjavanja koštanih presađaka pomoću sterilne pile i formiranje odgovarajućih oblika presađaka. Dimenzije variraju od 1-2 cm do 10-15 cm. (koštani klinovi, trikortikalni presađci, koštani listići 1-3 cm dužine, koštani prutići do 15 cm dužine, cilindrični presađci do 5 cm dužine). S presađaka se odstranjuju masni i krvavi djelovi uz ispiranje destiliranom vodom, uz tretman kloroformom (72 sata), metanolom (8 sati) i oksigeniranom vodom (2 sata). Nakon završna ispiranja presađci se zamrzavaju na -80°C . Dodatno se može i provesti tehnika suhog zamrzavanja uz odgovarajuću aparaturu, tako da se u prvoj fazi sublimacije leda, smanjuje temperatura presatka do -50°C , tijekom 4 sata, uz tlak od 3 mbara. U drugoj fazi odstranjuje se zaostala voda iz presatka, postupno povećavajući temperaturu uz tlak od 0,6 mbara (temperatura unutar vakuum pakiranja i unutar kosti ne bi smjela biti u konačnici iznad $+10^{\circ}\text{C}$). Po završetku druge faze formirani se koštani djelovi, moraju odmah vakumirano pakirati, postaviti u troslojne polietilenske vrećice, propisno obilježiti i sterilizirati gama-zračenjem. Mogu se čuvati na sobnoj temperaturi.

Demineralizacija je postupak dobivanja sitnih koštanih fragmenata koji su bogati osteoinduktivnim tvarima (BMPs-bone morphogenetic proteins). Kortikalne djelove kosti postavljamo u ultracentrifugu da bi dobili željenu dimenziju fragmenata do 2mm i manje. Odvajanje mineralne koštane komponente (dekalifikacija), postižemo tako, da granule natopimo s klorovodičnom kiselinom, a ovisno o vremenu tretiranja, postižemo 40-60% demineralizacije. Nakon ispiranja, granule se potapaju s etanolom i eterom (u svakoj otopini po sat vremena).

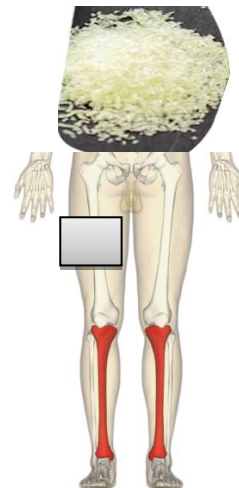
Sterilizacija mišićno-skeletna sustava može se izvršiti zračenjem, koristeći gama-zrake iz izvora Cobalt 60. Preporučena doza je 25 kGy, uz napomenu mogućeg gubitka biomehaničkih svojstava tretirana tkiva. Pripravci se mogu čuvati na sobnoj temperaturi.

Za proces obrade koštanog tkiva metodom liofilizacije, kod živućih darivatelja, najpogonijim koštanim područjima smatramo kortikospongiozne dijelove kostiju iz epifiznih zona femura (slika 26). Kod preminulih darivatelja osim navedenog područja, koristimo se i kondilima femura, proksimalnom tibijom, epifiznim zonama humerusa, kostima zdjelice i kralješcima.

Demineralizacija kostiju daje najbolje rezultate, ukoliko se vrši iz kortikalne supstancije s područja dijafiza dugačkih kostiju, a da pri tome donor (preminuli darivatelj) nije stariji od 50 godina (slika 27).



Slika 26. Koštane zone za optimalnu liofilizaciju



Slika 27. Koštane zone za optimalnu demineralizaciju

Pripremljeni koštani dijelovi mogu biti usitnjeni u koštane granule ili listiće spongiozne kosti, prethodno izvagani i pakirani u standardiziranim količinama ili skladišteni kao veliki osteoartikularni presadci (prethodno izmjereni i Rtg slikovno obrađeni i dokumentirani).

Navedeni koštani proizvodi imaju danas široku primjenu u rekonstruktivnoj, neurokirurškoj, maksilofacijalnoj kirurgiji, ortopediji i stomatologiji. Rezultat procesuiranja tkiva je koštani (ljudski) proizvod, što otvara nova etička pitanja (formiranje tržišta, medicinska „industrija“).

Zato je neobično važno, da se poštuju standardizirani postupci obrade i distribucije tkiva, da se ne uvode nove i različite metode bez konsenzusa, sa svrhom snižavanja cijena i usmjeravanje prema pojedinim bankama tkiva i laboratorijima. Potrebno je donositi odluke i o onom tkivu koji će biti upotrebljen u daljnjem istraživačkom radu. Pojedini dijelovi koštanog tkiva s kojima na kraju obrade raspoložemo (paste, granule, listići, formirani fragmenti), nisu istovjetni oblikom i strukturom s onima (anatomskim) koje dobijemo neposredno po izvršenoj eksplantaciji. Time se čin darivanja ne dovodi u pitanje, ali su rasprave i dalje otvorene.

Koštano-tkivne banke mogu biti organizirane tako da djeluju centralizirano (veće, nacionalne banke) ili regionalno (manje, lokalne banke tkiva).

Nacionalne banke tkiva odgovorne su za procese prikupljanja, obrade, pohrane, distribucije tkiva ali i usklađivanje rada svih ostalih banaka u cilju garantiranja potrebne kvalitete i količine presadaka. Po njihovom odobrenju, lokalna koštano-tkivna banka, ukoliko posjeduje adekvatnu opremu za provođenje metode dubokog smrzavanja, mogla bi koristiti za svoje interne potrebe, kirurške ostatke živućih darivatelja (uz svu prateću standardiziranu dokumentaciju).

Regionalne banke iz ovih izvora mogu ponuditi u 24 satnom kliničkom traumatološko-ortopedskom radu homologne presadke živućih darivatelja u obliku kortikospongioznih blokova ili njihove mljevene pripravke. Tako opremljene banke, u slučaju potrebe, mogle bi i privremeno pohranjivati presatke, koji bi naknadno po premještanju u centralnu banku, bili podvrgnuti daljnjoj obradi.

Manje banke ovisno o procijeni nacionalne banke mogle bi biti mjesečno ili kvartalno opskrbljene s primjerice, formiranim liofiliziranim i demineraliziranim pripravcima koji se mogu skladištiti na sobnoj temperaturi.

Sadašnja praksa eksplantacije preminulih darivatelje, zahtijeva od tima sistemsko uzimanje muskuloskeletna tkiva, uzimanje rožnice, krvnih žila i srčanih zalistaka koji se pohranjuju u nacionalne banke tkiva, gdje se i provodi njihova potrebna dodatna obrada i priprema (procesuiranje). Jedino nacionalne banke mogu vršiti distribuciju presadaka.

7. Upotreba koštano-ligamentarnih presadaka

U dosadašnjoj kliničkoj praksi problem transplantacije kosti jest to što ne postoji presadak sa svim odgovarajućim svojstvima. Razlog tome su brojne karakteristike koje bi trebao posjedovati idealni koštani presadak: imunološki i mutageno neutralan, sposobnost potpune koštane ugradnje i pregradnje, izraženu biološku aktivnost- osteogeno svojstvo (stvaranje kosti staničnom aktivnošću), osteoinduktivno svojstvo (oslobađanje faktora rasta kosti), osteokonduktivno svojstvo (potiče urastanje nove kosti), potrebnu čvrstoću, raspoloživost u dovoljnim količinama (obliku i veličini), jednostavnu obradu, netoksičnost, sterilnost, jednostavno spremanje i čuvanje, te niska cijena.

Najpogodnija metoda nadomještanja koštanog defekta bila bi ona koja je u stanju brzo i potpuno obnoviti mjesto defekta i pružiti novu anatomsku i funkcionalnu cjelinu.

Podjela koštanih presadaka

S obzirom na darivatelja: autologni, homologni, heterologni, kombinirani

S obzirom na strukturu presatka: spongiozni, kortikalni, masivni

S obzirom na vaskularizaciju: nevaskularizirani, vaskularizirani

Autologni presadci (autogeni) - darivatelj i primatelj pripadaju istoj jedinki.

Homologni presadci (alogeni) - darivatelj i primatelj jedinke su iste vrste.

Heterologni presadci (ksenogeni) - darivatelj i primatelj pripadaju različitim vrstama.

Kombinirani koštani presadci - zajednička primjena dvije ili više vrsta presadaka različitog podrijetla i stupnja obrađenosti.

Spongiozna supstacija u bloku ili usitnjena, može biti autologna ili homologna podrijetla.

Masivni presadak većim dijelom čini kortikalna supstancija, autolognog ili homolognog podrijetla (obično zamjenjuje dijafizalna područja ili služi kao potporanj u kombinaciji sa endoprotezom).

Vaskularizirani slobodni koštani presadci s očuvanom vaskularnom peteljkom, mikroanastomozom koja uspostavlja cirkulaciju.

Koštani presadci mogu nam biti od koristi u mnogim ortopedskim zahvatima. Primjenjuju se u kirurgiji tumora lokomotornog aparata, prijelomima sa koštanim defektima, pri ugradnji revizijskih endoproteza s defektom koštanog ležišta (zbrinjavanje razlabavljenja endoproteze), zbrinjavanju pseudartroza i osteomijelitisa, periprostetičkih prijeloma, artrodeza i korekcije deformiteta.

Operativni zahvati ugradnje totalne endoproteze zglobova u stalnom su porastu. Neminovna komplikacija nakon ugradnje totalne endoproteze zgloba je njezino razlabavljenje (nakon 15 do 20 godina od ugradnje). Posljedice razlabavljenja očituju se u nestabilnosti komponenti endoproteza, a nerijetko su praćeni i većim defektima koštanog tkiva i ležišta. Razvojem tehnologije obrade metala, ponuđene su i nove tehnike nadomještanja koštanih defekata pomoću materijala od titana i tantala ("spongioza" metal, trabekularna struktura od tantalijuma, rekonstruktivne metalne mrežice i košarice, 3D rekonstrukti individualno prilagođeni veličini defekta, Cerament-sintetička zamjena koštanog presadka).

Klasične metode s alograftom i danas se primjenjuju, ali postupno posustaju u odnosu na nove tehnologije, međutim i dalje su ravnopravne u nadomještanju velikih koštanih defekata u kombinaciji sa endoprotezom.

Procesi koštanog cijeljenja

Osteogeneza je proces stvaranje nove kosti iz stanica osteoblasta.

Osteoindukcija je proces u kojem nastaje nova kost iz pluripotentnih nediferenciranih mezenhimalnih stanica (osteoprogenitornih stanica periosta, endosta). Pluripotentne stanice budu kemotaksijom privučene od strane faktora rasta na mjesto transplantata i potiču u koštanom mikrookolišu diferencijaciju tih stanica u koštane stanice.

U koštanom mikrookolišu iz područja hematoma i koštana matriksa domaćina, oslobađaju se faktori osteoindukcije; transformirajući faktor rasta- beta (transforming growth factor beta - TGF-beta), koštani morfogogenetski proteini (bone morphogenetic proteins - BMPs), fibroblastni faktor rasta (fibroblast growth factors - FGF), inzulinu slični faktori rasta (inzulin-like growth factors - IGF), faktori rasta izvedeni iz trombocita (platelet derived growth factors - PDGF). Oni su u stanju pluripotentnu nediferenciranu stanicu u specifičnom koštanom okruženju diferencirati (inducirati) u osteoblast.

Osteokondukcija nije proces aktivnog stvaranja kosti (kao kod osteoindukcije i osteogeneze) već stvaranje kosti bude potaknuto od strane transplantata (pasivno svojstvo transplantata). Dolazi do urastanja osteocita u trodimenzionalnu strukturu nosača tj. koštane gredice transplantata. To se događa kada homologni transplantat ugradimo u koštani defekt čija se struktura zatim zamjenjuje zdravom kosti i dolazi do njegove koštane pregradnje.

Pojedini koštani presadci razlikuju se s obzirom na osteogeni potencijal.

Autolni (autogeni) koštani presadci

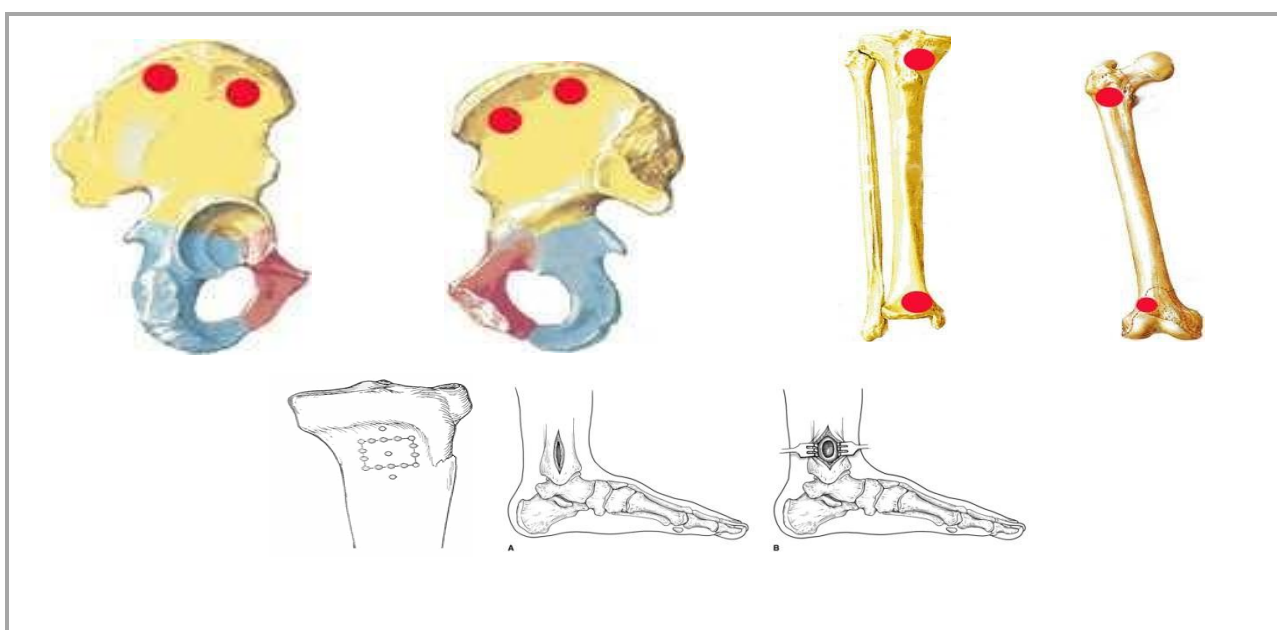
Korištenje vlastite kosti još uvijek donosi biomehaničke i imunološke prednosti u odnosu na ostale presatke jer ona jedina sadrži žive stanice (žive stanice prisutne su i u kombiniranim presadcima).

Autolni koštani presadci još uvijek se najviše primjenjuju u kliničkoj praksi. Uspješna primjena autolognih presadaka temelji se i na slabo izraženoj antigenskoj prirodi same kosti. Po svojoj formi i građi oni mogu biti - spongiozni, kortikalni, kortikospongiozni i strukturalni. Pogodni su u svim kliničkim slučajevima gdje se očekuje brza osteointegracija uz uspostavu potpune biološke i mehaničke funkcije. Ova vrsta presatka posjeduje žive vlastite stanice, čime se smanjuje mogućnost imunološke reakcije. Autolni presadci iskazuju veliki osteogeni, osteoinduktivi i osteokonduktivi potencijal.

Ovi presadci jedini posjeduju vlastite osteoblaste, najznačajnije nosioce osteogenih svojstava, što omogućuje direktno formiranje koštanog tkiva. Dodatni pozitivni efekt je, da prisutnost živih stanica povećava otpornost tkiva na infekciju. Unutar crvene koštane srži presatka nalaze se i stromalne hematopoezne matične stanice, pluripotentne mezenhimalne stanice koje se mogu diferencirati u osteoblaste, hondroblaste i fibroblaste, a presadak je bogat osteoinduktivnim faktorima rasta.

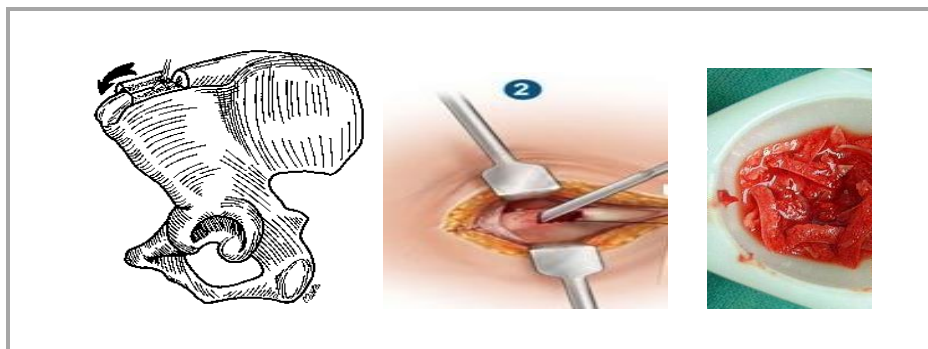
Pri uzimanju spongiozne kosti iz krila crijevne kosti nastoje se dobiti komadići veličine 0,5 cm u promjeru (kritična udaljenost stanica od površine presatka je 300 mikrometara, nakon čega osteociti većinom ne preživljavaju anoksiju). U popunjenom koštanom defektu dio stanice iz spongiozna autologna presatka preživi hraneći se difuzijom. U presadak ubrzo urastaju krvne žile iz periferije. Potom, nakon nekoliko dana započinje proliferacija osteoblasta i započinje se stvarati nova kost. Daljnjim procesom osteogeneze osteoblast pokazuje sposobnost stvaranja i održavanja kosti. Istovremeno odvija se i pregradnja međustanične tvari koja iskazuje snažno osteoinduktivno svojstvo. U konačnici uspostavi se temeljni signalni put, RANK/RANKL/OPG sustav, odovoran za proces koštane pregradnje (receptor aktivator nuklearnog faktora- κ na osteoklastu, ligand za receptor nukleidnog faktora- κ na osteoblastu, osteoprotegerin - topivi produkt zrelih osteoblasta).

Najčešća mjesta uzimanja spongioznog autogenog presatka područja su prednjeg i stražnjeg dijela krila crijevne kosti. Rijetde se koriste područja velikog trohantera, metafize tibije i kalkaneusa (slika 28).

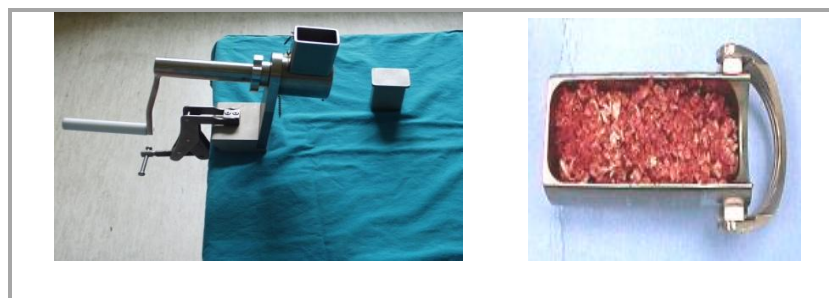

Slika 28. Zone uzimanja autogenih presadaka

Pri uzimanju komadića spongiozne kosti iz krila bočne kosti, nastoje se dobiti manji komadići (optimalno veličine 0,5 cm u promjeru), što postizemo odizanjem spongiozne kosti posebno formiranim dlijetima (slika 29). Usitnjavanje komadića spongioze može se postići korištenjem koštanog mlina (slika 30).



Slika 29. Korištenje žlijebastog dlijeta za dobivanje spongioznih „prutića“ iz područja krila crijevne kosti

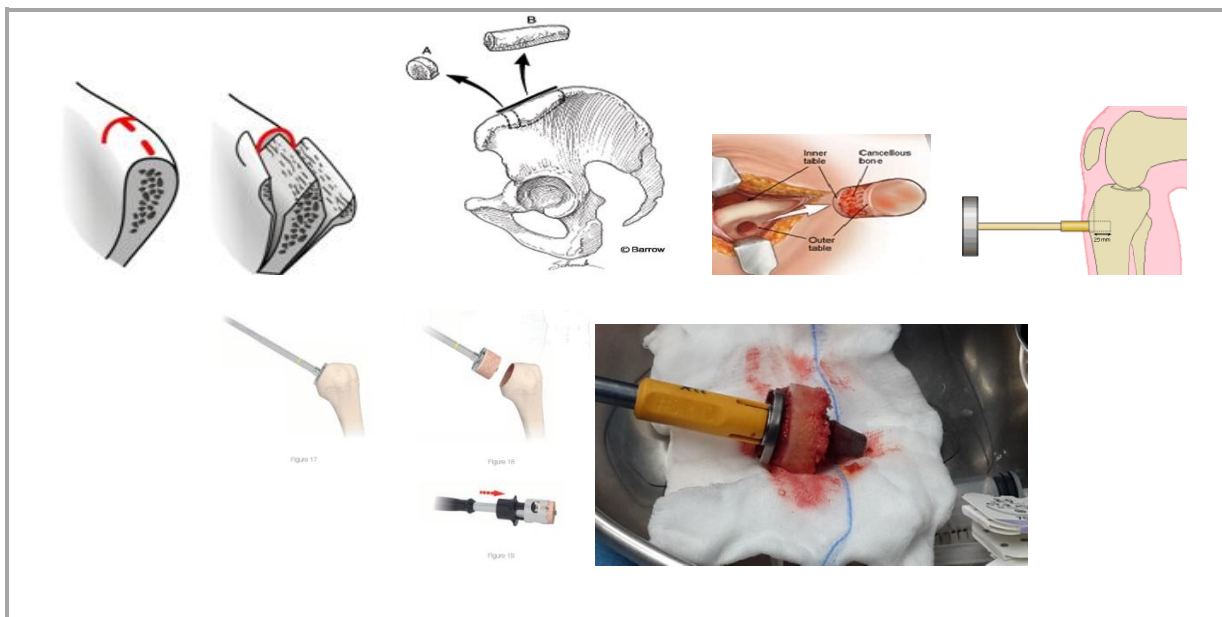


Slika 30. Koštani mlin pričvršćen na rubu pomoćna stolića u operacijskoj sali, dobiveni autologni (autogeni) koštani presadci iskazuju izražena osteogena, osteoinduktivna, osteokonduktivna svojstva

Nakon uzimanja, autologne koštane presatke umatamo u gazu natopljenu fiziološkom otopinom ili krvlju. Preporuča se da primjena autolognih presadaka bude izvršena unutar 20 min od uzimanja. Ravnomjernim rasprostiranjem spongioznih komadića možemo ispuniti planirane koštane defekte ali ne većih volumena.

Autologni (autogeni) koštani presadci-kortikospongiozni presadci (tri, bi i monokortikalni)

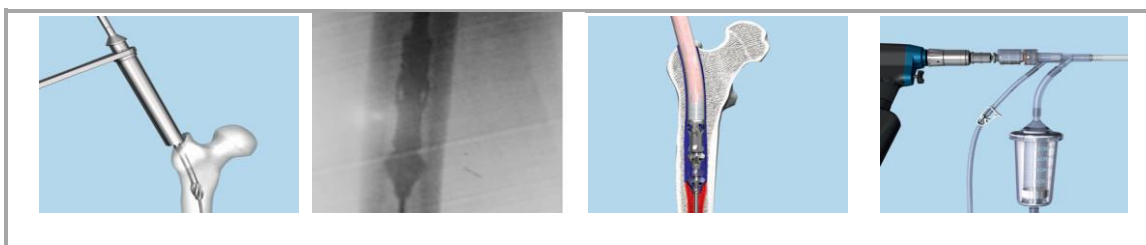
Oni mogu biti građeni od jednog, dva ili tri sloja kortikalisa uz prateću spongioznu kost. Kortikospongiozni presadci pokazuje dobre mehaničke karakteristike. Ipak, njihova pregradnja sporija je od autolognog spongioznog presatka. Ukoliko koristimo posebne instrumente, cilindrične koštane izvlače, možemo dobiti monokortikalne presatke valjkasta oblika (slika 31).



Slika 31. Prikazani su primjeri uzimanja kortikospongioznih presadaka s krila crijevne kosti, proksimalnog dijela goljenične kosti i glave humerusa

Autolognu usitnjenu kost možemo dobiti i koristeći se naročitom tehnikom za intramedularno sakupljanje autologne spongioze (primjer, DePuy Synthes-RIA-Reamer/Irrigator/Aspirator)

Incizijski se pristupi na područje velikog trohantera bedrene kosti i učini koštani otvor na femuru. Uvodi se oštro fleksibilno svrdlo, koje na svom kraju posjeduje rupice za usisavanje koštane srži uz negativan intramedularni pritisak (slika 32).



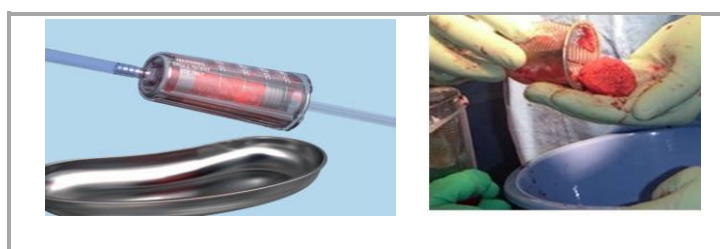
Slika 32. Razvrtač i aspirator koštane srži dijafize dugih kostiju, Rtg kontrola pozicioniranja svrdla unutar kanala

Sustavom cijevi za ispiranje i usisavanje u spremnik se sakuplja autologna koštana srž koja se prije upotrebe komprimira (slika 33).



Slika 33. Usisavanje koštane srži

U konačnici dobivamo usitnjenu autolognu kost i koštanu srž (do 100 ccm) (slika 34), koju koristimo za popunjavanje koštanih defekata i za liječenje pseudartroza. RIA sustav namijenjen je za odrasle i adolescente.



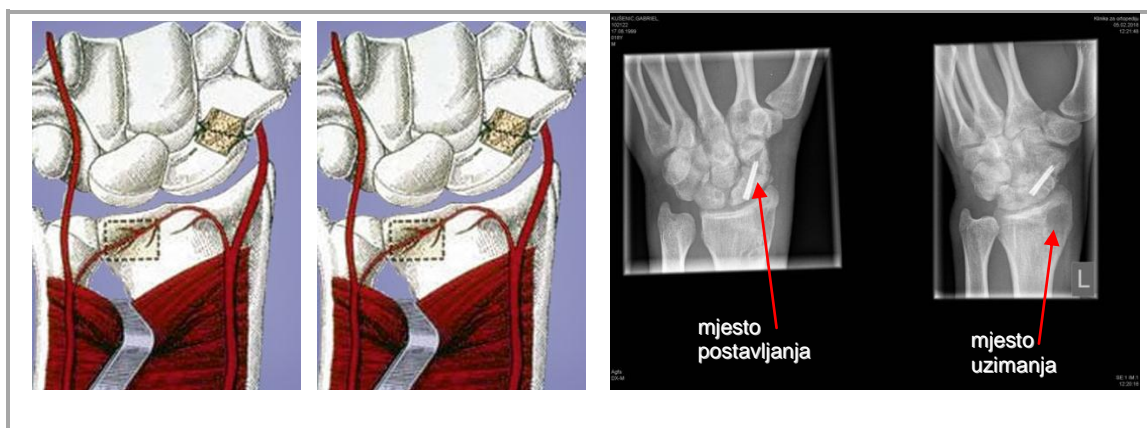
Slika 34. Komprimirana autologna kost i koštana srž spremna za potrebu

Vaskularizirani autologni koštani presadci

Iskazuju najbolje karakteristike; osteogena, osteinduktivna i osteokonduktivna svojstva, brzo zacjeljuju i biomehanički se prilagođavaju novonastalim uvjetima.

Vaskularizirani autologni presadci koriste se u slučaju nadoknade većih koštanih defekata i tada najčešće koristimo vaskulariziranu fibulu ili dio krila crijevne kosti.

Kod uspješne anastomoze preživljava velika većina osteocita u presatku, što pridonosi brzom koštanom cijeljenju. Važno je stabilno fiksirati presadak što će nam dodatno pridonijeti smanjenoj resorpciji presatka na mjestu spoja s okolinom (slika 35). Pri izvođenju ovih zahvata potrebna je primjena mikrokirurških tehnika te se preporuča prisutnost rekonstruktivnog kirurga plastičara kao dio tima.



Slika 35. Primjer nadoknade malog koštanog defekta u liječenju avaskularne nekroze čunjaste kosti ručja, premještanjem spongiozna bloka distalnog dijela palčane kosti opskrbljenog vaskularnom peteljkom

Osnovni nedostatak autolognog presadka je ograničeni izvor vlastite kortikospongiozne kosti. Moramo zato dobro isplanirati operativni zahvat i utvrditi da li raspolažemo s dovoljnom količinom ove vrste presatka. Dodatni nedostatak spongoznih presadaka je njegova mala mehanička čvrstoća.

Mogući morbiditeti pri uzimanju presadaka ovisit će o njegovoj veličini, mjestu uzimanja i tehnici uzimanja. Najčeće komplikacije su formiranje hematoma i razvoj infekcije, ozljede živaca, krvnih žila i patološki prijelomi. Navedeno može biti praćeno dugotrajnim bolovima.

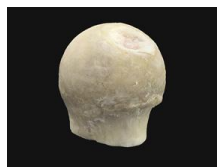Pretilost i osteoporoza predstavlja rizični faktor za uzimanje autologne kosti.

Homologi (alogeni) koštani presadci

Najčešći izvor homolognih presađaka je glava bedrene kosti sa živućeg darivatelja, koja predstavlja koštani višak, tijekom operativnog zahvata - ugradnje totalne endoproteze zgloba kuka.

Od kadaveričnog darivatelja tijekom multiorganske eksplantacije može se uzeti bilo koja kost.

Koštano-tkivna banka nakon čuvanja presađaka, može ponuditi presatke spremne za implantaciju koji su u svojoj prirodnoj formi (slika 36).



Slika 36. Prikazana glava bedrene kosti čuva se metodom dubokog smrzavanja

Veći dio rada koštano-tkivne banke sastoji se u naknadnoj obradi (procesuiranju) homolognih presađaka. Tim se postupcima mogu formirati različiti koštani implantati, kako strukturom tako i oblikom. (slika 37 a,b,c,d,e,f,g). Primjerice, demineralizirani i liofilizirani homologi koštani presađci mogu biti dostupni u obliku, praha, granula (slika 38), gela, lamelarnih pločica. Skladište i čuvaju se na sobnoj temperaturi.



Slika 37a. Liofilizirani spongiozni blok 30x15x15 mm



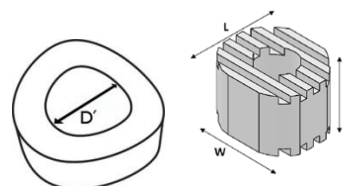
Slika 37b. Unikortikalni klin



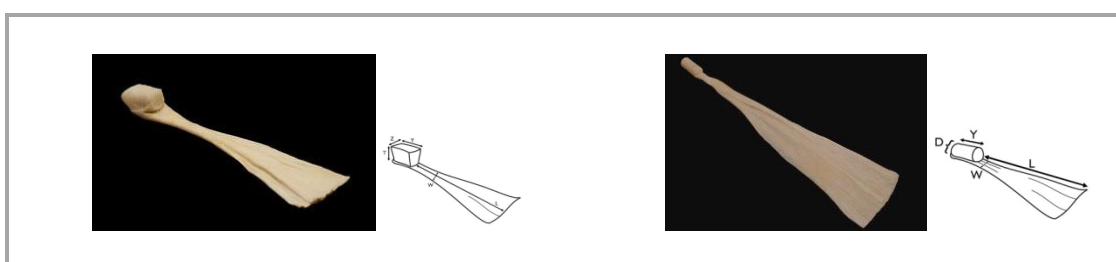
Slika 37c. Trikortalni blok crijevne kosti



Slika 37d. Kortikospongiozni prutić



Slika 37e. Koštani prstenovi ravnih i nazubljenih rubova



Slika 37f. Primjer obrade koštano-tkiva - Ahilova tetiva sa kockasto i valjkasto formiranim pripojem

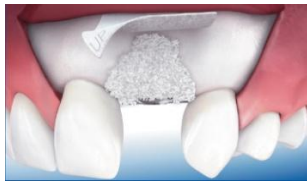

Slika 37g. Fascija lata priprema se u dimenzijama 40x60mm, 50x80mm, 60x100mm, 70x150mm



Slika 38. Usitnjena spongiozna kost 1-4mm, 5-10mm

Koštano-tkivni homologni presadci ispitani su i provjereni na razini osiguranja sterilnosti i ispunjavaju standarde kvalitete prema UNI EN ISO 9001 i ISO 11137-2 Metodi 1. Novim metodologijama uspijeva se maksimalno izvršiti pročišćavanje kosti, demineralizacija, a da se i dalje održi potrebna biokompatibilnost za ljudsku kost (slika 39). Presadak dobiva veće mogućnosti upijanja krvi, fiziološke otopine i aspirata koštane srži. U sljedećoj fazi komprimira se na 1/2 svoje izvorne veličine (ili manje) a zatim se stanjuje i razvlači, kako bi se postiglo bolje prijanjanje (slika 40). Tijekom zahvata podatan je za oblikovanje što daje veću sigurnost da će se zadržati na željenoj poziciji i utječe na ukupno kraće trajanje kirurškog zahvata. Pokazuje odlična osteokonduktivna svojstva i potiče brzu vaskularizaciju presatka kao i inkorporiranje čimbenika rasta primatelja.



Slika 39. Demineralizirani prašak (prikaz homolognih presađaka koji se većinom primjenjuju u dentalnoj kirurgiji)



Slika 40. Liofilizirane stanjene kortikalne membrane

Homologni presadci pružaju dobro uporište i njihova koštana struktura će kasnije efikasno poslužiti kao skelet za novonastalu kost. Za razliku od autoložnih presađaka, homolognih imamo na raspolaganju onoliko koliko ih posjeduje koštano-tkivna banka. Potonje ovisi o dobro organiziranoj i razvijenoj eksplantacijskoj medicini (od potencijalnih darivatelja, organizirane koordinacije eksplanacije do eksplantacijske opreme).

Homologni presadci čuvani i obrađeni u koštano-tkivnoj banci ne posjeduju žive stanice. Osteoinduktivna svojstva navedenih presađaka slabo su izražena, a manjak periosta dodatno oslabljuje koštanu pregradnju, jer izostaje adekvatna vaskularizacija i smanjen je upliv osteoprogenitornih stanica.

Prijenos virusnih bolesti je izuzetno rijetka pojava. U SAD-u, na tri milijuna homolognih transplantacija samo je u dva slučaja zabilježen prijenos virusa humane imunodeficiencije (HIV).

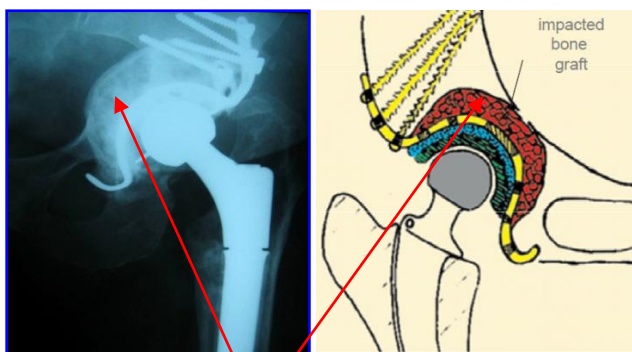
Izravna implantacija, neobrađenog homolognog koštanog presatka, se ne prakticira, jer 2 do 3 tjedana od implantacije snažan imunološki odgovor primatelja može izazvati reakciju odbacivanja presatka. Početno se brojni limfociti infiltriraju u područje hematoma u okolini presatka, da bi se naknadno presadak resorbirao aktivnošću osteoklasta i makrofaga.

Metodom dubokog smrzavanja tijekom pohrane presađaka znatno smanjujemo reakciju odbacivanja homolognih presađaka. Antigena svojstva presatka gotovo će se u potpunosti ukloniti ozračivanjem tkiva, kemijskim procesima obrade i postupcima dehidracije, ali uz rizik oslabljenih biomehaničkih svojstava presatka (vidi ranije u priprema i pohrana koštano-ligamentarnih presađaka).

Koštano-tkivne banke imaju veliki izbor presadaka uz navedenu cijenu za svaki oblik i formu presatka. Web-adrese koštanih banaka s kojima smo surađivali; <http://www.ior.it/btm> (Bologna, BTM-Banca del Tessuto Muscoloscheletrico, Clienti-Prodotti e Tariffe), <https://www.bancsang.net/professionals/tissue/> (Barcelon, Professional-Tissue-View the tissues available for the hospitals-Musculoskeletal).

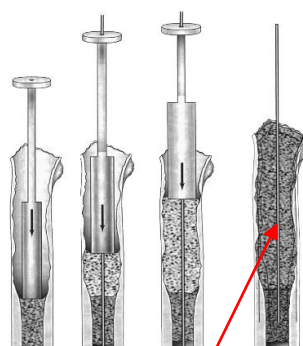
Primjeri primjene homolognih (alogenih) koštanih presadaka

Usitnjavanjem ili mljevenjem spongioznih homolognih presadaka postizemo bolje prilagođavanje koštane mase pri popunjavanju koštanih šupljina. U takvoj formi in situ postavljeni presadci lakše se podvrgavaju komprimiranju čime se postiže efikasnije popunjavanje praznih prostora. Primjenjuju se nakon čišćenja dobroćudnih tumora i cista i kod revizija aloartroplastike kuka za ispunjavanje defekta acetabuluma ili femura (slika 41a. i b.). Značajno mjesto imaju u spinalnoj kirurgiji, pri stražnjim spondilodezama.



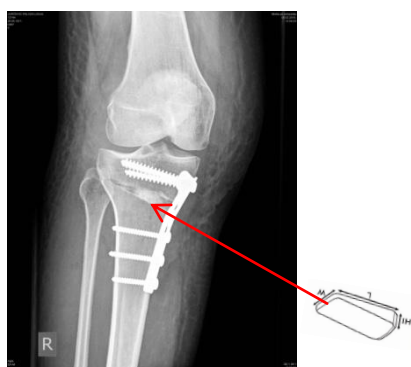
Slika 41a. Mljevena homologna spongiozna kost

Primjer, popunjavanja koštanog defekta acetabuluma sa mljevenim spongioznim homolognim presadcima, postavljenim ispod rekonstrukcijske metalne acetabularne "košarice", nakon vađenja razlabavljene acetabularne komponente totalne endoproteze zgloba kuka. Za popunjavanje područja acetabuluma obično se koristi krupnija, 3 do 4 mm mljevena spongioza a sitnija za popunjavanje defekata femura



Slika 41b. Popunjavanje femoralnog kanala

Kortikospongiozni presadci sadržavaju i kortikalnu i spongioznu supstanciju, kod kojih se koristi snaga kortikalnog dijela presatka za podnašanje većih sila pritiska i opterećenja. Primjenjuju se kod korektivnih osteotomija (osteotomije "otvaranja"), za poravnavanje osovine ekstremiteta čime se postiže ravnomjerna distribucija opterećenja (slika 42 a,b).



Slika 42a.


Rtg snimka, primjer, korektivne valgizirajuće osteotomije proksimalnog dijela tibije ("+" osteotomija ili osteotomija "otvaranja"). "+", jer se sa medijalne strane proksimalne tibije razjapi mjesto osteotomije i postavlja kortikospongiozni presadak u formi klina čija je veličina prethodno prijeoperacijski, izračunata



Slika 42b.

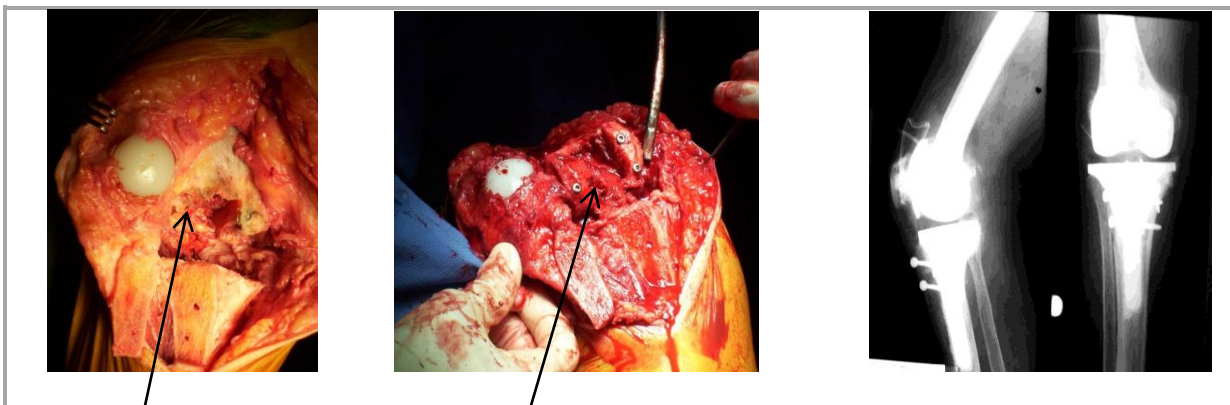
Rtg snimke, primjer, korekcije osovine palčane kosti pomoću kortikospongioznog klina, uz uspostavu adekvatnog produženja kosti, nakon loše zaraslog prijeloma distalnog dijela palčane kosti s ciljem da postignemo željenu korekciju neuspjelog konzervativnog liječenja

Primjer zbrinjavanja, prijeloma femura u zoni femoralne komponente totalne endoproteze zgloba kuka (periprostetični prijelom). Nakon vađenja femoralne komponente i repozicije mjesta prijeloma, postavlja se revizijska (“produžena”) endoproteza uz podupiranje defekta kosti i nadoknadu mjesta prijeloma, homolognim kortikalnim koštanim presadcima (polovice dugačkih cjevastih kostiju) (slika 43). Presadci se fiksiraju kružnim serklažnim žicama. Navedena kombinacija ujedno povećava otpor silama savijanja.



Slika 43. Potporni kortikalni homologni presadak

Masivni homologni presadci koriste se kada je potrebno premostiti i nadoknaditi velike koštane defekte i primjenjuju se u tumorskoj kirurgiji te nakon rekonstrukcija po razlabavljenju endoproteza. Primjer rekonstrukcije kondila femura i tibije kod reoperacije totalne endoproteze zgloba koljena (slika 44).



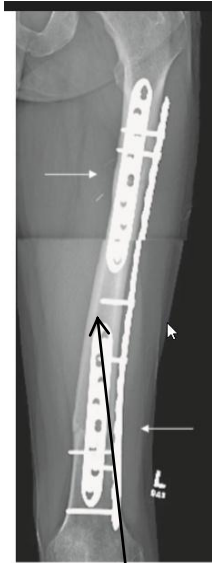
Slika 44.
Koštani defekt

Rekonstrukcija i nadomještanje koštanih defekata sa homolognim presadcima

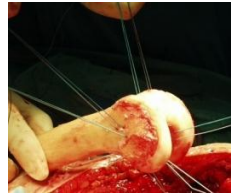
Poslijeoperacijski Rtg

Možemo koristiti masivne osteoartikularne homologne presatke i dijafizne masivne homologne presatke. Kod nadoknada segmentalnih koštanih defekata najučinkovitiji su dijafizni masivni homologni presadci. Najbolji rezultati postižu se interkalarnim presadcima fiksirani osteosintetskim pločicama i vijcima (slika 45).

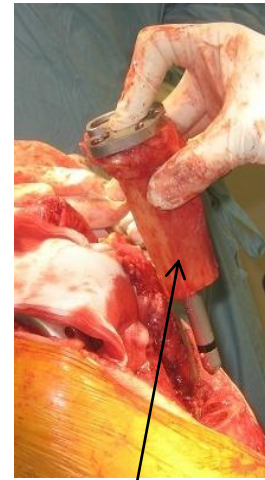
Osteoartikularni presadci rjeđe se koriste, jer se smrzavanjem uništavaju hondrociti u hrskavici presatka što će naknadno znatno ubrzati propadanje hrskavice i pridonijeti brzom razvoju artroze (slika 46). Zato kada je potrebno zamijeniti reseciranu kost koja uključuje i zglob, koristimo kombinaciju endoproteze i masivnog-strukturalnog presatka, koji služi kao vanjski omotač endoproteze (slika 47).



Slika 45. Segmentalni ili interkalarni dijafizalni presadak

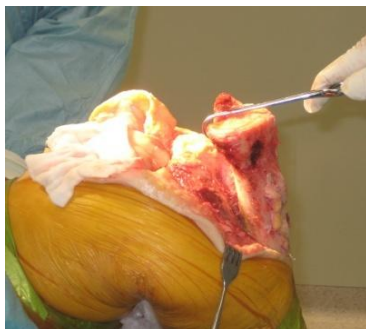

Slika 46. Osteoartikularni presadak

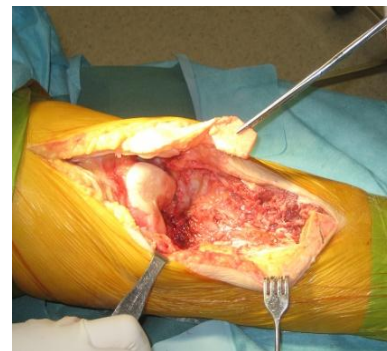

Slika 47. Strukturalni presadak-služi kao potpora endoprotezi (eng.endoprosthetic allograft composite)

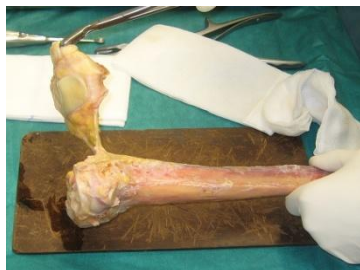Primjer pripreme strukturalnog homolognog presatka



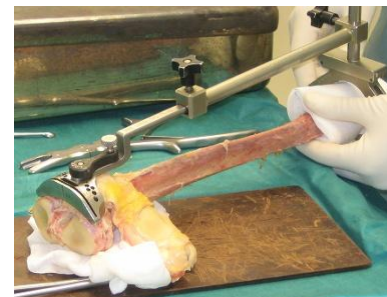
Slika 48. Prepariranje i odvajanje tumorom zahvaćenog proksimalnog dijela tibije



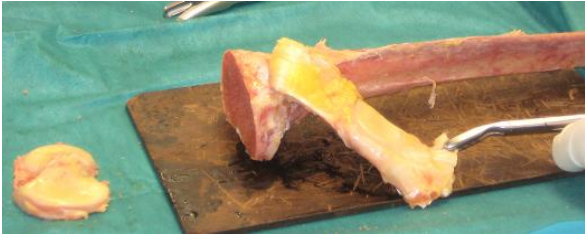Slika 49. Odstranjenje proksimalnog dijela tibije nakon osteotomije



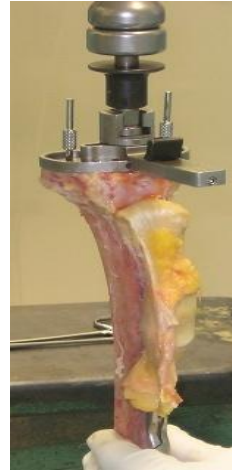Slika 50. Odmrzavanje homolognog masivnog presatka tibije s ekstenzornim aparatom



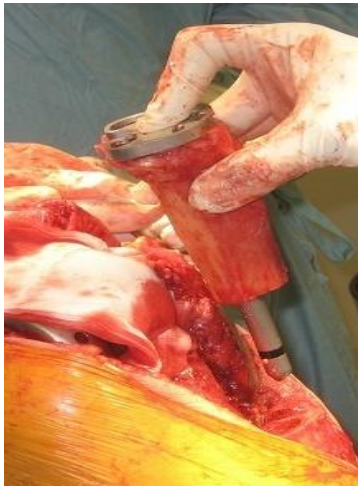Slika 51. Određivanje razine resekcije artikularnog-kondilarnog područja presatka i ujedno određivanje usmjerenja tibijalne komponente proteze na mjestu oslonca



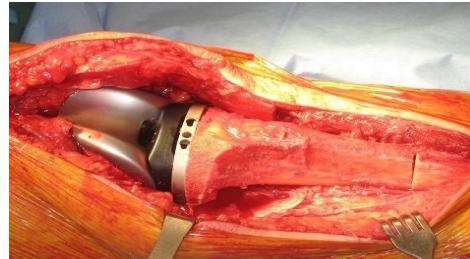Slika 52. Tibijalni presadak nakon odstranjenja artikularnog područja



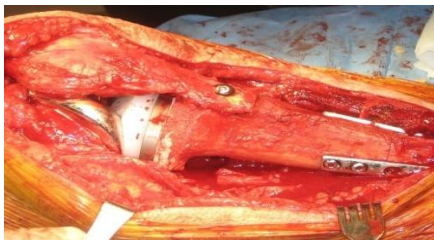Slika 53. Postavljanje instrumenta-vodilice za formiranje utora i ležišta tibijalne komponente totalne endoproteze zgloba koljena



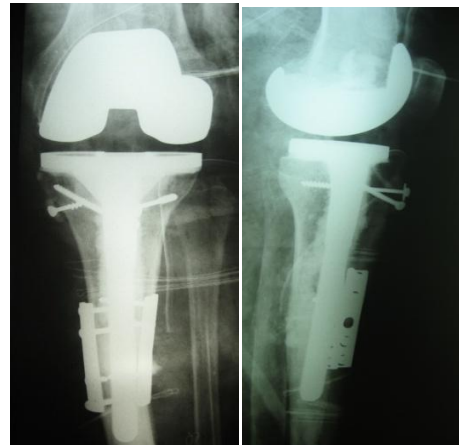Slika 54. Postavljanje probe tibijalne komponente s produženom revizijskom osnovom, pri čemu presadak služi kao oslonac i omotač tibijalnog dijela endoproteze



Slika 55. Pozicioniranje probe presatka zajedno s tibijalnim dijelom i zgobljavanje s femoralnom komponentom endoproteze



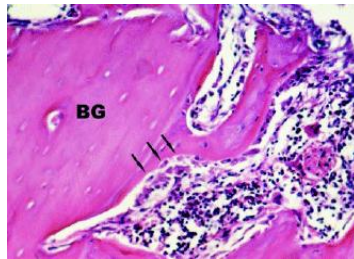
Slika 56. Definitivni položaj endoproteze zgloba koljena i fiksacija presatka s dvije pločice na mjestu spoja s dijafizom primatelja



Slika 57. Poslijeoperacijski Rtg

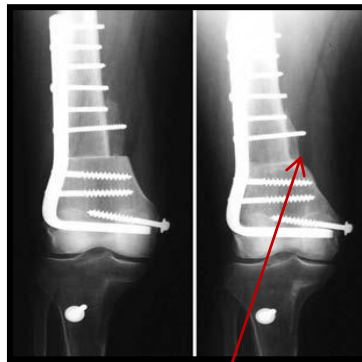Na mjestu kontakta kosti primatelja i homolognog presatka formira se kalus i postupno kalus preraste preko presatka. Za srašćivanje dijafizalnih presadaka prosječno je potrebno 9 mjeseci, a metafizalni dijelovi zarastaju tijekom 6 mjeseci.

Histološkim analizama mjesta kontakta presatka i osteotomirane kosti primatelja, utvrđeno je da na mjestu kontakta, ne dolazi do cijeljenja, već se uspostavlja samo rubna pregradnja kosti preko kalusa. Dakle, presadak se remodelira prema kosti primatelja samo preko površine. Kost u centru homolognog presatka i dalje je avitalna ("mrtva kost"). Tijekom dužeg vremena, godinama, u presatku koji se pregrađuje, nailazimo na mozaičnu koštanu strukturu, koju čine mrtve koštane gredice presatka i gredice novostvorene kosti (slika 58). Ovaj proces nazivamo puzajućom supstitucijom (engl. creeping substitution).



Slika 58. Histološki prikaz koštanog odsječka presatka (BG-bone graft) s brojnim osteoblastima (označeno strelicama) na novoformiranoj granici koštanog tkiva i fragmenta presatka

Pri stabilnoj osteosintezi kod masivnih homolognih presadaka pregrade se samo krajevi presatka koji su u izravnom kontaktu sa primateljem. Mjesto kalusa međutim osigurava čvrsti spoj i čuva ga od mogućeg prijeloma. Radiološka slikovna obrada može nas zavarati jer snimka pokazuje formirani površinski kalus a ne potpunu pregradnju ulomaka (slika 59). Posebice moramo biti na oprezu, ukoliko je u protokolu liječenja koštanog tumorskog procesa bila primijenjena radioterapija i kemoterapija.



Slika 59. Formirani površinski kalus

Komplikacije u korištenju homolognih presadaka (alografta)

Razlog visokog postotka komplikacija je nepotpuna, samo površna pregradnja masivnih homolognih presadaka. Većina prijeloma presadaka(12-20%), odigrava se, početno do 3 godine od implantacije. Jednom formiran kalus kod rubne pregradnje ipak pruža primjerenu čvrstoću. Prijelomi najčešće nastaju na mjestu postavljanja kortikalnih vijaka koji prolaze kroz presadak u želji postizanja što čvršće fiksacije. Prijeoperacijski provedena radioterapija može pridonijeti češćem pojavljivanju prijeloma presadaka.

Odsutost cijeljenja na mjestu kontakta presatka i kosti primatelja u periodu dužem od godine dana, definiramo kao nesrašćivanje(11-17%). Jedan od češćih razloga nesrašćivanja je prisutnost infekcije. Primjena kemoterapije znatno povisuje postotak nesrašćivanja.

Infekcije se u navedenim zahvatima najčešće pojavljuju u prva četiri mjeseca nakon implantacije. Razloge visokog postotka infekcije(12-15%) i pored svih poduzetih principa asepse nalazimo u; ranijim operacijski intervencijama toga područje (biopsije, prethodna čišćenja), operacije zahtijevaju u pravilu produžene pristupe, veću izloženost operativnog polja nerijetko tijekom dužeg trajanja operacije, problemi lokalnog cijeljenje rane, formiranje poslijeoperacijskih hematoma, mogućnost neposredne prijeoperacijske kontaminacije presatka, provedena kemoterapija ili radioterapija. Zbog toga se u svih bolesnika kod kojih se implantiraju presadci, intravenski daje profilaktična antibiotska terapija tijekom 48 do72 sata.

Do nestabilnosti presatka i pored premoštenja osteosintetskim materijalom može doći zbog resorpcije presatka te je gubitak koštane mase presatka moguć u 6% slučajeva.


Razvojem koštano-tkivnih banaka, novih operativnih tehnika i materijala fiksacije kao i napretkom kemoterapije i radioterapije, preživljavanje bolesnika s primarnim i sekundarnim tumorima lokomotornog aparata premašuje 75%. U 85% slučajeva kirurški se spašavaju ekstremiteti uz odgovarajuće rekonstrukcije čime je radikalno smanjen broj amputacija.

Kombinirani koštani presadci

Najčešća kombinacije presadaka je zajednička primjena autolognih i homolognih koštanih presadaka. Homologna kost nema živih stanica, ali u kombinaciji sa svježom autolognom kosti omogućeno je dospjeće osteoblasta i osteoprogenitornih stanica (slika 60), što posješuje sposobnost osteointegracije odmrznute homologne kosti (slika 61). Ukoliko istu miješamo s autolognom koštanom srži omogućit ćemo dospjeće pluripotentnih mezenhimalnih stanica. Upravo miješani presadci pokazali su dobre rezultate u pregradnji većih koštanih defekata.

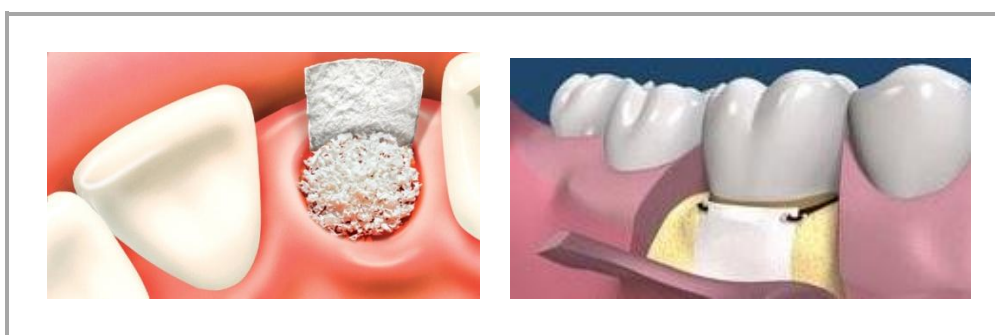

Slika 60. Autologni usitnjeni presadak



Slika 61. Djelomično demineralizirani homologni presadci

Kombinacija sa BMPs (eng.bone morphogenetic proteins) povećava osteoinduktivna svojstva presatka (slika 62). BMP-pripada skupini faktora rasta iz obitelji TGF-a (transformirajući faktor rasta). U tijelu se nalazi u koštanom matriksu, vezan za niti kolagena i oslobađa se tijekom koštane pregradnje tj. pod djelovanjem osteoklasta. Poznato je 15-tak tipova, a u primjeni su BMP 2, BMP 7 (u eksperimentalnoj fazi BMP 6). Njegovo osteoinduktivno djelovanje, temelji se na poticanje pluripotentnih matičnih stanica na stvaranje osteoblasta, potom mineralizacije i nastanak osteocita. Pokazalo se da pomiješan s koštanim presatkom uzrokuje bržu i jaču osteointegraciju presatka. Može biti primijenjen i pomoću nosača-kolagene rešetke, goveđi matriks (ACS -apsorbable collagen sponge). BMP-u je potreban nosač, jer je topiv u ekstracelularnoj tekućini i bez nosača bude fagocitiran tijekom desetak dana. Njegovi nedostaci su ektopično stvaranje kosti, povećana razgradnja i nepredvidivost.



Slika 62. Primjer primjene u stomatologiji, obrađen i lističasto stanjen homologni presadak obogaćen s BMP 2 (prikaz prije i nakon postavljanja implantata)

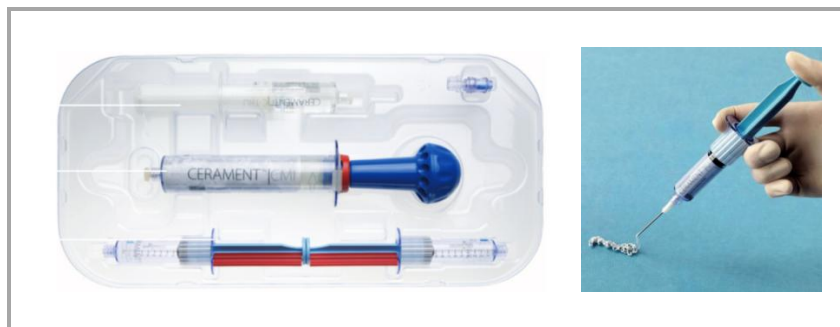8. Cerament-biokeramička zamjena za kost

U kliničkoj praksi, danas, postoje brojni preparati koji pokušavaju zamijeniti prirodnu kost. Sintetski se spravlja od porozno obrađene keramike, kolagenskih produkata, koralja (formirani kao prah, granule, pločice, klinovi). Svi oni iskazuju samo osteokonduktivna svojstva.

I dalje se vrše istraživanja u potrazi za idealnom koštanom zamjenom. Dobiveni preparati nerijetko se obogaćuju sa BMP ili pluripotentnim mezenhimalnim stanicama da se u postavljenim područjima, gdje je prokrvljenost izuzetno oskudna, ipak pokuša nadoknaditi nedostatak osteogenetskog potencijala.

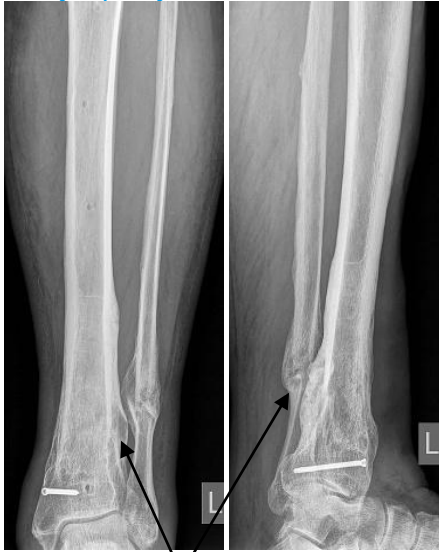U pravilu ako u operiranom području dođe do infekcije ona će zahvatiti i presadak. Liječenje koštanih infekcija je zahtjevno i dugotrajno. U kontaminiranim područjima bakterije formiraju biofilm koji ih štiti pri naseljavanju zone presatka i devitaliziranih dijelova kosti i najčešće moramo takve zahvaćene koštane dijelove odstraniti.

U nadomještanju koštanih defekata, po odstranjivanju inficirane kosti, postignuti su dobri rezultati primjenom umjetne kosti – Ceramenta. Ova resorptivna biokeramička zamjena za kost po svom sastavu je kombinacija kalcijeva sulfata i hidroksiapatita i sadrži ioheksol tako da je i Rtg vidljiva. Iskazuje dobra osteokonduktivna svojstva i nalazi svoju primjenu u popunjavanju šupljina i pukotina u koštanom sustavu tako da se remodelira u zdravu kost. Cerament može biti i u kombinaciji s antibioticima (gentamicinom ili vankomicinom). Pojedini autori navode visoki postotak uspješnosti u liječenju i preveniranju osteomijelitisa. Podatan je za modeliranje i zato na jednostavan način (lako se adaptira) popunjava mjesto koštanog defekta a može se aplicirati i kroz injekciju (slika 63).

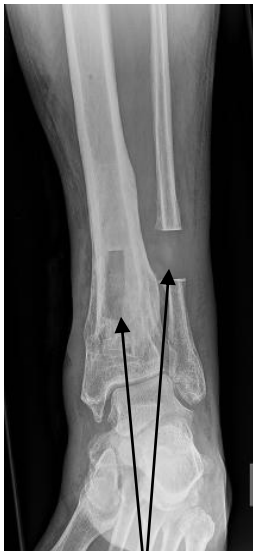

Slika 63. Prikaz originalnog pakovanja Ceramenta

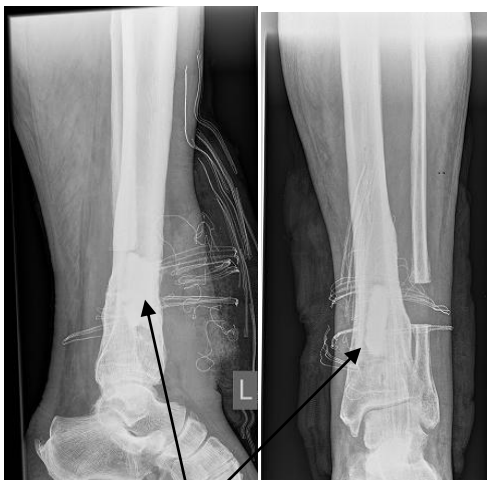Primjer primjene Ceramenta u kliničkoj praksi



Slika 64.
Osteomijelitično žarište u distalnom dijelu tibije, sa proširenjem procesa na fibulu u istoj razini



Slika 65.
Kroz trepanacijski otvor na tibiji izvršeno je čišćenje žarišta uz odstranjene devitaliziranih dijelova kosti. Resekcija zahvaćenog segmenta fibule. Odstranjenje osteosintetskog materijala




Slika 66.
Postavljen Cerament+gentamicin koji popunjava koštani defekt tibije

9. 3D printanje

3D-bioprintanje predstavljat će u budućnosti značajan napredak u području medicine i tkivnog inženjeringa. Očekuju nas istraživanja s inovativnim biomaterijalima i biotintom (tekuća smjesa koja može sadržavati multipotentne matične stanice, signalne molekule, faktore rasta i druge čimbenike). Biomaterijali se sve više prilagođavaju za ispis u formi trodimenzionalnog objekta ali u zadanim kontroliranim uvjetima (temperatura na 37°C, neutralan pH). Karakteristike pojedinih biomaterijala su takve da premašuju čvrstinom i postojanošću prosječna tjelesna tkiva (kosti i meka tkiva). Stoga bi mogli djelovati kao buduće zamjene, čak i poboljšanja, za izvornu tjelesnu građu (sintetski hidrogel i alginati).

Primjerice, alginat je anionski polimer s mnogobrojnim biomedicinskim implikacijama - podatan u oblikovanju (slika 67), pokazuje izrazitu biokompatibilnost, niske je toksičnost i snažne strukturne. Istovremeno se istražuju i mogućnosti formiranja i pozicioniranja (bioprinting) mikro-kanala, čime bi se povećala difuzija hranjivih tvari i kisika iz susjednih tkiva.



Slika 67. Strukturirani alginatni polimer

10. Genetski inženjering


Mezenhimalne matične stanice obećavaju da će biti važan napredak u regenerativnoj medicini, pa tako i u funkcionalnoj obnovi tkiva (slika 68). Genetskim inženjeringom produciramo i istražujemo moćnije matične stanice, kao što su ljudske inducirane pluripotentne matične stanice.

Bioreaktor je uređaj u kojemu se provodi biotehnološki proces. Opremljen je mjernim instrumentima i regulacijskom tehnikom uz mogućnost održavanje željene temperature, pH, koncentracije kisika, reguliranja tlaka mehaničkog napreznja, opskrbe hranjivim tvarima, a sve to u sterilnim uvjetima, tako da se tkivo, neposredno po formiranju, može prenijeti u operacijsku salu (slika 69).

Uzgojem u kontroliranim uvjetima u bioreaktorima, u budućnosti, nadamo se da ćemo biti u mogućnost formirati identično tkivo za kojim imamo potrebu nadoknade (bez ograničenja u količini).



Slika 68. Laboratorijski uvjeti uzgoja stanica



Slika 69. Prikaz budućeg kontroliranog bioreaktorskog sustava u sterilnim uvjetima

BIBLIOGRAFIJA

1. Bright R, Burchard H. The biomechanical properties of preserved bone grafts. In: Friedlaender GE, Mankin HJ, Sell KW (eds). Osteochondral allografts: biology, banking and clinical applications. Boston: Brown and Co. 1983;141-247.
2. Car CR, Hyatt GW. Clinical evaluation of freeze-dried bone grafts. *J Bone Joint Surg Am* 1955;37A:549-66.
3. Tomford WW, Ploetz J, Mankin HJ. Bone allografts of femoral heads. Procurement and storage. *J Bone Joint Surg* 1986;68A:543-437.
4. Hrvatski liječnički zbor. Kodeks medicinske etike i deontologije. Zagreb, 2002;5:12
5. Pelker RR, Friedlaender GE, Markham TC. Biomechanical properties of bone grafts. *Clin Orthop* 1983;174:54-7.
6. Cowey A, Clough T, Hirst P. Frozen autografts: an alternative to graft disposal. *The Knee* 2002;9:155-6.
7. Fages J, Jean E, Frayssinet P, Mathon D, Poirier B, Autefage A et al. Bone allografts and supercritical processing: effects on osteointegration and viral safety. *Journal of Supercritical Fluids* 1998;13:351-9.
8. Eastlund T. Infectious disease transmission through tissue transplantation: Reducing the risk through donor selection. *J Transplant Coord* 1991;1:23-31.
9. Lord CF, Gebhardt MC, Tomford WW, Mankin HJ. Infection in bone allografts: Incidence, nature and treatment. *J Bone Joint Surg Am* 1988;70A:369-76.
10. Haed WC, Berklacich FM, Malinin TI, Emerson RH Jr. Proximal femoral allografts in revision total hip arthroplasty. *Clin Orthop* 1987;225:22-36.
11. Piriou P, Sagnet F, Norton MR, Loubresse CG, Judet T. Acetabular component revision with frozen massive structural pelvic allograft. *The Journal of Arthroplasty* 2003;18:562-9.
12. Rossi EC, Simon TL, Moss RS. Principles of transplantation medicine. Baltimore: Williams and Wilkins 1991;160.
13. Tomford WW, Mankin HJ, Friedlaender, Doppelt SH, Gebhardt MC. Methods of banking bone and cartilage for allograft transplantation. *Orthop Clin North Amer* 1987;18:241-247.
14. Hirn M, Laitinen M, Pirkkalainen S, Vuono R. Cefuroxime, rifampicin and pulse lavage in decontamination of allo-graft bone. *Journal of Hospital Infection* 2004;56:198-201.
15. Tomford WW, Thongphasuk J, Mankin HJ, Ferraro MJ. Frozen musculoskeletal allografts: A study of clinical incidence and causes of infection associated with their use. *J Bone Joint Surg* 1990;72A:1137-43.
16. Feng S, Goodrich NP, Bragg-Greshman JL, et al. Characteristics Associated with Liver Graft Failure: The Concept of a Donor Risk Index. *Am J Transplantation* 2006;6:783-790.
17. Legović D, Šantić V, Gulan G, Jurdana H, Tudor A, Prpić T, Šestan B. Osiguranje kvalitete i sigurnosti koštanih presađaka metodom smrzavanja. *Medicina* 2009;45:14-21.
18. Pumarola Sune T, Moreno Camacho A, Blanes J. Criteria for the selection of organ donors with respect to the transmission of infectious. *Organs and Tissues* 2000;3:79-85.
19. Directive 2010/53/EU of the European Parliament and of the European Council of 7 July 2010 on standards of quality and safety of human organs intended for transplantation. 2010. Official journal of the European Union 2010;53:14-29.
20. Ornstein E, Linder L, Ranstam J, Lewold S, Eisler T, Torper M. Femoral impaction bone grafting with the Exeter stem, the Swedish experience: survivorship analysis of 1305 revisions performed between 1989 and 2002. *J Bone Joint Surg Br* 2009;91-B:441-6.
21. Goldberg VM, Shaffer JW, Field G, et al. Biology of vascularized bone grafts. *Orthop Clin North Am* 1987;18:197-205.
22. Shaffer JW, Field GA, Goldberg VM, et al. Fate of vascularized and nonvascularized autografts. *Clin Orthop Relat Res* 1985;197:32-43.

23. Sheetz KK, Bishop AT, Berger RA. The arterial blood supply of the distal radius and ulna and its potential use in vascularized pedicled bone grafts. *J Hand Surg Am* 1995;20:902–914.
24. Bieber EJ, Wood MB. Bone reconstruction. *Clin Plast Surg* 1986;13:645–655.
25. Burchardt H. The biology of bone graft repair. *Clin Orthop Relat Res* 1983;174:28–42.
26. Makino M. Vascularized metacarpal bone graft for scaphoid non-union and Kienbock's disease. *J Reconstr Microsurg* 2000;16:261–266; discussion 266–268.
27. Gehrke T, Bangert Y, Schwantes B, Gebauer M, and Kendof D. Acetabular revision in THA using tantalum augments. *HIP International* 2013;23(4):359–365.
28. Babis GC, Sakellariou VI, O'Connor MI, Hanssen AD, Sim. Proximal femoral allograft-prosthesis composites in revision hip replacement: a 12-year follow-up study. *J Joint Surg* 2010;92(3):349-55.
29. Impaction grafting in the femur in cementless revision total hip arthroplasty: a descriptive outcome analysis of 243 cases. *BMC Musculoskeletal Disorders* 2013,14:19.
30. Zoričić Cvek S, Bobinac D, Đudarić L, Cvijanovic O. Pregradnja koštanog sustava *Medicina fluminensis* 2015;51(4):482-493.
31. Woodgate IG1, Saleh KJ, Jaroszynski G, Agnidis Z, Woodgate MM, Gross AE. Minor column structural acetabular allografts in revision hip arthroplasty. *Clin Orthop Relat Res* 2000;371:75-85.
32. Fawcett K, Barr AR. Tissue banking. Arlington, Virginia: American Association of Blood Banks 1987:67-96.
33. Garbuz D, Morsi E, Gross AE. Revision of the acetabular component of a total hip arthroplasty with a massive structural allograft. *J Bone Joint Surg Am* 1996;78(5):693-7.
34. Pape HC, Giannoudis P. The biological and physiological effects of intramedullary reaming. *J Bone Joint Surg Br* 2007;89(11):1421-6.
35. Mc NallyMA, Ferguson JY, Lau AC, Diefenbeck M, Scarborough M, Ramsden AJ, Atkins BL. Single-stage treatment of chronic osteomyelitis with a new absorbable, gentamicin-loaded, calcium sulphate/hydroxyapatite biocomposite: a prospective series of 100 cases. *Bone Joint J* 2016;98-B(9):1289-96.
36. Etienne G, Bezwada HP, Hugerford DS, Mont MA. The incorporation of morselized bone grafts in cementless acetabular revisions. *Clin Orthop Relat Res* 2004;428:241-6.
37. Newman JT, Stahel PF, Smith WR, Resende GV, Hak DJ, Morgan SJ. A new minimally invasive technique for large volume bone graft harvest for treatment of fracture nonunions. *Orthopedics* 2008;(3):257-61.
38. Allard B, Lekkas C, Swart N. Autologous versus homologous bone grafting in osteotomies, secondary cleft repairs and ridge augmentations: A clinical study *Oral Surgery, Oral Medicine, Oral Pathology* 1987;64(3):269-274.
39. Mulliken JB, Glowacki J, Kaban LB, Folkman J, Murray JE. Use of demineralized allogeneic bone implants for the correction of maxillocranial facial deformities. *Ann Surg* 1981;3:366-372.