

# KONFOKALNA LASERSKA ENDOMIKROSKOPIJA U UROLOGIJI

---

**Cerovečki, Mario**

**Master's thesis / Diplomski rad**

**2019**

*Degree Grantor / Ustanova koja je dodijelila akademski / stručni stupanj:* **University of Rijeka, Faculty of Medicine / Sveučilište u Rijeci, Medicinski fakultet**

*Permanent link / Trajna poveznica:* <https://um.nsk.hr/um:nbn:hr:184:962726>

*Rights / Prava:* [In copyright](#)/[Zaštićeno autorskim pravom.](#)

*Download date / Datum preuzimanja:* **2024-11-25**



*Repository / Repozitorij:*

[Repository of the University of Rijeka, Faculty of Medicine - FMRI Repository](#)



SVEUČILIŠTE U RIJECI  
MEDICINSKI FAKULTET  
INTEGRIRANI PREDDIPLOMSKI I DIPLOMSKI  
SVEUČILIŠNI STUDIJ MEDICINE

Mario Cerovečki  
KONFOKALNA LASERSKA ENDOMIKROSKOPIJA U UROLOGIJI  
Diplomski rad

Rijeka, 2019.

SVEUČILIŠTE U RIJECI  
MEDICINSKI FAKULTET  
INTEGRIRANI PREDDIPLOMSKI I DIPLOMSKI  
SVEUČILIŠNI STUDIJ MEDICINE

Mario Cerovečki  
KONFOKALNA LASERSKA ENDOMIKROSKOPIJA U UROLOGIJI  
Diplomski rad

Rijeka, 2019.

Mentor rada: : Izv.prof.dr.sc. Josip Španjol, dr.med.

Diplomski rad ocjenjen je dana \_\_\_\_\_ u/na \_\_\_\_\_  
\_\_\_\_\_, pred povjerenstvom u sastavu:

1. Doc.dr.sc. Romano Oguić, dr.med
2. Doc.dr.sc. Stanislav Sotošek, dr.med
3. Prof.dr.sc. Alen Protić, dr.med

Rad sadrži \_\_\_26\_\_\_ stranica, \_\_\_10\_\_\_ slika, \_\_\_1\_\_\_ tablica, \_\_\_11\_\_\_ literaturnih navoda

## Zahvala

*Zahvaljujem se mentoru izv.prof.dr.sc. Josipu Španjolu , dr.med. na pomoći i savjetima tijekom izrade mog diplomskog rada. Uz to, zahvalu posvećujem i svojoj obitelji na pruženoj podršci tijekom mojeg fakultetskog obrazovanja.*

# Sadržaj

1.	UVOD.....	1
1.1.	Opis metode.....	1
1.2.	pCLE.....	2
2.	SVRHA RADA.....	4
3.	PREGLED LITERATURE NA ZADANU TEMU.....	5
3.1.	UPOTREBA CLE U UROLOGIJI.....	5
3.1.1.	SONDE.....	5
3.1.2.	PRESJEČNA VIZUALIZACIJA.....	6
3.1.3.	POSTUPAK IZVOĐENJA CLE DIJAGNOSTIKE U DONJEM URINARNOM TRAKTU I FLUORESCIN.....	6
3.1.4.	POSTUPAK IZVOĐENJA CLE DIJAGNOSTIKE U GORNJEM URINARNOM TRAKTU.....	8
3.2.	CLE U DIJAGNOSTICI KARCINOMA UROTELA.....	9
3.2.1.	HISTOLOŠKI OPIS NORMALNOG UROTELA.....	9
3.2.2.	KARCINOM UROTELA.....	10
3.2.3.	PAPILARNI KARCINOM UROTELA NISKOG GRADUSA.....	11
3.2.4.	PAPILARNI KARCINOM UROTELA VISOKOG GRADUSA.....	11
3.2.5.	BENIGNE INFLAMATRONE PROMJENE UROTELA.....	11
3.2.6.	CIS.....	14
3.2.7.	RAZLIKA PAPILARNOG KARCINOMA UROTELA I ADENOKARCINOMA.....	15
3.3.	SUSTAV CLE VREDNOVANJA PUC-a.....	16
4.	RASPRAVA.....	18
5.	ZAKLJUČAK.....	20
6.	SAŽETAK.....	21
7.	SUMMARY.....	22
8.	LITERATURA.....	23
9.	ŽIVOTOPIS.....	26

## Popis skraćenica i akronima

**CLE**- konfokalna laserska endomikroskopija

**pCLE** – konfokalna laserska endomikroskopija bazirana na sondi (engl. probe-based CLE)

**LGPUC**- papilarni karcinom urotela niskog gradusa (engl. low grade papillary urothelial carcinoma)

**HGPUC**- papilarni karcinom urotela visokog gradusa (engl. high grade papillary urothelial carcinoma)

**EGFR**- receptor epidermalnog čimbenika rasta (engl. epidermal growth factor receptor)

**HRAS**- gen iz Ras obitelji onkogeni

**CIS**- karcinom koji nije probio bazalnu membranu (lat. carcinoma in situ)

**WLC**- cistoskopija bijelim svjetlom (engl. white light cystoscopy)

**URS**- ureterorenoskopija

# 1. UVOD

## 1.1. Opis metode

Konfokalna laserska endomikroskopija (CLE) je vrsta dijagnostičke endoskopije kojom se mogu dobiti slike vrlo visokog povećanja i rezolucije. Slike su dostupne odmah („real time“ metoda). Metoda se bazira na osvjetljavanju tkiva laserom niske snage s naknadnom detekcijom fluorescirane svjetlosti, koja se reflektira iz tkiva. Konfokalno, u imenu te dijagnostičke metode, označava sposobnost raspoređivanja sustava rasvjete i sakupljanja u istoj žarišnoj ravnini. Dakle, laserska svjetlost se usmjeri na određenu dubinu tkiva, odnosno područje interesa, a reflektirana svjetlost se zatim ponovno fokusira na detekcijski sustav pomoću istog objektiva. Međutim, otkriva se samo povratna svjetlost koja prolazi kroz za nju predviđeni otvor na aparatu (eng. „pinhole“). To znači da zrake koje žele biti detektirane se moraju reflektirati pod točno određenim kutom u odnosu na osvjetljeni objekt kako bi prošle kroz detektorski sustav. Zrake koje se reflektiraju i raspršuju pod drugim kutovima ne pogađaju detektorski sustav i te zrake ostaju isključene iz detekcije. Upravo zbog toga, konfokalna laserska endoskopija ima veliku prostornu razlučivost, koja uvelike pridonosi snimanju stanica i procjeni arhitekture tkiva.

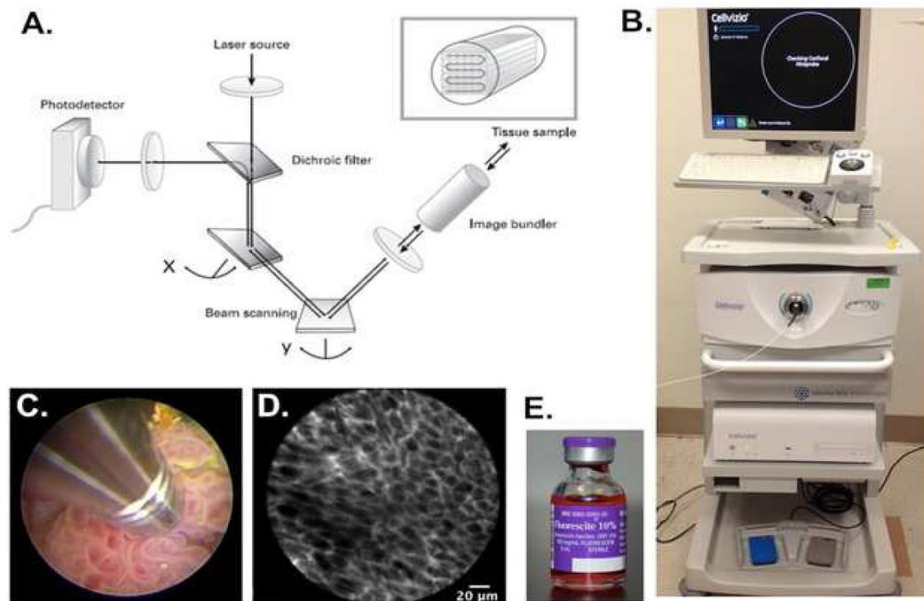
Nadalje, konfokalni laserski endomikroskopski uređaji mogu dobivati slike tkiva na dva načina: slike dobivene tkivnom refleksijom i slike dobivene fluorescencijom. Konfokalni uređaji temeljeni na refleksiji tkiva ne koriste kontrastna sredstva te je ta metoda jednostavnija. Međutim, takve slike imaju nižu rezoluciju pa je samim time kompromitirano in vivo oslikavanje i klinička korisnost. CLE uređaji koji koriste kontrastna sredstva, koja se



mogu primijeniti topički ili intravenski, generiraju slike slične razlučivosti kao i standardni histološki preparati. (1)

## **1.2. pCLE**

pCLE (probe-based CLE) je konfokalni mikroskop u sondi. Sonda se sastoji od snopa optičkih vlakana s integriranim distalnim objektivom i povezanim s jedinicom za lasersko skeniranje. Dakle, konfokalni mikroskop je „upakiran“ u sondu malog formata kompatibilnu sa standardnim endoskopima. Tkivo se prije zahvata mora obojati kontrastnim sredstvom. Kao kontrastno sredstvo se koristi fluorescein, koji se može primijeniti intravenski ili topički. Uređaj emitira svjetlost valne duljine 488nm na područje interesa, što uzrokuje pobudu fluoresceina koji zatim emitira svjetlost. Ta emitirana svjetlost se filtrira kroz rupicu („pinhole“) na način da se mjeri samo svjetlost koja pada direktno na fotodetektor. To rezultira finalnim prikazom područja od interesa, dok se ostala područja ne prikazuju. Dobivene slike su slične rezolucije kao i standardne histološke slike obojane hematoksilinom i eozinom (H&E). Međutim, razlika je u tome što fluorescein ne prolazi kroz intaktne stanične membrane te ne vizualizira jezgru, ali više naglašava izvanstanični matriks. (1)



Slika 1. Shematski prikaz CLE metode (2)

Slika 1. prikazuje osnovni princip rada CLE uređaja (B). Laserska zraka se usmjerava na uzorak tkiva i dobivena emisija svjetlosti se filtrira kroz rupu prije nego što dolazi do fotodetektora (A). Intraluminalno dolazi do kontakta sonde sa neoplazmom (C) pri čemu se dobije slika visoke razlučivosti (D) na temelju signala koji šalje izvanstanični matriks obojan fluoresceinom (E). (2)

## **2. SVRHA RADA**

Svrha ovog rada je opisati konfokalnu lasersku endomikroskopiju te prikazati njenu upotrebu u urologiji.

### 3. PREGLED LITERATURE NA ZADANU TEMU

#### 3.1. UPOTREBA CLE U UROLOGIJI

##### 3.1.1. SONDE

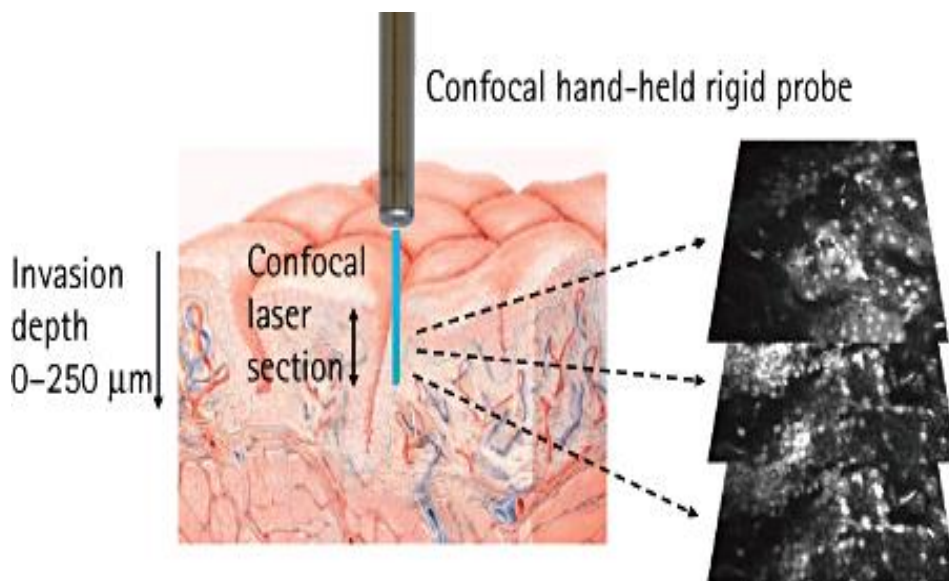
U urologiji, CLE je odobrena metoda za dijagnosticiranje tumora mokraćnog mjehura i gornjeg urinarnog trakta. Koriste se slikovne sonde promjera od 0.85 mm do 2.6 mm s promjenjivim optičkim specifikacijama koje se odnose na razlučivost, vidno polje i kompatibilnost sa postojećim endoskopima. Sonde promjera 2.6 mm imaju rezoluciju od 1  $\mu\text{m}$ , vidno polje od 240  $\mu\text{m}$  i kompatibilne su sa rigidnim cistoskopom. Sonde promjera 1.4 mm imaju rezoluciju od 3.5  $\mu\text{m}$ , vidno polje od 600  $\mu\text{m}$  i kompatibilne su sa rigidnim i fleksibilnim cistoskopom. Sonde promjera 0.85 mm imaju rezoluciju 3.5  $\mu\text{m}$ , vidno polje od 325  $\mu\text{m}$  te su kompatibilne sa rigidnim cistoskopom, fleksibilnim cistoskopom i semirigidnim i fleksibilnim ureterskopom. Dakle, snižavanjem rezolucije putem sužavanja promjera sonde postiže se kompatibilnost sonde sa većim brojem endoskopa( slika 2.). (2)

Probe diameter	2.6 mm	1.4 mm	0.85 mm
			
Resolution	1 $\mu\text{m}$	3.5 $\mu\text{m}$	3.5 $\mu\text{m}$
Field of view	240 $\mu\text{m}$	600 $\mu\text{m}$	325 $\mu\text{m}$
Scope compatibility	Rigid cystoscope	Rigid cystoscope Flexible cystoscope	Rigid cystoscope Flexible cystoscope Semi-rigid ureteroscope Flexible ureteroscope 18-gauge needle

Slika 2. Usporedba promjera sonde sa rezolucijom, vidnim poljem i kompatibilnosti sa endoskopima (2)

### 3.1.2. PRESJEČNA VIZUALIZACIJA

CLE se najčešće primjenjuje za dubinsku karakterizaciju i detaljniji prikaz tkiva od interesa, nakon početnih standardnih metoda dijagnostike (npr. cistoskopija). Također se može dobiti presječna vizualizacija tkiva od interesa tako što se sonda dovede do željenog dijela te se jače ili slabije pritišće na stijenku mjehura, pri čemu se dobivaju slike slojeva sluznice. (3)



Slika 3. Prikaz dobivanja slika slojeva sluznice (3)

### 3.1.3. POSTUPAK IZVOĐENJA CLE DIJAGNOSTIKE U DONJEM URINARNOM TRAKTU I FLUORESCEIN

Prvo treba aplicirati fluorescein. U mjehur se fluorescein može aplicirati direktno, odnosno intravezikalno. To se radi pomoću Foleyevog katetera i aplicira se 300-400 ml 0.1% fluoresceina razrijeđenog u fiziološkoj otopini. Isto tako, fluorescein se može primijeniti intravenski injekcijom od 0.5ml 10%-tnog fluoresceina. Fluorescein se pokazao kao sigurno kontrastno sredstvo i u više od 2000 pacijenata, kojima je primijenjen intravenski, nije bilo težih nuspojava. Međutim, kod nekih pacijenata se je pojavilo žutilo kože, koje je trajalo par

sati, tranzitorna hipotenzija bez šoka, mučnina, crvenilo na mjestu aplikacije, osip te umjerena bol u epigastriju. Ipak, u urologiji je fluorescein siguran te je primarna nuspojava prolazna fluorescentno obojana mokraćna (Tablica 1.). (2, 4)

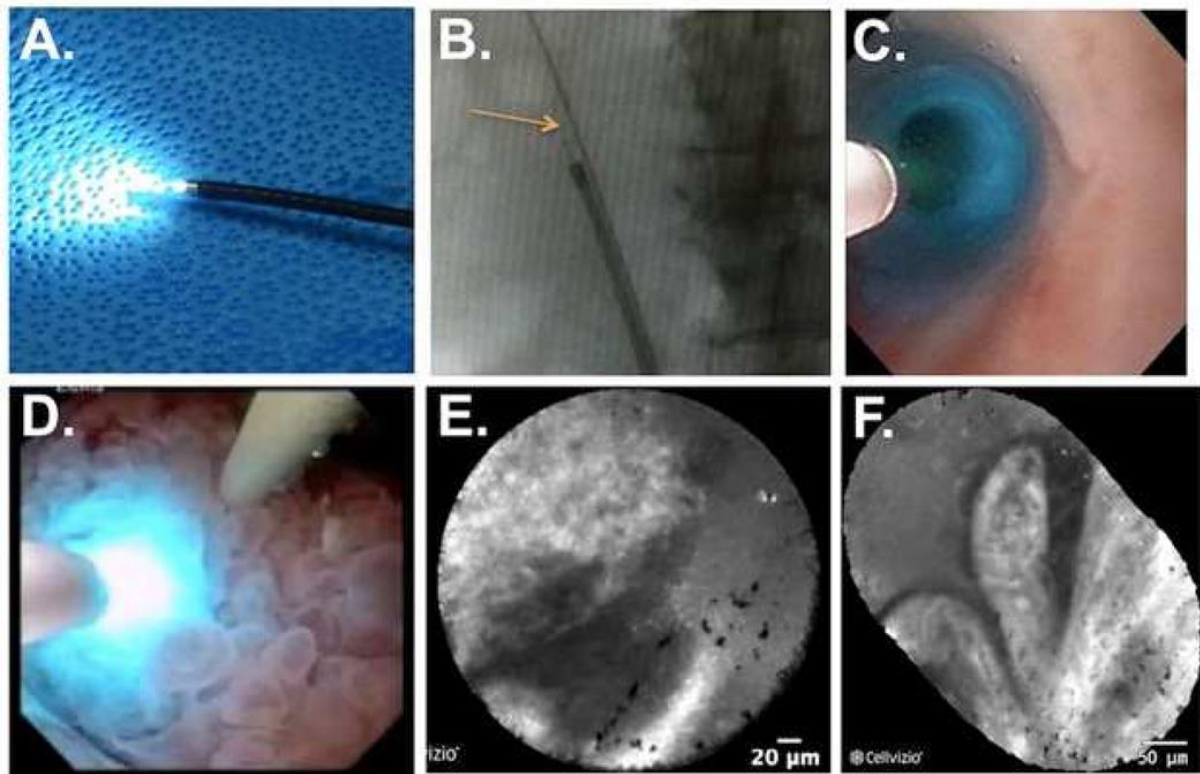
TABLICA 1. NUSPOJAVE INTRAVENSKI PRIMIJENJENOG FLUORESCINA, MEINING 2010. (4)

<b>TEŠKE NUSPOJAVE</b>	0/2272	0% ( 95%-tni interval pouzdanosti; 0-0.16%)
<b>TRANZITORNA HIPOTENZIJA</b>	12/2272	0.5% (0.27-0.92%)
<b>MUČNINA</b>	9/2272	0.39% (0.18-0.75%)
<b>ERITEM NA MJESTU APLIKACIJE</b>	8/2272	0.35% ( 0.15-0.69%)
<b>PROLAZNI DIFUZNI OSIP</b>	1/2272	0.04% (0-0.24%)
<b>UMJERENA BOL U EPIGASTRIJU</b>	2/2272	0.09% (0.01-0.32%)
<b>UKUPNO</b>	32/2272	1.4% (0.97-1.98%)

Nakon intravezikalne aplikacije fluoresceina, čeka se pet minuta kako bi on obojao mukožu. Ako se pak primijeni intraveniski, brzo se distribuira te se može primijeniti neposredno prije dobivanja slike. Vizualizacijom se u mokraćnom mjehuru mogu vidjeti papilarni tumori, ravni tumori, eritematozna područja te odrediti granica između normalne sluznice i tumora. CLE je moguće izvoditi u gornjem urinarnom traktu zahvaljujući najnovijoj sondi promjera 0.85 mm.

Pritom se koriste fleksibilni i polurigidni ureteroskopi. U odnosu na na sondu promjera 2.6 mm, sonda promjera 0.85 mm ima poprilično nižu rezoluciju (slika 2). (2)

### 3.1.4. POSTUPAK IZVOĐENJA CLE DIJAGNOSTIKE U GORNJEM URINARNOM TRAKTU



Slika 4. Prikaz izvedbe CLE dijagnostike u gornjem urinarnom traktu

Za gornji urinarni trakt koristi se sonda promjera 0.85 mm, koja se umetne u odgovarajući ureteroskop (slika 4.A). Nakon toga se ureteroskop sa sondom uvodi u ureter, strelica prikazuje konfokalnu sondu koja strši izvan fleksibilnog ureteroskopa. (slika 4.B). Slika 4.C prikazuje ureteroskopski pogled na konfokalnu sondu unutar normalnog uretera. Zatim se sonda dovodi do područja od interesa i dovodi se u direktni kontakt sa njime (slika 4.D prikazuje konfokalnu sondu u direktnom dodiru sa papilarnim tumorom bubrežne nakapnice) te se pritiskom sonde na tumor regulira na kojoj dubini se želi dobiti slika. Slike

4.E i 4.F prikazuju CLE vizualizaciju tumora iz slike 4.D. Postupak CLE vizualizacije donjeg urinarnog trakta je identičan ovome, samo što se koriste sonde drugih promjera (2.6 mm i 1.4 mm). (2, 3)

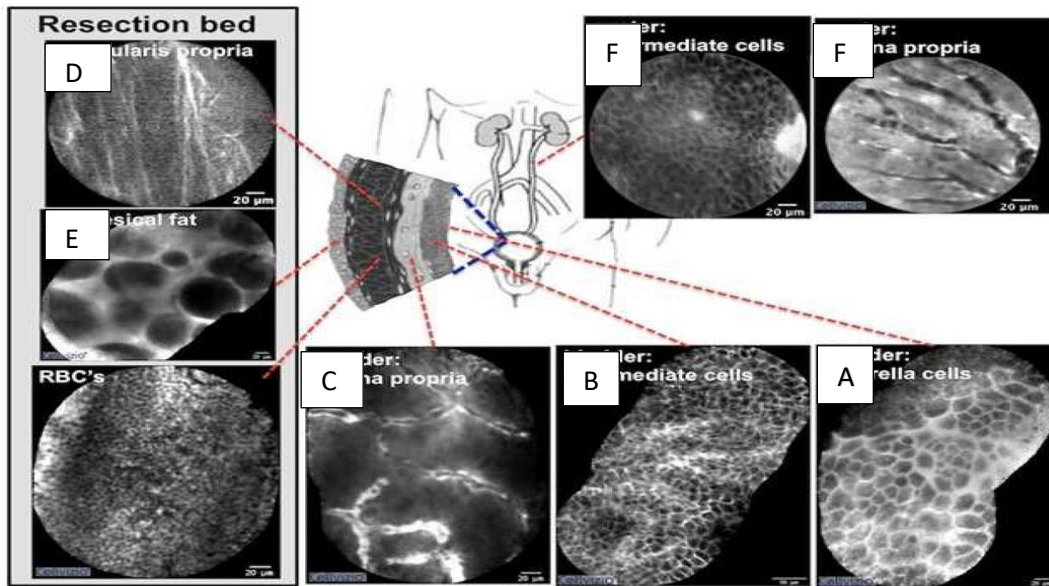
## **3.2. CLE U DIJAGNOSTICI KARCINOMA UROTELA**

S obzirom da je sonda promjera 0.85 mm najnovija, a ona se jedina može koristiti u dijagnostici patologije gornjeg urinarnog trakta, razumljivo je da je trenutno dominantna primjena CLE u urologiji u donjem urinarnom traktu, odnosno u dijagnostici tumora mokraćnog mjehura. (2)

### **3.2.1. HISTOLOŠKI OPIS NORMALNOG UROTELA**

Normalni urotel građen je od više slojeva poligonalnih stanica. U kontrahiranom mokraćnom mjehuru ima 5-7 slojeva, a u dilatiranom 2-4 sloja. Gledajući od baze prema vrhu epitela, redom idu bazalne stanice, intermedijarne stanice i na vrhu su „kišobranaste stanice“. Bazalne stanice su male stanice uz bazalnu membranu. Bazalne i intermedijarne stanice imaju ovalne ili izdužene jezgre, koje su orijentirane okomito u odnosu na bazalnu membranu. Ta orijentacija jezgara označava se i kao „normalan polaritet“. „Kišobranaste stanice“ su na vrhu i tvore barijeru između urina i intermedijarnih i bazalnih stanica. Također, „kišobranaste stanice“ imaju obilnu citoplazmu i mogu pokazivati nuklearni pleomorfizam ili multinukleaciju. Ispod epitela, nalazi se lamina propria (slika 5.) (5, 6)





Slika 5. Konfokalni prikaz normalnih histoloških biljega urinarnog trakta (2)

Koristeći CLE vizualizaciju, na površini normalnog urotela vide se površinski slojevi poligonalnih stanica (slika 5.A) i podležćih intermedijarnih stanica (slika 5.B). Lamina propria se sastoji od vaskularne mreže i relativno acelularnog matriksa (slika 5.C). Karakteristika resekcijskog sloja tumora su višesmjerna vlakna u muskularis propriji (slika 5.D), veliki adipociti u perivezikalnom masnom tkivu (slika 5.E) te brojni eritrociti. Normalan urotel gornjeg urinarnog trakta sličan je onom u donjem urinarom traktu (slika 5.F).

### 3.2.2. KARCINOM UROTELA

Najčešći karcinomi u mokraćnom sustavu su karcinomi mokraćnog mjehura. Patohistološki, više od 90% karcinoma mokraćnog mjehura je podrijetla urotela, oko 5 % otpada na skvamocelularne karcinome, a oko 2% otpada na adenokarcinome i ostale histološke tipove. Makroskopski, ti karcinomi mogu biti papilarni, ravni ili sesilni. (6)

### **3.2.3. PAPILARNI KARCINOM UROTELA NISKOG GRADUSA**

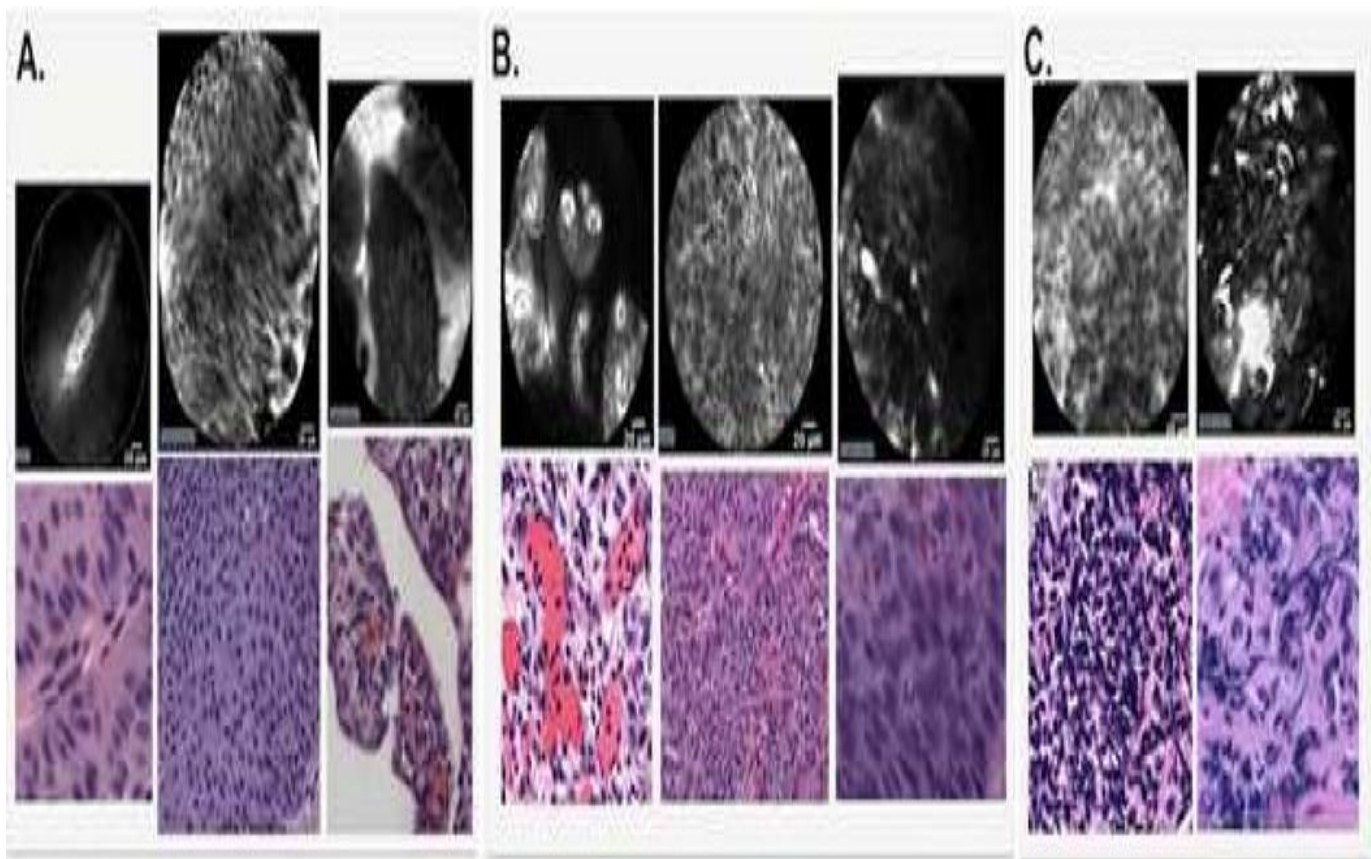
Papilarni karcinomi urotela niskog gradusa (LGPUK) karakterizirani su papilarnom strukturom s mnoštvom monomorfnih stanica, fibrovaskularnom peteljkom i krvnim žilama sa zadebljanim endotelom. Povezani su s mutacijama EGFR i HRAS gena, a najčešće se pojavljuju na trigonumu ili vratu mokraćnog mjehura. Stanice koje grade te tumore pokazuju umjereni gubitak polariteta, male varijacije u veličini i blago abnormalni kromatin. Mitoze nisu učestale i bliže su bazi (slika 6.A). (6,7)

### **3.2.4. PAPILARNI KARCINOM UROTELA VISOKOG GRADUSA**

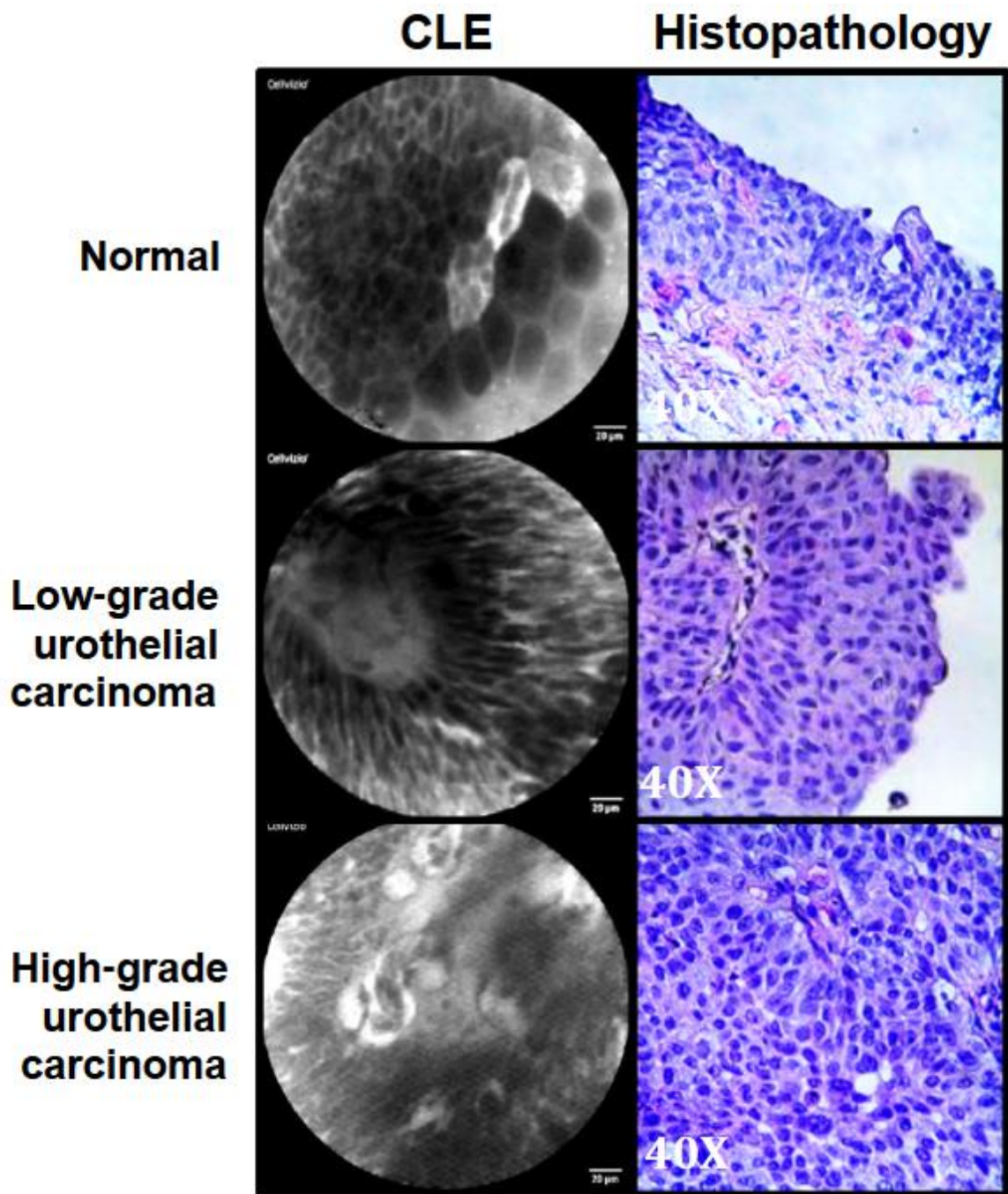
Papilarni karcinomi visokog gradusa (HGPUK) imaju neorganiziranu strukturu s mnoštvom pleomorfnih stanica raspoređenih nepravilno oko iskrivljenih krvnih žila. Papile su kompleksnije (spojene ili konfluiraju). S obzirom da u tumorima visokog gradusa nema organizacije stanica niti stanične kohezije, teško im je i odrediti granice. Također, vidi se gubitak staničnog polariteta, mitoze su učestale, a jezgrice su prominentne (slika 6.B). (6 , 8)

### **3.2.5. BENIGNE INFLAMATRONE PROMJENE UROTELA**

Kod benignih inflamatornih promjena urotela opažaju se male monomorfne stanice, koje su labavo raspoređene u lamini propriji. Međutim, kod tih upalnih promjena urotela nema fibrovaskularnih peteljaka (slika 6.C). (6)



Slika 6. Dijagnostički kriteriji za karcinom urotela (gornji red slika je dobiven CLE vizualizacijom, a donji prikazuje standardne histopatološke slike) (2)



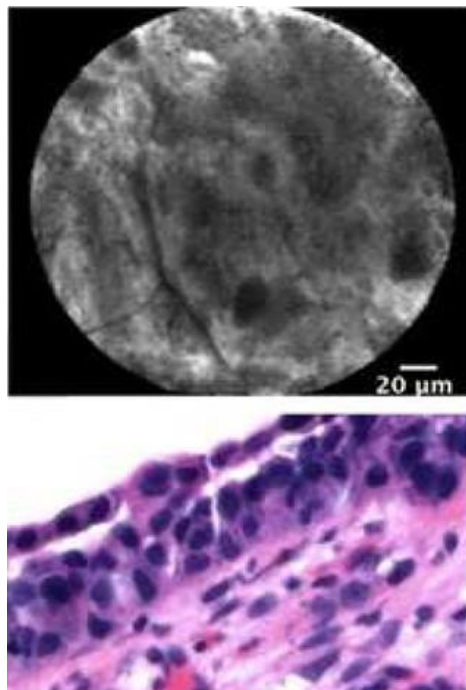
Slika 7. CLE prikaz (lijevo) i standardne histopatološke slike (H&E) LGPUC-a, HGPUC-a i normalnog urotela (9)

Slika 7. prikazuje normalni urotel, papilarni karcinom urotela niskog gradusa i papilarni karcinom urotela visokog gradusa. Lijevi stupac slika prikazuje slike dobivene konfokalnom laserskom endomikroskopijom, a desni standardne patohistološke slike obojene

hematoksilinom i eozinom. Koristeći CLE vizualizaciju, vidi se normalni urotel građen od „kišobranastih stanica“ koje su velike i poligonalne. Karcinom urotela niskog gradusa građen je od malih monomorfnih stanica, sadrži fibrovaskularnu peteljku i ima naglašene rubove. Karcinom urotela visokog gradusa je građen od pleomorfnih stanica, koje ne pokazuju kohezivnost niti imaju definirane rubove. U fibrovaskularnoj peteljci tog karcinom vide se vijugave, nepravilne krvne žile. Također, slika 7. prikazuje kako CLE vizualizacija izvrsno korelira standardnim histopatološkim slikama obojenim hematoksilinom i eozinom. (9)

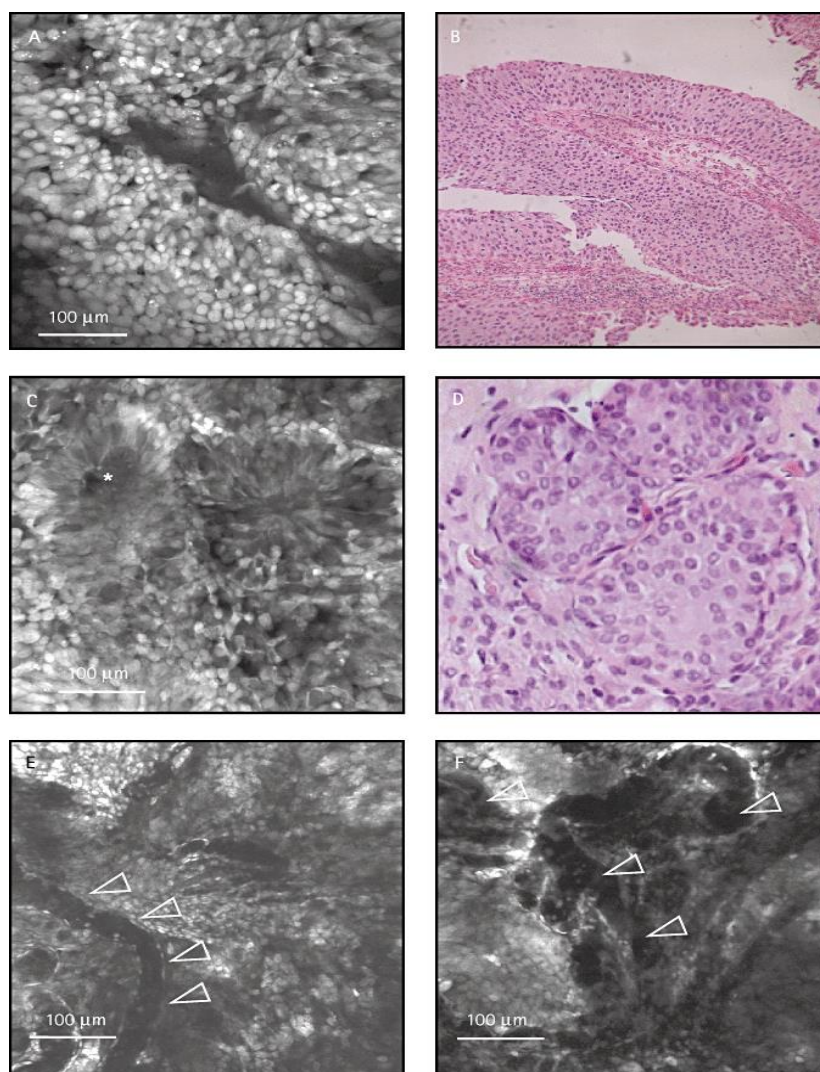
### 3.2.6. CIS

Koristeći standardnu histopatološku vizualizaciju, CIS se prikazuje kao heterogeni entitet sa različitim morfološkim sličnostima i različitim stupnjem upalne infiltracije. Koristeći CLE vizualizaciju, CIS je prikazan kao nakupina pleomorfnih stanica sa neodređenim staničnim rubovima i odsutstvom organizirane mikroarhitekture (slika 8.). (2)



Slika 8. Prikaz CIS-a CLE vizualizacijom (gore) i H&E (dolje) (2)

### 3.2.7. RAZLIKA PAPILARNOG KARCINOMA UROTELA I ADENOKARCINOMA



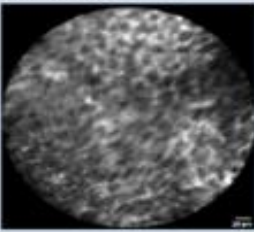
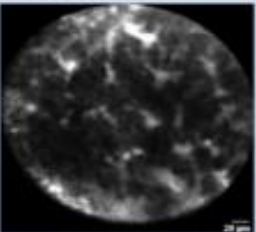
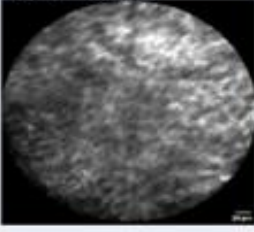
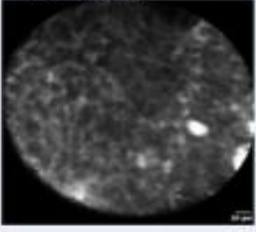
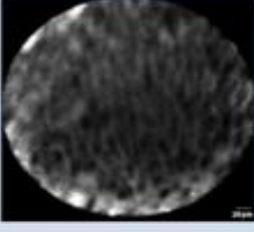
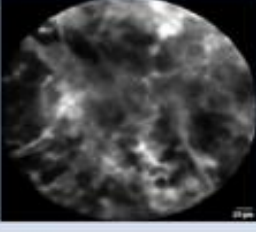
Slika 9. CLE prikaz i H&E prikaz adenokarcinoma i papilarnog karcinoma (10)

Također, CLE vizualizacija dobro korelira standardnoj histopatološkoj vizualizaciji po pitanju određivanja histološkog tipa tumora (slika 9.). Kod tumora s papilarnim uzorkom, jasno se mogu razgraničiti izbočine tumora u šuplinu mokraćnog mjehura na kojima se prikazuju nepravilnosti epitela s apoptotskim i mitotskim jezgrama. Kod adenokarcinoma vide se nepravilne neoplastične žlijezde nepravilnog lumena i gubitak bazalne orijentacije jezgara.

Na slici 9. vidi se kako CLE vizualizacija papilarnog karcinoma urotela (A) dobro korelira H&E slici istog (B). Slike 9.C i 9.D prikazuju adenokarcinom. Lumen žlijezde je nepravilan i žlijezde se međusobno spajaju, a bazalne membrane se ne mogu odrediti sa sigurnošću. Slike 9.E i 9.F prikazuju CLE sliku krvnih žila karcinoma, koje su tortuozne i nepravilnog lumena (slika 10. ) . (10)

### **3.3. SUSTAV CLE VREDNOVANJA PUC-a**

Koristeći konfokalnu lasersku mikroskopiju, lako se može odrediti razlika LGPUC-a i HGPUC-a. Najčešće korišteni kriteriji za razlikovanje tih karcinoma su organizacija stanične arhitekture, morfologija i kohezivnost stanica. Upravo na temelju ta tri kriterija, dogovoren je i sustav CLE vrednovanja kako bi se lakše postavila dijagnoza papilarnog karcinoma visokog gradusa odnosno niskog gradusa . Dakle, svakome od kriterija se pridodaje broj od nula do tri, pri čemu nula označava nedefiniranu značajku za sva tri kriterija. Organizacija stanične arhitekture se vrednuje tako da organizirana daje jedan bod, a neorganizirana tri. Monomorfna morfologija stanica daje jedan bod, dok pleomorfna daje tri boda. Ako su stanice kohezivne, tumor se ocjenjuje sa jednim bodom, a ako nisu sa tri boda. (11)

CLE-feature			Points
Organization of cellular architecture:	<b>Organized</b> 	<b>Disorganized</b> 	Undefined feature = 0 points Organized = 1 point Disorganized = 3 points
Morphology of cells:	<b>Monomorphic</b> 	<b>Pleomorphic</b> 	Undefined feature = 0 points Monomorphic = 1 point Pleomorphic = 3 points
Cohesiveness of cells:	<b>Cohesive</b> 	<b>Discohesive</b> 	Undefined feature = 0 points Cohesive = 1 point Discohesive = 3 points
(>3 points in total is highly suspicious for high grade urothelial carcinoma)			Total points:

Slika 10. CLE sustav vrednovanja karcinoma urotela (11)

Završno, bodovi se zbroje i ako je zbroj veći od tri, tumor se označava kao HGUC.



## 4. RASPRAVA

Karcinom urotela je najčeći karcinom mokraćnog sustava. Većina tih karcinoma nalazi se u mokraćnom mjehuru, a samo 5% se nalazi u gornjem urinarnom traktu. Trenutni „zlatni standard“ dijagnoze i praćenja urotelnih karcinoma je WLC (white light cystoscopy) s uzimanjem uzorka tkiva za histopatološku analizu. Međutim, WLC ima svoja ograničenja. Jedno od ograničenja je dijagnostička točnost WLC-a, pogotovo kad se radi o CIS-u. Za dijagnozu karcinoma urotela ključno je histopatološko stupnjevanje u trenutku ( tzv. „real time staging“), koje je nedostatno kod ambulante cistoskopije ili intraoperacijske cistoskopije. U gornjem urinarnom traktu, zlatnim standardom dijagnoze karcinoma smatra se URS (ureterorenoskopija) s uzimanjem uzorka tkiva za histopatološku analizu . Isto kao i u dijagnostici tumora mokraćnog mjehura, tijekom URS-a nedostaje histopatološki „real time imaging“.

Od izuma konfokalne tehnologije, 1957. godine, težnja je bila upotrijebiti je kao nadopunu i alternativu standardnim dijagnostičkim metodama. U današnje vrijeme, CLE već ima nekoliko prednosti pred standardnim metodama. Prvo, CLE je „real time“ tehnologija, što znači da oslikava stanja i procese u organizmu u trenutku kada se događaju. Nadalje, CLE odlikuje mogućnost uvida u pojedine slojeve područja od interesa ( jačim ili slabijim pritiskom na to područje). S obzirom da konfokalna mikroskopija koristi „pinhole“, odnosno filter temeljen na kutu upada zrake koja se emitira s područja od interesa, vrlo je lako reducirati ili eliminirati tkivo koje okružuje područje od interesa i može dovesti do degradacije slike. Trenutni nedostatak CLE-a je fluorescein. Naime, fluorescein kao kontrastno sredstvo ne može prodrijeti kroz intaktnu staničnu membranu što kompromitira oslikavanje jezgre stanice. (2)

Za sam postupak izvođenja dijagnostike CLE-om potreban je endoskop i sonda u koju je upakiran konfokalni mikroskop. U radni kanal endoskopa se stavlja CLE sonda i endoskopijom se odredi područje od interesa. Tada se sonda stavlja u kontakt sa područjem od interesa. Rezultat tog postupka je optička biopsija; pojam koji označava uporabu svojstva svijetla kako bi se napravila trenutna dijagnoza tijekom endoskopije, što je prije jedino bilo moguće pomoću citološke ili histopatološke analize. (11)

U urologiji, trenutno su postavljeni dijagnostički CLE kriteriji za normalni urotel, LGPUC, HGPUC, inflamatorne promjene i CIS. Normalan urotel se na CLE slikama vidi kao sloj površinskih poligonalnih stanica ispod kojih su manje intermedijarne stanice. Lamina propria sluznice građena je od krvnih žila i relativno acelularnog izvanstaničnog matriksa. LGPUC je građen od monomorfni stanica koje okružuju fibrovaskularnu peteljku i vide se granice stanica. CLE imaging-om se HGPUC vidi kao nakupina pleomorfni stanica, koje su izgubile kohezivnost i nemaju staničnih obrisa. Benigne inflamatorne promjene vide se kao nakupina monomorfni stanica, ali nema fibrovaskularne peteljke. (2)

U urologiji je CLE sigurna metoda za dijagnozu. Nuspojave se mogu javiti zbog intravenski upotrebljenog fluoresceina. Međutim, teških nuspojava nema, a ostale nuspojave su tranzitorna hipotenzija (0.5%), mučnina (0.39%), eritem na mjestu aplikacije (0.35%), prolazni difuzni osip (0.04%) i umjerena bol u epigastriju (0.09%). (4)

## 5. ZAKLJUČAK

Konfokalna laserska endomikroskopija mogla bi s vremenom zamijeniti trenutne „zlatne standarde“ dijagnostike malignoma urinarnog sustava. Naime, trenutna dijagnostika tih karcinoma se temelji na endoskopiji sa biopsijom. Endoskopski se lako dolazi do područja od interesa, ali se za više informacija o tome području mora uzeti uzorak tkiva za histopatološku analizu. Mikroskop daje detaljne informacije o području interesa, ali se ne može uvesti u urinarni trakt te je prema tome ovisan o endoskopu. CLE je metoda koja „objedinjuje“ endoskop i mikroskop, odnosno putem sonde sa konfokalnim mikroskopom, koja prolazi kroz radni kanal endoskopa mogu se dobiti „real time“ slike područja od interesa, koje dobro koreliraju histopatološkim slikama. Trenutno, najvažnije prednosti CLE-a su mogućnost kontrole dubine područja od interesa, redukcija i eliminacija neželjenog područja oko polja od interesa i mogućnost dobivanja serijskog niza slika.

## 6. SAŽETAK

Konfokalna laserska endomikroskopija (CLE) je vrsta „real time“ mikroskopije. Primjena kontrastnog sredstva fluoresceina, prilikom te mikroskopije, znatno povećava rezoluciju dobivene slike. Potrebna je sonda s upakiranim konfokalnim mikroskopom, koja mora biti kompatibilna s radnim kanalom endoskopa. Endoskopom se dolazi do područja od interesa te se kroz radni kanal endoskopa dovodi i sonda do područja od interesa. Tada se to područje osvjetli laserom niske snage i detektira se fluorescirana svjetlost, koja se reflektira iz tkiva. Dobivene slike imaju veliku prostornu razlučivost, jer na detektorski sustav padaju samo zrake koje su pod određenim kutem reflektirane iz tkiva od interesa. Trenutno, dominantna primjena CLE-a u urologiji je dijagnostika i stupnjevanje karcinoma urinarnog sustava, a dobivene slike dobro koreliraju standardnim histopatološkim slikama. Dakle, koristeći CLE, lako se može odrediti razlika između normalnog urotela, karcinoma urotela niskog gradusa, karcinoma urotela visokog gradusa i benignog inflamatornog urotela.

**KLJUČNE RIJEČI:** konfokalna laserska endomikroskopija, fluorescein, karcinom urotela visokog gradusa, karcinom urotela niskog gradusa

## 7. SUMMARY

Confocal Laser Endomicroscopy (CLE) is a type of "real time" microscopy. The use of contrast agent (fluorescein), while microscoping, greatly increases the resolution of obtained images. A probe with a confocal microscope is required, which must be compatible with the work channel of the endoscope. The endoscope is brought to the area of interest and through the endoscope work channel the probe is leaded to the area of interest. Then, this area is illuminated with a low power laser and detects the fluorescence light that is reflected from the tissue. The resulting images have a large spatial resolution because only the rays that are at a certain angle reflected from the tissue of interest fall into the detection system. Currently, the dominant use of CLE in urology is diagnosis and degree of urinary tract cancer, and obtained images are well correlated with standard histopathological images. Thus, using CLE, it is easy to determine the difference between normal urothelium, low-grade urothelial carcinoma, high-grade urothelial carcinoma and benign inflammatory urothelial.

**KEY WORDS:** confocal laser endomicroscopy, fluorescein, high grade urothelial carcinoma, low grade urothelial carcinoma

## 8. LITERATURA

1. Fugazza ,Gaiani, Carra, Brunetti, Lévy, Sobhani, Azoulay, Catena, de'Angelis. Confocal Laser Endomicroscopy in Gastrointestinal and Pancreatobiliary Diseases: A Systematic Review and Meta-Analysis. *Biomed Res Int.* 2016; 2016: 4638683
2. Stephanie P. Chen and Joseph C. Liao. Confocal Laser Endomicroscopy of Bladder and Upper Tract Urothelial Carcinoma: A New Era of Optical Diagnosis? *Curr Urol Rep.* 2014 Sep; 15(9): 437.
3. Wiesner, C. , Jäger, W. , Salzer, A. , Biesterfeld, S. , Kiesslich, R. , Hampel, C. , Thüroff, J. W. and Goetz, M. (2011), Confocal laser endomicroscopy for the diagnosis of urothelial bladder neoplasia: a technology of the future?. *BJU International*, 107: 399-403.  
doi:10.1111/j.1464-410X.2010.09540.x
4. Wallace MB, Meining A, Canto MI, Fockens P, Miehlke S, Roesch T, Lightdale CJ, Pohl H, Carr-Locke D, Löhr M, Coron E, Filoche B, Giovannini M, Moreau J, Schmidt C, Kiesslich R. The safety of intravenous fluorescein for confocal laser endomicroscopy in the gastrointestinal tract. *Aliment Pharmacol Ther.* 2010 Mar;31(5):548-52.
5. Auanet.org, 2019, Linthicum Heights, Maryland, SAD, Urinary bladder, normal urothelium [Internet], American Urology Association, 2019 [pristupljeno 26.5.2019].  
Dostupno na URL: <https://www.auanet.org/education/auauniversity/education-products-and-resources/pathology-for-urologists/normal-histology-and-important-histo-anatomic-structures/urinary-bladder-normal-urothelium>
6. Wein AJ, Kavoussi LR, Novick AC, Partin AW, Peters CA. *Campbell Walsh Urology*. 10th edition. Philadelphia. Saunders; 2011

7. Auanet.org, 2019, Linthicum Heights, Maryland, SAD, Papillary urothelial carcinoma low grade [Internet], American Urology Association, 2019 [pristupljeno 26.5.2019].  
Dostupno na URL: <https://www.auanet.org/education/auauniversity/education-products-and-resources/pathology-for-urologists/urinary-bladder/non-invasive-urothelial-neoplasms/papillary-urothelial-carcinoma-low-grade>
8. Auanet.org, Linthicum Heights, Maryland, SAD, 2019, Papillary urothelial carcinoma high grade [Internet], American Urology Association, 2019 [pristupljeno 26.5.2019].  
Dostupno na URL: <https://www.auanet.org/education/auauniversity/education-products-and-resources/pathology-for-urologists/urinary-bladder/non-invasive-urothelial-neoplasms/papillary-urothelial-carcinoma-high-grade>
9. Liem, Esmée & Freund, J.E. & de Reijke, Theo & Baard, Joyce & Kamphuis, Guido & Laguna, Pilar & de Bruin, Martijn & de la Rosette, Jean. (2017). V12-02 CONFOCAL LASER ENDOMICROSCOPY FOR BLADDER CANCER DIAGNOSIS: HOW TO DO IT & OUR PRELIMINARY RESULTS. *The Journal of Urology*. 197. e1372.  
10.1016/j.juro.2017.02.3208.
10. Wiesner, C. , Jäger, W. , Salzer, A. , Biesterfeld, S. , Kiesslich, R. , Hampel, C. , Thüroff, J. W. and Goetz, M. (2011), Confocal laser endomicroscopy for the diagnosis of urothelial bladder neoplasia: a technology of the future?. *BJU International*, 107: 399-403.  
doi:10.1111/j.1464-410X.2010.09540.x
11. Esmee IML Liem, MD, MSc,corresponding author, Jan Erik Freund, MD, Joyce Baard, MD, D Martijn de Bruin, MSc, PhD,M Pilar Laguna Pes, MD, PhD, C Dilara Savci-Heijink, MD, Ton G van Leeuwen, MSc, PhD, Theo M de Reijke, MD, PhD, and Jean JMCH de la Rosette, MD, PhD. Confocal Laser Endomicroscopy for the Diagnosis of Urothelial

Carcinoma in the Bladder and the Upper Urinary Tract: Protocols for Two Prospective  
Explorative Studies. JMIR Res Protoc. 2018 Feb; 7(2): e34.



## 9. ŽIVOTOPIS

Mario Cerovečki rođen je 6. lipnja 1994. godine u Varaždinu. Osnovnu školu „Metel Ožegović“ pohađao je u razdoblju od 2001. do 2009. godine. Nakon toga, 2009. godine upisao je Prvu gimnaziju Varaždin gdje je 2013. godine maturirao. U srpnju 2013. godine upisao je Integrirani preddiplomski i diplomski studij Medicine na Medicinskom fakultetu Sveučilišta u Rijeci. Sada je student šeste godine.