

# Kirurško liječenje karcinoma bubrega

---

**Jaković, Mario**

**Master's thesis / Diplomski rad**

**2019**

*Degree Grantor / Ustanova koja je dodijelila akademski / stručni stupanj:* **University of Rijeka, Faculty of Medicine / Sveučilište u Rijeci, Medicinski fakultet**

*Permanent link / Trajna poveznica:* <https://um.nsk.hr/um:nbn:hr:184:642503>

*Rights / Prava:* [In copyright](#)/[Zaštićeno autorskim pravom.](#)

*Download date / Datum preuzimanja:* **2024-11-14**



*Repository / Repozitorij:*

[Repository of the University of Rijeka, Faculty of Medicine - FMRI Repository](#)



SVEUČILIŠTE U RIJECI  
MEDICINSKI FAKULTET  
INTEGRIRANI PREDDIPLOMSKI I DIPLOMSKI  
SVEUČILIŠNI STUDIJ MEDICINE

Mario Jaković

KIRURŠKO LIJEČENJE KARCINOMA BUBREGA

Diplomski rad

Rijeka, 2019.

SVEUČILIŠTE U RIJECI  
MEDICINSKI FAKULTET  
INTEGRIRANI PREDDIPLOMSKI I DIPLOMSKI  
SVEUČILIŠNI STUDIJ MEDICINE

Mario Jaković  
KIRURŠKO LIJEČENJE KARCINOMA BUBREGA  
Diplomski rad

Rijeka, 2019.

Mentor rada: izv.prof.dr.sc. Dean Markić, dr.med

Diplomski rad ocjenjen je dana \_\_\_\_\_

u/na \_\_\_\_\_, pred povjerenstvom

u sastavu:

1. doc.dr.sc. Romano Oguić, dr.med (predsjednik Povjerenstva)

2. izv.prof.dr.sc. Josip Španjol, dr.med

3. doc.prim.dr.sc. Stanislav Sotošek, dr.med

Rad sadrži 29 stranica, 11 slika, 1 tablicu i 31 literaturni navod.

## **Zahvala**

Prije svega zahvaljujem se mentoru doc. dr. sc. Deanu Markiću koji mi je dao sve potrebne savjete i pritom uvelike olakšao pisanje ovog diplomskog rada. Zahvalan sam mu na požrtvovnosti i spremnosti da u bilo kojem trenutku razjasni svaku nejasnoću. Zahvalan sam i svojoj obitelji koja je sve ove godine bila uz mene dajući mi snagu i motivaciju da studij privedem kraju i da otvorim novi početak u daljnjem životu. Posebno se zahvaljujem svojoj djevojci s čije sam strane, tokom svih ovih godina, nesebično dobivao potporu, brigu, ljubav i vjeru u uspjeh.

## Sadržaj

1. Uvod.....	1
1.1. Anatomija bubrega .....	1
1.2. Epidemiologija karcinoma bubrega.....	2
1.3. Rizični faktori za pojavu karcinoma bubrega.....	3
1.4. Značajke karcinoma bubrega.....	4
1.5. Klinička prezentacija .....	4
1.6. Dijagnostika karcinoma bubrega .....	4
1.7. TNM klasifikacija karcinoma bubrega i stadiji .....	5
2. Svrha rada.....	7
3. Pregled literature na zadanu temu .....	8
3.1. Kirurški pristupi.....	8
3.2. Radikalna nefrektomija.....	9
3.3. Jednostavna nefrektomija .....	12
3.4. Parcijalna nefrektomija.....	12
3.5. Komplikacije kirurškog liječenja.....	18
3.6. Kirurško liječenje metastatske bolesti .....	19
4. Rasprava .....	20
5. Zaključak:.....	22
6. Sažetak .....	23
6. Summary .....	24
7. Literatura: .....	25
8. Životopis.....	29

## **Popis skraćenica i akronima**

i.v.-intravenski

KKS-kompletna krvna slika

LDH-laktat-dehidrogenaza

LPN-laparoskopska parcijalna nefrektomija

LRN-laparoskopska radikalna nefrektomija

MR- magnetic resonance-magnetna rezonanca

MSCT- multislice computed tomography -višeslojna kompjuterska tomografija

ORN-otvorena radikalna nefrektomija

PHD- patohistološka dijagnoza

RALPN-robotski asistirana laparoskopska parcijalna nefrektomija

RCC- renal cell carcinoma - karcinom bubrega

RRN- robotska radikalna nefrektomija

TNM - tumor, nodes, and metastases

UZV-ultrazvuk

# 1. Uvod

Bubrezi su organi od iznimne važnosti čija je primarna uloga filtriranje plazme i uklanjanje štetnih tvari te regulacija količine tekućine u organizmu i njezine kakvoće odnosno sastava. Ono što metabolizmom nastane u tijelu kao što je ureja (produkt metabolizma aminokiselina), kreatinin, mokraćna kiselina, bilirubin (nastane razgradnjom hemoglobina), različiti hormoni i njihovi metabolički ostaci uklanjaju se bubrezima i to u onolikoj mjeri koliko se i stvaraju da bi organizam bio u homeostazi. Oni su odgovorni za pravilan omjer vode i elektrolita odnosno reguliraju osmolarnost i koncentraciju elektrolita u tjelesnim tekućinama, reguliraju arterijski tlak i acidobazni status. U bubrezima se stvara eritropoetin, hormon koji se najjače proizvodi na podražaj hipoksijom, a potiče stvaranje eritrocita, također i aktivni oblik vitamina D koji je bitan za homeostazu kalcija i fosfata. Bubrezi mogu u stanjima gladovanja pridonositi sintezi glukoze iz aminokiselina što zovemo glukoneogenezom.(1)

## 1.1. Anatomija bubrega

Bubreg je retroperitonealno smješten parni parenhimatozni organ graškastog oblika. Morfološki na njemu razlikujemo prednju plohu ili *facies anterior* koja ima izražen konveksitet prema naprijed i stražnju plohu ili *facies posterior* koja je ravnija. Osim toga prednja ploha bubrega u stražnju prelazi tako da tvori dva ruba, jedan lateralni ili *margo lateralis* i jedan medijalni ili *margo medijalis*. U sredini medijalnog ruba nalazi se jedno uleknuće gdje je formiran renalni hilus odnosno struktura u kojoj nalazimo krvne žile, živce i mokraćovode. Krajevi bubrega su zaobljeni, a razlikujemo gornji ili *extremas superior* i donji ili *extremas inferior*. Površinu bubrega oblaže jaka i napeta čahura, *capsula fibrosa* što je važno za znati zbog boljeg razumijevanja TNM stadija samog karcinoma bubrega, a ujedno i kirurškog liječenja. Na prerezu bubrega možemo uočiti svjetliju koru i tamniju srž. Srž je morfološki formirana u desetak gotovo pravilnih piramidnih oblika. Zaobljeni vrhovi su orijentirani prema



renalnom sinusu i na njima se nalazi mnoštvo izvodnih otvora sabirnih kanalića što toj površini daje sitast izgled pa se i naziva *area cribrosa*. Urin kroz izvodne otvore ide u bubrežne vrčeve koje zovemo *calices renales*. Manji bubrežni vrčevi se spajaju formirajući veće koje se pak otvaraju u bubrežnoj zdjelici koju zovemo *pelvis renales*. Iz zdjelica oba bubrega izlaze mokraćovodi. Bubrege zajedno s nadbubrežnim žlijezdama okružuje masno tkivo, a kada gledamo poziciju samih bubrega onda vidimo da je lijevi bubreg smješten kranijalnije od desnog bubrega kojeg kaudalnije potiskuje desnostrani položaj jetre za polovicu ili cijeli trup kralješka. U normalnim okolnostima prednje površine bubrega gledaju blago prema lateralno, dok je razmak između donjih krajeva bubrega veći od razmaka između gornjih što bubrege stavlja u takav odnos da im poprečne osi tvore pravi kut dok njihove uzdužne osi konvergiraju prema gore. (2)

Osnovna i funkcionalna jedinica bubrega je nefron. Nefron je građen od bubrežnog tjelešca, proksimalnog zavijenog kanalića, Henleove petlje, distalnog zavijenog kanalića i sabirnih cijevi. Ukratko rečeno krvlju putem renalne arterije u bubreg dolaze kisik i hranjive tvari, ali isto tako i štetne koje putem aferentne arterije dolaze do glomerula gdje se odstranjuju i onda se venskim sustavom i u konačnici renalnom venom filtrirana krv vraća u sistemsku cirkulaciju.(3)

## **1.2. Epidemiologija karcinoma bubrega**

Karcinom bubrega nastaje malignom transformacijom stanica koje tvore bubrežne kanaliće. Kada se utvrdi maligni tumor bubrega u 80-90% slučajeva se radi o karcinomu bubrega. (4) To je ujedno i najsmrtonosniji zloćudni tumor koji može nastati iz stanica prisutnih u mokraćnom sustavu, a čini 3% svih malignoma odraslih. Gotovo 40 % bolesnika umire, kod trećine bolesnika prilikom postavljanja dijagnoze već su prisutne metastaze, a u 30 % nefrektomiranih se nakon izvjesnog vremena pojave metastaze. Stope incidencije raka bubrega nisu jednake u

svim krajevima svijeta. Općenito gledano u Europi i Sjevernoj Americi su stope visoke dok su na područjima Azije i Južne Amerike niske. Međutim, unutar kontinenata mogu postojati različite varijacije kao što je stopa incidencije kod muškaraca u Srbiji 2,9 na 100 000 u odnosu na stopu incidencije muškaraca u Republici Češkoj koja iznosi 15,2 na 100 000. Incidencija je općenito kod muškaraca nešto manje od dvostruko veće u odnosu na žene. Isto tako u SAD-u imamo pojavu nižih stopa incidencije kod osoba azijskog podrijetla što se podudara s niskim stopama u azijskim zemljama dok su stope u Latinoamerikanaca koji žive u SAD-u puno veće nego u Latinskoj Americi što govori da postoji potencijalna povezanost između geografskog područja i stope incidencije samog karcinoma bubrega.(5,6)

### **1.3. Rizični faktori za pojavu karcinoma bubrega**

Potpuna etiologija karcinoma bubrega je do dana današnjega nepoznata, ali su poznati neki rizični čimbenici koji povećavaju šanse za obolijevanje. Rizičnih čimbenika je mnogo, a najznačajniji su pušenje, pretilost i hipertenzija. Danas se zna da ljudi koji puše imaju oko 2 puta veći rizik za razvoj karcinoma dok je relativni rizik za razvoj karcinoma bubrega u hipertoničara 1,62 do 1,75 puta veći u odnosu na zdrave ljude. Deblje osobe imaju gotovo dvostruko veći rizik za razvoj karcinoma za što se vjeruje da je posljedica povećane razine estrogena koji se stvara u masnom tkivu. Osim ovih najznačajnijih riziko faktora postoje još neki koji povećavaju rizik, a to su: analgetici, diuretici, estrogenska hormonska terapija, prehrana s puno proteina i masti, a malo voća i povrća, alkohol, kava, azbest, cistična bolest bubrega, izlaganje ionizirajućem zračenju i kronične infekcije urotrakta, a prema nekim istraživanjima i bubrežni kamenci. Svakako značajnu ulogu imaju i genetski faktori kao što je pojava renalnog karcinoma u sklopu Von Hippel-Lindau sindroma, familijarnog svjetlostaničnog RCC sindroma, Birt-Hogg-Dube-ovog sindroma i hereditarne leiomiomatotoze i RCC-a. (4,6-8)

#### **1.4. Značajke karcinoma bubrega**

Karcinom bubrega se može klasificirati u mnogo podtipova karcinoma od kojih su najčešći i najznačajniji svjetlostanični karcinom, potom papilarni, kromofobni te karcinom stanica sabirnih kanalića na koje otpada većina karcinoma, a postoje i mnogi drugi koji su uvedeni prema histološkim i genetskim značajkama u novoj SZO-ovoj klasifikaciji iz 2016.godine.(6,9)

#### **1.5. Klinička prezentacija**

Renalni karcinom se dijagnosticira najčešće slučajno obradom nekih drugih stanja ili neuobičajenih smetnji što ujedno znači da ovaj karcinom duži vremenski period ne daje nikakve simptome. Kada već daje simptome onda su oni većinom neuobičajeni za renalni karcinom. Pacijent se može žaliti na gubitak teka i mršavljenje, limfadenopatiju i noćno znojenje. Karcinom bubrega se često širi putem renalne vene u donju šuplju venu što znači da kod takvih pacijenata zbog zastoja venske drenaže mogu nastati edemi nogu i proširenja vena spermatičnog pleksusa. Kod renalnog karcinoma nije rijedak slučaj pojave paraneoplastičnog sindroma i to različitog spektra što kliničara može zavarati i odvesti u krivom smjeru. Ako gledamo pojedinačni simptom koji se najčešće pojavljuje onda je to hematurija, a samo do jedna desetina oboljelih razvija tipične simptome ili takozvani Lenkov trijas odnosno palpabilnu abdominalnu masu, lumbalnu bol i makrohematuriju. (6,10)

#### **1.6. Dijagnostika karcinoma bubrega**

Početak svake obrade pacijenta započinje dobro uzetom anamnezom na koju se nadovezuje fizikalni pregled. Oboljeli se anamnestički mogu žaliti na bol, noćno znojenje, pojavu krvave mokraće, gubitak težine i mnogo drugih već opisanih smetnji. Velike tumorske tvorbe ponekad možemo detektirati palpacijom, dok je kod manjih tumora ona negativna. Nakon iscrpne anamneze i fizikalnog pregleda treba posegnuti za analizom urina i krvi. Postojanje anemije u

kompletnoj krvnoj slici (KKS) trebalo bi uključiti alarm za moguće opasno zbivanje. Povišenje jetrenih transaminaza, kalcija i laktat dehidrogenaze (LDH) potencijalno je kod metastatski proširene bolesti. Od slikovnih metoda možemo koristiti ultrazvuk abdomena (UZV), angiografiju bubrega i i.v urografiju te višeslojnu kompjutoriziranu tomografiju (MSCT) i magnetnu rezonancu (MR) abdomena, ali konačna dijagnoza postavlja se na temelju PHD analize. (11,12)

### 1.7. TNM klasifikacija karcinoma bubrega i stadiji

TNM klasifikacija služi za procjenu proširenosti tumora pa je ona jedan od faktora koji svakako utječu na prognozu tumora. Osim prognostičke uloge o TNM klasifikaciji ovisi način liječenja bolesnika s karcinomom bubrega, a sama klasifikacija uzima u obzir procjenu primarnog tumora (oznaka T) , zahvaćenost regionalnih limfnih čvorova (oznaka N) i pojavu udaljenih metastaza (oznaka M). TNM klasifikacija bubrežnog karcinoma je ključan faktor za razumijevanje načina liječenja (tablica 1). (13)

Tablica 1. TNM klasifikacija bubrežnog karcinoma (13)

T	Primarni tumor
TX	Primarni tumor se ne može procijeniti
T0	Ne postoji dokaz primarnog tumora
T1	Tumor $\leq 7$ cm u svojoj najvećoj dimenziji, ograničen na bubreg
T1a	Tumor $\leq 4$ cm u svojoj najvećoj dimenziji, ograničen na bubreg
T1b	Tumor $>4$ cm a $\leq 7$ cm u svojoj najvećoj dimenziji, ograničen na bubreg

T2	Tumor >7cm u svojoj najvećoj dimenziji, ograničen na bubreg
T2a	Tumor >7cm, ali ≤10cm u svojoj najvećoj dimenziji, ograničen na bubreg
T2b	Tumor >10cm u svojoj najvećoj dimenziji, ograničen na bubreg
T3	Tumor se širi u glavne vene ili perirenalno tkivo, ali ne u ipsilateralnu nadbubrežnu žlijezdu i ne izvan Gerota fascije
T3a	Tumor se grubo proteže u renalnu venu ili njezine segmentalne grane ili ulazi u perirenalno ili bubrežno masno tkivo, ali ne probija Gerota fasciju.
T3b	Tumor se širi u donju šuplju venu, ali ispod dijafragme
T3c	Tumor se širi u donju šuplju venu iznad ošita ili invadira zid donje šuplje vene.
T4	Tumor invadira Gerota fasciju (uključujući širenje u ipsilateralnu nadbubrežnu žlijezdu)
N	Zahvaćenost regionalnih limfnih čvorova
NX	Regionalni limfni čvorovi se ne mogu procijeniti
N0	Nema metastaza u regionalnim limfnim čvorovima
N1	Metastaze u regionalnim limfnim čvorovima
M	Udaljene metastaze
M0	Nema udaljenih metastaza
M1	Udaljene metastaze

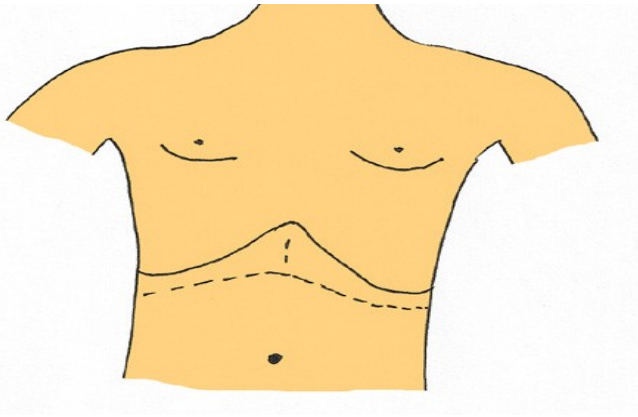
## **2. Svrha rada**

Svrha ovog rada je opisati i usporediti različite metode kirurškog liječenja karcinoma bubrega jer ono i dalje predstavlja osnovni način liječenja bolesnika s karcinomom bubrega.

### 3. Pregled literature na zadanu temu

#### 3.1. Kirurški pristupi

Iako su mogućnosti liječenja karcinoma bubrega sve veće, još uvijek je samo operativno liječenje potencijalno i kurativno. Samo zračenjem i medikamentoznom terapijom moguće je produžiti život i povećati kvalitetu života, ali se ne može izliječiti od renalnog karcinoma. Bubregu se kirurški najčešće pristupa lumbotomijskim pristupom kroz retroperitonealni prostor pri čemu razlikujemo ventralnu i dorzalnu lumbotomiju. U ventralnoj operater započinje rez na gornjem rubu 10. ili 11. rebra, a završava ga na desetak centimetara od vrška istog, dok je u dorzalnoj pozicija reza u projekciji gornjeg ruba 12. rebra. Položaj oboljelog je polubočni ili potrbušni. Ako je u pitanju tvorba većeg volumena koja infiltrira okolna tkiva, može se pristupiti preko abdomena takozvanim transperitonejskim pristupom jer je tim načinom moguće uspostaviti kontrolu nad vaskularnom peteljkom. Takav pristup iziskuje ležeći položaj bolesnika jer je položaj reza subkostalni ljevostrani ili desnostrani te bilateralni odnosno Chevronske koji je prikazan na slici 1. Ako je lokalizacija tumora takva da on zahvaća gornji pol i/ili infiltrira nadbubrežnu žlijezdu, pacijenta stavljamo u polubočni položaj, a rez započinjemo od gornjeg ruba 9. rebra i nastavljamo ga prema medijalno i naprijed što odgovara torakofrenolaparotomijskom pristupu. Medijana laparotomija i paramedijalna incizija su alternativni pristupi. Pristup samom tumoru ovisit će o njegovoj lokalizaciji i veličini te o tjelesnom habitusu, prethodnim operacijama i svakako o sklonosti kirurga. (6, 14-16)



Slika 1. Shematski prikaz subkostalne bilateralne incizije (6)

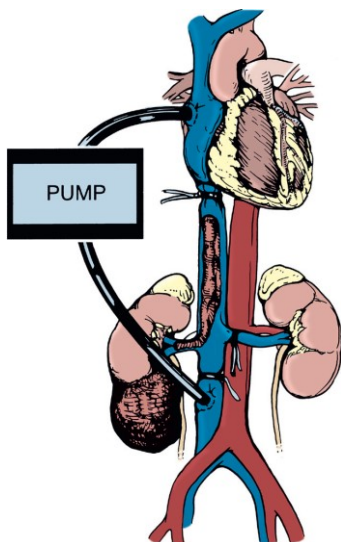
### 3.2. Radikalna nefrektomija

Već smo ranije spomenuli da je veličina tumora bitan parametar za odabir načina operativnog liječenja. Dok je parcijalna nefrektomija, ako je izvediva, metoda izbora za T1 stadij tumora, radikalna nefrektomija je metoda izbora za sve tumore veće od 7 cm. Začetnik koncepcije radikalne nefrektomije je Robson. Pod pojmom radikalne nefrektomije smatra se uklanjanje cijelog bubrega i perirealnog masnog tkiva unutar Gerotine fascije, zajedno s ipsilateralnom nadbubrežnom žlijezdom i potpunom regionalnom limfadenektomijom, od dijafragme do bifurkacije aorte. Prije same operacije treba napraviti obradu i preoperativnu slikovnu dijagnostiku s ciljem utvrđivanja kliničkog stadija tumora, definiranja anatomije bubrega, te utvrđivanja strukture i funkcije kontralateralnog tumora. Iako se kod jednostavne nefrektomije često koristi ekstraperitonealni pristup, za radikalnu je bolji transperitonejski jer omogućava inspekciju potencijalnih abdominalnih metastaza te pristup vaskularnoj peteljci i mokraćovodu prije bilo kakve manipulacije s tumorom. Kod velikih tumora gornjeg pola poželjniji je torakofrenolaparotomijski pristup jer je tako moguće pregledati ipsilateralnu pleuralnu šupljinu i medijastinum te po potrebi otkloniti metastaze koje se otkriju intraoperativno. Kod tumora desnog bubrega učini se incizija lateralne refleksije stražnjeg peritoneuma, parakolično desno, čime se omogući pomicanje desnostranog kolona prema medijalno. Osim toga, učini se Kochov



manevar odnosno incizija u području lateralne refleksije duodenuma pri čemu se omogućiti pomicanje duodenuma medijalno i vizualizacija aorte, donje šuplje vene i njezinih grana. Za pristup vaskularnoj peteljci lijevog bubrega vrši se incizija lijeve Tolldtove linije pri čemu se lijevostrani kolon odmiče medijalno. Kada se prikažu krvne žile bubrega (renalna arterija i vena) potrebno ih je ligirati, a također i ureter. Ureter se podvezuje što distalnije jer smo i prije spomenuli da se karcinom može širiti u ureter. Bubrež se uklanja zajedno s perirenalnim masnim tkivom što je od iznimne važnosti jer kod gotovo četvrtine oboljelih postoji infiltracija masnog tkiva. Zajedno s bubregom ukloni se i ipsilateralna nadbubrežna žlijezda što može dovesti do simptoma insuficijencije nadbubrežne žlijezde s povećanim mortalitetom i morbiditetom. Neki autori smatraju da u odsutnosti lokalne invazije nadbubrežnu žlijezdu treba ostaviti jer je postotak metastaza relativno nizak (manje od 10%). Limfadenektomija se može napraviti zajedno s nefrektomijom ili nakon nefrektomije. Prilikom uklanjanja limfnih čvorova od dijafragme do bifurkacije aorte s limfnim tkivom se uklanjaju i simpatički gangliji i živci. Treba paziti na moguću ozljedu trunkusa celijakusa i gornje mezenterične arterije. Dokazano je da proširena limfadenektomija nema benefita na preživljenje, ali ju treba napraviti radi utvrđivanja stadija i prognoze te drugih mogućnosti liječenja. Mnogi smatraju da treba napraviti samo hilarnu limfadenopatiju, osim kada se radi o pacijentima koji imaju povećani rizik za zahvaćenost limfnih čvorova: tumor 3. ili 4. stupnja sarkomatoidne histologije, T3 i T4 tumori, prisustvo koagulacijske nekroze u tumoru i prisustvo uvećanih limfnih čvorova na slikovnoj dijagnostici. Do 10% renalnih karcinoma povezano je sa širenjem tumorskih tromba u bubrežnoj i donjoj šupljoj veni, a 1% u desnom atriju. Za trombe koji su smješteni iznad jetrenog odsječka donje šuplje vene potrebna je pomoć kardiokirurga i osiguranje ekstrakorporalne cirkulacije (slika 2). Radikalna nefrektomija se može učiniti „klasično“ kao otvoreni kirurški zahvat ili pak laparoskopski/robotski. Izbor same metode bi se trebao temeljiti na specifičnim karakteristikama pacijenta (npr. mjesto i veličina tumora), dostupnoj opremi i

osposobljenosti operatera. U većini ustanova laparoskopjska radikalna nefrektomija je zamijenila klasičnu osobito kada se radi o tumorima <10 cm. Prema velikoj meta-analizi iz 2017. godine laparoskopjska radikalna nefrektomija (LRN) je bila povezana s boljim kirurškim ishodom, u odnosu na otvorenu radikalnu nefrektomiju (ORN), koji je procijenjen prema ukupnoj smrtnosti i postoperativnim komplikacijama. Posebno se to odnosi na male tumore. Naročito su bolji perioperativni rezultati LRN-a u smislu kraćeg vremena oporavka, kraće hospitalizacije, manjeg gubitka krvi, manje potrebe za anestetikom i transfuzijom. Prva robotska radikalna nefrektomija (RRN) je izvedena 2000 godine. Prema istraživanju baze podataka u SAD-u se postotak radikalnih nefrektomija izvedenih robotom, od 2003. do 2015.g povećao s 1,5% na 27%. Međutim upotreba RRN-a nije dovela do nižih stopa ukupnih ili većih komplikacija, a dovela je do viših troškova i produljila je vrijeme operacije u odnosu na LRN. Kod pacijenata s ograničenim karcinomima na bubreg 5-godišnje preživljenje nakon radikalne nefrektomije je između 80-90%, ali se renalna insuficijencija javlja u gotovo 30 % bolesnika što je dovelo do značajnije promijene načina liječenja s ciljem maksimalnog očuvanja zdravog parenhima.(16-18)



Slika 2. Korištenje pumpe za ekstrakorporalnu cirkulaciju u bolesnika s karcinomom bubrega i tumorskim trombotom iznad utoka hepatalnih vena u donju šuplju venu (16)

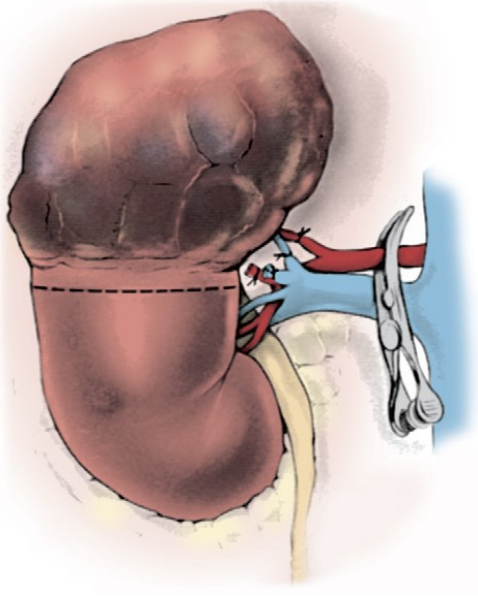
### **3.3. Jednostavna nefrektomija**

Ako se preoperativnom dijagnostikom utvrdi lokalizirani maligni tumor manji od 4 cm čija je lokalizacija mezorenalna ili je smješten na donjem polu i ako je afunkcionalni bubreg može se napraviti jednostavna otvorena ili laparoscopska nefrektomija. To je metoda u kojoj odstranjujemo bubreg bez masne kapsule, obično ekstraperitonealnim, lumbotomijskim pristupom. (6.)

### **3.4. Parcijalna nefrektomija**

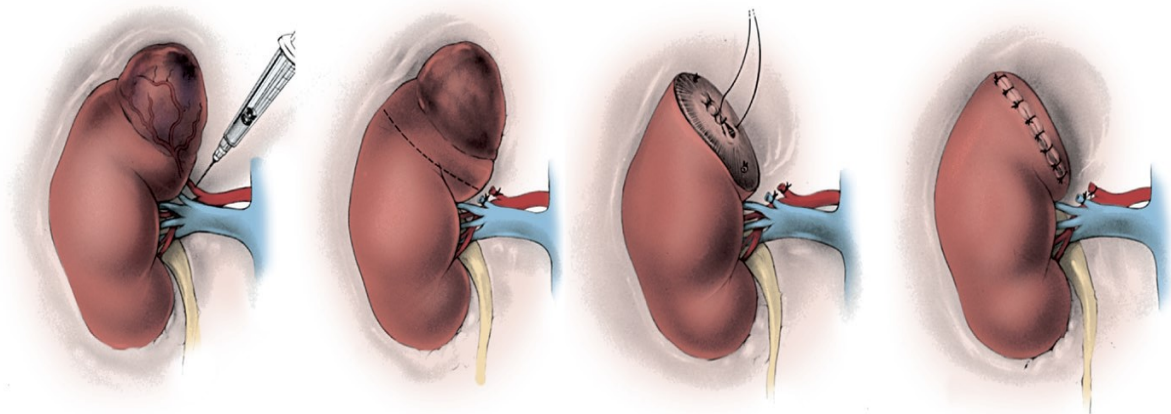
Parcijalna nefrektomija se kao metoda opisuje već u 19.stoljeću. Povijesno gledano, u samim počecima, ova metoda je bila rezervirana samo za pacijente s imperativnim ili apsolutnim indikacijama kao što su: tumor na solitarnom bubregu, bilateralni tumori, rekurentni sindromi (npr. Von Hippel-Lindau) ili kronična bubrežna bolest, odnosno za sve koji bi nakon radikalne nefrektomije bili ovisni o dijalizi. S vremenom se vidjelo da je onkološki ishod pacijenata s tumorima ograničenim na bubreg, gotovo jednak neovisno o tome jesu li bili podvrgnuti parcijalnoj ili radikalnoj nefrektomiji. Unatoč tome, pacijenti podvrgnuti radikalnoj nefrektomiji imaju dokazano veći rizik za renalnu insuficijenciju i kardiovaskularni pobol pa su se indikacije za parcijalnu nefrektomiju proširile. Počela se primjenjivati u pacijenata koji su imali bolesti kontralateralnog bubrega kao što su: stenoza bubrežne arterije, učestali pijelonefritisi, hidronefroza, rekurentna nefrolitijaza, nefroskleroza, dijabetes melitus, stenoza pijeloureteralnog vrata i mnoge druge. Kako su mnoge studije utvrdile da je parcijalna nefrektomija usporediva s radikalnom u onkološkom smislu, a snosi daleko manji rizik za bubrežnu insuficijenciju i kardiovaskularni pobol, parcijalna nefrektomija je postala široko prihvaćena metoda za sve maligne lezije ograničene na bubreg, čak uz zdravi kontralateralni bubreg. Temelj ove metode je potpuna resekcija neoplastičnog parenhima uz maksimalno očuvanje funkcionalnog bubrežnog parenhima i zato ovu metodu još nazivamo poštedna

kirurgija bubrega ili nephron sparing surgery (NSS). Iako tehnike parcijalne nefrektomije mogu varirati, gotovo svaka se sastoji od kirurškog pristupa samom tumoru, uspostavljanja kontrole nad vaskularnom peteljkom, mobiliziranja bubrega i izrezivanja neoplastičnog tkiva s maksimalnim očuvanjem zdravog parenhima i minimiziranjem ishemijskih promjena nakon čega slijedi renorafija. Najčešće se koristi ekstraperitonealni pristup, ali se kod većih tumora i tumora gornjeg pola koriste transperitonejski i torakofrenolaparotomijski. Uspostava kontrole nad vaskularnom peteljkom je vrlo bitna, jer u protivnom može doći do teškog, profuznog krvarenja prilikom izrezivanja tumora. Kako je renalna arterija krajnja grana njezino duže klemanje (topla ishemija) može dovesti do teških ishemijskih promjena bubrežnog parenhima. Nije usuglašen točan interval tople ishemije koji ne dovodi do težih ishemijskih promjena. Neka istraživanja govore da je to manje od 30 minuta, druga da je manje od 25, a treća pak manje od 20 min. Međutim što je to vrijeme kraće to je bolje jer je u jednom istraživanju dokazano da za svaku minutu tople ishemije rizik za kroničnu bubrežnu bolest raste za 6%. Zbog toga se može koristiti i hipotermija koja smanjuje metabolizam i potrebe stanica pa se, u svrhu maksimalnog očuvanja parenhima, bubreg pothlađuje. Ovisno o lokalizaciji i veličini samog tumora razvile su se različite tehnike resekcije bubrega. Jedna od njih je uklanjanje gornje ili donje polovice bubrega što se još naziva heminefektomijom, a primjenjuje se kod većih tumora koji zahvaćaju gornji ili donji dio bubrega.(slika 3.). (6,16-19)



Slika 3. Shematski prikaz gornje heminefrektomije (16)

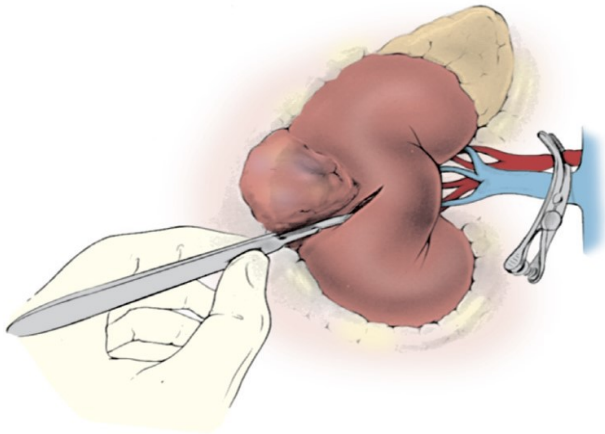
Za manje polarne tumore može se učiniti polarna segmentalna nefrektomija. Kad se pristupi vaskularnoj peteljci indentificiraju se segmentalne krvne žile (npr. metilenskim modrilom ili indigo karminom) koje opskrbljuju područje u kojem se nalazi tumor. Uspostavi se kontrola nad njima i izvrši resekcija tumora, hemostaza, zatvaranje odvodnog sustava i renorafija. (slika 4.). (16-18)



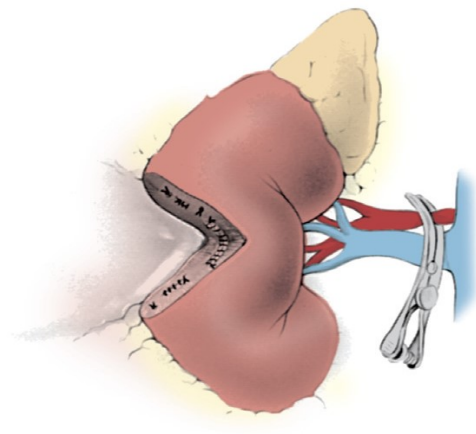
Slika 4. Identifikacija i podvezivanje segmentalne krvne žile, resekcija tumora i renorafija (16)

Za manje kortikalno i površnije smještene tumore može biti pogodna klinasta resekcija. Međutim kod nje bi trebala biti poštovana dovoljna udaljenost resekcijskog ruba od samog

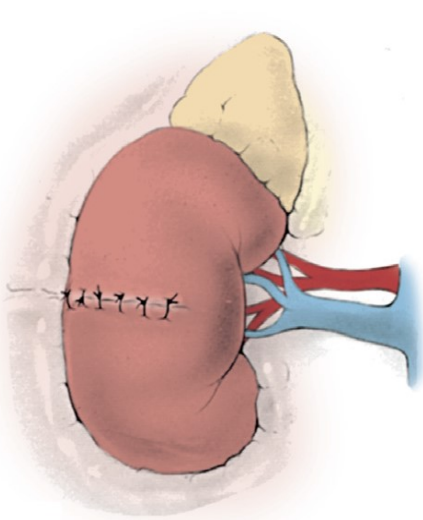
tumora (oko 1 cm) pri čemu se kao nedostatak nameće velik dio zdravog parenhima koji se odstranjuje klinom. Tradicionalno se ovaj postupak izvodi klemanjem glavne bubrežne arterije i pothlađivanjem bubrega iako mnogi autori ističu da je poželjno raditi bez klemanja. Izrezane rubove aproksimiramo i spojimo, a ako je prevelika tenzija defekt klina se može nadomjestiti perirenalnim tkivom (slike 5-8). (16)



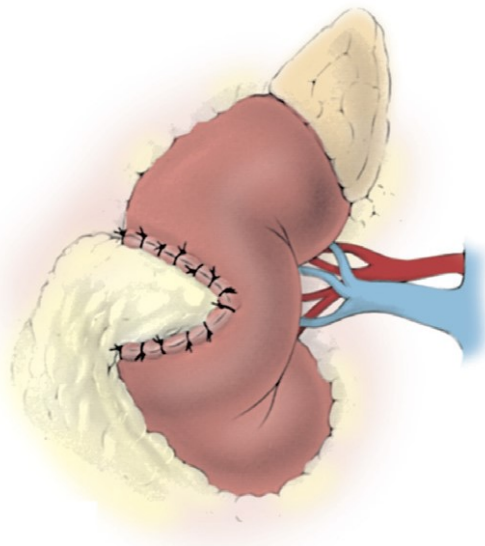
Slika 5. Klinasta ekscizija – rez (16)



Slika 6. Klinasta ekscizija-defekt (16)



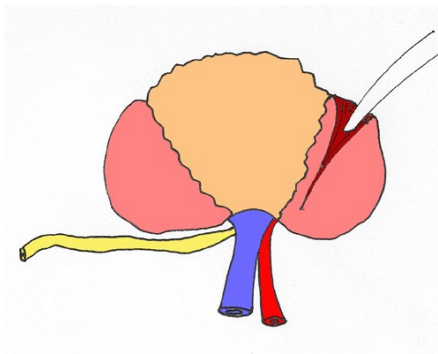
Slika 7. Spojeni rubovi (16.)



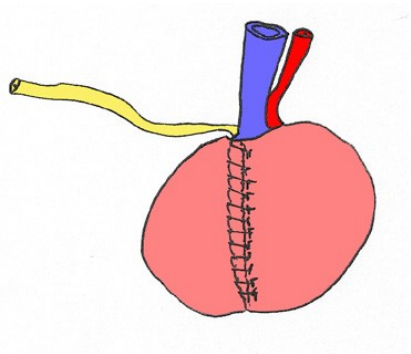
Slika 8. Defekt ispunjen perirenalnim masnim tkivom (16)

Za manje kortikalne tumore (<4 cm) koji su stvorili pseudokapsulu pogodna je i enukleacija. To je uklanjanje tumora tupom disekcijom koja se proteže između zdravog tkiva i

pseudokapsule. Neka istraživanja govore da se tumor može proširiti izvan pseudokapsule što za posljedicu može imati nepotpuno uklanjanje i lokalni recidiv. Međutim, pojava pozitivnog kirurškog ruba je rijetka i povezana je s agresivnijim oblicima tumora višeg gradusa. Osim toga, lociranje tumora intraoperativnim ultrazvukom uvelike smanjuje postotak pozitivnih kirurških rubova koji je usporediv s drugim metodama i iznosi od 0-7%. Pozitivni kirurški rubovi javljaju se većinom kod imperativnih indikacija i kod malih tumora koji nemaju razvijenu pseudokapsulu. Gledano s te strane, enukleacija je usporediva s bilo kojom drugom metodom parcijalne nefrektomije. Ako se klema arterija onda se preporuča infuzija manitola prije samog klemanja. Mezorenalno smješteni tumori imaju nepovoljan položaj za ranije opisane metode liječenja pa se kod njih, ponekada, s ciljem maksimalnog očuvanja bubrežnog parenhima može učiniti ekstrakorporalna parcijalna nefrektomija s autotransplantacijom. Prednosti ovakvog pristupa su: dobra preglednost operacijskog polja u kojemu praktički nema krvi, olakšana resekcija velikih kompleksnih, hilarnih tumora, mogućnost maksimalnog očuvanja parenhima i zaštita od produljene ishemije pothlađivanjem (slika 9. i 10.). (6, 16, 18-20)



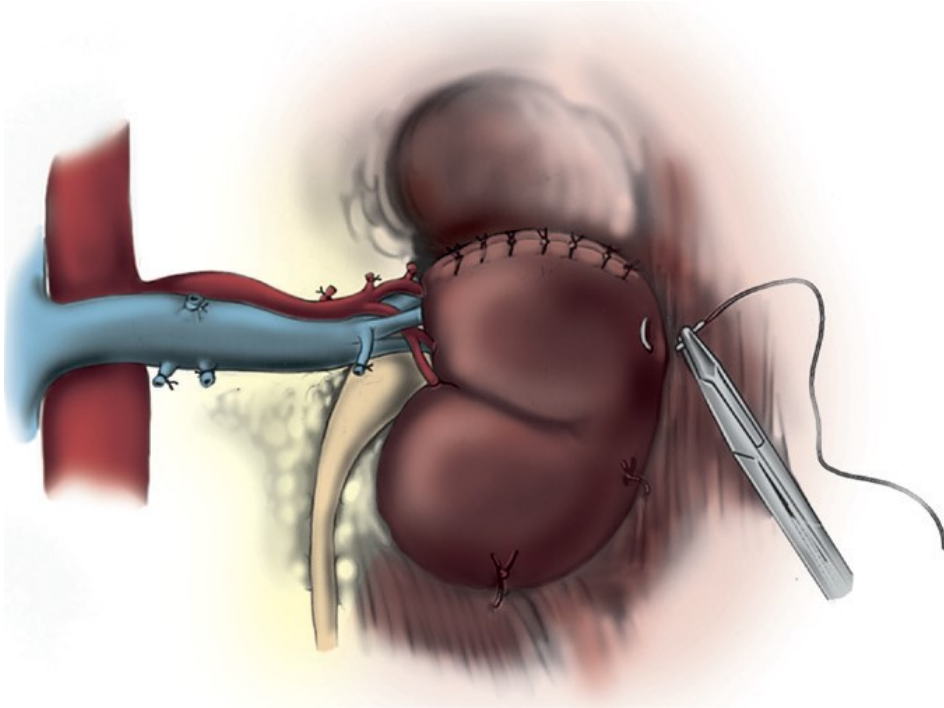
Slika 9. Resekcija lezije izvan tijela (6)



Slika 10. Očuvanje ostatka bubrega koji se

autotransplantira (6)

Kod svih ranije opisanih metoda treba napraviti nefropeksiju za muskulaturu kako bi se spriječila postoperativna migracija i rotacija bubrežnog ostatka koja može dovesti do torzije bubrega i gubitka bubrežne funkcije (slika 11.). (16)



Slika 11. Nefropeksija(16)

Parcijalna nefrektomija se može izvesti i konvencionalnom laparoskopijom ili robotski. Laparoskopiska parcijalna nefrektomija (LPN) je uvedena 1993. godine. Od tada prošlo je desetljeće da bi se dokazala onkološka sigurnost. Ipak, zbog svoje kompleksnosti i krivulje učenja, limitirana je samo na centre izvrsnosti. Nasuprot LPN-u, LRN je puno jednostavnija metoda pa je sama tendencija minimalno invazivnom pristupu dovela u pitanje potpunu iskorištenost parcijalne nefrektomije. Istraživanja su pokazala da je LPN povezana s manjom potrebom za postoperativnom analgezijom, kraćim vremenom oporavka i ranijim otpustom iz bolnice međutim poteškoće su topla ishemija, otežana hemostaza i dulje operativno vrijeme. Poseban problem je ozljeda crijeva koja se javlja u oko 0,8% bolesnika, a nastaje zbog termičkog oštećenja ili same traume. Obično se ona primijeti i dokaže tek postoperativno uz kliničku sliku peritonitisa ili sepse. Za preveniranje tople ishemije razvijene su tehnike pothlađivanja pomoću leda ili hipotermične transfuzije ali zbog kompleksnosti nisu naišle na široku prihvaćenost. Umjesto toga, opći trend za smanjenje vremena tople ishemije u LPN-u je ograničenje vremena za resekciju tumorskog tkiva te obavljanje hemostaze i rekonstrukcije



nakon što se ukloni klema s arterije što za posljedicu ima veći gubitak krvi i veću tehničku kompleksnost za samog operatera i ujedno laparoskopskoj parcijalnoj nefrektomiji dodjeljuje status jedne od tehnički najkompleksnijih metoda. Robotski asistirana laparoskopna parcijalna nefrektomija (RALPN) opisana je prvi puta 2004. godine. Njome je omogućeno povećanje broja minimalno invazivnih parcijalnih nefrektomija iako je njena isplativost još uvijek upitna. U usporedbi s OPN-om pruža slične perioperativne i funkcionalne ishode s dodatnim prednostima bolje kontrole poslijeoperacijske boli i kraće hospitalizacije, iako po nekim istraživanjima vrijeme tople ishemije je značajno duže. (21-25)

### **3.5. Komplikacije kirurškog liječenja**

Kirurško liječenje nosi rizik za određene komplikacije koje se mogu razviti nakon bilo kojeg kirurškog zahvata i zovu se opće, te za one koje se javljaju kod kirurškog liječenja renalnog karcinoma. Infekcija, krvarenje i dehiscijencija rane spadaju u opće komplikacije. Kada se jave opći ili lokalni znakovi infekcije potrebno je ordinirati antibiotik, a ukoliko je stvoren apsces, hematoma ili serom nužna je i drenaža. Kod krvarenja se kao najvažniji cilj nameće stabilizacija pacijenta i postizanje hemostaze. Od torakalnih komplikacija mogu se javiti: atelektaze, pneumonija, pneumotoraks te ozljeda pleure i pluća. Atelektaze se najčešće javljaju zbog nepovoljnog polubočnog položaja tokom operacija dok je prilikom torakofrenolaparotomijskog pristupa povećan rizik za ozljedu pleure i pluća te razvoj pneumotoraksa. Ranije smo napomenuli da uklanjanje bubrežnog parenhima i produljeno vrijeme tople ishemije mogu dovesti do bubrežne disfunkcije i kardiovaskularnih komplikacija. Također spomenuli smo moguće ozljede drugih organa i naveli crijevnu ozljedu, koja može biti fatalna, kao posljedicu najčešće laparoskopskih tehnika. Osim toga PN ima povećan rizik za curenje urina koje mora biti pravodobno prepoznato i drenirano, u protivnom može nastati urinarna fistula koja se

kasnije kirurški mora tretirati. Svaka kirurška tehnika ma koliko god bila usavršena nosi određene rizike i komplikacije u kirurgiji su neizbježne. (6, 16, 19)

### **3.6. Kirurško liječenje metastatske bolesti**

Uloga kirurgije u eri efektivne ciljane terapije za metastatsku bolest do dana današnjega je upitna i kontroverzna. Svaka operacija nosi rizik za perioperativni morbiditet i mortalitet kod ionako oslabljenih bolesnika. Zabilježeni su slučajevi pogoršanja uslijed slabljenja imunološkog sustava nakon operacije. S druge strane, retrospektivna istraživanja govore da je kirurška resekcija metastaza povezana s produljenim preživljenjem. Međutim, to može biti rezultat povoljne biologije tumora koji daju pojedinačne metastaze naspram onih s difuznom, inoperativnom metastatskom bolešću. Isto tako postoje stavovi da je citoreduktivna terapija povezana s dodatnim smanjenjem tumorske mase uslijed boljeg djelovanja dodatne terapije. Međutim, to opet nije pravilo za sve bolesnike. Sve ovo dovelo je do brojnih istraživanja s ciljem definiranja negativnih prediktora za kirurško liječenje. Jedno takvo istraživanje spominje ove prediktore: povišen LDH, prisutnost simptoma na mjestu metastaza, retroperitonealne metastaze, metastaze jetre, metastaze iznad ošita i klinički T3 ili viši stadij. Ako osoba ima 4 ili više prediktora nema koristi od citoreduktivne nefrektomije, dapače može joj štetiti. Prema drugom sličnom istraživanju kao prediktori su dani: Karnofsky status, nizak hemoglobin, broj neutrofila i klinički N status. Jedino osobe s dvije ili manje negativnih varijabli su imale koristi od citoreduktivne terapije zajedno s ciljanom. S obzirom da kirurško liječenje može i naštetiti bolesniku neophodna je selekcija bolesnika za liječenje citoreduktivnom nefrektomijom. (6,26, 27)

## 4. Rasprava

Robson je u 20. stoljeću uveo radikalnu nefrektomiju koja je postala zlatni standard za kirurško liječenje karcinoma bubrega. Međutim, razvojem tehnologije uvode se novi, minimalno invazivni kirurški principi liječenja (laparoskopska i robotska radikalna nefrektomija). Prema posljednjim istraživanjima sve metode imaju jednaku onkološku sigurnost, ali minimalno invazivna kirurgija naspram otvorene radikalne nefrektomije pokazuje prednost jer pacijenti imaju manju potrebu za postoperativnom analgezijom, kraća je hospitalizacija i manji je gubitak krvi tijekom operacije. S druge strane treba uzeti u obzir obaveznu edukaciju, pri čemu je krivulja učenja za laparoskopsku naspram robotski asistiranu radikalnu nefrektomiju produljena. Međutim, ako pogledamo analizu troškova i koristi između konvencionalne laparoskopske i robotski asistiranu radikalnu nefrektomije onda vidimo da je robotski asistirana laparoskopska nefrektomija skuplja metoda bez pokazivanja statistički značajnog poboljšanja morbiditeta bolesnika. S druge strane robotski asistirana radikalna nefrektomija je pokazala blagu prednost u otklanjanju kompleksnijih tumora. (16, 29, 30 )

Treba napomenuti da su ovo su podaci iz SAD-a pa treba uzeti u obzir moguće razlike u cijeni pojedinih usluga. Isto tako treba uzeti u obzir cijene potrebne opreme i incidenciju novooboljelih u RH pa procijeniti isplativost ove skupe opreme za naše podneblje. S obzirom na prisutne analize troškova i koristi iz drugih zemalja laparoskopska radikalna nefrektomija je najprihvatljivija metoda.

Sve veći tehnološki razvoj i sve češća upotreba slikovne dijagnostike povećali su incidenciju karcinoma ograničenih na bubreg koje još zovemo incidentalnim karcinomima. Zbog te činjenice, a i zbog spoznaje o onkološkoj usporedivosti s radikalnom operacijom učestalost parcijalne nefrektomije je porasla. Isto tako rizik za bubrežnu disfunkciju i kardiovaskularne posljedice puno je manji u odnosu na radikalni pristup pa je preporuka da se kod tumora

ograničenih na bubrege učini parcijalna nefrektomija kad god je to izvedivo. Također, osim otvorene, razvijena je minimalno invazivna parcijalna nefrektomija (LPN i RALPN). Međutim, prema zadnjim istraživanjima, uvođenje LPN i RALPN u svakodnevnu kliničku praksu kao zamjena za OPN postalo je kontroverzno. LPN u usporedbi s OPN ima značajnu prednost u smislu kraće hospitalizacije, manjeg gubitka krvi, ranijeg otpusta iz bolnice, smanjene potrebe za postoperativnom analgezijom i bržim oporavkom. S druge strane, nedostaci LPN su: dulje vrijeme operacije, otežana hemostaza, duža topla ishemija i veći rizik ozljeda susjednih organa (ozljeda crijeva). Također, LPN je jako kompleksan s produljenom krivuljom učenja u odnosu na OPN, LRN i RALPN. Prema jednom istraživanju dugotrajno gledano kod LPN je veći rizik za postoperativno smanjenje glomerularne filtracije bubrega. Također, utvrđeno je da je rizik za postoperativne komplikacije 2,5 puta veći u odnosu na OPN. Prema jednoj meta-analizi u kojoj su bili uspoređeni RALPN i OPN, robotska tehnika rezultirala je statistički značajno nižom stopom perioperativnih komplikacija, gubitak krvi je bio manji s kraćim boravkom u bolnici, dok su transfuzije, vrijeme ishemije, glomerularna filtracija i rani onkološki ishodi bili slični otvorenoj operaciji. Postoje istraživanja koja govore da je RALPN skuplji u odnosu na OPN, ali i obrnuto. Međutim, prema jednoj analizi troškova i učinkovitosti u SAD-u RALPN je pokazao isplativost u velikim centrima, dok je u manjim i manje iskusnim centrima RALPN neisplativ ili upitan. Uz svu težnju uvođenja minimalno invazivne kirurgije na polju parcijalne nefrektomije, ako se fiksiramo na komplikacije pacijenta i troškove nabave opreme i edukacije kadra onda je još uvijek za male centre najprihvatljivija otvorena parcijalna nefrektomija dok je za veće centre dugoročno isplativija RALPN jer ima manje perioperativnih komplikacija, a kirurška tehnika je jednostavnija od LPN. (6,16, 18,19, 25, 26, 28-31)

## 5. Zaključak:

1. TNM klasifikacija je važan čimbenik koji utječe na način kirurškog liječenja.
2. Parcijalna nefrektomija je metoda izbora za male karcinome ograničene na bubreg (T1 stadij) kad god je tehnički izvediva.
3. Radikalna nefrektomija je metoda izbora za karcinome veće od 7cm.
4. Laparoskopska naspram otvorene radikalne nefrektomije pokazuje prednost zbog manje učestalosti perioperativnih komplikacija.
5. Robotska radikalna nefrektomija je skuplja naspram laparoskopske, a ne pokazuje veću prednost u onkološkom ishodu.
6. Laparoskopska u odnosu na otvorenu parcijalnu nefrektomiju je kompleksnija metoda s više perioperativnih komplikacija.
7. Robotski asistirana parcijalna nefrektomija ima manji perioperativni morbiditet u odnosu na OPN, ali je njezina isplativost za male centre upitna.
8. Kirurško liječenje metastatski proširene bolesti je opravdano u pravilno odabranih pacijenata.

## 6. Sažetak

Bubrezi su retroperitonealni organi čija je osnovna i funkcionalna jedinica nefron. Karcinom bubrega nastaje malignom preobrazbom stanica bubrežnih kanalića. Svjetlostanični, papilarni, kromofobni i karcinom sabirnih tubula su najčešći podtipovi karcinoma, a glavni rizični čimbenici za njihov nastanak su hipertenzija, pušenje i pretilost. Zbog učestalije upotrebe slikovnih dijagnostičkih metoda incidencija karcinoma ograničenih na bubreg se je povećala. Poznavanje i određivanje TNM stadija bitan je preduvjet u odabiru načina kirurškog liječenja. Parcijalna nefrektomija bi se trebala izvoditi kod svih malih tumora koji su ograničeni na bubreg (T1), dok je za tumore veće od 7 cm radikalna nefrektomija zlatni standard kirurškog liječenja. Laparoscopska i robotska radikalna nefrektomija imaju manju stopu perioperativnih komplikacija u odnosu na otvorenu radikalnu nefrektomiju, dok je onkološki ishod sličan za sve metode. Laparoscopska parcijalna nefrektomija je puno kompleksnija metoda s 2,5 puta većim rizikom za komplikacije od otvorene parcijalne nefrektomije. Robotska parcijalna nefrektomija u usporedbi s ostalim metodama je isplativija metoda unutar većih centara dok u manjima nije. Preduvjet za kirurško liječenje metastatske bolesti je individualni pristup i pravilna selekcija pacijenata.

Ključne riječi: karcinom bubrega, nefrektomija, TNM klasifikacija, topla ishemija

## 6. Summary

Kidneys are retroperitoneal organs with the nephron as a basic and functional unit. Kidney cancer is caused by malignant transformation of the kidney tubule cells. Clear-cell, papillary, chromophobic, and collecting duct cancer are the most common subtypes of kidney cancer, and the major risk factors for their development are hypertension, smoking and obesity. Due to the more frequent use of imaging diagnostic methods, the frequency of detection cancer limited on kidneys has increased. The TNM stage is a prerequisite for selecting type of surgical treatment. Partial nephrectomy should be performed for all small tumors that are limited to the kidneys (T1), while for tumors greater than 7 cm, the radical nephrectomy is a gold standard for surgical treatment. Laparoscopic and robotic radical nephrectomy have a lower rate of perioperative complications compared to open radical nephrectomy, while the oncological outcome is similar to all methods. Laparoscopic partial nephrectomy is a much more complex method, with 2.5 times greater risk for complications than open partial nephrectomy. Compared with other methods, robotic partial nephrectomy is cost-effective within larger centers while in a smaller ones it is not. The predisposition for surgical treatment of metastatic disease is individual approach and proper selection of patients.

Key words: kidney cancer, nephrectomy, tnm classification, warm ischemia time

## 7. Literatura:

1. Guyton AC, Hall JE. Medicinska fiziologija. 13. izd. Zagreb, Medicinska naklada,(2017); 323-326 str.
2. Križan Z. Kompendij anatomije čovjeka. 3. izd. 3. dio, Pregled građe grudi, trbuha, zdjelice, noge i ruke: za studente opće medicine i stomatologije. Zagreb, Školska knjiga, (1997.); 120-124 str.
3. Junquera C. L, Carniero J. Osnove histologije, udžbenik i atlas prema 10. američkom izdanju, Zagreb, Školska knjiga ,(2006); 383.-398 str.
4. Damijanov I, Jukić S, Nola M. Patologija. 3.izd. Zagreb, Medicinska naklada,(2011); 684.-685.str.
5. Chow W, Dong LM, Davesa SS. Epidemiology and risk factors for kidney cancer. Nat Rev Urol.[Internet]. 2010 May ; 7(5): 245–257. Dostupno na: <https://www.ncbi.nlm.nih.gov/pmc/articles/PMC3012455/>
6. Fučkar Ž, Španjol J. Urologija I i II, Medicinski fakultet u Rijeci,(2013).194-209,219-23
7. Hidayat K, Du X, Zou SY, Shi BM. Blood pressure and kidney cancer risk: meta-analysis of prospective studies. J Hypertens.[Internet]. 2017 Jul;35(7):1333-1344. Dostupno na: <https://insights.ovid.com/pubmed?pmid=28157813>
8. Cheungpasitporn W, Thongprayoon C, O’corragain OA, Edmonds PJ, Ungprasert P, Kittanamongkolchai W, et al. The risk of kidney cancer in patients with kidney stones: A systematic review and meta-analysis. Qjm. 2015;108(3):205–12 Dostupno na: <https://www.ncbi.nlm.nih.gov/pubmed/25208892>
9. Đorđević G, Štifter S. Pregled nove SZO-ove histološke klasifikacije epitelnih tumora bubrega. Medicina Fluminensis 2016,52:345-351. Dostupno na: [https://hrcak.srce.hr/index.php?show=clanak&id\\_clanak\\_jezik=241605](https://hrcak.srce.hr/index.php?show=clanak&id_clanak_jezik=241605)



10. Motzer JR, Bander HN NM. Renal-cell carcinoma. 1996;865–75 Dostupno na: <https://www.ncbi.nlm.nih.gov/pubmed/9064519>
11. Vrdoljak E. i sur.: Klinička onkologija, Medicinska naklada Zagreb, (2013.)143-146 str.
12. Diaz de Leon A, Pedrosa I. Imaging and Screening of Kidney Cancer. Radiol Clin North Am.2017;55(6):1235–50 Dostupno na: <https://www.ncbi.nlm.nih.gov/pmc/articles/PMC5669050/pdf/nihms890329.pdf>
13. Dunnick NR. Renal cell carcinoma: staging and surveillance. Abdom Radiol. 2016;41(6):1079–85.  
Dostupno na: <https://link.springer.com/article/10.1007%2Fs00261-016-0692-0>
14. Dengina N, Tsimafeyeu I, Mitin T. Current Role of Radiotherapy for Renal-Cell Carcinoma: Review. Clin Genitourin Cancer [Internet]. 2017;15(2):183–7. Dostupno na: <http://dx.doi.org/10.1016/j.clgc.2016.09.004>
15. Posadas EM, Limvorasak S, Figlin RA. Targeted therapies for renal cell carcinoma. Nat Rev Nephrol. 2017;13(8):496–511.
16. Wein AJ, Kavoussi LR, Novick AC, Partin AW, Peters CA. Campbell Walsh Urology. 10th edition. Philadelphia. Saunders; 2011
17. Kvesić A. i sur.: Kirurgija, Medicinska naklada Zagreb, (2016.)769-770 str.
18. Richie JP. Definitive surgical management of renal cell carcinoma. U: UpToDate, Atkins MB. Ed. UpToDate [Internet]. UpToDate; 2019. Dostupno na: <https://www.uptodate.com>
19. Seveso M, Grizzi F, Bozzini G, Mandressi A, Guazzoni G, Taverna G. Open partial nephrectomy: ancient art or currently available technique? Int Urol Nephrol. 2015;47(12):1923–32
20. García AG, León TG. Simple Enucleation for Renal Tumors: Indications, Techniques, and Results. Curr Urol Rep. 2016;17(1):1–7.

21. Liu G, Ma Y, Wang S, Han X, Gao D. Laparoscopic Versus Open Radical Nephrectomy for Renal Cell Carcinoma: a Systematic Review and Meta-Analysis. *Transl Oncol* [Internet]. 2017;10(4):501–10.  
Dostupno na: <http://dx.doi.org/10.1016/j.tranon.2017.03.004>
22. Smith ZL. Current status of minimally invasive surgery for renal cell carcinoma. *Curr Urol Rep* [Internet]. 2016;17(6):1–7. Dostupno na : <http://dx.doi.org/10.1007/s11934-016-0599-x>
23. Vartolomei MD, Foerster B, Kimura S, Autorino R, Shariat SF, Seitz C. Oncologic outcomes after minimally invasive surgery for cT1 renal masses: A comprehensive review. *Curr Opin Urol*. 2018;28(2):132–8.
24. Abdelhafez M, Bastian A, Rausch S, Stenzl A, Bedke J, Kruck S. Laparoscopic versus Open Partial Nephrectomy: Comparison of Overall and Subgroup Outcomes. *Anticancer Res*. 2017;37(1):261–6.
25. Laviana AA, Hu JC. Current controversies and challenges in robotic-assisted, laparoscopic, and open partial nephrectomies. *World J Urol*. 2014;32(3):591–6
26. Swanson DA. Surgery for metastases of renal cell carcinoma. *Scand J Surg* [Internet]. 2004;93(2):150–5. Dostupno na:  
<http://www.embase.com/search/results?subaction=viewrecord&from=export&id=L38937655%5Cnhttp://linksource.ebsco.com/linking.aspx?sid=EMBASE&issn=14574969&id=doi:&atitle=Surgery+for+metastases+of+renal+cell+carcinoma&stitle=Scand.+J.+Surg.&title=Scandinavian>
27. Mir MC, Matin SF, Bex A, Spiess PE, Thompson RH, Grob B, Poppel H. The role of surgery in the management of metastatic kidney cancer : an evidence-based collaborative review. 2018;70(2):109–25.
28. Demir Ö, Bozkurt O, Çelik S, Çömez K, Aslan G, Mungan U, et al. Partial

nephrectomy vs. radical nephrectomy for stage I renal cell carcinoma in the presence of predisposing systemic diseases for chronic kidney disease. *Kaohsiung J Med Sci.* 2017;33(7):339–43.

29. Wu Z, Li M, Liu B, Cai C, Ye H, Lv C, et al. Robotic versus open partial nephrectomy: A systematic review and meta-analysis. *PLoS One.* 2014;9(4):1–8
30. Yang DY, Monn MF, Bahler CD, Sundaram CP. Does robotic assistance confer an economic benefit during laparoscopic radical nephrectomy? *J Urol* [Internet]. 2014;192(3):671–6. Dostupno na: <http://dx.doi.org/10.1016/j.juro.2014.04.018>
31. Buse S, Hach CE, Klumpen P, Schmitz K, Mager R, Mottrie A, et al. Cost-effectiveness analysis of robot-assisted vs. open partial nephrectomy. *Int J Med Robot Comput Assist Surg.* 2018;14(4):1–6.

## 8. Životopis

Mario Jaković rođen je 23. lipnja 1994. godine u mjestu Čeralije gdje je pohađao Područnu školu do kraja drugog razreda. Treći razred nastavlja u Osnovnoj školi Voćin u Voćinu gdje i danas živi. U tom razdoblju sudjelovao je u brojnim izvannastavnim aktivnostima i natjecanjima od kojih se može istaknuti državna Smotra i natjecanje hrvatskih GLOBE škola na otoku Ugljanu. Nakon osnovne škole upisuje opću gimnaziju u Slatini u Srednjoj školi Marka Marulića gdje je također bio uključen u brojnim aktivnostima i natjecanjima. Osnovnu i srednju školu je završio odličnim uspjehom. Nakon srednje škole upisao je Integrirani preddiplomski i diplomski sveučilišni studij medicine na Medicinskom fakultetu u Rijeci koji pohađa odličnim uspjehom, za što na petoj godini studija dobiva Dekanovu nagradu. Tijekom studija, godinu dana je bio demonstrator na anatomiji. Sudjelovao je na Kongresu hitne medicine 2018. godine, a 2017. i 2019. u nogometnoj ekipi predstavljao Medicinski fakultet na Humanijadi.