

# EMBOLIJA PLODOVOM VODOM

---

Lončar, Mia

Master's thesis / Diplomski rad

2019

Degree Grantor / Ustanova koja je dodijelila akademski / stručni stupanj: **University of Rijeka, Faculty of Medicine / Sveučilište u Rijeci, Medicinski fakultet**

Permanent link / Trajna poveznica: <https://um.nsk.hr/um:nbn:hr:184:678069>

Rights / Prava: [In copyright](#)/[Zaštićeno autorskim pravom.](#)

Download date / Datum preuzimanja: **2024-08-08**



Repository / Repozitorij:

[Repository of the University of Rijeka, Faculty of Medicine - FMRI Repository](#)



SVEUČILIŠTE U RIJECI

MEDICINSKI FAKULTET

INTEGRIRANI PREDDIPLOMSKI I DIPLOMSKI

SVEUČILIŠNI STUDIJ MEDICINE

Mia Lončar

EMBOLIJA PLODOVOM VODOM

Diplomski rad

Rijeka, 2019.

SVEUČILIŠTE U RIJECI

MEDICINSKI FAKULTET

INTEGRIRANI PREDDIPLOMSKI I DIPLOMSKI

SVEUČILIŠNI STUDIJ MEDICINE

Mia Lončar

EMBOLIJA PLODOVOM VODOM

Diplomski rad

Rijeka, 2019.

**Mentor rada: Doc.dr.sc. Tea Štimac, dr.med**

Diplomski rad ocijenjen je dana 19. lipnja 2019. u/na Medicinskom fakultetu Sveučilišta u Rijeci, pred povjerenstvom u sastavu:

- 1. Izv. prof.dr.sc. Vlatka Sotošek Tokmadžić, dr.med. (predsjednik Povjerenstva)**
- 2. Doc.dr.sc. Aleks Finderle, dr.med.**
- 3. Doc.dr.sc. Vedran Frančišković, dr.med.**

Rad sadrži 35 stranica, 1 sliku, 3 tablice, 39 literaturnih navoda.

Zahvaljujem majci Nadi što mi je uvijek bila podrška te što mi je omogućila ovaj uspjeh.

Hvala svim dragim ljudima koji su mi bili podrška i pomagali mi tijekom studija.

Zahvaljujem mentorici doc. dr. sc. Tei Štimac, dr. med. na pomoći pri odabiru teme te na pomoći, savjetima i vremenu uloženom u nastajanje ovog rada.

Ovaj uspjeh posvećujem kumi Mariji.

„...ne prestajem zahvaljivati za Vas i sjećati Vas se u svojim molitvama...“

Efežanima 1,16

## Sadržaj

1. Uvod .....	1
2. Svrha rada.....	3
3. Epidemiološki podaci .....	4
3.1. Incidencija i mortalitet.....	4
3.2. Rizični faktori .....	5
4. Patogeneza embolije plodovom vodom .....	6
5. Klinička slika.....	11
6. Dijagnostika .....	13
6.1. Dijagnostičke metode .....	13
6.2. Predloženi dijagnostički kriteriji za istraživačke studije .....	15
6.3. Diferencijalna dijagnoza.....	17
7. Liječenje .....	20
8. Prognoza.....	24
9. Rasprava .....	25
10. Zaključci.....	28
Sažetak .....	29
Summary .....	30
Literatura .....	31
Životopis.....	35

## **Popis skraćenica i akronima**

ALS – napredno održavanje života (Advanced Life Support)

APTV – aktivirano parcijalno tromboplastinsko vrijeme

ARDS – akutni respiratorni distress sindrom (Acute Respiratory Distress Syndrome)

BLS – osnovno održavanje života (Basic Life Support)

CPR – kardiopulmonalna reanimacija (Cardiopulmonary resuscitation)

CT – kompjuterizirana tomografija (Computed tomography)

CTG – kardiokografija

DIK – diseminirana intravaskularna koagulacija

DVT – duboka venska tromboza

ECMO – izvantjelesna membranska oksigenacija (Extracorporeal membrane oxygenation)

EKG – elektrokardiogram

IGF-1 – Inzulinu sličan faktor rasta 1 (Insulin-like growth factor 1)

MR – magnetna rezonanca

NIV – neinvazivna ventilacija (Noninvasive ventilation)

NO – dušikov oksid (Nitric oxide)

PaO<sub>2</sub> – parcijalni tlak kisika u arterijskoj krvi

PaCO<sub>2</sub> – parcijalni tlak ugljikovog dioksida u arterijskoj krvi

PEA – električna aktivnost bez pulsa (Pulseless Electrical Activity)

PEEP – pozitivni tlak na kraju izdisaja (Positive end-expiratory pressure)

PTE – plućna tromboembolija

PV – protrombinsko vrijeme

RVAD - uređaj za mehaničku potporu desnog ventrikula (Right Ventricular Assist Device)

SIRS – sindrom sustavnog upalnog odgovora (Systemic Inflammatory Response Syndrome)

STN – Syalyl Tn antigen

UZV – ultrasonografija

Zn-CP1 – Cink-koproporfirin 1



## 1. Uvod

Embolija plodovom vodom jedan je od oblika netrombotične plućne embolije. Rijetko je, ali izrazito opasno i potencijalno smrtonosno hitno stanje u porodništvu koje pogađa žene tijekom poroda ili neposredno postpartalno (1). Karakterizirano je naglim i dramatičnim nastupom simptoma poremećaja kardiovaskularnog i respiratornog sustava te koagulopatije. Ukoliko se razvije prije samog poroda uzrokuje fetalni distress i potencijalno je smrtonosno stanje za dijete (1).

Prvi slučaj embolije plodovom vodom objavio je patolog Ricardo Meyer 1926. godine u Brazilskom medicinskom časopisu (2). Unatoč tome, nije se pridavao veći značaj do 1941. godine kada su Steiner i Lushbaugh pronašli fetalni mucin i epitelne stanice u plućnoj cirkulaciji tijekom obdukcija pacijentica koje su umrle tada neobjašnjivom i iznenadnom smrću peripartalno i imenovali ovo stanje kao emboliju plodovom vodom. Patognomoničan nalaz fetalnih stanica u plućnoj cirkulaciji majke kao dijagnostička metoda nije se preispitivao i objavljivali su se brojni slučajevi embolije plodovom vodom u raznim medicinskim časopisima sa varijacijama u kliničkoj slici, a koji su temeljeni na obdukcijском nalazu. Međutim, pregledom objavljene literature i podataka zaključilo se da su neke pacijentice umrle od sepse ili krvarenja zbog rupture uterusa, a kao uzrok je stavljena embolija plodovom vodom zbog obdukcijского nalaza u plućnoj cirkulaciji. Takvi nalazi bacili su sjenu na valjanost objavljenih slučajeva embolije plodovom vodom u razdoblju od 1941. – 1980. (3).

Unatoč poznavanju ovog entiteta već gotovo sto godina, ovaj sindrom je i dalje nepotpuno jasnih patofizioloških mehanizama. Jedan je od vodećih uzroka maternalne smrtnosti u razvijenim zemljama unatoč niskoj incidenciji. Međutim, stvarna incidencija i smrtnost variraju zbog neujednačenih definicija i dijagnostičkih kriterija među zemljama te nepostojanja specifičnog laboratorijskog odnosno dijagnostičkog testa (1).

Povijesno gledajući dijagnoza embolije plodovom vodom postavljala se *post mortem*, dokazom fetalnih epitelnih stanica, mucina, masnih stanica od verniksa i lanugo dlačica u majčinoj plućnoj cirkulaciji (4). Međutim, danas se zna da se komponente plodove vode mogu naći u cirkulaciji trudnih žena odnosno roditelja koje nisu razvile kliničku sliku embolije plodovom vodom. U današnje vrijeme dijagnoza se postavlja pretežno klinički, na temelju kliničke slike te isključivanjem ostalih mogućih uzroka uz eventualnu potvrdu obdukcijским nalazom. Predložena su dva mehanizma nastanka, jedan koji govori u prilog opstrukciji plućne cirkulacije komponentama plodove vode dok drugi govori u prilog imunološkoj reakciji na antigene plodove vode i posljedičnoj anafilaktoidnoj reakciji zbog čega se ovo stanje još naziva i anafilaktoidni sindrom trudnoće (4).

Liječenje je suportivno i podrazumijeva porod fetusa ako se simptomi prezentiraju u trudnoći, te agresivnu respiratornu i hemodinamsku potporu te korekciju koagulopatije majke. Od izuzetne važnosti je liječenje započeti što ranije kako bi ishod bio što povoljniji po majku i fetus. Početno liječenje podrazumijeva osnovno i napredno održavanje života te se nastavlja u jedinicama intenzivnog liječenja sa monitoriranjem i nastavkom liječenja (1,4).

Embolija plodovom vodom je i dalje visoko na listi uzroka maternalnog mortaliteta u razvijenim zemljama a prognoza onih koji prežive je loša sa velikim postotkom neuroloških oštećenja zbog hipoksične ozljede mozga (5).

## 2. Svrha rada

Embolija plodovom vodom rijetko se javlja, ali kad se razvije često je fatalna ili ostavlja teške posljedice po ženu i fetus. Unatoč tome što je kao dijagnoza poznata već gotovo sto godina, i dalje nije potpuno razjašnjen patofiziološki mehanizam, klinička slika varira od pacijentice do pacijentice, a liječenje je multidisciplinarno i obuhvaća suportivnu terapiju u jedinicama intenzivnog liječenja. U ovom preglednom radu, na temelju najnovije stručne literature, prikazana su dosadašnja saznanja o epidemiologiji, etiologiji, patofiziološkim mehanizmima, kliničkoj slici, dijagnostici, liječenju i prognozi bolesti. Obzirom da ne postoji jedinstvena definicija ovog sindroma niti dijagnostički algoritmi, cilj ovog rada je bio prikazati sva saznanja o bolesti koja je jedan od većih izazova u porodništvu upravo zbog njene kompleksnosti i posljedica koje ostavlja.

### 3. Epidemiološki podaci

Sagledavajući opću populaciju embolija plodovom vodom rijetko je stanje. Stvarna incidencija i mortalitet razlikuju se među zemljama i istraživanjima. Faktori koji na to utječu su: razlika u kliničkoj definiciji, preklapanje simptoma i znakova sa ostalim mnogo češćim porodničkim komplikacijama, nepredvidiv klinički tijek koji se razlikuje među pacijenticama, ne postojanje zlatnog standarda u dijagnostici te postavljanje dijagnoze *per exclusionem* odnosno isključivanjem ostalih mogućih uzroka. Također, podaci variraju od zemlje do zemlje zbog različite metodologije istraživanja, a problem predstavljaju i relativno mali broj u proučavanoj populaciji te duljina istraživanja i lažno pozitivni odnosno negativni slučajevi (1).

#### 3.1. Incidencija i mortalitet

Na temelju istraživanja provedenih do 80-tih godina 20.st. smatralo se da je incidencija između 1 na 8000 do 1 na 80 000 poroda (4). Clark sa suradnicima navodi da novija istraživanja govore u prilog incidenciji od otprilike 1 na 13 000 poroda dok je u Velikoj Britaniji incidencija bliža 1 na 50 000 poroda. Incidencija od otprilike 1 na 20 000 bi mogla biti razumna procjena incidencije embolije plodovom vodom (1).

Analiza američkog nacionalnog registra pokazala je da u prijavljenih slučajeva koji su odgovarali postavljenim kriterijima 70 % žena razvilo emboliju plodovom vodom tijekom porođaja, ali prije samog poroda djeteta, 19 % žena u toku carskog reza nakon porođaja djeteta te 11 % tijekom vaginalnog poroda (5). Prema analizi britanskog registra embolije plodovom vodom, na procijenjenih otprilike 5 milijuna trudnoća tokom 8 godina registra prijavljeni slučajevi daju približnu incidenciju od 1 na 120 000 poroda uz mortalitet od 29,5 % (6). Prema kanadskoj populacijskoj studiji, koja je proučavala incidenciju i mortalitet od embolije plodovom vodom u periodu od 1991. – 2009., incidencija je 2.5/100 000 poroda a

mortalitet 27% (7). Skolnik je sa suradnicima 2017. objavio rezultate studije provedene od 2005.-2015. Incidencija je 4.1/100 000 poroda uz mortalitet 15 %. 70 % pacijentica je razvilo kliničku sliku embolije plodovom vodom tijekom vaginalnog poroda, 20 % tijekom carskog reza a 10 % tijekom dilatacije i instrumentalnih poroda (8). Knight je sa suradnicima 2012. objavio sistematski pregled studija o incidenciji i mortalitetu u Australiji, Kanadi, Nizozemskoj, Ujedinjenom Kraljevstvu i Sjedinjenim Američkim Državama. Incidencija je varirala od zemlje do zemlje u rasponu od 1.9 (Ujedinjeno Kraljevstvo) – 6.1 (Australija) na 100 000 poroda. Mortalitet je varirao od 0,4/100 000 do 1,3/100 000 poroda. Najčešći morbiditet nakon embolije plodovom vodom su neurološka oštećenja i variraju između 6 % i 20 % (9).

### **3.2. Rizični faktori**

Istraživanja su dovela do oprečnih zaključaka o prisutnosti čimbenika rizika za emboliju plodovom vodom (1). Rizični faktori uključuju majčine i fetalne faktore te komplikacije trudnoće. Uglavnom su to situacije u kojima dolazi do prodora plodove vode u majčin krvotok kao što su carski rez, instrumentalni porodi, trauma ili ruptura uterusa, predležeca posteljica i abrupcija posteljice. Istraživanja o povezanosti indukcije poroda i embolije plodovom vodom pokazala su kontradiktorne rezultate. Dok su u Kanadi pronašli gotovo dvostruki rizik od embolije plodovom vodom indukcijom poroda, u američkom istraživanju indukcija poroda nije se pokazala kao rizični čimbenik (10). Ostali rizični faktori su dob majke  $\geq 35$  godina, eklampsija, fetalni distres, fetus muškog spola, polihidramnij, ruptura uterusa, etnička pripadnost (veća incidencija u Sjevernoj Americi, afroamerička rasa), višestruke trudnoće, amniocenteza te anamneza atopije i alergija u majke. Iako se embolija plodovom vodom najčešće događa tijekom poroda, opisani su slučajevi nakon ranog pobačaja, traume i amniocenteze (1,10,11).

#### 4. Patogeneza embolije plodovom vodom

Etiologija i patofiziološki mehanizmi nastanka embolije plodovom vodom nisu u potpunosti razjašnjeni te se istražuju i dalje ali je sigurno da embolija plodovom vodom započinje ulaskom plodove vode i fetalnih komponenti u majčinu cirkulaciju (10).

Mehanizam ulaska plodove vode u majčinu cirkulaciju također nije u potpunosti jasan. Hipoteza je da plodova voda ulazi u majčinu cirkulaciju zbog razlike u gradijentu tlaka između krvi i plodove vode. Da bi došlo do prijelaza plodove vode u majčin venski sustav, mora postojati oštećenje fetomaternalne barijere kao posljedica laceracija ili ruptur maternice ili na mjestu adherencije posteljice ako je posteljica odvojena (10). U prilog hipotezi o gradijentu tlaka ide istraživanje Talberta i suradnika koji su pronašli da značajan broj označenih albumina prelazi iz plodove vode u majčinu cirkulaciju nakon intraamnijske injekcije hipertonične fiziološke otopine. Ovaj mehanizam vjerojatno objašnjava povišen rizik od embolije plodovom vodom u žena sa predležecom posteljicom, abrupcijom posteljice, carskim rezom, vakuum i forceps porodom te polihidramnijem (12). Nije razjašnjeno zašto se embolija plodovom vodom javlja samo u nekih žena ali čini se da utjecaj imaju količina i vrsta fetalnih antigena koji uđu u majčinu cirkulaciju te utjecaj nekih majčinih faktora poput genetske predispozicije preosjetljivosti na fetalne antigene (1,13).

Dva se patofiziološka mehanizma opisuju kroz literaturu. Jedna, tradicionalna, teorija je da ulazak plodove vode u majčinu cirkulaciju rezultira opstrukcijom plućnih kapilara embolusom plodove vode što dovodi do kardiovaskularnog kolapsa. Međutim, uobičajeni nedostatak fizičkih dokaza opstrukcije plućne cirkulacije, visok stupanj varijabilnosti u kliničkom tijeku i neuspjeh u reproduciranju bolesti na životinjskim modelima ukazuju da fizička opstrukcija plućne cirkulacije nije glavni i jedini mehanizam nastanka te ne može objasniti sve kliničke manifestacije embolije plodovom vodom (1,10).

Druga, novija i sve prihvaćenija teorija opisuje emboliju plodovom vodom kao abnormalni odgovor domaćina (majke) na izloženost raznim stranim antigenima (plodova voda sa fetalnim komponentama) sa masivnim otpuštanjem endogenih medijatora upale nalik SIRS-u, zbog čega je predložen novi naziv ovog stanja - anfilaktoidni sindrom trudnoće (14). Anafilaktoidna reakcija odnosi se na neimuno-posredovanu degranulaciju mastocita (za razliku od anafilaksije koja je posredovana sa IgE) koja uz aktivaciju komplementa i infiltraciju upalnim stanicama izaziva produkciju velikih količina histamina, bradikinina, proupalnih citokina i prokoagulantnih tvari te dovodi do aktivacije endotela i masivne upalne reakcije (10).

Trenutno ne postoji točno definiran patofiziološki i imunološki mehanizam nastanka, i dok neki znanstvenici sugeriraju anafilaktoidnu reakciju kao mehanizam, neki tvrde da je komplement zaslužan za nastanak embolije plodovom vodom. Također, smatra se da se pojedinačne varijacije u osjetljivosti na fetalne antigene i balans između količine i kvalitete priljeva plodove vode te bioloških inhibitora odražavaju varijabilnosti u kliničkoj slici (11,14).

Plodova voda je suspenzija čiji najveći dio čini voda sa vrlo malo krute tvari. Biokemijske komponente otopine kao i kruta tvar pridonose patofiziologiji embolije plodovom vodom na razne načine i prikazani su u tablici 1. Smatra se da krute komponente plodove vode djeluju tako da fizički opstruiraju plućnu mikrocirkulaciju. Biokemijske komponente su vazoaktivne i protrombotičke tvari te uzrokuju vazokonstrikciju, bronhokonstrikciju i koagulopatiju odnosno anafilaktoidnu reakciju sa utjecajem na više organskih sustava (15).

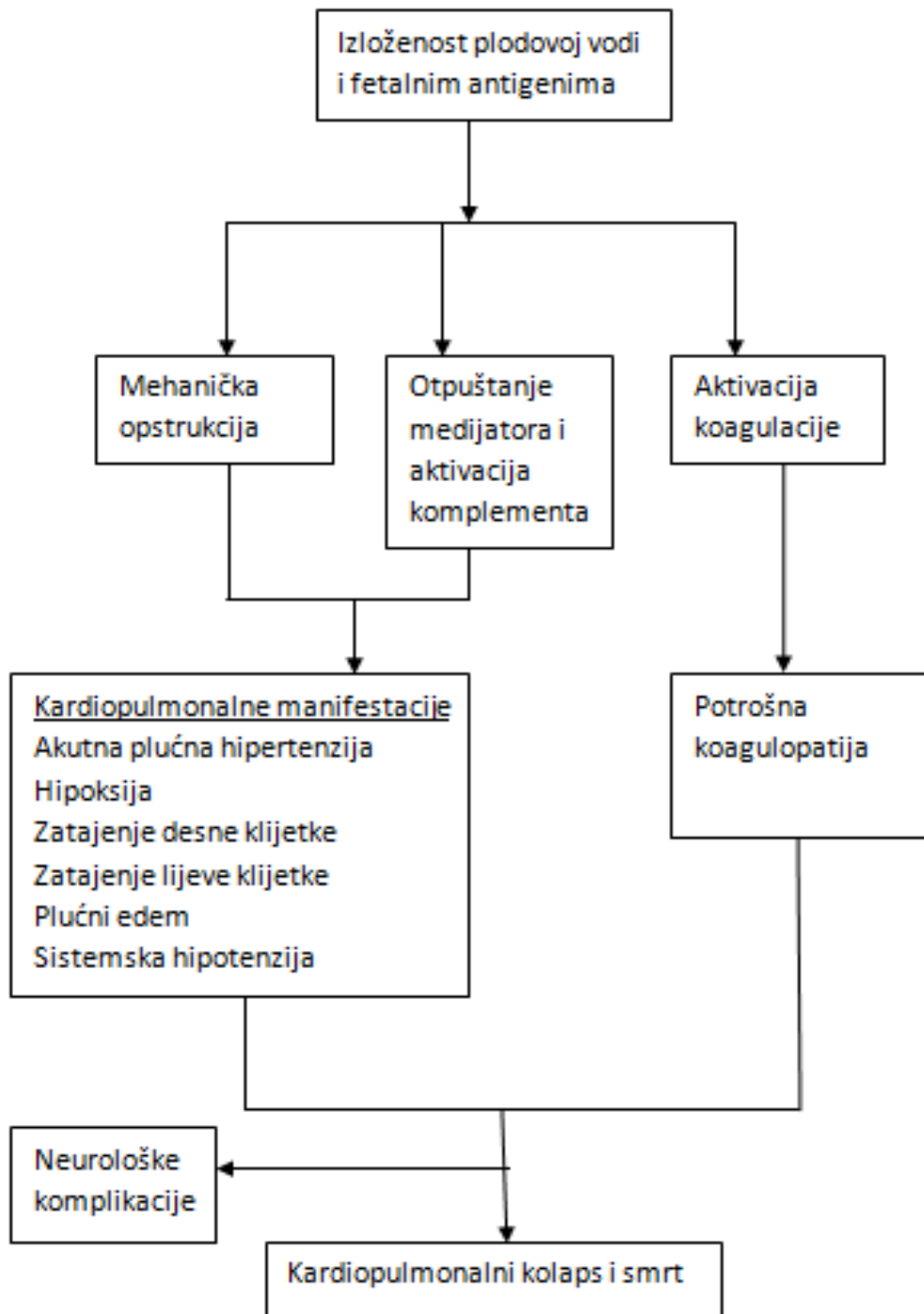
**Tablica 1. Komponente plodove vode (15)**

<b>Biokemijske komponente</b>	<b>Kruta tvar</b>
<b>Surfaktant</b>	<b>Lanugo dlačice</b>
<b>Endotelin</b>	<b>Vernix caseosa</b>
<b>Leukotrijeni C4&amp;D4</b>	<b>Fetalne stanice</b>
<b>IL-1 &amp; TNF-<math>\alpha</math></b>	<b>Mekonij sa žuči</b>
<b>Tromboksan A2</b>	<b>Fetalni crijevni mucin</b>
<b>Prostaglandini</b>	<b>Trofoblast</b>
<b>Arahidonska kiselina i metaboliti</b>	
<b>Tromboplastin</b>	
<b>Kolagen i tkivni faktor III</b>	
<b>Fosfolipaza A2</b>	

Kao glavni mehanizam predložena je aktivacija sustava komplementa koji djeluje direktno preko klasičnog puta aktivacije komplementa ili indirektno preko otpuštanja anafilaktoidnih peptida. U prilog tome idu rezultati studija koji pokazuju značajno sniženje razine C3 i C4 komponente komplementa u žena sa embolijom plodove vode u usporedbi sa kontrolnom skupinom. Također, agregacija trombocita i aktivacija neutrofila su mogući mehanizmi otpuštanja proupalnih medijatora koji u konačnici dovode do kliničkog sindroma (16).

Hemodinamski kolaps, akutna hipoksija i koagulopatija koja se manifestira diseminiranom intravaskularnom koagulacijom (DIK) predstavljaju trijadu simptoma i znakova manifestacije patofizioloških mehanizama embolije plodovom vodom te su prikazani na slici 1 (14).





Slika 1. Patofiziološki mehanizmi embolije plodovom vodom (1,15,17)

Mikroemboli plodove vode koji potiču otpuštanje metabolita arahidonske kiseline vjerojatno uzrokuju početni prolazni vazospazam. Nije poznato koje točno komponente uzrokuju ovakvu reakciju, ali smatra se da mekonij može imati ulogu u nastanku fizičke opstrukcije. Endotelin, koji je nađen u velikim količinama u plodovoj vodi, može djelovati kao vazokonstriktor, bronhokonstriktor te depresor kontrakcije miometrija i miokarda. Također, mogući uzročnici su i leukotrijeni, metaboliti arahidonske kiseline (posebice prostaglandin 2A) te majčini medijatori upale (15-18). Plodova voda sadrži aktivirane koagulacijske faktore II, VII i X, potiče agregaciju trombocita, oslobađa tkivni faktor III i endotelin te aktivira komplement (19,20). Najvjerojatniji mehanizam nastanka diseminirane intravaskularne koagulacije je aktivacija vanjskog puta koagulacijske kaskade tromboplastinom odnosno tkivnim faktorom III. Predloženi mehanizam je sljedeći: tromboplastin iz plodove vode veže se na faktor VII i aktivira faktor X koji pretvara protrombin u trombin koji u konačnici dovodi do nastanka fibrina. Alternativno objašnjenje je da je koagulopatija rezultat aktivacije sustava komplementa jer trombociti na površini imaju receptore za komplement (10).

## 5. Klinička slika

Simptomi i znakovi embolije plodovom vodom najčešće se javljaju tijekom poroda ili neposredno nakon, no mogu se javiti i tijekom trajanja trudnoće. Mogu se pojaviti zasebno ili u kombinaciji te se manifestirati u različitom stupnju. Započinju naglo i dramatično a zahvaćeno je više organskih sustava (10).

Smatra se da je manifestacija kliničke slike bifazična. Početni naglo nastali plućni vazospazam, koji je prolazan i najčešće nije zabilježen, dovodi do plućne hipertenzije i zatajivanja desne klijetke. Progresijom plućne hipertenzije i zatajivanja desne klijetke dolazi do razvoja druge faze kliničke slike koja uključuje zatajivanje lijeve klijetke sa razvojem plućnog edema i sistemske hipotenzije. Većina žena koje prežive razviju diseminiranu intravaskularnu koagulaciju unutar nekoliko sati od nastupa prvih simptoma. Manifestira se krvarenjem iz mjesta venepunkcije i kirurških rana te gastrointestinalnim i vaginalnim krvarenjima. DIK je potrošna koagulopatija karakterizirana pretjeranim i abnormalnim stvaranjem trombina i fibrina te se može javiti neovisno o kardiovaskularnim i respiratornim manifestacijama. Može biti praćena atonijom uterusa pa je jedina terapija histerektomija. U nekih pacijentica koagulopatija je prva i jedina manifestacija, dok se kod nekih niti ne razvije. Koagulopatija može uzrokovati smrt unatoč uspješnoj reanimaciji i dobroj terapiji krvarenja (14,15).

Kliničkoj slici mogu prethoditi prodromalni simptomi koji mogu upućivati na hipoksiju i time biti prvi znak embolije plodovom vodom. Rezultati analiza registara pokazuju da gotovo polovica žena ima prodromalne simptome prije kolapsa. Prodromalni simptomi uključuju anksioznost, promjenu stanja svijesti, agitaciju, zimice i tresavice, parestezije, trnce te bol u prsima (5,18). Tri su najčešće aritmije prisutne u žena sa embolijom plodove vode: ventrikularna fibrilacija, asistolija i električna aktivnost bez pulsa (PEA) te vjerojatno odražavaju različite mehanizme aresta uključujući hipoksiju, direktnu depresiju miokarda i

iskrvarenje zbog teške koagulopatije (21,22). Pacijentice koje prežive početni hemodinamski kolaps i koagulopatiju razviju akutni respiratorni distres sindrom (ARDS) i ozljedu pluća. Respiratorni simptomi i znakovi uključuju dispneju, cijanozu, tahipneju i suhi kašalj. Neurološke manifestacije uključuju simptome encefalopatije odnosno promjenu stanja svijesti, tonično klonične napadaje te komu uzrokovane hipoksijom. Većina žena koje prežive emboliju plodovom vodom će trajno imati posljedice u vidu neurološkog oštećenja (1,10). U trudnica kod kojih se embolija plodovom vodom manifestira prije poroda, fetalni status pokazuje znakove akutnog fetalnog distresa (deceleracije, gubitak varijabilnosti frekvencije i terminalna bradikardija) na kardiokografiji (CTG) zbog smanjene oksigenacije (22).

## 6. Dijagnostika

1974. godine Courtney je objavio jedan od prvih dijagnostičkih kriterija za emboliju plodovom vodom. Opisao je 5 glavnih znakova: respiratorni distres, cijanoza, kardiovaskularni kolaps, krvarenje i koma (23). Od 1974. klinički dijagnostički kriteriji su se spojili u 4 kategorije uglavnom na način kako je to predložio Courtney. Postoji konsenzus oko kliničke definicije ali s nekim razlikama između zemalja (1). Problematiku definicije embolije plodovom vodom možda najbolje opisuje izjava Eastmana iz 1948. koja kaže da moramo biti oprezni da pod dijagnozu embolije plodovom vodom ne stavljamo sve slučajeve neobjašnjive smrti tijekom poroda (24). Trenutno ne postoji patognomoničan marker za emboliju plodovom vodom. Dijagnoza se postavlja na temelju kriterija isključivanja. Prisutnost fetalnih stanica u majčinoj cirkulaciji se jednom smatrala dijagnostičkim znakom međutim trenutno mišljenje je da nije ni specifična ni osjetljiva (15).

### 6.1. Dijagnostičke metode

Dijagnoza ovisi o anamnezi, fizikalnom nalazu, isključivanju drugih mogućih uzroka simptoma i znakova te postavljanjem sumnje na emboliju plodovom vodom (21,22).

Znakovi tijekom poroda ili neposredno nakon poroda, za koje nema drugog objašnjenja, uključuju akutnu hipoksiju, akutnu hipotenziju i srčani arrest, DIK ili teško krvarenje te promjene stanja svijesti. Klasična trijada koja uključuje iznenadni nastup hipoksije, hipotenzije i koagulopatije čini temelj dijagnoze embolije plodovom vodom. Međutim, u nekim slučajevima jedan ili više dijelova trijade mogu biti minimalni ili odsutni. U takvim slučajevima postavljanje dijagnoze je otežano i moraju se diferencijalno dijagnostički u obzir uzeti i druge moguće bolesti. Iako se detekcija fetalnih stanica i ostalog staničnog debrisa u majčinoj plućnoj cirkulaciji, na obdukciji ili u aspiratu katetera plućne arterije smatrala patognomonična za dijagnozu, istraživanja su pokazala da se fetalne stanice

nalaze i u cirkulaciji žena normalne trudnoće ali i nekih drugih stanja poput eklampsije i septičnog šoka. Iako se počelo tragati za specifičnim histološkim ili laboratorijskim markerima, embolija plodovom vodom i dalje ostaje primarno klinička dijagnoza (1). Kada je populacija koja se istražuje mala, kao što je slučaj sa embolijom plodovom vodom, uključenje ili isključenje čak i nekoliko slučajeva sa točnom odnosno netočnom dijagnozom može poništiti sve pažljivo prikupljene podatke. Još jedan dijagnostički problem je mišljenje stručnjaka da postoje i atipične forme slučajeva u kojima je izraženo preklapanje sa ostalim mogućim dijagnozama. To može biti razlog zašto se trenutno ne mogu identificirati točni rizični faktori, procijeniti efikasnost terapijskih postupaka i potvrditi hipoteza o patofiziologiji (25).

Nema specifičnih testova koji mogu pouzdano potvrditi dijagnozu embolije plodovom vodom. Svim pacijenticama sa sumnjom na emboliju plodovom vodom treba napraviti određene nalaze koji nipošto ne smiju biti važniji od provođenja osnovnog (BLS) ili naprednog održavanja života (ALS). Laboratorijski nalazi koji se rade svim pacijenticama su analiza plinova arterijske krvi, koagulogram, kompletna krvna slika te razina troponina. Slikovne metode uključuju transtorakalnu ili transezofagealnu ehokardigrafiju. Od ostalih testova radi se pulsna oksimetrija i elektrokardiografija (EKG) (10). Rezultati analize plinova arterijske krvi koji sugeriraju hipoksemiju i smanjenu ventilaciju su snižene razine parcijalnog tlaka kisika ( $\text{PaO}_2$ ), povišena razina parcijalnog tlaka ugljikovog dioksida ( $\text{PaCO}_2$ ) i acidoza. Nalazi koagulograma koji upućuju na DIK su smanjeno zgrušavanje krvi, produženo protrombinsko vrijeme (PV) i aktivirano parcijalno tromboplastinsko vrijeme (APTV), smanjeni broj trombocita, snižena razina fibrinogena i prisutnost produkata razgradnje fibrina. Vrijednosti kompletne krvne slike koje upućuju na krvarenje i odgovor akutne faze su snižene koncentracije hemoglobina, snižen hematokrit, povišene razine leukocita i smanjeni broj trombocita. Razine troponina se mjere onim pacijenticama koje pokazuju znakove srčane

ishemije ili infarkta miokarda na EKG-u. Povišena razina serumskog troponina ukazuje na srčanu ozljedu. Indikacije za ehokardiografiju su procjena sumnje na plućnu hipertenziju, procjena duboke venske tromboze (DVT) na ekstremitetima i sumnje na plućnu emboliju te procjena šoka i hemodinamske nestabilnosti. Rezultati koji ukazuju na akutnu insuficijenciju desnog srca, zbog plućne hipertenzije koja se javlja u ranoj fazi embolije plodovom vodom, su smanjena kontraktilnost i sistolička funkcija desnog ventrikula, povećanje desnog ventrikula, devijacija interventrikularnog septuma u lijevo te insuficijencija pulmonalnog i trikuspidalnog ušća uz sistolički tlak plućne arterije veći od 60 mmHg. Rezultati koji ukazuju na akutnu insuficijenciju lijevog srca su smanjena kontraktilnost lijeve klijetke, smanjena ejijska frakcija te dilatacija lijeve klijetke. Iznenađni i nagli pad saturacije na pulsnom oksimetru je indikativan za hipoksemiju. Metoda kojom se procjenjuje ventilacija je mjerenje parcijalnog tlaka ugljikovog dioksida (CO<sub>2</sub>) u izdahnutom zraku. Nalaz indikativan za smanjenu ventilaciju je povećana razlika između koncentracije CO<sub>2</sub> u izdahnutom zraku i PaCO<sub>2</sub>. EKG nalaz koji govori u prilog ishemiji, infarktu ili kardiovaskularnom kolapsu je tahikardija sa znakovima popuštanja desnog srca, promjene u ST spojnici i T valu te aritmije ili asistolija (10,26). Ne preporuča se rutinsko uvođenje plućnog katetera da bi se uzeo uzorak za dokaz debrisa iz plodove vode u plućnoj cirkulaciji s obzirom da je dokazano da je čest nalaz u majčinoj cirkulaciji žena bez embolije plodovom vodom i zbog toga nije dijagnostički marker. Iako se dijagnoza embolije plodovom vodom postavljala patohistološkom detekcijom komponenti plodove vode u plućnoj cirkulaciji, ipak se pokazalo kako to nije pouzdano jer postoje žene umrle zbog embolije plodovom vodom bez histološkog dokaza na obdukciji (22).

## **6.2. Predloženi dijagnostički kriteriji za istraživačke studije**

Radna grupa pod pokroviteljstvom društva za fetomaternalnu medicinu i neprofitne organizacije odnosno zaklade embolije plodovom vodom je imala zadatak razviti jedinstvenu

definiciju odnosno dijagnostičke kriterije za izvješća o istraživanju embolije plodovom vodom. Predložena su četiri dijagnostička kriterija (25):

1. Nagli nastup kardiopulmonalnog aresta ili hipotenzija (sistolički krvni tlak  $<90$  mmHg) i respiratorni kolaps [dispneja, cijanoza ili periferna saturacija (SpO<sub>2</sub>)  $<90\%$ ]. Tipično, žene sa embolijom plodove vode će doživjeti gotovo istovremeni nastup hemodinamskog i respiratornog kolapsa.

2. Diseminirana intravaskularna koagulacija koja je dokumentirana modificiranim sustavom bodovanja Međunarodnog društva za trombozu i hemostazu (ISTH) za DIK u trudnoći. Koagulopatija mora biti otkrivena prije gubitka dovoljne količine krvi koja bi bila sama po sebi odgovorna za dilucijsku ili potrošnu koagulopatiju povezanu sa šokom. U literaturi su opisani slučajevi žena sa očitom embolijom plodovom vodom ali bez DIK (5,14). Prisutnost značajne koagulopatije je jedan od znakova koji tipično razlikuju emboliju plodovom vodom od drugih stanja kao što su infarkt miokarda, anafilaksija i plućna tromboembolija. Stoga, uključivanje DIK kao nužnog dijagnostičkog kriterija služi da objavljeni podaci ostanu unutar predloženih kriterija dok bi samo vrlo mali broj žena koje imaju emboliju plodovom vodom bez DIK bio eliminiran.

3. Nastup simptoma tijekom poroda ili 30 minuta nakon poroda posteljice. Ovaj zahtjev je u skladu sa bilo kojim stanjem koje uključuje otpuštanje akutnih medijatora upale i odnosi se na tipične i atipične slučajeve. Iako literatura sadrži povremena izvješća o odgođenom nastupu embolije plodovom vodom, većina tih dijagnoza je bila utemeljena na dokazu fetalnih stanica u majčinoj cirkulaciji. U tim slučajevima je, s kliničkog gledišta, vjerojatnija neka druga dijagnoza. Većina slučajeva embolije plodovom vodom će se razviti unutar 30 minuta ali kliničko prepoznavanje može biti odgođeno posebice tijekom carskog reza pod općom anestezijom zbog neprekidne respiratorne i hemodinamske podrške.

4. Bez povišene tjelesne temperature ( $\geq 38^{\circ}\text{C}$ ) tijekom poroda.



Navedeni dijagnostički kriteriji su uglavnom predloženi da bi se izbjeglo pogrešno dijagnosticiranje drugih stanja pod dijagnozu embolije plodovom vodom te se primarno odnose na istraživanja i ne impliciraju da u kliničkoj praksi neće biti pacijentica sa atipičnim oblicima (25).

### **6.3. Diferencijalna dijagnoza**

Diferencijalno dijagnostički u obzir dolaze stanja koja se prezentiraju sa bolovima u prsima, dispnejom ili naglim kardiovaskularnim kolapsom, konvulzijama i krvarenjem. To su: plućna tromboembolija, anafilaktička reakcija izazvana lijekom, peripartalna kardiomiopatija, peripartalni infarkt miokarda, akutna disekcija aorte, sepsa, transfuzijska reakcija, eklampsija, postpartalno krvarenje te zračna embolija (10,26).

Plućna tromboembolija (PTE) se prezentira sa bolovima u prsima i plućnim edemom. Vrhunac rizika za razvoj je prvih 4-6 tjedana pospartalno. Manje je vjerojatno da će se javiti u pacijentice koja obilato krvari. Detekcija duboke venske tromboze (DVT) ekstremiteta koja se dokazuje slikovnim metodama (kompjuterizirana tomografija ili ultrasonografija) razlikuje PTE i emboliju plodovom vodom (22).

Anafilaktička reakcija izazvana lijekom manifestira se kardiovaskularnim i respiratornim kolapsom te konvulzijama nalik manifestaciji embolije plodovom vodom. To je teška sustavna trenutna reakcija preosjetljivosti posredovana IgE protutijelima kao odgovorom na lijek. Od embolije plodovom vodom razlikuju je manifestacije na koži uključujući urtikariju i angioedem te anamnestički podatak o primjeni lijeka (26).

Peripartalna kardiomiopatija je bolest trudnoće koja se javlja kod visokorizičnih pacijentica (osobe sa preeklampsijom, carskim rezom i višestrukim trudnoćama). Povezana je sa obiteljskom anamnezom srčanih bolesti. Također mogu se javiti i aritmije koje povećavaju rizik od iznenadne srčane smrti. Zatajenje srca može se razviti tijekom posljednjeg mjeseca trudnoće i do 5 mjeseci nakon poroda. DIK i konvulzije se ne javljaju. Povišene razine

natriuretskog peptida te ultrazvučni (UZV) i EKG nalazi koji ukazuju na dilatativnu kardiomiopatiju i srčanu insuficijenciju služe za dijagnozu ovog stanja.

Peripartalni infarkt miokarda javlja se uglavnom u žena starijih od 30 godina i pretežno je anteriorni infarkt sa ST elevacijom. Mogu se javiti bol u prsima i dispneja te progredirati do srčanog zastoja. Teško ga je razlikovati od embolije plodovom vodom u ranoj fazi ali infarkt miokarda obično nije povezan s DIK-om i konvulzijama. Dijagnosticira se mjerenjem serumskih razina troponina i karakterističnim nalazima EKG-a. Također, važni su i anamnestički podaci u kojima se posebno trebaju tražiti rizični faktori poput dijabetesa, kronične hipertenzije, pušenja, pretilosti, dislipidemije i prethodne koronarne bolesti (25,26).

Akutna disekcija aorte se diferencira od embolije plodovom vodom anamnestičkim podatkom o poremećaju vezivnog tkiva ili traumom prsnog koša. Od dijagnostičkih metoda se mogu koristiti ultrazvuk te kompjuterizirana tomografija (CT) ili magnetska rezonanca (MR) za potvrdu (26).

Sepsa je sistemno upalno stanje povezano s infekcijom. Simptomi koji mogu sličiti simptomima embolije plodovom vodom uključuju promjenu stanja svijesti i otežano disanje. Može doći do kardiovaskularnog kolapsa i DIK-a. Za razliku od embolije plodovom vodom postoji dokaz infekcije, vrućica ili hipotermija te nastup nije toliko iznenađan i dramatičan (22,26).

Transfuzijska reakcija je akutna komplikacija transfuzije krvi i prezentira se naglo dispnejom, difuznim krvarenjem zbog DIK, hipotenzijom, vrućicom, akutnim zatajenjem bubrega te bolovima u ekstremitetima. Anamnestički podatak o nedavnoj transfuziji diferencira akutnu transfuzijsku reakciju od embolije plodovom vodom (26).

Eklampsija je karakterizirana konvulzijama koji se javljaju u trudnoći kod žena koje boluju od preeklampsije odnosno hipertenzije izazvane trudnoćom. Konvulzije i koma se mogu javiti i u sklopu embolije plodovom vodom. Razliku čine prisutnost hipertenzije, edema

i proteinurije. Praćena je i povišenjem jetrenih enzima i trombocitopenijom. Dijagnoza se postavlja na temelju mjerenja krvnog tlaka koji pokazuje vrijednosti više od 140/90 mmHg i otkrivanje proteinurije od 300 mg ili više u 24-satnom urinu (26).

Postpartalno krvarenje je krvarenje koje se javlja nakon poroda. Povezano je s atonijom maternice, rupturom maternice, abrupcijom posteljice i predležecom posteljicom. Dijagnoza se potvrđuje identifikacijom mjesta krvarenja u nedostatku izražene koagulopatije (22,26).

Zračna embolija je također povezana sa boli u prsima a znak koji je razlikuje od embolije plodovom vodom je auskultacijski nalaz nad prsnim košem. Također, kod sumnje na zračnu emboliju treba voditi računa da li je porod bio operativni te se također može potvrditi nalazom zraka slikovnim metodama (26).

Najčešća stanja, prikazana u tablici 2., koja su pogrešno prepoznata kao embolija plodovom vodom su hipovolemijski šok zbog postpartalnog krvarenja, reakcija na anestetik, plućna tromboembolija, septični šok i anafilaktični šok (25).

**Tablica 2. Diferencijalna dijagnoza embolije plodovom vodom (25)**

	<b>Embolija plodovom vodom</b>	<b>Krvarenje</b>	<b>Sepsa</b>	<b>Reakcija na anestetik</b>	<b>Plućna tromboembolija</b>	<b>Anafilaksija</b>
<b>Hipotenzija</b>	+++	+++	+++	+++	++	+++
<b>Hipoksija</b>	+++	+/-	+	+++	+++	+++
<b>Koagulopatija</b>	+++	+	+	Ne	Ne	Ne
<b>Nagli nastup</b>	Da	Ne	Ne	Da	Da	Da
<b>Vrućica</b>	Ne	Ne	Da	Ne	Ne	Ne
<b>Prepoznati prethodni događaj</b>	Ne	Krvarenje	Korioamnionitis	Primjena anestetika	Ne	Primjena lijeka

## 7. Liječenje

Terapijski pristup treba biti multidisciplinarnan uključujući anesteziologe, intenziviste, opstetričare i neonatologe. Liječenje je suportivno te je usmjereno na održavanje respiratorne i kardiovaskularne funkcije te korekciju koagulopatije. Provodi se u jedinicama za intenzivno liječenje (10).

U većini slučajeva embolija plodovom vodom prezentira se naglim kardiovaskularnim kolapsom. Inicijalno zbrinjavanje uključuje adekvatno osiguranje dišnog puta i intravenski pristup te praćenje protokola osnovnog i naprednog održavanja života (BLS i ALS) da se održi adekvatna perfuzija tkiva za majku i fetus ukoliko nije porođen (1). Obzirom da se embolija plodovom vodom dijagnosticira isključivanjem ostalih mogućih uzroka, tijekom inicijalnog zbrinjavanja treba provesti dijagnostičke testove s ciljem diferencijacije dijagnoze. Praćenje pacijentica treba sadržavati invazivni i neinvazivni monitoring vitalnih parametara. Pacijentice koje nisu rodile trebaju biti stavljene u lijevi bočni dekubitalni položaj ili bi se maternica trebala pomaknuti bočno kako bi se spriječila aortokavalna kompresija gravidnog uterusa (10,22,26).

Cilj inicijalne terapije je hemodinamska stabilizacija pacijentice uz korekciju hipoksije, hiperkapnije, acidoze i hipotenzije (10).

Hipotenzija u sklopu embolije plodovom vodom je gotovo uvijek posljedica kardiogenog šoka a ne hipovolemije pa treba izbjegavati prekomjerno davanje tekućine. Međutim, u većini slučajeva dijagnoza embolije plodovom vodom nije odmah jasna i često se daje intravenska tekućina dok je u tijeku procjena statusa. Tekućina bi se trebala davati u malim bolusima (250 do 500 ml) sa čestim praćenjem vitalnih parametara. Ukoliko dođe do nastupa plućnog edema treba prekinuti davanje tekućine (22). Potrebno je održavati sistolički krvni tlak na minimalno 90 mmHg, srednji arterijski tlak minimalno 65 mmHg i prihvatljivu perfuziju organa koju pratimo prema količini izlučenog urina a minimalne vrijednosti su 0,5

mL/kg/h ili više od 25 mL/h (26). Obzirom da početnu insuficijenciju desnog srca prati lijevostrano zatajenje s razvojem plućnog edema, treba se optimizirati srčano predopterećenje, vazopresorima održavati koronarnu perfuziju kod hipotenzije te inotropima povećati kontraktilnost lijevog ventrikula. Upotreba vazopresora, antiaritmika, inotropnih lijekova te doza isporučenih šokova defibrilacije ne razlikuje se od onih koji se koriste u općoj populaciji (21,26). Terapija respiratorne insuficijencije je također suportivna i uključuje oksigenoterapiju uz primjenu neinvazivne (NIV) i invazivne mehaničke ventilacije sa pozitivnim tlakom na kraju izdisaja (PEEP). Pacijentice sa blažim oblikom respiratorne insuficijencije su kandidati za NIV, no većina pacijentica razvije teže oblike koji zahtijevaju endotrahealnu intubaciju i invazivnu mehaničku ventilaciju. Još jedan terapijski modalitet je izvantjelesna membranska oksigenacija (ECMO) (22). Međutim, ne preporuča se rutinska primjena jer antikoagulantna terapija koja je potrebna za ECMO može povećati rizik od krvarenja u DIK koji se obično razvije u ovoj populaciji pacijentica. Ipak, opisani su rijetki slučajevi u kojima je uspješno korišten ECMO u pacijentica refraktornih na svu primijenjenu terapiju a u kojih je potrebna dostatna oksigenacija za porod fetusa (27). Nekoliko je opisanih slučajeva u kojima su inhalacija dušikovog oksida (NO) i uređaj za mehaničku potporu desnog ventrikula (RVAD) uspješno primjenjeni u terapiji refraktorne plućne hipertenzije i insuficijencije desnog ventrikula (28,29). Diseminirana intravaskularna koagulacija se javlja u većini slučajeva embolije plodovom vodom. Terapija krvarenja zbog DIK se provodi transfuzijama krvi i krvnih pripravaka. Transfuzije eritrocita su prioritet kako bi se održala oksigenacija tkiva kao i transfuzije trombocita da se održi broj trombocita iznad  $50 \times 10^9/L$ . U slučajevima masivnog krvarenja treba primijeniti transfuzije krvi i krvnih pripravaka i prije laboratorijskih nalaza. Rana primjena eritrocita, svježe smrznute plazme i trombocita u omjeru 1:1:1 rezultira boljim ishodom (21,22). U pacijentica sa vaginalnim krvarenjem potrebno je napraviti manualnu eksploraciju maternice kako bi se lociralo i zaustavilo krvarenje te isključila atonija maternice

koja je najčešći uzrok postpartalnog krvarenja i stanje koje je najčešće pogrešno prepoznato kao embolija plodovom vodom. Za liječenje atonije maternice koriste se uterotonici oksitocin, derivati ergot alkaloida i prostaglandini (21,26). U nekih pacijentica sa težim oblikom koagulopatije i krvarenja, posebice u onih kojima je nužan operativni zahvat za kontrolu postpartalnog krvarenja može se primjeniti rekombinantni faktor VIIa. Međutim, neki stručnjaci smatraju da je primjena tog faktora povezana sa povećanim morbiditetom i mortalitetom od trombotičnih incidenata te da bi se trebao koristiti samo kao zadnja linija i u onih čije je krvarenje refrakterno na medikamentozno i kirurško liječenje (30). Opisana je i uspješna primjena C1 inhibitora esteraze ali nije u rutinskoj primjeni (22). Ako se embolija plodovom vodom prezentira intrapartalno, mora se što ranije poroditi fetus. Odluka se donosi na temelju svakog pojedinog slučaja a faktori koji zahtijevaju hitan porod su fetalni distress, vijabilna dob fetusa te rapidno i progresivno pogoršanje majčinog stanja. Vaginalni porod je indiciran ukoliko je ušće maternice u potpunosti otvoreno i fetalna glava spuštена. U ostalim slučajevima indiciran je hitan carski rez. Neki stručnjaci preporučuju da se operativni porodi ne započinju dok se ne korigira koagulopatija. Međutim, to nije uvijek moguće posebice ako odgoda porođaja može dovesti do fetalne smrti, daljnjeg gubitka krvi ili pogoršanja same koagulopatije. Ukoliko se odluči na hitan carski rez na raspolaganju trebaju biti pripravci krvi, svježe smrznuta plazma, trombociti i krioprecipitat kako bi se primjenili na prvi znak smanjene koagulacije npr. upornog krvarenja bez zgrušavanja na mjestima rezova i venepunkcija (22). Indikacija za perimortalni carski rez je neuspjeh u postizanju spontane cirkulacije nakon 4 minute kardiopulmonalne resuscitacije (CPR) kako bi se smanjila fetalna hipoksija koja se pojavila uslijed srčanog aresta majke. Navedeni vremenski okvir je idealan ali se teško postiže s obzirom na nepredvidivost kliničke slike (21). U slučajevima majčine hemodinamske nestabilnosti koja ne uključuje jednu od letalnih aritmija pristupa se individualno temeljem fetalne dobi i stupnjem ugrožavanja, majčinim stanjem i mogućnosti

anestetičke podrške (21). Vrućica može pogoršati ishemijsko reperfuzijsku ozljedu mozga te se treba pravovremeno i agresivno tretirati. Hiperoksija također pogoršava ishemijsko reperfuzijsku ozljedu mozga i treba prekinuti primjenu 100%tnog kisika nakon preživljavanja srčanog aresta. Treba održavati saturaciju između 94-98%. U kasnijem kliničkom tijeku neke pacijentice zbog dugotrajnog liječenja u jedinicama intenzivnog liječenja i perzistentnog upalnog procesa mogu razviti bolničke infekcije sa teškom sepsom (21,26). Sažetak preporuka za liječenje embolije plodovom vodom je dan u tablici 3 (21).

**Tablica 3. Sažetak preporuka za liječenje embolije plodovom vodom (21)**

	Preporuka	Stupanj
1	Preporuča se razmotriti emboliju plodovom vodom u diferencijalnoj dijagnozi iznenadnog kardiorespiratornog kolapsa tijekom poroda ili neposredno nakon.	1C
2	Ne preporuča se korištenje bilo kakvog specifičnog testa za potvrdu ili odbacivanje dijagnoze embolije plodovom vodom; trenutno, embolija plodovom vodom ostaje klinička dijagnoza.	1C
3	Preporuča se provedba što ranije i kvalitetnije kardiopulmonalne resuscitacije sa standardnim BLS i ALS protokolima u pacijentica koje razviju srčani arest povezan s embolijom plodove vode.	1C
4	Preporuča se uključivanje multidisciplinarnog tima, uključujući specijaliste anesteziologije, intenzivne i fetomaternalne medicine, u terapiju pacijentica sa embolijom plodove vode.	Najbolja praksa
5	Preporuča se hitan porod fetusa ukoliko je srčani arest povezan s embolijom plodove vode nastupio nakon 23 tjedna gestacije.	2C
6	Preporuča se primjena adekvatne oksigenacije i ventilacije te korištenje vazopresora i inotropnih lijekova kad su indicirani u početnom liječenju embolije plodove vode. Treba izbjeći prekomjerno davanje tekućine.	1C
7	Preporuča se rana procjena statusa zgrušavanja i rana terapija krvarenja sa protokolom masivne transfuzije zbog razvoja koagulopatije koja slijedi kardiovaskularni kolaps u sklopu embolije plodove vode.	1C

## 8. Prognoza

Embolija plodovom vodom je jedan od vodećih uzroka smrtnosti majke u razvijenim zemljama (1). Prognoza pacijentica koje prežive je generalno loša. Hipoksemija uzrokuje približno 50% smrtnih slučajeva u toku prvog sata bolesti, a u 85% preživjelih zaostanu značajne neurološke posljedice zbog cerebralne hipoksije (5,22). Pacijentice sa blažim oblikom bolesti imaju bolji ishod. Neonatalni ishod je također loš. Mortalitet je procijenjen na 20 – 60% a približno 50% je neurološki intaktno. Pravovremeni porod poboljšava cjelokupni neonatalni ishod. Zabilježeni su višestruki slučajevi trudnoća nakon embolije plodovom vodom i nisu zabilježeni recidivi (21,22).

Preživljavanje se poboljšava sa ranim prepoznavanjem te na vrijeme poduzetim mjerama oživljavanja. Obzirom da se ne zna točan uzrok ne postoje specifične preventivne mjere. Prognoza više ovisi o težini bolesti i pojavi srčanog aresta nego o nekom specifičnom terapijskom pristupu. Komplikacije odnosno posljedice koje pogađaju pacijentice koje prežive emboliju plodovom vodom mogu dovesti do disfunkcije ili trajnog oštećenja više organa zbog hipoksično ishemijske ozljede posebice u onih koje su doživjele srčani arrest. Neurološki deficiti su posljedica hipoksične ozljede mozga i uključuju promjenu stanja svijesti, konvulzije, hemiplegiju i gubitak pamćenja. Ishemijsko reperfuzijska ozljeda bubrega se odnosi na akutnu ozljedu bubrega s ili bez oligurije. Srčane komplikacije uključuju zatajenje srca, infarkt miokarda te aritmije. Refraktorni bronhospazam te kardiogeni i nekardiogeni plućni edem su respiratorne posljedice. Cirkulacijske komplikacije povezane su sa diseminiranom intravaskularnom koagulacijom i uključuju dugotrajnu koagulopatiju i trombozu. Fetalne komplikacije, osim smrtnog ishoda, uključuju hipoksično ishemijsku encefalopatiju te cerebralnu paralizu (26,31).



## 9. Rasprava

Embolija plodovom vodom stanje je koje pogađa trudnice, roditelje i babinjače a utječe i na fetalno stanje. Činjenice oko kojih se slaže struka su sljedeće: embolija plodovom vodom rijetko je stanje u populaciji sa visokim mortalitetom i morbiditetom, točan uzrok se ne zna, nastup je iznenađan i dramatičan, ne postoji zlatni standard u dijagnostici niti specifično liječenje već je ono suportivno. Zbog svoje nepredvidivosti, nedovoljno jasnih etioloških i patofizioloških mehanizama, teške i varijabilne kliničke slike sa teškim posljedicama izazovno je područje u domeni opstetričara i intenzivista posebice jer pogađa najosjetljiviju populaciju (1,26).

Pitanja koja ovu temu čine još intrigantnijom su: zašto neke trudnice razviju emboliju plodovom vodom a neke ne, zašto one koje razviju sliku embolije plodovom vodom imaju uredne sljedeće trudnoće, čemu pripisati nagli i dramatični nastup kliničke slike te koliki je zapravo utjecaj pogrešno postavljenih dijagnoza na istraživanja. Clark i Stiller su opisali uspješne terminske trudnoće bez posljedica nakon slučajeva sumnjive embolije plodovom vodom (32,33). Više je opisanih rezultata istraživanja koji dokazuju da se fetalne komponente nalaze u cirkulaciji (uterinoj, sistemnoj ili plućnoj) žena sa i bez embolije plodovom vodom. To bi moglo sugerirati važnost imunološke teorije o uzroku i potpuno izbaciti prvotnu teoriju o fizičkoj opstrukciji plućne cirkulacije kao uzroku (14,34). Clark je analizirajući nacionalni registar utvrdio da su neke pacijentice imale drugo stanje koje je uzrokovalo iste simptome ili su imale dodatne simptome koji su zamaskirali kliničku sliku, dok neke nisu zadovoljile kriterije ulaska u registar. To govori u prilog činjenici da je bez ujednačenih kriterija i specifičnog dijagnostičkog testa velika mogućnost pogrešne dijagnoze. Međutim, pozitivan korak su poboljšanja u dijagnostici drugih bolesti koja su dovela do manje pogrešnih dijagnoza. Još jedan problem vezan uz ovo pitanje je mogućnost atipične prezentacije kliničke slike koja također utječe na rezultate istraživanja (5,33).

Pozitivni pomaci, s ciljem razjašnjavanja ovog sindroma, koji se primjećuju kroz dostupnu literaturu su svakako otkrivanje potencijalnih serumskih biomarkera koji, iako se koriste u nekim državama, nisu rutinski (35). Također, korištenje predloženih dijagnostičkih kriterija za emboliju plodovom vodom je korak bliže u otkrivanju rizičnih faktora i etiologije (25). U Japanu se u serološkoj dijagnostici koriste cink-koproporfirin 1 (Zn-CP1) i Syalyl TN (STN) antigen da bi se detektirale supstance specifične plodovoj vodi u majčinoj cirkulaciji. Od drugih serumskih markera predložen je inzulinu sličan faktor rasta 1 (IGF-1) (35). Također mjere se i serumske razine C3 i C4 komponente komplementa kojima se ispituje da li je uključena anafilatoksinu slična reakcija te razine IL-8. Benson je sa suradnicima objavio da serumske razine C3 i C4 komplementa imaju visoku osjetljivost i specifičnost za dijagnozu embolije plodovom vodom (36). Otkriveno je također da su i razine C1 inhibitora snižene u pacijentica sa embolijom plodovom vodom. C1 inhibitor esteraze, koji se uglavnom sintetizira u hepatocitima i endotelnim stanicama je glavni inhibitor ne samo C1 esteraze nego i FXIIa i kalikreina. Zbog činjenice da C1 inhibitor ne inhibira samo sustav komplementa nego modulira i koagulacijsko fibrinolitički te sustav kalikrein-kikin, smatra se da može imati ulogu u patofiziologiji embolije plodovom vodom (35).

Jedno od najvećih predmeta rasprave među znanstvenicima vezano za emboliju plodovom vodom je patofiziološki mehanizam. Još se 50-ih godina prošlog stoljeća počelo spekulirati o mogućoj ulozi imunoloških mehanizama. Clark je 1995. iznio teoriju koja govori u prilog tome da spektar kliničkih i laboratorijskih manifestacija embolije plodovom vodom, među kojima iskače nagli i iznenadni nastup simptoma, pokazuje sličnost sa stanjima poput anafilaktičkog šoka ili septičnog šoka posredovanog endotoksinima. Septički i anafilaktički šok podrazumijevaju ulazak stranih antigena u cirkulaciju koji onda direktno ili indirektno utječu na otpuštanje raznih medijatora upale. Klinički i hemodinamski poremećaji su gotovo identični i u emboliji plodovom vodom. Individualni odgovor domaćina na izloženost stranim

antigenima također je važan u određivanju težine simptoma. Predloženo je da se sindrom, budući da se odbacila teorija o fizičkoj opstrukciji majčine plućne cirkulacije fetalnim stanicama, nazove anafilaktoidni sindrom trudnoće (5). S druge strane, znanstvenici su pokušali dokazati povezanost anafilaktičkog mehanizma sa embolijom plodovom vodom ali rezultati su ih opovrgnuli. Rađena su istraživanja o razinama serumskih triptaza i histamina u urinu kod pacijentica sa sumnjom na emboliju plodovom vodom. Rezultati su bili negativni ili neznatno povišeni i sugerirali su nisku osjetljivost i specifičnost te pružili dokaze da primarni mehanizam nije anafilaktoidni (20,36). Najbolja radna hipoteza za nastanak embolije plodovom vodom je majčin imunološki odgovor na fetalne antigene u cirkulaciji, što uključuje protutijela, pa stoga izraz anafilaktoidni nije prikladan. Također, budući da se nizom istraživanja nije uspjela dokazati degranulacija mastocita bilo bi neprikladno bolest nazvati nazivom koji implicira baš taj mehanizam (38). Hammerschmidt je sa suradnicima prvi postavio hipotezu o aktivaciji komplementa kao patofiziološkom mehanizmu embolije plodovom vodom (39). Više je istraživanja pokazalo snižene razine komplementa, posebice komponenti C3 i C4, u pacijentica sa embolijom plodovom vodom. Mehanizam se može objasniti aktivacijom komplementa na STN (Sialyl-Tn) koji potječe iz plodove vode i komponenta je mekonija. Rezultati su pokazali visoke razine STN i niže razine C3 i C4 komponente komplementa. Iako C3 i C4 sugeriraju aktivaciju klasičnog puta niti alternativni put aktivacije sustava komplementa ne može biti isključen (37,38).

Ono što budi nadu u razjašnjavanje nepoznanica vezanih za ovo rijetko ali izuzetno opasno stanje je osnivanje internacionalne baze podataka koja je utemeljena na Baylor College of Medicine u suradnji s zakladom za emboliju plodovom vodom, neprofitnom organizacijom koja promiče unapređenje istraživanja, promicanje obrazovanja i svijesti o embolijom plodovom vodom te pružanje podrške oboljelima i njihovim obiteljima (14).

## 10. Zaključci

1. Embolija plodovom vodom rijetko je ali životno ugrožavajuće stanje po majku i fetus te se može javiti u trudnoći, tijekom poroda ili neposredno postpartalno.
2. Incidencija je između 1 i 12 slučajeva na 100 000 poroda.
3. Točan uzrok bolesti i patofiziološki mehanizmi nisu u potpunosti razjašnjeni.
4. Tipična klinička slika uključuje kardiovaskularni kolaps, respiratornu insuficijenciju i diseminiranu intravaskularnu koagulaciju.
5. Ne postoji specifičan dijagnostički test već se dijagnoza postavlja na temelju kliničke slike i isključivanjem drugih mogućih uzroka.
6. Liječenje je multidisciplinarno i primarno suportivno.
7. Rano prepoznavanje i početak liječenja povećavaju šansu za bolji ishod.
8. Embolija plodovom vodom je nepredvidivo stanje i ne postoje preventivne mjere.
9. Među vodećim je uzrocima smrtnosti u razvijenim zemljama, a morbiditet među preživjelima je visok.
10. Najčešće posljedice za majku i fetus su neurološka oštećenja uzrokovana hipoksijom.

## Sažetak

Embolija plodovom vodom je rijetka ali potencijalno smrtonosna opstetrička komplikacija. Iako se razumijevanje ovog entiteta poboljšalo kroz godine, i dalje je embolija plodovom vodom povezana sa visokim majčinim i perinatalnim morbiditetom i mortalitetom. Točan uzrok kao ni patofiziološki mehanizmi još nisu u potpunosti razjašnjeni. Smatra se da je mehanizam nastanka bolesti povezan sa imunološkim odgovorom majke na fetalne antigene iz plodove vode. Iako se prije smatralo da je obdukcijski nalaz komponenti plodove vode u majčinoj cirkulaciji patognomoničan, to se napušta kao dijagnostička metoda. Dijagnoza se postavlja klinički, na temelju isključenja drugih mogućih uzroka. Trenutno ne postoji specifičan dijagnostički serološki niti histološki test. Liječenje je suportivno, usmjereno na održavanje vitalnih parametara i provodi se u jedinicama intenzivnog liječenja. Ishod liječenja je bolji što se ranije krene sa mjerama održavanja života. Ne postoje specifični rizični faktori koji bi opravdali bilo kakve promjene u trenutnoj opstetričkoj praksi a kako bi se izbjegla embolija plodovom vodom ili smanjili faktori rizika.

Ključne riječi: embolija plodovom vodom; imunološki odgovor; intenzivna medicina; porodništvo

## Summary

Amniotic fluid embolism is infrequent but potentially lethal obstetrical complication. Although the understanding of this entity has improved over the years, amniotic fluid embolism is still associated with high maternal and perinatal morbidity and mortality. The exact cause as well as the pathophysiological mechanisms have not yet been fully clarified. It is believed that the mechanism of the disease is associated with the immune response of the mother to fetal antigens. While it was previously considered that the autopsy finding of the fetal components in the mother's circulation is pathognomonic, that is now abandoned as a diagnostic method. The diagnosis is clinical, based on the exclusion of other possible causes. Currently, there is no specific diagnostic serological or histological test. Treatment is supportive, focused on maintaining vital parameters and is performed in intensive care units. The outcome of the treatment is better in case of early start of life support measures. There are no specific risk factors that would justify any changes in current obstetric practices in order to avoid amniotic fluid embolism or reduce the risk factors.

Key words: amniotic fluid embolism; immune response; intensive care; obstetrics

## Literatura

1. Shamshirsaz AA, Clark SL. Amniotic fluid embolism. *Obstet Gynecol Clin North Am.* 2016; 43(4): 779–90.
2. Meyer J. Embolia pulmonary amniocaseosa. *Bras Med.* 1926; 2: 301–3.
3. Steiner PE, Lushbaugh CC. Landmark article, Oct. 1941: Maternal pulmonary embolism by amniotic fluid as a cause of obstetric shock and unexpected deaths in obstetrics. *JAMA.* 1986; 255(16): 2187–203.
4. Clark SL. Amniotic fluid embolism. *Clin Obstet Gynecol.* 2010; 53(2): 322-8.
5. Clark SL, Hankins GD, Dudley DA, Dildy GA, Porter TF. Amniotic fluid embolism: analysis of the national registry. *Am J Obstet Gynecol.* 1995; 172(4): 1158-69.
6. Tuffnell DJ. United Kingdom Amniotic Fluid Embolism Register. *Br J Obstet Gynaecol.* 2005; 112(12): 1625-9.
7. Kramer MS, Rouleau J, Liu S, Bartholomew S, Joseph KS; Maternal Health Study Group of the Canadian Perinatal Surveillance System. Amniotic fluid embolism: incidence, risk factors, and impact on perinatal outcome. *Br J Obstet Gynaecol* 2012; 119(7): 874-9.
8. Skolnik S, Ioscovich A, Eidelman LA, Davis A, Shmueli A, Aviram A et al. Anesthetic management of amniotic fluid embolism – a multi-center, retrospective, cohort study. *J Matern Fetal Neonatal Med.* 2019; 32 (8): 1262-6.
9. Knight M, Berg C, Brocklenhurst P, Kramer M, Lewis G, Oats J et al. Amniotic fluid embolism incidence, risk factors and outcomes: a review and recommendations. *BMC Pregnancy Childbirth* [Internet]. 10.2.2012. [citirano 15.5.2019.]; 2012; 12:7. Dostupno na: <https://bmcpregnancychildbirth.biomedcentral.com/articles/10.1186/1471-2393-12-7> .

10. Conde-Agudelo A, Romero R. Amniotic fluid embolism: an evidence-based review. *Am J Obstet Gynecol* [Internet]. 10.11.2009. 2009; 201(5): 445.e1-445.e13. Dostupno na: [https://www.ajog.org/article/S0002-9378\(09\)00444-X/fulltext](https://www.ajog.org/article/S0002-9378(09)00444-X/fulltext).
11. Magowan B, Owen P, Thomson A. *Clinical Obstetrics and Gynaecology*. 3rd edition. Edinburgh; New York: Saunders/Elsevier; 2014.
12. Talbert LM, Adcock DF, Weiss AE, Easterling WE Jr, Odom MH. Studies on the pathogenesis of clotting defects during salt-induced abortions. *Am J Obstet Gynecol*. 1973; 115(5): 656-62.
13. Perozzi KJ, Englert NC. Amniotic fluid embolism: an obstetric emergency. *Crit Care Nurse*. 2004; 24(4): 54-61.
14. Clark SL. Amniotic fluid embolism. *Obstet Gynecol*. 2014; 123(2): 337–48.
15. Dedhia DJ, Mushambi CM. Amniotic fluid embolism. *Contin Educ Anaesth Crit Care Pain J*. 2007; 7(5): 152–6.
16. Sadera G, Vasudevan B. Amniotic fluid embolism. *J Obstet Anaesth Crit Care*. 2015; 5(1): 3-8.
17. Rudra A, Chatterjee S, Sengupta S, Nandi B, Mitra J. Amniotic fluid embolism. *Indian J Crit Care Med*. 2009; 13(3): 129-35.
18. Tuffnell DJ, Slemeck E. Amniotic fluid embolism. *Obstet Gynaecol Reprod Med*. 2014; 24(5): 148-52.
19. Mason RC, Murray JF, Nadel JA, Gotway M. *Murray and Nadel's Textbook of Respiratory Medicine*. 6th edition. Philadelphia: Elsevier Saunders; 2016.
20. Benson MD. A hypothesis regarding complement activation and amniotic fluid embolism. *Med Hypotheses*. 2007; 68(5): 1019-25.



21. Society for Maternal-Fetal Medicine (SMFM); Pacheco LD, Saade G, Hankins GD, Clark SL. Amniotic fluid embolism: diagnosis and management. *Am J Obstet Gynecol.* 2016; 215(2): B16-24.
22. Baldisseri RM. Amniotic fluid embolism syndrome. U:UpToDate, Manaker S, Lockwood JC ed. UpToDate; 2019 (Internet) [citirano 15.05.2019.] Dostupno na: <https://www.uptodate.com>
23. Courtney LD. Amniotic fluid embolism. *Obstet Gynecol Surv.* 1974; 29(3): 169–77.
24. Eastman NJ. Amniotic fluid embolism editorial comment. *Obstet Gynecol Surv.* 1948; 3:35–6.
25. Clark SL, Romero R, Dildy GA, Callaghan WM, Smiley RM, Bracey AW et al. Proposed diagnostic criteria for the case definition of amniotic fluid embolism in research studies. *Am J Obstet Gynecol.* 2016; 215(4): 408-12.
26. Clinical overview. ClinicalKey (Internet) [citirano 20.05.2019.] Dostupno na: [https://www.clinicalkey.com/#/!](https://www.clinicalkey.com/#/)
27. Hsieh YY, Chang CC, Li PC, Tsai HD, Tsai CH. Successful application of extracorporeal membrane oxygenation and intra-aortic balloon counterpulsation as lifesaving therapy for a patient with amniotic fluid embolism. *Am J Obstet Gynecol.* 2000; 183(2): 496-7.
28. McDonnell NJ, Chan BO, Frenley RW. Rapid reversal of critical haemodynamic compromise with nitric oxide in a parturient with amniotic fluid embolism. *Int J Obstet Anesth.* 2007; 16(3):269-73.
29. Nagarsheth NP, Pinney S, Bassily-Marcus A, Anyanwu A, Friedman L, Beilin Y. Successful placement of a right ventricular assist device for treatment of a presumed amniotic fluid embolism. *Anesth Analg.* 2008; 107(3): 962-4.

30. Leighton BL, Wall MH, Lockhart EM, Phillips LE, Zatta AJ. Use of recombinant factor VIIa in patients with amniotic fluid embolism: a systematic review of case reports. *Anesthesiology*. 2011; 115(6): 1201-8.
31. Gaba DM, Fish KJ, Howard SK, Burden A. *Crisis Management in Anesthesiology*. 2nd edition. Philadelphia: Elsevier Saunders; 2015.
32. Clark SL. Successful pregnancy outcomes after amniotic fluid embolism. *Am J Obstet Gynecol*. 1992; 167(2): 511-2.
33. Moaddab A, Klassen M, Priester CD, Munoz EH, Belfort MA, Clark SL et al. Reproductive decisions after the diagnosis of amniotic fluid embolism. *Eur J Obstet Gynaecol Reprod Biol*. 2017; 211: 33–6.
34. Nakagami H, Kajihara T, Kamei Y, Ishihara O, Kayano H, Sasaki A et al. Amniotic components in the uterine vasculature and their role in amniotic fluid embolism. *J Obstet Gynaecol Res*. 2015; 41(6): 870–5.
35. Kanayama N, Tamura N. Amniotic fluid embolism: Pathophysiology and new strategies for management. *J Obstet Gynaecol Res*. 2014; 40(6): 1507-17.
36. Benson MD. Current Concepts of Immunology and Diagnosis in Amniotic Fluid Embolism. *Clin Dev Immunol*. 2012; 2012: 946576, doi: 10.1155/2012/946576.
37. Busardo FP, Frati P, Zaami S, Fineschi V. Amniotic Fluid Embolism Pathophysiology Suggests the New Diagnostic Armamentarium:  $\beta$ -Tryptase and Complement Fractions C3-C4 Are the Indispensable Working Tools. *Int J Mol Sci*. 2015; 16(3): 6557-70.
38. Benson MD. Amniotic fluid embolism: the known and not known. *Obstet Med*. 2014; 7(1): 17–21.
39. Hammerschmidt DE, Ogburn PL, Williams JE. Amniotic fluid activates complement. A role in amniotic fluid embolism syndrome?. *J Lab Clin Med*. 1984; 104(6): 901–7.

## **Životopis**

Mia Lončar rođena je 09. studenog 1991. godine u mjestu Ugljan na otoku Ugljanu. Pohađala je osnovnu školu „Valentin Klarin“ u Preku. Godine 2006. upisuje opću gimnaziju Jurja Barakovića u Zadru koju završava 2010. godine. Akademske 2011./2012. godine upisuje studij medicine na Medicinskom fakultetu Sveučilišta u Rijeci. Za vrijeme studija aktivno sudjeluje na više domaćih i međunarodnih studentskih kongresa. Aktivno se koristi engleskim i talijanskim jezikom.