

# Proloterapija u liječenju kroničnih mišično-koštanih sindroma

---

Hajvaz, Pavle

Master's thesis / Diplomski rad

2019

Degree Grantor / Ustanova koja je dodijelila akademski / stručni stupanj: **University of Rijeka, Faculty of Medicine / Sveučilište u Rijeci, Medicinski fakultet**

Permanent link / Trajna poveznica: <https://um.nsk.hr/um:nbn:hr:184:218799>

Rights / Prava: [In copyright](#) / [Zaštićeno autorskim pravom.](#)

Download date / Datum preuzimanja: **2024-09-02**



Repository / Repozitorij:

[Repository of the University of Rijeka, Faculty of Medicine - FMRI Repository](#)



SVEUČILIŠTE U RIJECI

MEDICINSKI FAKULTET

INTEGRIRANI PREDDIPLOMSKI I DIPLOMSKI

SVEUČILIŠNI STUDIJ MEDICINE

Pavle Hajvaz

PROLOTERAPIJA U LIJEČENJU KRONIČNIH MIŠIČNO-KOŠTANIH SINDROMA

Diplomski rad

Rijeka,2019

SVEUČILIŠTE U RIJECI

MEDICINSKI FAKULTET

INTEGRIRANI PREDDIPLOMSKI I DIPLOMSKI

SVEUČILIŠNI STUDIJ MEDICINE

Pavle Hajvaz

PROLOTERAPIJA U LIJEČENJU KRONIČNIH MIŠIČNO-KOŠTANIH SINDROMA

Diplomski rad

Rijeka,2019

Mentor rada: Prof.dr.sc. Tea Schnurrer-Luke-Vrbanić, dr.med.

Diplomski rad ocijenjen je dana 17.6.2019. na Medicinskom fakultetu u Rijeci,

Pred povjerenstvom u sastavu:

1. Prof.dr.sc. Tedi Cievarić, dr.med.
2. Prof.dr.sc. Gordan Gulan, dr.med.
3. Prof.dr.sc. Marina Nikolić, dr.med.

Rad sadrži 43 stranice, 10 slika, 5 tablica i 21 literaturni navod.

# SADRŽAJ

<b>1. UVOD</b> .....	<b>1</b>
<b>2. SVRHA RADA</b> .....	<b>3</b>
<b>3. PROLOTERAPIJA U LIJEČENJU KRONIČNIH MIŠIČNO-KOŠTANIH SINDROMA</b> .....	<b>4</b>
3.1. METODA .....	4
3.2. ULOGA FAKTORA RASTA, GLUKOZE I OSMOLARNOSTI .....	9
3.3. PROLOTERAPIJSKI POSTUPCI .....	10
3.4. SELEKCIJA PACIJENATA .....	11
3.5. TIMING .....	12
3.6. IZBOR I PRIPREMA PROLIFERANTNE OTOPINE .....	13
3.7. IDENTIFICIRANJE MJESTA UBRIZGAVANJA .....	14
3.8. SEDACIJA, POZICIONIRANJE, ANESTEZIJA I POSTPROCEDURALNA NJEGA .....	18
3.9. TEHNIKA UBRIZGAVANJA U STRAŽNJI DIO VRATA I GORNJI DIO LEĐA .....	19
3.10. TEHNIKA UBRIZGAVANJA u DONJI DIO LEĐA I STRAŽNJICU .....	23
3.11. TEHNIKA UBRIZGAVANJA U STOPALO .....	26
3.12. TEHNIKA UBRIZGAVANJA U KOLJENO .....	27
3.13. TEHNIKA INJICIRANJA PODLAKTICE, RUČNOG ZGLOBA I PRSTIJU .....	28
3.14. TEHNIKA UBRIZGAVANJA U ANTERIORNI DIO RAMENA I PRSA .....	30
3.15. TEHNIKA INJICIRANJA U SKALENSKU REGIJU .....	31
3.16. PREGLED ZAKLJUČAKA ISTRAŽIVANJA .....	32
<b>4. RASPRAVA</b> .....	<b>36</b>
<b>5. ZAKLJUČAK</b> .....	<b>37</b>
<b>6. SAŽETAK</b> .....	<b>38</b>
<b>7. SUMMARY</b> .....	<b>39</b>
<b>8. LITERATURA</b> .....	<b>40</b>
<b>9. ŽIVOTOPIS</b> .....	<b>43</b>

## POPIS SKRAĆENICA I AKRONIMA

DPT- dekstrozna proloterapija

CTI- insuficijencija vezivnog tkiva

EGF- eritrocitni faktor rasta

TGF beta 1-transformirajući faktor rasta beta 1

PDGF- faktor rasta izveden iz trombocita

CTL- kostotransverzni ligament

IL- iliolumbarni ligament

SI- sakroilijačni ligament

PSIS- posteriorna superiorna ilijačna spina

PIP- proksimalni interfalangealni zglob

DIP- distalni interfalangealni zglob

MCP- metakarpofalangealni zglob

TMC- trapeziometakarpalni zglob

ELEs- ekscentrične vježbe opterećenja

SORT- Taksonomija preporuka snage

# 1.UVOD

Proloterapija ili fibroproliferativna terapija, je regenerativna ubrizgavajuća terapija, koja je prvotno bila popularizirana 1940-tih i 1950-tih. Riječ prolo je izvedena iz riječi proliferacija, zato jer ovaj tretman uzrokuje proliferaciju (rast i formiranje) novih vezivnih tkiva u područjima koja su oslabila. Sam koncept djelovanja je baziran na tome da se stimulira upalna kaskada u organizmu u cilju da se reapsorbira nezdravo tkivo, kao što su degenerativni fibroblasti u ozlijeđenim tetivama i stvori novo, zdravo vezivno tkivo. Nažalost, kombinacija navodno uznapredovalih kirurških tehnika i niz medicinskih katastrofa od strane visoko kvalificiranih stručnjaka je dovela do totalnog zapostavljanja ove medicinske metode. S druge strane, nedavno primjećivanje neuspjeha kirurških intervencija, kombinirano s boljom tehnologijom i izrazito povećanim interesom za regenerativnom medicinom, je dovelo do toga da se povećava interes i broj istraživanja koji su vezani za navedenu medicinsku tehniku. Proloterapiju, mnogi nazivaju, u zapadnim zemljama, skleroterapijom i ona spada pod skupinu metoda koje se zajedničkim imenom zovu Regenerative Injection Therapy-RIT. Ona se smatra intervencijskom metodom liječenja boli koja ponavljano omogućuje blag neurolitički efekt koji je popraćen kompleksnim restorativnim procesom s biokemijski induciranom regeneracijom kolagena. Proloterapija ima dugu povijest korištenja za bolna stanja. Liječnik Cornelius Celsus (25. pr. Kr.-50. po.Kr) je opisao ubrizgavanje nadražujućih supstanci, posebno kalijeve salitre kao lijek za hidrokelu (1). Liječnik Joseph Pancoast, s Jefferson Medical College, je bio prvi američki kirurg koji je 1836. god. opisao liječenje hernija s nadražujućim sredstvima, s ciljem da stvori antiupalni odgovor (2). 1937. god. liječnik Earl Gedney je bio prvi koji je opisao ubrizgavanje nadražujućih sredstava u cilju da izliječi patološka ligamentna stanja kod nestabilnog bolnog koljena i sakroilijakalnih

zglobova (3). Liječnik George Hackett se smatra začetnikom korištenja proloterapije u novije medicinsko vrijeme. On je 1955. god. objavio prvo eksperimentalno istraživanje na životinjskim ligamentima, u koja je ubrizgao nadražujuća sredstva, demonstrirajući mogućnost induciranja hipertrofije i hiperplazije unutar vezivnog tkiva (4). Što se tiče samog učinka proloterapije, on se najviše očituje kod ligamenata i tetiva koji izgube elastičnost i postanu bolne, i posljedično svemu tome labave, što na kraju dovodi do hiperomobilnosti i nestabilnosti zgloba. Odgovor ligamenata i tetiva na traumu je i upalan i regenerativan. U ovom slučaju, postoje 3 faze procesa cijeljenja, a to su: 1. hemoragija s inflamacijom, 2. proliferacija matriksa i stanica, 3. remodeliranje i maturacija. Svi ti procesi su inhibirani korištenjem antiupalnih lijekova kao što su kortikosteroidi i nesteroidni antiupalni lijekovi. Upravo je suprotno od navedenog, najveći smisao korištenja proloterapije. Najčešće korištena supstanca, u proloterapiji, je hipertonična otopina dekstroze. Kad je hipertonična otopina dekstroze ubrizgana u bogato inervirano vezivno tkivo ligamenata ili tetiva, događa se upalni odgovor, u kojem se stimulira stvaranje fibroblasta kao i hiperosmolarna neurolitička reakcija na mala mijelinizirana i nemijelinizirana C živčana vlakna (5). Također, se još jedan proces događa u području patoloških promjena enteza (mjesto pripoja tetive ili ligamenata za kost), koja se zovu entezopatije. Patološka neovaskularizacija u području enteza uzrokuje bol, a smatra se da proloterapija uzrokuje njihovu sklerozaciju. S obzirom na rani početak korištenja proloterapije, ona nije bila uvrštena u formalnu medicinsku edukaciju i znanstveno baziranu medicinu i bila je naširoko korištena od strane pojedinaca s vrlo slabom ili nikakvom edukacijom ubrizgavanja supstanci u područje kralježnične moždine. Stoga ne iznenađuje, da su ranih 50-tih bila nekoliko slučajeva postinfekcijskog arahnoiditisa, od čega su 2 bila fatalna, zbog čega je ova medicinska tehnika bila na naveliko izbačena iz prakse (6). Tek kasnih 80-tih započinje blagi preporod proloterapije.



## **2.SVRHA RADA**

Svrha ovog rada je pregled rezultata i učinkovitosti proloterapije u liječenju kroničnih mišično-koštanih sindroma, kao i objašnjene same te metode. Prilikom pisanja ovog rada korištena je stručna literatura iz područja fizikalne medicine, neurorehabilitacije i neurologije.

### **3. PROLOTERAPIJA U LIJEČENJU KRONIČNIH MIŠIČNO-KOŠTANIH SINDROMA**

#### **3.1. METODA**

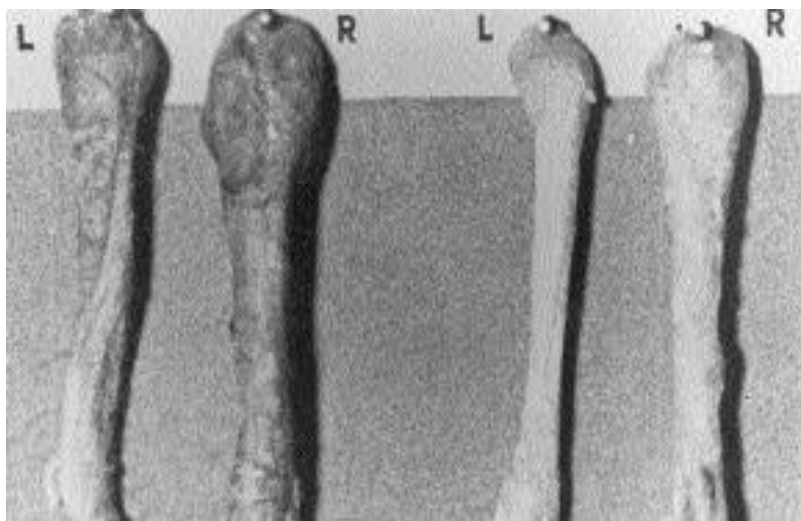
Proloterapija je metoda koja uključuje ponavljajuća ubrizgavanja iritansa u tetivne, ligamentne i osteoartiritične strukture koji se klinički manifestiraju labavošću, smanjenom vučnom snagom i pacijentovom boli, u cilju da pokrene upalni odgovor mekih tkiva koji će, teoretski, dovesti do regeneracije i osnaženja navedenih struktura i smanjenja pacijentove boli, tako što će uzrokovati povećanje faktora rasta, koji onda djeluje na fibroblaste i onda slijedi fibroblastična hiperplazija i sve to omogućuje stvaranje i formiranje novoizgrađenog kolagena. Faktori rasta su kompleksni proteini (polipeptidi) i trenutno se rade intenzivna istraživanja o njihovom utjecaju na ljudske ligamente, tetive, hrskavicu i kosti. Sama metoda je, najčešće, popraćena suplementarnim metodama, kao što su vježbe snage, istezanje, fizikalne manipulacije... Daleko najčešće korištena supstanca je hipertonična otopina (10% - 30%) dekstroze-DPT (engl. dextrose, lat. dexter:desni), koja se može kombinirati s lidokainom, a zatim slijedi fenol-glicerol-glukoza. Prije 40-tak godina, se kao supstanca koristio i cinkov sulfat, ali je bilo prijavljeno nekoliko smrti poslije korištenja navedenog. Poslije tih izvješća cinkov sulfat se više ne koristi u proloterapiji, i od tog trenutka, nije prijavljena više niti jedna smrt (7). Injekcije se postavljaju u aficiranu tetivu, ligament, zglob ili kapsulu zgloba i najčešće su potrebni ponavljajući tretmani da se stimulira dovoljno jak upalni odgovor. Tretmani proloterapije mogu biti prva linija terapije, ali se velikom većinom liječnici odlučuju za korištenje te metode nakon što je pacijentova bolest refraktorna na druge nekirurške metode. Injiciranje supstance je blago do srednje bolno i tipično se, na tom mjestu, pojavljuje žareća bol koja traje 3-7 dana. Propisivanje Tramadola ili Acetaminofena je,

najčešće, dovoljno za nestanak boli. S obzirom, da je uloga proloterapije ta da inicira ozdravljenje patološki promijenjenog tkiva, a to uključuje, među ostalim i nastanak upale, pacijentu se savjetuje da izbjegava antiupalne lijekove dok je na navedenoj terapiji. Aspirin, također, može interferirati s procesom cijeljenja, ali ako pacijent uzima Aspirin da smanji rizik nastanka srčanog ili moždanog udara, mala doza Aspirina, kao što je npr. doza od 80 mg je sasvim prihvatljiva. Bitno je naglasiti da, preko 35 godina, nije bilo prijavljenih značajnih i ozbiljnih nuspojava. S obzirom da je dekstroza u koncentraciji od 50% izuzetno nadražajuća, potrebno je njezino razrijeđene s vodom, anestetikom kao što je lidokain, ili Sarapinom (biljni ekstrakt na bazi vode koji se dobiva od biljki mesožderki), do koncentracije od 10%-30%. Teoretski, takvo ubrizgavanje bi dovelo do dehidriranja injiciranih tkiva, uzrokujući signal ozljede za tijelo i zatim se pokreće proces cijeljenja same ozljede. Liječnici, u kliničkoj praksi, koji veći dugi niz godina prakticiraju proloterapiju smatraju da bi se ona trebala koristiti u svim nerješivim i bolnim slučajevima koji konvencionalni liječnici smatraju je uzrok na psihološkoj bazi, ili barem patološko stanje nije vidljivo na CT-u ili MR-u. Ljudi, općenito misle, da su ove slikovne metode nepogrešive, ali činjenica je one mnogo puta pogriješe dijagnosticirati pravi uzrok izvora boli, pogotovo u području kralježnice ili zdjelice. Strukture, koje proloterapija tretira, skoro nikad nisu vizualizirane kod takvih slikovnih metoda i to je podosta zbunjujuće za pacijente, kao i za liječnike koji ne razumiju pojam ligamentne boli. Pacijenti, takvu bol, opisuju kao da putuje duž ruke, noge, ili stražnjice, podosta sličnom opisu boli od lezije živaca. U slučaju da vam liječnik nikakvim medicinskim metodama nije zaključio uzrok boli i rečeno vam je da bol u vašoj glavi, a vi možete staviti prst na izvor boli na vašem tijelu, onda se smatra da biste trebali posjetiti stručnjaka za proloterapiju. U medicinskoj praksi, kod navedenih kliničkih slučajeva, najčešće se pacijentu ide pomoći sa steroidnim injekcijama (Depo-Medrol ili kombinacija s lokalnim anestetikom), a ako se ne vidi poboljšanje nakon 2-3 ponovljena tretmana, tada u obzir dolazi

proloterapija. Ponavljane steroidne injekcije, samo mogu dovesti do sljabljenja tretiranog vezivnog tkiva, iako i da se pokaže privremeno poboljšanje-što traje od 3 dana do 2-3 tjedna, poslije toga najčeće dolazi do povratka boli. U SAD-u je proloterapija jedna od najčešćih metoda liječenja glavobolja. Pojedini liječnici smatraju da je stopa uspjeha oko 85%, ako ne i više. Vratni mišići i mišići šije se vežu na bazu lubanje, a njihovi pripoji mogu postati oštećeni i iskidani od pojedinih ozljeda. Sve to dovodi to određenih simptoma, kao što su: vrtoglavica, mučnina, glavobolje, boli u uhu ili oku, bol u temporomandibularnom zglobu ili boli u području facijalnog živca. Ti pripoji mogu biti tretirani proloterapijom i bol postepeno nestaje. Specijalisti medicine koji se bave proloterapijom preporučuju da bi ih se trebalo posjetiti čim osoba osjeti učestale glavobolje, iako vam je rečeno da imate migrensku glavobolju ili glavobolju poslije potresa mozga. Bitno je napomenuti da je ova metoda, prije 60-80 godina, bila sasvim uspješan izbor u liječenju disfunkcije temporomandibularnog zgloba. S obzirom na pojavljivanje i razvoj mnogih kirurških pristupa, od čega su mnogi ukinuti zbog slabih rezultata, velika većina oralnih kirurga nije više educirana u korištenju proloterapije. Ona sprječava iskakanje i klikanje temporomandibularnog zgloba, poboljšava klizanje zglobnih ploha i otvaranje čeljusti, a sve je to zbog veće stabilnosti u zglobu. Vrlo često se osobe sa zglobnim problemima podvrgavaju tretmanima proloterapije. Najčešći problemi takvih pacijenata su: plantarni fasciitis, Mortonov neurom, hallux valgus i uganuće zgloba. Svaka od tih stanja uključuje istezanje ligamenata i kapsule zgloba, a to su anatomske strukture na koje upravo proloterapija djeluje. Ako steroidne injekcije kod ovih stanja ne dovedu do dugoročnog poboljšanja, osoba bi trebala razmotriti proloterapiju ili čak započeti samo liječenje s njom. Smatra se da čak postoji i opcija da pacijent sam sebe testira da li mu ova metoda može pomoći. Preporuka je da se proloterapijom liječi bol, koju se može označiti prstom na površini tijela. To može biti na vrhu vrata ili baze lubanje, vrhu ramena, medijalnoj i lateralnoj strani lakta, bilo kojoj strani koljena itd. Znači, ako osoba može

točno sa svojim prstom lokalizirati bol, postoji vrlo velika šansa da će se proloterapijom izliječiti bolno stanje ili barem višestruko poboljšati. Velika većina liječnika ovu metodu smatra prealternativnom i nedovoljno istraženom. Bitno je naglasiti da se korištenjem ove metode ne može baš puno izgubiti, a postoji velika šansa za uspjeh. Proloterapija se pokazala kao odlična metoda da poveća masu i snagu ligamenata oko zglobova za nekih 30-40%. Tako osobe koje imaju klimave i nestabilne zglobove su pravi kandidati za ovu metodu. U SAD- u se sve više povećava broj sportaša koji koriste proloterapiju da bi ojačali svoja oslabljena ligamentozna tkiva da bi smanjili mogućnost budućeg ozljeđivanja, a i povećava se broj kliničkih istraživanja koja dokazuju da ova metoda omogućuje regeneraciju i oporavak oštećene zglobne hrskavice. Neki znanstvenici smatraju da je u kroničnoj boli mekih tkiva, patološka lezija degenerativnog porijekla, a ne upalnog, stoga je naziv-tendinoza, smatraju priklanijim nego tendinitis (8). Jako je zanimljiva činjenica da je jedno poprilično kvalitetno istraživanje u literaturi pokazalo da je približno dvije trećine pacijenata s dijagnozom fibromialgije, godinu dana nakon tretmana s proloterapijom, izjavilo da je to bio njihov najbolji oblik liječenja za ublažavanje boli. To je jako kompleksni bolni sindrom i vrlo je slabo shvaćen. Pravi uzrok još nije poznat i smatra se da je to multifaktorijalna bolest. Postoji teorija da se male mikro ozljede fibroznih tkiva nikad ne oporave u potpunosti, a sve to zbog nerazjašnjenog hormonalnog deficita, kao što su nedostatak hormona rasta, testosterona, estrogena, progesterona i hormona iz tiroidne nadbubrežne žlijezde. Većina bolesnih stanja tretiranih proloterapijom se izliječi kroz 4-8 posjeta liječniku, a iznimno je potrebno 10-15. Posjeti liječniku variraju od jednom tjedno do svaka 4-6 tjedana ili više. Većina pacijenata osjeti poboljšanje nakon 3-4 injekcije, dok studije potvrđuju stopu uspjeha (više od 50% poboljšanje u razini boli) od 80-90%. Proloterapija je vrlo isplativa metoda liječenja, jer je prosječna cijena ciklusa od 125-500 američkih dolara, a cijena zavisi od broja regija na tijelu koje se tretiraju i samog broja tretmana. To je jeftinije od magnetske rezonance ili serija rendgenskog

slikanja. Jedini problem je što osnovno i dopunsko osiguranje ne financira ovu metodu. Liječnici nakon ovakvog tretmana preporučuju normalni povratak svakodnevnim aktivnostima, a fizikalna terapija, masaža, kiropraktika se ne trebaju prekidati. Apsolutne kontraindikacije, za tretmane proloterapijom, bi bile: celulitis ili ozljeda kože na mjestu namjeravanog pristupa, osoba na antikoagulantnoj terapiji koja nije dobro kontrolirana, ozbiljna primarna koagulopatija, burzitis ili infekcija pertiartikularnih struktura, suspektna bakterijemija, nepristučani zglobovi( za liječnike u primarnoj zaštiti to bi bili zglob kuka, sakroilijačni zglob, zglobovi kralježnice) i zglobne proteze, dok bi relativne kontraindikacije bile: trudnoća, više od tri prijašnje injekcije u prethodnih dvanaest mjeseci u zglob pretilog pacijenta (teoretska sumnja na destrukciju zgloba). Klinička istraživanja proloterapije na životinjama su pokazala povećanje promjera tetive i spoja tetive s kosti ( slika 1.), dok je očvršćivanje medijalnog kolateralnog ligamenta, u dvostruko slijepoj studiji, bilo dokazano kod zečeva (9).



**Slika 1. Tetive zečeva 9 i 12 mjeseci nakon proloterapije, R-tretirane, L-kontrole (10)**

## 3.2. Uloga faktora rasta, glukoze i osmolarnosti

Kronično stanje ligamenata i tetiva se javlja kad proces cijeljenja ne rezultira dovoljnom čvrstinom i vučnom snagom (11). Ovo stanje se naziva insuficijencija vezivnog tkiva (engl. Connective tissue insufficiency-CTI), u kojem navedene strukture postaju prelabave ili imaju nedostatnu čvrstinu, a pritom težinsko opterećenje, u ovakvom stanju, stimulira mehanoreceptore za bol (12). Kao što sam već naveo, u kroničnoj boli koja svoj uzrok ima u mekom tkivu, patološka lezija je mnogo više degenerativnog porijekla nego upalnog. Studije su pokazale da kod životinja kada se injicira upalno proliferirajuće sredstvo, dolazi do ligamentnog zadebljanja, uvećanja tetivno-koštanog spoja i jačanja same i tetive i ligamenta (13). Kod ljudi s kroničnom boli u leđima je dokazano u dvama prospektivnim, randomiziranim, dvostruko-slijepim studijama da injiciranjem upalnog proliferirajućeg sredstva dolazi do kliničkog i statističkog poboljšanja u boli (14), a isti autor je dokazao da je moguće injekcijom 15% dekstroze interartikularno, učvrstiti ljudski prednji kržni ligament (15). Faktori rasta, koji su izuzetno bitni kod životinja i ljudi i koji najviše sudjeluju u cijelom ovom mehanizmu stvaranja i rasta novih fibroblasta i lučenja kolagena su: engl. Transforming growth factor beta 1 (TGF- $\beta$ 1), erythrocyte growth factor (EGF), PDGF, basic fibroblast growth factor (bFGF). Svi se ovi faktori rasta brzo luče iz različitog tipa stanica kad su i izloženi blagom povećanju koncentracije glukoze od samo 0.5%, ali do danas nije do kraja razjašnjeno kako točno i na koji način povećanje koncentracije glukoze povećava nivo faktora rasta. Što se tiče glukoze, samo su dvije studije bile napravljene koje su koristile samo dekstrozu kao jedinu supstancu za poticanje proliferacije. Prva studija je koristila 25% dekstrozu i ubrizgavala ju u iliolumbarni ligament, dok je kontrolna skupina koristila 1% ksilokain (17). Pokazalo se da korištenje dekstroze ima superiorniji učinak od ksilokaina, ali sama studija je imala nedovoljan broj pacijenata da bi dosegla signifikantnu

značajnost. Zanimljiva je činjenica da je nekoliko istraživača pokazala da hipotoničnost također potiče otpuštanje faktora rasta, dok su japanski liječnici demonstrirali kako hipotoničnost stimulira povećanje DNA za proizvodnju faktora rasta unutar sekunde od izlaganja stanica (18). Vjeruje se da će se buduća istraživanja, u ovom polju, temeljiti na blokiranju tzv. Engl. Disrepair factors, a takav je primjer antagonist IL-1, a cilj je da se u potpunosti dezinhbiraju faktori rasta.

### **3.3. Proloterapijski postupci**

U medicinskoj struci postoje dva pristupa proloterapiji ( Tablica 1.). Liječnici nastoje kombinirati oba pristupa u svom liječenju pacijenata. Prvi se naziva Hackettova metoda (engl.Hackett method), a ime je dobio Georgeu Hackettu, koji je i poznat po tome što je revolucionarizirao i popularizirao proloterapiju. Druga metoda se zove Metoda Zapadne Obale (West Coast Method), koju su popularizirali liječnici koji žive na američkoj zapadnoj obali. Po Hackettovojoj metodi, dekstroza se koristi kao proliferant. U ovoj metodi stanični poremećaji su minimalni, dok oštećenje živaca nije bilo zabilježeno. Hackettova metoda se sporije izvodi, jednostavna je za naučiti i ujednačena je raspodjela otopine. Metoda Zapadne Obale koristi 1.25% fenol, 12.5% glicerol i 12.5% dekstrozu u otopini. Ta metoda koristi veće igle, sami pokreti iglama su brži i teži za naučiti.



Tablica 1. Usporedba proloterapijskih pristupa

Naziv metode	Hackettova metoda	Metoda Zapadne Obale
Proliferirajuće sredstvo	predominantno dekstroza	predominantno fenol/dekstroza/glicerin
Manipulacija	rijetko ili ne	često
Veličina igle	manja	veća
Sedacija	anestetički gel + I.V. sedacija	I.V. sedacija rjeđe korištena
Učestalost tretmana	svakih 6-12 tjedana	Jednom tjedno
Preporuka vježbanja	blaža aktivnost	brzo nastavljanje

### 3.4. Selekcija pacijenata

Pacijenti s perifernom labavošću zglobova kao što su rame, koljeno, metakarpofalangealni zglob i gležanj obično neće pokazati labavost na kliničkom pregledu. Simptomi koji su povezani s refleksnom muskularnom disfunkcijom su škljocanje, iskakanje i ukočenost zgloba sa smanjenim opsegom pokreta. Kad govorimo o signifikantnijoj abnormalnosti mekih tkiva sa sekundarnom pogodošću mišića, onda bi se to manifestiralo kao osjećati potrebu za samostalnim manipuliranjem područjem zgloba ili imati korist od manipulacije samo na kratko. Osjećaj slabosti ili vrlo brzog umaranja, kao što je osjećaj preteške glave za vrat ili momentalni osjećaj ukočenosti u leđima kad se osoba savije prema naprijed, može nastati ili od inhibicije u provodu signala ili od same labavosti mekog tkiva. Nedostatna zategnutost cervikalnih ligamenata ili ligamenata gležnja može uzrokovati osjećaj kao da je pacijent izvan ravnoteže

zbog smanjene cervikalne proprioceptivne informacije ili kod gležnja, zbog njegove nestabilnosti koja je rezistentna na terapiju jačanja miškulature. Simptomi koji svoje izvorište imaju u određenim tetivama i ligamentima, uključuju pseudoradikalnu bol ili utrnulost ili utrnulost cijelog ekstremiteta. Pacijenti koji imaju segmentalnu senzitivizaciju kao što je kompleksni bolni regionalni sindrom ili fibromialgija, pri čemu se bol može interpretirati kao žareća, a hiperalgezija je česta. Kod takvih slučajeva blagi dodir, može uzrokovati cijepajuću bol. Cilj proloterapije je da bude rani izbor za ublažiti bol, zbog uganuća ili istegnuća, koja traje više od dva mjeseca i da djeluje na periferne nociceptore u kroničnoj boli. Moderna znanost jasno ističe da su enteze izvor periferne patologije kod kroničnih uganuća i istegnuća. Rani tretman, kod navedenih situacija, otklanja potrebu za prolongiranom terapijom. Ako navedena terapija ne rezultira poboljšanjem nakon dva dolaska ili se simptomi pogoršaju, tada se dijagnoza mora ponovno razmotriti. Sve su to simptomi i situacije, koji nas navode na primjenu proloterapije u liječenju takvih pacijenata.

### **3.5. Timing**

U slučaju fokalne boli u subakromijalnoj regiji ili području superiorne trohanterne burse, preporuča se započeti terapiju sa steroidnom injekcijom, a tek onda krenuti s proloterapijom, jer se smatra da je sekundarni upalni proces u ovim regijama češći i istaknutiji. Pojedini liječnici smatraju, da bol uzrokovanu istegnućem ili uganućem, treba prvo pokušati izliječiti 8-tjednim odmorom i odgodom aktivnosti koje provociraju bol, da bi se dopustilo tijelu da se samoizliječi. Zanimljivo znanstveno istraživanje za napraviti bi bilo- kakva je efektivnost proloterapije da spriječi razvoj kroničnog bolnog sindroma iz akutne boli? Razlozi da se intervenira prije 8

tjedana, bi bili prijašnje kronično istegnuće ili uganuće u regiji u kojoj se ne očekuje spontano izlječenje ili pacijentova nemogućnost obavljanja posla. Sam uspjeh rane intervencije, ponajviše ovisi o dobro educiranom pacijentu koji razumije opseg oštećenja. Što se tiče trudnoće, generalno se trudnice ne tretira tijekom prvog trimestra ili zadnjeg trimestra zbog problema s pozicioniranjem ploda. Kao što sam već naveo, smatra se da treba prekinuti korištenje nesteroidnih protuupalnih lijekova tri dana prije početka proloterapije i 10 dana poslije. Zanimljive su tvrdnje pojedinih liječnika, koji kažu da je veća klinička korist nakon proloterapije, kod pacijenata na prednizonu.

### **3.6. Izbor i priprema proliferantne otopine**

Šprice se mogu pripremiti, korištenjem jedne četvrtine volumena 50% dekstroze (3 ml u 12 ml volumena šprice) da se napravi 12.5% otopina, ili jedna polovina volumena da se dobije 25% otopina dekstroze. Postotak ksilokaina varira od 0.4-0.075 %, zavisno o veličini površine tijela koju injiciramo. Preporuča se bakteriostatska voda kao otapalo. Otopine koje su unaprijed napravljene, moraju se staviti u frižider. Ako želimo dodati fenola, kupuje se od proizvođača fenol u malim bocama, i smatra se da ga je potrebno dodati u više od 250 ml 12.5 % dekstroze, da bi dobili otopinu fenol-dekstroze. Bitno je koristiti malen volumen otopine u injekciji. Stručnjaci preporučuju, da se za prvi tretman koristi samo otopina dekstroze bez fenola, posebno kod pacijenata s centralnom senzitivnošću koji pogrešno interpretiraju postinjekcijsku nelagodu kao više bolniju, nego što je. Istraživanja su pokazala da fenol ne uzrokuje ožiljak ni disesteziju u maksimalnoj prolo koncentraciji (1.25%), čak i u koncentracijama do 6% koje se koriste za blokadu živaca(19). Međutim, postinjekcijska ukočenost i nelagoda na mjestu primjene su češće

izraženi kod korištenja fenola. Fenol je najbolje koristiti za što više lokaliziranija područja tretiranja kod pacijenata koji su jako poznati liječniku. Posebno se treba obratiti pozornost na izbjegavanje spinalnog kanala.

### 3.7. Identificiranje mjesta ubrizgavanja

Liječnik vrškom svoga prsta palpira potencijalan izvor boli. Neophodno je znanje područja opipavanja ligamenata i tetiva da bismo odredili mjesto ubrizgavanja injekcije, a na to nas upućuje trzanje navedenih struktura nakon palpiranja i pacijentova bol. Nakon što su ta specifična mjesta pronađena, koža se označi. Mišićne specifične točke se ne označuju, zato što je primarna patologija u kroničnim uganućima i istegnućima u vezivnom tkivu, a refleksne trzajne kontrakcije nakon mišićne stimulacije, su najčešće sekundarni fenomen (20). Sukladno ovoj hipotezi, velik broj trzajnih kontrakcija u mišićima se događa tokom same proloterapije. Mjesta ubrizgavanja za bolne regije u gornjem i donjem dijelu tijela su navedena u Tablici 2. i 3.

Tablica 2. Mjesta ubrizgavanja za gornji dio tijela (regije boli)

<b>Nazivi struktura</b>	Glava	Glava i vrat	Vrat	Vrh ramena	Rame	Lakat	Ruka	Gornji dio leđa
Semispinalis capitis	DA	DA						

Splenius capitis	DA	DA						
Rectus capitis	DA	DA						
Temporomand. Kapsula	DA	DA						
Cervikalni intertransverzalni ligament		DA	DA	DA	DA		DA	
Cervikalni ligamenti kapsule		DA	DA	DA	DA		DA	
Anteriorni i posteriorni tuberkuli		DA	DA	DA	DA		DA	DA
Posteriorni superiorni trapezius		DA	DA	DA	DA			
Kostotransverzni ligamenti			DA	DA	DA		DA	DA
Longissimus thoracis			DA	DA	DA		DA	DA
Iliocostalis thoracis			DA	DA	DA		DA	DA
Kapsula ramena				DA	DA		DA	
Biceps					DA		DA	

Subscapularis					DA		DA	
Pectoralis					DA		DA	
Deltoid					DA		DA	
Infraspinatus					DA		DA	
Teres major					DA		DA	
Teres minor					DA		DA	
Uobičajeni ekstenzori						DA	DA	
Uobičajeni fleksori						DA	DA	

Tablica 3. Mjesta ubrizgavanja za donji dio tijela (regije boli)

<b>Naziv anatomskih struktura</b>	Leđa	Leđa i noga	Stražnjica	Bedro	Koljeno	List	Gležanj	Peta	Taban	Prsti
Kralježnični ligamenti	DA	DA	DA	DA		DA				
Lumbarni intertransverzalni ligamenti	DA	DA	DA	DA		DA				
Sakroilijačni ligament/zglob	DA	DA	DA	DA		DA	DA	DA	DA	DA

Iliolumbarni ligament	DA	DA	DA	DA							
Glutealne insercije			DA	DA		DA					
Sakrospinozni ligament			DA	DA		DA	DA				
Duboki artikularni ligamenti, kuk			DA	DA		DA	DA	DA	DA	DA	
Vanjski rotatori, kuk			DA	DA							
Distalne tetive aduktora koljena				DA	DA						
Distalne tetive zadnje lože				DA	DA	DA					
Zglobna kapsula koljena				DA							
Distalni vastus medialis			DA	DA							
Anteriorni tibialis					DA						
Peronej					DA						
Talofibularni ligament						DA					
Kalkaneofibularni ligament						DA					
Tibionavikularni						DA					

ligament											
Tibiotalarni ligament						DA					
Tibiokalkanealni ligament						DA					
Ahilova tetiva											
Kalkaneonavikularni ligament								DA			
Kalkaneokuboidni ligament								DA			
Dugi plantarni ligament								DA			
Tarsometatarzalni ligament									DA		

### 3.8. Sedacija, pozicioniranje, anestezija i postproceduralna njega

Anestetički gel (benzokain ili sličan alternativni sastojak) se daje prije prije samog proloterapijskog postupka. Za profilaksu mučnine se daje hidrokizin. Kad pacijent dugo leži na trbuhu ,zbog samog trajanja procedure, postoji jaka malo šansa da padne u sedacijsku hipoventilaciju. Za prevenciju navedenoga im se nalaže da ne jedu 6-8 sati i ne piju tekućinu 1 sat prije izlaganja proloterapiji. Midazolam se ne preporučuje za izvanhospitalnu proceduru, osim ako je pacijent

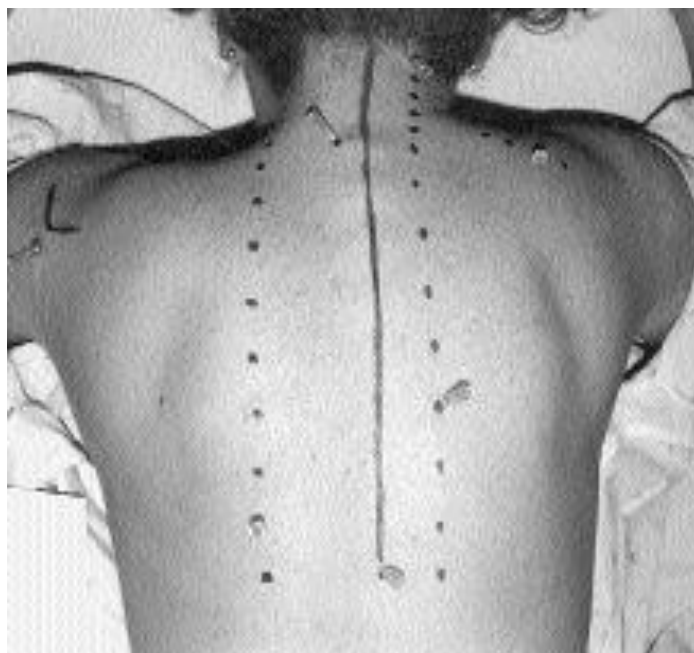


konstatno monitoriran od strane osoblja i da je liječnik jako dobro stručan s intubacijom. Liječnici bi, uvijek trebali pitati da li je pacijent koristio kakve anksiolitike i narkotike, prije izlaganja postupku. Za liječnike koji koriste intravensku sedaciju, bitno je naglasiti da lidokain i meperidin u kombinaciji uzrokuju hipotenziju i da je mučnina povezana s posturalnom hipotenzijom. Zbog toga, nakon postupka, davanje pacijentu 50 mg efedrina i.m. ili niske doze epinefrina (0.25 mg na 500-1000 ml) može biti jako korisno u sprječavanju hipotenzije nakon proloterapije. Prije činjenja navedenog, bitno je utvrditi pacijentov krvni tlak, kardiološki status i da nema hipertenziju. Poslije procedure, pacijentu se mogu prepisati analgetici za bol, dok se nesteroidni antiupalni lijekovi trebaju izbjegavati. Inflammatorna kaskada i migracija fibroblasta se događa prva 3 dana, tako da je to najrazumniji minimalni period za izbjegavanje navedenih lijekova. Preporučuje se potreba leda ili topline u kombinaciji s usporenim i blagim istezanjem istezanjem. Aktivnosti treba svesti na minimum 2-4 dana postproceduralno.

### **3.9. Tehnika ubrizgavanja u stražnji dio vrata i gornji dio leđa**

Pacijent se postavlja u položaj da leži na trbuhu i ispod njega se stavi 2-3 jastuka. Kod proloterapije se, na svakom pojedinom mjestu, ubrizgava jako mala količina tekućine -0.5-1 ml. Najčešće se tretiraju tenzijska glavobolja i migrena koje su refraktorne na lijekove i druge tradicionalne tretmane. Koristi se tehnika u kojoj se injicira kostotransverzalni ligament jer je u njega dopušteno injiciranje rebara do 3 inča u dubinu. Tako liječnik zna koliko točno od površine kože putuje igla, što je korisno za rebra koja ne mogu biti precizno palpirana. Ova metoda počinje na T5-T6 gdje su rebra najpovršnija. Prvo se rebro ispalpira, onda se igla ubada do nekih pola inča dubine s 5-10 stupnjeva promjene angulacije. Liječničke iskustvene observacije govore

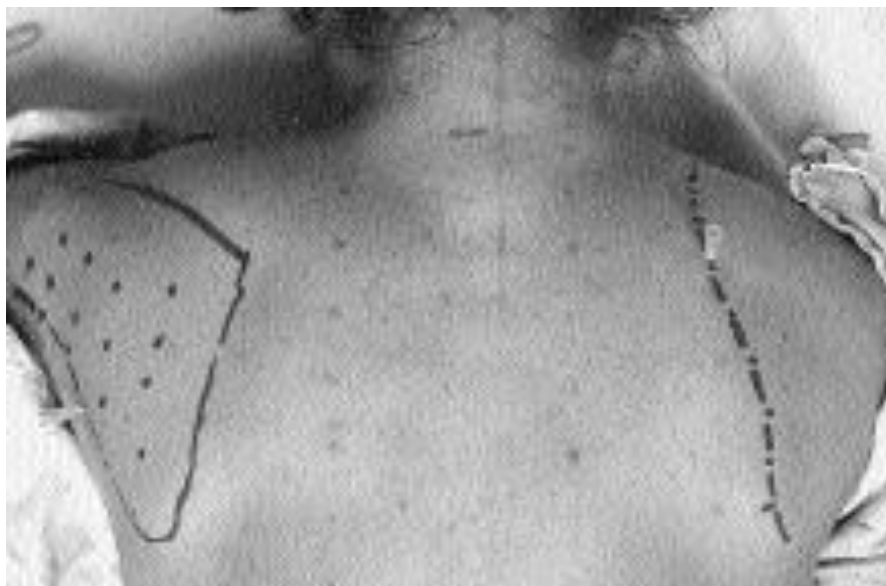
da je frekvencija pneumotoraksa korištenjem ove tehnike otprilike 1 na 10 000 insercija igala preko rebara. Nakon što je pronađen najpovršnji kostotransverzalni ligament (CTL), treba se označiti to rebro. Slika 2. prikazuje red insercija CTL mjesta na lijevo oko 1 i pol inča od sredine. Treba se primijetiti da se dubina uboda povećava za ¼ inča idući od T1 do T12. Blago povećanje dužine igala bi moglo biti od velike koristi liječniku. Ova metoda se koristi i za CTL i za iliocostalis thoracis. Na cervikalnom području igla je usmjerena 10-20 stupnjeva inferiorno da se izbjegne ikakva mogućnost prolaska između tijela kralježaka. Najgornji dio u kojem se injicira je C2. To se prepozna tako što se palpira posteriorni spinozni processus od C2 otprilike 2 cm ispod baze lubanje. Potrebno je primijetiti da za injiciranje na C2 području možda neće moguća biti izvodljiva ista angulacija. U tom slučaju treba koristiti kraću i više vertikalno usmjerenu iglu. Injiciranje u torakalnom dijelu mora biti više medijalno usmjereno i dubina je oko ½ inča dublja. Slika 2. prikazuje označeni red uboda kralježničnih ligamenata na desno s mjestom ulaza oko 1 inča od sredine i angulacija igle je 10-20 stupnjeva medijalno i 10-20 stupnjeva inferiorno za sigurnost. Za svaku injekciju prst se stavlja na spinozni processus da budemo sigurni da je udaljenost od sredine otprilike jedan inč. Nekad će biti teško odrediti C7 nivo od T1 zbog kralježničnih prominencija. Ali, s obzirom da je dubina konstantna i da se injicira cijeli red, to je irelevantno.



**Slika 2. Injiciranje područja stražnjeg vrata, gornjeg dijela leđa, posteriornog superiornog trapeziusa i kapsule ramena.**

Najčešće se pacijenti s kroničnom boli tuže na slabost u leđima i u području erectora spinae, ali injiciranje kostotransverznog područja i kralježnih ligamenata je uglavnom dovoljno za oporavak. Ako se pacijent tuži na bolove u području spinoznih processusa ili interspinoznih ligamenata, također se može injicirati u multifidna područje. Slika 2. Prikazuje takve injekcije čije su insercije oko pola inča od središta. Takvo injiciranje je vertikalno da se izbjegne bilo kakva šansa prodiranja u spinalni kanal. Nakon cervikalnog i torakalnog posteriornog dijela na red dolazi baza lubanje i ciljaju se enteze od rectusa capitis, semispinalisa i splenius capitis. Područja injiciranja se označavaju na liniji koja se nalazi jednu širinu prsta ispod širine vrata (otprilike oko C2 područja) sa 4 insercijske točke sa svake strane, a počinje se otprilike pola inča od sredine. Za sigurnost, opet se preporuča palpacija središnjeg dijela. Insercija je na području C2 spinoznog processusa da se dosegne red rectusa capitis. Takvu inserciju je najbolje napraviti da se igla namjesti blago lateralno i i superiorno da budemo sigurni da smo dotakli lubanju i

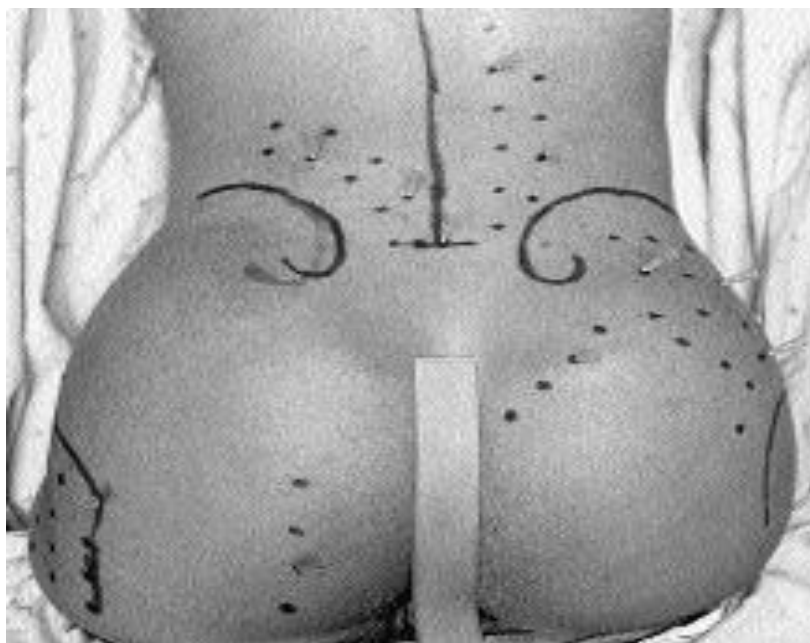izbjegli središte. Nakon što smo dosegli lubanju, igla se namješta inferiorno i dalje ubadamo nekoliko puta, dok se dubina blago ne poveća, što nam indicira da je baza lubanje bila dosegnuta. Tako smo dovršili prvi red. Sljedeća dva reda su locirana oko pola inča superiorno od prvog i tada dosežemo semispinalis i splenius capitis. Injiciranje posteriornog superiornog trapeziusa se radi tako da se podigne ruka tako da lakat bude jednak s ramenom, što onda elevira klavikulu tako da insercija navedenog mišića može biti injicirana posteriorno. Injiciranje rhomboida i levatora scapulae se izvodi tako da se ruka ispitanika položi iza leđa ili na noge ispitivača zato da se elevira scapula. Slika 3. prikazuje navedeno (desna scapula). Iniciranje levatora scapulae treba biti u superiornom dijelu pripoja, a dubina ubadanja igle je oko pola inča dublja nego za rhomboid. Za teres major i minor i infraspinatus (lijeva scapula) ruka je obično dolje na pacijentovoj strani. Obrisu scapule su prikazani s insercijama igle uzduž lateralne granice za teres major i minor i u sredini scapule za infraspinatus.



**Slika 3. Injeksijske točke u područje desnog posteriornog rhomboida i levatora i lijevog infraspinatusa i teresa.**

### 3.10. Tehnika ubrizgavanja u donji dio leđa i stražnjicu

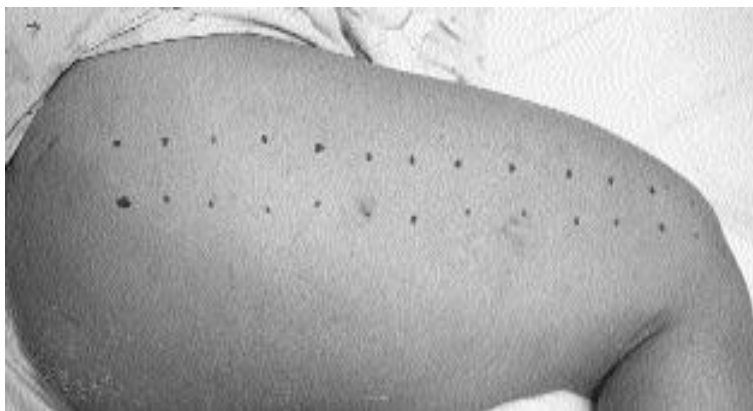Akutna i kronična bol u leđima, kukovima, stražnjici i donjim ekstremitetima se vrlo često može pripisati kritičnim točkama unutar ligamentnih i tetivnih struktura oko sacruma i lumbalne kralježnice. Sindrom neuspjele operacije može biti uzrok nestabilnosti ligamenata i tetiva. Kronična bol zbog osteoporotičnih fraktura se povezuje s traumatičnom labavošću spinalnih ligamenata, a bol je porijekla iz fasetne kapsule i pripoja CTLs i longissimusnog mišića. Kao i na drugim lokacijama, prije injiciranja potrebno je napraviti palpaciju vezivnih struktura da identificiramo ligamente i tetive koje se čine bolnima. Posteriorna superiorna iliačna spina se nalazi na S2 nivou a iliačna kresta odgovara L4 nivou. Dok palpiramo navedene strukture, često se zna dogoditi da ispitivač promaši vrh ilijačne kreste za 2 cm, zato je preporučljiva insercija igle vertikalno da se točno odredi vrh ilijačne kreste i još potencijalno na nekoliko lokacija kod krupnijih osoba. Kad smo označili vrh ilijačne kreste, tada se naprave još 2 reda mjesta injiciranja paralelno s vrhom kreste. Slika 4. prikazuje navedeno. Superficialni dijelovi iliolumbarnog (IL) i SI ligamenta su injicirani iz prvog reda, dok su dublji dijelovi injicirani iz superiornijih redova. Za svako mjesto iniciranja se preporuča 1.5 ml volumena, dok se sveukupno smatra da je dovoljno 20 ml za svaku IL-SI ligamentnu regiju. Slika 4. također prikazuje insercijska mjesta za intertransverzne ligamente i fasetne ligamente. L5 se točno nalazi ispod nivoa kreste, stoga je obično lako pristupačan s 2-3 inča veličine iglom oko 2 inča lateralno od sredine. Zato se prvo pronađe vrh ilijačne kreste, pa zatim se ide medijalno i inferorno prema L5. Potom se injiciraju L4-L2. Većina liječnika preferira vertikalno injicirati L4 i L3, pa onda polako skretati medijalno od L2-L1.



**Slika 4. Injiciranje iliolumbarnih i sakroilijačnih ligamenata, intertransverznih i fasetnih ligamenata, lumbosakralnog spoja, glutealnih pripoja, dubokih artikularnih ligamenata u području kuka, sakrospinoznih i sakrotubetoznih ligamenata i multiplih insercija na posteriorni femur.**

Fasetni ligamenti su jednako injicirani kao i u torakalnoj i cervikalnoj regiji, s blago medijalnim i inferiornim smjerom igle. Treba se primijetiti da su L5-S1 fasetni zglobovi oko  $\frac{3}{4}$  inča iznad vrha sakruma. Nakon navedenih injiciranja, injekcije se ubadaju u vrh sakruma s kratkom iglom ( $1\frac{1}{2}$  inča) da se izbjegne ulazak u epiduralni prostor. U posteriornoj glutealnoj regiji, mnogi ligamentni i mišićni pripoji su potencijalni izvor boli. Bol u preponama ili donja abdominalna bol često ima izvorište iz IL ligamenta, a bol u palcu noge često potječe iz ligamentnih struktura kuka. Slika 4. prikazuje insercije igala za gluteus medijalno od PSIS, u sredinu gluteusa i u duboke ligamentne skrukture zgloba kuka. Volumeni injiciranja u medijalne glutealne insercije i u ligamente kuka su oko 1.5 ml za svaku stranu. Inferiorne granice sakruma se ubrizgavaju za sakrospinozne i sakrotuberozne insercije, čije se patološko stanje tipično manifestira kao

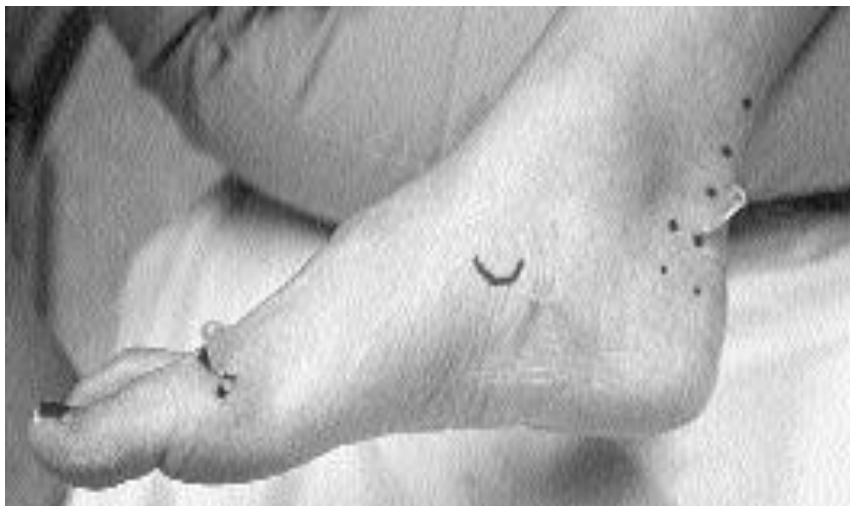posteriorna iradirajuća bol duž noge. Pripoji obturatorius internusa, piriformisa i glutealnih mišića na posterolateralnom femoralnom trohanteru, također mogu biti injicirani. Navedeni pripoji su injicirani u tri reda, s najmedijalnijim redom lociranim  $\frac{3}{4}$  inča od sredine od stražnjeg dijela bedra. Lateralna trohanterna bol se obično smiri s nakon ovog pristupa, ako su steroidi za bursitis bili neuspješni ili se može koristiti kao alternativa za steroidne injekcije. Oštećenje pripoja m. gemellija može uzrokovati iradirajuću bol uzduž stražnjeg dijela noge, i ponekad čak zahvatiti i prepone i testikularno područje. Najbolji pristup navedenom pripoju se nalazi odmah iznad ishijalne hrapavosti (tuberositas). Bitno je reći da se dubina injiciranja povećava za  $\frac{3}{4}$  inča, počevši od prve insercijske lokacije. Slika 5.prikazuje proloterapijski postupak uzduž lateralnog dijela bedra, dok pacijent leži na strani. Ovakvo injicirane ponajprije pogađa fasciju tensora late. Kontraksije i trzanje su učestale i velike kod ovakvih pacijenata kojima se radi navedeni postupak, posebno u distalnom dijelu, stoga se preporuča povećanje doze sedacije.



**Slika 5. Injiciranje fascije tensora late.**

### 3.11. Tehnika ubrizgavanja u stopalo.

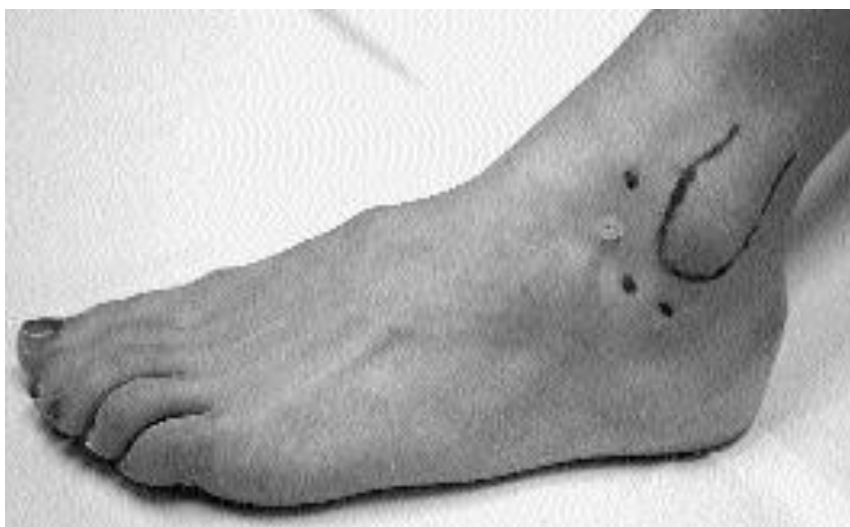Zbog znatne osjetljivosti na bol, proloterapijsko injiciranje stopala najčešće prethodi injiciranju koljena. Slika 6. prikazuje navedeno. Metatarzofalangealni zglobovi su injicirani s dorzalne strane stopala. Smjer igle se postavlja lateralno s obzirom na vrh glave metatarzalne kosti, što se osjeti kad se prst fleksira prema dolje. Injiciranje plantarnog područja se ,najčešće, radi zbog plantarne fascioze a igla se uvodi posteriorno od navikularne kosti i jednako s njegovim vrhom. Za anesteziju se koristi 3 ml lidokaina s 1 inčom dubine. Preporuča se sačekati par minuta i onda injicirati iglu od 2 inča. Upravo je navedena dužina igle bitna jer se s njom doseže plantarni ligament. Ako smo izabrali steroidnu injekciju kao prvu metodu za rješavanje ovog problema, preporuča se koristiti istu insercijsku tehniku. Ahilova tendinoza se injicira s insercijskih mjesta kao što prikazuje Slika 6. Uobičajeno se izvodi i s medijalne i lateralne strane. Mogućnost rupture Ahilove tetive, zbog proloterapijskog postupka, nije nikad navedena za razliku od steroidnih injekcija u istu regiju.



**Slika 6. Injiciranje metatarzofalangealnih (MTP) zglobova , plantarne fascije i Ahilove tetive.**



Injiciranje kalkaneofibularnog i talofibularnog ligamenta prikazuje Slika 7. , a se izvodi tako da se palpira lateralni malleol i tkivo oko njega anteriorno i inferiorno i zatim injiciraju navedene strukture. Ova metoda je izuzetno korisna u liječenu kroničnog uganutog gležnja s neadekvantnom proprioceptivnom spregom i ponavljajućom tendencijom uganuća. Lokacija igle prikazuje ulaz u subtalarni zglob.



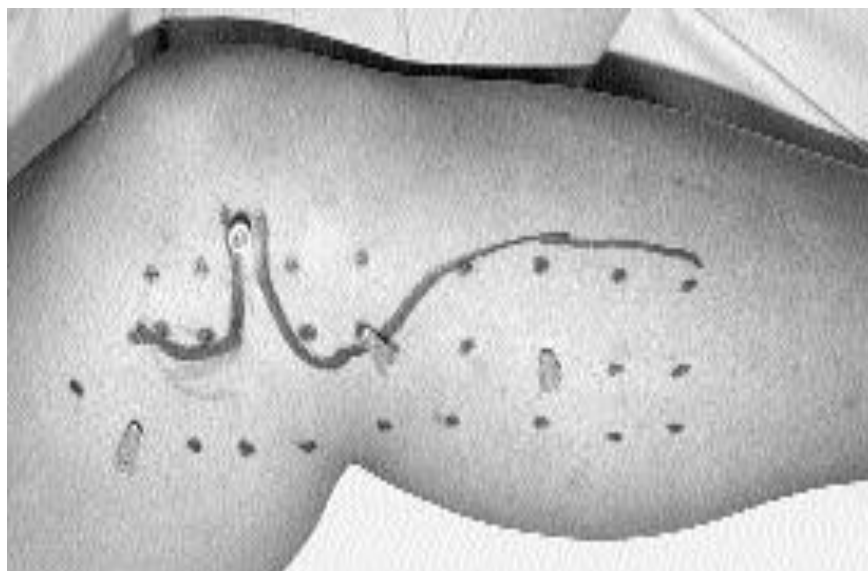
**Slika 7. Injiciranje kalkaneofibularnog i talofibularnog ligamenta i subtalarnog zgloba.**

Lateralni talokalkanealni ligament ili interkarpalni ligamenti mogu biti bolni na palpaciju i zahtijevaju injekciju. Za injiciranje medijalnog dijela zgloba se ,također, koristi palpacija i utvrđivanje napetosti tibionavikularnog, tibiotalarnog i tibiokalkanealnog ligamenta.

### **3.12. Tehnika ubrizgavanja u koljeno.**

Priponi aduktora i vastusa medialis su injicirani iz područja polukruga oko medijalnog kondila femura, dok su priponi mišića stražnje lože natkoljenice injicirani iz nekoliko redova

orijentiranih vertikalno ispod artikularne linije koljena. Slika 8. prikazuje navedeno. To se najlakše izvede tako što se savije pacijentovo koljeno i stavi u vanjsku rotaciju na ispitivačevu nogu. Kolateralni ligamenti se injiciraju, jedino ako su bolni na palpaciju. Pravilo je da se kapsula koljena injicira inferomedijalno s 6 ml 25% dekstroze. S obzirom na tibiotalarnu-patellofemoralnu komunikaciju, injekcije u infrapatelarni zglob nisu potrebne kad se koristi 25% dekstroza.

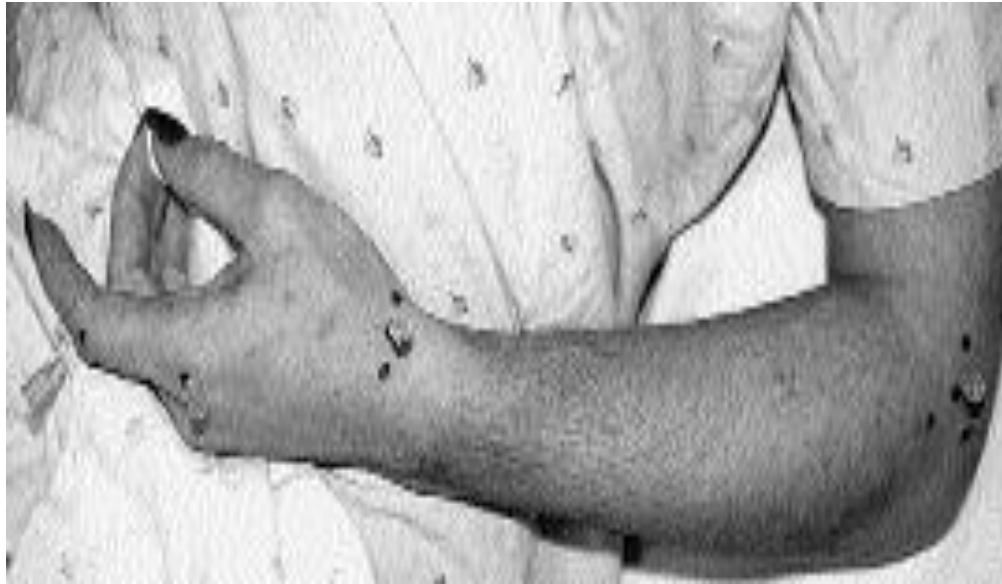

**Slika 8. Injiciranje insercija mišića zadnje lože, kolateralnih ligamenata i kapsule zgloba.**

### **3.13. Tehnike injiciranja podlaktice, ručnog zgloba i prstiju.**

Što se tiče proloterapijskog tretmana medijalne i lateralne epikondiloze, preporučljivo je pažljivo palpiranje i niski volumen otopine (4-6 ml) da se izbjegne pretjerani upalni efekt . Kod lateralne epikondiloze, injiciranje ekstenzora počinje na suprakondilarnom grebenu s

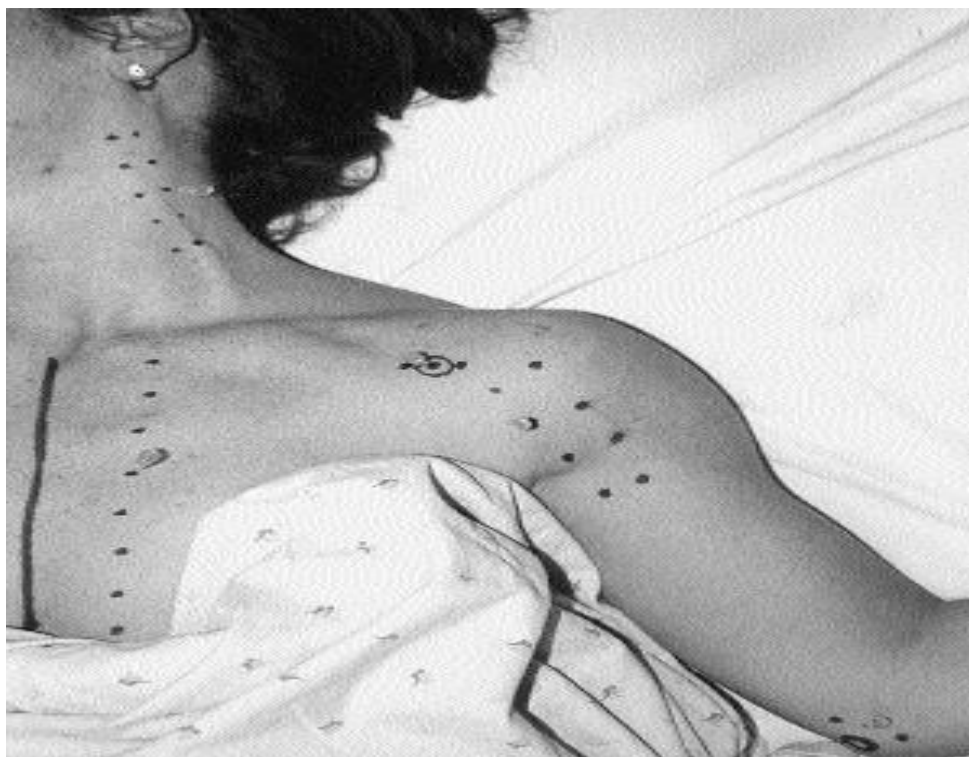injekcijama u radijalni ligament, medijalno od kondila i direktno na lateralni kondil. Podlaktica bi trebala biti totalno supinirana da svi pripoji koji se trebaju injicirati budu što lakše dostupni ubodu igle. Injiciranje ručnog zgloba je tipično u regiju radijalnog kolateralnog ligamenta. To je posebno korisno u rezistentnim slučajevima de Quervainove bolesti koja nije skroz izliječena sa jednom steroidnom injekcijom (radijalna napetost ručnog zgloba može prikriti ovo stanje). U slučajevima prikrivene boli preko prvog dorzalnog odjeljka se preporuča inicijalna steroidna injekcija, a nakon nje proloterapijska injekcija. Bitna insercijska mjesta kod ručnog zgloba su interakarpalni ligamenti koja su bitna kod hiperskstenzije ručnog zgloba. Injekcije u metakarpofalangealni zglob (MCP) se rade tako što se ulazi preko palpabilne linije zgloba s MCP-om u fleksiji s 5-10 stupnjeva distalne inklinacije od vertikalnog. Injiciranje proksimalnog i distalnog interfalangealnog zgloba (PIP i DIP) se radi lateralnim pristupom s infiltracijom kaspule zgloba i injekcija je usmjerena blago iznad središnje linije da se minimalizira kontakt s živčanim strukturama. Slika 9. prikazuje sve navedeno.



**Slika 9. Injiciranje pripoja ekstenzora u području lakta, radijalnog kolateralnog ligamenta na ručnom zglobu i metakarpofalangealnih (MCP) i proksimalnih interfalangealnih zglobova (PIP).**

### **3.14. Tehnika ubrizgavanja u anteriorni dio ramena i prsa.**

Insercijske točke subskapularisa, korakobrahijalisa i pektoralnih mišića su često izvori boli u području anteriornog ramena koja prekriva bicipitalni tendinitis. Insercijska mjesta subskapularisa i pektoralis majora su injicirana u poziciji ramena u vanjskoj rotaciji da se što bolje izlože anteriorne insercije. Injekcije se daju u 2-3 reda preko proksimalna 3-4 inča anteriornog humerusa. Insercijske točke korakobrahijalisa i pektoralis minora se injiciraju vertikalno. Hondrosternalni ligamentni red je vrlo često, itekako, od pomoći za pacijente s bolnosti u prsima i bolnom palpacijom ovog reda. Slika 10. prikazuje sve navedeno.



**Slika 10. Iniciranje pripoja subskapularisa, korakobrahijalisa i pektoralisa na humerus, hondrosternalni ligament i područje skalenskih mišića.**

### **3.15. Tehnika injiciranja u skalensku regiju.**

Palpacijom anteriornog i posteriornog tuberkula ne možemo sto posto biti sigurni za određivanje injiciranja, zato jer su navedene strukture nešto mekše i jer su najčešće tuberkuli samo nekoliko milimetara udaljeni jedan od drugog. Preferira se injiciranje u dva reda. Pacijentova glava se rotira 45-60 stupnjeva suprotno od strane injiciranja. Prvi red mjesta injiciranja je u liniji s anteriornom linijom uha, a drugi red je  $\frac{1}{3}$  inča ispred prvog. Drugi cervikalni tuberkul je za jednu širinu prsta lociran  $1 \frac{1}{2}$  inča ispod mastoidnog processusa. C6 tuberkul odgovara točki od tri širine prsta iznad klavikule. Igla koja se koristi je obično  $1 \frac{1}{4}$  inča. Potrebno je primjetiti da C2

nivo u anteriornom redu nije injiciran, zato jer ne postoji C2 anteriorni tuberkul. Ovo je područje, u kojem dodirivanje kosti ne garantira izbjegavanje krvnih žila, zato se aspiracija i i oprez strogo preporučuju. Komplikacije injiciranja u duboke cervikalne strukture mogu uključivati cervikalnu živčanu iritaciju s povremenom parestezijom ili injiciranje vertebralne arterije. Sve navedno prikazuje Slika 10.

### 3.16. Pregled zaključaka istraživanja.

Tablica 4. Sažetak zaključaka kontroliranih kliničkih istraživanja kod ljudi (Strength of Recommendation Taxonomy Scale-SORT) (21)

<p>1. Osteoartritis prstiju/palca: 2 rezultata randomiziranih kliničkih ispitivanja; 1. Ispitivanje koje potvrđuje da 10 % dekstroza rezultira superiornijom redukcijom boli i funkcionalnim poboljšanjem u odnosu na kortikosteroidnu injekciju u osteoartritičnom trapeziometakarpalnom (TMC) zglobu, 2. ispitivanje potvrđuje da dekstrozna proloterapija (DPT) značajno poboljšava bol i fleksibilnost zgloba, nego anestetička injekcija u simptomatski (TMC) palac i kod osteoartritičnog drugog do petog prsta proksimalnih i distalnih interfalangealnih zglobova (PIP i DIP). (B)</p> <p>2. Osteoartritis koljena : 3 rezultata randomiziranih kliničkih ispitivanja; 1. studija koja dokazuje da DPT poboljšava opseg pokreta u naprednom osteoartritisu koljena, 2. studija pokazuje da DPT plus vježbanje poboljšava bol, funkciju i ukočenost značajno više nego samo vježbanje. 3. studija zaključuje da DPT poboljšava funkciju i status boli značajno</p>
---

više nego zasebno injekcijske kontrole i vježbanje. Jedna meta-analiza je zaključila da su efekti DPT-a u simptomatskom osteoartritisu koljena pozitivne i signifikantno blagotvorne.

(A)

3. Križobolja: 1 studija je pokazala da DPT nije superioran nad injekcijama 0.9 % NaCl u tretiranju multiplih enteza, iako je navedeni tretman u obje grupe rezultirao signifikantnim i održivim funkcionalnim napretkom do jedne godine. (B)

4. Sakroilijačna bol: 1 studija je pokazala da je intraartikularna injekcija dekstroze, u usporedbi sa steroidnom injekcijom, rezultirala superiornijom dugoročnom redukcijom boli kod pacijenata sa dokazanim sakroilijačnim izvorom boli. (B)

5. Osgood Schlatterova bolest: 1 studija je pokazala da DPT signifikantno ubrzava vrijeme vraćanja sportskim aktivnostima u usporedbi s preporučenom fizikalnom terapijom i injekcijom lidokaina. (A)

6. Ahilova tendinopatija: 1 studija je dokazala da proloterapija kombinirana s vježbama ekscentričnog opterećenja (eccentric loading exercises-ELEs) rezultira boljim funkcionalnim ishodom i smanjenom bolnošću nakon 12 mjeseci, nego ELEs zasebno korištena. (B)

7. Lateralna epikondiloza: 1 studija je dokazala da DPT poboljšava funkciju i smanjuje bolnost u usporedbi s kontrolnom grupom koja je imala odgođeno liječenje. (B)

8. Plantarna fascioza: 1 studija pokazuje da DPT rezultira klinički signifikantnom funkcionalnom poboljšanju u usporedbi sa standardnom terapijom. (B)

9. Tendinopatija rotatorne manžete: 1 studija je pokazala da je kod pacijenata koji su bili tretirani preporučenom fizikalnom terapijom i DPR-om, nakon 9 mjeseci, signifikantno više smanjena bolnost u usporedbi sa grupom koja je bila tretirana preporučenom fizikalnom terapijom i lokalnim anestetikom. (B)

A= dobra kvaliteta i konzistentni dokazi orijentirani na pacijenta, B=limitirana kvaliteta i inkonzistentni dokazi orijentirani na pacijenta, C= svakodnevna praksa, konsenzus, dokazi orijentirani na bolest, mišljenje i dokazi temeljeni na pojedinačnim slučajevima.

Tablica 5. Preporuke u svakodnevnoj praksi temeljene na SORT-u.

1. Osteoartritis TMC/prstiju: u kroničnom TMC osteoartritisu DPT se preferira prije nad steroidnom injekcijom, i u simptomatskom PIP i DIP artritisu DPT može reducirati bol i smanjiti krutost. (B)
2. Osteoartritis koljena: DPT bi se svakako trebao uzeti u obzir, zato jer su njegovi efekti pozitivni i značajno blagotvorni kod simptomatskog osteoartritisa koljena. (A)
3. Križobolja: nema definitivnih preporuka s obzirom na dostupnu literaturu.
4. Sakroilijačna bol: DPT se preferira nad steroidnom injekcijom kod pacijenata sa sakroilijačnom boli, koja je potvrđena dijagnostičkim metodama.
5. Osgood Schlatterova bolest: DPT bi se trebao uzeti u obzir kod adolescenata s navedenom dijagnozom, a imaju perzistentnu bol ili limitirane sportske aktivnosti, usprkos fizikalnoj terapiji.
6. Ahilova tendinopatija: kombinacija DPT i ELEs se smatra potencijalno superiorna nego zasebno korištena jedna od navedenih metoda.
7. Lateralna epikondiloza: DPT može smanjiti bol i poboljšati funkciju kod pacijenata s neuspjehom NSAID i fizikalnom terapijom i steroidnom injekcijom.
8. Plantarna fascioza: DPT može poboljšati funkcionalni status kod pacijenata s plantarnom



fasciozom.

9. Tendinopatija rotatorne mažete: kombinacija DPT s fizikalnom terapijom bi se trebala uzeti u obzir kod pacijenata s navedenom dijagnozom ili s nedovoljno zadovoljavajućim odgovorom na fizikalnu terapiju.

## **4. RASPRAVA**

Proloterapija je jedna inovativna metoda čije korištenje i pozitivni ishodi sežu par stotina godina unatrag. S obzirom na veliki nedostatak kvalitetnih kliničkih studija i istraživanja, ova metoda ipak doživljava sve veću upotrebu među liječnicima. Svjesni smo sve veće incidencije i prevalencije kroničnih- mišično koštanih oboljenja, a ova nam se metoda čini kao neminovna budućnost u opcijama tretiranja kroničnih i degenerativnih oboljenja s obzirom na veliku mogućnost pozitivnog utjecanja na zdravlje i minimalnu šansu nuspojava i negativnih posljedica.

## 5. ZAKLJUČAK

Proloterapija uključuje injiciranje igle s takvom otopinom koja omogućuje podizanje aktivnosti faktora rasta da se stimulira stanični rast ili stanična produkcija kolagena. Iako se inflamatorne metode godinama naširoko koriste, ova neinflamatorna metoda, polako ali sigurno, doživljava svoj procvat. 3 dvostruke slijepo kliničke studije s korištenjem jednostavne dekstroze u tretiranju osteoartritisa koljena, prstiju i labavosti prednjih križnih ligamenata koljena pokazuju signifikantne kliničke i statističke rezultate. U medicinskoj budućnosti nas očekuje široka primjena ove metode kod kroničnih i degenerativnih mišično-koštanih oboljenja.

## 6. SAŽETAK

Proloterapija je metoda koja se bazira na opetovanom injiciranju iritansa (najčešće otopina dekstroze) u patološki promijenjene i bolne tetivne, ligamentne i osteoartritične strukture u cilju pokretanja upalnog procesa koji će dovesti do povećanog staničnog (prvenstveno fibroblatičnog) rasta i posljedično tome, povećanog odlaganje kolagena. Popularizacija metode kreće od 50-ih godina prošlog stoljeća i sve više nalazi svoje mjesto u svakodnevnoj kliničkoj upotrebi. Navedene su raznovrsne tehnike injiciranja u anatomske regije ljudskog organizma. Ova metoda se bazira na čistoj kliničkoj i iskustvenoj praksi liječnika. S obzirom na sve navedeno, svjesni smo da nas čeka velika popularizacija ove metode u budućnosti.

## **7. SUMMARY**

Prolotherapy is a method based on repeated injection of irritants (commonly dextrose) in pathological changes and painful tendons, ligaments and osteoarthritic structures in order to initiate an inflammatory process that will lead to increased cellular (primarily fibroblastic) growth. Popularity of method range from the 50s of the last century and increasingly find their place in everyday clinical use. Various injection techniques have been mentioned in the anatomical region of the human body. This method is based on pure clinical and experiential practice of a physician. Given all the above, we are aware that we are awaiting a great popularization of this method in the future.

## 8. LITERATURA

1. Hoch G. Injection treatment of hydrocele. In: Yeomans FC, editor. *Sclerosing Therapy: The Injection Treatment to Hernia, Hydrocele, Varicose Veins and Hemorrhoids*. London, England: Balliere, Tindall and Cox; 1939.
2. Bratrud A. Injection treatment of hernia. In: Yeomans FC, editor. *Sclerosing Therapy: The Injection Treatment to Hernia, Hydrocele, Varicose Veins and Hemorrhoids*. London, England: Balliere, Tindall and Cox; 1939.
3. Gedney EH. Special technique for treatment of the hyper-mobile joint: a preliminary report. *Osteopath Profession*. 1937;9:30–31.
4. Hackett GS, Henderson DG. Joint stabilization: an experimental, histologic study with comments on the clinical application in ligament proliferation. *Am J Surg*. 1955;89(5):968–973.
5. Centeno CJ, Elliott J, Elkins WL, Freeman M. Fluoroscopically guided cervical prolotherapy for instability with blinded pre and post radiographic reading. *Pain Physician*. 2005;8(1):67–72.
6. Schneider RC, Williams JJ, Liss L. Fatality after injection of sclerosing agent to precipitate fibro-osseous proliferation. *J Am Med Assoc*. 1959;170(15):1768–1772.
7. Schneider R, Williams J, Liss L. Fatality after injection of sclerosing agent to precipitate fibro-osseous proliferation. *J Am Med Assoc*. 1959;170(15):1768-1772.
8. Leadbetter W. Soft tissue athletic injuries. In: Fu FH, ed. *Sports Injuries: Mechanisms, Prevention, Treatment*. Baltimore: Williams & Wilkins; 1994. p. 736–737

9. Liu Y, Tipton C, Matthes R, et al. An in-situ study of the influence of a sclerosing solution in rabbit medial collateral ligaments and its junction strength. *Connect Tissue Res.* 1983;11(2-3):95–102.
10. Hackett GS, Hemwall GA, Montgomery GA. Ligament and Tendon Relaxation by Prolotherapy, 5th ed. Oak Park, IL, Gustav A. Hemwall,1992, p 96, with permission.)
11. Frank C, Amiel D, Woo SL-Y, et al. Normal ligament properties and ligament healing. *Clin Orthop Res.* 1985;196:15–25.
12. Leadbetter W. Soft tissue athletic injuries. In: Fu FH, editor. *Sports Injuries: Mechanisms, Prevention, Treatment.* Baltimore: Williams & Wilkins: 1994. p. 736–737.
13. Liu Y, Tipton C, Matthes R, et al. An in-situ study of the influence of a sclerosing solution in rabbit medial collateral ligaments and its junction strength. *Connect Tissue Res* 1983;11(2-3):95–102.
14. Klein R, Bjorn C, DeLong B, et al: A randomized double blind trial of dextrose-glycerine-phenol injections for chronic low back pain. *J Spinal Disord.* 1993;6(1):23-33.
15. Reeves KD, Hassanein K. Randomized, prospective double-blind, placebo-controlled study of dextrose prolotherapy for knee osteoarthritis with or without ACL laxity. Evidence of pain improvement, range of motion increase, reduction of ACL laxity, and early evidence for radiographic stabilization. *Altern Ther Health Med.* 2000;6(2):68-74, 77-80.
16. Kang H, Kang ES. Ideal concentration of growth factors in rabbit's flexor tendon culture. *Yonsei Med J* 1999;40(1):26–29.
17. Naeim F, Froetscher L, Hirschberg GG. Treatment of the chronic iliolumbar syndrome by infiltration of the iliolumbar ligament. *West J Med* 1982;136(4):372–374.
18. Sadoshima J, Izumo S. Cell swelling rapidly activates Src tyrosine kinase, a potential transducer of mechanical stress in cardiac myocytes. *Circulation* 1996;1(1):409.

19. Reeves KD. Mixed somatic peripheral nerve block for painful or intractable spasticity: A review of 30 years of use. *Am J Pain Mgmt.* 1992;2:205–210.
20. Biedert R, Stauffer E, Freiderich N: Occurrence of free nerve endings in the soft tissue of the knee joint. *Am J Sports Med* 1993;20:430–433.
21. Ebell MH, Siwek J, Weiss BDW, et al. Strength of recommendation taxonomy (SORT): a patient-centered approach to grading evidence in the medical literature. *Am Fam Physician* 2004;69:549-56.



## 9. ŽIVOTOPIS

Pavle Hajvaz rođen je 14.02.1992. u Splitu. Osnovnu školu Ivana Gorana Kovačića je završio 2007. godine, te je iste godine upisao II. Opću gimnaziju u Zagrebu. Maturirao je 2011. godine, a iste godine upisuje fakultet i odlazi na godinu dana u USA. U listopadu 2012. nastavlja studij opće medicine na Medicinskom fakultetu u Rijeci. U kolovozu 2018. sudjeluje u programu bilateralne razmjene u gradu Lodzu (Poljska) u bolnici University hospital of Lodz. Aktivan je član udruge Crowsic i aktivno sudjeluje u humanitarnim, javno-zdravstvenim i ostalim projektima udruge.