

Primarni bilijarni kolangitis - prikaz slučaja i pregled literature

Mikolašević, Ivana; Skenderević, Nadija

Source / Izvornik: **Medicus, 2020, 29, 89 - 94**

Journal article, Published version

Rad u časopisu, Objavljena verzija rada (izdavačev PDF)

Permanent link / Trajna poveznica: <https://um.nsk.hr/um:nbn:hr:184:925995>

Rights / Prava: [Attribution-NonCommercial 4.0 International](#)/[Imenovanje-Nekomercijalno 4.0 međunarodna](#)

Download date / Datum preuzimanja: **2024-12-25**



Repository / Repozitorij:

[Repository of the University of Rijeka, Faculty of Medicine - FMRI Repository](#)



Primarni bilijarni kolangitis – prikaz slučaja i pregled literature

Primary Biliary Cholangitis – Case Report and Review of Literature

IVANA MIKOLAŠEVIĆ, NADIJA SKENDEREVIĆ

Zavod za gastroenterologiju, KBC Rijeka

SAŽETAK _____ Primarna bilijarna ciroza (PBC), odnosno primarni bilijarni kolangitis, autoimuni je poremećaj koji spada u skupinu kolestatskih bolesti jetre. PBC je kronična upalna bolest jetre koja može dovesti do fibroze i ciroze jetre te razvoja hepatocelularnog karcinoma. Razumijevanje biologije PBC-a važno je kako bi se omogućila učinkovita skrb za bolesnike, povećale terapijske mogućnosti i kako bi liječenje bilo ciljano. Liječenje PBC-a je u pravilu doživotno. Cilj doživotne terapije je sprječavanje progresivne bolesti jetre i smanjenje, odnosno uklanjanje simptoma bolesti, koji smanjuju kvalitetu života pacijenata. U svakodnevnoj kliničkoj praksi nužno je kod svih bolesnika s povišenim parametrima kolestaze, osobito ako ona traje duže od 6 mjeseci, razmišljati o PBC-u. U radu je prikazan slučaj bolesnice s PBC-om čija je dijagnoza bila dugotrajna, a terapija zahtjevna.

KLJUČNE RIJEČI: primarna bilijarna ciroza, kolestaza, terapija

SUMMARY _____ Primary biliary cirrhosis (PBC), also known as primary biliary cholangitis, is an autoimmune disorder that belongs to the group of cholestatic liver diseases. PBC is a chronic inflammatory liver disease that can lead to liver fibrosis and cirrhosis and the development of hepatocellular carcinoma. Understanding the biology of PBC is important to ensure effective patient care, improve therapeutic options and provide targeted treatment. PBC is typically a disease that requires lifelong therapy aimed at preventing the progression of the liver disease and at reducing or eliminating the symptoms that impair patients' quality of life. In everyday clinical practice, PBC should be considered in all patients with elevated cholestasis parameters, especially if they last longer than 6 months. The paper presents a case of a female patient suffering from PBC with a persistent diagnosis and demanding treatment.

KEY WORDS: primary biliary cirrhosis, cholestasis, therapy



Uvod

Primarna bilijarna ciroza (PBC), odnosno primarni bilijarni kolangitis, autoimuni je poremećaj koji se najčešće javlja u žena srednjih godina. PBC je kronična, upalna, kolestatska bolest jetre koja dovodi do postupnog uništavanja žučnih vodova što rezultira periportalnom upalom i kolestazom pa može doći do fibroze jetre i portalne hipertenzije te u konačnici razvoja terminalne bolesti jetre, odnosno ciroze jetre i hepatocelularnoga karcinoma (HCC). Kao što je navedeno, PBC je češća u žena, uobičajeno se dijagnosticira između 40. i 50. godine života. Najmlađi pacijent kod kojeg je postavljena dijagnoza PBC-a imao je 15 godina, no to je rijetkost. U 10 – 15 % slučajeva javlja se kod muškaraca i tada se često radi o tzv. AMHA (antimitohondrijska protutijela) negativnoj PBC (1 – 5).

Razumijevanje biologije PBC-a važno je kako bismo omogućili učinkovitu skrb za bolesnike, povećali terapijske mogućnosti i kako bi liječenje bilo ciljano. Razni istraživači govore da za razvitak PBC-a važnu ulogu ima genetska predispozicija uz prisutstvo nekih okolišnih čimbenika. U prilog tome govori činjenica da je prevalencija ove bolesti sto puta veća kod rođaka prvoga koljena. Okolišni čimbenici koji su moguće uključeni u etiopatogenezu PBC-a uključuju otrovni

otpad, pušenje, lak za nokte, boje za kosu te razne ksenobiotike koji indiciraju autoimunu reakciju kod genetski podložnih pacijenata. Nakon što je genetski podložan pacijent izložen bakterijama iz okoline ili već navedenim toksinima, dolazi do javljanja humoralnog (B-stanice) i staničnog (T-stanice) odgovora. B-stanice i T-stanice ciljaju antigene koji infiltriraju jetru i počinju napadati žučnu duktularnu stanicu, što dovodi do uništenja malih stanica interlobularnoga žučnog kanala. Zbog uništenja stanica žučnih vodova dolazi do opstrukcije žučnih kanalića koja rezultira kolestazom i uništenjem jetrenih stanica (hepatocita), što posljedično dovodi do progresivne fibroze i ciroze uz rizik razvoja HCC-a (1, 6 – 8).

Liječenje PBC-a je u pravilu doživotno. Cilj doživotne terapije je sprječavanje progresivne bolesti jetre i smanjenje, odnosno uklanjanje simptoma bolesti koji smanjuju kvalitetu života pacijenata. Kroz naredni prikaz slučaja prikazat ćemo kliničke, laboratorijske i histološke manifestacije bolesti, te mogućnosti današnjeg liječenja bolesnika s PBC-om.

Prikaz slučaja

Radi se o 35-godišnjoj bolesnici koja je 2014. godine rodila. Nakon poroda prvi put je zamijećen porast jetrenih enzi-

ma (dominantno kolestatskih). Nakon poroda vrijednosti jetrenih enzima bile su: alanin aminotransferaza (ALT) 50 IU/mL, aspartat aminotransferaza (AST) 49 IU/mL, alkalna fosfataza (ALP) 700 IU/mL, gama glutamiltransferaza (GGT) 500 IU/mL. Od subjektivnih tegoba bolesnica je imala povremeno svrbež kože (osobito izražen noću) i umor. Na ultrazvuku abdomena jetra je bila blago uvećana i nešto hipe-rehogenija. U razdoblju od 2014. do 2016. isključena je infektivna (virusni hepatitis) etiologija alteriranog hepatograma te je bolesnica shvaćena kao da ima masnu jetru. Godine 2016. bolesnica ponovno dolazi kod svog liječnika obiteljske medicine zbog učestalog svrbeža kože koji joj remeti kvalitetu života. Liječnik obiteljske medicine upućuje bolesnicu dermatologu. Učinjena je dermatološka obrada koja nije pokazala značajnije patologije pa je bolesnica upućena u specijalističku gastroenterološku ambulantu. Kao dio gastroenterološke obrade učinjen je kompletni laboratorij te probir na autoimune i metaboličke bolesti jetre. Laboratorijski nalazi navedeni su u Tablici 1.

TABLICA 1. Laboratorijski nalazi bolesnice kod gastroenterološke obrade

AST* (IU/mL)	52
ALT* (IU/mL)	60
GGT* (IU/mL)	720
ALP* (IU/mL)	472
Bilirubin ukupni (μmol/L)	34
Žučne kiseline	101
Imunoglobulin M	9,8
Imunoglobulin G	10,1
Ukupni kolesterol (mmol/L)	8
LDL-kolesterol (mmol/L)	4,8
HDL-kolesterol (mmol/L)	1
Trigliceridi (mmol/L)	2,8

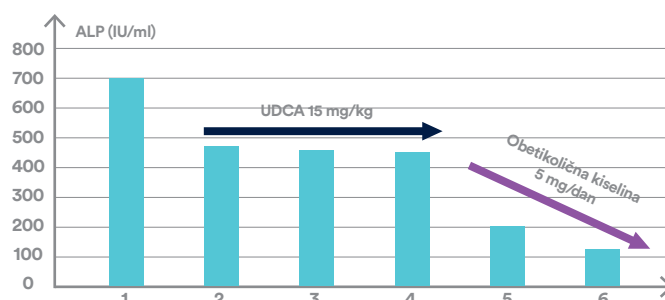
*aspartat aminotransferaza (AST), alanin aminotransferaza (ALT), alkalna fosfataza (ALP), gama glutamiltransferaza (GGT)

Kao što je vidljivo u Tablici 1., bolesnica je imala dominantno povišene vrijednosti kolestatskih jetrenih enzima (ALP i GGT), uz blago povišene enzime hepatocelularne nekroze (AST i ALT), te povišene vrijednosti žučnih kiselina i imunoglobulina M. Također, prisutna je dislipidemija. Pristigla antitijela pokazala su visoko pozitivna AMHA, uz blago po-

zitivna antinuklearna antitijela (ANA). Učinjen je i probir na druge autoimune bolesti koje mogu biti povezane s PBC-om (bolesti štitnjače, celijakija, Sjögrenov sindrom i sustavna skleroza).

U međuvremenu učinjena je magnetna rezonanca kolangiopankreatografija (MRCP) koja je uredna. Na učinjenom FibroScan pregledu bolesnica je imala vrijednosti CAP-a 289 db/m, a LSM je bio 10,6 kPa, što je upućivalo na već prisutnu značajnu fibrozu jetre. Postavljena je sumnja na primarni bilijarni kolangitis, no zbog blago povišenih transaminaza i blago pozitivnih ANA učinjena je uz odgovarajuću pripremu perkutana biopsija. Dobiveni patohistološki nalaz upućivao je na PBC treće faze (septalna fibroza). Temeljem cjelokupne obrade kod bolesnice je postavljena dijagnoza PBC-a te je započeta terapija ursodeoksikolnom kiselinom (UDCA) u dozi od 15 mg/kg na dan. Uz UDCA propisan je i pripravak vitamina D te kolestiramin zbog intraktabilnog pruritusa. Bolesnici je učinjena i denzitometrija koja je pokazala blagu osteoporozu. Bolesnica je uzimala redovito propisanu terapiju. Nakon šest mjeseci na redovitoj kontroli žali se na izraženi svrbež, u laboratorijskim nalazima i dalje su značajno povišeni enzimi kolestaze (ALP 460 IU/mL, GGT 680 IU/mL). Uz terapiju UDCA i kolestiraminom propisan je i rifampicin te sertralin. Nakon 12 mjeseci bolesnica ponovno dolazi na kontrolni pregled. Pruritus je manjeg intenziteta, no u laboratorijskim nalazima i dalje perzistiraju visoke vrijednosti kolestatskih enzima (ALP 452 IU/mL, GGT 678 IU/mL). Kontrolni ultrazvuk abdomena nije pokazao značajnije patologije. S obzirom na navedeno odlučili smo se za pokušaj liječenja s obetikoličnom kiselinom u dozi od 5 mg na dan, uz ostalu terapiju pruritusa te pripravak vitamina D. Također, bolesnica je pregledana u drugoj ustanovi zbog intraktabilnog pruritusa i eventualnog liječenja transplantacijom jetre. U dogovoru s bolesnicom odlučili smo se za konzervativno liječenje. Nakon tri mjeseca od uvođenja obetikolične kiseline enzimi kolestaze su u značajnom padu – ALP 200 IU/mL, GGT 180 IU/mL, a nakon šest mjeseci dolazi do njihove normalizacije. Vrijednosti ALP-a po primijenjenoj terapiji s UDCA i obetikoličnom kiselinom prikazane su na Slici 1.

SLIKA 1. Vrijednosti ALP-a prema primijenjenoj terapiji – UDCA vs. obetikolična kiselina



*UDCA – ursodeoksikolna kiselina; ALP – alkalna fosfataza

Kontrolni nalaz FibroScana je sličnih vrijednosti kao i početni (CAP 280 db/m, LSM 10,3 kPa), što je i očekivano s obzirom da bolesnica već ima razvijenu F3 fibrozu po Metaviru.

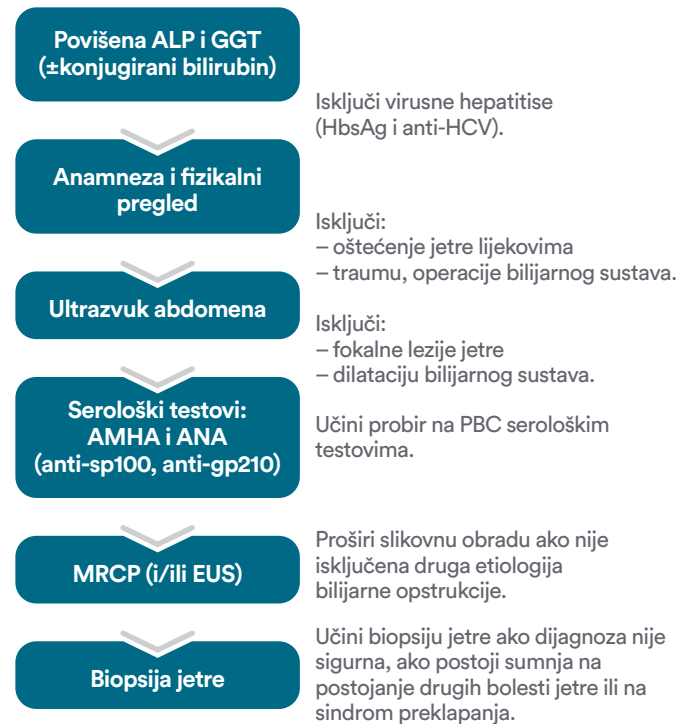
Rasprava

Kod prikazane bolesnice bolest, odnosno poremećaj jetrenih enzima, prvi put je primijećen nakon poroda. Nije rijetka pojava da se autoimune bolesti javljaju upravo nakon završetka trudnoće jer sama trudnoća je zapravo stanje „imunosupresije”. Nažalost, kada su kod naše bolesnice prvi put primijećeni poremećeni jetreni enzimi, nije učinjena kompletna dijagnostika, odnosno isključene su samo virusne bolesti jetre i bolesnica je shvaćena kao da ima masnu jetru. Već u prvim laboratorijskim nalazima evidentno je bila prisutna kolestaza (povišene vrijednosti ALP-a i GGT-a), uz blago povišene transaminaze te prisutne kliničke simptome kolestaze i svrbež kože. Uredna bilijarna ekskrecija nužna je za normalnu funkciju jetre, kao i za normalnu funkciju probavnog sustava. Kolestaza označava poremećaj ili prekid normalnog otjecanja žuči koja može biti asimptomatska ili se može manifestirati svrbežom kože, umorom, pojavom žutila kože i vidljivih sluznica (ikterus), te nelagodnom u gornjem desnom kvadrantu trbuha. Rani biokemijski pokazatelji prisustva kolestaze su porast vrijednosti ALP-a i GGT-a, a u uznapredovalim slučajevima javlja se opstruktivni ikterus. Rani biokemijski pokazatelj kolestaze je povišenje vrijednosti ALP-a. Povišene vrijednosti ALP-a nalazimo i u trudnoći te ona može biti i koštanog porijekla. Na jetreni uzrok povišenja ALP-a ukazuju nam istodobno povišene vrijednosti GGT-a. O kroničnoj kolestazi govorimo ako su enzimi kolestaze (ALP i GGT) povišeni duže od šest mjeseci.

U inicijalnom pristupu bolesniku s kolestazom nužna je detaljna Anamneza, fizikalni pregled te ultrazvuk abdomena. U anamnezi važni su nam podaci o uzimanju lijekova zbog toga što se, npr. oko 30 % slučajeva toksičnog, tj. lijekovima izazvanog oštećenja jetre (engl. *drug induced liver injury*, DILI), može prezentirati kolestazom (npr. sulfometoksazol trimetoprim, koamoksiklav). Vrijedni su nam podaci o ranijim traumama ili operativnim zahvatima kako bismo isključili sekundarni sklerozirajući kolangitis kao uzrok kolestaze. PBC spada u skupinu autoimunih bolesti i bolesti koje mogu biti povezane s PBC-om, uključujući autoimune bolesti štitnjače, celijakiju, Sjögrenov sindrom i sustavnu sklerozu (6, 8, 9). U fizikalnom pregledu važno je obratiti pažnju na postojanje hepatosplenomegalije te vanjskih znakova uznapredovale bolesti jetre kao što su ikterus, palmarni eritem, poremećaji noktiju, postojanje ekzorijacija, osobito na rukama i nogama (kao posljedica svrbeža). Ultrazvuk abdomena je prva slikovna pretraga koju koristimo u pristupu bolesniku s kolestazom, a koja nam je potrebna kako bismo isključili mehaničku bilijarnu opstrukciju, postojanje tumorskih masa u jetri (ili izvan nje) te poremećaje žučnog

mjeha. Kod bolesnika s kroničnom kolestazom nužna je analiza imunoglobulina (IgM govori u prilog PBC-u) te analiza antitijela (AMHA i ANA). Kako bismo potvrdili nalaz ultrazvuka abdomena, vrijedna metoda nam je MRCP (6). U slučajevima kada dijagnoza nije sigurna, svakako je uputno učiniti biopsiju jetre. Slikoviti prikaz pristupu bolesniku sa sumnjom na PBC prikazan je na Slici 2.

SLIKA 2. Pristup bolesniku sa sumnjom na PBC



PBC se može podijeliti u četiri faze bolesti:

- portalna faza povezana s promjenama žučnih kanala i/ili portalnom upalom
 - periportalna fibroza i/ili upala s proširenim, ali netaknutim portalnim vodovima
 - septalna fibroza s aktivnom upalom i/ili paucicelularnim septama
 - cirotična faza u kojoj nastaju noduli različitih veličina (6).
- Kod naše bolesnice zbog sumnje na preklapajući sindrom, učinjena je biopsija jetre.

Oko 30 – 50 % bolesnika ima asimptomatski PBC koji se otkrije slučajno laboratorijskim nalazima jetrenih enzima. Simptomi se mogu javiti u bilo kojem stadiju bolesti, a prvi se javljaju umor i pruritus u više od 50 % bolesnika. Bolesnici se obično žale na gori svrbež noću, pri vrućem i vlažnom vremenu te na suhoj koži. Naša bolesnica imala je svrbež koji je bio osobito izražen noću, te kronični umor. U oko 40 % bolesnika javlja se hiperpigmentacija, ksantomi, ksantelazme, žutica te gljivične infekcije stopala. Hepatomegalija se može javiti u asimptomatskih bolesnika te u kasnijoj fazi bolesti, kao i splenomegalija. Također se javljaju i steatoreja

(zbog smanjene razine žučnih kiselina u tankom crijevu) i malapsorpcija. Kako bolest jetre napreduje, javljaju se i ostali simptomi i znakovi uznapredovale kronične bolesti jetre kao što su ascites, edemi, sarkopenija itd. Pacijenti koji boluju od PBC-a često imaju i druge komplikacije kao što su bolesti kostiju. Najčešće je to osteoporoza koja je prvenstveno posljedica malapsorpcije vitamina topljivih u mastima (D). Nadalje, zbog malapsorpcije koja je posljedica smanjenih žučnih soli u crijevima, kod ovih bolesnika može doći do nedostatka i drugih vitamina topljivih u mastima, odnosno uz vitamin D i vitamina A, E i K. Kod oko 85 % bolesnika dolazi do hiperlipidemije; uz napredovanje bolesti, smanjuje se HDL kolesterol, a LDL se povećava (6, 8, 10, 11).

Na PBC svakako trebamo posumnjati kod bolesnika s kroničnom kolestazom (povišenim vrijednostima ALP i GGT), uz prisutan kronični umor i svrbež. Naša bolesnica je imala sva tri inicijalna kriterija. Dijagnostički kriteriji za PBC uključuju odsutnost dokaza o ekstrahepatičkoj žučnoj opstrukciji, odsutnost bilo koje druge bolesti jetre te barem 2 od 3 sljedećih: povišenje ALP-a barem 1,5 puta od gornje granice normale, prisutnost AMHA s titrom 1 : 40 ili većim, te patohistološki dokaz PBC-a. Kod pacijenata s abnormalnim nalazom jetrenih enzima, posebice ALP-a, treba evaluirati PBC, također i pacijente s nejasnom boli u gornjem desnom kvadrantu abdomena, nejasnim umorom, žuticom, svrbežom i hiperpigmentacijom kože te one s neobjašnjivim gubitkom tjelesne težine. Druga biokemijska značajka PBC-a je povećana koncentracija imunoglobulina, posebno IgM. U kontekstu PBC-a možemo vidjeti i alterirane transaminaze (AST i ALT), što je odraz upale parenhima jetre i nekroze (6, 9, 11). Naša bolesnica je uz kolestazu imala i blago povišene transaminaze, što uz pozitivna ANA može upućivati na sindrom preklapanja (PBC i autoimuni hepatitis) zbog čega smo učinili biopsiju jetre, koja za dijagnozu PBC-a nije nužna.

Kako bolest napreduje, javlja se hiperbilirubinemija, a pad razine albumina i produženje protrombinskog vremena ukazuju na smanjenu sintetsku funkciju jetre, tj. na razvoj ciroze jetre. Kao što je više puta istaknuto, glavni serološki dokaz PBC-a su pozitivna AMHA koju nalazimo u više od 90 % bolesnika s PBC-om, dok su ANA prisutna u oko 30 % bolesnika s PBC-om (6, 9).

Iako PBC ne uzrokuje abnormalnosti morfologije jetre koja se mogu otkriti slikovnim metodama, pacijentima u sumnji na PBC potrebno je napraviti ultrazvuk abdomena i magnetnu rezonancu kolangiopankreatografiju (MRCP). Slikovne pretrage korisne su nam u isključivanju drugih bolesti jetre (i fokalnih lezija), bolesti bilijarnog sustava, postojanja hepatosplenomegalije, te za evaluaciju portalne hipertenzije i hilarne limfadenopatije (koja je česta kod bolesnika s PBC-om). Kod naše bolesnice učinjen je ultrazvuk abdomena i MRCP, te je imala hepatomegaliju.

Mjerenje tvrdoće jetre (engl. *liver stiffness measurement*, LSM), dokazana tranzijentnom elastografijom, pokazala se kao jedan od najboljih pokazatelja ciroze ili fibroze jetre u bolesnika s PBC-om. LSM je dobra metoda za praćenje progresije same bolesti jetre. Biopsija jetre nije nužna za potvrdu dijagnoze PBC-a, a svakako je uputna kod nejasne dijagnoze, kod sumnje na postojanje drugih bolesti jetre, kod sumnje na sindrom preklapanja ili postojanje nealkoholnog hepatitisa (6, 9).

Kada smo postavili dijagnozu PBC-a, svakako nam je važno predvidjeti tijek bolesti, odnosno prognozu bolesti. To možemo učiniti temeljem demografskih karakteristika, prisutnih simptoma, laboratorijskih nalaza i seroloških markera, mjerenjem LSM-a, temeljem histoloških karakteristika i izravnim mjerenjem portalnog tlaka (6).

Pokazalo se da dob i spol utječu na ishode liječenja i dugoročne ishode bolesti kod bolesnika s PBC-om. Naime, pacijenti mlađi od 45 godina često imaju izražene simptome i manje je vjerojatno da će dobro reagirati na terapiju s UDCA (6, 11). Našoj pacijentici PBC je dijagnosticirana u 35. godini života i kako je navedeno u prikazu slučaja nije imala povoljan odgovor na terapiju s UDCA. Također, naša pacijentica je temeljem histološkog nalaza već imala stadij F3 fibroze po Metaviru. Muški spol povezuje se s kasnom dijagnozom, naprednijim znakovima bolesti, slabijim odgovorom na terapiju te visokim rizikom od razvoja HCC-a. Kod muškaraca oboljelih od PBC-a često vidimo negativna AMHA, uz pozitivna ANA (6, 12).

Serumski bilirubin je biokemijski test koji je prepoznat kao prognostički biljeg PBC-a prije više od 30 godina. Početne vrijednosti bilirubina i albumina mogu predvidjeti učinkovitost UDCA, te se na osnovi navedenog bolesnici mogu svrstati u tri kategorije ovisno o riziku slabog odgovora na UDCA: nisko rizična skupina (uredne vrijednosti bilirubina i albumina), umjereno rizična skupina (povišena vrijednost bilirubina ili snižena vrijednost albumina) te visokorizična skupina (povišena vrijednost bilirubina i smanjena vrijednost albumina). S obzirom da su vrijednosti bilirubina i albumina alterirane u kasnijim fazama bolesti jetre, oni nisu dobri pokazatelji tijekom rane faze bolesti, već je kod tih pacijenata potrebna procjena biokemijskog odgovora (pad vrijednosti ALP-a i GGT-a) na terapiju (6, 13, 14).

Nadalje, pokazalo se da je prisutnost ANA specifične za PBC (antitijela usmjerena na antigene gp210 i sp100) povezano s lošijim tijekom bolesti. Vrijednosti elastografskog parametra fibroze jetre (LSM) može se koristiti za praćenje tijeka i progresije same bolesti jetre. Ova metoda nam je osobito korisna jer je neinvazivna i kratko traje (6, 14, 15). Naša bolesnica je nakon šest mjeseci terapije s obetikoličnom kiselinom imala slične vrijednosti LSM-a koje možemo objasniti time da ona već ima uznapredovalu fibrozu jetre (F3 po Metaviru), a znamo da je fibroza ireverzibilan proces. Stoga smo kod naše bolesnice zadovoljni ako nema progresije, tj. pogoršanja fibroze,

što sada jednostavno pratimo temeljem vrijednosti LSM-a. Uznapredovali histološki stadiji PBC-a povezani su s progresivnom bolesti jetre i u konačnici s velikim rizikom razvoja terminalne bolesti jetre i rizika za nastanak HCC-a.

Pokazalo se da izravno mjerenje portalnog tlaka u bolesnika s PBC-om korelira s vjerojatnošću smrti ili transplantacije jetre, a smanjenje portalnog tlaka nakon 2 godine terapije ursodeoksikolnom kiselinom može identificirati podskupinu pacijenata s dobrim ishodom bolesti (6, 16).

Slijedom navedenog, prema preporukama Europskog udruženja za bolesti jetre (EASL) uputna je procjena rizika progresije bolesti jetre kod svakog bolesnika s PBC-om (6). Temeljem njih faktori koji upućuju na loš tijek bolesti su dob pri postavljanju dijagnoze ispod 45 godina te uznapredovali histološki stadij bolesti (6). Naša bolesnica je imala oba kriterija.

U kontekstu terapije za PBC danas na raspolaganju imamo dva lijeka koji utječu na tijek bolesti, odnosno usporavaju progresiju same bolesti jetre. Ta dva lijeka su UDCA i obetikolična kiselina. UDCA je lijek koji primjenjujemo kao „prvu liniju“ terapije kod bolesnika s PBC-om u dozi od 13 – 15 mg/kg na dan. Terapija je u pravilu doživotna. Liječenje s UDCA je u 85 % slučajeva učinkovito te dovodi do oporavka biokemijskih promjena i njezina primjena povezana je s usporavanjem progresije histoloških promjena (6, 16). Temeljem važećih preporuka i dosadašnjeg iskustva mi smo našoj bolesnici propisali UDCA u dozi od 15 mg/kg na dan. No nakon 6 i 12 mjeseci primjene UDCA ne dolazi do značajnog poboljšanja biokemijskih parametara. Temeljem dosadašnjih istraživanja u oko 15 % slučajeva UDCA je neučinkovita za liječenje bolesnika s PBC-om, te ovi bolesnici imaju u 80 % slučajeva histološku progresiju bolesti u narednim godinama. Također, pokazalo se da imaju povišen rizik razvoja HCC-a (6, 17, 18). S obzirom da kod naše bolesnice nakon 12 mjeseci nije došlo do zadovoljavajućeg pada vrijednosti ALP-a i GGT-a, odlučili smo se za uvođenje obetikolične kiseline. Prema preporukama Europskog udruženja za bolesti jetre liječenje s obetikoličnom kiselinom preporučuje se kod PBC bolesnika koji ne toleriraju UDCA ili nemaju adekvatan odgovor (biokemijski nalazi, ALP) nakon 12 mjeseci terapije s UDCA. Obetikolična kiselina može se primijeniti sama ili u kombinaciji s UDCA. Početna doza je 5 mg na dan, a nakon šest mjeseci doza se može povećati na 10 mg na dan uz praćenje subjektivnih simptoma, prvenstveno svrbeža, jer terapija ovim lijekom može dovesti do pojačanja svrbeža, stoga je potrebna postepena titracija doze (6, 17, 18).

Osim lijekova koji moduliraju tijek bolesti jetre, kod bolesnika s PBC-om primjenjujemo i lijekove koji utječu na simptome PBC-a i na ekstrahepatalne manifestacije bolesti. Simptomi PBC-a, kao npr. pruritus, značajno ometaju kvalitetu života ovih bolesnika. Naša bolesnica imala je izražen pruritus. U terapiji pruritusa kod PBC-a primjenjujemo lijekove navedene u Tablici 2.

TABLICA 2. Terapija pruritusa

	Lijek	Doza
Prva linija terapije	kolestiramin	4 – 16 g/dan
Druga linija terapije	rifampicin	150 – 300 mg/dan
Treća linija terapije	naltrekson	50 mg/dan
Četvrta linija terapije	sertalin	75 – 100 mg/dan
Peta linija terapije	eksperimentalni lijekovi i metode	

Naša bolesnica primala je kolestiramin, rifampicin i sertalin. Po primijenjenoj terapiji pruritus je kontroliran, ali i dalje prisutan. S obzirom na navedeno, bolesnica je pregledana i radi eventualnog liječenja transplantacijom jetre jer intraktabilni pruritus je jedna od indikacija za transplantaciju jetre kod ovih bolesnika. Od eksperimentalnih metoda za liječenje pruritusa može se primijeniti tzv. albuminska (jetrena) dijaliza (poznata pod nazivom MARS). No nedostatak ove metode je što je potreban pristup krvotoku (centralni venski kateter ili AV-fistula), te učinak ove metode traje do maksimalno mjesec dana (6).

U pristupu bolesniku s PBC-om svakako moramo razmišljati i o malapsorciji vitamina topljivih u mastima (DEKA) te na razvoj osteoporoze. Stoga je svakako u ovih bolesnika nužna primjena preparata vitamina D. Kod bolesnika s dugotrajnom kolestazom i kod onih koji su ikterični potrebno je mjerenje PV-a, te po potrebi primjena vitamina K (6).

I na kraju ne smijemo zaboraviti da je kod razvijene ciroze jetre nužan probir na HCC svakih 6 mjeseci koji se sastoji od ultrazvučnog pregleda abdomena i analize alfafetoproteina.

Zaključak

U svakodnevnoj kliničkoj praksi nužno je kod svih bolesnika s povišenim parametrima kolestaze (ALP i GGT), osobito ako ona traje duže od 6 mjeseci, razmišljati o PBC-u. Neophodno je praćenje ovih bolesnika i praćenje uspjeha terapije s UDCA, a ako ne postignemo adekvatan odgovor na UDCA nakon 12 mjeseci, nužno je razmotriti liječenje s obetikoličnom kiselinom jer bolesnici koji ne reagiraju na terapiju s UDCA imaju brzu histološku progresiju bolesti jetre i povećan rizik za razvoj HCC-a.

LITERATURA

1. Webb GJ, Hirschfield GM. Primary biliary cholangitis in 2016: Highdefinition PBC: biology, models and therapeutic advances. *Nat Rev Gastroenterol Hepatol* 2017;14:76–8. DOI: 10.1038/nrgastro.2016.201.
2. Dahlan Y, Smith L, Simmonds D i sur. Pediatric-onset primary biliary cirrhosis. *Gastroenterology* 2003;125:1476–9. DOI: 10.1016/j.gastro.2003.08.022.
3. Juran BD, Lazaridis KN. Environmental factors in primary biliary cirrhosis. *Semin Liver Dis* 2014;34:265–72. DOI: 10.1055/s-0034-1383726.
4. Beuers U, Trauner M, Jansen P, Poupon R. New paradigms in the treatment of hepatic cholestasis: from UDCA to FXR, PXR and beyond. *J Hepatol* 2015;62:S25–S37. DOI: 10.1016/j.jhep.2015.02.023.
5. Hirschfield GM, Gershwin ME. The immunobiology and pathophysiology of primary biliary cirrhosis. *Annu Rev Pathol* 2013;8:303–30. DOI: 10.1146/annurev-pathol-020712-164014.
6. European Association for the Study of the Liver. EASL Clinical Practice Guidelines: The diagnosis and management of patients with primary biliary cholangitis. *J Hepatol* 2017;67:145–72. DOI: 10.1016/j.jhep.2017.03.022.
7. Bianchi I, Carbone M, Lleo A, Invernizzi P. Genetics and epigenetics of primary biliary cirrhosis. *Semin Liver Dis* 2014;34:255–64. DOI: 10.1055/s-0034-1383725.
8. European Association for the Study of the Liver. EASL Clinical Practice Guidelines: management of cholestatic liver diseases. *J Hepatol* 2009;51:237–67. DOI: 10.1016/j.jhep.2009.04.009.
9. Chalasani NP, Hayashi PH, Bonkovsky HL i sur. ACG Clinical Guideline: the diagnosis and management of idiosyncratic drug-induced liver injury. *Am J Gastroenterol* 2014;109:950–66. DOI: 10.1038/ajg.2014.131.
10. Longo M, Crosignani A, Battezzati PM i sur. Hyperlipidaemic state and cardiovascular risk in primary biliary cirrhosis. *Gut* 2002;51:265–9. DOI: 10.1136/gut.51.2.265.
11. Corpechot C, Poujol-Robert A, Wendum D i sur. Biochemical markers of liver fibrosis and lymphocytic piecemeal necrosis in UDCA-treated patients with primary biliary cirrhosis. *Liver Int* 2004;24:187–93. DOI: 10.1111/j.1478-3231.2004.0918.x.
12. Hirschfield GM, Heathcote EJ. Antimitochondrial antibody-negative primary biliary cirrhosis. *Clin Liver Dis* 2008;12:323–31. DOI: 10.1016/j.cld.2008.02.003.
13. Harada K, Hsu M, Ikeda H, Zeniya M, Nakanuma Y. Application and validation of a new histologic staging and grading system for primary biliary cirrhosis. *J Clin Gastroenterol* 2013;47:174–81. DOI: 10.1097/MCG.0b013e31827234e4.
14. Pares A, Caballeria L, Rodes J. Excellent long-term survival in patients with primary biliary cirrhosis and biochemical response to ursodeoxycholic acid. *Gastroenterology* 2006;130:715–20. DOI: 10.1053/j.gastro.2005.12.029.
15. Quarneri C, Muratori P, Lalanne C i sur. Fatigue and pruritus at onset identify a more aggressive subset of primary biliary cirrhosis. *Liver Int* 2015;35:636–41. DOI: 10.1111/liv.12560.
16. Huet PM, Vincent C, Deslaurier J i sur. Portal hypertension and primary biliary cirrhosis: effect of long-term ursodeoxycholic acid treatment. *Gastroenterology* 2008;135:1552–60. DOI: 10.1053/j.gastro.2008.07.019.
17. Hirschfield GM, Mason A, Luketic V i sur. Efficacy of obeticholic acid in patients with primary biliary cirrhosis and inadequate response to ursodeoxycholic acid. *Gastroenterology* 2015;148:751–61. DOI: 10.1053/j.gastro.2014.12.005.
18. Nevens F, Andreone P, Mazzella G i sur. A placebo-controlled trial of obeticholic acid in primary biliary cholangitis. *N Engl J Med* 2016;375:631–43. DOI: 10.1056/NEJMoa1509840.



ADRESA ZA DOPISIVANJE:

doc. dr. sc. Ivana Mikolašević, dr. med.
Zavod za gastroenterologiju, KBC Rijeka
Medicinski fakultet Rijeka, Rijeka
e-mail: ivana.mikolasevic@gmail.com

PRIMLJENO/RECEIVED:

27. 10. 2019./October 27, 2019

PRIHVAĆENO/ACCEPTED:

31. 10. 2019./October 31, 2019

