

DIJAGNOSIČKI BIOMARKERI U EPILEPSIJI

Remenarić, Petra

Master's thesis / Diplomski rad

2019

Degree Grantor / Ustanova koja je dodijelila akademski / stručni stupanj: **University of Rijeka, Faculty of Medicine / Sveučilište u Rijeci, Medicinski fakultet**

Permanent link / Trajna poveznica: <https://um.nsk.hr/um:nbn:hr:184:571052>

Rights / Prava: [In copyright](#)/[Zaštićeno autorskim pravom.](#)

Download date / Datum preuzimanja: **2024-09-01**



Repository / Repozitorij:

[Repository of the University of Rijeka, Faculty of Medicine - FMRI Repository](#)



SVEUČILIŠTE U RIJECI
MEDICINSKI FAKULTET
INTEGRIRANI PREDDIPLOMSKI I DIPLOMSKI
SVEUČILIŠNI STUDIJ MEDICINE

Petra Remenarić

DIJAGNOSTIČKI BIOMARKERI U EPILEPSIJI

Diplomski rad

Rijeka, 2019.

SVEUČILIŠTE U RIJECI
MEDICINSKI FAKULTET
INTEGRIRANI PREDDIPLOMSKI I DIPLOMSKI
SVEUČILIŠNI STUDIJ MEDICINE

Petra Remenarić

DIJAGNOSTIČKI BIOMARKERI U EPILEPSIJI

Diplomski rad

Rijeka, 2019.

Mentor rada: Doc. dr. sc. Ingrid Škarpa-Prpić, dr. med.

Diplomski rad ocjenjen je dana _____ na Katedri za neurologiju pred povjerenstvom u sastavu:

1. _____

2. _____

3. _____

Rad sadrži: 55 stranica, 4 slike, 1 tablicu, 64 literaturna navoda

Zahvala i posveta

Ovim putem željela bih se zahvaliti svojoj mentorici doc. Ingrid Škarpa-Prpić koja mi je svojim znanjem, savjetima i velikom strpljivošću uvelike pomogla pri izradi ovog rada.

Također, zahvaljujem se cijeloj obitelji i prijateljima koji su uvijek bili tu uz mene i podržavali me tijekom cijelog mog školovanja.

Hvala svima.

Ovaj rad posvećujem baki Mariji.

Sadržaj

1. UVOD	1
2. SVRHA RADA	3
3. EPIDEMIOLOGIJA	4
4. POVIJEST EPILEPSIJE	5
5. DEFINICIJA	6
6. KLINIČKA KLASIFIKACIJA EPILEPSIJA	7
7. DIJAGNOSTIČKI PRISTUP EPILEPSIJI	12
8. DIJAGNOSTIČKI BIOMARKERI.....	14
8.1. GENETIČKI BIOMARKERI	16
8.2. LABORATORIJSKI BIOMARKERI.....	21
8.2.1. Inflamatorni proteini.....	21
8.2.2 MicroRNA.....	24
8.3. ELEKTROENCEFALOGRAFIJA (EEG)	27
8.3.1. Specifični obrasci EEG-a nalaza kod pacijenata sa epilepsijom	30
8.3.2. Specifičnosti EEG nalaza u fokalnim oblicima epilepsije.....	31
8.3.3. Specifičnosti EEG nalaza u generaliziranim oblicima epilepsije	32
8.3.4. Visoko frekventne oscilacije (High Frequency Oscillations, HFO).....	34
8.4. NEURORADIOLOŠKE METODE	36
8.4.1. Fokalni oblici epilepsija- MR.....	37
8.4.1. Generalizirani oblici epilepsija- MR	39
9. RASPRAVA.....	41
10. ZAKLJUČAK	44
11. SAŽETAK.....	45
12. SUMMARY	46
13. LITERATURA	47
14. ŽIVOTOPIS	55

Popis skraćenica i akronima

EEG– elektroencefalografija (engl. Electroencephalography)

CT- kompjutorizirana tomografija (engl. Computed tomography)

MR- magnetska rezonancija (engl. Magnetic resonance)

fMR- funkcionalna magnetska rezonancija (engl. Functional magnetic resonance imaging)

PET-CT- pozitronska emisijska tomografija (engl. Positron emission tomography)

ILAE - Međunarodna liga protiv epilepsije (engl. International League Against Epilepsy)

mTOR inhibitori- inhibitori molekule rapamicin (engl. Mammalian target of rapamycin (mTOR) inhibitors)

FIRES- epileptički sindrom povezan sa febrilnom infekcijom (engl. Febrile Infection-Related Epilepsy Syndrome)

GABA receptor- receptor gaba amino maslačne kiseline (engl. Receptors for gamma-aminobutyric acid)

NMDA receptor- N-metil- D- aspartat receptor za glutamat (engl. The N-methyl-D-aspartate receptor)

MERRF- mioklona epilepsija sa iskidanim mišićnim vlaknima (engl. Myoclonic epilepsy with ragged-red fibers)

tRNA- transfer ribonukleinska kiselina (engl. Transfer ribonucleic acid)

CNV- varijacije u broju kopija (engl. Copy number variations)

mRNA- mikro ribonukleinska kiselina (engl. Micro ribonucleic acid)

IL-1 β - interleukin 1 beta (engl. Interleukin 1 beta)

IL- 6- interleukin 6 (engl. Interleukin 6)

TNF- α - Faktor nekroze tumora alfa (engl. Tumor necrosis factor alpha)

REM- Brzi pokreti očiju (engl. Brzi pokreti očiju)

non REM- Ne brzi pokreti očiju (engl. Non-rapid eye movement)

HFO- Visoko frekvente oscilacije (engl. High frequencies oscillations)

FCD- Fokalna kortikalna displazija (engl. Focal cortical dysplasia)

aCGH - Komparativna hibridizacija genoma na mikropostroju (engl. Microarray-based comparative genomic hybridization)

GGE- Generalizirani oblik epilepsije (engl. Genetic generalized epilepsy)

AMPA receptor- Receptor α -amino-3-hidroksi-5-metil-ioksizol-4-propionične kiseline (engl. α -amino-3-hydroxy-5-methyl-4-isoxazolepropionic acid receptor)

SPECT- Jednofotonska emisijska kompjuterska tomografija (engl. Single-photon emission computed tomography)

1. UVOD

Epilepsija je kronična neurološka bolest koja se manifestira repetitivnim epileptičkim napadajima, a rezultat su paroksizmalnog i nekontroliranog izbijanja neurona u središnjem živčanom sustavu.(1) Jedna je od najstarijih poznatih bolesti, prvi puta spominje se 2000 god. pr. Kr. u okviru Hamurabijeva zakonika kao „sveta bolest“, lat. „*morbus sacer*“. Postoje zapisi da već Hipokrat navodi kako je glavni uzrok epilepsije u mozgu.(2) Posljednjih godina intenzivirano je više istraživanja prvenstveno patofiziologije ove bolesti, što je omogućilo bolje razumijevanje bolesti, čemu dodatno pridonosi činjenica sve većih tehnoloških mogućnosti neuroslikovnih dijagnostičkih metoda, te osobito molekularno- genska istraživanja. Bolest pogađa oko 1% svjetske populacije i zbog svojih obilježja predstavlja značajan medicinski, socijalni i ekonomski problem.(3)

Prema etiologiji epilepsije se dijele na genske, strukturalne, metaboličke, imunosno-posredovane epilepsije, epilepsije uzrokovane infekcijama središnjeg živčanog sustava i one nepoznate etiologije.(4) U utvrđivanju etiologije epilepsije i potvrdi dijagnoze ključni su detaljni anamnestički i heteroanamnestički podaci, te standardne dijagnostičke metode kao što su EEG, CT, MR, a u novije vrijeme u specifičnim situacijama mogu se dopunski učiniti i druge neuroradiološke pretrage kao što su SPECT i PET-CT. EEG je nezamjenjiva metoda u dijagnostici i praćenju bolesnika sa epilepsijom, dok neuroradiološka dijagnostika razjašnjava prvenstveno diferencijalno dijagnostičke dvojbe.

Epilepsija osim što je medicinsko stanje ima veliki utjecaj na psihološki status pojedinca, obitelj, širu zajednicu, kao i na kvalitetu svakodnevnog života. Anksioznost, depresivni poremećaj, kognitivno oštećenje stanja su koja prate oboljele od epilepsije. Oboljeli od epilepsije često su socijalno isključeni zbog stigme koja je prisutna u društvu. Prevalencija depresije u oboljelih od epilepsije iznosi 22.9%.(5) Nerijetko je već u početnim

kliničkim manifestacijama prisutno i kognitivno oštećenje, koje se tek kasnije uoči u sferi ponašanja, razmišljanja, koncentracije, pažnje, te ima tijekom vremena tendenciju progresije. Čimbenici koji tome pridonose su etiologija epilepsije, nuspojave antiepileptičkih lijekova, komorbiditeti, učestalost i trajanje napadaja, životna dob, te razvoj psiholoških poteškoća.(6) Od komorbiditeta združenih kod osoba koje boluju od epilepsije najčešća je veća učestalost srčanih oboljenja, migrena, gastrointestinalnih poremećaja te poliartralgija u odnosu na opću populaciju.(7) Navedene bolesti izrazito utječu na kontrolu bolesti i ishod liječenja, a kvaliteta života bolesnika znatno je narušena. Upravo zbog toga potrebno je otkriti i definirati što veći broj dijagnostičkih markera koji će detektirati bolest u ranoj fazi, utvrditi etiologiju i omogućiti njezino pravovremeno liječenje, a time i ublažiti i / ili spriječiti nastanak upravo navedenih čimbenika koji pridonose narušenoj kvaliteti života bolesnika, a ujedno i manjim socijalnim i osobito ekonomskim poteškoćama, kako samog bolesnika, tako i šire zajednice.

2. SVRHA RADA

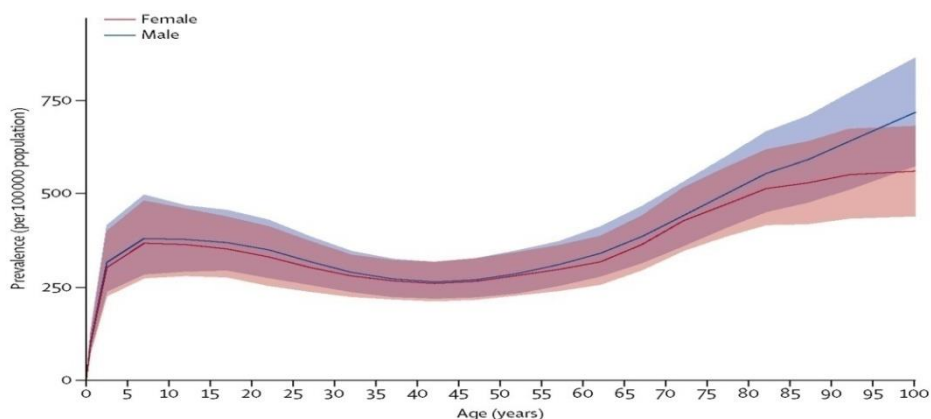
Epilepsija je jedna od najučestalijih neuroloških bolesti. Bolest predstavlja funkcionalni poremećaj stanica moždane kore koje postaju pretjerano podražljive i reagiraju sinhronim izbijanjima električnih impulsa što se očituje epileptičkim napadajima.(1) Unatoč činjenici da je jedna od najstarije poznatih bolesti i dalje nisu razjašnjena određena pitanja u vezi mehanizma razvoja, etiologije i dijagnoze bolesti. Svrha izabrane teme rada je ukazati na važnost i dosadašnja saznanja o relevantnim dijagnostičkim biomarkerima, te objasniti njihovu važnost u dijagnostičkom pristupu epilepsiji. Nadalje, u radu je korištena najnovija klasifikacija podjele epilepsija, kao i recentna terminologija tipova epileptičkih napadaja prema posljednjim smjernicama ILAE (*International League Against Epilepsy*). S obzirom da je epilepsija bolest sa kojom se svakodnevno susrećemo te rana dijagnoza i adekvatan farmakoterapijski pristup pridonose poboljšanju kvalitete života pacijenta, cilj ovog rada je ukazati na važnost biomarkera u dijagnostičkom algoritmu epilepsije, što će u budućnosti zasigurno doprinijeti bržoj i ispravnijoj dijagnozi bolesti.

3. EPIDEMIOLOGIJA

Epidemiološke studije pokazale su kako je epilepsija najčešća kronična neurološka bolest, u prilog čemu govori podatak da 70 milijuna ljudi u svijetu i oko 6 milijuna ljudi u Europi boluje od epilepsije.(8) Procjenjuje se da će 1 od 20 ljudi do 75. godine života razviti neki oblik epilepsije, tj. kumulativna incidencija bolesti je 5%.(9) Prevalencija aktivne epilepsije (broj ljudi koji su u zadnjih 5 godina imali napadaj ili su na antiepilepticima) u Hrvatskoj je 4.8 - 5.5 na 1000 stanovnika što je slično kao i u drugim europskim zemljama.(9) U razvijenim zemljama prosječna incidencija epilepsije iznosi 30 - 50 na 100 000 stanovnika.(8) Međutim, u slabije i srednje razvijenim zemljama incidencija epilepsije je puno viša i ona iznosi 100 do 190 na 100 000 stanovnika.(10) Glavni razlozi povećane incidencije su prisustvo endemskih bolesti, povećana učestalost traumatskih ozljeda mozga (prometne nesreće) i izrazite varijacije u medicinskoj infrastrukturi i dostupnosti zdravstvene skrbi.(8)

Incidencija bolesti nije jednaka za sve dobne skupine pacijenata, najveća je u osoba mlađih od 7 godina i starijih od 65 godina.(11) Prije se govorilo kako se epilepsija najčešće pojavljuje u dječjoj dobi, ali posljednjih godina u razvijenom svijetu zbog demografske tranzicije i manje izloženosti rizičnim faktorima kao što su porođajne komplikacije ili parazitarne infekcije, incidencija je najveća u starijoj životnoj dobi.(9,11)

Slika 1. Prikaz incidencije epilepsije prema dobi i spolu. (12)



4. POVIJEST EPILEPSIJE

Riječ epilepsija dolazi od grčke riječi *epilambanein* što znači uzetost, napadaj, padavica. Epilepsija se smatra jednom od najstarijih bolesti. Najstariji zapisi pronađeni su u babilonskim tekstovima, 2000 g. pr. Kr. U 5. st. pr. Kr. Hipokrat je u svojim djelima navodio kako je uzrok epileptičkih napadaja u mozgu i opisao je prvu neurokiruršku proceduru koja se odnosila na kraniotomiju. Kroz povijest epileptički napadaji povezivali su se sa magijom, šamanizmom i misticizmom. U srednjem vijeku smatralo se kako je epilepsija znak opsjednutosti zlim. Osobe koje su imale epilepsiju bile su predmetom posebne pozornosti. Znanstvena proučavanja epilepsije započela su tek u 18. i 19. stoljeću. Počekom 18. stoljeća prevladavalo je mišljenje kako je epilepsija idiopatska bolest sa ishodištem u mozgu. Poznati nizozemski liječnik Herman Boerhaave, 1708. bio je prvi koji je epilepsiju definirao kao ozbiljnu bolest koja se može naslijediti. Sredinom 19. stoljeća Hughlings Jackson, otac moderne neurologije objavio je niz radova o psihomotrnim napadajima i epilepsiji. Njegovo ime korišteno je kao eponim za jednostavni fokalni oblik napadaja, „*Jacksonova epilepsija*“. 20. stoljeće obilježeno je detaljnim istraživanjima o epilepsiji i osniva se velik broj neuroloških društava diljem svijeta. Veliki napredak u dijagnostici epilepsije učinio je njemački psihijatar Berger koji je uz pomoć EEG-a omogućio snimanje moždanih valova tijekom i nakon napadaja. Krajem 20. stoljeća otkriće neuroradioloških tehnika (CT, MR, PET) uvelike je olakšalo dijagnozu simptomatske epilepsije. Kroz povijest pa do danas još uvijek u društvu prevladava mišljenje kako epilepsija bitno ograničava osobu u njenom svakodnevnom životu. Međutim, zaboravlja se na činjenicu da su mnoge slavne osobe u povijesti bolovale od epilepsije: Julije Cezar, Napoleon Bonaparte, Theodore Roosevelt, Vincet van Gogh, Fjodor Mihajlovič Dostojevski, Edgar Allan Poe, Alfred Nobel. Dostojevski je u svojim romanima opisivao epileptičke napadaje likova, dok je Edgar Allan Poe u djelu Gavran opisao vlastitu epizodu poremećaja svijesti, konfuzije i paranoje.(2,13)

5. DEFINICIJA

Prema definiciji iz 2005. godine epilepsija se definira kao moždani poremećaj kojeg karakterizira trajna sklonost izazivanju epileptičkih napadaja zbog čega nastaju neurobiološke, kognitivne, psihološke i socijalne posljedice. Klinička (praktična) definicija predložena od strane ILEA, 2014. godine, obuhvaća i specifičnu grupu bolesnika nakon njihova prvog epileptičkog napadaja. Riječ je o bolesnicima s jednim neprovociranim (refleksnim) napadajem u kojih je vjerojatnost napadaja u budućnosti slična općem riziku (60%) od njihova ponavljanja nakon dva neprovocirana napadaja u sljedećih deset godina. Spomenuti rizik prisutan je u bolesnika kod kojih je zabilježena epileptiformna aktivnost na EEG-u ili strukturalna abnormalnost utvrđena neuroradiološkom obradom i u slučaju pojave noćnih napadaja. Strukturalne promjene mogu biti posljedica cerebralnog infarkta (mjesec dana od infarkta pojava epileptičkog napadaja), infekcija središnjeg živčanog sustava, traume mozga ili tumora. Definicija se odnosi i na bolesnike sa dijagnozom epileptičkog sindroma. U terminologiji epilepsije potrebno je još obrazložiti i ponavljane refleksne napadaje. Sinonimi su provocirani napadaji i akutni simptomatski napadaji. Ponavljani refleksni napadaji, npr. na fotostimulaciju mogu se definirati kao epilepsija. Iako su ti napadaji provocirani, njihova tendencija da se na provocirajući čimbenik ponavljaju odgovara konceptualnoj definiciji epilepsije. (1, 14) Refleksne epilepsije povezane su sa trajnom abnormalnom predispozicijom za epileptičke napadaje zbog određenih provokativnih čimbenika. „Riješena“ epilepsija je termin koji se koristi u bolesnika sa epileptičkim sindromom ovisnim o dobi i u bolesnika bez epileptičnih napadaja tijekom deset godina, a u posljednjih pet godina bez primjene antiepileptika. Pojam „riješena“ označava da osoba nema više epilepsiju, ali se ne može sa sigurnošću reći da se bolest neće vratiti. (14) Također važno je istaknuti kako se epilepsija više ne promatra kao poremećaj, već kao bolest kako bi se prvenstveno istaknula važnost epilepsije i pacijentima, liječnicima i društvu u cjelini. (14, 15)

6. KLINIČKA KLASIFIKACIJA EPILEPSIJA

U postavljanju točne dijagnoze i odabira adekvatne farmakoterapije vrlo je važno poznavanje semiologije epileptičkih ataka kao i klasifikacija navedene epilepsije odnosno epileptičkog sindroma.(16) Međunarodna liga protiv epilepsije 2017. godine objavljuje novu operativnu (praktičnu) kliničku klasifikaciju epileptičkih napadaj (Tablica 1.). Nova klasifikacija ne donosi fundamentalne promjene, ali omogućava veću fleksibilnost i transparentnost u imenovanju tipova epileptičnih napadaja.(17) Klasifikacija epileptičnih napadaja uglavnom se temelji na karakteristikama (kliničkoj fenomenologiji) napadaja.(9) Klinička klasifikacija obuhvaća tri razine: tip epileptičkog napadaja, zatim tip bolesti – epilepsije, te epileptički sindrom.(18) Epileptički napadaji dijele se na žarišne, generalizirane i na napadaje nepoznata početka. Žarišni napadaji potječu iz mreže neurona koja je ograničena na jednu hemisferu. Klasifikaciju napadaja uključuje poremećaj svijesti, kao i urednu svijest. Razlikujemo žarišne napadaje sa očuvanom svijesti i žarišne napadaje s poremećajem svijesti. Dodatno se fokalni napadaji klasificiraju prema početnim značajkama pa mogu biti motorički i ne-motorički napadaji.(2) Žarišni napadaji sa očuvanom svijesti mogu progredirati u fokalni napadaj sa poremećajem svijesti, a mogu čak prijeći i u generalizirani napadaj.(9) U samo 20 – 40 % iktalni EEG pokazuje epileptiformne promjene.(9) Novi tipovi žarišnih napadaja uključuju automatizme, prekid aktivnosti, hiperkinetske, autonomne, kognitivne i emocionalne napadaje.(17) Kognitivni napadaji odnose se na poremećaje govora, halucinacije, iluzije, *deja vu*.(17) Emocionalni napadaji uključuju tjeskobu, strah, radost i druge emocije.(17) Fokalni napadaji s poremećajem svijesti nastaju širenjem „jednostavnog“ fokalnog napadaja i najčešće ishodište je u mezijalnom temporalnom režnju. Tipični fokalni napadaj sa mezijalnim ishodištem započinje aurom tijekom koje je pacijent pri svijesti. Zatim dolazi do poremećaja svijesti u trajanju 1-3 minute. Tijekom poremećaja svijesti najčešće se javljaju automatizmi- stereotipne, besmislene,

ponavljane radnje.(9) Žarišni napadaj sa prelaskom u bilateralno toničko-klonički napadaj poseban je tip napadaja, a označava propagaciju napadajai posljedično generalizaciju napadaja.(17) Zamjenjuje termin sekundarno generalizirani napadaj.(17) Generalizirani napadaji nastaju kao posljedica bioelektričnih izbijanja iz obje hemisfere velikog mozga, mogu uključivati kortikalne i supkortikalne strukture, ali ne obvezatno i cijeli korteks.(17) Generalizirani napadaji mogu se očitovati motoričkim i ne-motoričkim simptomima.(17) Atonički, klonički, tonički napadaji, epileptični spazmi te miokloni napadaji mogu biti generalizirani ili žarišni. Prema novoj klasifikaciji u generalizirane napadaje dodatno se ubrajaju: apsans s mioklonusom vjeđa, miokloni apsans, mioklono-atonički napadaj i epileptični spazmi.(17) Napadaji nepoznata početka mogu se klasificirati kao motorički i ne-motorički.(17) Kategorija neklasificirani napadaji koristi se samo u iznimnim situacijama kada ne postoje adekvatne informacije o napadaju ili je riječ o neuobičajenoj prirodi nastanka napadaja.(17) Nakon što su ispunjeni kriteriji za dijagnozu epilepsije, slijedi klasifikacija i utvrđivanje tipa bolesti- epilepsije. Epilepsije dijelimo na generalizirane, fokalne, generalizirano-fokalne i epilepsije nepoznata početka. Fokalni tip epilepsije uključuje: fokalne epilepsije sa očuvanom svijesti i fokalne epilepsije sa poremećajem svijesti. Kombinirani generalizirano- fokalni tip epilepsije karakterizira pojava generaliziranih i fokalnih napadaja. Tipični primjeri u kojima se oba tipa napadaja pojavljuju su: Dravet sindrom i Lennox-Gastaut sindrom.(18)

Postoji još jedna vrlo važna podjela epilepsija, a to je podjela epilepsija prema etiologiji. Nove smjernice naglašavaju kako je potrebno razmotriti i utvrditi uzrok napadaja na samome početku kako bi se pacijentima osigurala najučinkovitija terapija. Npr. u slučaju tuberozne skleroze riječ je o strukturalnom i genskom uzroku epilepsije. Strukturalni uzrok epilepsije rješavat će se kirurškim putem, dok je genska etiologija ključna za genetsko

savjetovanje i razmatranje o novoj terapiji mTOR inhibitorima. Epilepsije prema etiologiji možemo podijeliti na: (18)

1) Genske epilepsije- one mogu biti uzrokovane kromosomskim abnormalnostima (Downov sindrom, Millere Diekerov sindrom) i genskim abnormalnostima (Dravet sindrom- mutacija gena SC1NA koji kodira alfa- podjedinicu voltažnog ovisnog Na- kanala). Također, u ovu skupinu ubrajaju se i epilepsije uzrokovane mutacijama *de novo*, a i okolišni čimbenici imaju veliki utjecaj u razvoju epileptogeneze. Pozitivna obiteljska anamneza i tipične karakteristike EEG-a dovoljne su za dijagnozu epilepsije, nisu potrebna daljnja molekularno- genska testiranja.(9,18)

2) Strukturalne epilepsije- za ovu grupu epilepsija karakteristična je strukturalna abnormalnost mozga zbog koje postoji povećani rizik za razvoj epileptičkih napadaja. Strukturalna abnormalnost može biti stečena (posljedica moždanog udara, traume, infekcije) ili može biti genetskog podrijetla. Kongenitalne malformacije kortikalnog razvoja prisutne su u oko 20% pacijenata sa epilepsijom. Nastaju kao posljedica poremećaja u normalnoj migraciji i diferencijaciji živčanih stanica za vrijeme razvoja u prvih 16 tjedana gestacije. Postoje generalizirane kortikalne malformacije- *lizencefalija* i fokalne kortikalne malformacije- *kortikalna displazija*, *polimikrogirija*, *fokalne heterotopije sive tvari* i *shizencefalija* (šupljina ispunjena likvorom, omeđena polimikrogiričnim korteksom, koja se proteže od ventrikularne površine do pjalne površine mozga). U ovu skupinu epilepsija svrstava se i tuberozna skleroza, hemimegalencefalija te hipotalamički hamartomi i supkortikalna „band“ heterotopija („trak“ sive tvari lokaliziran između lateralne komore i korteksa). Navedene malformacije klinički se manifestiraju vrlo rano i povezane su sa zaostajanjem u razvoju. Međutim, pacijenti sa blažim oblikom spomenutih malformacija mogu imati normalan ili gotovo normalan kognitivni razvoj i jedino tijekom života dolazi do razvoja fokalnog oblika epilepsije.(3,18)

Hipokampalna skleroza patohistološki karakterizirana je gubitkom piramidnih neurona, disperzijom granularnih stanica i gliozom u hipokampusu.(3) Radi se o stečenoj strukturalnoj abnormalnosti koja je posljedica najčešće prolongiranih epileptičnih napadaja. (3,18)

Najčešći tumori povezani sa epilepsijom su: glioneuronalni tumori, disembrioblastični neuroepitelni tumori i gangliogliomi. Također uzroci strukturalnih epilepsija mogu biti vaskularne malformacije, hipoksijsko- ishemijske i traumatske ozljede mozga.(18)

3) Metaboličke epilepsije- većina metaboličkih epilepsija ima gensku etiologiju, ali neke od njih mogu biti i stečene kao što je nedostatak piridoksina ili folata. Identifikacija specifičnih metaboličkih uzroka epilepsije je iznimno važna zbog odabira ciljane farmakoterapije i potencijalne prevencije intelektualnog oštećenja.(18)

4) Imunosno-posredovane epilepsije- ovaj tip epilepsija javlja se u sklopu autoimunskih encefalitisa. Najčešće je riječ o protutijelima na voltažno ovisne kalijске kanale (LGI1 ili CASPR2), na sinaptičke podjedinice (NMDA, GABA-B, AMPA 1 i 2-receptore), te protutijela na intracelularno smještene antigene (anti-Hu, anti-GAD65 itd.). Pojava epilepsije u sklopu steroidne encefalopatije povezana je sa tireoidnom bolesti.(3,18)

5) Epilepsije uzrokovane infekcijama središnjeg živčanog sustava- u ovu skupinu epilepsija ubrajaju se epilepsije koje nastaju nakon infekcija središnjeg živčanog sustava (npr. HSV, CMV, HIV, tuberkuloza, neurocisticerkoza).(18)

6) Epilepsije nepoznate etiologije- grupa su epilepsija za koje točan uzrok nije pronađen. Primjer takvih epilepsija su: FIRES (*Febrile infection- related epilepsy syndrome*), epileptični sindrom povezan s infekcijom, refraktorna epilepsija u djece školske dobi uzrokovana febrilitetom. (3,18)

Detaljnija istraživanja epilepsije pokazala su kako je bolest povezana sa nizom komorbiditeta, no u zadnjoj dekadi sve više se navode kao komorbiditeti kod djece problemi u učenju, poremećaji iz autističnog spektra i depresija. Teži oblici epilepsije praćeni su motornim deficitom, poremećajima spavanja i kretanja, gastrointestinalnim poremećajima. Kao i etiologiju, važno je razmotriti prisutnost komorbiditeta kod pacijenata u svakoj fazi klasifikacije kako bi se omogućila što ranija dijagnoza i pravovremeno liječenje.(18)

Epilepsija se može klasificirati i prema epileptičkim sindromima. Epileptički sindrom poseban je oblik epilepsije koji je definiran različitim kliničkim obilježjima, a najvažnija su: uzrok epilepsije, dob pojavljivanja, vrsta napadaja, karakteristike EEG nalaza, način liječenja i prognoza. Tipični primjeri su: dječja „absence“ epilepsija, West sindrom, Dravet sindrom.(18)

Tablica 1. Operativna klasifikacija epileptičnih napadaja (ILAE, 2017. godine) (18)

Žarišni početak	Generalizirani početak	Nepoznati početak
Očuvana/Poremećena svjesnost	Motorički toničko-klonički klonički tonički miokloni mioklono-toničko-klonički mioklono-atonički atonički epileptični spazmi	Motorički toničko-klonički epileptični spazmi Nemotorički prekid aktivnosti
Motorički početak automatizmi atonički klonički epileptični spazmi hiperkinetički miokloni tonički	Nemotorički (apsans) tipični atipični miokloni mioklonus vjeđa	Neklasificirani
Nemotorički početak autonomni prekid aktivnosti kognitivni emocionalni senzorni		
Žarišni napadaji s prelaskom u bilateralne toničko-kloničke napadaje		

7. DIJAGNOSTIČKI PRISTUP EPILEPSIJI

Temeljna klinička prezentacija epilepsije je epileptički napadaj. Dijagnoza epilepsije postavlja se nakon dva neprovocirana ili refleksna epileptična napadaja koja su se dogodila u razdoblju duljem od 24 sata. Nakon prvog neprovocirajućeg epileptičnog napadaja rizik ponovnog napadaja unutar prve dvije godine iznosi 21% do 45%. Također rizik je puno veći, ako je riječ o pacijentima sa moždanim udarom, epileptiformnim abnormalnostima na EEG-u, strukturnim promjenama koje su vidljive na MR-u ili ako je riječ o noćnim napadajima. Prema smjernicama, svi pacijenti sa prvom prezentacijom epileptičkog napadaja moraju biti obrađeni od strane neurologa u razdoblju od dva tjedna. Glavni cilj je što ranije potvrditi dijagnozu epilepsije, odrediti najpotentniji antiepileptik i također spriječiti razvoj farmakorezistentnog oblika epilepsije.(20) S obzirom na dio mozga koji je zahvaćen abnormalnom neuronalnom aktivnošću epileptički napadaj očituje se različitim kliničkim simptomima i znakovima. Napadaj se u većini slučajeva prezentira promjenom stanja svijesti i emocionalnih reakcija te poremećajima u motoričkim i osjetilnim funkcijama. Prvi korak u evaluaciji takvog pacijenta je odrediti radi li se uopće o epileptičkom napadaju ili je riječ o nekom od stanja koja mu mogu nalikovati. U diferencijalnoj dijagnozi ponajprije treba isključiti sinkopu, tranzitornu ishemičku ataku, panične atake, psihogene neepileptičke napadaje, tranzitornu globalnu amneziju, narkolepsiju sa katapleksijom i paroksizmalne poremećaje pokreta.(21) Dijagnostički postupak započinje uzimanjem detaljnih anamnestičkih i heteroanamnestičkih podataka.(20) Istraživanja su pokazala kako detaljnom anamnezom uspješnost razlikovanja epilepsije od sinkope je do 94%.(22) Znakovi koji upućuju na epileptični napadaj su: ugriz jezika, konvulzivni elementi, okretanje glave u stranu / neobičan položaj tijela, prisutnost prodromalnih simptoma sličnih auri, ssecessus urina ili fecesa, postiktalna smušenost.(20) Ugriz jezika visoko je specifičan (96-100%) za toničko kloničke napadaje. Točnije, ugriz jezika vidljiv je u manjeg broja epileptičnih napadaja, ali

ako je prisutan velika je vjerojatnost da je riječ o epileptičkom napadaju.(23) Studije su pokazale kako je inkontinencija kao klinički znak osjetljiva, ali ima nisku specifičnost.(24) Sljedeći važan korak je učiniti hematološko- biokemijske pretrage kako bi se isključila ili potvrdila metabolička etiologija simptomatologije. U diferencijalnoj dijagnostici vrlo su bitne vrijednosti elektrolita, glukoze i kalcija. EEG dijagnostička je metoda koja se koristi u potvrdi epilepsije i klasifikaciji vrste epilepsija i epileptičkih sindroma. U sljedećem periodu, a najkasnije 24 h od napadaja potrebno je učiniti EEG analizu. Fotostimulacija i hiperventilacija provokacijski su čimbenici koji su dio rutinskog EEG snimanja.(21) Neuroslikovna dijagnostika važna je u identifikaciji strukturalnih abnormalnosti koje mogu biti uzrok epilepsije. Primjena magnetske rezonancije neophodna je u slučaju epileptičkog napadaja u djece mlađe od dvije godine i u odrasloj dobi, fokalne epilepsije i u pacijenata kod kojih se napadaji nastavljaju unatoč primjeni antiepileptičke terapije.(20) Tijekom postavljanja dijagnoze epilepsije potrebno je provesti i neuropsihologijska testiranja u svrhu procjene kognitivnih i motornih sposobnosti. Antiepileptici utječu na kognitivne funkcije i zbog toga je također potrebno provesti neuropsihologijsko testiranje.(21) Cilj cjelokupne obrade bolesnika je potvrditi ili odbaciti dijagnozu epileptičkog napadaja, odnosno u slučaju ponavljanja istih, dijagnozu epilepsije kao bolesti. Nakon što se postavi dijagnoza bolesti potrebno je odrediti antiepileptik i započeti liječenje kako bi se postigla uspješna kontrola epileptičkih napadaja. Neposredna primjena antiepileptične terapije u usporedbi sa odgodom liječenja tijekom drugog napadaja, smanjuje rizik ponovnog pojavljivanja napadaja u prve dvije godine.(19) Epileptički napadaji, a tako i antiepileptička terapija znatno narušavaju kvalitetu života bolesnika i upravo zbog toga potrebno je provesti detaljnu dijagnostičku obradu koja će omogućiti postavljanje ispravne dijagnoze, odrediti etiologiju, rizik ponovnog pojavljivanja napadaja, te pružiti adekvatno liječenje i skrb.(25)

8. DIJAGNOSTIČKI BIOMARKERI

Biomarker je definiran kao „karakteristika koja se objektivno mjeri i ocjenjuje kao pokazatelj normalnog biološkog procesa, patogenog procesa ili farmakološkog odgovora na terapijsku intervenciju“. S obzirom na njihove karakteristike razlikujemo molekularne, histološke, radiološke i fiziološke biomarkere.(26) Epilepsija pripada skupini heterogenih i multifaktorijalnih bolesti i upravo zbog toga još uvijek ne postoji dovoljno osjetljivih i specifičnih biomarkera u otkrivanju bolesti. Biomarkere u epilepsiji dijelimo u dvije kategorije, a to su: dijagnostički i prognostički biomarkeri. Glavna uloga dijagnostičkih biomarkera u epilepsiji je dokazati bolest, utvrditi tip epilepsije, lokalizirati područje epileptogene zone, pomoći u diferencijalnoj dijagnozi epileptičkog napadaja. Prognostički biomarkeri važni su u predikciji sljedećeg napadaja i remisije i mogućoj progresiji bolesti. Tumačenje bitnih prognostičkih biomarkera može otežati različita faza elektrogeneze.(27) U dosadašnjim istraživanjima proučavani su brojni biomarkeri kao što su mutacije gena, slikovna dijagnostika, EEG i elektrofiziološke metode, hormoni i enzimi. Mnogi od njih testirani su u procesima neurodegeneracije, neuroinflamacije, promjenama krvno-moždane barijere i osjetljivosti neurotransmitera. Slikovni biomarkeri pokazali su se visoko specifičnima u dijagnostici kompleksne moždane aktivnosti koja je prisutna tijekom razvojnog procesa epileptogeneze. Osim što je potrebno da su biomarkeri visoko specifični i osjetljivi, oni također moraju biti lako dostupni.(28,29)

Što se tiče zone epileptogeneze, analiza i pristup moždanom tkivu nije moguć, osim u rijetkim slučajevima kao što su traumatske ozljede mozga i dijagnostičke biopsije. Upravo zbog toga su istraživanja usmjerena na otkrivanje onih biomarkera koji se mogu izolirati iz krvi, urina i cerebrospinalne tekućine. S obzirom na ovu činjenicu molekularni biomarkeri kao što su miRNA, neuroinflamatorni proteini pokazali su se visoko potencijalnim markerima

epileptogeneze i proučavani su u većini eksperimentalnih i kliničkih studija.(27) U posljednjih deset godina provedena su brojna istraživanja na temu dijagnostičkih biomarkera u epilepsiji, ali zbog složenosti procesa epileptogeneze njihovo otkrivanje je otežano. Razlog tome je prvenstveno činjenica da je epileptogeneza dinamičan proces. Paralelno sa razvojem epileptogeneze, u mozgu se mogu odvijati procesi inflamacije, neurodegeneracije, funkcionalne i strukturalne neuroplastičnosti. Budući da različiti mehanizmi prevladavaju u različitim fazama epileptogeneze, potreban je i panel različitih biomarkera za svaku fazu. Nadalje, u području tipa stečenih epilepsija, potrebno je odrediti specifičnost pojedinog biomarkera.(31) Također jedan od glavnih ciljeva otkrića dijagnostičkih i prognostičkih biomarkera u epilepsiji je mogućnost individualizacije i optimalizacije terapije.(27)

8.1. GENETIČKI BIOMARKERI

U posljednjih nekoliko godina provedena su brojna istraživanja o povezanosti mutacija gena i razvoja epilepsije. Dokazano je kako su genske mutacije ključni faktor u razvoju više od 30% svih epileptičkih sindroma.(32) U općoj populaciji empirijski rizik od oboljenja od epilepsije iznosi 0.5 %. U slučaju da u obitelji netko boluje od generaliziranog oblika epilepsije veća je šansa nasljeđivanja u odnosu na parcijalne oblike epilepsije. Ako majka boluje od epilepsije veći je rizik za nasljeđivanje bolesti (2.9 - 8.7 %) dok u slučaju da otac boluje od epilepsije rizik nasljeđivanja nije puno veći u odnosu na opću populaciju (1,0 - 3.6 %). Kao posljedica kompleksnosti nasljeđivanja epilepsije evidentirani su i slučajevi u kojima se epilepsija nije nasljedila, ali se naslijedio smanjeni prag tolerancije za razvoj epileptičkih napadaja u pojedinim situacijama.(9) Genske epilepsije dijelimo u tri skupine, a to su: genske generalizirane epilepsije, genske fokalne epilepsije i epileptičke encefalopatije. Istraživanja su pokazala kako je u većini slučajeva riječ o mutacijama gena koji su odgovorni za neuronske ionske kanale što rezultira hiperekscitabilnošću neurona ili redukcijom inhibitornih mehanizama i kao posljedica dolazi do razvoja epileptičkog napadaja.(32) Također, mutacije gena koji kodiraju proteine, a imaju važnu ulogu u fiziološkim procesima na molekularnoj i staničnoj razini, sudjeluju u razvoju epilepsije.(33) Najčešće je riječ o sinaptičkim proteinima, proteinskim segmentima mTOR signalnog puta i proteinima koji remodeliraju kromatin.(32) Uzroci epilepsije mogu biti mutacije jednog gena i one se nasljeđuju autosomno dominantnim ili autosomno recesivnim putem.(9) Iako je većina epilepsija monogenog porijekla, fenotipski spektar može biti vrlo širok od vrlo benignih oblika do teških oblika bolesti. Novija istraživanja pokazala su kako je u većini slučajeva riječ o poligenom nasljeđivanju i također u razvoju bolesti sudjeluju okolišni faktori.(34) U razvoju genskih generaliziranih oblika epilepsije sudjeluje nekoliko poznatih gena koji se nasljeđuju autosomno dominantnim putem, a većinu podtipova generaliziranih oblika epilepsije karakterizira složeno genetsko

nasljeđivanje. Mutacija gena GABRA1 uzrokuje generalizirani oblik juvenilne miokloničke epilepsije. Gen je odgovoran za $\alpha 1$ podjedinicu GABA receptora i mutacija navedenog gena dovodi do gubitka funkcije GABA receptora. Prema rezultatima novijih istraživanja i mikrodelecije predstavljaju rizični faktor za razvoj generaliziranih oblika epilepsije. One su u većini slučajeva otkrivene kod pacijenata sa poteškoćama u razvoju ili intelektualnim zaostajanjem. S obzirom da je poznato samo nekoliko specifičnih mutacija gena za nastanak GGE genско testiranje se općenito ne preporučuje. Iznimka su epilepsije koje slabo odgovaraju na farmakoterapiju i upravo saznanje o određenim mutacijama specifično usmjerava izbor terapije. Primjer za to je mutacija gena SLC2A1, gdje ketogena prehrana ima povoljan učinak na liječenje epilepsije.(35)

Autosomno dominantnim putem većinom se nasljeđuju obiteljske fokalne epilepsije. Uzrok nastanka epilepsija su mutacije gena koji su odgovorni za voltažno ionske kanale ili kanalne receptore. Prvi opisani takav primjer je *autosomno dominantna noćna epilepsija*.(9) Povezana je s promjenama na kromosomima 20q13.3 i 15q24 i 1p2168. Geni koji su uključeni u nastanak ovog tipa epilepsije su: CHRNA4 i CHRNB2. Oba gena čine dio podjedinica nikotinskog acetilkolinškog receptora. Benigne obiteljske neonatalne konvulzije fokalni su oblik epilepsija i podijeljene su u više tipova. Prvi tip povezan je sa kromosomom 20q13.3 te genom KCQN2 te drugi tip povezan sa 8q24 i genom KCNQ3. Oba gena imaju ulogu u funkciji K⁺ ionskih kanala.(36) U okviru obiteljske epilepsije temporalnog režnja razlikujemo dva oblika lateralni i mezijalni oblik. Za mezijalni oblik gen još uvijek nije pronađen, dok je lateralni oblik povezan sa 10q kromosomom i LGI1 genom.(9) Drugi mogući oblici fokalnih epilepsija uključuju autosomno dominantni oblik Rolandičke epilepsije koju karakterizira dispraksija govora i fokalna epilepsija sa centrotemporalnim šiljcima, a povezana je sa kromosomom 4p15.(7) Posljednjih godina otkrivene su mutacije nekoliko relevantnih gena koji su odgovorni za mTOR signalni put, a posljedično dolazi do razvoja fokalne kortikalne

displazije koja dovodi do fokalnih epileptičkih napadaja. Navedena saznanja otvaraju put novom terapijskom pristupu, a to je primjena mTOR inhibitora koji su se u ovom tipu epilepsije pokazali vrlo uspješnim u kontroli napadaja. Mutacije su pronađene u genima DEPDC5, MTOR, NPRL2 / 3, PIK3CA i TSC1 / TSC2. Gensko testiranje u okviru fokalnih oblika epilepsije češće se provodi i daje pozitivne rezultate. Ovisno o dobi pacijenta kada se napadaji javljaju testiraju se određeni genski paneli.(35) U slučaju autosomno recesivnih oblika bolesti, bolest se fenotipski ispoljava ako su oba alela pogođena mutacijom, a primjer AR epilepsije su progresivne mioklone epilepsije.(37) Epilepsija je prisutna i u 26 %-60 % bolesnika sa mitohondrijskim poremećajem. Tipičan primjer takvog mitohondrijskog poremećaja je mioklona epilepsija sa „iskidanim mišićnim vlaknima“ (MERRF).(10) MERRF je karakteriziran mioklonusom, generaliziranim epileptičkim napadajima, miopatijom i progresivnom demencijom. Glavni uzrok spomenute epilepsije su mutacije mitohondrijske tRNA za lizin.(38) Mutacija mitohondrijske tRNA za leucin dovodi do pojave encefalopatije sa laktičnom acidozom i kliničkom slikom cerebrovaskularnog infarkta (MELAS).(9) Posljednja istraživanja ukazala su na važnost varijacija u broju kopija (Copy number variations) u razvoju epilepsije. Varijacije u broju kopija ili strukturne genomske aberacije predstavljaju male delecije ili duplikacije veličine veće od 1kb do nekoliko megabaza. Prema mehanizmu nastanka CNV-ove dijelimo u dvije grupe: učestali i rijetki oblici. Učestali oblici čine 20- 40% svih CNV-ova. Učestale varijante CNV-ova povezane su sa spektrom poremećaja živčanog sustava kao što je autizam, intelektualno zaostajanje, shizofrenija. Analize velikih skupina pacijenata sa genskim generaliziranim oblikom epilepsije pokazale su da 1% svih pacijenata nosi mikrodeleciju na 15q13.3, koja nije prisutna u većini kontrolnih skupina. Tom delecijom briše se gen CHRN7 koji je odgovoran za acetilkolinске receptore. Naknadno su dodatno pronađene mikrodelecije 16p13.11 i 15q11.2 kod pacijenata sa GGE i u pojedinaca su pronađene delecije na mjestima 1q21.1, 16p11.2,

22q11.2.(11) Žarišna mjesta CNV u genomu su u području segmentalnih duplikacija, a nastaju nealelnom homolognom rekombinacijom tijekom mejoze. Spomenute strukturne aberacije nije moguće dokazati konvencionalnom kariotipizacijom već je potrebno koristiti dijagnostičku metodu komparativne hibridizacije genoma na mikropostroju (a-CGH).(39) Za razumijevanje genetike epilepsije bitno je spomenuti i *de novo* mutacije, što znači da dijete boluje od epilepsije, a roditelji nemaju dijagnosticiranu epilepsiju. *De novo* mutacije odgovorne su za nastanak epileptičke encefalopatije. Glavne karakteristike su učestali epileptički napadaji, teški kognitivni i bihevioralni poremećaj. *De novo* mutacije najčešće se događaju u gametama ili u ranoj embriogenezi. Međutim, danas su istraživanja usmjerena i na otkrivanje mutacija u području regulatornih i nekodirajućih regija DNA uključujući i micro RNA. Primjer takve mutacije je mutacija na SC1NA genu koja dovodi do poremećaja rada natrijskih kanala, a oni su odgovorni za inicijaciju i propagaciju akcijskog potencijala. U 95% slučajeva Dravet sindroma riječ je o *de novo* mutaciji. Također, razumijevanje mehanizma nastanka Dravet sindroma omogućilo je otkriće *de novo* mutacija u drugim naizgled nepovezanim genima kao što su GABRG2 i PCDH19 koji su odgovorni za nastanka sindroma sličan Dravet sindromu.(34) PCDH19 gen neobičan je zbog svoje povezanosti sa X kromosomom (uzrokuje epilepsije samo u žena, iako su muškarci prenosioci).(9) Identifikacija gena koji su odgovorni za razvoj epilepsije od iznimne je važnosti za istraživanje i kliničku praksu. U kontekstu istraživanja, proučavanje utjecaja genskih mutacija na neurofiziološke i neurorazvojne procese omogućava otkrivanje mehanizama epileptogeneze. Upravo te informacije mogu dovesti do razvoja terapijskih tretmana usmjerenih na specifične mehanizme ili čak spriječiti razvoj epileptogenog procesa. U kliničkoj praksi vrlo je važna potencijalna primjena genskog testiranja. Gensko testiranje važno je u potvrđivanju nejasno postavljene dijagnoze epilepsije, pomaže u odabiru liječenja i razjašnjava prognozu, pruža pouzdane informacije članovima obitelji vezano za rizik od

oboljenja. Postoji nekoliko metoda genskog testiranja, a to su: testiranje gena kandidata i genskih panela, komparativna hibridizacija genoma na mikropostroju i u većim centrima sekvenciranje sljedeće generacije (sekvenciranje cjelokupnog genoma, egzoma i panelsekvenciranje). Cjelokupno sekvenciranje genoma pruža kompletnu sliku svih mogućih mutacija gena i promjena koje nije moguće detektirati konvencionalnom kariotipizacijom.(40)

Osim što se navedenim testiranjem mogu otkriti mutacije gena povezane sa epilepsijom, rezultat testiranja nerijetko može biti i varijanta nepoznatog značenja. Varijanta nepoznata značenja rezultat je koji nije jasan i iz njega nije moguće izvesti rezultat. Očituje se uslijed nepoznate promjene na DNK iz koje nije jasno je li ona uzrok epilepsije ili ne. Komparativna hibridizacija genoma na mikropostroju zamijenila je konvencionalnu kariotipizaciju u složenim oblicima epilepsije. Indicirana je dijagnostička metoda kada uz epilepsiju postoji i intelektualno zaostajanje, poremećaji iz autističnog spektra, tjelsni dismorfni poremećaji. Dijagnostički paneli određuju i analiziraju skup gena koji su povezani sa određenim fenotipom bolesti. Međutim, postoje određena ograničenja, analiziraju se samo određeni geni kandidati, ne mogu se identificirati mikrolecije i mikroduplikacije, troškovi testiranja su izrazito veliki. Novi genomski pristupi u velikoj mjeri su poboljšali sposobnost otkrivanja genskog uzroka epilepsije i na taj način omogućili ispravnu dijagnozu, učinkovitiji pristup liječenju i smanjenje neželjenih reakcija na postojeću terapiju.(35)

8.2. LABORATORIJSKI BIOMARKERI

U laboratorijske biomarkere ubrajaju se celularni i molekularni biomarkeri koji se mogu izolirati iz krvi, urina, cerebrospinalne tekućine i tkiva. U dijagnostici epilepsije još uvijek ne postoje točno definirani laboratorijski biomarkeri koji bi potvrdili dijagnozu epilepsije. Međutim, dosadašnja istraživanja dokazala su potencijalne periferne biomarkere kao što su inflamatorni proteini, hormoni, enzimi i microRNA. (26,27)

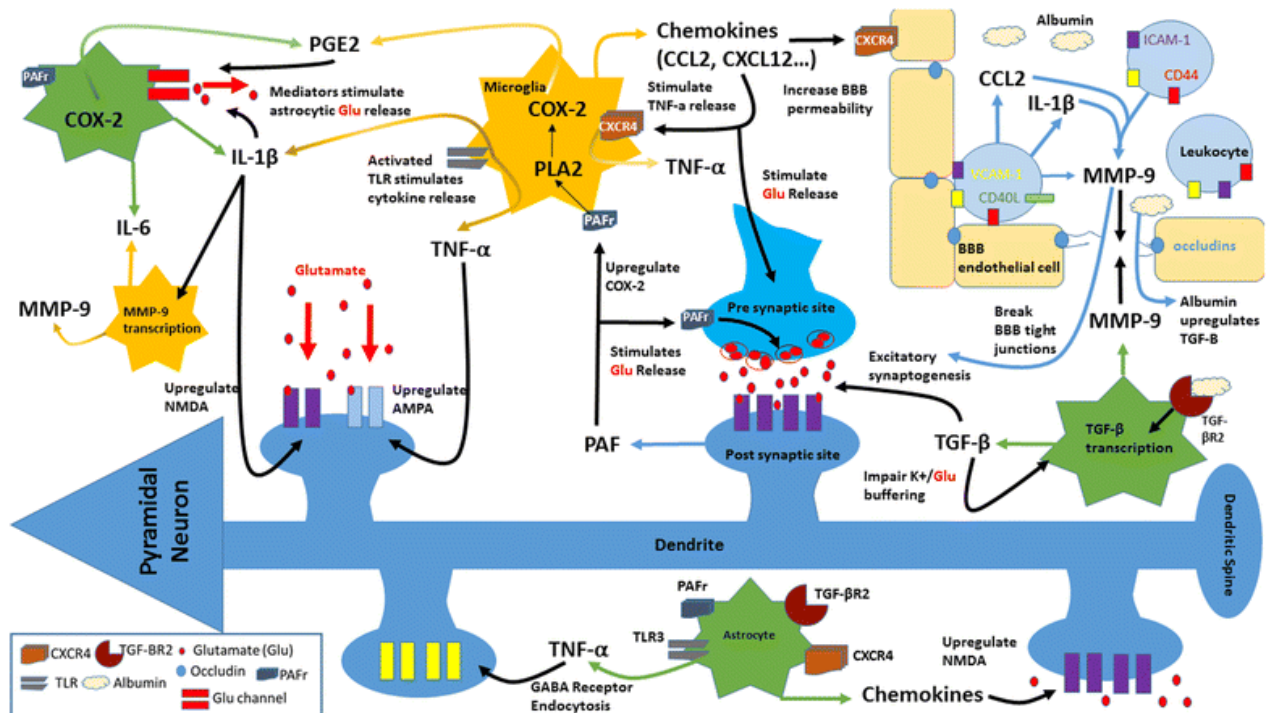
8.2.1. Inflamatorni proteini

Uloga upale u etiopatogenezi bolesti središnjeg živčanog sustava široko je istraživano područje. Povišeni serumski medijatori upale pronađeni su u mnogim neurološkim poremećajima kao što su cerebralna ishemija, multipla skleroza, Parkinsonova bolest, Alzheimerova bolest i traumatska ozljeda mozga.(3) Postoji sve veći broj dokaza koji ukazuju na povezanost upale i različitih epileptičkih sindroma, ali je uočena i povećana propusnost krvno-moždane barijere što zajedno pridonosi neuronskoj hiperekscitabilnosti. Nedavna eksperimentalna istraživanja otkrivaju kako neurinflamacija može izazvati napadaje, ali isto tako i podržavati sam napadaj. Kliničkim studijama dokazalo se kako je upala znak epileptičkog fokusa u farmakorezistentnim oblicima epilepsije. Također, upalni mehanizmi sudjeluju u generaciji napadaja u animalnim modelima epilepsije. Osim toga, imunomodulirajuća terapija sistemskim kortikosteroidima, adrenokortikotropnim hormonom, intravenskim globulinima pokazala se vrlo uspješnom u pojedinim oblicima epileptičkih encefalopatija koje ne odgovaraju na konvencionalnu antiepileptičku terapiju.(31) Jedan od primjera su pacijenti sa dijagnozom Rasmussen encefalitisa gdje aktivacija inflamatornog i pridružena hiperprodukcija citokina dovodi do razvoja epileptičkog napadaja. Nekoliko cirkulirajućih inflamatornih proteina povezano je sa razvojem epileptičkog napadaja.(3) Citokini se oslobađaju iz glija stanica ili su podrijetlom iz imunoloških stanica i dolaze u

živčani sustav putem oštećene krvno–moždane barijere. Glavne karakteristike su da se mogu vezati na receptore neurona i na taj način modulirati njihove akcijske potencijale, utjecati na presinaptičko otpuštanje neurotransmitera što dovodi do hiperekscitabilnosti i ekscitotoksičnosti. Prema rezultatima kliničkih istraživanja IL-6, IL-1 β i TNF- α najviše utječu na modulaciju neuronske aktivnosti. IL-6 djeluje na ionske neuronske kanale tako što potiče njihovu depolarizaciju i skraćuje vrijeme njihove latencije i na taj način dovodi do hiperekscitabilnosti neurona.(41) Istraživanja su pokazala kako je najviša koncentracija IL-6 postiktalno, pik doseže 3 do 24 h nakon napadaja. Također, razina IL-6 značajno je povišena u postiktalnom periodu nakon toničko-kloničkog napadaja u odnosu na fokalni tip napadaja. Provedene su i kliničke studije koje su proučavale vrijednosti IL-6 u pacijenata sa temporalnim oblikom epilepsije i ekstratemporalnim oblikom epilepsije. Povišene vrijednosti IL-6 specifične su za temporalni oblik epilepsije.(42) IL-1 β također je jedan od medijatora upale i otpuštaju ga aktivirane mikroglija stanice i astrociti. Djeluje tako da potiče otpuštanje glutamata iz astrocita i sprječava njegovu reapsorpciju i na taj način dovodi do hiperekscitabilnosti neurona.(41) IL-1 β inducira napadaje i preko NMDA receptora koji se nalaze na postsinaptičkim stanicama aktivacijom GluN2B podjedinice NMDA receptora. U prilog tome govori činjenica da 24 sata nakon napadaja povišena je vrijednost GluN2B mRNA u serumu. Kod animalnih modela, farmakološkom blokadom IL-1 konvertirajućeg enzima koji je odgovoran za sintezu IL-1 β sprječava se razvoj kemijski induciranog epileptičkog napadaja.(31) Traumatska ozljeda mozga dovodi do aktivacije mikroglija stanica i astrocita što rezultira povećanom produkcijom IL-1 β . Povišene vrijednosti IL-1 β izazivaju hiperekscitabilnost i ekscitotoksičnost neurona. Prema tome, IL-1 β smatra se rizičnim faktorom za razvoj postraumatskog oblika epilepsije. U prilog tome govore kliničke studije u kojima je dokazana povišena vrijednost IL-1 β u likvoru kod pacijenata sa dijagnosticiranom epilepsijom nakon traumatske ozljede mozga.(43) TNF- α također je jedan od

proinflammatornih citokina koji sudjeluje u procesu epileptogeneze. On potiče mikroglia stanice na otpuštanje glutamata i smanjuje broj GABA receptora čime pospješuje ekscitabilnost neurona. Jedan od mehanizama djelovanja je i taj da povećava broj AMPA receptora što dovodi do porasta unutarstanične razine kalcija i posljedično neurotoksičnosti.(41) Prema dosadašnjim istraživanjima, povišene vrijednosti Il- 6, Il- 1 β i TNF- α glavni je proinflammatorni citokinski profil u razvoju epilepsije.

Prekomjerna ekspresija Il- 1 β i TNF- α u perivaskularnim astrocitima, endotelnim stanicama utječe i na svojstva krvno- moždane barijere. Narušeni integritet krvno moždane barijere povećava dotok proteina, upalnih medijatora koji dodatno aktiviraju astrocite i signalne puteve koji dovode do otpuštanja upalnih citokina i održavanja upalnog stanja u mozgu. Sve zajedno dovodi do povećane neuronske ekscitabilnosti, poremećaja ekscitatorno- inhibitorne ravnoteže i izmjene sinaptičke plastičnosti što je osnova za razvoj epileptogeneze.(44) Nedavne studije pokazuju kako se kontrastno pojačana MR može koristiti za kvantitativno ocjenjivanje patologije krvno- moždane barijere u različitim područjima mozga. Pokusi na životinjama pokazuju kako propusnost krvno- moždane barijere u limbičkim područjima mozga (posebno piriformni korteks, ali i amigdala i hipokampus) mogu poslužiti kao osjetljivi i specifični prediktor razvoja epilepsije. Klinički i eksperimentalni dokazi naglašavaju upalu mozga kao jedan od ključnih čimbenika koji pridonose epileptogenezi i iktogenezi. Identifikacija biomarkera upale i njihova primjena u kliničkoj praksi osim što bi pridonijela dijagnostici epilepsije, također bi omogućila novi farmakoterapijski pristup liječenju epileptičkih napadaja koji se ne bi zasnivao samo na simptomatskom liječenju, već specifičnom liječenju uzroka epilepsije.



Slika 2. Prikaz komponenata neuroinflamacije u stadiju epileptogeneze. (63)

8.2.2 MicroRNA

MicroRNA je mala nekodirajuća molekula RNA. Ključan je faktor u regulaciji posttranskripcijskih procesa genske ekspresije. Prednosti microRNA molekule kao biomarkera su te što je riječ o tkivno specifičnoj molekuli, relativno je stabilna i njena prisutnost dokazuje se neinvazivnim dijagnostičkim metodama. U moždanom tkivu ekspirira se nekoliko jedinstvenih oblika molekule miRNA koje imaju važnu ulogu u dendritičkoj morfologiji, sudjeluje u kontroli ionskih neuronskih kanala, migraciji neurona i funkciji glija stanica. Više od polovice poznatih miRNA molekula ekspirira se u mozgu. Disfunkcionalna miRNA i poremećaj u njenoj ekspresiji povezan su sa razvojnim poremećajima mozga, bolestima kao što je Alzheimerova bolest, Parkinsonova bolest, moždani udar i psihijatrijskim bolestima. Upravo zbog toga prepoznata je važnost miRNA molekule u otkrivanju neuroloških bolesti. Studije na animalnim modelima potvrdile su kako u slučaju intracerebralnog krvarenja i

moždanog udara dolazi do otpuštanja miRNA iz oštećenog moždanog tkiva u cirkulaciju.(45)

Prva klinička studija o miRNA kao potencijalnom biomarkeru epilepsije provedena je 2010. godine. Studija je obuhvaćala ispitanike sa temporalnim oblikom epilepsije i razvijenom hipokampalnom sklereozom. Ispitanici su bili podvrgnuti kirurškoj resekciji epileptogenog područja. Analizom moždanog tkiva dokazana je pojačana ekspresija miR-146-b. Ekspresija je navise izražena u asrocitima i u području najvećeg gubitka neurona i reaktivne glioze. Navedena saznanja potvrđuju ulogu miRNA u modulaciji upalnog odgovora glija stanica i predstavljaju temelj za buduće studije usmjerene na otkrivanje novih meta u farmakoterapiji.(46)

U ostalim studijama proučavao se serum pacijenata sa temporalnim oblikom epilepsije i detektirane su povišene vrijednosti miR-146-b, miR-106-b i miR-301-a, dok su snižene vrijednosti miR-194-5p. Prema rezultatima studije miR-106-b pokazuje visoku specifičnost (80.3%) i osjetljivost (81.2%). Također proučavana je važnost miRNA kao biomarkera i u farmakorezistentnim oblicima epilepsije.(47)

Istraživanja su pokazala kako je miR-301a-3p visoko osjetljiva i specifična molekula u razlikovanju farmakorezistentnog oblika epilepsije od epilepsije koja se uspješno kontrolira farmakoterapijom.(48)

Prema istraživanju na animalnim modelima iz 2013. godine dokazana je važnost miR-128 u modulaciji signalnih puteva koji kontroliraju neuronsku ekscitabilnost i motoričku aktivnost. Redukcijom ekspresije miR-128 u miševa dolazi do pojave motoričke hiperaktivnosti, epileptičkog napadaja i smrti. Također gen za miR-128 nalazi se na kromosomu 3p unutar regije koja je povezana sa idiopatskom generaliziranom epilepsijom u ljudi.(49)

Također kroz eksperimentalne i kliničke studije uvidjelo se kako inhibicijom moždano specifičnih miRNA može se povoljno utjecati na patološku električnu aktivnost mozga. Prva takva *in vivo* studija provedena je 2012. godine, inhibicija miR-134 molekule dovela je do supresije abnormalne aktivnosti neurona i smanjenja učestalosti napadaja. Unatoč visokoj specifičnosti i osjetljivosti, spomenuta molekula i dalje se ne koristi u rutinskoj dijagnostici. Glavni razlozi

su to što su istraživanja provedena na manjem broju uzorka, sudionici istraživanja su iz ograničenog geografskog područja i povećana koncentracija molekule u serumu može se pojaviti i kod drugih neuroloških bolesti (Alzheimerova bolest). Većina istraživanja odnosila se na temporalni oblik epilepsije, potrebno je ispitati važnost miRNA molekule i u drugim oblicima epilepsije. Buduće studije trebaju istražiti može li se na temelju profila micro RNA utvrditi o kojem se točno tipu epilepsije radi. Potrebno je istražiti i genetske varijacije miRNA i na temelju toga odrediti moguću podložnost bolesti.(48)

8.3. ELEKTROENCEFALOGRAFIJA (EEG)

EEG je široko primjenjivana funkcionalna i neinvazivna dijagnostičko-istraživačka metoda kojom se registrira bioelektrična aktivnost kore mozga, ali i signali iz dubokih supkortikalnih struktura. Postavljaju se površinske elektrode (minimalno njih 16) monitorirane na kapu. Uz uređaj postoji pojačalo čija je uloga pretvaranje električne aktivnosti mozga u moždane ritmove u obliku kontinuiranih krivulja. EEG osnovni je alat za potvrdu dijagnoze napadaja i klasifikaciju vrste epilepsija i epileptičkih sindroma. Također je vrlo korisna metoda u diferencijalnoj dijagnostici epilepsije i stanja kao što su: upalni i tumorski procesi mozga, traume glave, degenerativni procesi središnjeg živčanog sustava, metabolički poremećaji, demencije, glavobolje i vrtoglavice. U slučaju sumnje na epilepsiju bitno je analizirati izgled iktalnog, interiktalnog i postiktalnog EEG-a.(50) EEG nalaz čine valovi različitih amplituda i frekvencija. Razlikujemo nekoliko tipičnih EEG signala. Alfa ritam prisutan je u budnom, mirnom stanju i pri zatvorenim očima. Frekvencija tih valova iznosi 8-13 Hz. Valovi dominiraju u okcipitalnoj regiji. Beta valovi najčešće se registriraju u frontalnim i parijetalnim regijama, frekvencije su 14 - 30 Hz. Beta ritam prisutan je u stanjima koncentracije i aktivnosti. U slučaju zlouporabe benzodiazepina ili barbiturata prisutna je generalizirana distribucija beta ritma. Delta valovi pojavljuju se u dubokom snu, kod djece i kod težih bolesti mozga. Frekvencija valova je od 0.5 do 3.5 Hz. Delta valovi relativno su visoke amplitude, a posljedica toga je što bilježe električnu aktivnost većeg broja neurona koji djeluju sinhrono tijekom duljeg vremena. Theta valovi normalno su prisutni u II. i III. non-REM fazi spavanja, u stanju umora i emocionalne napetosti. Mogu biti patološki i pojavljuju se u mnogim poremećajima mozga.(51) Difuzno distribuirana theta aktivnost znak je encefalopatije. Najčešći uzrok encefalopatije su hipoksično- ishemijske ozljede mozga. Fokalno ili trajno asimetrična theta aktivnost znak je cerebralne disfunkcije određene regije. (52) Rutinska pretraga traje oko 30 minuta i nalaz EEG-a često bude uredan.(50) Normalan

EEG nalaz ne isključuje kliničku dijagnozu epilepsije jer u samo 25%- 50% bolesnika epileptička izbijanja pristuna su u prvom nalazu EEG-a.(25) Prema preporukama ILEA (*The International League against Epilepsy*) prolongirano snimanje EEG-a i video EEG nadziranje pokazuje bolju specifičnost i senzitivnost u potvrdi dijagnoze epilepsije ili neepileptičkih napadaja, vizualizaciji kliničke slike te određivanju ishodišta epileptičkih napadaja.(53) Najčešća indikacija za prolongirano snimanje EEG-a i video nadzor su fokalni oblici epilepsije za koje je karakterističan uredni nalaz interiktalnog EEG-a.(52) Osim spomenute indikacije, prolongirano snimanje EEG-a važno je u diferencijalnoj dijagnostici epilepsija, preoperativnoj obradi farmakorezistentnih oblika epilepsije i u slučaju noćnih napadaja.(53) Također, video- EEG snimanje ima važnu ulogu u klasifikaciji napadaja i preciznom određivanju broja napadaja. Istraživanja su pokazala kako veći broj pacijenata nije svjestan svih epizoda napadaja i upravo video EEG nadzor omogućava detekciju svih napadaja.(54) Uz video prikaz bolesnika i EEG promatraju se i drugi tzv. poligrafski parametri (EKG, respiracija, elektrookulografija, elektromiografija). Provođi se kao ambulantno i hospitalno nadziranje. Ambulantno video EEG-nadziranje najprikladnije je u bolesnika s učestalim napadajima (najmanje 3 puta tjedno), traje 6-8 sati i moguće ga je izvesti nakon deprivacije spavanja prethodne noći.(50) Studije su pokazale kako je deprivacija spavanja najčešći precipitirajući čimbenik za razvoj epileptičkog napadaja i najčešće u okviru idiopatske generalizirane epilepsije.(54) Hospitalno video EEG monitoriranje provodi se 24 sata ili dulje (do nekoliko dana), u bolesnika u kojih je učestalost napadaja rjeđa, u kojih ne postoje specifični anamnestički ili heteroanamnestički podatci i/ili u kojih se napadaji pojavljuju tijekom noći, i zbog toga je nemoguće objektivizirati kliničku sliku.(50) Hiperventilacija, fotostimulacija ili deprivacija spavanja provokativne su metode koje se izvode kako bi se izazvali patološki ritmovi ili klinički napadaj. Hiperventilacija i fotostimulacija u većini slučajeva izazivaju napadaje kod pacijenata sa idiopatskim generaliziranim oblikom

epilepsije. Spavanje je neurofiziološki aktivator epilepsije. U 20% do 40% pacijenata sa urednim inicijalnim EEG-om, tijekom spavanja bilježe se interiktalne epileptiformne abnormalnosti.(54) Cjelonoćno snimanje (polisomnografija) omogućuje promatranje epileptiformne aktivnosti kao i napadaje tijekom raznih faza spavanja, te diferencijaciju od drugih oblika poremećaja spavanja. Indikacija za cjelonoćno snimanje su i suspekti psihogeni ili fiziološki neepileptički napadaji.(50,53) Novija istraživanja pokazala su kako duljina trajanje REM faze spavanja potencijalni je biomarker refraktornog oblika epilepsije. Uočeno je kako u pacijenata sa refraktornim oblikom epilepsije skraćeno je trajanje REM faze spavanja. REM faza spavanja je također skraćena kod pacijenata sa dijagnozom West sindroma. Isto tako, nalazi autopsije slučajeva West sindroma pokazali su kako je prisutna redukcija acetilkolinških neurona u pedunkulopontinskim jezgrama, a oni su odgovorni za genezu REM faze. Praćenjem pacijenata prije i nakon kirurškog tretmana temporalnog oblika epilepsije uočeno su promjene u trajanju REM faze. Nakon tretmana dolazi do značajnog produljenja REM faze i ukupnog trajanja sna. Zbog tih saznanja trajanje REM faze spavanja visoko je potencijalan i pouzdan biomarker za refraktorne oblike epilepsije, ali je potrebno provesti retrospektivna i prospektivna istraživanja na većem broju ispitanika.(55)

EEG je sigurna dijagnostička metoda i prikazuje električnu aktivnost mozga s dobrom vremenskom rezolucijom. Glavne prednosti su te što je izrazito jeftin i što omogućava konstantnu interakciju s pacijentom tokom pregleda. No, također ima i svojih ograničenja. Ne pruža strukturalni pregled mozga, koji je neophodan kako bi se isključio strukturalni uzrok epilepsije, a snimanje dubokih slojeva praktički je nemoguće bez visoko invazivne operacije. Također, abnormalni nalaz EEG-a može biti kod različitih neuroloških bolesti, ne samo u slučaju epilepsije, a pacijenti bez simptoma bolesti mogu imati patološki nalaz EEG-a. Kako bi se EEG najbolje koristio u procjeni bolesnika sa mogućom epilepsijom

kliničar mora razumijeti sve prednosti i nedostatke EEG-a, osobito u odnosu na dijagnozu napadaja i epilepsije.(9,54)

8.3.1. Specifični obrasci EEG-a nalaza kod pacijenata sa epilepsijom

Abnormalnosti EEG nalaza dijele se u dvije skupine, a to su: epileptiformne i ne-epileptiformne. Glavni primjeri epileptiformne aktivnosti su: interiktalne epileptiformne abnormalnosti, lateralne i generalizirane periodičke abnormalnosti.(54) Šiljci i oštri valovi glavni su oblici interiktanih epileptiformnih abnormalnosti. Njihova je razlika u trajanju, morfologiji i imenu, ali imaju jednaku kliničku i etiološku važnost i u većini slučajeva dio su istog EEG nalaza. Šiljci općenito traju od 20 ms do 70 ms, a oštri valovi od 70 ms do 200 ms. Sljedeća karakteristika je asimetrična morfologija epileptiformnih abnormalnosti u okviru EEG nalaza. Inicijalno je prisutna negativna strma komponenta, nakon nje slijedi sporija pozitivna komponenta.(56) Spomenute promjene možemo vidjeti vrlo rijetko u zdravoj populaciji, otprilike u 2% populacije. Međutim, uredan EEG nalaz ne isključuje kliničku dijagnozu epilepsije. U pacijenata sa dijagnozom epilepsije, inicijalni, rutinski EEG detektira promjene u samo 50 % slučajeva. Dok periodičnim snimanjem EEG-a abnormalnosti moždane aktivnosti detektiraju se u čak 90% pacijenata.(57) Lateralne periodičke abnormalnosti (engl. *Lateralized periodic discharges*) najčešće se uočavaju kod pacijenata sa moždanim udarom, krvarenjem ili ekspanzivnom tumorskom tvorbom. Glavne karakteristike EEG nalaza su perzistentni šiljci ili oštri valovi frekvencije 0.5 do 2 Hz. Također, pojava LPD povezana je i sa epileptičkim napadajima i u većini slučajeva radi se fokalnim motoričkim napadajima. Važno je napomenuti kako perzistencija LPD nakon određenog akutnog stanja (moždani udar, intracerebralno krvarenje, encefalitis) predstavlja rizik za razvoj epilepsije. Generalizirane periodičke abnormalnosti (engl. *Generalized periodic discharges*) EEG nalaza uočavaju se u slučaju metaboličke encefalopatije i cerebralne

hipoksije. Karakterističan je primjer EEG nalaza u pacijenata koji se nalaze u jedinici intenzivnog liječenja.

Ne- epileptiformne abnormalnosti EEG nalaza su: usporenje ritma koje može biti difuzno ili lokalizirano, promjene amplitude ili asimetrija. Navedene promjene čest su nalaz kod starijih pacijenata, pacijenta sa napadajima migrene i pri uzimanju anksiolitika i antidepresiva.(54)

8.3.2. Specifičnosti EEG nalaza u fokalnim oblicima epilepsije

Tipične značajke iktalnog EEG nalaza žarišnih napadaja su pojava ponavljajućih oštrih valova i evolucija ritma. Elektrografska evolucija fokalnog napadaja obično podrazumijeva jednu ili više sljedećih značajki: frekvencija, amplituda, distribucija i valni oblik. Što se tiče frekvencije, dolazi do smanjenja ili povećanja točnije križanja iz jednog frekvencijskog područja u drugo. Evolucija amplitude očituje se povećanjem amplitude, ali ja na početku napadaja prisutna atenuacija. Nakon što amplituda vala dosegne maksimum, dalje su amplitude jednake ili neznatno više od normalne pozadinske aktivnosti. Rijetko se mogu vidjeti u sklopu fokalnih napadaja izrazito visoke amplitude. Također, iktalni epileptiformni obrasci mogu se manifestirati kao desinkronizacija, usporenje regularne ritmičke aktivnosti ili pojava regularnih ponavljajućih šiljaka. Najčešće se pojavljuje u okviru epileptičkih napadaja bez poremećaja kognitivnih aktivnosti.(58)

Epilepsija temporalnog režnja najčešći je oblik epilepsije u adolescenata i odraslih.(56) Interiktalne epileptiformne abnormalnosti vidljive su u 90% pacijenata sa temporalnim oblikom epilepsije. Interiktalno zabilježena intermitentna ritmična delta aktivnost frekvencije 1- 4 Hz, karakteristična je za epilepsiju temporalnog režnja.(57) Abnormalnosti EEG nalaza u frontotemporalnom području podrijetlom su iz mezijalnog temporalnog režnja, dok abnormalnosti zabilježene u prednjem i stražnjem temporalnom području podrijetlom su iz

temporalnog neokorteksa. Također, EEG nalaz može prikazati i bilateralnu distribuciju šiljaka u temporalnom području upravo zbog stvorenih veza između režnjeva.(56) Iktalni obrasci epilepsije temporalnog režnja su: ritmična aktivnost frekvencije 5 do 9 Hz, atenuacija osnovne aktivnosti, ritmična beta i delta aktivnost. EEG nalaz frontalnog oblika epilepsije karakteriziraju epileptiformne abnormalnosti visokih amplituda, ali je teže lokalizirati epileptogeno područje u usporedbi sa ostalim oblicima epilepsije. Glavni razlozi su kratko trajanje napadaja, brzo širenje abnormalnih impulsa cijelim korteksom, artefakti mišića i također nemogućnost elektroda da obuhvate cijelo frontalno područje. Epilepsija okcipitalnog režnja javlja se puno rjeđe u odnosu na temporalni i frontalni oblik epilepsije.(57) EEG-om moguće je dijagnosticirati okcipitalni oblik epilepsije u samo 40 % pacijenata. Neuralna izbijanja sa ishodištem u okcipitalnom režnju prikazuju se kao paroksizmalna brza aktivnost ili brzi šiljci često praćeni generalizacijom napadaja. Parijetalni oblik epilepsije vrlo je rijedak, javlja se u 6% pacijenata koji su podvrgnuti kirurškom rješavanju epileptičkih napadaja. Iktalni i interiktalni obrasci epileptiformne abnormalnosti su nespecifični i otežana je točna lokalizacija iritativne zone i zbog toga se u dijagnostici ovog oblika epilepsije koristi invazivna dijagnostika, stereoelektroencefalografija.(56)

8.3.3. Specifičnosti EEG nalaza u generaliziranim oblicima epilepsije

Generalizirane oblike epilepsije dijelimo u dvije grupe: idiopatske (genetske) i simptomatske epilepsije. Kod simptomatskih generaliziranih epilepsija, vidljive su strukturalne promjene na mozgu i EEG nalaz u većini slučajeva pokazuje abnormalanu moždanu aktivnost. U pacijenata sa dijagnozom genetskog generaliziranog oblika epilepsije EEG nalaz u većini slučajeva je uredan.(57)

Iktalni elektrografski prikaz generaliziranog oblika epilepsije može se očitovati kao generalizirana paroksizmalna brza aktivnost, šiljak- val kompleks. Brza paroksizmalna

aktivnost započinje niskom amplitudom i brzim frekvencijskim djelovanjem, a zatim evoluira povećanjem amplitude i smanjenjem frekvencije koja tipično ostaje u beta frekvencijskom području. Difuzna distribucija šiljaka i sporih valova visokih amplituda, frekvencije 2- 5 Hz, dominantno u frontalnim područjima karakterističan je EEG nalaz generaliziranog oblika epilepsije.(58) Šiljak-val kompleks frekvencije 3 Hz karakterističan je epileptiformni obrazac za absence oblik epilepsije. Najčešće traje 1 do 3 sekunde i glavni precipitirajući faktori napadaja su hiperventilacija i hipoglikemija.(57) Generalizirani obrazac EEG-a obično završava na jedan od tri načina: nagla rezolucija bez evolucije, evolucija oblika vala i frekvencije i dezintegracija iktalnog obrasca. Generalizirani obrazac šiljak- val kompleks završava naglim povratkom na osnovnu pozadinsku aktivnost. Evolucija oblika vala i frekvencije očituje se postupnim smanjivanjem frekvencije i amplitude što dovodi do postiktalnog slabljenja i usporovanja aktivnosti. Dezintegracija iktalnog obrasca generaliziranog napadaja prikazuje se u obliku prekida epileptiformne aktivnosti intervalima usporavanja pozadinske aktivnosti. Interiktalni obrasci epileptiformne generalizirane aktivnosti najviše su izraženi tijekom non REM faze spavanja i tijekom buđenja i tipični su za generalizirani toničko klonički napadaj ili mioklonus.(58)

Paroksizmalna brza aktivnost također je jedan od pokazatelja abnormalne moždane aktivnosti. Glavne karakteristike su: paroksizmi oštirih valova frekvencije beta ritma, prosječna duljina trajanja aktivnosti iznosi 2 do 6 sekundi. Postoje dvije forme paroksizmalne brze aktivnosti, a to su: generalizirana paroksizmalna brza aktivnost i fokalna brza aktivnost. Fokalni oblik traje do 3 sekunde, dok duljina trajanja generaliziranog oblika iznosi 5 sekundi ili više. Najčešće se javlja tijekom spavanja i to tijekom non-REM faze spavanja. U budnom stanju važno je razlikovati artefakte EEG nalaza od paroksizmalne brze aktivnosti. Važan je obrazac epileptiformne aktivnosti generaliziranih oblika epilepsije i fokalnih oblika sa sekundarnom generalizacijom. Isto tako, specifičan je EEG nalaz kod pacijenata sa različitim

oblicima napadaja, nemogućnosti kontrole epilepsije, intelektualnim zaostajanjem i strukturalnim abnormalnostima mozga.(57)

8.3.4. Visoko frekventne oscilacije (High Frequency Oscillations, HFO)

Identifikacija visoko frekventnih oscilacija tijekom snimanja EEG-a jedno je od važnih saznanja u istraživanju epilepsije u posljednjih nekoliko godina. Dosadašnja istraživanja pokazala su kako su visoko frekventne oscilacije snimljene invazivnim EEG-om novi indikator epileptogene zone. HFO definiraju se kao najmanje četiri oscilacije frekvencije veće od 80 Hz koje odstupaju od osnovne aktivnosti. Dijelimo ih u nekoliko grupa: valovi (frekvencije 80-200 Hz), brzi valovi (200-600 Hz) i jako brzi valovi (frekvencije veće od 600 Hz).(15). Evaluacija visoko frekventnih oscilacija u farmakorezistentnim oblicima epilepsije pokazala su se vrlo bitnim parametrom u lokalizaciji epileptogene zone. Nekoliko studija potvrdilo je kako kirurška resekcija područja koje generira HFO povezana je sa boljim kirurškim ishodom, kontrolom i daljnjim liječenjem epilepsije. No, postoje oblici neepileptičkih fizioloških visoko frekventnih oscilacija i potrebno ih je razlikovati od patoloških oblika. Hipokampus i parahipokampalne strukture odašilju impulse frekvencije 80 – 200 Hz i riječ je o fiziološkim visoko frekventnim oscilacijama. Patološki oblik visoko frekventnih oscilacija definira se kao pojava „brzih“ valova frekvencije 200-600 Hz. Patološke HFO po prvi puta zabilježene su u pacijenata i animalnih modela oboljelih od mezijalne temporalne epilepsije. Također uočila se povezanost pojave visoko frekventnih oscilacija i hipokampalne atrofije. Istraživanjima na animalnim modelima uvidjelo se kako pojava HFO nakon epileptičkog statusa povezana je sa ranijom pojavom novog napadaja i povećanjem broja napadaja tijekom mjeseca. Rezultati dosadašnjih istraživanja pokazali su kako su visoko frekventne oscilacije obećavajući marker epileptogene zone. Međutim, svi postojeći dokazi dobiveni su iz relativno malih retrospektivnih studija. Potrebno je točno odrediti kriterije po kojima će se razlikovati patološki oblici HFO od fizioloških neepileptičkih

oblika HFO i provesti dobro organizirana, klinička, randomizirana multicentrična ispitivanja kako bi se utvrdilo jeli interiktalna pojava HFO zaista marker epileptogene zone. (59)

8.4. NEURORADIOLOŠKE METODE

Većinu pacijenata za koje se sumnja da su imali epileptički napadaj potrebno je podvrgnuti neuroradiološkoj obradi. Neuroradiološka dijagnostika uključuje: ne-kontrastni CT, MR, funkcionalni MR, MR spektroskopija, EEG kombiniran sa fMRI (EEG/fMRI), PET, iktalni i postiktalni SPECT, i magnetoencefalografija (MEG). Slikovne pretrage primjenjuju se u hitnoj procjeni pacijenata sa prvom epileptičkom atakom, u procjeni bolesnika kojima je epilepsija nedavno dijagnosticirana ili je imaju već neko vrijeme i u preoperativnoj obradi farmakorezistentih oblika epilepsije. Glavna metoda je magnetska rezonancija (MR) i osjetljivija je u odnosu na CT zbog bolje prostorne rezolucije i prikaza kontrasta mekih tkiva. Također, omogućuje snimanje u više ravnina i procjenu moždane funkcije. Protokol MR u dijagnostici epilepsije sastoji se od nekoliko tehnika snimanja, a to su: T1 standardne snimke, *fast spin echo* i *turbo spin echo* T2 snimke, FLAIR sekvence, T2 snimke uz korištenje gradijenta i 3D snimanje. Tehnike korištenja gradijenta omogućavaju detekciju malih depozita hemosiderina i na taj način otkrivaju se kavernozne malformacije ili ranije traumatske ozljede mozga. Također, vrlo je korisna tehnika u identifikaciji epileptogenih, postinfektivnih kalcificiranih lezija. FLAIR metoda je metoda snimanja u kojoj se suprimira signal cerebrospinalne tekućine i na taj način detektiraju se promjene u moždanom tkivu kao što su ožiljci, otoci tkiva, demijelinizacije.⁽⁶⁰⁾ Osim spomenutih konvencionalnih tehnika MR postoje dodatne tehnike, a to su: funkcionalna magnetska (fMR) rezonancija i difuzijska traktografska metoda snimnja (engl. *Diffusion Tensor Imaging*). Funkcijska magnetska rezonancija otvorila je put razumijevanju funkcijskog ustroja mozga. Mehanizam rada temelji se na mjerenju protoka krvi kroz pojedine dijelove mozga koristeći razliku u koncentracijama oksigeniranog i deoksigeniranog hemoglobina kao kontrast (BOLD ili bloodoxygenlevel-dependent technique). BOLD signal je najviše izražen u područjima mozga gdje je povećana potrošnja kisika zbog pojačane neuronske aktivnosti koja nastaje tijekom rješavanja određenih

kognitivnih zadataka. Promjene BOLD signala omogućile su detekciju epileptogenih mreža koje ne samo da koreliraju sa žarištima napadaja, nego se mogu vidjeti i u područjima udaljenim od EEG žarišta. Difuzijska traktografska metoda snimanja omogućava jasno i detaljno proučavanje bijele tvari mozga, te tijek, odnose i morfologiju zasebnih aksonalnih puteva. Epileptogene zone predstavljaju oštećeno tkivo i posljedično nastaju mikrostrukturne promjene. Mikrostrukturne promjene dovode do poremećaja u difuziji vode bijele tvari što se uspješno analizira difuzijskim traktografskim snimanjem. Difuzijska traktografska metoda snimanja potencijalna je eksperimentalna tehnika koja bi mogla pomoći u identifikaciji epileptogene zone u pacijenata kod kojih je konvencionalna MR negativna.(61)

8.4.1. Fokalni oblici epilepsija- MR

MR vrlo je važna dijagnostička metoda u evaluaciji pacijenata sa fokalnim napadajima. Mezijalna temporalna skleroza, poznata kao hipokampalna skleroza najčešće je dijagnosticirana fokalna strukturalna abnormalnost u pacijenata sa epilepsijom (Slika 2.). Histopatološke karakteristike hipokampalne skleroze su gubitak neurona, gliozna, i disperzija granula stanica. Navedene patološke promjene mogu se vidjeti i u području amigdala i etorinalnog korteksa. Spomenuta lezija povezana je sa razvojem epilepsije mezijalnog temporalnog režnja i u 40% slučajeva riječ je o farmakorezistentnom obliku epilepsije. MR vrlo je osjetljiva metoda za detekciju hipokampalne skleroze. Glavna karakteristika snimke MR je hipokampalna atrofija koja se očituje gubitkom prirodnog ovalnog oblika hipokampusu i on postaje spljošten. Ostale promjene uključuju: povišenje intenziteta T2 snimke, gubitak unutarnjih hipokampalnih struktura, asimetrija rogova lateralnih ventrikula i atrofija prednjeg dijela temporalnog režnja, forniksa i mamilarnih tjelešca.(60,61)

Malformacije kortikalnog razvoja su druga najčešća strukturalna etiologija epilepsije. Najčešće je riječ o fokalnoj kortikalnoj displaziji koja je lokalizirana najvećim dijelom u

temporalnom režnju, ali može biti i u drugim režnjevima (Slika 1.). Histopatološke karakteristike FCD su vrlo raznolike, može se očitovati kao aberantna laminacija neokorteksa, pojava dismorfnih neurona sa ili bez baloniranih stanica ili dodatno prisutnost hipokamplane skleroze ili vaskularnih malformacija. MR karakteristike ovise o tipu i podtipovima fokalne kortikalne displazije. Glavne značajke MR snimke FCD tipa 1 su: zamućenje sponice bijele i sive tvari, lobarna ili sublobarna hipoplazija ili atrofija, gubitak volumena subkortikalne tvari, povećanje intenziteta T2 snimke. Glavne karakteristike MR snimke fokalne kortikalne displazije tipa 2 su: prividno povećana debljina korteksa, povećanje intenziteta T2 snimke i smanjenje T1 signala u subkortikalnoj bijeloj tvari. Povećani intenzitet T2/FLAIR snimke može se postupno smanjiti u području bijele tvari i ta promjena naziva se „transmantle znak“ i visoko je specifična promjena za fokalnu kortikalnu displaziju IIB (dismorfni neuroni sa balonskim stanicama). Ostale karakteristike fokalne kortikalne displazije IIB su: duboki sulkusi i abnormalna struktura girusa i sulkusa.(60,61) Međutim, fokalna kortikalna displazija često se očituje kao suptilna strukturalna abnormalnost i nije uočljiva konvencionalnom MR-om. Izrazito je problematična detekcija najsubtilnijih promjena koje se definiraju kao blage malformacije kortikalnog razvoja, u jednoj studiji njih čak 58 % nije bilo vidljivo MR (1.5 T, 3 T). MR 7 T omogućila je otkrivanje fokalne kortikalne displazije i blage malformacije kortikalnog razvoja kod 23% pacijenata čije su snimke MR prvotno bile negativne.(62) Ostale malformacije kortikalnog razvoja koje su povezane sa epilepsijom uključuju tuberoznu sklerozu, shizencefaliju, periventrikularnu nodularnu i subkortikalnu heterotopiju, polimikrogiriju, lizencefaliju i hemimegalencefaliju. Encefalomalacija nastaje kao posljedica ozljede mozga različite etiologije. Glavne značajke MR snimke u slučaju encefalomalacije su: hipointenzitet T1 snimke i povišenje intenziteta T2/FLAIR snimke i gubitak moždanog volumena zahvaćenog područja. S obzirom na lokalizaciju encefalomalacije možemo pretpostaviti etiologiju nastanka navedene promjene. Encefalomalacija koja je prisutna u

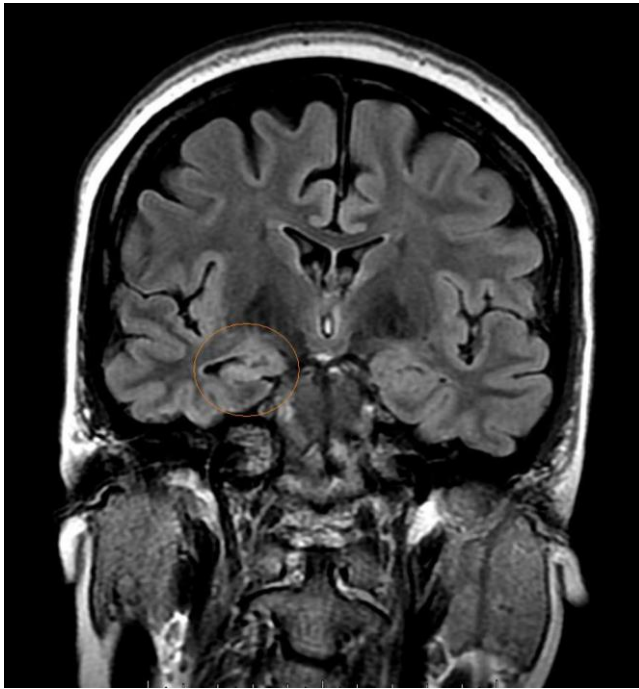području temporalnog režnja ili bifrontalno najčešće je povezana sa traumatskom ozljedom mozga.

Intrakranijalni tumori također su jedan od uzroka epileptičkih napadaja. Najčešći tumori su gangliogliomi i disembrioblastični neuroepitelijalni tumori. Oni se mogu na snimkama MR prikazati kao pseudocistične ili multicistične strukture koje su hipointezivne na T1 snimkama i hiperintezivne na T2 snimkama sa ili bez prisutnog edema ili mass efekta. Kaveronozne malformacije najčešće su vaskularne anomalije povezane sa epileptičkim napadajem. Smatra se kako je jedan od glavnih uzroka epileptogeneze odlaganje hemosiderina. Kaveronozna malformacija prikazuje se na snimkama MR kao multicistična struktura nalik „kokici“, hipointezivna ili hiperintezivna tvorba ovisno o starosti hemosiderina. Kako bi se uspješno dokazali depoziti hemosiderina, najčešće se koriste tehnike snimanja uz pomoć gradijenta. Infekcije središnjeg živčanog sustava kao što je neurocisticerkoza, tuberkuloza mogu pridonijeti razvoju epileptičkog napadaja. Promjene koje navedene infekcije izazivaju također se mogu vidjeti uz pomoć MR. U slučaju neurocisticerkoze snimke MR ovise o životnom ciklusu parazita. U početku se može identificirati cista ispunjena tekućinom, na kraju ona prelazi u nodularnu kalcificiranu leziju koja se prikazuje kao hipointenzivna tvorba na T1 i T2 snimkama. (60,61)

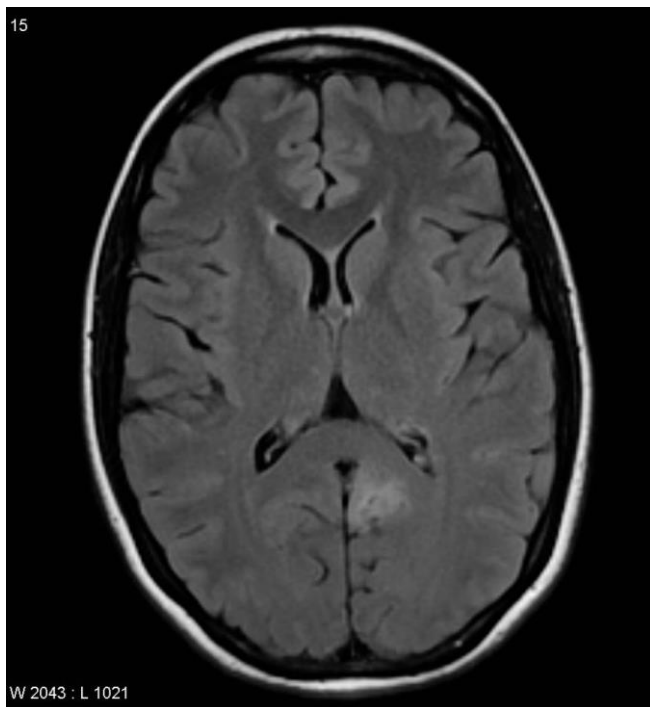
8.4.1. Generalizirani oblici epilepsija- MR

Neuroradiološko snimanje pokazuje manju osjetljivost i specifičnost za idiopatske generalizirane oblike epilepsija u odnosu na fokalne oblike epilepsija. Međutim, mogu se dokazati određene abnormalnosti moždanog tkiva. Prospektivnom studijom u kojoj su sudjelovali pacijenti sa generaliziranim oblikom epilepsije otkrivene su abnormalnosti u 24% pacijenata, no većina abnormalnosti je nespecifična. Najučestalije abnormalnosti su volumne promjene hipokampusu, abnormalnosti bazalnih ganglija i ventrikula i difuzna kortikalna

atrofija. S obzirom da MR ne daje podatke o mogućoj etiologiji generaliziranih oblika epilepsije, treba uz rutinski algoritam obrade učiniti i specifične dopunske pretrage.(60,61)



Slika 3. Mezijalna temporalna skleroza (unilateralno), T2 snimka. (64)



Slika 4. Fokalna kortikalna displazija, T2 snimka. (64)

9. RASPRAVA

Epilepsija je kronična neurološka bolest koju karakterizira pojava epileptičkih napadaja ili ataka. Napadaji se mogu očitovati motoričkim, osjetnim, neurovegetativnim ili psihogenim simptomima sa različitim stupnjevima poremećaja svijesti ili bez njih. Bolest pogađa oko 1% svjetske populacije i jedna je od najučestalijih neuroloških bolesti. Unatoč velikim naporima koji su uloženi u istraživanje mehanizama epileptogeneze i dalje potpuno razumijevanje bolesti nije moguće i ona predstavlja važno medicinsko pitanje. Osim toga, bolest iznimno utječe na kvalitetu života pojedinca, ostavlja određene posljedice na njegovo psihološko stanje, ali i na psihološko stanje obitelji i okoline, pa samim time je i važan socijalni problem.

U slučaju epilepsije ne postoji jasna etiologija, ali se pregledno prema uzroku mogu podijeliti u nekoliko velikih skupina, a to su: genske, strukturalne, metaboličke, imunosno-posredovane epilepsije, epilepsije uzrokovane infekcijama središnjeg živčanog sustava i one nepoznate etiologije. Geni imaju značajnu ulogu u razvoju epilepsije. Genske mutacije ključni su faktor u razvoju više od 30% svih epileptičkih sindroma. Međutim, nasljeđivanje je vrlo složeno i mali broj epilepsija nasljeđuje se izravno s roditelja na dijete. Također, jedan gen može biti odgovoran za više različitih sindroma i jedan sindrom može biti povezan sa različitim genima. Što indirektno govori kako i epigenetika i okolišni faktori imaju veliki utjecaj u razvoju bolesti. Osim navedenih uzroka, epileptičke napadaje mogu izazvati stanja kao što su: hipoglikemija, fotosenzitivni provokativni čimbenici, intenzivna fizička aktivnost, emocionalni stres. Epileptički napadaji klinički se dijele na fokalne, generalizirane i na napadaje nepoznata početka. Fokalni napadaji mogu biti sa poremećajem svijesti ili očuvanom svijesti, katkad i sekundarnom generalizacijom. Generalizirani napadaji zahvaćaju gotovo cijelu moždanu koru, a mogu biti: toničko-klonički, atonički, miokloni, apsani

napadaji. Detaljno poznavanje mogućih kliničkih manifestacija epileptičkih napadaja i klasifikacije nevedenih epilepsija omogućava pravilno postavljanje dijagnoze i odabir antiepileptika koji će uspješno kontrolirati tijek bolesti. Epilepsija je povezana i sa povećanim rizikom za razvoj niza komorbiditeta, a najčešće se očituju anksioznost, depresija i kognitivno oštećenje. Osim spomenutih bolesti, zabilježena je veća stopa srčanožilnih bolesti, migrene, poliartralgijska i gastrointestinalnih poremećaja u oboljelih od epilepsije u odnosu na opću populaciju. Navedena stanja zajedno sa težinom i učestalosti napadaja, reakcijom okoline i nuspojavama antiepileptičkih lijekova u velikoj mjeri narušavaju kvalitetu života pacijenta i pridonose otežanoj kontroli i liječenju epilepsije. Prema tome iznmno je važno učiniti opsežnu dijagnostičku obradu i postaviti ispravnu dijagnozu.

Dijagnoza epilepsije zasniva se na detaljnom uzimanju anamnestičkih i heteroanamnestičkih podataka, fizikalnom i neurološkom pregledu, hematološko-biokemijskim pretragama. Daljnja obrada obuhvaća elektroencefalografiju (EEG) i neuroradiološku obradu. EEG je neinvazivna, lako dostupna metoda koja omogućava pregled električne aktivnosti mozga. Glavna je dijagnostička metoda u evaluaciji pacijenta sa epileptičkim napadajem i potvrdi dijagnoze epilepsije. Od neuroradioloških metoda najviše se primjenjuje magnetska rezonancija (MR) koja daje podatke o mogućem strukturalnom uzroku epilepsije. Dodatno se još mogu primijeniti tehnike kao što su PET, fMR i SPECT. Unatoč širokoj paleti dijagnostičkih metoda dijagnoza epilepsije još uvijek predstavlja izazov u kliničkoj praksi. S jedne strane razlog je kompleksna i multifaktorijska priroda bolesti, a s druge strane postoji niz diferencijalno dijagnostičkih stanja koja mogu imitirati epileptički napadaj. Do danas je provedeno niz eksperimentalnih i kliničkih studija u svrhu otkrivanja dijagnostičkih panela koji bi osigurali ispravnu dijagnozu epilepsije. Prema tome glavna svrha dijagnostičkih biomarkera je otkriti i potvrditi prisustvo bolesti, a isto tako otkriti i podtipove bolesti u određenih pojedinaca. Od biomarkera visoko specifičnim i osjetljivim pokazali su se

laboratorijski biomarkeri, elektrofiziološke i neuroradiološke metode. Od laboratorijskih biomarkera ističu se inflamatorni proteini i miRNA. Povišene vrijednosti IL- 1 β , Il- 6 i TNF- α u serumu predstavlja glavni proinflamatorni citokinski profil u razvoju epilepsije. Moždano specifične miRNA kao što su miR-146-b, miR-106-b, miR-301-b karakteristične su za epilepsiju temporalnog režnja. Neuroslikovna dijagnostika omogućava identifikaciju suptilnih strukturalnih promjena moždanog tkiva koje mogu dovesti do razvoja epileptogenog žarišta, dok visoko frekventne oscilacije predstavljaju važan elektrofiziološki biomarker epileptogene zone. Isto tako, u posljednje vrijeme sve se više ističe važnost ispitivanja genetike, stoga molekularno- genska testiranja definitivno postaju jedan od ključnih biomarkera u epilepsiji. Sve navedeno omogućuje rano i pravilno postavljanje dijagnoze te dabilir specifične terapije, a ujedno smanjuje utjecaj čimbenika koji bitno narušavaju kvalitetu života pojedinca.

10. ZAKLJUČAK

Epilepsija je kronična neurološka bolest koja se očituje trajnim poremećajem moždane funkcije koja je rezultat iznenadnih i nekontroliranih izbijanja neurona u mozgu. Incidencija epileptičkih napadaja iznosi 8 % do 10% u populaciji tijekom života. Stoga je bitna detaljna obrada bolesnika i diferenciranje akutnog simptomatskog napadaja od neprovociranog epileptičkog napadaja. Dijagnostički algoritam epilepsije zasniva se na detaljnom uzimanju anamnestičkih i heteroanamnestičkih podataka, neurološkom pregledu, hematološko-biokemijskim pretragama, te EEG-u i MR-i. Međutim, nerijetko usprkos detaljnoj povijesti bolesti, pregledima i dijagnostičkim ispitivanjima dijagnozu epilepsije kao bolesti i njenu etiologiju nije moguće jasno potvrditi i odrediti. Posljednjih godina provodi se sve više istraživanja u svrhu otkrića biomarkera u epilepsiji koji će omogućiti otkrivanje bolesti, utvrđivanje tipa epilepsije, lokalizaciju područje epileptogene zone i pomoći u diferencijalnoj dijagnozi bolesti. U dosadašnjim studijama proučavani su brojni biomarkeri kao što su mutacije gena, slikovna dijagnostika, EEG, hormoni i enzimi. Genski faktori igraju važnu ulogu u etiologiji epilepsije. Novi genomski pristupi poput aCGH ili sekvenciranje sljedeće generacije omogućili su bolji pregled genetičkih čimbenika rizika koji su odgovorni za razvoj epilepsije. Laboratorijski biomarkeri kao što su moždano specifične microRNA i inflamatorni interleukini pokazali su se visoko potencijalnim markerima epileptogeneze i njihove povišene vrijednosti u serumu predstavljaju rizik za razvoj epilepsije. Neuroradiološke metode omogućavaju detekciju strukturalnih promjena moždanog tkiva koje mogu biti potencijalni izvor epileptogenog procesa. U novije vrijeme, kao važan elektrofiziološki biomarker ističu se visoko frekventne oscilacije zabilježene u interiktalnom razdoblju. Navedena saznanja otvaraju put unaprjeđenju dijagnostičkog pristupa epilepsiji, a samim time pridonose i povećanju učinkovitosti liječenja bolesti.

11. SAŽETAK

Epilepsija se definira kao poremećaj funkcije mozga, a glavna karakteristika bolesti su recidivirajući napadaji koji nastaju kao posljedica nekontroliranog i abnormalnog električnog izbijanja moždanih stanica. Epileptički napadaji klinički se manifestiraju različitim simptomima ovisno o tome koji je dio kore mozga zahvaćen prekomjernom neuronalnom aktivnošću. Ubraja se u skupinu najčešćih primarnih bolesti središnjeg živčanog sustava. S obzirom na dob, najveći broj pojavljivanja je u osoba mlađih od 7 godina i starijih od 65 godina. Važno je naglasiti kako epileptički napadaji kao i antikonvulzivna terapija bitno narušavaju kvalitetu života pojedinca i pridonose razvoju niza komorbiditeta kao što su depresija, anksiozni poremećaj, kognitivno oštećenje, srčanovaskularna oboljenja. Upravo zbog toga potrebno je učiniti iscrpnu dijagnostičku obradu koja će omogućiti pravilno postavljanje dijagnoze, utvrđivanje etiologije i pružanje adekvatnog liječenja i skrbi. Glavne standardne dijagnostičke metode su EEG, CT i MR. U posebnim situacijama primjenjuju se dodatne neuroradiološke metode kao što su PET-CT i SPECT. Trenutno se provodi niz istraživanja u svrhu otkrića dovoljno specifičnih i osjetljivih biomarkera u dijagnostici epilepsije. Dosadašnja istraživanja potvrdila su dijagnostičku važnost biomarkera kao što su laboratorijski biomarkeri (miRNA, neuroinflamatorni citokini), elektrofiziološki biomarkeri i neuroradiološke metode. Značajan napredak u dijagnostici epilepsije omogućila su genomska istraživanja koja su otkrila i dijelom objasnila genetsko- molekularne mehanizme u razvoju epilepsije i zbog toga genski faktori predstavljaju ključan element u dijagnostici epilepsije. Zajednička primjena navedenih biomarkera otvara put pravilnom postavljanju dijagnozu epilepsije, a samim time omogućava bržu obradu bolesnika i odabir najučinkovitijeg terapijskog pristupa što bitno utječe na cjelokupan život pojedinca, obitelji i šire zajednice.

12. SUMMARY

Epilepsy is defined as a malfunction of brain activity characterised by recurrent seizures caused by excessive neuronal activity of brain cells. Epilepsy seizures are clinically manifested by various symptoms, depending on which part of the brain is affected by excessive neuronal activity. Furthermore, epilepsy is the most common primary disease of the central nervous system. Considering the age, the largest number of occurrences is among patients younger than 7 years and older than 65 years old. Moreover, it is important to emphasize that epileptic seizures, as well as anticonvulsant therapy, have a huge impact on the quality of life and contribute to the development of range of comorbidities, such as depression, anxiety disorder, cognitive impairment and cardiovascular disease. Therefore, it is mandatory to perform detailed diagnostic examination in order to confirm diagnosis, determine the etiology and to provide adequate treatment and care. The essential standard diagnostic methods are EEG, CT and MR. PET-CT and SPECT are additional neuroradiological methods that are used in special conditions. Nowadays, a large amount of research has been carried out with a focus on identification sufficiently specific and sensitive biomarkers in the diagnosis of epilepsy. Previous studies confirmed diagnostic significance of biomarkers, such as laboratory biomarkers (miRNAs, neuroinflammatory cytokines), electrophysiological biomarkers and neuroradiological methods. A huge progress has been made in diagnostic approach to epilepsy by genomic research that discovered and partly explained genetic-molecular mechanisms in the development of epilepsy. As a consequent, genetic factors represent fundamental matter in diagnostic algorithm of epilepsy. The common application of these biomarkers enables proper diagnosis of epilepsy, including faster examination of patient and the selection of most effective therapeutic approach, that significantly affects entire life of an individual, their family and wider community.

13. LITERATURA

- 1.) Kasper, Dennis L. et al. Harrison's Principles of Internal Medicine. 19th edition. New York: McGraw Hill Education, 2015.
- 2.) Magiorkinis E, Diamantis A, Sidiropoulou K, Panteliadis C. Highlights in the History of Epilepsy: The Last 200 Years Epilepsy Research and Treatment [Internet]. 24.8.2014. [citirano 3.4.2019.];vol. 2014, Article ID 582039, 13 pages.
- 3.) Stafstrom CE, Carmant L. Seizures and epilepsy: an overview for neuroscientists. Cold Spring Harb Perspect Med.[Internet]. 5.6.2015. [citirano: 3.4.2019.];2015;5(6):a022426.
- 4.) Ingrid E. Scheffer Samuel Berkovic Giuseppe Capovilla Mary B. Connolly. ILAE classification of the epilepsies: Position paper of the ILAE Commission for Classification and Terminology. Epilepsia. [Internet]. 8.3.2017. [cititrano: 3.4.2019];2017.;58(4):512–521.
- 5.) Scott AJ, Sharpe L, Hunt C1, Gandy M, Anxiety and depressive disorders in people with epilepsy: A meta-analysis. Epilepsia. [Internet]. 3.5.2017. [citirano: 5.4.2019.]; 2017;58(6):973-982.
- 6.) Steven C Schachter MD. Comorbidities and complications of epilepsy in adults. U: Up to date, Paul Garcia ed. Up to date[Internet]. John F Dashe: Up to date; 2019. Dostupno na: <https://www.uptodate.com/>
- 7.) Keezer MR, Sisodiya SM, Sander JW Comorbidities of epilepsy: current concepts and future perspectives. Lancet Neurol. [Internet]. 5.11.2015. [citirano: 6.4.2019.]; 2016;15(1):106-15.
- 8.) Anuradha Singh, Stephen Trevick. The Epidemiology of Global Epilepsy. Neurologic Clinics. [Internet]. 6.10.2016. [citirano: 10.4.2019.]; 2016; 34(4):837-847.

- 9.) Mudrovčić M, Toljan K, Popović J i sur. Epilepsija. Gyrus. [Internet]. [citirano: 11.4.2019]; 2010; 3(4):176-195.
- 10.) Bell GS, Neligan A, Sander JW. An unknown quantity--the worldwide prevalence of epilepsy. *Epilepsia*. [Internet]. 25.6.2014. [citirano: 11.4.2019.]; 2014;55(7):958-62.
- 11.) Beghi E, Giussani G. Aging and the Epidemiology of Epilepsy. *Neuroepidemiology*. [Internet]. 25.11.2018. [citirano: 11.4.2019.]; 2018;51(3-4):216-223.
- 12.) Fiest KM, Sauro KM, Wiebe S, et al. Prevalence and incidence of epilepsy: A systematic review and meta-analysis of international studies. *Neurology*. [Internet]. 8.8.2017. [citirano: 11.4.2019.]; 2017;88(3):296–303.
- 13.) Panteliadis, C. P., Vassilyadi, P., Fehlert, J., Hagel, C. Historical documents on epilepsy: From antiquity through the 20th century. *Brain and Development*. [Internet]. 27.2.2017. [citirano: 15.4.2019.]; 2017;39(6), 457–463.
- 14.) Fisher R.S. Acevedo C. A practical clinical definition of epilepsy. *Epilepsia*. [Internet]. 14.4.2014. [citirano: 15.4.2019]; 2014;55(4):475–482.
- 15.) Petelin G. Ž. Klasifikacija epilepsije. *Medicus*. [Internet]. 3.7.2018. [citirano: 15.4.2019.]; 2019;28(1):7-12
- 16.) Hajnšek S. Epilepsije: klasifikacija i klinička slika. *Neurol. Croat*. [Internet]. 2010. [citirano: 15.4.2019.]; 2010; Vol. 59, 1-2.
- 17.) Fisher R.S., Cross J.H., French J.A. at al. Operational classification of seizure types by the International League Against Epilepsy: Position Paper of the ILAE Commission for Classification and Terminology. *Epilepsia*. [Internet]. 8.3.2017. [citirano: 17.4.2019.]; 2017; 58(4):522–530.

- 18.) Scheffer E. I., Berkovic S. Capovilla G. at al. ILAE classification of the epilepsies: Position paper of the ILAE Commission for Classification and Terminology. *Epilepsia*. [Internet]. 28.11.2017. [citirano: 17.4.2019.]; 2017; 58(4):512–521.
- 19.) Krumholz A, Wiebe S, Gronseth G.S. Evidence-based guideline: Management of an unprovoked first seizure in adults: Report of the Guideline Development Subcommittee of the American Academy of Neurology and the American Epilepsy Society. *Neurology*. [Internet]. 21.4.2015. [citirano: 18.4.2019.]; 2015;84(16):1705-13.
- 20.) National Clinical Guideline Centre. *The Epilepsies: The Diagnosis and Management of the Epilepsies in Adults and Children in Primary and Secondary Care: Pharmacological Update of Clinical Guideline 20*. London: Royal College of Physicians (UK); 2012.
- 21.) Steven C Schachter, MD. Evaluation and management of the first seizure in adults. Up to date, Paul Garcia, ed. UpToDate [Internet]. John F Dashe: Up to date; 2019. Dostupno na: <https://www.uptodate.com>
- 22.) Sheldon R, Rose S, Ritchie D, Connolly SJ, Koshman ML, Lee MA, Frenneaux M, Fisher M, Murphy W. Historical criteria that distinguish syncope from seizures. *J Am Coll Cardiol*. [Internet]. 3.7.2002. [citirano: 18.4.2019.]; 2002;40(1):142-8.
- 23.) Brigo F, Storti M, Lochner P at al. Tongue biting in epileptic seizures and psychogenic events: an evidence-based perspective. *Epilepsy Behav*. [Internet]. 2.10.2012. [citirano: 19.4.2019.]; 2012;25(2):251-5.
- 24.) Brigo F Nardone R Ausserer H at al. The diagnostic value of urinary incontinence in the differential diagnosis of seizures. *Seizure*. [Internet]. 9.11.2013. [citirano: 19.4.2019.]; 2013;22(2):85-90.

- 25.) Lj. Cvitanović-Šojat i sur. Pretrage kod postavljanja dijagnoze epilepsije. *Paediatr Croat*. [Internet]. 3.4.2012. [citirano: 19.4.2019.]; 2012; 56 (Supl 1): 170-175.
- 26.) Sueri C Gasparini S Balestrini S. Diagnostic Biomarkers of Epilepsy. *Curr Pharm Biotechnol*. [Internet]. 2018. [citirano: 19.4.2019.]; 2018;19(6):440-450.
- 27.) Pitkänen A. Löscher, W. Vezzani at al. Advances in the development of biomarkers for epilepsy. *The Lancet Neurology*. [Internet]. 15.7.2016. [citirano: 19.4.2019.]; 2016;15(8), 843–856.
- 28.) Jerome Engel, Jr. Asla Pitkänen Jeffrey A. Loeb at al. Epilepsy biomarkers. *Epilepsia*. [Internet]. 13.8.2014. [citirano: 19.4.2019.]; 2013; 54(0 4): 61–69.
- 29.) Reddy SD, Younus I Sridhar V Reddy D. Neuroimaging Biomarkers of Experimental Epileptogenesis and Refractory Epilepsy. *Int J Mol Sci*. [Internet]. 8.1.2019. [citirano: 19.4.2019.]; 2019;8;20(1).
- 30.) Asla Pitkänen and Jerome Engel, Jr. Past and Present Definitions of Epileptogenesis and Its Biomarkers. *Neurotherapeutics*. [Internet]. 4.2.2014. [citirano: 19.4.2019.]; 2014;11(2): 231–241.
- 31.) Lauren E. Walker Damir Janigro Uwe Heinemann at al. WONOEP appraisal: Molecular and cellular biomarkers for epilepsy. *Epilepsia*. [Internet]. 18.7.2016. [citirano: 20.4.2019.]; 2016;57(9): 1354–1362.
- 32.) Orsini A Zara F Striano P. Recent advances in epilepsy genetics. *Neurosci Lett*. [Internet]. 22.2.2018. [citirano: 20.4.2019.]; 2018;22;667:4-9.
- 33.) Annapurna Poduri, Daniel Lowenstein. Epilepsy Genetics—Past, Present, and Future. *Curr Opin Genet Dev*. [Internet]. 27.1.2011. [citirano: 20.4.2019.]; 2011; 21(3): 325–332.

- 34.) Rhys H. Thomas & Samuel F. Berkovic, The hidden genetics of epilepsy—a clinically important new paradigm. *Nature Reviews Neurology*. [Internet]. 15.4.2014. [citirano: 20.4.2019.]; 2014;(10)283–292.
- 35.) Weber, Y. G. Biskup, S. Helbig, K. L. at al. The role of genetic testing in epilepsy diagnosis and management. *Expert Review of Molecular Diagnostics*. [Internet]. 24.5.2017. [citirano: 20.4.2019.]; 2017;17(8), 739–750.
- 36.) Turnpenny P, Ellard S; Emeryjeve osnove medicinske genetike; Medicinska naklada; Zagreb 2011.
- 37.) Silvana Franceschetti, Roberto Michelucci, Laura Canafoglia at al. Progressive myoclonic epilepsies. *Neurology*. [Internet]. 4.2.2014. [citirano: 21.4.2019.]; 2014;82(5): 405–411.
- 38.) Mansuco M, Filosto M, Mootha VK, Rocchi A, Pistolesi S at al. A novel mitochondrial tRNA-phe mutation causes MERRF syndrome. *Neurology*. [Internet]. 8.6.2004. [citirano: 21.4.2019.]; 2004; 62: 2119-21.
- 39.) Helbig I. Genetic Causes of Generalized Epilepsies. *Semin Neurol*. [Internet]. 10.6.2015. [citirano: 21.4.2019.]; 2015;35(3):288-92.
- 40.) Ottman R, Hirose S, Jain S, et al. Genetic testing in the epilepsies--report of the ILAE Genetics Commission. *Epilepsia*. [Internet]. 1.4.2010. [citirano: 21.4.2019.]; 2010;51(4):655–670.
- 41.) Vezzani A, Viviani B. Neuromodulatory properties of inflammatory cytokines and their impact on neuronal excitability. *Neuropharmacology*. [Internet]. 8.11.2015. [citirano: 21.4.2019.]; 2015;96(Pt A):70-82.

- 42.) Alapirtti T, Lehtimäki K, Nieminen R. The production of IL-6 in acute epileptic seizure: A video-EEG study. *J Neuroimmunol.* [Internet]. 15.3.2018. [citirano: 21.4.2019]; 2018; 15;316:50-55.
- 43.) Diamond ML Ritter AC Failla MD, et al. IL-1 β associations with posttraumatic epilepsy development: a genetics and biomarker cohort study. *Epilepsia.* [Internet]. 1.7.2015. [citirano: 22.4.2019.]; 2014;55(7):1109-19.
- 44.) Noebels L.J. Avoli M. Rogawski M.A. Jasper's Basic. Mechanisms of the Epilepsies, 4th edition. Bethesda (MD): National Center for Biotechnology Information (US); 2012.
- 45.) Enright N, Simonato M, Henshall DC. Discovery and validation of blood microRNAs as molecular biomarkers of epilepsy: Ways to close current knowledge gaps. *Epilepsia Open.* [Internet]. 30.10.2018. [citirano: 22.4.2019.]; 2018;3(4):427–436.
- 46.) Aronica E. Fluiter K. Iyer A. Expression pattern of miR-146a, an inflammation-associated microRNA, in experimental and human temporal lobe epilepsy. *Eur J Neurosci.* [Internet]. 26.2.2010. [citirano: 22.4.2019.]; 2010;31(6):1100-7.
- 47.) An, N., Zhao, W., Liu, Y., Yang, X., & Chen, P. Elevated serum miR-106b and miR-146a in patients with focal and generalized epilepsy. *Epilepsy Research.* [Internet]. 26.11.2016. [citirano: 22.4.2019.]; 127, 311–316.
- 48.) Tiwari D, Peariso K, Gross C. MicroRNA-induced silencing in epilepsy: Opportunities and challenges for clinical application. *Dev Dyn.* [Internet]. 4.10.2017. [citirano: 25.4.2019.]; 2018;247(1):94–110.
- 49.) Tan CL, Plotkin JL, Venø MT, et al. MicroRNA-128 governs neuronal excitability and motor behavior in mice. *Science.* [Internet]. 6.12.2013. [citirano: 25.4.2019.]; 2013;342(6163):1254–1258.

- 50.) Malojčić B. i sur. Neurološki pregled- Strukturirani pristup. Medicinska naklada Zagreb,2016.
- 51.) Kane N, Acharya J, Benickzy S, et al. A revised glossary of terms most commonly used by clinical electroencephalographers and updated proposal for the report format of the EEG findings. Revision 2017. *Clin Neurophysiol Pract.* [Internet]. 4.8.2017. [citirano: 26.4.2019.] 2017;2:170–185.
- 52.) Erik K. St. Louis and Lauren C. Frey. *Electroencephalography (EEG): An Introductory Text and Atlas of Normal and Abnormal Findings in Adults, Children, and Infants.* Chicago: American Epilepsy Society; 2016.
- 53.) Faulkner HJ. Arima H. Mohamed A. The utility of prolonged outpatient ambulatory EEG. *Seizure.* [Internet]. 11.2012. [citirano: 26.4.2019.]; 2012;21(7):491-5.
- 54.) Jeremy Moeller, MD. *Electroencephalography (EEG) in the diagnosis of seizures and epilepsy.* Up to date, Paul Garcia, MD, ed. Up to date [Internet]. John F Dashe: Up to date; 2019. Dostupno na: <https://www.uptodate.com>
- 55.) Jaseja B1, Jaseja H. Rapid eye movement (REM) sleep: a reliable biomarker of intractability in epilepsy. *Epilepsy Behav.* [Internet]. 13.7.2013. [citirano: 2.5.2019.]; 2013;29(1):256-7.
- 56.) Chen, H., & Koubeissi, M. Z. (2019). *Electroencephalography in Epilepsy Evaluation.* CONTINUUM: Lifelong Learning in Neurology. [Internet]. 4.2019. [citirano: 5.5.2019.]; 2019;25(2), 431–453.
- 57.) Rosenow, F., Klein, K. M., & Hamer, H. M. Non-invasive EEG evaluation in epilepsy diagnosis. *Expert Review of Neurotherapeutics.* [Internet]. 16.5.2015. [citirano: 5.5.2015.]; 2015;15(4), 425–444.

58.) John M. Stern. Atlas of EEG Patterns Second Edition. Lippincott Williams & Wilkins, Philadelphia, 2013.

59.) Staba RJ, Stead M, Worrell GA. Electrophysiological biomarkers of epilepsy. *Neurotherapeutics*. [Internet]. 12.2.2014. [citirano: 6.5.2019.]; 2014;11(2):334–346.

60.) Hiba Arif Haider, MD. Neuroimaging in the evaluation of seizures and epilepsy. Up to date, Steven C Schachter ed. Up to date (Internet) John F Dashe, MD. Up to date, 2019. Dostupno na: <https://www.uptodate.com/>

61.) Lapalme-Remis, S., Cascino G. D. Imaging for Adults With Seizures and Epilepsy. CONTINUUM: Lifelong Learning in Neurology. [Internet]. 1.10.2016. [citirano: 6.5.2019.]; 2016; 22(5), 1451–1479.

62.) Veersema TJ, Ferrier CH, Eijdsden P. et al. Seven tesla MRI improves detection of focal cortical dysplasia in patients with refractory focal epilepsy. *Epilepsia Open*. [Internet]. 10.2.2017. [citirano: 6.5.2019.]; 2017;2(2):162–171.

63.) Amna Rana Alberto E. Musto. The role of inflammation in the development of epilepsy. *Journal of Neuroinflammation*. [Internet]. 15.5.2018. [citirano: 6.5.2019.]; 2018;15:144.

64.) Radiopaedia.org [Internet]. [Citirano: 1.6.2019.]. Dostupno na: <https://radiopaedia.org/>

14. ŽIVOTOPIS

Petra Remenarić rođena je 20. veljače 1995. godine u Bjelovaru. Pohađala je Osnovnu školu „Ivana Vitez Trnski“ u Novoj Rači. Nakon osnovne škole upisuje opći smjer u Bjelovarskoj gimnaziji te je maturirala 2013. godine. Te iste godine upisuje Integrirani preddiplomski i diplomski studij Medicine na Medicinskom fakultetu Sveučilišta u Rijeci.