

ATREZIJA JEDNJAKA

Brajenić, Nika

Master's thesis / Diplomski rad

2019

Degree Grantor / Ustanova koja je dodijelila akademski / stručni stupanj: **University of Rijeka, Faculty of Medicine / Sveučilište u Rijeci, Medicinski fakultet**

Permanent link / Trajna poveznica: <https://um.nsk.hr/um:nbn:hr:184:312491>

Rights / Prava: [In copyright](#)/[Zaštićeno autorskim pravom.](#)

Download date / Datum preuzimanja: **2024-11-29**



Repository / Repozitorij:

[Repository of the University of Rijeka, Faculty of Medicine - FMRI Repository](#)



SVEUČILIŠTE U RIJECI
MEDICINSKI FAKULTET
INTEGRIRANI PREDDIPLOMSKI I DIPLOMSKI
SVEUČILIŠNI STUDIJ MEDICINA

Nika Brajenić

ATREZIJA JEDNJAKA

Diplomski rad

Rijeka, 2019.

SVEUČILIŠTE U RIJECI
MEDICINSKI FAKULTET
INTEGRIRANI PREDDIPLOMSKI I DIPLOMSKI
SVEUČILIŠNI STUDIJ MEDICINA

Nika Brajenić

ATREZIJA JEDNJAKA

Diplomski rad

Rijeka, 2019.

Mentor rada: Harry Nikolić, Doc. dr. sc., dr. med.

Diplomski rad ocjenjen je dana 21.06.2019. na Medicinskom fakultetu Sveučilišta u Rijeci pred Povjerenstvom u sastavu:

1. Izv.prof.dr.sc.Tedi Cicvarić, dr.med
2. Doc.dr.sc.Srećko Severinski, dr.med
3. Nasl.Doc.dr.sc.Nado Bukvić, dr.med

Rad sadrži 25 stranica, 1 sliku, 17 literaturnih navoda.

Zahvala

Željela bih se zahvaliti mentoru, Doc. dr. sc. Harryju Nikoliću na suradljivosti, izrazitoj pristupačnosti i velikoj pomoći pri izboru literature i pisanju diplomskog rada. Zahvaljujem na stručnom vođenju i savjetima te opuštеноj atmosferi pri dolasku na Kliniku za dječju kirurgiju.

Najveća hvala mojim roditeljima, mami Eni i tati Ivi što su me bodrili svih godina obrazovanja, pomagali mi te me učinili osobom kakva sam danas.

Zahvaljujem i svom dečku Stivenu na bezuvjetnoj potpori, razumijevanju i vjeri u mene, svim prijateljima na podršci i lijepim trenucima te fakultetskim kolegama na stalnom ohrabivanju i kvalitetno provedenom studentskom životu.

Sadržaj

1. Uvod	1
1.1 Atrezija jednjaka.....	1
1.2 Anatomija i histologija jednjaka.....	1
1.2.1 Anatomija.....	1
1.2.2 Histologija	2
1.3 Fiziologija jednjaka	3
2. Svrha rada	4
3. Pregled literature na zadanu temu	4
3.1 Povijesni pregled	4
3.2 Etiopatogeneza.....	5
3.3 Pridružene anomalije	6
3.4 Tipovi ezofagealne atrezije.....	6
3.5 Klinička slika.....	8
3.6 Dijagnoza.....	9
3.7 Liječenje	9
3.7.1 Preoperativna priprema	10
3.7.2 Atrezija jednjaka s distalnom fistulom i kratkim razmakom bataljaka	10
3.7.3 Atrezija jednjaka s distalnom fistulom i dugim razmakom bataljaka	12
3.7.4 Atrezija jednjaka bez fistule.....	13
3.7.5 Traheozofagealna fistula bez atrezije jednjaka (H – fistula)	14

3.7.6	Atrezija jednjaka s proksimalnom traheozofagealnom fistulom	14
3.7.7	Komplikacije	14
3.8	Prognoza	15
4.	Rasprava	17
5.	Zaključci.....	20
6.	Sažetak.....	21
7.	Summary	22
8.	Literatura.....	23
9.	Životopis.....	25

1. Uvod

1.1 Atrezija jednjaka

Atrezija jednjaka prirođena je zapreka prolaznosti probavnog sustava, a predstavlja nepotpuno oblikovanje, odnosno nepostojanje lumena jednjaka, često (u čak 80-90% slučajeva) povezano s traheozofagealnom fistulom.(1,2) Jednjak se tako sastoji od gornjeg i donjeg dijela (bataljka) koji završavaju slijepo te mogu biti u komunikaciji s dušnikom putem traheozofagealne fistule.(3) S obzirom na zajedničko embrionalno podrijetlo dušnika i jednjaka iz ždrijelnog divertikula, malformacija nastaje nepotpunim razdvajanjem dvaju kanala: trahealnog i ezofagealnog. Shodno tome nastaje nekoliko tipova anomalije, a najčešći je oblik onaj kod kojeg gornji dio jednjaka završava slijepo, a donji dio je povezan s dušnikom traheozofagealnom fistulom.(1,4)

Atrezija jednjaka najčešća je atrezija probavnog sustava, a učestalost je oko 1 na 3000 živorođene djece. U prošlosti, sva su djeca s navedenom anomalijom umirala, no danas većina djece preživljava (štoviše vodi normalan život) zahvaljujući razvoju kako dijagnostičkih, tako i kirurških postupaka. (2,4,5)

1.2 Anatomija i histologija jednjaka

1.2.1 Anatomija

Jednjak je neparni šuplji organ probavnog sustava u obliku cijevi duge oko 25 cm. Smješten je u stražnjem medijastinumu gdje se u visini 6. vratnog kralješka nastavlja na ždrijelo, a u visini 11. grudnog kralješka otvara u želudac. S obzirom na smještaj i topografske odnose, jednjak je podijeljen na tri odsječka: cervikalni, torakalni i abdominalni.

Cervikalni dio označava prvi odsječak jednjaka, smješten između kralježnice koja se nalazi straga te dušnika koji je sprijeda. Na samom početku jednjak je stiješnjen između kralježnice te prstenaste hrskavice grkljana. *N. laryngeus recurrens* proteže se u brazdi između jednjaka i dušnika, a sa strana mu se nalaze reznjevi štitnjače, što može izazvati smetnje gutanja ukoliko je štitnjača uvećana.

Torakalni dio jednjaka je najdulji, a seže od gornjeg otvora grudne šupljine do otvora u ošitu kroz koji prolazi te ulazi u trbušnu šupljinu. U grudnom dijelu jednjak je u bliskom odnosu s kralježnicom straga i dušnikom sprijeda. Pružajući se prema distalno, usmjeren je prema lijevo te je u dodiru s lijevom bronhom, a potom i lijevom atrijskom srca, posredstvom perikarda. Takvi sintopski odnosi također mogu pridonijeti problemima s gutanjem ukoliko dođe do povećanja lijevog srca ili patoloških procesa u perikardijalnoj šupljini. Na prolasku kroz grudnu šupljinu luk aorte utiskuje stjenku jednjaka te proizvodi suženje lumena, a potom se aorta proteže distalno s lijeve te stražnje strane jednjaka. Također, smjer jednjaka prati i *n. vagus* koji tvori živčane spletove na njegovoj prednjoj i stražnjoj površini.

Abdominalni dio počinje prolaskom jednjaka kroz otvor u ošitu, a seže do kardije koja predstavlja ulazak jednjaka u želudac. To je ujedno i najkraći dio. Prednja površina toga dijela u kontaktu je s jetrom, a stražnja se naslanja na ošit. (6)

1.2.2 Histologija

Stjenka jednjaka građena je od sluznice, podsluznice, mišićnice i vezivnog sloja.

Sluznica (mukoza) je obložena mnogoslojnim pločastim neuroženim epitelom. Ispod epitela se nalazi sloj rahlog vezivnog tkiva (lamina propria) koji sadrži limfne čvoriće, a od podsluznice ju odvaja sloj glatkih mišićnih stanica - lamina muskularis mukoze. Sluznica tvori uzdužne nabore pa je lumen praznog jednjaka u presjeku zvjezdastog oblika, dok se pri prolasku hrane nabori gube.

Podsluznicu (submukozu) čini rahlo vezivno tkivo u kojem je moguće vidjeti nakupine mukoznih žlijezdi te autonomni živčani splet.

Mišićnica (muskularis) je u gornjem dijelu jednjaka građena od snopova skeletnih mišićnih stanica koje čine unutarnji kružni i vanjski uzdužni sloj. U donjem dijelu tvore ju glatka mišićna vlakna također raspoređena u dva sloja, odvojena vezivnim tkivom duž kojega se širi autonomni živčani splet.

Vanjski sloj (adventicija) je sloj rahlog vezivnog tkiva koji spaja jednjak s okolnim organima. U grudnom dijelu dio jednjaka pokriva poplućnica, a u abdominalnom dijelu prednju površinu seroza. (6)

1.3 Fiziologija jednjaka

Jednjak je organ probavnog sustava namijenjen prijenosu hrane i tekućine iz ždrijela u želudac. Fiziologija jednjaka odnosi se na njegovu funkciju pokretljivosti - motilitetu. S obzirom na ulogu prolaska hrane u procesu gutanja, pokreti jednjaka moraju biti pažljivo regulirani kako bi se izbjeglo pogrešno usmjeravanje hrane u respiratorni trakt ili pak udisanje zraka u probavni sustav.

Jednjak je struktura koja se na oba kraja zatvara sfinkterima – gornjim (faringozofagealnim) i donjim (gastroezofagealnim) sfinkterom. Oni sudjeluju u gutanju te sprječavaju povratni tok želučanog sadržaja u lumen jednjaka. Faringozofagealni sfinkter relaksira se u trenutku podizanja grkljana i savijanja epiglotisa preko otvora grkljana, što omogućuje ulazak hrane u jednjak. Gastroezofagealni sfinkter tonično je kontrahiran. Tako sprječava povratak sadržaja iz želuca. Sfinkter se relaksira jer ispred peristaltičnog vala putuje val receptivne relaksacije uzrokovan mijenteričnim inhibicijskim neuronima što omogućuje potiskivanje hrane u želudac. Kretanje hrane duž jednjaka pomaže gravitacija, međutim uglavnom ovisi o koordiniranom nizu mišićnih kontrakcija i relaksacija koje čine propulzivni motilitet poznat kao peristaltika.

Peristaltika jednjaka nije pod utjecajem volje. Razlikujemo primarnu i sekundarnu peristaltiku. Primarna se odnosi na nastavak vala peristaltike iz ždrijela, a sekundarna se odnosi na refleks koji započinje rastezanjem stjenke hranom. Rastezanje jednjaka stvara impuls koji vagusnim aferentnim vlaknima odlazi do produljene moždine, a zatim se vraća u jednjak glosofaringealnim i vagusnim eferentnim vlaknima. (7,8)

2. Svrha rada

Svrha ovog rada je pregled operacija atrezije jednjaka, prikaz etiopatogeneze, tipova anomalije, kliničke slike, dijagnoze, načina liječenja te prognoze atrezije jednjaka.

3. Pregled literature na zadanu temu

3.1 Povijesni pregled

Prvi opis atrezije jednjaka napisao je Wiliams Durston 1670.godine, a potom su uslijedili brojni opisi anomalije. Steele je 1888.g. izveo prvu operaciju atrezije jednjaka, a zatim su uslijedili brojni bezuspješni pokušaji koji bi završili smrću djeteta zbog izlaska sadržaja iz anastomoze, plućnih infekcija ili drugih teškoća. Ladd u Bostonu i Leven u Mineapolisu su 1939.g., neovisno jedan o drugome, izveli prve uspješne operacijske zahvate, a djeca su preživjela. Napravili su gastrostomu, ligirali fistulu, a potom rekonstruirali jednjak. Cameron Haight i pedijatar Harry Towsley 1941.g. uspješno su operirali atreziju jednjaka s fistulom pomoću lijevog torakalnog ekstrapleuralnog pristupa fistuli te anastomoze bataljaka. Danas mnoga djeca s atrezijom jednjaka preživljavaju zbog unaprjeđenja operativnih tehnika, preoperativne i postoperativne skrbi. (5,9,10)

3.2 Etiopatogeneza

Embriologija atrezije jednjaka nije u potpunosti razjašnjena, međutim pretpostavlja se da je posljedica poremećaja razvitka jednjaka od 4. do 6. embrionalnog tjedna. Naime, jednjak nastaje iz šupljeg izdanka primordijalnog crijeva koji se pojavljuje na ventralnoj stjenki prednjeg crijeva 22-23 dana nakon začeća. Taj izdanak naziva se dišni divertikul (plućni pupoljak) koji se potom izdužuje i odvaja od prednjeg crijeva. Na njegovim lateralnim stranama endodermalne stanice invaginacijom stvaraju longitudinalne nabore, a zatim proliferiraju i tvore ezofagotrahealnu pregradu. Tako iz prednjeg crijeva nastaje ventralni – trahealni, respiratorni te dorzalni – ezofagealni, digestivni kanal. Od okolnog mezenhimalnog tkiva potom nastane mišićni sloj oko 36. dana od začeća. Dakle, sve ono što remeti proces formiranja jednjaka u tom stadiju uzrokovat će nastanak atrezije jednjaka te traheoezofagealne fistule. (5,11) Pretpostavlja se da se radi o poremećajima ezofagealne cirkulacije ili pak pritisku lokalnih vaskularnih struktura. Opisuje se kako fibrozna korda anomalne desne arterije supklavije presijeca pukotinu između bataljaka atretičnog ezofagusa. (10)

Kako su djeca s atrezijom jednjaka razvitkom operativnih metoda preživljavala, rađanjem njihovih potomaka koji su također imali anomaliju, postavljena je sumnja na nasljednost anomalije. Tome u prilog idu slučajevi gdje se atrezija jednjaka javlja u blizanaca (i jednojajčanih i u dvojajčanih), a opisana je i pojava u tri člana iste obitelji.

U novije su vrijeme istraživanja usmjerena ka postojanju EA gena (esophageal atresia gene) te utjecaja teratogenih faktora za vrijeme embrionalnog razvitka jednjaka. Tako postoje studije o utjecaju estrogena i progesterona ili utjecaju adriamicina – antibiotika s teratogenim djelovanjem ili pak utjecaju infektivnih agensa za vrijeme trudnoće tj. hepatitisa na pojavu anomalije.

U svakom slučaju, pojava atrezije jednjaka posljedica je utjecaja genetskih utjecaja te vanjskih faktora (pojedinačnih ili multifaktorijalnih) za vrijeme embrionalnog razvoja. (5,9)

3.3 Pridružene anomalije

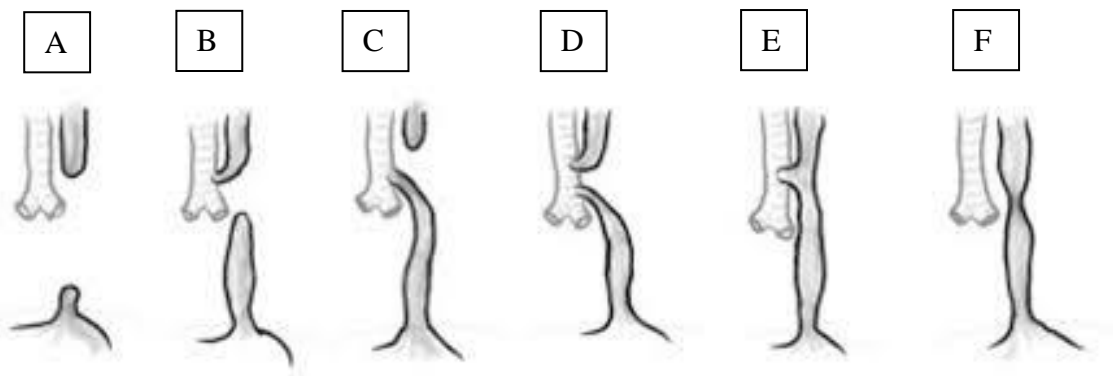
U djece s atretičnim jednjakom često (u 50-70% slučajeva) su prisutne anomalije drugih organskih sustava. Pretpostavlja se da je uzrok tome generalizirano oštećenje mezenhimalnog tkiva u 4. tjednu trudnoće. Neke od njih nisu fatalne, no mogu ozbiljno poremetiti stanje djeteta i doprinijeti lošijoj prognozi. Najčešće se radi o kardiovaskularnim anomalijama (u čak 35% djece, a najčešće se javljaju ventrikularni septalni defekt, otvoreni duktus arteriosus ili tetralogija Fallot). Slijede ih gastrointestinalne malformacije (atrezija anusa, intestinalne opstrukcije), a potom i VACTERL asocijativne anomalije (vertebral, anorectal, cardiac, tracheoesophageal, renal, radial limb – grupa kongenitalnih anomalija koja uključuje kralježnicu, analnu atreziju, srčane anomalije, traheozofagealnu fistulu, bubrežne anomalije, anomalije udova). Rjeđe mogu biti pridružene i genitourinarne, skeletne te neurološke malformacije. Tako pridružene anomalije možemo podijeliti na značajne – životno ugrožavajuće (npr. koarktacija aorte, duodenalna atrezija...) te neznčajne – koje ne zahtijevaju hitnu intervenciju (npr. dekstopozicija aorte, rascjep usne ili nepca...). (5,9,10)

3.4 Tipovi ezofagealne atrezije

S obzirom na različitu morfologiju i anatomiju jednjaka te eventualno postojanje traheozofagealne fistule, razlikujemo 6 tipova atrezije jednjaka prema Grossu:

1. **Atrezija jednjaka s distalnom traheozofagealnom fistulom** što je ujedno i najčešći tip s učestalošću od oko 86%. Gornji dio jednjaka završava slijepo. Distalni je bataljak spojen s donjim dijelom traheje na njezinoj desnoj i stražnjoj stijenci ili pak na početnom dijelu desnog bronha. (Gross C)
2. **Atrezija jednjaka bez fistule** s učestalošću od oko 8%. (Gross A) Proksimalni bataljak je kratak, smješten visoko, a distalni najčešće jedva doseže iznad dijafragme.

3. **Traheozofagealna fistula bez atrezije jednjaka (H-fistula)** s učestalošću od 4%.
(Gross E) Fistula se najčešće pojavljuje u stražnjem, membranoznom dijelu dušnika u razini drugog grudnog kralješka, a promjer lumena rijetko je veći od jednog centimetra.
4. **Atrezija jednjaka s fistulom između proksimalnog ezofagealnog bataljka i traheje** s učestalošću od 0.8% (Gross B) Fistula se obično nalazi na udaljenosti od barem 1 centimetar iznad dna atretičnog džepa proksimalnog bataljka.
5. **Atrezija jednjaka s fistulom i proksimalnog i distalnog bataljka** s učestalošću od 0.7% (Gross D). (9)
6. **Prirodna stenoza jednjaka** s učestalošću od oko 1% (Gross F).



SLIKA 1: Tipovi ezofagealne atrezije. A - atrezija jednjaka bez fistule (Gross A); B - atrezija jednjaka s fistulom između proksimalnog ezofagealnog bataljka i traheje (Gross B); C - atrezija jednjaka s distalnom traheozofagealnom fistulom (Gross C); D - atrezija jednjaka s fistulom između proksimalnog i distalnog bataljka (Gross D), E - traheozofagealna fistula bez atrezije jednjaka (Gross E); F - prirodna stenoza jednjaka (Gross F). Slika preuzeta sa internet stranice: https://storage.googleapis.com/global-help-publications/books/help_pedsurgeryafrica48.pdf

Osim navedene klasifikacije, postoji i ABC klasifikacija po Watersonu s obzirom na stanje djeteta, prisustvo čimbenika rizika (porođajnu masu, popratnu pneumoniju, kongenitalnu anomaliju), prognozu te potrebu terapijske intervencije. Tako su djeca s atrezijom jednjaka podijeljena u 3 kategorije:

Kategorija A: Djeca porođajne težine iznad 2.5 kg, dobrog stanja. Zakazani za hitni operativni postupak.

Kategorija B: Djeca porođajne težine 1.8 – 2.5 kg, dobrog stanja ili veće porođajne težine, no s umjereno teškom pneumonijom ili kongenitalnom anomalijom. Djeca su podvrgnuta odgođenom operativnom zahvatu.

Kategorija C: Djeca porođajne težine ispod 1.8 kg ili veće porođajne težine, no s ozbiljnom pneumonijom i kongenitalnom anomalijom. Takva djeca imaju smanjenu šansu preživljavanja, a podvrgnuti su postupnom operativnom postupku – definitivni zahvat se odgađa do stabilizacije stanja djeteta. (5,9,10)

3.5 Klinička slika

Na atreziju jednjaka sumnja se postavlja već intrauterino. Javlja se polihidramnion zbog nemogućnosti gutanja fetusa pa dolazi do nakupljanja amnionske tekućine u amnionskoj šupljini. (1,11) Pojavljuje se kod 90% majki čiji fetusi imaju čistu atreziju jednjaka, a kod 30% ako je atrezija povezana s fistulom. (12) Prilikom samog rođenja djeteta izgleda normalno, no ubrzo nastupi hipersalivacija – dijete obilno slini, a pjenušava slina se, zbog nemogućnosti gutanja, prelijeva preko usnih kutova. Slina se također prelijeva iz usta u dušnik, a dijete se guši. (13) Pri prvom hranjenju javljaju se simptomi: kašalj, gušenje, cijanoza i regurgitacija hrane kroz nos i usta, a simptomi kratkotrajno prestaju nakon aspiracije. Ukoliko se ne intervenira, dijete ubrzo razvije aspiracijsku pneumoniju zbog ulaska slina u pluća. Kemijska pneumonija razvija se kod djece s traheozofagealnom fistulom zbog prolaska želučanog sadržaja kroz fistulu u pluća. Abdomen može biti uvučen, skafoidan kod atrezije jednjaka bez fistule, dok je kod atrezije jednjaka s fistulom abdomen baloniran i meteorističan, s obzirom da zrak dolazi do želuca kroz fistulu. (1,5)

3.6 Dijagnoza

Sumnja na atreziju jednjaka temelji se na gore opisanim kliničkim znakovima te već intrauterino, rutinskim ultrazvučnim pregledom trudnica. Ultrazvukom se može vidjeti višak plodne vode ili pak hipoplazija želuca. Sumnja se potvrđuje postpartalno sondiranjem jednjaka, odnosno uvođenjem nazogastrične sonde kroz usta ili nos novorođenčeta. Ukoliko se naiđe na opstrukciju, što se očituje nemogućnošću prolaska te savijanjem sonde, potrebno je učiniti rendgensku snimku toraksa i abdomena u uspravnom položaju (babygram). Ukoliko se na nativnoj snimci pronađu znakovi aspiracije te je proksimalni bataljak ispunjen zrakom tj. proširen poput vreće, a na snimci abdomena nema vidljiva zraka u organima, može se zaključiti da se radi o atreziji bez fistule. Ukoliko je na nativnoj snimci abdomena prikazan zrak u šupljim organima, radi se o atreziji jednjaka s fistulom. Dijagnoza se može upotpuniti kontrastnim rendgenogramom u uspravnom položaju prilikom koje se aplicira mala količina hidrosolubilnog kontrasta kroz usta ili sondu. Prilikom aplikacije kontrasta proksimalni se bataljak ispuni kontrastom, a pri postojanju fistule kontrast se aspirira te se prikaže brohnhalno stablo, a katkad i distalni segment. (1,10,14) Za prognozu je poželjno učiniti i ultrazvuk medijastinuma kako bi se otkrile potencijalne anomalije srca i velikih krvnih žila (najčešće dekstopozicija aorte). (4)

3.7 Liječenje

Nakon postavljanja dijagnoze atrezije jednjaka te određivanja o kojem se tipu atrezije radi te postoji li fistula, potrebno je učiniti operativni zahvat. Cilj operativnog postupka je okluzija traheozofagealne fistule te uspostava kontinuiteta probavne cijevi, a sam odabir postupka ovisi o tipu atrezije tj. anatomskoj građi, stanju djeteta i popratnim anomalijama. (4,10) Indicirana je hitna ligacija fistule radi prevencije plućnih komplikacija. Kada je kirurški moguće, potrebno je učiniti terminoterminalnu anastomozu bataljaka, a ukoliko je razmak između proksimalnog

atreičnog džepa i distalnog bataljka prevelik, liječenje je etapno. (5) Rana anastomoza kontraindicirana je kod prematurusa s respiratornim distresom, djece s teškim srčanim manama, djece s jakom infiltracijom pluća te kod djece sa udaljenim bataljcima jednjaka (udaljenost veća od 2,5 cm). (15) Prije zahvata trebaju se primijeniti mjere preoperativne pripreme kako bi se smanjio rizik komplikacija te smanjila duljina oporavka. U nastavku će biti opisani postupci preoperativne pripreme, postupci kirurškog liječenja kod pojedinih tipova anomalije te komplikacije kirurškog zahvata.

3.7.1 Preoperativna priprema

Mjere preoperativne pripreme usmjerene su ka poboljšanju djetetova stanja kako bi dijete što bolje podnijelo zahvat te kako bi se spriječio nastanak komplikacija. Prva mjera je aspirirati slinu iz usne šupljine i proksimalnog bataljka jednjaka svakih 10ak minuta, pomoću trajno postavljenog katetera da se spriječi gušenje progutanom slinom. Hranjenje na usta se ne provodi. Također, dijete je potrebno utopli te mu održavati tjelesnu temperaturu kako bi se izbjeglo pothlađivanje, što je osobito bitno u prematurusa. Potom treba dijete postaviti u drenažni položaj: ispružiti na desni bok, s podignutom glavom da se smanji opasnost od aspiracije želučanog sadržaja kroz fistulu. Potrebno je i uspostaviti venski put te primijeniti antibiotsku terapiju čak i kada upala pluća nije manifestna kako bi se spriječio rizik nastanka pneumonije. Preoperativno se preporučuje i primjena vitamina K s obzirom na nezrelost djetetovog ciklusa zgrušavanja krvi. Ako se konačni zahvat mora odgoditi zbog izrazite nedonošenosti, aspiracijske pneumonije ili druge prirođene malformacije, potrebno je postaviti gastrostomu koja služi za prehranu do uspostave kontinuiteta probavnog sustava. (2,5,9,10)

3.7.2 Atrezija jednjaka s distalnom fistulom i kratkim razmakom bataljaka

S obzirom na kratki razmak između bataljaka, ukoliko ne postoji pneumonija ili druge malformacije (kategorija A po Watersonu), moguće je izvesti primarnu rekonstrukciju jednjaka terminoterminalnom anastomozom. Moguć je retropleuralni pristup kojim je sačuvana plućna

ovojnica, omogućen bolji prikaz, a potencijalni izlazak sadržaja zbog dehiscijencije anastomoze ima mogućnost drenaže sa stražnje strane medijastinuma. Pristupa se preko četvrtog interkostalnog prostora razdvajajući snopove interkostalnih mišića, pleuru od površine rebara, a potom i venu azigos kako bi se prikazala stražnja stijenka dušnika. Prikazivanjem veze između dušnika i distalnog bataljka omogućeno je presijecanje fistule, pri čemu dio fistule ostaje pričvršćen za dušnik, a to omogućuje da se fistula zatvori bez komprimiranja lumena dušnika. Za zatvaranje trahealne fistule koristi se 3 ili 4 pojedinačna šava ili ligacija fistule, dok se neelastični fibrozni dio fistule odreže od distalnog bataljka jednjaka. Jednjak je tako spreman za anastomoziranje bataljaka koje je potrebno preparirati i približiti jedan drugome. Vrh proksimalnog bataljka je potrebno presjeći da bi se prikazao njegov lumen, a potom odvojila sluznica od mišićnice. Sluznica proksimalnog bataljka zašije se pojedinačnim šavovima s cijelom debljinom stijenke distalnog bataljka, a mišićnica povuče preko anastomoze te zašije s nekoliko šavova. Na opisani način izvrši se teleskopska terminoterminalna anastomoza bataljaka. (5,9)

Osim navedene, postoji još nekoliko metoda anastomoziranja bataljaka. Tako se razlikuje tehnika jednog sloja u kojoj šavovi prolaze cijelom debljinom (uključujući i sluznicu) i proksimalnog i distalnog bataljka, a čvorovi su vezani izvana. Problem je visoka incidencija postoperativnog izlaska sadržaja, no incidencija strikture je vrlo rijetka. Nadalje, metoda kod koje je, jednom velikom ligaturom, fistula ligirana uz dušnik. Kod ove tehnike, distalni bataljak nije odvojen od dušnika, a proksimalni bataljak se povlači prema dolje na površinu distalnog gdje se pomoću šavova koji prolaze cijelom debljinom obaju bataljaka izvrši anastomoza kraja proksimalnog i strane distalnog bataljka. U slučajevima ligiranja, zabilježena je i rekurentna pojava fistule.(9)

U djece manje porođajne težine, s popratnim anomalijama i/ili postojećom pneumonijom (Watersonova kategorija B i C) izbor operacijskog postupka je drugačiji. Kategorija B zahtijeva

odgođeni zahvat. Najprije se radi na stabilizaciji stanja djeteta pomoću gastrostomije i bolje preoperativne pripreme u vidu sukcije sadržaja iz proksimalnog bataljka, postavljanja glavice naviše, upotrebe antibiotika, parenteralne prehrane te drenaže gastrostome. Nakon stabilizacije stanja pristupa se primarnoj rekonstrukciji jednjaka. Djeca svrstana u kategoriju C imaju male šanse preživljavanja. Kod njih se definitivni zahvat odgađa, a vrši se „staging“ zahvat, tj. etapno liječenje. Potrebna je rana ligacija fistule, konstantna njega, prehrana putem gastrostome te se vrši trajna sukcija sadržaja iz proksimalnog atretičnog džepa. Često je potrebna i intravenska prehrana, a pri stabilizaciji djeteta (dobivanjem na težini, poboljšanjem plućnog statusa te nakon otkrivanja i ispravljanja pridružene malformacije) učini se elektivna transtorakalna operacija i anastomoziranje bataljaka. Ovaj postupak je danas potreban samo u iznimnim okolnostima i ne vodi ka univerzalno zadovoljavajućim rezultatima pa mnogi kirurzi izbjegavaju opisani postupak te izvode primarnu rekonstrukciju jednjaka (5,9).

3.7.3 Atrezija jednjaka s distalnom fistulom i dugim razmakom bataljaka

Ukoliko je razmak između bataljaka velik, termino-terminalna anastomoza nije moguća. Važno je na vrijeme prepoznati takve slučajeve da se ne započinje primarna rekonstrukcija jednjaka koja nosi svoje postoperativne rizike poput tenzije ili rizike tijekom prepariranja struktura (primjerice oštećenje vagusa ili oštećenje cirkulacije). (10) U slučajevima prevelikog razmaka nastoji se približiti bataljke ili pak nadomjestiti jednjak nekim drugim tkivom. Najprije je nužno ligirati fistulu te sašiti otvor fistule na dušniku. Nakon što se učini gastrostoma, slijedi razdoblje pripreme djeteta za operativne postupke. (5) Različitim se načinima može smanjiti distanca između bataljaka: produljivanjem proksimalnog i distalnog bataljka kako bi se potom učinila anastomoza. To je moguće učiniti pomoću elektromagneta, tj. postavljanjem magnetiziranog metala u atretične džepove pri čemu se bataljci istežu ususret jedan drugome pod djelovanjem magnetskog polja. Kada se dovoljno približe, magnetsko polje vrši perforaciju bataljaka što dovodi do komunikacije njihovih lumena, a stvara se i sterilna upalna reakcija te

stvaranje ožiljkastog veziva čime se onemogućuje komunikacija jednjaka s medijastinumom. Kasnije proliferira i sluznica unutar lumena novonastale anastomoze. Produženje bataljaka također se može postići i dugotrajnim forsiranim bužiranjem proksimalnog atretičnog džepa, nakon čega se vrši termino-terminalna anastomoza. (5,10) Produženje gornjeg bataljaka jednjaka može se postići cirkularnom miotomijom kroz slojeve jednjaka, osim mukoze. Ovu je tehniku moguće proširiti pomoćnom incizijom u vratu te s još par cirkumferencijalnih incizija kako bi se omogućilo povlačenje bataljaka te uvelike produžio jednjak. Elongacija se još može postići metodom kod koje se od dilatiranog proksimalnog bataljaka napravi tuljak te pričvršćuje za donji bataljak. (5,9,10)

Preveliki razmak između bataljaka rješava se i naknadnim premoštenjem, odnosno zamjenom atretičnog jednjaka cjevastim organima poput segmenta ileokolona ili kolona. Pritom se najprije učini primarna cervikalna ezofagostomija, a potrebna je i vagotomija da ne bi došlo do nastanka ulceracija na segmentu crijeva. Jednjak se također može nadomjestiti transpozicijom slobodnog gastričnog reznja kojeg opskrbljuje desna gastroepiploična arterija ili pak gastričnim reznjem iz velike krivine želuca koji ostaje u komunikaciji s ostatkom želuca zbog irigacije. Atretični ezofagus može se zamijeniti i gastričnim tubulusom. (5)

3.7.4 Atrezija jednjaka bez fistule

Proksimalni bataljak obično je kratak i smješten visoko, dok se distalni pojavljuje kao divertikul fundusa želuca. Ovakav tip anomalije zahtijeva odgođeni rekonstruktivni zahvat. Postavi se nutritivna gastrostoma i cervikalna ezofagostoma. Potom se, u drugom aktu, radi rekonstrukcija probavne cijevi segmentom tankog crijeva, kolona ili gastrične cijevi. U djece s izoliranom atrezijom jednjaka potrebna je izrazita preoperativna njega kako bi se pružila nutritivna potpora te izbjegla aspiracija slin. (5,9)

3.7.5 Traheozofagealna fistula bez atrezije jednjaka (H – fistula)

Ovaj tip anomalije popraćen je s blažom kliničkom slikom koja se ne očituje odmah po rođenju, već se javljaju blaži respiratorni simptomi.(5) Traheozofagealna fistula najčešće se pojavljuje u razini drugog torakalnog kralješka te se obično može dosegnuti kroz inciziju u vratu. Incizija se radi na desnoj strani, od medijane linije prema lateralno do sternokleidomastoidnog mišića. Incizija je takvog smjera s obzirom da jednjak od medijane linije zakreće nalijevo, a fistula je usmjerena nadesno prema dušniku koji se nalazi u medijanoj liniji. Potrebno je n. vagus i karotidu povući lateralno. Tako je između dušnika i jednjaka oslobođeno operacijsko polje, a disekcija se nastavlja prema dolje dok se ne naiđe na fistulu u razini klavikule. Fistula se prekida blizu hvatišta na strani jednjaka. Tako ostaje višak tkiva fistule na strani dušnika što omogućuje zatvaranje dušnika bez komprimiranja lumena. Dušnik se zatvara s jednim slojem pojedinačnih šavova, a jednjak s dva sloja pojedinačnih čvorastih šavova. Ukoliko je fistula smještena u torakalnom dijelu, preporučen je transtorakalni pristup, a daljnji je postupak isti opisanom. (9)

3.7.6 Atrezija jednjaka s proksimalnom traheozofagealnom fistulom

Fistula obično ostaje neprepoznata. Na nju se posumnja na temelju teške perzistentne ili recidivirajuće pneumonije ili pak tijekom kontrastnog pregleda proksimalnog bataljka, prilikom kojega dolazi do brzog punjenja dišnih puteva kontrastom. Fistula se može otkriti tijekom samog operativnog zahvata atrezije jednjaka, kada ju treba kirurški zatvoriti. (9)

3.7.7 Komplikacije

Djeca rođena s atrezijom jednjaka i podvrgnuta operaciji mogu razviti određene komplikacije. koje se mogu javiti i očitovati neposredno nakon operacije ili nakon nekog vremena po operaciji.

Kao rana komplikacija navodi se dehiscencija anastomoze s izlaskom sadržaja – sline, želučanog soka ili progutane tekućine - u medijastinum ili pleuralni prostor. Tako može doći

do nastanka medijastinitisa ili piopneumotoraksa što se rješava vanjskom drenažom ukoliko se operacija izvela putem retropleuralnog pristupa. Poželjno je, tjedan dana nakon operativnog zahvata, učiniti kontrastnu pretragu jednjaka i ukoliko postoji dehicijencija potrebno je anastomozu učvrstiti dodatnim šavovima. U rane komplikacije ubrajamo i bronhopneumonije i atelektaze. (16)

U kasne komplikacije ubrajaju se neuromotorne smetnje sa slabom pasažom kroz jednjak zbog ozljede vagusa ili komprimiranja cirkulacije za vrijeme operativnog zahvata. Zbog motorne disfunkcije javljaju se i smetnje gutanja. Kao komplikacija pojavljuje se i gastroezofagealni refluks zbog poremećene funkcije donjeg jednjačnog sfinktera što se očituje samo na pH-metriji ili se očituje u vidu povraćanja, respiratornih simptoma ili ezofagitisa. Kako bi se riješio problem refluksa, preporučeno je učiniti laparoskopsku fundoplikaciju prilikom čega se, oko donjeg dijela jednjaka, omota fundus želuca. Vrlo su česte i strikture jednjaka zbog čega se postoperativno izvode dilatacije. Ukoliko se radi o refraktornoj strikturi, indicirana je resekcija strikture ili pak ponovna anastomoza jednjaka. Nakon operacije zatvaranja fistule, moguće je ponovno uspostavljanje fistule. Recidivirajuća fistula je oblika uskog kontrahiranog kanala pa se ne očituje gušenjem tijekom hranjenja, već rekurentnim aspiracijskim pneumonijama. S obzirom na slabu peristaltiku jednjaka, gastroezofagealni refluks, primarnu plućnu bolest, strikturu jednjaka ili recidivirajuću fistulu, česte su respiratorne tegobe. (4,9,17)

3.8 Prognoza

Prognoza ovisi o težini djeteta, pridruženim malformacijama te postojanju respiratornih komplikacija. U djece čije je opće stanje bilo stabilno (kategorija A po Watersonu) - s porođajnom težinom iznad 2500 g i bez udruženih anomalija ili respiratornih komplikacija, uspješnost liječenja je 90% - 100%. Kod djece s porođajnom težinom ispod 2500 g s udruženim anomalijama, eventualnim kromosomskim poremećajima i respiratornim komplikacijama

(kategorija B i C po Watersonu) uspješnost liječenja je samo 10%, a prognoza je lošija ukoliko je dijagnoza postavljena kasnije, ukoliko postoje i druge prirođene anomalije te ukoliko je veća udaljenost između proksimalnog i distalnog bataljka. Lošoj prognozi doprinose i neiskustvo kirurga te pogrešno postupanje. (1) U djece s lošim općim stanjem primjena liječenja u etapama značajno je poboljšala prognozu. (4)

4. Rasprava

Atrezija jednjaka kongenitalna je malformacija probavnog sustava koja zahtijeva hitnu intervenciju. Djeca rođena s atrezijom jednjaka zahtijevaju posebnu njegu, dobru preoperativnu pripremu i skrb, pažljiv izbor operativnog postupka na temelju stanja djeteta i tipu anomalije te postoperativnu skrb i dugotrajno praćenje.

Iako je do 1939. godine bilo mnogo pokušaja rekonstrukcije jednjaka, tek su tada izvedene prve uspješne operacije. Danas svako dijete dobrog općeg stanja ima izrazitu mogućnost preživljavanja zahvata, štoviše ima mogućnost voditi normalan život.

Iako nije utvrđen točan uzrok nastanka anomalije, poznato je da anomalija nastaje zbog poremećaja embrionalnog razvitka jednjaka tijekom 4. tjedna gestacije. Iako neka istraživanja govore u prilog nasljeđivanju malformacije (s obzirom da je primijećena pojava atrezije jednjaka i/ili fistule u potomaka operiranih osoba u novorođenačkoj dobi), brojna istraživanja ipak su dala prednost stavu da anomalija nastaje zbog djelovanja rizičnih faktora na jednjak u razvoju više nego genetskih faktora. Na postojanje atrezije jednjaka može se posumnjati već ultrazvučnim pregledima (polihidramnion) za vrijeme trudnoće, a definitivna dijagnoza postavlja se na temelju kliničke slike, pokušaja uvođenja sonde koja zapinje u proksimalnom atretičnom džepu te kontrastnom rendgenskom snimkom na kojoj se može vidjeti postoji li fistula te kolika je dužina proksimalnog bataljka tj. odrediti o kojem se tipu atrezije radi. Anatomski, razlikujemo šest tipova atrezije jednjaka (po Grossu) od kojih je najčešći tip, s pojavnošću u 86% slučajeva, atrezija jednjaka s distalnom treheozofagealnom fistulom.

Postavljanjem dijagnoze te određivanjem tipa anomalije, potrebno je procijeniti rizik. Veći rizik imaju djeca male porođajne težine, djeca s pneumonijom te postojanje neke druge kongenitalne anomalije. Postojanje pridruženih kongenitalnih malformacija nije rijetkost, javljaju se u 50 do 70 % slučajeva, a bitno pridonose lošijoj prognozi. Najčešće se radi o anomalijama srca kao na primjer defektu ventrikularnog septuma. Prema riziku, djeca s atrezijom svrstana su u 3

kategorije (prema Watersonu). Kategoriju A čine djeca s najmanjim rizikom te je operacija odmah indicirana. Za kategoriju B indiciran je odgođen zahvat, djetetu se učini gastrostoma, a kada se stanje poboljša izvede se primarna anastomoza bataljaka. „Staging“ operativni zahvat izvodi se kod djece s najvećim rizikom i najlošijim stanjem, svrstanim u kategoriju C. Najprije se ligira fistula, učini gastrostoma te provodi parenteralna prehrana, a nakon stabilizacije, dijete je podvrgnuto kirurškom zahvatu. Iako se staging zahvat danas koristi rjeđe od odgođenog, pristup ima prednost u odabranih pacijenata. Pri odabiru operativnog postupka, osim procijenjenog rizika, važan je anatomski izgled odnosno tip malformacije te udaljenost između bataljaka. Pri manjem razmaku između bataljaka izvodi se teleskopska termino-terminalna anastomoza uz prethodnu okluziju fistule. Kad je razmak između bataljaka prevelik, primarna anastomoza nije moguća bez izrazite tenzije šavova. Zato se može najprije približiti bataljke jedan drugome (bužiranjem, primjenom elektromagneta), ili produžiti proksimalni bataljak (cirkularnom miotomijom ili pravljenjem tuljka od dilatiranog bataljka čime se premošćuje udaljenost), a potom bataljke anastomozirati ili pak nadomjestiti jednjak drugim tkivom (najčešće segmentom crijeva ili gastičnim reznjem). Smatra se da je kod velikog razmaka između bataljaka metoda izbora primarna ezofagostomija i zamjena ezofagusa segmentom crijeva. Kod izolirane ezofagealne atrezije indicirana je odgođena rekonstrukcija jednjaka, a kod H – fistule ligacijom i resekcijom fistule nestaju ionako blaže izraženi respiratorni simptomi.

Prije svakog kirurškog zahvata izrazito je važno poduzeti mjere preoperativne pripreme kako bi se spriječile komplikacije te olakšao oporavak. One uključuju uvođenje katetera u proksimalni bataljak, održavanje tjelesne temperature djeteta, položaj djeteta s glavicom naviše, uspostavljanje venskog puta te uvođenje antibiotske terapije. Navedeni postupci doprinose boljoj prognozi bolesti. Najbolju prognozu te najmanju stopu mortaliteta imaju djeca iz kategorije A po Watersonu. Postoperativne komplikacije nisu rijetke, a najčešće se javljaju

gastroezofagealni refluks, striktura anastomoze, dehiscijencija anastomoze, recidivna fistula, ali i brojne druge.

Stopa preživljenja djece s atrezijom jednjaka povećala se tijekom godina unaprjeđenjem preoperativne njege, operativnih postupaka te postoperativnoj skrbi i praćenju pacijenata.

5. Zaključci

Atrezija jednjaka je malformacija probavne cijevi koja podrazumijeva postojanje proksimalnog i distalnog slijepog bataljka, a često je udružena s postojanjem traheoezofagealne fistule. Uzrok anomalije je nepoznat te postoje brojne teorije o nastanku. Pretpostavlja se da nastaje kao poremećaj formiranja jednjaka za vrijeme embriogeneze.

Prognoza atrezije jednjaka uvelike ovisi o stanju djeteta te o poduzetim postupcima. Lošijoj prognozi doprinosi porođajna težina ispod 2.5 kg, prisutnost respiratornih komplikacija koje nastaju uslijed aspiracije sline ili želučanog sadržaja te prisutnost anomalija drugih organa od kojih su najčešće anomalije srca. Takvo stanje djeteta donosi veći operativni rizik i zahtijeva odgođeni ili pak etapni operativni zahvat koji se odvija kada se dijete stabilizira uz pomoć pažljivog preoperativnog tretmana. Ukoliko je stanje djeteta dobro, treba hitno izvesti rekonstrukciju jednjaka. Izbor operativnog zahvata ovisi o tipu anomalije te o udaljenosti bataljaka. Ukoliko je udaljenost kratka, vrši se teleskopska termino – terminalna anastomoza, a ukoliko je razmak između bataljaka dug, nastoji se približiti bataljke (bužiranjem, pomoću elektromagneta, elongacijom proksimalnog bataljka cirkularnom miotomijom ili pomoću tuljka kojim se premošćuje distanca) ili nadomjestiti jednjak drugim cjevastim organima. Cilj operativnih zahvata jest okluzija fistule te uspostavljanje kontinuiteta probavnog sustava što prije nakon postavljanja dijagnoze. Iako su djeca s atrezijom jednjaka u prošlosti umirala, danas razvijeni operativni postupci te shvaćanje važnosti provođenja i razvoja dobre preoperativne pripreme i postoperativnog praćenja itekako pridonose smanjenju nastanka komplikacija te smanjenju smrtnosti. Najvažnije je već ultrazvučnim pregledima fetusa postaviti sumnju, a prilikom rođenja što prije i dokazati anomaliju uz pomoć sondiranja jednjaka te na temelju simptomatologije i rendgenske dijagnostike. Danas djeca rođena s atrezijom jednjaka imaju veliku šansu preživljavanja te vođenja normalnog života.

6. Sažetak

Atrezija jednjaka prirođena je anomalija koja podrazumijeva nepostojanje lumena jednjaka i često je povezana s traheozofagealnom fistulom. Pojavnost joj je 1 na 3000 živorođene djece. Etiologija nije u potpunosti razjašnjena, međutim pretpostavlja se da je posljedica poremećaja razvitka jednjaka od 4. do 6. embrionalnog tjedna. Razlikuje se 6 tipova atrezije, a najčešća je atrezija jednjaka s distalnom traheozofagealnom fistulom. Sumnja se postavlja ultrazvučnim pregledom fetusa – nalazom polihidramniona ili hipoplazije želuca. Nakon rođenja javlja se hipersalivacija te gušenje, kašalj i regurgitacija prilikom hranjenja, a kod postojanja fistule česte su pneumonije. Dijagnoza se postavlja na temelju simptoma te potvrđuje sondiranjem jednjaka i rendgenskom dijagnostikom. Nužan je hitni operativni postupak, a cilj je zatvoriti traheozofagealnu fistulu te uspostaviti kontinuitet probavne cijevi. Ukoliko je razmak između bataljaka kratak, uspostavlja se teleskopska termino – terminalna anastomoza. Kod dugog razmaka između bataljaka nastoji se približiti bataljke ili nadomijestiti jednjak segmentom crijeva, gastričnim reznjem ili gastričnim tubulusom. Rizik je veći u djece male porođajne težine, s asocijativnom malformacijom i respiratornom bolešću te se u njih preporuča odgođeni i etapni operativni zahvat. Moguće su postoperativne rane i kasne komplikacije. Prognoza uvelike ovisi o stanju djeteta, ali i o preoperativnoj njezi, odabiru najpogodnijeg operativnog zahvata te postoperativnim komplikacijama.

Ključne riječi: atrezija jednjaka, traheozofagealna fistula, rekonstrukcija jednjaka

7. Summary

Esophageal atresia is a congenital anomaly that is considered as the absence of esophageal lumen, often associated with tracheo-esophageal fistula. It appears in about 1 out of 3,000 live-born children. Etiology is not fully clarified, but it is presumed to be a consequence of the developmental disorders of the esophagus from the 4th to 6th embryonic week. There are 6 types of atresia, and the most common is esophageal atresia with distal tracheo-esophageal fistula. The suspicion is based on ultrasound examination of the fetus - a finding of polyhydramnios or hypoplasia of the stomach. After birth there is hypersalination and choking, coughing and regurgitation during feeding, and in the presence of fistula there are frequent pneumonia. The diagnosis is based on the symptoms and is confirmed by the stifling the catheter in the esophageal pouch and by the X-ray diagnostics. An urgent surgical procedure is needed, and the aim is to close the trachea-esophageal fistula and to establish the continuity of the digestive tract. If the distance between the upper and lower pouch is short, the immediate primary anastomosis is established. In cases of the long gap between the upper and lower pouch, it is necessary to bridge the gap between pouches or to reconstruct the esophagus using an intestinal segment, the gastric lobe or the gastric tube. The risk is higher in children with low birth weight, with associative malformation and respiratory disease, and delayed and staged repair is recommended. Postoperative early and late complications are possible. The prognosis depends on the condition of the child and also on preoperative care, selecting the most appropriate surgical procedure and the postoperative complications.

Key words: esophageal atresia, tracheo-oesophageal fistula, esophageal reconstruction

8. Literatura

- (1) Mardešić D. Pedijatrija. Sedmo, dopunjeno izdanje. Zagreb. Školska knjiga, 2003. str.816-818
- (2) Hrvatska P. MSD priručnik dijagnostike i terapije: Atrezija jednjaka [Internet]. Msd-prirucnici.placebo.hr. 2019 [citirano 04.06.2019]. Dostupno na: <http://www.msd-prirucnici.placebo.hr/msd-prirucnik/pedijatrija/prirodjene-anomalije-probavnog-sustava/atrezija-jednjaka>
- (3) Damjanov I, Jukić S, Nola M. Patologija. 4.izdanje. Zagreb: Medicinska naklada; 2014. str.421
- (4) Šoša T. i suradnici. Kirurgija. Naklada ljevak. 2007. str.1020-1021
- (5) Šime Vučkov i Ante Kvesić. Izabrana poglavlja iz dječje kirurgije. Sveučilište u Rijeci. 2005. str.46-58
- (6) Križan Z. Kompendij anatomije čovjeka. 3.izd. 3. dio., Pregled građe grudi, trbuha, zdjelice, noge i ruke, za studente opće medicine i stomatologije. Zagreb: Školska knjiga; 1997. str.55-57
- (7) Arthur C.Guyton, John E.Hall. Medicinska fiziologija. XII izdanje. Zagreb. Medicinska naklada. 2012. str.763-765
- (8) Barrett K. Gastrointestinal physiology. New York. McGraw-Hill Education LLC. 2014.
- (9) Welch K. Pediatric surgery. 4th ed. Chicago, Ill.: Year Book Medical Publishers. 1986. str.682-692
- (10) Kvesić A. Kirurgija. Zagreb. Medicinska naklada. 2016. str.17-20
- (11) Sadler T.W. Langmanova medicinska embriologija. 10. izdanje. Zagreb. Školska knjiga. 2009. str.43
- (12) Satoh S, Takashima T, Takeuchi H, Koyanagi T, Nakano H. Antenatal sonographic detection of the proximal esophageal segment: Specific evidence for

congenital esophageal atresia. Journal of Clinical Ultrasound [Internet]. 1995 [citirano 04.06.2019. 23(7):419-423. dostupno na:

https://www.researchgate.net/publication/8571651_Pouch_sign_in_prenatal_diagnosis_of_esophageal_atresia_Letters_to_the_editor

- (13) Gough MH. Esophageal atresia. Use of an anterior flap in the difficult anastomosis. J Pediatr surg. 1980. 15:310-1
- (14) Andrija Hebrang, Ratimira Klarić-Čustović. Radiologija. III. Izdanje. Zagreb. Medicinska naklada. 2007. str.141,142
- (15) Spitz L. Coran A. Pediatric surgery. London. Chapman & Hall Medical. 1995.
- (16) Daum R. Postoperative complications following operation for oesophageal atresia and tracheo-oesophageal fistula. Prog Pediatr Surg. 1970, 1:209-37.
- (17) Konkin DE, O'Hali W A, Webber EM, Blair GK. Outcomes in esophageal atresia and tracheoesophageal fistula. J Pediatr Surg. 2003; 38:1726-9.

9. Životopis

Nika Brajenić rođena je 06.12.1994. godine u Rijeci. Niže razrede završila je u Osnovnoj školi Gelsi, dok je više razrede završila u Osnovnoj školi Podmurvice. Istovremeno je pohađala sate violine u Osnovnoj glazbenoj školi Ivana Matetića Ronjgova, Rijeka gdje je završila svih 6 razreda osnovne glazbene škole. Nakon toga upisuje opći smjer u Prvoj riječkoj hrvatskoj gimnaziji koju završava 2013.godine kada upisuje Medicinski fakultet Sveučilišta u Rijeci. Na fakultetu od akademske godine 2014./2015. do završetka studija obavlja dužnost demonstratora na Zavodu za anatomiju, a tijekom studija sudjelovala je pasivno na BRIK-u (International biomedical student congress Rijeka) te aktivno na Kongresu hitne medicine. Bavila se plesom 15 godina te nastupala na manifestacijama te natjecanjima diljem Europe. Aktivno se služi engleskim, a pasivno talijanskim jezikom.