

CT KOLONOGRAFIJA U OPSTRUKCIJSKIH KOLOREKTALNIH TUMORA

Tomljenović, Andrija

Master's thesis / Diplomski rad

2019

Degree Grantor / Ustanova koja je dodijelila akademski / stručni stupanj: **University of Rijeka, Faculty of Medicine / Sveučilište u Rijeci, Medicinski fakultet**

Permanent link / Trajna poveznica: <https://um.nsk.hr/um:nbn:hr:184:826919>

Rights / Prava: [In copyright](#)/[Zaštićeno autorskim pravom.](#)

Download date / Datum preuzimanja: **2024-07-26**



Repository / Repozitorij:

[Repository of the University of Rijeka, Faculty of Medicine - FMRI Repository](#)



SVEUČILIŠTE U RIJECI
MEDICINSKI FAKULTET
INTEGRIRANI PREDDIPLOMSKI I DIPLOMSKI
SVEUČILIŠNI STUDIJ MEDICINA

Andrija Tomljenović

CT KOLONOGRAFIJA U OPSTRUKCIJSKIH KOLOREKTALNIH TUMORA

Diplomski rad

Rijeka, 2019.

SVEUČILIŠTE U RIJECI
MEDICINSKI FAKULTET
INTEGRIRANI PREDDIPLOMSKI I DIPLOMSKI
SVEUČILIŠNI STUDIJ MEDICINA

Andrija Tomljenović

CT KOLONOGRAFIJA U OPSTRUKCIJSKIH KOLOREKTALNIH TUMORA

Diplomski rad

Rijeka, 2019.

Mentor rada: prof. dr. sc. Damir Miletić, dr. med.

Diplomski rad ocjenjen je dana 27.6.2019. u Rijeci, pred povjerenstvom u sastavu:

1. Doc.dr.sc. Melita Kukuljan, dr.med.
2. Doc.dr.sc. Petra Valković Zujić, dr.med.
3. Dr.sc. Slavica Kovačić, dr.med.

Rad sadrži 32 stranice, 12 slika, 6 tablica, 23 literaturna navoda.

POPIS SKRAĆENICA I AKRONIMA

CT – kompjutorizirana tomografija

CTC – kolonografija kompjutoriziranom tomografijom

CRC – kolorektalni karcinom

TNM – klasifikacija koja u obzir uzima veličinu tumora, zahvaćenost limfnih čvorova i prisutnost metastaza

ESGAR - European Society of Gastrointestinal and Abdominal Radiology

PPV – Pozitivna prediktivna vrijednost

NPV – Negativna prediktivna vrijednost

SADRŽAJ

1.	UVOD.....	1
1.1	Epidemiologija kolorektalnog karcinoma u Hrvatskoj i svijetu.....	1
1.2	CT kolonografija.....	1
1.3	TNM klasifikacija kolorektalnog karcinoma i AJCC stadij.....	3
1.4	Dukes klasifikacija.....	4
2.	SVRHA RADA	4
3.	ISPITANICI I POSTUPCI.....	5
3.1	Priprema crijeva.....	5
3.2	Označavanje fekalnog i tekućeg sadržaja	5
3.3	Rektalna cijev i spazmolitici	6
3.4	Distenzija crijeva	6
3.5	Tehnika snimanja	7
3.6	Aplikacija kontrasta.....	7
3.7	Interpretacija nalaza	8
3.8	Pisanje nalaza.....	9
3.9	Pacijenti i kriteriji uključivanja u studiju	10
4.	REZULTATI	12
4.1	Lokalizacija tumorskog procesa.....	12
4.2	Dužina tumorom zahvaćenog odsječka.....	13
4.3	Proboj stijenke i T stadij po TNM klasifikaciji	13
4.4	Zahvaćenost limfnih čvorova i N stadij po TNM klasifikaciji.....	15
4.5	Metastaze i lokalizacija metastaza	16
4.6	Dukes klasifikacija.....	17
4.7	Polipi.....	18
4.8	Ostali slučajni nalazi	18
5.	RASPRAVA	20
6.	ZAKLJUČAK	26
7.	SAŽETAK	27
8.	SUMMARY.....	28
9.	LITERATURA	29
10.	ŽIVOTOPIS	32

1. UVOD

1.1 Epidemiologija kolorektalnog karcinoma u Hrvatskoj i svijetu

Kolorektalni karcinom jedan je od najčešćih zloćudnih novotvorina u svijetu i u Hrvatskoj. U Hrvatskoj se po incidenciji malignih bolesti kod muškaraca nalazi na 3. mjestu, odmah nakon raka pluća i prostate, a kod žena na 2. mjestu iza raka dojke. Po mortalitetu od zloćudnih novotvorina nalazi se na drugome mjestu, iza raka pluća, a glavni razlozi toga su kasno postavljanje dijagnoze, ignoriranje simptoma od strane bolesnika te slab odaziv na test probira na okultno fekalno krvarenje. Ukupni rizik obolijevanja od kolorektalnog karcinoma u RH za muškarce u dobi do 74 godine iznosi 5%, a za žene 3%. (1)

1.2 CT kolonografija

CT kolonografija (CTC) je slikovna dijagnostička metoda prikaza debelog crijeva pomoću CT uređaja tijekom optimalne distenzije crijeva plinom (zrakom ili ugljikovim dioksidom) ili tekućinom te naknadnoj obradi podataka dobivenih 2D rekonstrukcijama u različitim ravninama i 3D rekonstrukcijama (primjerice virtualna kolonoskopija).

CT kolonografija u najrazvijenijim zemljama svijeta postaje alternativna metoda kolonoskopiji u probiru kolorektalnog karcinoma. U Hrvatskoj, ova metoda se ne izvodi rutinski nego na specijalnu indikaciju, najčešće od strane gastroenterologa u suradnji sa radiologom, uglavnom nakon neuspjele kolonoskopije.

Metoda koju ovdje razmatramo nije probirna tehnika koja koristi vrlo male doze ionizirajućeg zračenja nego se radi o metodi procjene proširenosti histološki verificiranog kolorektalnog karcinoma u bolesnika s opstruktivnim tumorom koji onemogućuje daljnji prolaz

endoskopa, s ciljem evaluacije mogućeg sinkronog tumora proksimalnije od opstrukcije. Postojanje sinkronog tumora bitno utječe na odabir načina liječenja i kirurške strategije.

Suvremeni CT skeneri sa više redova detektora (MSCT) omogućuju istodobno dobivanje velikog broja submilimetarskih poprečnih presjeka kroz tijelo u istoj rotaciji rentgenske cijevi, a skeniranje svih regija moguće je unutar jednog udaha, čime se eliminiraju artefakti nastali zbog respiracije. Tako dobiveni tanki presjeci omogućuju rekonstrukciju CT slike (presjeka) izvrsne rezolucije u bilo kojoj ravnini u odnosu na tijelo. Niskodoznim CT-om, uz prethodnu pripremu crijeva, moguće je detektirati kolorektalni tumor, ali se ova metoda zasad ne preporučuje u rutinskom probiru. U procjeni proširenosti raka debelog crijeva standardni CT je namijenjen procjeni udaljenih metastaza. CT kolonografiju s insuflacijom zraka primjenjujemo kod tumora neprolaznih za kolonoskop, smještenih distalno od lijenalne fleksure kolona zbog detekcije mogućeg sinkronog tumora, što bitno utječe na strategiju kirurškog liječenja. Iako je kolonoskopija zlatni standard u dijagnostici raka debelog crijeva, CT omogućuje prikaz stijenke, prodora u mezenterij te invazije susjednih organa i tkiva uz procjenu uvećanja regionalnih limfnih čvorova. Tumor kolona se može otkriti slučajno kod CT pregleda abdomena i zdjelice zbog druge indikacije. U starijih bolesnika rak debelog crijeva je nerijetko uznapredovao te se manifestira kliničkom slikom opstrukcije ili perforacije i prikaže na hitnom CT pregledu abdomena. (2)

CT kolonografija je vrlo siguran postupak, međutim u iznimno rijetkim slučajevima moguće su komplikacije, poput alergijske reakcije na kontrastno sredstvo ili perforacije crijeva uslijed distenzije. Po jednom istraživanju, rizik od CT kolonografske kolorektalne perforacije iznosi 0.04%, što predstavlja 4 puta manji rizik u usporedbi s optičkom kolonoskopijom. (3)

1.3. TNM klasifikacija kolorektalnog karcinoma i AJCC stadij

TNM klasifikacija je najčešće korištena metoda u određivanju stadija kolorektalnog karcinoma. Pomoću TNM klasifikacije opisuje se veličina tumora i zahvaćanje okolnih struktura (T), zahvaćanje limfnih čvorova (N) te prisutnost udaljenih metastaza (M). Na temelju ova 3 parametra, postoji nekoliko različitih klasifikacija, treba spomenuti onu prihvaćenu od strane American Joint Committee on Cancer (AJCC) i Dukes klasifikaciju.

Tablica 1. T stadij kolorektalnog karcinoma po TNM klasifikaciji

TX	Tumor ne može biti analiziran
T0	Nepostojanje tumora
Tis	Karcinom in situ, ograničen na sluznicu
T1	Invazija submukoze
T2	Invazija mišićnice
T3	Invazija kroz mišićnicu u perikolorektalno tkivo
T4a	Penetracija u peritoneum
T4b	Zahvaćanje okolnih organa i struktura

Tablica 2. N stadij kolorektalnog karcinoma po TNM klasifikaciji

NX	Regionalni limfni čvorovi ne mogu biti analizirani
N0	Bez metastaza u regionalne limfne čvorove
N1a	Metastaza u 1 regionalni limfni čvor
N1b	Metastaza u 2 do 3 regionalna limfna čvora
N1c	Tumorski depoziti u subserozi, mezenteriju ili neperitonealnom perikoličnom ili perirektalnom tkivu bez regionalnih metastaza u limfne čvorove
N2a	Metastaze u 4 do 6 regionalnih limfnih čvorova
N2b	Metastaze u 7 ili više regionalnih limfnih čvorova

Tablica 3. M stadij kolorektalnog karcinoma po TNM klasifikaciji

M0	Bez udaljenih metastaza
M1a	Metastaza u jedan udaljeni organ
M1b	Metastaze u više od jednog udaljenog organa ili peritonealne metastaze

1.4 Dukes klasifikacija

Dukes klasifikacija, tradicionalno korištena desetljećima, danas se ponekad koristi u određivanju stadija kolorektalnog karcinoma, ali se uglavnom zamjenjuje TNM i AJCC klasifikacijom zbog novih spoznaja iz područja određivanja stadija kolorektalnog karcinoma. Primjerice T1-2N1 i T1N2a tumor koji po Dukesu spada u C stadij ima bolju prognozu nego T4N0 koji po Dukesu spada u B stadij. (4)

Tablica 4. Dukes klasifikacija kolorektalnog karcinoma

Dukes A	Invazija u stijenku, do mišićnice
Dukes B	Invazija kroz mišićnicu bez zahvaćanja limfnih čvorova
Dukes C	Zahvaćanje limfnih čvorova
Dukes D	Prisutnost udaljenih metastaza

2. SVRHA RADA

Cilj ovoga rada je prikazati metodu CT kolonografije u bolesnika s patohistološki potvrđenim opstruktivskim karcinomom kolona u KBC Rijeka. Drugi cilj je usporediti CT nalaze sa patohistološkim karakteristikama tumora i utvrditi pouzdanost radiološke procjene proširenosti bolesti. Treći cilj je utvrditi učestalost sinkronih tumora proksimalno od mjesta opstrukcije u naših ispitanika.

3. ISPITANICI I POSTUPCI

3.1 Priprema crijeva

Kao i kod standardne kolonoskopije, za CTC potrebna je suradljivost pacijenta i priprema crijeva za pretragu koji mora slijediti dobivene upute. Dva dana prije pretrage potrebno je uzimati laganiju i kašastu hranu. Dan prije pretrage pacijent smije pojesti lagani doručak te zatim ostatak dana uzimati bezbojne tekućine. Preporučuje se čišćenje laksativom polietilen glikolom (PEG), bisakodilom, magnezij citratom ili neki drugim. Dobro čišćenje važno je radi prikaza malih polipa koji kod loše pripremljenog crijeva ne bi bili vidljivi.

3.2 Označavanje fekalnog i tekućeg sadržaja

Prisutnost rezidualnog fekalnog i tekućeg sadržaja u debelom crijevu može utjecati na interpretaciju nalaza, dovodeći do manje dijagnostičke točnosti, pogotovo u 3D analizi. Ovo nažalost nije uvijek moguće izbjeći čak i unatoč dobrom i temeljitom čišćenju crijeva od strane pacijenta. Dodatak peroralnog pozitivnog kontrastnog sredstva na bazi joda ili barija je koristan za razlikovanje polipa od fekalnog sadržaja ili detekciju lezija uklopljenih u tekući sadržaj crijeva.

Označavanje barijem nije sasvim pouzdano zbog relativno slabe topljivosti ovoga kontrasta u vodi, te se preferira korištenje kontrastnog sredstva na bazi joda.

Nekoliko kliničkih pokusa jasno podržava upotrebu CT kolonografije isti dan nakon neuspjele kolonoskopije radi izbjegavanja ponovne pripreme pacijenta za pretragu. Time je omogućen prikaz dijelova crijeva koji su nedostupni optičkome kolonoskopu, bilo radi tumora ili

nekog drugog razloga te omogućuje identifikaciju sinkronih lezija u slučajevima opstruktivnih karcinoma.

3.3 Rektalna cijev i spazmolitici

Na početku postupka, u crijevo se uvodi tanka fleksibilna cijev na kojoj se nalazi mali balon koji je moguće napuhnuti u rektumu (Foleyev kateter).

U određenim slučajevima je indicirana primjena spazmolitika kako bi se smanjila nelagoda i bol kod pacijenta, te poboljšala procjena crijeva, pogotovo kod striktura kolona, stenozirajućih karcinoma ili divertikuloze. Lijek izbora je Hyoscin Buthylbromid (Buscopan). Alternativa je glukagon (1 mg). Neovisno o izboru spazmolitika, njegova aplikacija potrebna je prije početka insuflacije zraka.

3.4 Distenzija crijeva

Distenzija crijeva nužna je za bolju vizualizaciju površine kolona. Vršiti se primjena negativnog kontrastnoga sredstva putem rektalnog katetera. Najčešće se kao kontrast koristi zrak ili ugljikov dioksid (CO₂). Insuflacija se može vršiti manualno ili automatskim putem. Preferira se automatska dinamička tehnika insuflacije CO₂. (5)

Pravilna distenzija kolona ključna je za uspjeh CT kolonografije. Volumen primjenjenoga plina je varijabilan, te ovisi o pacijentu, najčešće se kreće između 3 i 10 litara.

3.5 Tehnika snimanja

CT skeniranje treba se provesti na multidetektorskom CT uređaju (>4 reda detektora), što omogućuje kompletnu procjenu cijeloga abdomena sa smanjenim vremenom izlaganja zračenju te visokom rezolucijom dobivene slike.

Detekcija lezija u kolonu značajno ovisi o maksimalnoj kolimaciji, te se preporučuje uska kolimacija koja ne prelazi 3 mm. Kako bi se mogle izvesti visoko kvalitetne multiplanarne i 3D rekonstrukcije preporučuje se debljina slojeva od 1 mm preklopljenih svakih 0.7 mm. (6)

Preporučljiva je i akvizicija u kranio-kaudalnom smjeru kako bi se umanjili artefakti izazvani disanjem koji prevladavaju u gornjem dijelu abdomena.

Skeniranje započinje snimanjem topograma koji prikazuje sumacijsku sliku određenog dijela tijela. Standardni postupak snimanja uključuje kombinaciju supinacijskog i pronacijskog položaja. Na taj način omogućuje se razlikovanje ostalih dijelova stolice od polipa ili tumora. Kod pacijenata koji ne mogu biti postavljeni u ove položaje, alternativa je lateralni dekubitalni položaj. Skeniranje započinje snimanjem topograma koji prikazuje sumacijsku sliku određenog dijela tijela. Na tako dobivenoj slici procjenjuje se stupanj distenzije debelog crijeva.

3.6 Aplikacija kontrasta

Kod CT kolonografije u pacijenata sa sumnjom na tumor, ili stenozirajućim procesom neprolaznim za endoskop, uvijek se koristi intravensko kontrastno sredstvo radi bolje vizualizacije parenhimatoznih organa abdomena te samoga kolona. Ukoliko je primjenjen IV contrast, pacijent bi trebao biti pozicioniran u supinirani dekubitalni položaj.

3.7 Interpretacija nalaza

Standardna 2D analiza uključuje detaljno praćenje stijenke i lumena crijeva na uzastopnim presjecima u odabranim ravninama rekonstrukcije. Supinirani i pronirani pogledi pregledavaju se zajedno, jedan pored drugog na podijeljenom monitoru te se istodobno pomiču prema gore ili dolje. Koštani prozor (bone window) ili prozor vrlo sličan plućnom prozoru (lung window) su idealni za bolji prikaz intraluminalnih polipa te omogućuju razlikovanje stijenke kolona od mezenteričkog masnog tkiva. (7)

Mekotkivni prozor (soft tissue window) je koristan kod procjene atenuacije lezije uključujući vrijednosti gustoće, homogenost ili heterogenost atenuacije. Ograničavajući čimbenik kod 2D očitavanja su vijugavi nabori crijeva i divertikuli koji otežavaju procjenu kolona, te male leziju mogu ostati neprepoznate. (8) Multiplanarne rekonstrukcije omogućuju rekonstrukciju u bilo kojem željenom smjeru od strane radiologa i trebaju biti korištene kada god je to potrebno u svrhu rješavanja nejasnoća. Endoluminalni prikaz u 3D tehnici je vrlo sličan onome kod kolonoskopije. Naime, za razliku od "panoramskog" 3D prikaza nekog organa, ovdje se koristi princip "pogleda kroz ključanicu", dakle pogleda na šuplji organ iznutra. Potrebno je pregledati kolon anterogradno te retrogradno kako bi se prikazale obje strane haustralnih nabora te male lezije vidljive samo sa jedne strane nabora ne bi ostale neprepoznate. Međutim, i 3D rekonstrukcija ima svoja ograničenja. Ovom tehnikom, zaostali fekalni sadržaj ne može se razlikovati od pravih polipa, te zahtjeva 2D procjenu da se potvrdi i karakterizira sumnjiva lezija viđena u 3D prikazu i to uz intravensku primjenu kontrastnog sredstva koje će imbibirati tkivo (koje je vaskularizirano), ali ne i feces. Rezidualna tekućina pak prekriva polipozne tvorbe. Rješenje ovog problema je simanje u dva položaja – pronacijskom i supinacijskom. (9)

I dalje se vode rasprave o tome koji je način prikaza bolji u detekciji kolorektalnih polipa i karcinoma. Za sada, najčešće se koristi 2D prikaz sa dodatnim 3D endoluminalnim prikazom kao komplementarne tehnike. (10)

U zadnje vrijeme, sve popularnija metoda postaje kompjutorski asistirana detekcija koja povećava osjetljivost u detekciji polipa veličine 6-9 mm, uz malo povećanje vremena očitavanja, obično oko 2 minute. (11)

3.8 Pisanje nalaza

Prema ESGAR konsenzusu, sljedeći podaci trebaju biti uključeni u nalaz:

1. Anamneza uključujući podatke o pacijentovoj povijesti bolesti, obiteljska anamneza, simptomi i znakovi bolesti te prethodno učinjene rektoskopije ili kolonoskopije te eventualne biopsije
2. Tehnički podaci (niskodozni ili standardni protokol, efektivna doza zračenja u mSv)
3. Primjenjeno intravensko kontrastno sredstvo
4. Priprema pacijenta i označavanje crijeva (laksativ, protokol označavanja)
5. Pozicioniranje pacijenta
6. Insuflacija zraka i/ili CO₂
7. Uporaba spazmolitika
8. Sveukupna kvaliteta učinjene pretrage te otežavajuće okolnosti ukoliko postoje

Ukoliko je pronađena abnormalnost u kolonu, sljedeće informacije moraju biti navedene:

1. Anatomija kolona (normalan ili abnormalan) te značajke (zadebljanje stijenke, divertikuli, strikture, vanjske kompresije)

2. Značajke polipa ili karcinoma (veličina, maksimalni promjer, 2D ili 3D mjere, gustoća, morfologija, mobilnost, lokacija, infiltracija okolnog masnog tkiva) (12)

Nalaz također uključuje i procjenu ostalih struktura vidljivih na snimci, uključujući eventualne metastaze u parenhimnim organima, primarne malignitete drugih organa, limfadenopatiju te ostale abnormalnosti. (12)

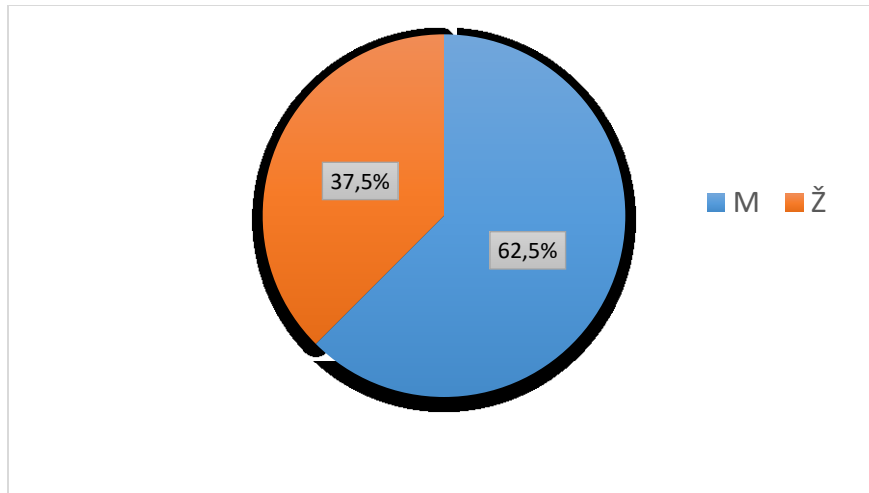
3.9 Pacijenti i kriteriji uključivanja u studiju

U ovo istraživanje uključeni su pacijenti kod kojih je učinjena CT kolonografija u KBC Rijeka zbog verificiranog tumora neprolazanog za endoskop. Ova pretraga u KBC Rijeka se ne primjenjuje u bolesnika u kojih je kolonoskopija obuhvatila čitavo debelo crijevo.

Uključeni su pacijenti kod kojih je samom pretragom dijagnosticiran maligni stenozirajući proces u kolonu, a kasnijom obradom, odnosno biopsijama ili patohistološkom obradom resećiranog dijela crijeva potvrđen karcinom.

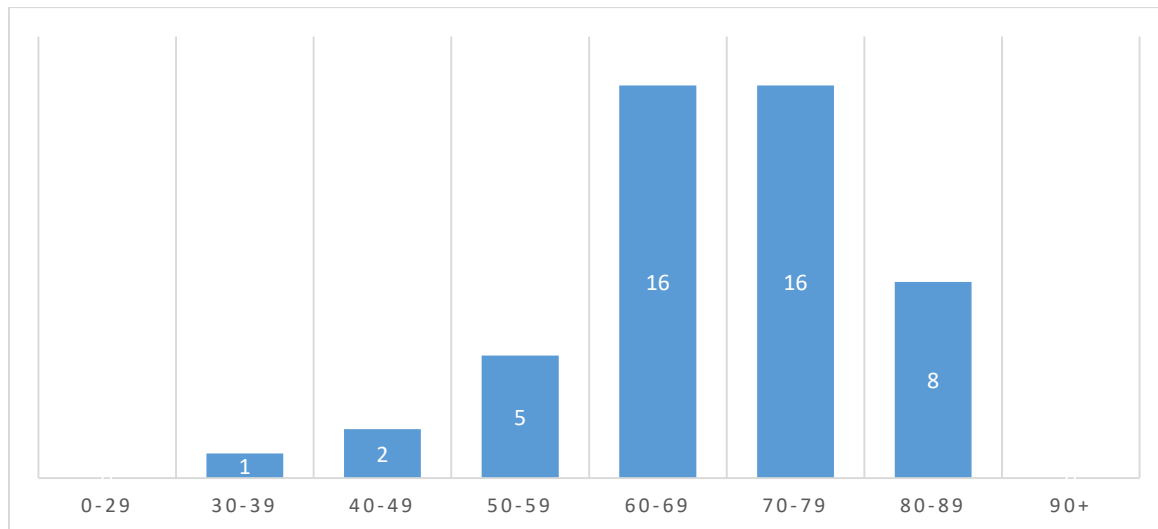
Isključujući kriteriji bili su uredan nalaz CT kolonografije, nemogućnost daljnjeg praćenja pacijenta, patohistološkom obradom nepotvrđen karcinom te pacijenti koji još nisu operirani.

Pacijenti su uključivani uzastopno u razdoblju od 26.7.2018. do 8.4.2019. ukoliko su zadovoljili kriterije uključivanja u studiju. Istraživanjem je obuhvaćeno 48 pacijenata, od toga 30 muškaraca i 18 žena (slika 1)



Slika 1. Raspodjela pacijenata prema spolu

Najmlađi pacijent u vrijeme postavljanja dijagnoze imao je 35, a najstariji 87 godina. Najveći broj pacijenata nalazi se u rasponu između 60 i 69 godina (N=16) te 70 i 79 godina (N=16) (slika 2).



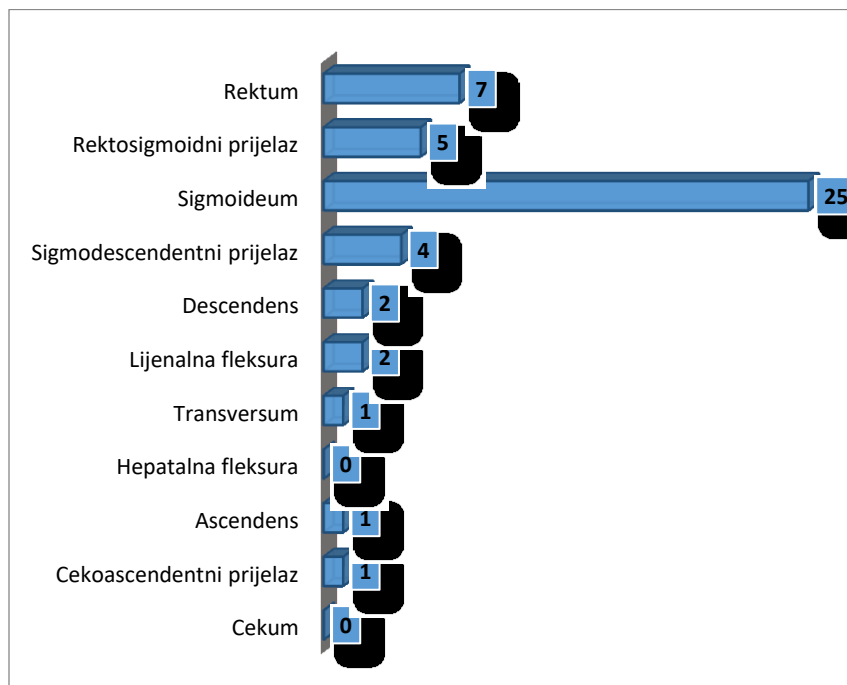
Slika 2. Raspodjela pacijenata prema dobi

4. REZULTATI

4.1 Lokalizacija tumorskog procesa

Najveći broj ispitanika imao je tumor lociran u sigmoidnom kolonu (N=25), slijede tumori u području rektuma (N=7) te rektosigmoidnog prijelaza (N=5) i tumori na sigmodescendentnom prijelazu (N=4). Ostale lokalizacije primarnog opstruktivnog tumora kolona u ovome istraživanju bile su rijetke i sveukupno broje 7 tumora (slika 3).

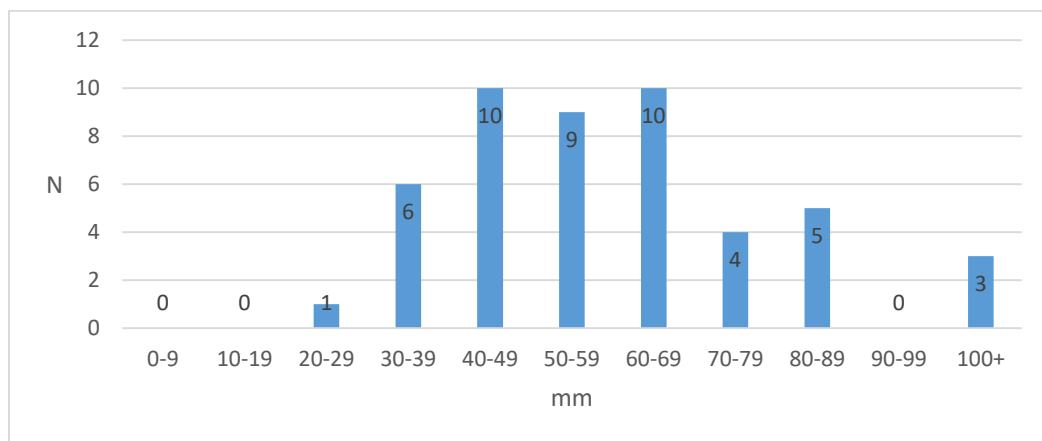
Jedan od ciljeva rada bio je i ispitati učestalost pojave sinkronih tumora kod pacijenata podvrgnutih CT kolonografiji u KBC Rijeka. Samo kod jednog od ispitanika (2%) je pronađen takav tumor čijom obradom je dokazan karcinom, a nalazio se u ascendentnom kolonu. Sinkrona suspektna tvorba pronađena je kod još jednog pacijenta ali kasnijom patohistološkom obradom karcinom nije potvrđen, radilo se o viloznom adenomu u području cekuma. Karakteristike sinkronog tumora nisu korištene u statistici prilikom daljnje analize.



Slika 3. Raspodjela tumora prema lokalizaciji

4.2 Dužina tumorom zahvaćenog odsječka

Najveći broj pronađenih tumora nalazi se u rasponu između 40 i 69 mm zahvaćenoga dijela crijeva, sveukupno njih 29 (60%) (slika 4). Najveći tumor zahvaćao je kolon u dužini od 150 mm.



Slika 4. Raspodjela tumora prema dužini zahvaćenog kolona

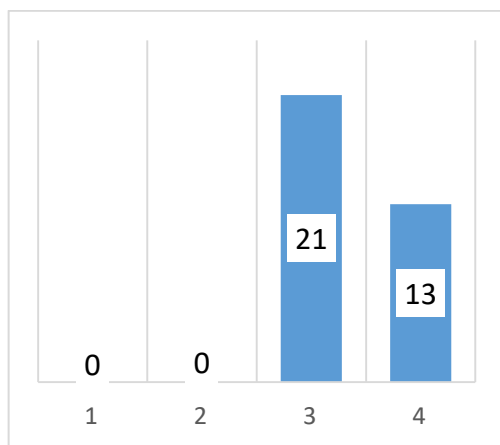
4.3 T stadij po TNM klasifikaciji

U ovoj analizi, pacijenti su svrstani u odgovarajuću skupinu obzirom na T stadij bolesti po TNM klasifikaciji. Napravljena je analiza T stadija prema CTC nalazu te analiza T stadija prema nalazu kirurga i patologa te su zatim vrijednosti uspoređene.

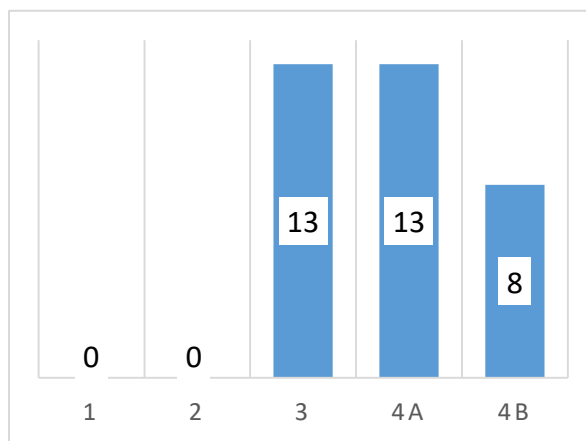
Navod suspektne promjene u CT nalazu smatran je pozitivnim te ubrojen u odgovarajući stadij. Zamućenje ili infiltracija okolnog masnoga tkiva bez ili sa probojem stijenke ubrojen je u T3 stadij, suspektno zahvaćanje peritoneuma ili sumnja na infiltraciju okolnih struktura svrstano je u T4 stadij.

Analizom kirurškog protokola i patohistološkog nalaza pacijenti su također razvrstani u odgovarajući T stadij. Ukoliko je kirurg naveo proboj peritoneuma, njegov je nalaz smatran mjerodavnim te je pacijent svrstan u T4 stadij. Ukoliko proboj peritoneuma nije utvrđen od strane kirurga, korišteni su patohistološki nalazi (T1, T2, T3 stadiji) (slika 6).

U računanju vrijednosti za preciznost, uspoređeni su pacijenti kod kojih je stadij bilo moguće odrediti i putem CTC nalaza i kasnijom kirurškom i patohistološkom obradom. Isključeni su pacijenti kod kojih evaluacijom dostupnih nalaza nije bila moguća klasifikacija u T stadij po TNM-u, njih 14. Analiza obuhvaća preostalih 34 pacijenata. Utvrđena je točnost od 77.14% (tablica 5).



Slika 5. T stadij prema CT nalazu



Slika 6. T stadij nakon kirurške i patohistološke obrade

Tablica 5. Prikaz vrijednosti za točnost CT nalaza prilikom procjene T stadija CRC-a

	Vrijednost	95 % CI
Točnost	76.47 %	58.83 % do 89.25 %

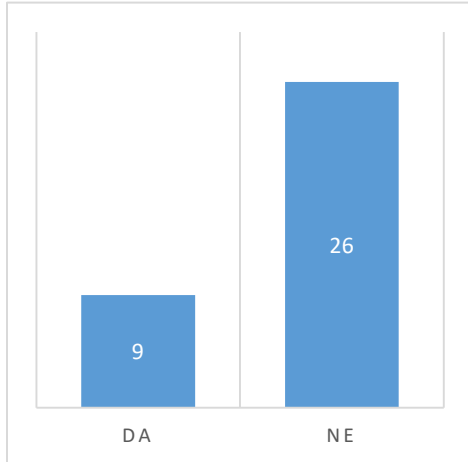
4.4 Zahvaćenost limfnih čvorova i N stadij po TNM klasifikaciji

Limfadenopatija je pojam koji obuhvaća abnormalnost u veličini, broju ili konzistenciji limfnih čvorova. CT procjena zahvaćenosti limfnih čvorova nije jednostavna, bez patohistološke potvrde ne može se postaviti definitivna dijagnoza maligne infiltracije limfnoga čvora. U ovu analizu uključeni su pacijenti kod kojih je izvršena resekcija dijela crijeva te limfadenektomija. Time je bila moguća patohistološka evaluacija regionalnih limfnih čvorova te određivanje N stadija u sklopu TNM klasifikacije (slika 8) i usporedba sa nalazima CTC na kojima su limfni čvorovi bili suspekti na sekundarizam (slika 7). Od svih 48 pacijenata u studiji, u ovu analizu uključeno je 35 pacijenata, a preostalih 13 klasificirano je kao stadij NX. Svaki od 13 isključenih pacijenata bio je u D stadiju bolesti po Dukes klasifikaciji te je vrlo vjerojatna i sekundarna infiltracija limfnih čvorova, ali ona nije patohistološki potvrđena zbog učinjenih palijativnih zahvata koji nisu uključivali limfadenektomiju.

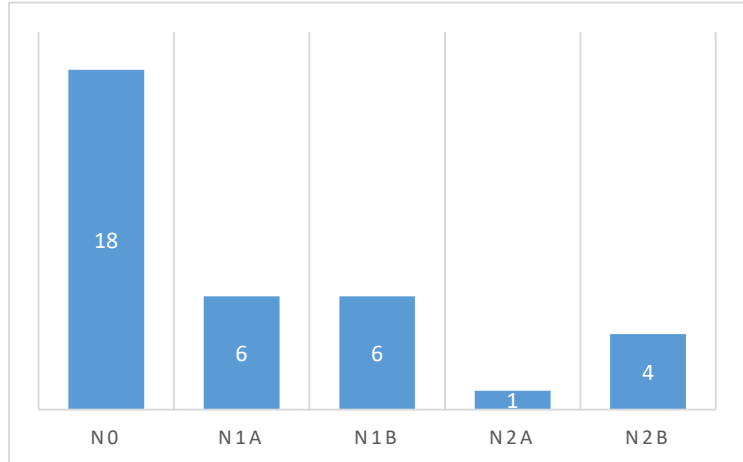
Napravljena je analiza osjetljivosti, specifičnosti, PPV, NPV te točnosti (tablica 6). CTC procjena zahvaćanja limfnih čvorova pokazuje relativno nisku osjetljivost, ali visoku specifičnost te pozitivnu prediktivnu vrijednost.

Tablica 6. Prikaz vrijednosti za osjetljivost, specifičnost, PPV, NPV i preciznost kod CT procjene zahvaćenosti limfnih čvorova

	Vrijednost	95 % CI
Osjetljivost	50.00 %	24.65 % do 75.35 %
Specifičnost	94.74 %	73.97 % do 99.87 %
Pozitivna prediktivna vrijednost	88.89 %	52.74 % do 98.29 %
Negativna prediktivna vrijednost	69.23 %	57.68 % do 78.79 %
Točnost	74.29 %	56.74 % do 87.51 %



Slika 7. Suspektni limfni čvorovi na CT nalazu

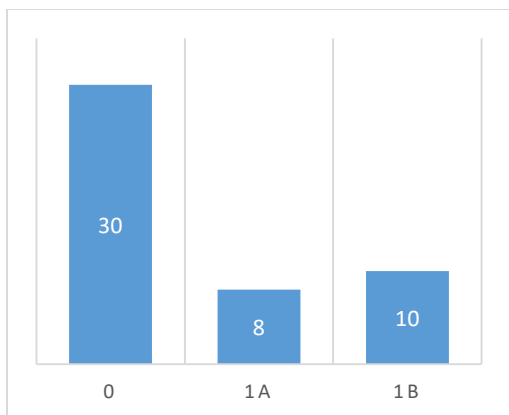


Slika 8. N stadij po TNM klasifikaciji

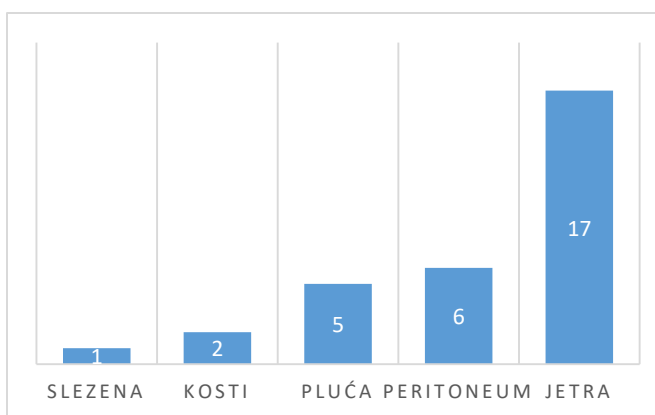
4.5 Metastaze i lokalizacija metastaza

Nakon završene obrade i operacijskog zahvata, ispitanici su svrstani u pripadajući M stadij TNM klasifikacije. Bez znakova diseminacije osnovne bolesti bilo je 30 pacijenata, dok je kod preostalih 18 utvrđena proširena bolest, odnosno stadij D po Dukes klasifikaciji. Stadij 1a utvrđen je kod 8 pacijenata, a 1b kod njih 10 (slika 9).

Od 18 ispitanika sa metastazama, njih 17 imalo je metastaze locirane u jetri (94,4%), od kojih 15 multiple a dvoje solitarnu, slijede peritoneum (6), pluća (5), kosti (2) te slezena kod jednog pacijenta (slika 10).



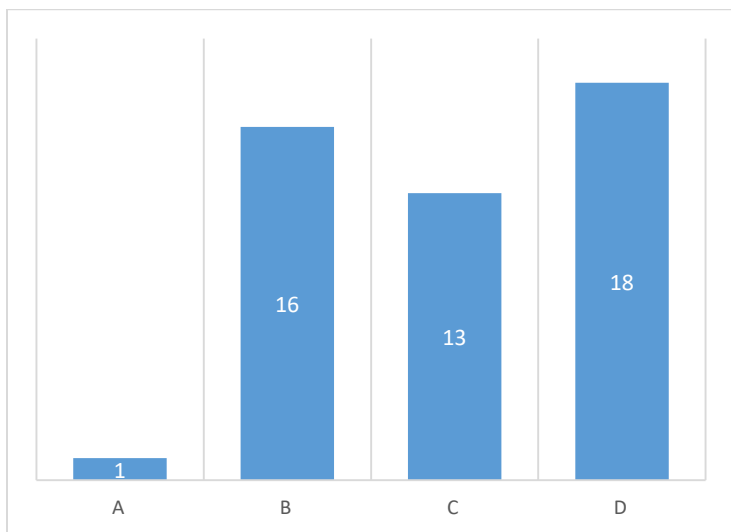
Slika 9. M stadij po TNM klasifikaciji



Slika 10. Lokalizacija metastaza

4.6 Dukes klasifikacija

Pacijenti su svrstani u 4 stadija bolesti koristeći Dukes klasifikaciju kolorektalnog karcinoma. Najviše je pacijenata u uznapredovalim stadijima bolesti. U B stadij svrstano je 16 pacijenata, C stadij 13, dok je proširena bolest, odnosno u D stadiju bilo 18 ispitanika. U stadiju A nalazio se samo jedan pacijent (slika 10).

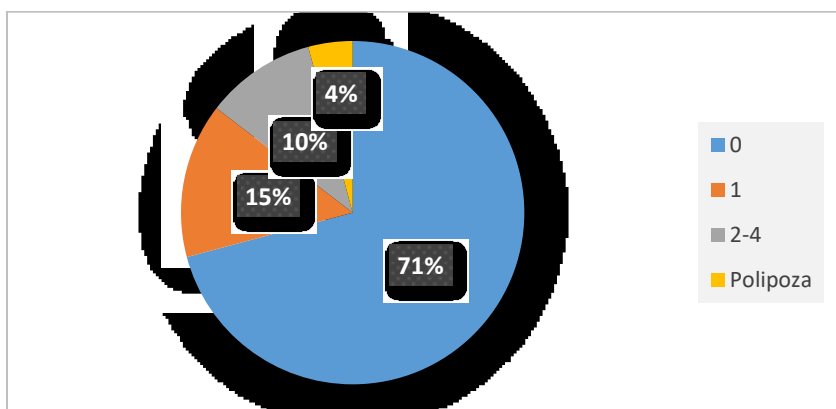


Slika 10. Raspodjela tumora s obzirom na stadij po Dukes klasifikaciji

4.7 Polipi

Detekcija polipa prilikom CT kolonografije predstavlja slučajan nalaz, ali njihovu detekciju bitno je navesti u nalazu radi daljnje obrade zbog mogućnosti maligne alteracije.

Kod 34 ispitanika (71%) nisu pronađeni polipi, kod njih 7 pronađeno je po 1 polip (15%), između 2 i 4 polipa pronađeno je kod 5 ispitanika (10%), dok je kod 2 ispitanika (4%) dokazana polipoza kolona.



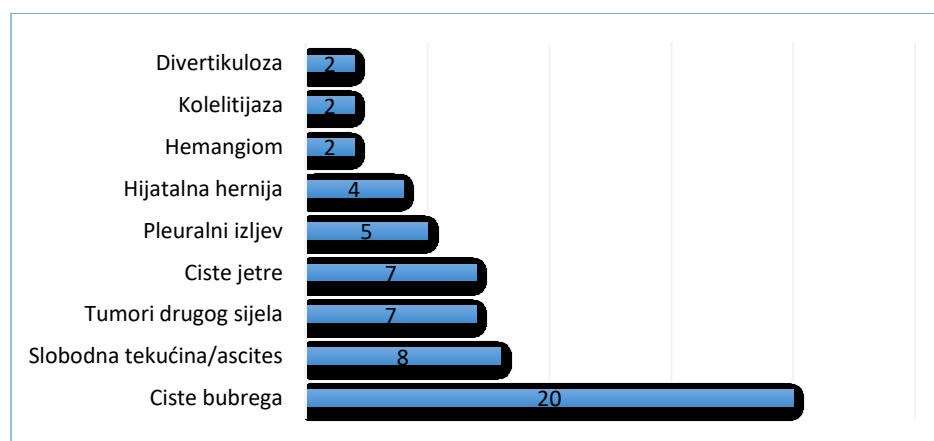
Slika 11. Pronađeni polipi na CT nalazu

4.8 Ostali slučajni nalazi

Kao i kod svake druge pretrage, prilikom evaluacije nalaza CT kolonografije potrebno je analizirati i sve ostale vidljive strukture u abdomenu i zdjelici te dijelu prsnoga koša ukoliko je vidljiv na presjecima. Kod 20 ispitanika pronađene su solitarne ili multiple ciste bubrega. Kod 7 ispitanika pronađene su ciste u jetri, a u 8 osoba pronađeno i ponešto slobodne tekućine ili ascites. Zbog otežane procjene količine slobodne tekućine u abdomenu, svaki nalaz tekućine smatrao se pozitivnim i bio je ubrojen u ovu statistiku (slika 12).

Kod 7 ispitanika pronađene su lezije visoko suspektne na malignom drugoga primarnoga sijela, i to kod dvoje ispitanika lezija karakteristika renocelularnog karcinoma, te po jedan slučaj karcinoma prijelaznog epitela, tumor jajnika, uvećanje slezene uslijed Non-Hodgkin limfoma ili kronične limfocitne leukemije, suspektna sklerotična lezija kosti, te fokalna lezija nadbubrežne žlijezde. Važno je napomenuti kako pronađene tumorske tvorbe nisu u vrijeme izvedene kolonografije još bile dokazane, kasnijom obradom potvrđen je jedan renocelularni karcinom te karcinom prijelaznog epitela, druga tvorba izgleda renocelularnog karcinoma se i dalje vodi pod tumor bubrega nepoznate prirode, kod tumora jajnika radilo se o benignom cistadenofibromu, sklerotična lezija kosti, te fokalna lezija nadbubrežne žlijezde još nisu razjašnjeni, dok je u slučaju uvećanja slezene dijagnosticiran Richterov sindrom (transformacija kronične limfocitne leukemije u agresivni difuzni B velikostanični limfom).

Pleuralni izljev je imalo 5 ispitanika, hijatalnu herniju 4 ispitanika te po dvoje hemangiom, kolelitijazu i divertikulozu. Pronađena je i druga pojedinačna patologija u pojedinim pacijenata, međutim zbog opsežnosti nije navedena u grafičkom prikazu nalaza. Među ostalim, pronađeni su miom, ciste slezene, tromboza gornje mezenteričke vene, potkovasti bubreg, aneurizma lijenalne arterije, incidentalom te nalazi bez većeg kliničkog značaja.



Slika 12. Slučajni nalazi

5. RASPRAVA

Ovo istraživanje bilo je primarno orijentirano prema analizi podataka dobivenih CT kolonografijom i usporedbi s nalazom nakon provedenog kirurškog zahvata te patohistološke obrade. Cilj je bio iznijeti rezultate i sistematizirati ih te usporediti sa već poznatim te dostupnim rezultatima iz drugih studija.

Kolorektalni karcinom kao jedan od najčešćih zloćudnih novotvorina, nešto je češći u muškoga spola. Prema rezultatima ove analize 61% ispitanika činile su osobe muškoga spola, a 39% ženskoga. U 2015. godini u Hrvatskoj je od karcinoma debeloga crijeva oboljelo 1890 osoba muškoga spola, te 1339 osoba ženskoga spola. U postotku, to iznosi 58% muškaraca te 42% što je u skladu sa rezultatima iz ove analize (1).

S obzirom na raspodjelu tumora prema dobi pacijenata, najviša je pojavnost u rasponu od 60 do 79 godina što odgovara i vrhu pojavnosti kolorektalnog karcinoma u općoj populaciji.

Anatomska distribucija kolorektalnog karcinoma je dominantno lijevostrana i obuhvaća najviše tumora u području rektuma, sigmoignog kolona te descendentnog kolona. Kod ove analize, situacija je slična, uz puno dominantniju distribuciju u kolonu sigmoideumu i rektumu, ponajprije zbog kriterija uključivanja u studiju. Uključeni su pacijenti s opstruktivnim tumorom, odnosno tumorom neprolaznim za endoskop, a takvi tumori su češći u ovome području, te je time viša stopa pronađenih tumora upravo na tim lokacijama. Tumor smješten distalno od sigmodescendentnog prijelaza imalo je 41 od 48 ispitanika (85,4%).

Jedan od ciljeva analize bio je utvrđivanje pojavnosti sinkronih tumora kod pacijenata sa opstruktivnom neoplazmom kolona. Sinkron maligni tumor pronađen je i dokazan samo kod jednoga pacijenta u području ascendentnog kolona što iznosi 2%. Kod drugoga pacijenta

pronađena je također sinkrona tvorba visoko suspektna na malignitet, ali kasnijom patohistološkom obradom preparata nakon desnostrane hemikolektomije nije potvrđen karcinom, radilo se o viloznom adenomu. Prema poznatim podacima, prevalencija sinkronog kolorektalnog karcinoma u svih pacijenata sa kolorektalnim karcinomom iznosi 3,5% (13). Međutim dostupne analize provedene su na puno većem broju ljudi te je to vrlo vjerojatni uzrok manjeg broja pronađenih sinkronih neoplazmi u ovoj analizi (2%).

Pacijenti s upalnim bolestima crijeva, hereditarnim ne polipoznim kolorektalnim karcinomom, te adenomatoznom polipozom imaju veći rizik razvoja sinkronog kolorektalnog karcinoma u odnosu na opću populaciju. Ovi predisponirajući čimbenici odnose se na otprilike 10% svih sinkronih neoplazmi kolona i rektuma. Sinkrona lezija češća je u desnoj strani kolona. Prema dostupnim podacima, kod sinkronog kolorektalnog karcinoma, karcinomi u istoga pacijenta pokazuju različite obrasce mikrosatelitne nestabilnosti, p53 mutaciju i K-ras mutaciju. Sveukupno gledajući, prognoza pacijenata sa sinkronim kolorektalnim karcinomom nije bitno drugačija od pacijenata sa solitarnim tumorom. (13) Međutim, sinkrone neoplazme bitno određuju vrstu kirurškog zahvata te su važne u planiranju operacije.

Veličina tumora jedan je od kriterija TNM klasifikacije, te je direktno povezana sa prognozom i ukupnim preživljenjem, a ima i utjecaj na odabir terapije i daljnje postupke. Veći tumori povezani su sa višom incidencijom zahvaćanja limfnih čvorova, probojom stijenke i prisutnosti udaljenih metastaza. Većina poznatih studija orijentirana je na vertikalnu penetraciju tumora u stijenku kolona, međutim horizontalna ekspanzija tumora i njezin utjecaj na prognozu je još uvijek kontroverzan. Neke studije pokazale su da bi horizontalna ekstenzija tumora, odnosno dužina zahvaćenog odsječka kolona, mogla biti važan prognostički faktor.

U jednoj studiji, pacijenti su podijeljeni u dvije grupe s obzirom na horizontalnu veličinu tumora (≤ 4.5 vs. > 4.5 cm). Slabo diferencirani tumori bili su znatno veći od ostalih. Horizontalni promjer se povećavao sa T-stadijem. Isto tako, broj pozitivnih limfnih čvorova rastao je značajno sa porastom horizontalnog promjera tumora. Proučavanjem povezanosti TNM stadija i horizontalnog promjera u obje grupe, dokazano je da je progresija bolesti udružena sa horizontalnim širenjem tumora. (14)

U ovoj analizi, pronađeno je 15 tumora (31.25%) koji su zahvaćali kolon u dužini manjoj ili jednakoj 4.5 cm, dok je onih u dužini većoj od 4.5 cm bilo 33 (68.75%).

Metodom CT kolonografije u većini slučajeva otežano je razlikovanje T2 i T3 stadija. Napretkom tehnologije i pojavom sve naprednijih CT uređaja, ova procjena je lakša nego ranije, ponajprije zbog veće rezolucije slikovnog prikaza. Indirektan znak prodora stijenke je zamućenje okolnoga masnoga tkiva. Nekoliko studija pokazalo je da ova procjena nije najpreciznija prilikom evaluacije proboja stijenke. Jedno istraživanje iz područja patologije pokazuje kako bi zamućenje okolnoga masnog tkiva osim proboja stijenke moglo biti rezultat fibroze i upale. Zadnje studije iz područja CTC pokazuju da zamućenje masnog tkiva ide u prilog proboja u muskularis propriu i perikolorektalno tkivo (T3) te dublju infiltraciju (T4), a razlikovanje T2 i T3 je vrlo teško prilikom plitkog proboja (15,16,17,18). Rezultati iz područja radiologije i CT kolonografije ukazuju da deformitet stijenke $\geq 50\%$ pokazuje vrlo visoku korelaciju sa patohistološki potvrđenim probojem seroze (93%), dok je za zamućenje okolnog masnog tkiva rezultat lošiji (55%) (18). Na temelju analize 13 studija, osjetljivost te specifičnost za detekciju tumorske invazije izvan stijenke koristeći CT iznose 90% te 69%. Relativno niska specifičnost ukazuje na tendenciju precjenjivanja nalaza, a problem leži u lažno pozitivnim nalazima. Ni jedna od navedenih studija nije ponudila objašnjenje takvoga nalaza. Objašnjenje bi moglo biti

minimaliziranje rizika od podcjenjivanja nalaza i ograđivanje od strane radiologa te interpretaciju minimalnog zamućenja okolnog masnog tkiva uslijed benigne dezmozoplastične reakcije kao invaziju tumora. (19)

Istraživanje provedeno u Singapuru na 25 pacijenata pokazalo je preciznost CTC u određivanju T stadija od 92.3% (20). Analizom CTC nalaza u KBC Rijeka izračunata je točnost od 76.47 %. Mogući razlozi ovakve razlike u rezultatima su drugačija anatomska distribucija tumora u istraživanjima te dominacija T3 tumora u drugoj studiji uz prisutnost nekoliko T1 i T2 tumora za razliku od ove analize u kojoj su T3 i T4 brojniji. Treba uzeti u obzir i mogućnost krive interpretacije nalaza. U 8 ispitanika, CT nalazom je podcijenjen T stadij bolesti. Naime, u svakog od navedenih 8 ispitanika CT nalaz je upućivao na T3, a nakon kirurške ili patohistološke obrade je dokazan T4 što ide u prilog podcjenjivanja nalaza prilikom izvođenja CTC.

Zahvaćenost okolnoga masnoga tkiva, organa u području zdjelice (mokraćni mjehur, maternica) ili abdomena te krvnih žila ima veliku prognostičku važnost, a važan je i u planiranju kirurških postupaka. Zahvaćenost okolnih struktura klasificira se kao T4b u TNM klasifikaciji kolorektalnog karcinoma i kao dio TNM klasifikacije direktan je pokazatelj sveukupnog preživljenja. Metodom CT kolonografije, zahvaćanje okolnih struktura je uglavnom jasno vidljivo. U nejasnim slučajevima, definitivnu dijagnozu utvrditi će se tek nakon kirurške eksploracije abdomena ili patohistološkom obradom. U ovoj studiji zahvaćanje okolnih organa, odnosno T4b stadij po TNM klasifikaciji, bilo je prisutno kod 7 pacijenata (15%).

Zahvaćenost limfnih čvorova tumorom također je dio TNM klasifikacije. CT kolonografijom ne može se sa sigurnošću potvrditi zahvaćenost limfnih čvorova, te je potrebna patohistološka evaluacija. Prilikom analize CT nalaza, na zahvaćenost limfnih čvorova upućuje unutarnja heterogenost limfnoga čvora ili nepravilne konture. U jednoj studiji, unutarnja

heterogenost barem jednog limfnog čvora rezultirala je osjetljivošću, specifičnošću, pozitivnom i negativnom prediktivnom vrijednošću redom 79, 84, 70 i 89%, a nepravilni rubovi redom 59, 81, 61 i 82%. Najboljom se pokazala kombinacija obje metode u evaluaciji zahvaćenosti limfnih čvorova. (21)

Prema jednom američkom istraživanju iz 2015. godine, rezultati prilikom prve analize CT nalaza za zahvaćenost limfnih čvorova za osjetljivost, specifičnost, PPV i NPV iznosili su redom 54%, 66%, 52% i 68%, ali tijekom ponovne analize istih pacijenata od strane drugog radiologa s uvidom u prvi nalaz rezultati su poboljšani za osjetljivost (88%), PPV (59%) te NPV (88%), dok je snižena specifičnost (58%). (22)

U ovoj studiji, CT analizom sumnja na malignu infiltraciju limfnih čvorova postavljena je kod 9 ispitanika, dok je patohistološkom obradom barem jedan pozitivan limfni čvor pronađen kod 17 pacijenata. Osjetljivost za nalaz pozitivnog limfnog čvora bila je niska (50%) što je približno studiji navedenoj prethodno, međutim vrlo je visoka specifičnost. Niska osjetljivost pretrage vrlo je vjerojatno rezultat kombinacije više čimbenika, među kojima su mikrometastaze u limfne čvorove vidljive jedino prilikom patohistološke obrade, kod kojih je CT nalaz negativan. U dijelu nalaza navedeno je blago uvećanje limfnih čvorova bez navoda radi li se o patološki povećanim suspektim limfnim čvorovima, te oni nisu ubrojani u analizu kao pozitivni, što je također utjecalo na osjetljivost metode.

Metastaze kao zadnji kriterij u TNM klasifikaciji važan su, ako ne i najvažniji prediktor prognoze bolesti, i uvijek su vezane uz iznimno lošu prognozu neovisno o primarnome sijelu, te se kolorektalni karcinom ničime ne razlikuje. Vodeće sijelo metastaza kod kolorektalnog karcinoma su jetra. 25 do 30% pacijenata oboljelih od kolorektalnog karcinoma razvije jetrene

metastaze. Neki podaci govore o češćim jetrenim metastazama u lijevostranih kolorektalnih karcinoma. (23)

U ovoj analizi, metastatska maligna bolest pronađena je u 37.5% pacijenata. Jetrene metastaze je imalo 17 pacijenata, što iznosi 35.4% pacijenata obuhvaćenih analizom. Ovaj podatak nadmašuje rezultat iz prethodno spomenute studije. Razlog ovome je sama indikacija zbog koje se izvodi CTC u KBC Rijeka, odnosno opstruktivni tumor neprolazan za endoskop. Opstruktivni tumori uglavnom su uznapredovali i veliki tumori u odmaklom stadiju bolesti te je samim time veća učestalost proširene bolesti i metastaza. Ova brojka će u konačnici biti i veća iz razloga što će i dio pacijenata koji se ne nalazi u D stadiju bolesti u budućnosti razviti metastaze, prvenstveno oni sa zahvaćenim limfnim čvorovima ili tumorom u T4 stadiju.

Polipi predstavljaju benigne lezije, međutim neki imaju veću sklonost ka malignoj alteraciji od ostalih. Stoga je bitno rano otkriti polipe koji su još uvijek benigni te ih ukloniti. CT kolonografijom moguća je detekcija i vrlo malih polipa zahvaljujući virtualnom 3D prikazu, moguće je također odrediti udaljenost polipa od anorektalne granice radi lakše orijentacije prilikom optičke kolonoskopije. U 71% pacijenata nisu pronađeni polipi, a u samo dvoje pronađena je polipoza kolona koja je jedan od rizičnih faktora za nastanak kolorektalnog karcinoma.

Od ostale patologije koja je nađena analizom struktura izvan kolona treba razlikovati klinički značajne promjene od onih bez kliničkoga značaja. U promjene bez kliničkoga značaja svakako spadaju bubrežne ciste koje su pronađene u 20 pacijenata, a ovdje spadaju i hijatalna hernija, te ciste jetre. Međutim, vrlo je važno da klinički značajna patologija ne promakne i ostane neprepoznata, prvenstveno tumori neke druge lokalizacije. Takvi tumori pronađeni su u 7 ispitanika, koji su zatim dalje usmjereni na daljnju evaluaciju suspektnih lezija. Od toga su 2

lezije bile maligne, 1 benigna, 1 se vodi pod nedefinirana novotvorina, 1 je bila u sklopu druge primarne bolesti (Richterov sindrom), a preostale 2 u trenutku analize nisu obrađene.

Također treba obratiti pozornost na prisutnost slobodne tekućine u abdomenu, odnosno ascites koji je pronađen kod 8 ispitanika, jer može upućivati na diseminaciju osnovne bolesti.

6. ZAKLJUČAK

CT kolonografija je dobra alternativa optičkoj kolonoskopiji, ali ima i negativne strane uključujući višu cijenu pretrage u odnosu na optičku kolonoskopiju te visoku dozu zračenja za pacijenta. Međutim u određenim indikacijama, kao što su kolorektalni tumori neprolazni za endoskop, CT kolonografija predstavlja nezaobilaznu pretragu u daljnjoj evaluaciji pacijenta te u planiranju liječenja. Zbog same indikacije, ovom pretragom uglavnom se pronađu tumori u odmaklom stadiju bolesti te su time rezultati studije povezani sa lošijom prognozom obuhvaćenih pacijenata u odnosu na sve pacijente sa dijagnozom kolorektalnog karcinoma. U budućnosti treba napraviti potrebne analize o isplativosti i učinkovitosti CT kolonografije kao metode probira kod rizičnih skupina pacijenata.

7. SAŽETAK

Kolorektalni karcinom jedan je od vodećih uzroka smrti među malignim bolestima te je po incidenciji među 3 najčešća tumora u oba spola. Bolest najčešće počinje polako i podmuklo, postupnim razvojem od polipa. Upravo zbog toga, u prevenciji kolorektalnog karcinoma važne su metode probira, odnosno u Republici Hrvatskoj, test na fekalno okultno krvarenje. Odaziv na ovu metodu probira nije zadovoljavajuć zbog nesuradljivosti pacijenta. Kod pozitivnih nalaza sljedeći korak je optička kolonoskopija, a ukoliko postoji indikacija, alternativa je CT kolonografija. U KBC Rijeka CT kolonografija izvodi se najčešće zbog tumora neprolaznog za optički endoskop, te samim time ovom metodom se uglavnom evaluiraju već veliki i uznapredovali tumori, a nalaz polipa bude slučajan nalaz na nekom drugom odsječku kolona. Ovim radom napravljena je statistička obrada podataka dobivenih u razdoblju od otprilike 8 mjeseci metodom CT kolonografije provedene u KBC Rijeka te obuhvaća 48 ispitanika. Kriterij uključivanja u analizu bio je dokazani kolorektalni karcinom neprolazan za endoskop. Dobiveni podaci uklapaju se u one dobivene u drugim istraživanjima. Podatci dobiveni CT analizom bitni su za TNM klasifikaciju te određivanje stadija bolesti kao i za planiranje daljnjih terapijskih postupaka. U budućnosti trebalo bi ispitati isplativost CT kolonografije kao metode izbora u probiru na kolorektalni karcinom u rizičnim skupinama.

Ključne riječi: radiologija, CT kolonografija, dijagnostika, tumori, kolorektalni karcinom

8. SUMMARY

Colorectal cancer is one of the leading causes of deaths among malignant diseases and, by incidence, among top 3 most common tumors in both genders. The disease usually progress slowly by developing from polyps so it can be prevented by adequate screening methods. In Croatia, screening method is fecal occult blood test. Positive findings require optical colonoscopy to examine the whole colon. The biggest problem with these methods is uncooperative patient. The alternative is CT colonography. In KBC Rijeka CT colonography is done mostly because of opstructive colorectal cancer. Hence, CTC findings are usually progressed disease with intraperitoneal dissemination or metastases to distant locations or lymph nodes. Polyps represent accidental finding. This study included 57 patients scanned in the last 8 months. The including criteria was CT diagnosed colorectal cancer. The analysed data fall beyond expected range compared with other international studies. Analysis of CTC data is important for TNM classification, staging and planning future procedures. In the future, cost-benefit studies should be done to evaluate CTC as screening option in population with higher risk.

Key words: radiology, CT colonography, diagnostics, tumors, colorectal cancer

9. LITERATURA

1. Šekerija M, Bubanović Lj, Novak P, Šelendić Đ, Lončar J, Čukelj P. Incidencija raka u Hrvatskoj. 2015. Dostupno online na: https://www.hzjz.hr/wp-content/uploads/2018/03/Bilten_2015_rak_final.pdf
2. 18. simpozij. Nova dostignuća i izazovi u dijagnostici i terapiji kolorektalnog karcinoma. Dostupno online na: https://www.biotech.uniri.hr/files/18_simpozij_-_finalno.pdf
3. Sosna J, Blachar A, Amitai M, Barmeir E, Peled N, Goldberg SN, Bar-Ziv J. Colonic perforation at CT colonography: assessment of risk in a multicenter large cohort. Radiology. 2006;239:457–463. Dostupno online na: <https://www.ncbi.nlm.nih.gov/pubmed/16543590>
4. Quyen D. Chu, Meijiao Zhou, Kaelen L. Medeiros, Prakash Peddi, Mindie Kavanaugh, and Xiao-Cheng Wu. Poor survival in stage IIB/C (T4N0) compared to stage IIIA (T1-2 N1, T1N2a) colon cancer persists even after adjusting for adequate lymph nodes retrieved and receipt of adjuvant chemotherapy. Dostupno na <https://www.ncbi.nlm.nih.gov/pmc/articles/PMC4944507/>
5. Pickhardt PJ. Screening CT colonography: how I do it. AJR Am J Roentgenol. 2007;189:290–298. Dostupno online na: <https://www.ajronline.org/doi/full/10.2214/AJR.07.2136>
6. Yee J, Dachman AH, Kim DH, Pickhardt PJ, Stephenson JD, Zalis M. American College of Radiology (ACR) ACR Revised Practice Guideline for the Performance of Computed Tomography (CT) Colonography in Adults. Philadelphia: ACR; 2009. Dostupno online na: <https://www.acr.org/-/media/ACR/Files/Practice-Parameters/ct-colonog.pdf>

7. Zalis ME, Barish MA, Choi JR, Dachman AH, Fenlon HM, Ferrucci JT, Glick SN, Laghi A, Macari M, McFarland EG, et al. CT colonography reporting and data system: a consensus proposal. *Radiology*. 2005;236:3–9.
8. Mang T, Graser A, Schima W, Maier A. CT colonography: techniques, indications, findings. *Eur J Radiol*. 2007;61:388–399
9. Neri E, Mang T, Hellstrom M, Mantarro A, Faggioni L, Bartolozzi C. How to read and report CTC. *Eur J Radiol*. 2013;82:1166–1170. Dostupno online na: [https://www.ejradiology.com/article/S0720-048X\(12\)00456-1/fulltext](https://www.ejradiology.com/article/S0720-048X(12)00456-1/fulltext)
10. Barish MA, Soto JA, Ferrucci JT. Consensus on current clinical practice of virtual colonoscopy. *AJR Am J Roentgenol*. 2005;184:786–792. Dostupno online na: <https://www.ajronline.org/doi/full/10.2214/ajr.184.3.01840786>
11. Taylor SA, Burling D, Roddie M, Honeyfield L, McQuillan J, Bassett P, Halligan S. Computer-aided detection for CT colonography: incremental benefit of observer training. *Br J Radiol*. 2008;81:180–186. Dostupno online na: <https://www.ncbi.nlm.nih.gov/pubmed/18180260>
12. Neri E, Halligan S, Hellström M, Lefere P, Mang T, Regge D, Stoker J, Taylor S, Laghi A. The second ESGAR consensus statement on CT colonography. *Eur Radiol*. 2013;23:720–729. Dostupno online na: <https://www.ncbi.nlm.nih.gov/pmc/articles/PMC3563960/>
13. Alfred King-Yin Lam, Sally Sze-Yan Chan, Melissa Leung, Cancer Molecular Pathology, Griffith Health Institute, Griffith University. Synchronous colorectal cancer: Clinical, pathological and molecular implications. Dostupno online na: <https://www.ncbi.nlm.nih.gov/pmc/articles/PMC4051920/>

14. Ahmet Ziya Balta, Yavuz Özdemir, İlker Sücüllü, Serhat Tolga Derici, Mahir Bağcı, Dilaver Demirel and Mehmet Levhi Akın. Can Horizontal diameter of colorectal tumor help predict prognosis? Dostupno online na: <https://www.ncbi.nlm.nih.gov/pmc/articles/PMC4379853/>
15. Freeny PC, Marks WM, Ryan JA, et al. Colorectal carcinoma evaluation with CT: preoperative staging and detection of postoperative recurrence. Radiology 1986; 158: 347–353.
16. Hulsmans FJ, Tio TL, Fockens P, et al. Assessment of tumor infiltration depth in rectal cancer with transrectal sonography: caution is necessary. Radiology 1994; 190: 715–720.
17. Balthazar EJ, Megibow AJ, Hulnick D, et al. Carcinoma of the colon: detection and preoperative staging by CT. Am J Roentgenol 1988; 150: 301–306.
18. Flor N, Mezzanzanica M, Rigamonti P, Rocco EG, Bosari S, Ceretti AP, Soldi S, Peri M, Sardanelli F, Cornalba GP. Contrast-enhanced computed tomography colonography in preoperative distinction between T1-T2 and T3-T4 staging of colon cancer. dostupno na: <https://www.ncbi.nlm.nih.gov/pubmed/23477825?dopt=Abstract>
19. Elias Nerad, Max J. Lahaye, Monique Maas, Patty Nelemans, Frans C.H. Bakers, Geerard L. Beets, Regina G.G. Beets-Tan. Diagnostic Accuracy of CT for Local Staging of Colon Cancer: A Systematic review and Meta-Analysis dostupno na: <https://www.ajronline.org/doi/full/10.2214/AJR.15.15785#>
20. Srikala Narayanan, Naveen Kalra, Anmol Bhatia, Jaidev Wig, Surinder Rana, Deepak Bhasin, Kim Vaiphei, Niranjana Khandelwal. Staging of colorectal cancer using contrast-enhanced multidetector computed tomographic colonography. Dostupno online na: <https://www.ncbi.nlm.nih.gov/pmc/articles/PMC4292006/>

21. Erik Rollvén, Mirna Abraham-Nordling, Torbjörn Holm, and Lennart Blomqvist. Assessment and diagnostic accuracy of lymph node status to predict stage III colon cancer using computed tomography. Dostupno online na: <https://www.ncbi.nlm.nih.gov/pmc/articles/PMC5248480/>
22. 136. Audrey H Choi, Rebecca A Nelson, Hans F Schoellhammer, Won Cho, Michelle Ko, Amanda Arrington, Christopher R Oxner, Marwan Fakih, Jimmie Wong, Stephen M Sentovich, Julio Garcia-Aguilar, and Joseph Kim. Accuracy of computed tomography in nodal staging of colon cancer patients; dostupno na <https://www.ncbi.nlm.nih.gov/pmc/articles/PMC4513434/>
23. Jennie Engstrand, Henrik Nilsson, Cecilia Strömberg, Eduard Jonas, Jacob Freedman. Colorectal cancer liver metastases – a population – based study on incidence, management and survival. Dostupno online na: <https://www.ncbi.nlm.nih.gov/pmc/articles/PMC5769309/>

10. ŽIVOTOPIS

Andrija Tomljenović rođen je u Puli 5.5.1994. u Republici Hrvatskoj. Osnovnu školu te Opću gimnaziju završava u Puli. Upisuje medicinu na Medicinskom fakultetu Rijeka 2013./2014. godine, te je redovni student bez ponavljanja akademskih godina. Od vannastavne kliničke prakse, 7 dana provodi u OB Pula na odjelu radiologije.