

# LIJEČENJE UPALA VANJSKOG UHA

---

Oštarijaš, Eduard

Master's thesis / Diplomski rad

2019

Degree Grantor / Ustanova koja je dodijelila akademski / stručni stupanj: **University of Rijeka, Faculty of Medicine / Sveučilište u Rijeci, Medicinski fakultet**

Permanent link / Trajna poveznica: <https://um.nsk.hr/um:nbn:hr:184:861052>

Rights / Prava: [In copyright](#)/[Zaštićeno autorskim pravom.](#)

Download date / Datum preuzimanja: **2024-07-13**



Repository / Repozitorij:

[Repository of the University of Rijeka, Faculty of Medicine - FMRI Repository](#)



SVEUČILIŠTE U RIJECI  
MEDICINSKI FAKULTET  
INTEGRIRANI PREDDIPLOMSKI I DIPLOMSKI  
SVEUČILIŠNI STUDIJ MEDICINA

EDUARD OŠTARIJAŠ

LIJEČENJE UPALA VANJSKOG UHA

DIPLOMSKI RAD

RIJEKA, 2019.

SVEUČILIŠTE U RIJECI  
MEDICINSKI FAKULTET  
INTEGRIRANI PREDDIPLOMSKI I DIPLOMSKI  
SVEUČILIŠNI STUDIJ MEDICINA

EDUARD OŠTARIJAŠ  
LIJEČENJE UPALA VANJSKOG UHA  
DIPLOMSKI RAD

RIJEKA, 2019.

MENTORICA: izv. prof. dr. sc. TAMARA BRAUT, dr. med.

Diplomski rad ocijenjen je dana 27. lipnja 2019. na Katedri za otorinolaringologiju Medicinskog fakulteta u Rijeci, pred povjerenstvom u sastavu:

1. doc. dr. sc. MILODAR KUJUNDŽIĆ, dr. med. (PREDSJEDNIK)
2. doc. dr. sc. LEONARDO BUKMIR, dr. med.
3. prof. dr. sc. DRAŽEN KOVAČ, dr. med.

Rad sadrži 33 stranice, 2 slike, 2 tablice i 43 literaturna navoda.

Zahvaljujem svojoj obitelji na najvećoj podršci koju su mi punim srcima pružali čitav život.

Zahvaljujem i svojoj mentorici prof. dr. sc. TAMARI BRAUT na pristupačnosti i otvorenosti, kako u nesebičnom prenošenju stručnog znanja u otorinolaringološkoj ambulanti, tako i u izradi ove krune moga diplomskog studija.

I na kraju, zahvaljujem čitavom osoblju Klinike za otorinolaringologiju i kirurgiju glave i vrata Kliničkog bolničkog centra Rijeka na strpljivosti tijekom mog svladavanja svih onih vještina koje će mi koristiti u budućem samostalnom radu.

# Sadržaj rada

---

1.	Uvod.....	1
2.	Svrha rada.....	4
3.	Pregled kliničkih entiteta.....	5
3.1.	Bakterijske infekcije.....	6
3.1.1.	<i>Otitis externa diffusa</i> .....	6
3.1.2.	<i>Otitis externa circumscripta</i> .....	7
3.1.3.	<i>Otitis externa maligna</i> .....	8
3.1.4.	<i>Cellulitis auriculae</i> .....	10
3.1.5.	<i>Perichondritis auriculae</i> .....	11
3.2.	Gljivične infekcije ( <i>otomycosis</i> ) .....	12
3.3.	Virusne infekcije .....	13
3.3.1.	<i>Myringitis bullosa</i> .....	13
3.3.2.	<i>Herpes zoster oticus</i> .....	13
4.	Metode liječenja .....	15
4.1.	Opća načela .....	15
4.2.	Liječenje bakterijskih infekcija.....	16
4.3.	Liječenje gljivičnih infekcija.....	18
4.4.	Liječenje virusnih infekcija .....	19
5.	Rasprava.....	21
6.	Zaključci.....	27
7.	Sažetak.....	28
8.	Summary.....	29
9.	Literatura.....	30
10.	Životopis.....	33

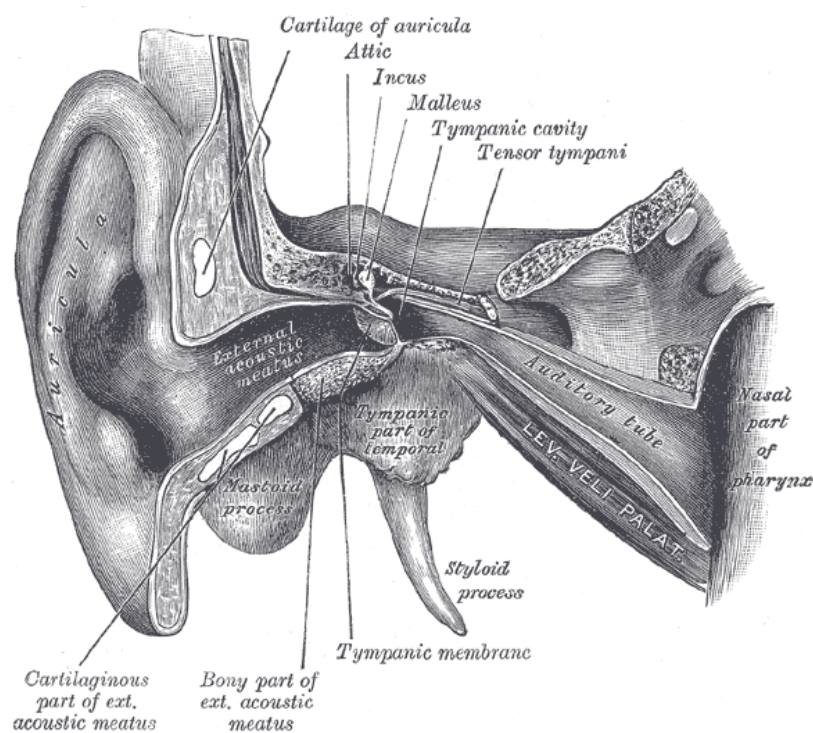
## Popis kratica i akronima

---

<i>a., aa.</i>	arterija, arterije (lat. <i>arteria, arteriae</i> )
<i>ant., antt.</i>	prednji (lat. <i>anterior, anteriores</i> )
CRP	c-reaktivni protein
CT	računalna tomografija
DNA	deoksiribonukleinska kiselina
engl.	engleski
<i>gll.</i>	žlijezde (lat. <i>glandulae</i> )
HIV	virus humane imunodeficijencije
hrv.	hrvatski
lat.	latinski
MR	magnetska rezonancija
<i>n., nn.</i>	živac, živci (lat. <i>nervus, nervi</i> )
OE	<i>otitis externa</i>
P.O.	peroralno (lat. <i>per os</i> )
<i>r., rr.</i>	grana, grane (lat. <i>ramus, rami</i> )
SE	sedimentacija eritrocita
<i>post., postt.</i>	stražnji (lat. <i>posterior, posteriores</i> )

Vanjsko uho (lat. *auris externa*) čine dva glavna dijela: vanjski zvukovod (lat. *meatus acusticus externus*) i uška (lat. *auricula*).

Zvukovod (SLIKA 1) je građen od koštanoga i hrskavičnog odsječka, pri čemu koštani dio čini medijalne dvije trećine zvukovoda i pripada sljepoočnoj kosti (lat. *pars tympanica ossis temporalis*), a hrskavični dio čini njegovu dvije trećine. Oba dijela prekrivena su kožom te, uz osnovne dijelove kože, sadrži i specijalizirane apokrine ceruminozne žlijezde (lat. *gll. ceruminosae*) koje proizvode zaštitni sekret cerumen, poznat i kao ušna smola. Funkcija zvukovoda jednostavna je – provodi zvučni val prema srednjem uhu. Duljina mu je oko 2,5 cm, no ona varira s dobi, pri čemu je kraći u djece. U fiziološkim uvjetima, zvukovod prema lateralno komunicira s vanjskim svijetom (lat. *porus acusticus externus*), dok je prema medijalno bubnjićem (lat. *membrana tympani*) ograničen od bubnjišta (lat. *cavitas tympani*) i srednjeg uha. Bubnjić je položen u svojoj brazdi (lat. *sulcus tympanicus*), a ona je prekinuta

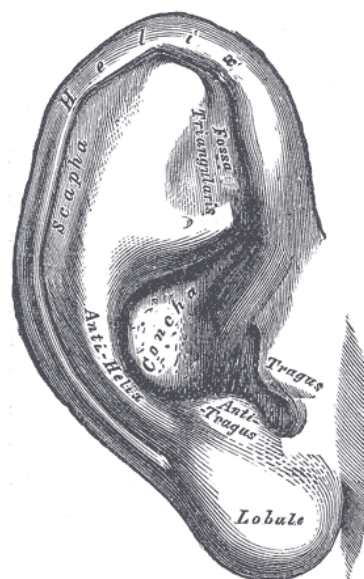


SLIKA 1. Zvukovod, desna strana, anteriorni prikaz (1)



na gornjem dijelu (lat. *incisura tympanica*) gdje bubnjić ne prianja čvrsto pa se taj dio bubnjića naziva *pars flaccida*, dok je ostatak bubnjića napet te se naziva *pars tensa*. Zvukovod nije ravna cijev, već je savijen tako da mijenja smjer od vanjskog otvora prema bubnjiću; prvi dio usmjeren je anterosuperiorno (lat. *pars externa*), drugi posterosuperiorno (lat. *pars media*) te posljednji anteroinferiorno (lat. *pars interna*) na granici hrskavičnoga i koštanog dijela. Ta je anatomska posebnost od izrazite važnosti tijekom otoskopije jer je zvukovod potrebno izravnati manipulacijom uške u posterosuperiornom smjeru radi uspješne vizualizacije čitavog kanala i bubnjića. Inerviran je općim senzoričkim vlaknima koja čine *n. auriculotemporalis* (grana *n. v3*), *r. auricularis n. x* te manjim dijelom vlaknima *n. VII*. Irigacija se vrši ograncima arterija *a. auricularis posterior*, *a. auricularis profunda* *a. maxillaris* te *rr. auriculares antt. a. temporalis superficialis*, dok vene u pravilu prate arterije. (2, 3)

Za razliku od zvukovoda, uška (SLIKA 2) je isključivo hrskavične podloge. Radi se o elastičnoj hrskavici uz koju je tijesno priljubljena duplikatura kože. (2) Gledano od lateralno, površina joj je nepravilno konkavna s brojnim izbočenjima i udubljenjima te je usmjerena anterolateralno. Uzdignućima na jednoj strani uške odgovaraju udubljenja na drugoj te obratno. Veliki vanjski rub uške uvrnut je prema naprijed te se naziva heliks (lat. *helix*), a završava iznad ušne resice (lat. *lobulus auriculae*), jedinog dijela uške koji nije podložen hrskavicom. Oko otvora zvukovoda nalazi se ušna školjka (lat. *concha auriculae*), a ispred nje smješteno je uzdignuće koje nazivamo *tragus*. Odmah iznad ušne resice, nasuprot tragusa



SLIKA 2. Uška, desna strana, lateralni prikaz (1)

nalazi se *antitragus*, od kojega se uzdiže antiheliks (lat. *antihelix*) paralelno s heliksom. Funkcija uške jest usmjeravanje zvuka u zvukovod. Inervirana je senzorički brojnim živcima: *nn. auriculares antt.* preko *n. auriculotemporalis* (grana *n. v3*), *r. auricularis n. x* te *n. auricularis magnus* iz cervikalnog pleksusa. Irigirana je također iz više strana: *rr. auriculares postt.* iz *a. temporalis superficialis*, zatim *a. auricularis post.* te *r. auricularis a. occipitalis*. Limfna drenaža uške vrši se putem preaurikularnog, retroaurikularnih te površinskih cervikalnih limfnih čvorova. (2, 3)

Dobro poznavanje anatomije važno je za razumijevanje lokalizacije i patogeneze kliničkih entiteta koji čine upale vanjskog uha.

Upale vanjskog uha (lat. *otitis externa*, vanjski otitis) u širem smislu podrazumijevaju sva upalna stanja oba dijela vanjskog uha: zvukovoda i uške. U užem smislu, i s obzirom na često korištenje u praksi zbog njezine česte incidencije među svim kasnije navedenim oboljenjima, taj naziv podrazumijeva akutnu difuznu upalu kože zvukovoda (4), najčešće izazvanu bakterijama rodova *Pseudomonas* i *Staphylococcus* (5). Osim bakterija, vanjski otitis mogu uzrokovati i gljive, što nazivamo otomikozom (lat. *otomycosis*), a najčešći uzročnici pripadaju rodovima *Candida* i *Aspergillus* (6).

Upale zvukovoda jedan su od razloga upućivanja pacijenata iz primarne zdravstvene ustanove na specijalistički pregled, a svakako se mogu rješavati i u ambulanti obiteljske medicine. Ako uzmemo u obzir činjenicu da je godišnja incidencija slučajeva akutne upale zvukovoda 1 – 2,5 ljudi u populaciji od 100 ljudi, i to najviše u ljetnim mjesecima (7), taj podatak najbolje opisuje koliko je moguće napraviti potencijalno velik pritisak na specijalističke otorinolaringološke ambulante u navedenom dijelu godine.

Pored uobičajenih oblika vanjskog otitisa, u ovom će radu biti opisani i neklasični oblici bolesti koji bi svakako trebali biti uzeti u obzir prilikom donošenja diferencijalne i radne dijagnoze nakon pregleda otoloških pacijenata s upalom vanjskog uha. Između ostalog, u njih ubrajamo ograničeni, bulozni te maligni (nekrotizirajući) vanjski otitis, dok u upale uške spadaju perihondritis i celulitis uške te *herpes zoster oticus* (4).

Svrha ovoga rada jest opisati osnovne činjenice o kliničkoj prezentaciji upale vanjskog uha te pregled različitih metoda liječenja, uključujući ciljanu i suportivnu terapiju za navedena stanja.

Budući da vanjski otitis čini više različitih kliničkih entiteta, možemo ih podijeliti na dva različita načina: anatomski prema lokalizaciji infekcije (TABLICA 1) i etiološki prema uzročnicima (TABLICA 2). S obzirom na to da metode liječenja pretežno razlikujemo prema etiologiji uzročnika bolesti umjesto prema lokalizaciji, svi navedeni klinički entiteti bit će obrađeni prema etiološkoj podjeli.

Unatoč tomu što se neka od navedenih stanja mogu javiti udruženo (npr. sekundarni difuzni vanjski otitis uzrokovan otomikozom), važno je razlikovati svaki pojedini klinički entitet radi odgovarajućeg pristupa liječenju. (4)

TABLICA 1. *Anatomska podjela upala vanjskog uha prema mjestu infekcije*

ZVUKOVOD I BUBNJIĆ	UŠKA
<i>Otitis externa diffusa</i>	<i>Cellulitis auriculae</i>
<i>Otitis externa circumscripta</i>	<i>Perichondritis auriculae</i>
<i>Otitis externa maligna</i>	<i>Herpes zoster oticus</i>
<i>Otomycosis</i>	
<i>Myringitis bullosa</i>	

TABLICA 2. *Etiološka podjela upala vanjskog uha prema vrsti uzročnika*

BAKTERIJSKE INFEKCIJE	GLJIVIČNE INFEKCIJE	VIRUSNE INFEKCIJE
<i>Otitis externa diffusa</i>	<i>Otomycosis</i>	<i>Myringitis bullosa</i>
<i>Otitis externa circumscripta</i>		<i>Herpes zoster oticus</i>
<i>Otitis externa maligna</i>		
<i>Cellulitis auriculae</i>		
<i>Perichondritis auriculae</i>		

### 3.1. BAKTERIJSKE INFEKCIJE

#### 3.1.1. *Otitis externa diffusa*

*Otitis externa diffusa*, odnosno difuzna upala zvukovoda, kao što je već rečeno, puni je naziv za vanjski otitis u užem smislu riječi. Sinonim mu je i akutni vanjski otitis (lat. *otitis externa acuta*). (8)

EPIDEMIOLOGIJA. Od vanjskog otitisa najčešće oboljevaju ljudi izloženi konstantnom oštećivanju kože zvukovoda, pri čemu su u rizičnoj skupini posebice plivači i svi ostali koji često izlažu zvukovod vlazi; odatle i naziv plivačko uho (engl. *swimmer's ear*), a odnosi se primarno na kupanje u vodi u kojoj se nalaze uzročnici OE, pogotovo u ljetnim mjesecima (9). Zbog češćeg češanja i pretjeranog čišćenja ili grebanja kože zvukovoda uzrokovanog svrbežom, navedena problematika češća je i u bolesnika sklonih atopiji (pogotovo onih s izraženim dermatitisima), a pojavljuje se i u oboljelih od dijabetesa, imunokompromitiranih pacijenata te osoba koji nose slušna pomagala. (10) Najčešće se pojavljuje unilateralno, a karakterizira ga difuzna upala kože zvukovoda uzrokovana bakterijama.

ETIOLOGIJA. Najčešće je uzrokovan infekcijom kože gram-negativnom bakterijom *Pseudomonas aeruginosa* (20–60%), dok u ostale potencijalne uzročnike ubrajamo prvenstveno stafilokoke, i to *Staphylococcus epidermidis*, *Staphylococcus aureus* i dr. (5, 11) Premda su bakterije roda *Staphylococcus* dio normalne flore kože zvukovoda (12), bakterijama je za rast i patogenost potreban odgovarajući okoliš sa suhom kožom koja više nije sposobna proizvoditi zaštitni sloj te u kojoj pH postaje lužnatiji (iznad 6,0). (13)

PATOGENEZA. Navedeni mikroorganizmi dovode do upalnih promjena kože zvukovoda: oštećenja kože i ispunjavanja detritusom. S obzirom na to da je granica prema srednjem uhu bubnjić, i on može biti zahvaćen. (13) Tako proširena upala karakteristika je težih oblika vanjskih otitisa (8), događa se rijetko (13), a samu upalu bubnjića nazivamo miringitisom (lat. *myringitis*). (4)

KLINIČKA SLIKA. Glavni simptom difuzne upale zvukovoda je bol, a on se pojačava pomicanjem uške, što je neophodno za uspješno izvođenje otoskopije. Prije bola često se javlja svrbež. (9)

DIJAGNOSTIKA. Dijagnoza se postavlja temeljem kliničkog pregleda pacijenta te ne zahtijeva daljnje pretrage, osim eventualnih mikrobioloških pretraga radi određivanja uzročnika te njegove osjetljivosti na antibiotike ako pacijent ne odgovara adekvatno na ordiniranu terapiju. Klinički pregled sastoji se od inspekcije vanjskog uha te palpacije limfnih čvorova. (9, 13) Otokopski nalaz u pravilu se opisuje eritemom kože zvukovoda (10). U težim slučajevima, otoskopski je vidljiva prisutnost gustog, grudastog sekreta, boja cerumena bljeđa je nego inače, a zbog nastalog edema može doći do suženja zvukovoda. (9, 10) Pritisak na tragus je bolan. (13) Ekstrakanalne manifestacije također su moguće u težim slučajevima; i to celulitis uške i parotitis (10) te regionalna limfadenopatija koja se očituje palpabilnošću limfnih čvorova u periaurikularnoj i preaurikularnoj regiji. (9, 13) Detaljnije dijagnostičke pretrage u smislu hematoloških ili serumskih laboratorijskih parametara nije potrebno obavljati.

DIFERENCIJALNA DIJAGNOZA I KOMPLIKACIJE. Važno je napomenuti da do pojave difuznoga OE može dovesti i akutna upala srednjeg uha (lat. *otitis media acuta*) ako prilikom nakupljanja sadržaja dođe do povećanja tlaka u bubnjištu, što uzrokuje perforaciju bubnjića i sekundarnu otoreju, tj. izlivanje upalnog sadržaja s gnojem u zvukovod. (4) Zbog toga je važno obratiti pozornost na integritet bubnjića prilikom kliničkog pregleda pacijenata s upalom zvukovoda. Takav nalaz govori u prilog sekundarnom difuznom vanjskom otitisu, a važan je jer ga najčešće uzrokuje bakterija *Haemophilus influenzae*, koja gotovo nikad ne uzrokuje primarni OE pa je prema tome i učinkovitost antibiotika različita (5, 14). Također, difuzni OE može progredirati u mnogo teži oblik, maligni (nekrotizirajući) vanjski otitis. (15)

### 3.1.2. *Otitis externa circumscripta*

Furunkuloza zvukovoda (lat. *furunculosis meatus acustici externi*) podrazumijeva akutnu lokaliziranu upalu folikula dlake koja se javlja u zvukovodu zbog opstrukcije pilosebacealne jedinice. (16)

EPIDEMIOLOGIJA. Furunkuli (upale folikula dlake) se mogu javiti u pacijenata bilo koje dobne skupine i svugdje na koži, no furunkuloza zvukovoda najčešća je u pacijenata koji

boluju od dijabetesa, a u praksi se pokazalo da se može javiti i u adolescenata koji imaju problema s kožnim promjenama poput akni zbog češćih opstrukcija izvodnog kanala lojne žlijezde. Pacijenti koji boluju od dijabetesa mogu imati i rekurentne furunkuloze. (4)

**ETIOPATOGENEZA.** U koži hrskavičnog dijela zvukovoda nalaze se folikuli dlaka s pripadajućim sebacealnim i ceruminoznim žlijezdama koji se, kao i dlake na drugim dijelovima tijela, mogu inficirati, tvoreći furunkul. Lokalna mehanička trauma tkiva uz kontaminaciju zvukovoda uzrokuje opstrukciju folikula (ili odvodnih kanala pridruženih žlijezda) te rezultira infekcijom pilosebacealne jedinice, npr. zbog djelovanja kupki ili pokušaja čišćenja kanala. Takva infekcija u zvukovodu naziva se ograničenom upalom vanjskog zvukovoda (lat. *otitis externa circumscripta*). Najčešći uzročnik furunkula je *Staphylococcus aureus*. (4, 16)

**KLINIČKA SLIKA.** Najizraženiji simptom furunkuloze jest bol, a može biti praćen svrbežom i lokalnim edemom, ali pacijent je u dobrome općem stanju. (13, 16)

**DIJAGNOSTIKA.** Dijagnoza furunkula postavlja se klinički, i to kliničkim pregledom. Inspekcijom i palpacijom pronalazi se napetost tragusa koju prati lokalizirani edem s crvenilom tkiva. Otokopski, vidljiva je okrugla, eritematozna tvorba u vanjskoj trećini zvukovoda. (4, 13, 16) U slučaju incizije lezije, moguće je istisnuti gnojni sadržaj te ga, po potrebi, poslati na mikrobiološku antibiogramsku analizu radi ordiniranja adekvatne antimikrobne terapije. (4)

**KOMPLIKACIJE.** Sama upala, premda rijetko, može progredirati u okolna meka tkiva te dovesti do razvoja infraaurikularnog ili preaurikularnog ekspanzivnog procesa. Također, kod pacijenata koji boluju od šećerne bolesti potrebna je posebna pozornost zbog potencijalne superinfekcije bakterijom *Pseudomonas aeruginosa* koja može dovesti do razvoja nekrotizirajućega (malignog) vanjskog otitisa. (4)

### 3.1.3. *Otitis externa maligna*

Najteži oblik upale vanjskog uha jest maligni (nekrotizirajući) vanjski otitis (lat. *otitis externa maligna*) koji zahvaća koštane strukture temporalne kosti. Zbog toga ga se naziva i otogenim osteomijelitisom baze lubanje. (16)

**EPIDEMIOLOGIJA.** Najveći rizik za razvoj malignog OE imaju pacijenti koji boluju od dijabetesa, a smatra se da dijabetičke komplikacije pogoduju razvoju infekcije i njezinoj daljnjoj progresiji, kako anatomske, tako i težinom kliničke slike. Jedna od takvih komplikacija jest dijabetička polineuropatija koja uzrokuje smanjen osjet bola pa pacijenti dolaze liječniku s već uznapredovalim stadijem bolesti uz slabo izraženu simptomatologiju. Osim u pacijenata koji boluju od dijabetesa, maligni otitis može se ponekad javiti zbog generalizirane imunodeficijencije. Što se dobne raspodjele tiče, u pravilu se radi o starijim pacijentima. (4, 15, 16)

**ETIOPATOGENEZA.** Uzročnik malignog otitisa najčešće je *Pseudomonas aeruginosa* (16, 17), gram-negativna bakterija koja ne čini dio normalne mikroflore u zvukovodu pa je stoga njezina prisutnost u koži zvukovoda patološka. (17) Poznato je da dijabetes uzrokuje mikroangiopatiju te smanjeni stanični limfocitni odgovor, funkciju neutrofila, kao i poremećaje humoralne imunosti, što dovodi do povećanog rizika od razvoja infekcije. (18)

**KLINIČKA SLIKA.** Osnovni anamnestički podatak uključuje suptilnu i perzistirajuću upalu zvukovoda koja ne uspijeva zacijeliti. Početak bolesti karakterizira dominantno noćna bol u uhu srednjeg intenziteta, no kako maligni otitis progredira, tako se i bol pojačava kao dio pogoršanja kliničke slike. (4, 16) Mogu se javiti i glavobolje te bolovi u području temporomandibularnog zgloba, kao i oskudan iscjedak iz uha neugodnog mirisa, gubitak sluha te edem parotidne žlijezde. (16)

**DIJAGNOSTIKA.** Dijagnostički se pristupa kombinacijom kliničkog pregleda, laboratorijskih i radioloških pretraga te mikrobiološke dijagnostike. Maligni otitis često se previdi pa je pravovremena dijagnoza izrazito važna. (17) Otokopski, gotovo je uvijek vidljiv defekt kože zvukovoda u obliku ulkusa, unutar kojega se ponekad može vidjeti izložena kost smeđe boje uz iscjedak. (4) Laboratorijski nalazi u pravilu su neupadljivi, s iznimkom nespecifičnih pretraga – porast SE i CRP-a. Mikrobiološka analiza iscjetka gotovo će uvijek pokazati porast kulture bakterije *P. aeruginosa*. Također, radiološke pretrage potrebne su radi procjene zahvaćenosti okolnih struktura. CT je najbolja slikovna tehnika za navedenu procjenu, a MR te radionuklidne slikovne metode mogu upotpuniti dijagnostičke metode radi utvrđivanja oštećenja mekih tkiva, odnosno određivanja pozicije osteoklastične



aktivnosti. (4, 16)

KOMPLIKACIJE. S obzirom na to da se radi o potencijalno smrtonosnoj bolesti, nužna je brza intervencija radi sprječavanja daljnje progresije bolesti. Bolest može dovesti i do razvoja vezanih kliničkih entiteta, uključujući *otitis media*, mastoiditis, apscese, neurološke ispade kranijalnih živaca, trombozu venskih sinusa, meningitis i sepsu. (4, 16)

#### 3.1.4. *Cellulitis auriculae*

Celulitis je akutna bakterijska infekcija potkožnoga tkiva. Budući da je uška prekrivena kožom, također može biti zahvaćena upalom, što zovemo celulitisom uške.

ETIOPATOGENEZA. Celulitis nastaje zbog prodora bakterija u kožu uslijed prekida njezina kontinuiteta kao prirodne barijere, a najčešće se radi o gram-pozitivnim bakterijama *Streptococcus pyogenes* i *Staphylococcus aureus*. (19)

KLINIČKA SLIKA. Pacijenti s celulitisom uške imaju klasičnu prezentaciju kliničkih znakova i simptoma upale: eritem i edem kože koja je bolna i topla na dodir. Mogu biti zahvaćene i ušna resica te okolna koža. Sustavna manifestacija upale u vidu febriliteta te općeg algičkog sindroma također je moguća. Bolest brzo progredira u slučaju izostanka ili neadekvatnog liječenja. (4, 19)

DIJAGNOSTIKA. Dijagnoza celulitisa uške postavlja se temeljem kliničke slike, laboratorijskih pretraga i mikrobiološke analize. Tijekom pregleda ključno je prepoznati karakterističnu kliničku sliku, ali i napraviti toaletu zvukovoda radi isključivanja upale srednjeg uha. Laboratorijska analiza krvi može prikazati promjenu u upalnim parametrima. Također, ako je moguće, važno je uzeti i bris te ga poslati na mikrobiološku analizu i antibiogram radi identifikacije uzročnika i njegove osjetljivosti na antibiotike.

KOMPLIKACIJE. Komplikacije celulitisa brojne su i mogu uključivati razvoj apscesa, nekrotizirajući fasciitis, bakterijemiju, septički artritis, osteomijelitis, sindrom toksičnog šoka ili sepsu, a moguće su i sterilne sekvele beta-hemolitičkih streptokoka skupine A poput postinfektivnog glomerulonefritisa, reumatske vrućice ili reumatskog endokarditisa. (4, 19)

### 3.1.5. *Perichondritis auriculae*

Perihondritis aurikule definira se kao akutna lokalizirana bakterijska upala kože i perihondrija hrskavice uške. (4, 20)

**ETIOPATOGENEZA.** Perihondritis je prvenstveno bakterijska infekcija nastala zbog ozljede u ušnoj školjci ili na samoj uški, a razvija se upravo zbog priljubljenosti kože na sam perihondrij. Perihondritis se može javiti nakon traume, operacije ili ostalih oštećenja uške. (4, 20) Glavni uzročnici perihondritisa su bakterije roda *Staphylococcus* i *Pseudomonas aeruginosa*, pri čemu potonji dominira u perihondritisu praćenom apscesima. (20, 21)

**KLINIČKA SLIKA.** Klinička manifestacija perihondritisa očituje se naglim nastupom izrazite boli kao predominantnog simptoma te klasičnim znacima upale: edemom i eritemom uške. Uška je napeta, a njezine konture mogu biti i izbrisane. Moguć je i razvoj mjehurića na koži uške, a fluktuirajući edem upućuje na razvoj apscesa. (4, 22)

**DIJAGNOSTIKA.** Dijagnoza se postavlja temeljem ciljano uzete anamneze i kliničkog pregleda, a upotpunjava laboratorijskim pretragama. Osim nakon traume, pacijenti s perihondritisom navode razvoj simptoma i nakon *piercinga* te akupunkturinih tretmana. (20) Jedna od karakteristika perihondritisa jest da ne zahvaća dijelove kože koji nisu prekriveni hrskavicom pa stoga izostanak zahvaćenosti ušne resice također upućuje na perihondritis. Laboratorijski nalaz krvi mogu karakterizirati leukocitoza i povišenje upalnih parametara (CRP, SE). (4) Zbog većeg broja potencijalnih uzročnika koji različito reagiraju na antimikrobnu terapiju, dobro je napraviti i mikrobiološku analizu te, prema potrebi, i antibiogram.

**KOMPLIKACIJE.** Neadekvatno i nepravovremeno liječenje perihondritisa može dovesti do trajnih oštećenja uške s estetskim deformitetima te do nekroze hrskavičnoga tkiva. (20, 21, 22)

### 3.2. GLJIVIČNE INFEKCIJE (*otomycosis*)

Upala vanjskog zvukovoda uzrokovana gljivama naziva se otomikozom (lat. *otomycosis*).

**EPIDEMIOLOGIJA.** Otomikoze čine 9–30 % svih upala vanjskog uha u širem smislu. Prevalencija ovisi o geografskom području, pri čemu je veća prevalencija primijećena u tropskim i suptropskim vlažnim klimama. Povećana incidencija otomikoza povezuje se s neracionalnom primjenom antibiotika, npr. radi liječenja difuznoga vanjskog otitisa (16, 23). Osim klime i antibiotske terapije, predisponirajući faktori uključuju prisutnost cerumena, primjenu štapića za uho, povećanu upotrebu kortikosteroida (lokalnih i sustavnih), imunokompromitiranost te korištenje slušnih pomagala. Često se radi o refraktornoj infekciji koja ima recidivirajuću tendenciju. (4, 6)

**ETIOPATOGENEZA.** U cerumenu se fiziološki nalaze saprofitske gljive koje nisu patološki značajne, no zbog primjene antibiotika (pogotovo antibiotika širokog spektra poput fluorokinolona) (23) i kortikosteroida može doći do promjene miljea fiziološke mikroflore. Određeni rodovi gljiva (*Aspergillus*, *Candida*, *Mucor* i dermatofiti) (4) mogu izazvati značajnu infekciju zvukovoda u slučaju takve promjene, pri čemu su *Aspergillus niger* i *Candida albicans* identificirani kao najčešći uzročnici otomikoza. (16, 23)

**KLINIČKA SLIKA.** Gljivičnu infekciju vanjskog uha dominantno karakterizira svrbež. Može biti prisutan i gusti iscjedak. Pojava bola također je moguća, no rjeđe, a obično se radi o tupoj boli. (13, 16)

**DIJAGNOSTIKA.** Dijagnoza se postavlja temeljem anamneze i kliničkog pregleda, a upotpunjava mikrobiološkom analizom brisa zvukovoda. Otokopski mogu biti vidljive miceliji (hife vidljive kao sive dlačice s konidijem u obliku točke na vrhu), guste naslage detritusa (bijele, crne ili žute boje) te dobro ograničena područja granulacijskog tkiva (u koži zvukovoda ili na bubnjiću) (4, 6, 13). U pravilu se radi o infekciji koštanog dijela zvukovoda. (4)

**KOMPLIKACIJE.** Otomikoza bubnjića može dovesti do njegove perforacije te potom i upale srednjeg uha. U imunokompromitiranih može doći do diseminacije uzročnika i nekroze. (4)

### 3.3. VIRUSNE INFEKCIJE

#### 3.3.1. *Myringitis bullosa*

Bulozni miringitis javlja se kao rjeđa klinička manifestacija virusne upale bubnjića. (24) Bulama može biti zahvaćena koža zvukovoda pa ga opisujemo i kao bulozni vanjski otitis (lat. *otitis externa bullosa*). Budući da je bulozni miringitis često pridružen uz akutnu upalu srednjeg uha, neki ga autori smatraju kliničkim entitetom otitisa medije. (25)

**ETIOLOGIJA.** Bulozni miringitis često se veže uz infekcije gornjega respiratornog trakta (prehlade) koje su česte zimi (13, 25), ali točni uzročnici nisu poznati. Jedan od predloženih potencijalnih uzročnika jest virus gripe. (4)

**PATOGENEZA.** Infekcija uzrokuje toksično oštećenje kapilara u epidermisu bubnjića i zvukovoda, što dovodi do krvarenja u epitel i formiranja serohemoragičnih bula. (4, 16)

**KLINIČKA SLIKA.** U kliničkoj slici dominira jaka bol u uhu, a u slučaju rupture bule dolazi do izlivanja njegova sadržaja i pojave sukrvavog iscjetka iz uha, što pacijente može uznemiriti. (4, 13)

**DIJAGNOSTIKA.** Dijagnoza se postavlja otoskopski, pri čemu se mogu primijetiti bule na bubnjiću i/ili na koži koštanog dijela zvukovoda. Bule su ispunjene krvlju, što se vidi kao lividni mjehurić okruglog ili nepravilnog oblika. (4, 13)

**KOMPLIKACIJE.** Uslijed buloznoga vanjskog otitisa može doći do razvoja konduktivne ili sensorineuralne naglušnosti. Osim toga, rupturirana bula može dovesti do sekundarne bakterijske infekcije. (4, 13)

#### 3.3.2. *Herpes zoster oticus*

*Herpes zoster oticus* je klinički sindrom reaktivacije virusa *varicella-zoster* u području inervacije VII. i VIII. kranijalnog živca.

**EPIDEMIOLOGIJA.** Naincidenciju herpesa zoster a ponajprije utječe imunokompetentnost osobe. Dob je glavni rizični faktor u većini slučajeva. Bolest je izrazito zarazna, no osobe koje su preboljele infekciju vzv-om (ili su cijepljene), u većini su slučajeva zaštićene. (26)

**ETIOPATOGENEZA.** Virus *varicella-zoster* (vzv) može uzrokovati dvije vrste infekcija

s različitim kliničkim manifestacijama: primoinfekciju i reinfekciju. Primoinfekcija uzrokuje vodene kozice, bolest karakterizirana difuznim osipom i javlja se najčešće u djece, nakon čega dolazi do regresije bolesti, a VZV se povlači u osjetne ganglije te ostaje u latentnom stanju. U slučaju reaktivacije virusa, dolazi do njegove replikacije i reinfekcije anterogradnim širenjem iz ganglija u područje koje je tim ganglijem inervirano. Pritom dolazi i do razvoja karakterističnog osipa i akutnog neuritisa. Ako dođe do reaktivacije VZV-a u kranijalnim živcima *n. VII* i/ili *n. VIII*, razvija se *herpes zoster oticus*. (4)

**KLINIČKA SLIKA.** Pacijenti s navedenom reaktivacijom VZV-a imaju jaku, unilateralnu otalgiju i osjećaj pečenja u uhu. Bol je praćena pojavom multiplih herpetičkih vezikula u području ušne školjke i zvukovoda, što odgovara dermatomu koji inervira *n. VII*. (4, 25) Moguće je da reinfekcija zbog zahvaćenosti facijalnog živca dovede do pareze facijalisa, što u sklopu infekcije VZV-om nazivamo sindromom **RAMSEY HUNT**. (25) Također, zbog zahvaćenosti *n. VII* i *n. VIII* može doći do pojave lezija na jeziku, poremećaja osjeta okusa i lakrimacije, odnosno poremećaja sluha (hipoakuzija, tinitus, hiperakuzija) i nistagmusom. (4, 26)

**DIJAGNOSTIKA.** Dijagnoza se postavlja temeljem kliničkog nalaza. Inspekcijom je potrebno utvrditi postojanje lezija u području inervacije facijalnog živca. Otoskopski mogu biti vidljive multiple herpetičke vezikule u zvukovodu te na bubnjiću. Praćen je izrazitom limfadenopatijom, a sindrom se potvrđuje postojanjem jednostrane pareze facijalisa (slabost muskulature lica) te ostalim simptomima navedenima u kliničkoj slici. (4, 13)

**KOMPLIKACIJE.** Zoster može uzrokovati dugotrajne posljedice poput postherpetičke neuralgije, pogotovo u slučaju nepravovremenog liječenja. U slučaju rupture herpetičkih vezikula može doći do razvoja sekundarne bakterijske infekcije, uglavnom bakterijama rodova *Staphylococcus* ili *Pseudomonas*. Intrakranijalno širenje virusa može dovesti do razvoja zoster meningoencefalitisa.

Terapija upala vanjskog uha, kao i svaka druga, može se podijeliti na simptomatsku i etiološku. S obzirom na to da je simptom boli često izražen pri vanjskom otitisu, simptomatska terapija ima važno mjesto u liječenju ovog entiteta. Naravno, ako je moguće, valja uz simptomatsku primijeniti i etiološku terapiju. Da bi se uspješno liječile upale zvukovoda i riješio simptom boli, ključan je dobar lokalni tretman s kojim treba biti upoznat svaki liječnik. Glavni cilj liječenja jest eliminacija uzročnika i zbrinjavanje simptoma bolesti.

## 4.1. OPĆA NAČELA

Prvi korak u liječenju difuznih upala zvukovoda jest toaleta kanala koja čišćenjem cerumena, gnoja i oljuštene kože (te eventualnih stranih tijela) stvara preduvjet za lokalnu terapiju. Naime, nužno je da aktivna tvar u kapima dođe do epidermisa kako bi ostvarila svoje terapijsko djelovanje. (7, 27) Toaleta se provodi nakon otoskopije korištenjem Alexanderove štrcaljke pomoću koje se irigira zvukovod tropostotnom vodenom otopinom vodikova peroksida na tjelesnoj temperaturi ( $\approx 37^\circ\text{C}$ ) (27) radi izbjegavanja provokacije vestibularnog sustava. Za uspješnu toaletu potrebno je povući ušku prema gore i natrag istim manevrom kao pri otoskopiji. Ako postoji sumnja na rupturu bubnjića (ili je ona potvrđena), čišćenje zvukovoda radi se sukcijom korištenjem otomikroskopa u nadležnosti specijalista otorinolaringologije. (7, 27)

U pacijenata s težim oblicima upale zbog edema zvukovoda nije moguće vizualizirati bubnjić ni primijeniti terapiju kapima. U tim slučajevima potrebno je primijeniti lokalnu antiedematoznu terapiju pomoću gaze da bi se smanjio edem tkiva. Također, kapilarnošću gaze omogućuje se konstantno terapijsko djelovanje koja omogućuje primjenu lijeka duž zvukovoda. (25, 27) Gazu se može natopiti BUROWLJEVOM OTOPINOM (vodena otopina aluminijske acetata) koja ima antiseptičko, antimikrobno i adstringentno djelovanje.

(28, 29) Također, u obzir dolaze i lokalni glukokortikoidni pripravci (npr. HIDROKORTIZON, DEKSAMETAZON). (27) Pacijenti potom, umjesto izravno u zvukovod, primjenjuju zakiseljavajuće, protuupalne te po potrebi antibiotske kapi na gazu u zvukovodu. Pacijent treba pripaziti na gazu tijekom tuširanja jer gaza može nabubriti od prevelika količina vode te dovesti do jačih bolova.

Budući da je otalgija glavni simptom OE, svakako je važno provesti analgetsku simptomatsku terapiju. Lokalna terapija najčešće će sama brzo dovesti do smanjenja bolova (27), no opravdana je i primjena peroralnih analgetika radi povećanja zadovoljstva pacijenata i bržeg povratka uobičajenim svakodnevnim aktivnostima (11). Analgezija otalgije postiže se PARACETAMOLOM ili nekim od nesteroidnih protuupalnih lijekova (npr. IBUPROFENOM ili NAPROKSENOM). (11, 27, 30)

#### 4.2. LIJEČENJE BAKTERIJSKIH INFEKCIJA

U liječenju bakterijskih infekcija vanjskog uha važno je, uz navedene opće mjere, djelovati na uzročnika infekcije. To se može postići antimikrobnim sredstvima: antibioticima i antisepticima. Razlika između njih je u tome što antibiotici u pravilu smiju i trebaju prodrijeti u sustavni krvotok radi uništavanja ili sprječavanja rasta mikroorganizama, dok antiseptici isti učinak ostvaruju na površini (ili unutar) nekog tkiva. Iz toga proizlazi da se antibiotici mogu primjenjivati lokalno ili sustavno, dok se antiseptici primjenjuju isključivo na tjelesnim površinama. (31)

**LOKALNA ANTIBIOTSKA TERAPIJA.** Lokalni antibiotici koji se koriste za liječenje upala vanjskog uha jesu fluorokinoloni, aminoglikozidi (TOBRAMICIN, GENTAMICIN, NEOMICIN) i fenikoli (KLORAMFENIKOL), no zbog potencijalne ototoksičnosti svi osim ciprofloksacina su kontraindicirani u slučaju otvorene komunikacije srednjega i vanjskog uha (28), tj. kod perforacije/rupture bubnjića ili postavljenih ventilacijskih cjevčica. U pravilu se koriste kao pripravci kombinirani s lokalnim glukokortikoidima. (27, 28) Svaka od navedenih skupina antibiotika ima širok spektar djelovanja, no svoj učinak ostvaruju različitim mehanizmima: fluorokinoloni inhibiraju sintezu bakterijske DNA, a amikoglikozidi i fenikoli inhibiraju sintezu bakterijskih proteina djelovanjem na ribosomsku podjedinicu 30S odnosno

50s. Također, možemo ih podijeliti prema djelovanju na bakteriocidne (fluorokinoloni i aminoglikozidi) i bakteriostatske (fenikoli). (36) Navedeni antibiotici preporučeni su za korištenje zbog svoje mogućnosti djelovanja na najčešće uzročnike OE: *Pseudomonas aeruginosa* i *Staphylococcus aureus*. (27) Također, POLIMIKSIN B je antibiotik koji pokriva gram-negativni spektar bakterija uništavajući njihovu staničnu membranu, a primjenjuje se isključivo lokalno zbog teških sustavnih nuspojava. (36) U RH pripravci koji sadrže navedene djelatne tvari registrirani su većinom kao kapi za oko (lat. *oculoguttae*), no primjenjuju se i u uho (lat. *otoguttae*), i to najčešće 2–4× dnevno kroz 7–10 dana: CIPROFLOKSACIN, OFLOKSACIN, TOBRAMICIN ± DEKSAMETAZON te kombinacija DEKSAMETAZON + NEOMICIN + POLIMIKSIN B. (10, 11, 27, 30)

SUSTAVNA ANTIBIOTSKA TERAPIJA. Pored lokalnih pripravaka, dostupni su antibiotici za sustavnu primjenu pri liječenju težih bakterijskih upala vanjskog uha. Za pokrivanje infekcija uzrokovanih *Pseudomonasom* koriste se fluorokinoloni (CIPROFLOKSACIN, LEVOFLOKSACIN). (27), a u slučaju neuspjeha liječenja, kao druga linija mogu se uvesti antipseudomonasni beta-laktamski sustavni antibiotici (npr. PIPERACILIN ± TAZOBAKTAM, CEFTAZIDIM, CEFEPIM) (17). Za djelovanje na gram-pozitivne koke primjenjuju se PENICILIN ili ERITROMICIN u slučaju beta-hemolitičkog streptokoka, odnosno FLUKLOKSACILIN, CEFALEKSIN ili KLINDAMICIN u slučaju stafilokoka. (32, 33)

ANTISEPTICI. Antiseptici se mogu primjenjivati isključivo kao lokalni pripravci, a njihova je namjena stvoriti uvjete nepovoljne za bakterijski rast. Preporučuje se korištenje OCTENE ili BORNE KISELINE, a već spomenuta BUROWLJEVA OTOPINA zbog prisutnosti acetata ima, uz adstringentna, i antiseptička svojstva. Zbog slabog djelovanja preporučuju se kao monoterapija samo u lakšim oblicima bolesti, a zbog ototoksičnosti primjenjuju se samo kod intaktnog bubnjača. (10, 27)

ALGORITAM ODABIRA TERAPIJE. Odabir lijeka i načina liječenja ovisi o lokalizaciji infekcije i težini kliničke slike.

- Kod CELULITISA UŠKE, potrebno je ordinirati sustavnu antistafilokoknu terapiju (33) uz naknadnu reviziju terapije nakon mikrobiološke analize.
- Kod PERIHONDRITISA UŠKE, potrebno je pokriti *Pseudomonas* kao najčešćeg



uzročnika sustavnom primjenom fluorokinolona ili aminoglikozida te revidirati terapiju nakon mikrobiološke analize. Također, u slučaju formiranja apscesa, nužno je dodatno izvršiti inciziju i drenažu. (34)

- Kod OGRANIČENIH UPALA VANJSKOG ZVUKOVODA vrše se toalete zvukovoda sa 70 %-tnim etanolom te se uvodi lokalna antibiotska i kortikosteroidna terapija. U slučaju jasne demarkacije apscesa, vrši se incizija i drenaža te se ordinira sustavna antistafilokokna terapija (npr. SULFAMETOKSAZOL + TRIMETOPRIM). (4, 32, 33)
- Kod BLAGIH DIFUZNIH UPALA VANJSKOG ZVUKOVODA primjenjuje se lokalna terapija CIPROFLOKSACINOM s glukokortikoidima ili acetat s glukokortikoidom (npr. BUROWLJEVA OTOPINA + DEKSAMETAZON). Pacijenta se naruči na reviziju terapije u slučaju perzistiranja simptoma dulje od 7 dana. (11, 27)
- Kod SREDNJE TEŠKIH DIFUZNIH UPALA VANJSKOG ZVUKOVODA ili PERZISTIRANJA BLAGE UPALE može se uvesti kombinacija antibiotika NEOMICIN + POLIMIKSIN B s glukokortikoidima ili uvesti CIPROFLOKSACIN s glukokortikoidima ako upala već nije liječena tom kombinacijom. (11, 27)
- U slučaju TEŠKIH DIFUZNIH UPALA VANJSKOG ZVUKOVODA s izraženim edemom zvukovoda, terapija se primjenjuje na gazi umjesto izravnim kapanjem u zvukovod, a sastoji se od kombinacije antibiotika s glukokortikoidima. Međutim, ako je izražen i opći algički sindrom s febrilitetom, uvodi se i sustavna antibiotska terapija (fluorokinoloni P.O.). (11, 27)
- Pacijente s MALIGNIM (NEKROTIZIRAJUĆIM) VANJSKIM OTITISOM obavezno se hospitalizira te liječi parenteralnom primjenom fluorokinolona ili antipseudomonasnih beta-laktamskih antibiotika, nerijetko uz kiruršku intervenciju debridmanom radi odstranjivanja nekrotičnih dijelova kosti. (11, 17)

#### 4.3. LIJEČENJE GLJIVIČNIH INFEKCIJA

Unatoč razilaženju mišljenja stručnjaka oko načina liječenja otomikoza, određeni postupci pokazali su učinkovitost u velikom broju slučajeva. Inače se kod mikoza u ostalim dijelovima tijela primjenjuju antimikotici (kako lokalno, tako i sustavno), no zbog svoje

toksičnosti kod sustavne primjene potrebno je izbjegavati njihovu primjenu kada je god to moguće.

Prije primjene lijekova, najvažnija je opsežna toaleta zvukovoda. (11, 27) Najčešće su zakiseljavajuće tvari dovoljne su za liječenje otomikoza. (11) Osim OCTENE KISELINE, moguće je koristiti BORNU KISELINU. Međutim, lokalni antifungici učinkovitiji su od preparata kiselina pa se ponegdje uvode u prvoj liniji liječenja umjesto u drugoj. (27, 35) Pritom je preporučan pristup u vidu dvotjedne primjene KLOTRIMAZOLA (1 %) koji, osim na najveći broj gljiva uzročnika otomikoza, pokazuje učinkovitost i na *Staphylococcus aureus* (ne i *Pseudomonas*). (27)

Ponavljane toalete zvukovoda i primjena tvari koje onemogućuju gljivični rast čine temeljni i učinkoviti pristup liječenju otomikoza. Pacijente se naručuje na kontrolu i ponovnu primjenu terapije svakih 10–14 dana do izlječenja. U slučaju perzistirajućega neadekvatnog terapijskog odgovora, može se prijeći na neki od peroralnih antimikotika poput FLUKONAZOLA ili ITRAKONAZOLA. (11, 27)

#### 4.4. LIJEČENJE VIRUSNIH INFEKCIJA

Sustavna antivirusna terapija danas je dostupna tek za određen broj virusnih infekcija, što uključuje neke herpes-viruse, HIV, influencu te hepatitis B i C. (36)

Kao što je već spomenuto, etiologija BULOZNOG MIRINGITISA i BULOZNOG VANJSKOG OTITISA nije razjašnjena, već je samo poznato da se veže uz virusne infekcije gornjega dišnog sustava. (4, 25) Zbog toga primjena ciljane terapije nije moguća, već se takvo stanje liječi isključivo simptomatski. Bolovi se liječe primjenom analgetika: sustavno nesteroidnim protuupalnim lijekovima (npr. IBUPROFEN, NAPROKSEN) ± lokalna primjena anestetskih kapi u zvukovod (npr. LIDOKAIN, BENZOKAIN). Radi prevencije sekundarne bakterijske infekcije može se ordinirati antibiotska profilaksa. (4, 25)

Za razliku od buloznog OE, etiološko liječenje herpes zoster je moguće. Lijekovi izbora su FAMCIKLOVIR, VALACIKLOVIR i ACIKLOVIR P.O. kroz 7–10 dana, ali se u teško bolesnih ili imunokompromitiranih pacijenata ACIKLOVIR može primjenjivati i parenteralno. Terapiju je idealno započeti unutar 72 sata od pojave simptoma. (37, 38) Akutna neuralgija liječi se u

prvoj liniji PARACETAMOLOM ili u njegovoj kombinaciji sa slabijim opioidnim analgeticima (npr. KODEIN), a u slučaju neuralgije koja remeti san, koriste se jači opioidni analgetici poput OKSIKODONA. (38, 39) Kirurška intervencija može biti indicirana za zbrinjavanje komplikacija.

Osnova liječenja upala vanjskog uha bazira se na dobroj anamnezi, kliničkom pregledu te poznavanju terapijskih principa. Precizno uzeta anamneza i kvalitetno napravljen pregled temelj su dobre dijagnoze. U diferencijalnu dijagnozu, osim svih primarnih oblika vanjskog otitisa, spadaju opturirajući cerumen, sekundarne upale uzrokovane širenjem iz srednjeg uha, komplikacije upala srednjeg uha (poput mastoiditisa) i traume (uz otoragiju, otolikovoreju i sl.).

Prilikom uzimanja anamneze sa sumnjom na difuzni vanjski otitis, može se orijentirati prema grubim smjernicama za razlikovanje kliničkih entiteta otitisa s iscjetkom:

- ako se pacijent žali na bol koja se pojačava pritiskom na tragus, a otoskopijom je utvrđen edem kože zvukovoda, najvjerojatnije se radi o difuznom bakterijskom otitisu (4, 13)
- ako se pacijent žali na svrbež više nego na bol (ili uz potpuni izostanak bola), a otoskopijom su dominantno vidljive naslage detritusa umjesto edema, vjerojatno je u pitanju otomikoza (4, 13).

Prilikom uzimanja podataka pacijente se upita jesu li bili izloženi vlazi (npr. kupanje u moru ili bazenu). Ostala pitanja koja je potrebno postaviti tijekom uzimanja anamneze tiču se rizičnih faktora: nedavno uzimanje antibiotika, pozitivna anamneza na dijabetes ili imunodeficijenciju, intenzivno grebanje i češanje zvukovoda i sl.

Za ispravan otoskopski pregled ušku je potrebno povući posterosuperiorno da bi se izravnao kut između hrskavičnog i koštanog dijela zvukovoda te dobro vizualizirao čitav kanal i bubnjić. Navedeno je potrebno i za uspješnu toaletu zvukovoda. Toaleta zvukovoda ključna je za djelotvornost lokalno primijenjene terapije. Naime, ako se ne odstrane naslage, iscjedak, detritus, cerumen i sl., bilo koja lokalno aplicirana terapija neće prodrijeti u tkivo. Stoga se toaleta provodi kod svake patologije zvukovoda, osim ako se radi o otoragiji (krvarenju iz zvukovoda) ili otolikovoreji (curenju cerebrospinalnog likvora kroz

zvukovod). Irigaciju Alexanderovom štrcaljkom kao klasičnu metodu toalete zvukovoda trebao bi poznavati svaki liječnik u primarnoj zdravstvenoj zaštiti. Osim toalete, trebao bi znati postaviti oblog u zvukovod koji je ključan za djelotvornost lokalne terapije kod jačih edema zvukovoda.

Prvo što treba isključiti kod obrade simptoma sličnih vanjskom otitisu jest cerumen. Tijekom ljetnih mjeseci pacijenti se često obraćaju liječniku zbog iscjetka iz uha ili bolova misleći da imaju upalu zvukovoda. Otoskopijom se ustanovi da se ne radi o upali, već o opturirajućem cerumenu koji zbog izlaganja vlazi (npr. nakon kupanja) može nabubriti i zbog stvaranja pritiska na stijenke zvukovoda izazvati otalgiju. Dugotrajnijim pritiskom cerumena na stijenku može se naknadno razviti prava upala zvukovoda. Opturirajući cerumen svakako je potrebno pokušati odstraniti, a ako je došlo i do iritacije kože zvukovoda, primijeniti lokalno liječenje prema algoritmu za blagi difuzni otitis. U slučaju neuspješnog odstranjivanja cerumena toaletom te uz odsustvo teže kliničke slike, potrebno je pacijentu propisati cerumenolitičke tvari, uputiti ga u njihovo ispravno korištenje te ga naručiti za kontrolu nakon nekoliko dana. Međutim, ako se cerumen ne uspije odstraniti, a pacijent je febrilan ili ima ostale znakove koji upućuju na postojanje vanjskog otitisa, uputit će ga se specijalistu otorinolaringologije radi odstranjivanja cerumena otomikroskopskom toaletom. Osim toga, febrilitet pobuđuje sumnju na eventualno postojanje upale srednjeg uha. U slučaju veće udaljenosti ili nedostupnosti specijalističke ordinacije (npr. otočne ambulante) uz potencijalnu progresiju bolesti, pacijentu će se uz cerumenolitike propisati peroralna antibiotska zaštita radi prevencije komplikacija. Manje ceruminalne naslage, ako ne stvaraju simptome pritiska, nije potrebno odstranjivati. (40) Dapače, cerumen stvara zaštitni sloj na koži zvukovoda te je štiti od iritacija, mikroorganizama i sl. Poznato je da plivači upravo zbog manjka ceruminalne smole (zbog stalnog kontakta s vodom) češće oboljevaju od vanjskog otitisa.

Sljedeće što treba razlikovati jest primarni vanjski otitis od sekundarnoga uzrokovanog širenjem upale srednjeg uha kroz perforirani bubnjić. Perforaciju bubnjića mogu uzrokovati akutne i kronične upale srednjeg uha, a do nje dolazi zbog nakupljanja sadržaja pod tlakom u bubnjištu i njegovom spontanom drenažom, čime se karakteristično

zmanjuje osjet bola te pacijent anamnestički navodi da je uho izrazito boljelo, a zatim se pojavio iscjedak uz znatno olakšanje bolova. Tijekom postavljanja dijagnoze važno je naglasiti razliku između perforacije i rupture. Dok perforacija označava puknuće bubnjića uzrokovano silom iz srednjeg uha, ruptura predstavlja leziju bubnjića uzrokovanu silom izvana. Do ruptуре najčešće dolazi zbog barotraume, tj. nagle promjene tlakova između vanjskog svijeta i srednjeg uha (npr. prilikom ronjenja, letenja zrakoplovom, udara dlanom i sl.). Razlikovanje u terminologiji perforacije i ruptуре važno je zbog eventualnih budućih sudskih vještačenja, osobito ako je do ruptуре došlo zbog udara druge osobe. Ruptura bubnjića spada u tjelesnu ozljedu (41) pa se stoga strogo preporučuje maksimalni oprez prilikom pokušaja čišćenja zvukovoda instrumentima (mogućnost ijetrogene ruptуре). Prekid kontinuiteta bubnjića, osim otoskopski, potvrđuje se i provođenjem VALSALVINA manevra. Pacijenta se zamoli da pritiskom nosa prstima zatvori nosnice te potisne zrak u srednje uho. Ako se prilikom izvođenja manevra čuje pištanje zraka, to je indikativno za prepoznavanje otvorene komunikacije srednjega i vanjskog uha. Na taj jednostavan način i bez otoskopa može se utvrditi je li kod pacijenta došlo do oštećenja bubnjića. Pacijent u anamnezi tipično navodi oštru bol u trenutku traume te nagli gubitak sluha. Otoskopski se precizno određuje pozicija ruptуре najčešće prema kvadrantima ili prema kazaljka na satu jer pozicija utječe na kondukciju zvučnoga vala. Svakako se takvog pacijenta upućuje specijalistu radi precizne dijagnostike opsega lezije i gubitka sluha te daljnje adekvatne terapije.

Nadalje, u diferencijalnoj dijagnozi svakako je bitno poznavati razlike između upala zvukovoda i mastoiditisa. Kod vanjskog otitisa pacijent navodi jake bolove uz klinički često prisutan edem zvukovoda i eventualni iscjedak, bolnost se javlja pretežno preaurikularno i/ili infraaurikularno, a opći algički sindrom nije toliko izražen. Za razliku od toga, kod mastoiditisa bolovi su locirani pretežito retroaurikularno u području mastoidne regije (ponekad uz otapostazu), iscjedak iz uha često nije prisutan te je anamneza pozitivna na protrahiranu upalu srednjeg uha uz febrilitet. Dijagnoza mastoiditisa potvrđuje se CT-om na kojemu je vidljiv gubitak trabekula temporalne kosti, a zbog težine bolesti mora se promptno liječiti parenteralnom antibiotskom terapijom te potencijalno kirurškim

zahvatom. (42)

Iako je toaleta nužna kod iscjetka u uhu radi djelotvornosti lokalne terapije, navedeno ne vrijedi u slučaju prisutnosti krvi u uhu. Krvavi iscjedak može se javiti u slučaju buloznog miringitisa odnosno buloznoga vanjskog otitisa (češće se radi o sukrvici), a može biti znak ozljeda zvukovoda koje rangiraju od lezija zvukovoda koje su benigne (npr. uslijed češanja), sve do traume lubanje i frakture temporalne kosti. Anamneza je svakako ključna prilikom procjene ozbiljnosti otoragije. Ako otoskopijom ne možemo precizno utvrditi mjesto krvarenja, poželjno je pacijenta uputiti na daljnju specijalističku obradu, pogotovo u slučaju anamneze pozitivne na traumu glave. Također, a pogotovo u slučaju traume u anamnezi, osim kod otoragije, pacijenta s bistrom sekrecijom iz uha hitno se upućuje specijalistu bez toalete jer takav iscjedak može biti uzrokovan otolikvorejom. Toaleta zvukovoda vodom nije preporučena ni kod buloznih upala vanjskog uha, već se terapija bazira na sterilnim antibiotskim kapima, analgeticima, dekongestivima i peroralnoj antibiotskoj zaštiti u svrhu prevencije sekundarnih bakterijskih infekcija. (24)

Također, potrebno je pristupiti s posebnim oprezom pacijentu s dijabetesom koji zbog polineuropatije imaju smanjen osjet bola pa samim time mogu doći s težom kliničkom slikom nego što simptomi upućuju na to. Takve pacijente treba pratiti zbog opasnosti od razvoja malignoga vanjskog otitisa te ih naručivati na češće kontrole.

Osnova svakog liječenja difuznog otitisa je primjena odgovarajuće lokalne terapije uz toaletu zvukovoda. Kod primjene lokalne terapije u zvukovod, važno je potvrditi integritet bubnjića. Naime, velik broj dostupnih lokalnih pripravaka je ototoksičan (aminoglikozidni antibiotici, fenikoli, antiseptici, neki antimikotici) pa djelovanjem na srednje i unutarnje uho mogu dovesti do trajnih oštećenja sluha. Stoga se u tim slučajevima smije primjenjivati isključivo lokalna terapija za koju je utvrđeno da nije ototoksična (npr. CIPROFLOKSACIN + DEKSAMETAZON ako je indicirano) ili treba prijeći na sustavnu terapiju. U slučaju jačeg edema zvukovoda, primjena kapi neće biti moguća jer one neće uspjeti doprijeti u unutrašnjost kanala i ostvariti svoje djelovanje. Zbog toga se u tim slučajevima pacijentu postavlja gaza natopljena antiedematoznom te (npr. BUROWLJEVA OTOPINA), ovisno o etiologiji, i antimikrobnom tvari. Funkcija obloga je smanjenje edema zvukovoda

te da ujedno kapilaritetom omogući djelovanje aktivne tvari čitavom dužinom zvukovoda. Oblog je nužno održavati vlažnim, i to nakapavanjem zakiseljavajuće tvari (npr. BORNOM KISELINOM) svakih 4–5 sati. Gazu je potrebno mijenjati svaka 2–3 dana. Ako gaza spontano ispadne ranije, to govori u prilog povećanju lumena kanala i djelotvornosti antiedematozne terapije.

Važno je poznavati i ostale kliničke entitete upala vanjskog uha zbog toga što zahtijevaju drugačiji terapijski pristup od klasične upale zvukovoda. Ovdje spadaju lokalizirana upala zvukovoda te upale uške.

Unutar zvukovoda može se javiti ograničena upala folikula dlake koja se naziva furunkul. Dobrim otoskopskim pregledom bitno je furunkul razlikovati od egzostoza ili drugih anatomskih varijanti, promjena na koži zvukovoda i sl. Bakterijski furunkul može progredirati u formiranje apscesa pa je važno smanjiti upalu primjenom lokalne terapije antibioticima i glukokortikoidima te, u slučaju jasno ograničenog apscesa, učiniti inciziju i drenažu uz ordiniranje antibiotske terapije. Takva terapija mora pokrivati *Staphylococcus aureus*, najčešćeg uzročnika ograničenoga vanjskog otitisa. Empirijska terapija može biti dovoljna, ali svakako pacijenta treba naručiti na kontrolu radi potencijalne revizije antibiotske terapije. (32)

Kod upala uške posebnu pozornost treba obratiti na zahvaćenost pojedinih dijelova uške. Kao što je već navedeno, razlika između perihondritisa i celulitisa očituje se u zahvaćenosti ušne resice jer je ona jedini dio uške koji ne sadrži hrskavicu. Stoga, ako je zahvaćena resica, radi se o celulitisu. U sklopu pregleda valja pregledati i zvukovod da bi se isključila pridružena upala zvukovoda. U diferencijalnoj dijagnostici upala uške svakako treba znati razlikovati othematom koji predstavlja nakupljanje krvi između perihondrija i hrskavice. Pacijent s othematomom u anamnezi obično navodi traumu uške, dok je u kliničkom pregledu vidljiv lividni, lokalizirani edem uške. Takvo je stanje važno prepoznati jer hrskavica nema vlastitu vaskularnu opskrbu te se hrani kapilaritetom iz kože. U slučaju duže ishemije, takav hematom može dovesti do nekroze hrskavice uz posljedično trajnu deformaciju uške. (43)

Kroz ovaj rad prikazane su različite upale vanjskog uha te osnovne smjernice njihova



liječenja. Koliko god takve upale bile dijelom rutinskoga liječničkog posla, poseban oprez potreban je kod pacijenata u rizičnim skupinama (djeca, oboljeli od dijabetesa, imunokompromitirani i sl.) radi pravovremenog sprječavanja razvoja teških komplikacija.

Pri obradi pacijenta treba obratiti pozornost na donošenje ispravne dijagnoze te na težinu kliničke slike. Tijekom donošenja dijagnoze potrebno je poznavati druge bolesti koje mogu uzrokovati slične simptome, a težina kliničke slike ključna je kod procjene liječnika može li sam liječiti i pratiti takvoga pacijenta. Nekomplicirane upale zvukovoda, ceruminalne naslage i sličnu jednostavnu problematiku nije potrebno upućivati specijalistu. Međutim, u slučaju neadekvatnog odgovora na terapiju ili pogoršanja kliničke slike, važno je biti odgovaran i racionalan te pacijenta uputiti na specijalističku obradu i liječenje radi prevencije teških komplikacija.

Upale vanjskog uha česta su problematika liječnika u ambulancama primarne zdravstvene zaštite. Zbog toga svaki liječnik treba biti upoznat s ovom patologijom, njezinom diferencijalnom dijagnozom i temeljima odgovarajućeg liječenja.

Najčešći oblik upale vanjskog uha je difuzna upala zvukovoda. Temelj njezina liječenja jest dobra lokalna terapija kapima s antimikrobnim (antibiotici, antimikotici, antiseptici), protuupalnim i zakiseljavajućim svojstvima.

Kako bi kapi ostvarile svoje djelovanje, potrebno je zvukovod dobro očistiti (toaleta), a u slučaju jačeg edema zvukovoda potreban je i oblog. Stoga bi za navedene postupke trebao biti osposobljen svaki liječnik.

U obradi pacijenta ključna je dobra procjena težine kliničke slike. Jednostavne forme upala vanjskog uha mogu se rješavati na razini primarne zdravstvene zaštite. Ako postoji sumnja na komplikacije ili je terapija nedjelotvorna, pacijenta je potrebno uputiti na specijalističku obradu radi prevencije razvoja komplikacija.

Upale vanjskog uha (lat. *otitis externa*, OE) česta su patologija s kojom se pacijenti obraćaju liječniku. Stoga je potrebno da liječnici dobro poznaju kliničke entitete koji čine upale vanjskog uha, kao i odgovarajuće diferencijalne dijagnoze. Najčešće se pod pojmom vanjskog otitisa podrazumijeva difuzna upala zvukovoda, no u širem smislu ovdje spadaju i lokalizirani oblici upala zvukovoda te upale uške. Temelj liječenja difuznog oblika OE-a čini odgovarajuća lokalna terapija, a preduvjet za njezinu djelotvornost je dobra toaleta zvukovoda. Svaki liječnik trebao bi znati učiniti toaletu zvukovoda te postaviti oblog radi smanjenja edema u težim upalama. Naime, u slučaju jačih edema, kapi ne prodiru u kanal i ostaju nedjelotvorne. U lokalnoj terapiji najčešće se koriste antimikrobni pripravci te protuupalne i zakiseljavajuće tvari. Svakako je pri obradi pacijenta ključna dobra procjena težine bolesti. Nekomplicirane forme difuznog otitisa može rješavati liječnik primarne zdravstvene zaštite. Međutim, u slučaju neadekvatnog terapijskog odgovora te pri sumnji na komplikacije, pacijenta treba uputiti na specijalističku obradu.

External otitis is a common condition for which patients seek medical assistance. Thus it is essential for physicians to be familiar with clinical entities that comprise external otitis, as well as other pathologies that have similar symptoms. In the majority of cases, external otitis refers to a diffuse inflammation of the external auditory meatus. However, the entity of external otitis also includes localised forms of meatal inflammation, as well as auricular infections. The basis of therapy of any diffuse meatal infection is adequate local treatment and its prerequisite is a good aural toilet. Any physician should be able to perform aural toilet, but also introduce a wick in cases of intense canal swelling because in such cases ear drops remain ineffective. In local therapy, antimicrobial substances are most commonly used, along with anti-inflammatory and acidifying agents. While evaluating a patient, adequate assessment of disease severity is crucial. Uncomplicated forms of external otitis can be treated by a general practitioner. On the other hand, in cases of inadequate therapeutic response as well as any suspicion of complications, a further specialist workup is advised.

1. Gray H, Lewis WH. Anatomy of the human body. 20th ed. Philadelphia and New York, : Lea & Febiger; 1918.
2. Križan Z. Pregled građe glave, vrata i leđa. Zagreb: Školska knjiga; 1999.
3. Standring S. Gray's anatomy : the anatomical basis of clinical practice. Forty-first edition. ed. New York: Elsevier Limited; 2016. xviii.
4. Probst R, Grevers G, Iro H. Basic otorhinolaryngology : a step-by-step learning guide. 1st edition. ed. Stuttgart ; New York: Thieme; 2006. p. p.
5. Roland PS, Stroman DW. Microbiology of acute otitis externa. Laryngoscope. 2002;112(7 Pt 1):1166-77.
6. Anwar K, Gohar MS. Ootomycosis; clinical features, predisposing factors and treatment implications. Pak J Med Sci. 2014;30(3):564-7.
7. Wipperman J. Otitis externa. Prim Care. 2014;41(1):1-9.
8. Rosenfeld RM, Schwartz SR, Cannon CR, Roland PS, Simon GR, Kumar KA, et al. Clinical practice guideline: acute otitis externa. Otolaryngol Head Neck Surg. 2014;150(1 Suppl):S1-S24.
9. Beers SL, Abramo TJ. Otitis externa review. Pediatr Emerg Care. 2004;20(4):250-6.
10. Osguthorpe JD, Nielsen DR. Otitis externa: Review and clinical update. Am Fam Physician. 2006;74(9):1510-6.
11. Ghossaini S. Otitis externa. Mar 2018. BMJ Best Practice. Dostupno na: <https://bestpractice.bmj.com/topics/en-gb/40>.
12. Stroman DW, Roland PS, Dohar J, Burt W. Microbiology of normal external auditory canal. Laryngoscope. 2001;111(11 Pt 1):2054-9.
13. Bumber Ž, Katić V, Nikšić-Ivančić M, Pegan B, Petric V, Šprem N. Otorinolarinologija. Zagreb: Naklada Ljevak; 2004.
14. Sonsuwan N, Watcharinyanon P, Sawanyawisuth K. What are the leading causative pathogens in acute otitis media with tympanic membrane perforation? Int J Pediatr Otorhinolaryngol. 2016;90:20-2.
15. Goguen LA. External otitis: Pathogenesis, clinical features, and diagnosis. U: Post TW, editor. UpToDate. Waltham, MA. (citirano 2.4.2019.).
16. Anniko M, Societies. UoEM. Otorhinolaryngology, head and neck surgery. Heidelberg: Springer; 2010. xxxvi, 737 p. p.
17. Grandis JR, Yu VL. Malignant (necrotizing) external otitis. U: Post TW, editor. UpToDate. Waltham, MA. (citirano 3.4.2019.).
18. Casqueiro J, Casqueiro J, Alves C. Infections in patients with diabetes mellitus: A review of pathogenesis. Indian J Endocrinol Metab. 2012;16 Suppl 1:S27-36.
19. Spelman D, Baddour LM. Cellulitis and skin abscess: Clinical manifestations and diagnosis. U: Post TW, editor. UpToDate. Waltham, MA. (citirano 1.5.2019.).

20. Kanj SS, Sexton DJ. Pseudomonas aeruginosa infections of the eye, ear, urinary tract, gastrointestinal tract, and central nervous system. U: Post TW, editor. UpToDate. Waltham, MA. (citirano 4.5.2019.).
21. Klug TE, Holm N, Greve T, Ovesen T. Perichondritis of the auricle: bacterial findings and clinical evaluation of different antibiotic regimens. Eur Arch Otorhinolaryngol. 2019.
22. Malloy KM, Hollander JE. Assessment and management of auricle (ear) lacerations. U: Post TW, editor. UpToDate. Waltham, MA. (citirano 5.5.2019.).
23. Munguia R, Daniel SJ. Otological antifungals and otomycosis: a review. Int J Pediatr Otorhinolaryngol. 2008;72(4):453-9.
24. Devaraja K. Myringitis: An update. J Otol. 2019;14(1):26-9.
25. Flint PW, Haughey BH, Lund VJ, Niparko JK, Robbins KT, Thomas JR, et al. Cummings otolaryngology-head and neck surgery (Volume II). 6th edition. ed. Philadelphia: Elsevier; 2014. volumes cm p.
26. Albrecht MA, Levin MJ. Epidemiology, clinical manifestations, and diagnosis of herpes zoster. U: Post TW, editor. UpToDate. UpToDate. Waltham, MA. (citirano 30.4.2019.).
27. Goguen LA. External otitis: Treatment. U: Post TW, editor. UpToDate. Waltham, MA. (citirano 9.4.2019.).
28. Committee JF. British National Formulary. U: Baxter K, editor. 76 ed. London: BMJ Group & Pharmaceutical Press; 2018.
29. Hyo Y, Yamada S, Ishimatsu M, Fukutsuji K, Harada T. Antimicrobial effects of Burow's solution on Staphylococcus aureus and Pseudomonas aeruginosa. Med Mol Morphol. 2012;45(2):66-71.
30. Baza lijekova: Agencija za lijekove i medicinske proizvode (HALMED); [Dostupno na: <http://www.halmed.hr/Lijekovi/Baza-lijekova/>].
31. McDonnell G, Russell AD. Antiseptics and disinfectants: activity, action, and resistance. Clin Microbiol Rev. 1999;12(1):147-79.
32. Spelman D, Baddour LM. Cellulitis and skin abscess in adults: Treatment. UpToDate. Waltham, MA. (citirano 7.5.2019.).
33. Abram M, Vlahović-Palčevski V. Smjernice za propisivanje antimikrobnih lijekova u primarnoj zdravstvenoj zaštiti. Rijeka: Trampi; 2014.
34. Kesser BW. Perichondritis of the Ear. U: Porter RS, editor. MSD Manual: Professional Version. Kenilworth, NJ: Merck & Co., Inc.; 2018.
35. Romsaithong S, Tomanakan K, Tangsawad W, Thanaviratananich S. Effectiveness of 3 per cent boric acid in 70 per cent alcohol versus 1 per cent clotrimazole solution in otomycosis patients: a randomised, controlled trial. J Laryngol Otol. 2016;130(9):811-5.
36. Katzung BG. Basic & clinical pharmacology. New York: McGraw-Hill Education; 2018.
37. Abram M, Vlahović-Palčevski V. Smjernice za bolničku primjenu antimikrobnih lijekova. 4 ed. Rijeka: Medicinski fakultet u Rijeci i Klinički bolnički centar Rijeka; 2015.
38. Le P, M. R. Herpes zoster infection. July 2018. BMJ Best Practice. Dostupno na: <https://bestpractice.bmj.com/topics/en-gb/23>.
39. Albrecht MA. Treatment of herpes zoster in the immunocompetent host. U: Post TW, editor. UpToDate. Waltham, MA. (citirano 15.5.2019.).
40. Dinces EA. Cerumen. U: Post TW, editor. UpToDate. Waltham, MA. (citirano 30.3.2019.).
41. Škavić J, Zečević D. Načela sudskomedicinskih vještačenja. Zagreb: Naklada Ljevak;

2010.

42. Lustig LR, Limb CJ, Baden R, LaSalvia MT. Chronic otitis media, cholesteatoma, and mastoiditis in adults. U: Post TW, editor. UpToDate. Waltham, MA. (citirano 14.5.2019.).
43. Ingvaldsen CA, Tonseth KA. Auricular haematoma. Tidsskr Nor Laegeforen. 2017;137(2):105-7.

EDUARD OŠTARIJAŠ rođen je 23. siječnja 1995. u Virovitici. Nakon završene opće gimnazije 2013. u Slatini, upisao je integrirani preddiplomski i diplomski sveučilišni studij MEDICINA na Medicinskom fakultetu Sveučilišta u Rijeci. Iste godine osvojio je prvo mjesto na Državnom natjecanju iz biologije i postao dobitnik OSKARA ZNANJA Ministarstva znanosti i obrazovanja.

Tijekom studija obavlja dužnost studentskog predstavnika od 2014. do 2019. godine i postaje članom fakultetskih tijela te Fakultetskog vijeća. Višestruki je dobitnik Stipendije za izvrsnost Sveučilišta u Rijeci. Sudjelovao je na više kongresa te radio kao demonstrator na Zavodu za medicinsku biologiju i genetiku, Zavodu za anatomiju te Zavodu za kemiju i biokemiju.

Od prve godine studija član je Studentskog zbora Medicinskog fakulteta u Rijeci te studentskih udruga FOSS MEDRI i CROMSIC. Posljednje dvije akademske godine studija obavlja dužnost Povjerenika za informatiku u FOSS-u. Pjevao je bas u studentskom pjevačkom zboru AXIS te sudjeluje u uredništvu studentskoga glasila SPECULUM.

Na Filozofskom fakultetu u Rijeci položio je Fonologiju hrvatskoga standardnog jezika, a uz studij medicine pohađao je klasično pjevanje u Glazbenoj školi IVANA MATETIĆA RONJGOVA u Rijeci u klasi prof. INGRID HALLER.

Pored aktivnog sudjelovanja na simpozijima, koautor je znanstvenog rada objavljenog u WOS CC časopisu.