

ZAMJENE ZA SLOBODNI VEZIVNI TRANSPLANTAT

Miletić, Paolo

Master's thesis / Diplomski rad

2019

Degree Grantor / Ustanova koja je dodijelila akademski / stručni stupanj: **University of Rijeka, Faculty of Medicine / Sveučilište u Rijeci, Medicinski fakultet**

Permanent link / Trajna poveznica: <https://um.nsk.hr/um:nbn:hr:184:453021>

Rights / Prava: [In copyright](#)/[Zaštićeno autorskim pravom.](#)

Download date / Datum preuzimanja: **2024-07-17**



Repository / Repozitorij:

[Repository of the University of Rijeka, Faculty of Medicine - FMRI Repository](#)



SVEUČILIŠTE U RIJECI
MEDICINSKI FAKULTET
INTEGRIRANI PREDDIPLOMSKI I DIPLOMSKI
SVEUČILIŠNI STUDIJ DENTALNE MEDICINE

Paolo Miletic
ZAMJENE ZA SLOBODNI VEZIVNI TRANSPLANTAT
Diplomski rad

Rijeka, 2019.

UNIVERSITY OF RIJEKA
MEDICAL FACULTY
INTEGRATED UNDERGRADUATE AND GRADUATE
UNIVERSITY STUDY OF DENTAL MEDICINE

Paolo Miletic
ALTERNATIVES TO CONNECTIVE TISSUE GRAFT
Graduate thesis

Rijeka, 2019

Mentor rada: Doc. dr. sc. Davor Kuiš, dr. med. dent., specijalist parodontolog

Diplomski rad obranjen je dana _____ u Rijeci, na Medicinskom fakultetu Sveučilišta u Rijeci na Studiju dentalne medicine, pred povjerenstvom u sastavu:

1. Doc. dr. sc. Davor Kuiš, dr. med. dent., specijalist parodontolog
2. Doc. dr. sc. Jelena Prpić, dr. med. dent., specijalist parodontolog
3. Prof. prim. dr. sc. Daniela Kovačević Pavičić, dr. med. dent., specijalist stomatološke protetike

Rad sadrži 26 stranica, 21 sliku, 2 tablice, 25 literaturnih navoda.

Zahvaljujem se svom mentoru, Doc.dr.sc. Davoru Kuišu, dr.med.dent. na ukazanoj pomoći i strpljenju, ljubaznosti i stručnim savjetima prilikom izrade ovog rada.

Posebno se zahvaljujem svojim roditeljima, sestri i djevojci na razumijevanju tijekom svih ovih godina, na pruženoj podršci kod uspona i padova, pruženoj bezuvjetnoj ljubavi i pažnji za ostvarivanje mojih ciljeva.

Veliko hvala mojim prijateljima i kolegama uz koje su studentski dani bili ljepši i zabavniji.

1. UVOD.....	1
2. SVRHA RADA.....	2
3. PREGLED LITERATURE NA ZADANU TEMU.....	3
3.1. GINGIVNA RECESIJA	3
3.2. ETIOLOGIJA GINGIVNE RECESIJE	3
3.3. KLASIFIKACIJA GINGIVNIH RECESIJA	4
3.4. TERAPIJA GINGIVNE RECESIJE.....	6
3.5. ZAMJENE ZA SLOBODNI VEZIVNOTKIVNI TRANSPLANTAT	7
3.5.1 ACELULARNI DERMALNI MATRIKS HUMANOG PORIJEKLA.....	7
3.5.2. KOLAGENI MATRIKS KSENOGENOG PORIJEKLA	8
4. PRIKAZ SLUČAJA	13
5. RASPRAVA	18
6. ZAKLJUČAK.....	20
7. SAŽETAK	21
8. SUMMARY	22
9. LITERATURA	23
10. ŽIVOTOPIS.....	26

1. UVOD

Parodontna tkiva su tkiva koja okružuju zub. To su gingiva, parodontni ligament, cement i alveolarna kost. Gingiva je dio oralne sluznice koji pokriva alveolarni nastavak i okružuje cervikalni dio zuba. Povlačenje ruba gingive prema apikalno i izlaganje površine korijena (gingivna recesija) predstavljaju veliki estetski problem te su jedan od uzroka dentinske preosjetljivosti.

2. SVRHA RADA

Svrha ovog diplomskog rada je prikazati osnovne i dodatne terapijske mogućnosti za kirurško liječenje gingivnih recesija. Za kirurško liječenje najčešće se koristi autogeni slobodni vezivnotkivni transplantat uzet s pacijentovog nepca. Međutim, kako napreduje razvitak sintetskih materijala, na tržište su plasirani proizvodi koji nude alternativu za slobodni vezivnotkivni transplantat. To su alogeni i ksenogeni sintetski materijali temeljeni na kolagenom dermalnom matriksu. U ovom diplomskom radu većim dijelom će se uspoređivati slobodni vezivnotkivni transplantat i ksenogeni material svinjskog porijekla te navesti njihove glavne karakteristike, razlike, prednosti i mane u kliničkoj praksi.

3. PREGLED LITERATURE NA ZADANU TEMU

3.1. GINGIVNA RECESIJA

Gingivna recesija je apikalno povlačenje marginalnog ruba gingive s posljedicom ogoljenja zubnih korjenova (1). Može se pojaviti generalizirano na više susjednih zuba (višestruke gingivne recesije) ili lokalizirano na jednom zubu (lokalizirana gingivna recesija), a nalazi se bukalno, oralno i/ili aproksimalno. Zbog gingivne recesije može doći do preosjetljivosti zuba, estetskog problema i/ili predilekcijskog mjesta za razvoj karijesne lezije i abrazije (2).

3.2. ETIOLOGIJA GINGIVNE RECESIJE

Etiologija gingivne recesije je multifaktorijalna. Gingivne recesije mogu biti neupalne i neefektivne etiologije i takve se nalaze bukalno i/ili oralno. Međutim, recesije koje se javljaju aproksimalno su recesije koje su povezane sa destruktivnom parodontnom bolešću (parodontitisom) kod kojih postoji gubitak aproksimalne alveolarne kosti i, posljedično, gubitak mekog tkiva, odnosno, pojava aproksimalne gingivne recesije.

Kod neupalnih i neefektivnih gingivnih recesije postoje anatomske uzroci i vanjski čimbenici koji dovode do nastanka gingivne recesije. Od anatomskih struktura potrebno je obratiti pozornost na debljinu vestibularne koštane lamele, položaj zuba i na hvatište frenuluma: tanka koštana lamela, zubi postavljeni previše labijalno i/ili duboko hvatište frenuluma mogu uzrokovati dehiscijenciju i fenestraciju alveolarne kosti i doprinijeti stvaranju gingivne recesije (3). Međutim, prednost se daje vanjskim čimbenicima. To su najčešće traumatska tehnika četkanja zubi, preekstendirani rubovi restauracija, mehanička iritacija oralnim piercingom, pušačke navike te ortodontska terapija (3,4). Svi navedeni uzroci mogu biti prisutni samostalno, ali najčešće su kombinacija više njih. Gingivalna recesija također se pojavljuje u populaciji sa dobrom oralnom higijenom i to najčešće na bukalnoj površini (5).

3.3. KLASIFIKACIJA GINGIVNIH RECESIJA

U kliničkoj praksi vrlo je bitno uzeti dobru anamenu te napraviti detaljan klinički pregled kako bi se postavila ispravna dijagnoza. Vrlo je bitno prepoznati razliku između „klasičnih“ gingivnih recesija koje nemaju aproksimalni gubitak visine alveolarne kosti niti mekog tkiva (gingive) interdentalno i onih defekata koji su nastali uslijed djelovanja parodontne bolesti, koja je i doprinjela pojavi gingivne recesije. Miller je 1985. godine objavio klasifikaciju u kojoj je defekte mekog tkiva podijelio u četiri klase u skladu sa njihovom terapijskom prognozom i njihovom veličinom. Kod klasa I i II može se u potpunosti prekriti defekt upravo zato što nema gubitka aproksimalne kosti niti mekog tkiva i estetski defekt se može izliječiti. Kod klasa III i IV moguće je djelomično prekrivanje površine korijena jer je došlo do gubitka alveolarne kosti, a time i mekog tkiva aproksimalno koja se više ne može nadoknaditi (Tablica 1) (6). U novoj klasifikaciji parodontnih i periimplatnih bolesti iz 2017. godine objavljena je nova klasifikacija gingivnih recesija koja je temeljena na anatomiji.

Gingivne recesije su sada klasificirane s obzirom na gubitak interdentalnog kliničkog pričvrstka (Tablica 2) (7):

Tablica 1. Millerova klasifikacija gingivnih recesija iz 1984. godine (6).

KLASA	MILLEROVA KLASIFIKACIJA
1	Gingivna recesija ne seže do mukogingivne granice. Interdentalno tkivo nije nestalo. Očekuje se potpuno prekrivanje korijena. Prognoza jako dobra.
2	Gingivna recesija prelazi preko mukogingivne granice. Aproksimalno tkivo nije zahvaćeno. Može se postići prekrivanje korijena.
3	Gingivna recesija seže u mukožu. Gubitak aproksimalnog tkiva isključuje potpuno prekrivanje površine korijena. Moguće je djelomično prekrivanje.
4	Gingivna recesija seže preko mukogingivne granice. Zbog gubitka interdentalnog mekog i tvrdog tkiva ne očekuje se prekrivanje površine korijena.

Tablica 2. Klasifikacija gingivne recesije temeljena na anatomiji iz 2017. godine (7).

KLASA	NOVA KLASIFIKACIJA
1	Gingivna recesija bez gubitka interproksimalnog pričvrstka. Interproksimalni CCS klinički nije vidljiv na mezijalnoj i distalnoj strani zuba.
2	Gingivna recesija uz gubitak interproksimalnog pričvrstka. Iznos interproksimalnog gubitka pričvrstka (mjereno od interproksimalnog CCS-a do dna interproksimalnog sulkusa/džepa) je manji ili jednak bukalnom gubitku pričvrstka (mjereno od bukalnog CCS-a do apikalnog kraja bukalnog sulkusa/džepa).
3	Gingivna recesija uz gubitak interproksimalnog pričvrstka. Iznos interproksimalnog gubitka pričvrstka (mjereno od interproksimalnog CCS-a do apikalnog kraja sulkusa/džepa) je veći od bukalnog gubitka pričvrstka (mjereno od bukalnog CCS-a do apikalnog kraja bukalnog sulkusa/džepa).

3.4. TERAPIJA GINGIVNE RECESIJE

Mukogingivalna kirurgija općenito je pojam koji se koristi za zahvate kojima se nastoji napraviti korekcija mekih tkiva (8). Kao glavni cilj kirurške terapije gingivne recesije je zbrinjavanje estetskih nedostataka prekrivanjem ogoljenih korijena mekim tkivom. Postoji nekoliko načina kirurškog liječenja gingivnih recesija. Osnova svih tehnika je peteljkašti pomaknuti režanj. Može biti pomaknut lateralno ili, češće, koronalno. Danas su se uz tu najčešće korištenu tehniku (koronalno pomaknutog režnja) razvile i neke druge tehnike, primjerice tunel tehnika. Dodatno, koronalno pomaknutom režnju vrlo se često dodaju različiti prirodni ili umjetni materijali kako bi se nadoknadilo, odnosno „podebljalo“ gingivno tkivo koje nedostaje, te stabilizirao gingivni rub na novoj poziciji. Najčešće korišteni materijali su: slobodni vezivnotkivni transplantat, acelularni kolageni dermalni matriks, trombocitima bogat fibrin (PRF, engl. platelet rich fibrin), te proteini caklinskog matriksa.

Mnogobrojna klinička istraživanja i pregledni radovi temeljito su dokumentirali da se recesija gingive može uspješno liječiti (9), bez obzira na korištenu tehniku, pod uvjetom da su zadovoljeni biološki uvjeti za prekrivanje korijena (bez gubitka visine aproksimalnog mekog i tvrdog tkiva) (10). Izbor jedne kirurške tehnike nad drugom ovisi o nekoliko čimbenika, od kojih su neki povezani s defektom (veličina recesijskog defekata, prekrivanje izolirane recesije ili višestrukih recesija, širina keratinizirane gingive apikalno od recesije, širina keratinizirane gingive lateralno od recesije, širina i visina interdentalnog mekog tkiva (papile), insercija frenuluma, pozicija mišića i dubina vestibuluma), dok se drugi čimbenici odnose na samog pacijenta (11).

Estetski zahtjevi i potreba da se postoperativna bol svede na minimum su najvažniji čimbenici povezani s pacijentom koji se moraju uzeti u obzir u odabiru kirurške tehnike. Kod bolesnika s estetskim zahtjevima, preporuča se kirurška tehnika peteljkašto pomaknutog režnja (koronarno ili lateralno pomaknuti režanj), ali samo ako je apikalno i/ili lateralno od defekta prisutna dovoljna količina keratiniziranog tkiva (12,13).

Nasuprot tome, kada tkivo uz gingivni defekt nije adekvatno keratinizirano mora se koristiti slobodni vezivnotkivni transplantat, alogeni acelularni dermalni matriks ili ksenogeni acelularni kolageni matriks.

Tehnika peteljkastog pomaknutog režnja u kombinaciji sa slobodnim vezivnotkivnim transplantatom, prema aktualnim rezultatima istraživačkih radova, smatra se zlatnim standardom u kirurškom liječenju gingivnih recesija zahvaljujući dobroj vaskularizaciji, dobivanju dovoljne količine keratiniziranog tkiva te dugoročne stabilnosti (14,15). Negativne strane ove tehnike su ograničenost donorske raspoloživosti mekog tkiva na nepcu i morbiditet odgovarajućeg donorskog mjesta, te učestala postoperacijska bol uz stvaranje ožiljkastog tkiva na mjestu primjene, što ne ide u korist vrhunskoj estetici (16).

3.5. ZAMJENE ZA SLOBODNI VEZIVNOTKIVNI TRANSPLANTAT

Upravo zbog ranije navedenih negativnih strana liječenja slobodnim vezivnotkivnim transplantatom - veličina operativnog polja, učestale postoperativne boli, ograničene količine donorskog tkiva na raspoloaganju za prekrivanje višestrukih recesija - u posljednjih nekoliko godina, sve se više počinju koristiti materijali acelularnih dermalnih matriksa alogenog (humanog) porijekla Alloderm® (LifeCell, Bridgewater, SAD) i ksenogenog (životinjskog) porijekla (Mucograft®, Geistlich Biomaterials, Wolhusen, Švicarska i Mucoderm®, Botiss Biomaterials, Zossen, Njemačka) (16). Njihovim korištenjem se olakšava operacijski zahvat i pacijenti lakše prihvaćaju terapiju.

3.5.1 ACELULARNI DERMALNI MATRIKS HUMANOG PORIJEKLA

Acelularni dermalni matriks alogenog (humanog) porijekla često se koristi u SAD – u. Alloderm® (LifeCell, Bridgewater, SAD) je umjetni acelularni dermalni matriks u kojem su uklonjeni epidermis i stanice koje bi mogle uzrokovati neuspjeh parodontno – kirurškog zahvata (Slika 3). Takav acelularni dermalni matriks služi kao temelj za ugradnju stanica iz vezivnog tkiva i urastanje novih krvnih žila. Međutim, Alloderm® je materijal za američko tržište, dok, primjerice, za njemačko tržište nema odobrenje za stavljanje u promet. Slično je stanje i u ostalim europskim zemljama, pa tako i u Hrvatskoj. U Njemačkoj je na tržištu jedino dopušten humani acelularni dermalni matriks Epiflex® (DIZG, Berlin, Njemačka). U metaanalizi koju su proveli Gapski i suradnici (16,17) za stupanj prekrivenosti recesija, kao i za stupanj dobivanja pričvrstka nisu pronađene statističke značajne razlike između humanog acelularnog dermalnog matriksa i slobodnog vezivnotkivnog transplantata.

Međutim, Harris (16) je pokazao da se četiri godine nakon primjene humanog acelularnog dermalnog matriksa pokrivenost recesija smanjila s 93% na 66%, što ide u korist slobodnom vezivnotkivnom transplantatu koji je i nakon četiri godine ostao stabilan. Međutim, koronarno pomaknuti režanj s acelularnim dermalnim matriksom pokazao je bolje ukupne estetske rezultate, kako su izvijestili i kliničari i pacijenti, u usporedbi s koronarno pomaknutim režnjem i slobodnim vezivnotkivnim transplantatom, iako je pokazao slabiju pokrivenost korijena (18).

3.5.2. KOLAGENI MATRIKS KSENOGENOG PORIJEKLA

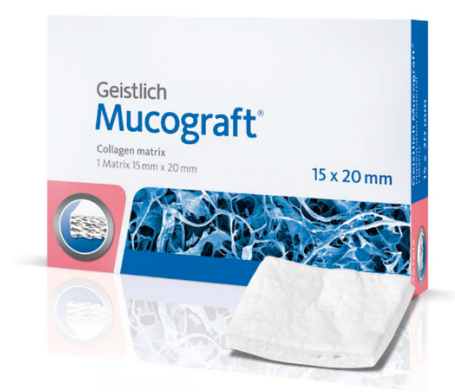Kao jedna od zamjena za slobodni vezivnotkivni transplantat i humani acelularni dermalni matriks danas se koriste materijali ksenogenog (životinjskog) porijekla. Radi se o trodimenzionalnim kolagenim matriksima svinjskog porijekla (16).

Za europsko tržište glavni predstavnik ksenogenog kolagenog matriksa svinjskog porijekla je Mucograft® (Geistlich Biomaterials, Švicarska). Mucograft® (Slika 1) se sastoji od dva sloja. Kompaktni sloj pridonosi stabilnosti, a debeli sloj je porozan i služi kao baza u koje urasta vezivno tkivo domaćina. Njegova prednost je (kako navodi proizvođač) neograničena raspoloživost tkiva (mogu se liječiti višestruke recesije), skraćeno vrijeme operacije (Slika 2), brže cijeljenje (Slika 3), manje postoperativnih bolova (ne otvara se drugo operativno polje) (Slika 4) i lakše prihvaćanje terapije od strane pacijenata.

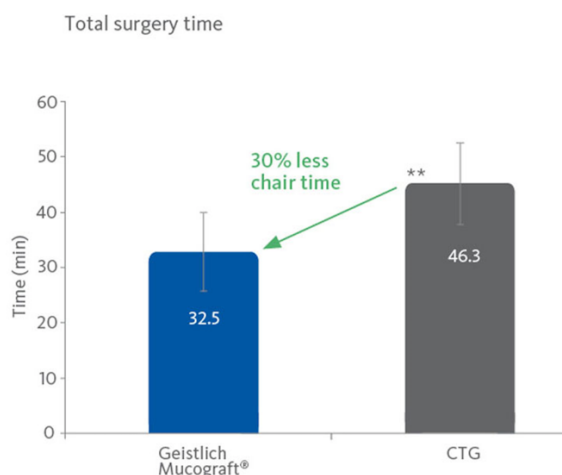
Mucograft® je indiciran za prekrivanje implantata u imedijatoj i/ili kasnoj implantaciji, lokaliziranu augmentaciju gingive/mukoze za povećanje keratiniziranog tkiva oko zuba i implantata, rekonstrukciju alveolarnog grebena za protetsko liječenje i kiruršku terapiju gingivne recesije.

Kontraindikacije za korištenje Mucograft-a® je postojanje simptomatske infekcije ili upale, alergija na kolagen, a potrebno ga je koristiti s posebnim oprezom kod pacijenata koji boluju od autoimunih bolesti, nekontroliranog dijabetesa, poremećaj štitne žlijezde, i u slučajevima prolongirane kortikosteroidne terapije te radioterapije glave i vrata.

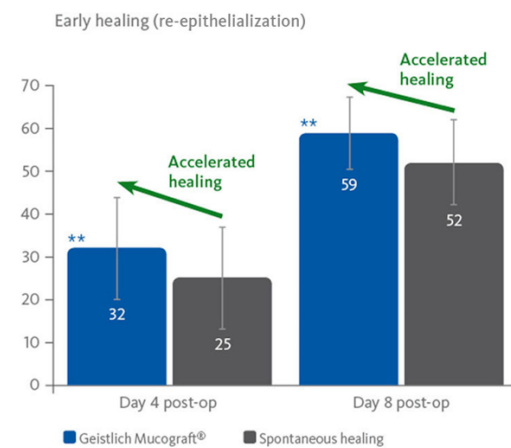
Osim toga, sljedeće potencijalne nuspojave, koje se mogu javiti nakon kirurške terapije i postavljanja kolagenog matriksa u usnu šupljinu su dehiscencija mekog tkiva, hematoma, povećana osjetljivost i bol te crvenilo i upala.



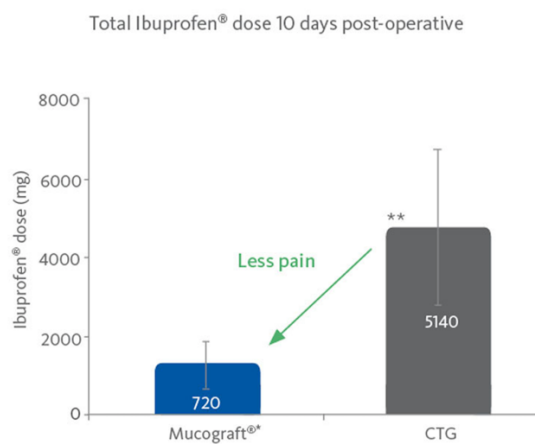
Slika 1. Geistlich Mucograft® (preuzeto iz 19)



Slika 2. Kraće vrijeme operacije (19)



Slika 3. Značajno brže cijeljenje (19)

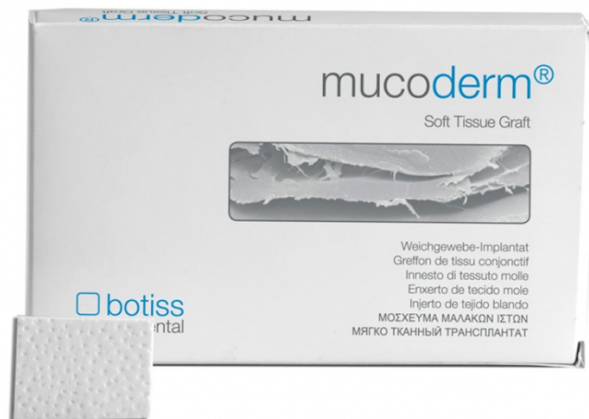

Slika 4. Manja postoperativna bol (19)

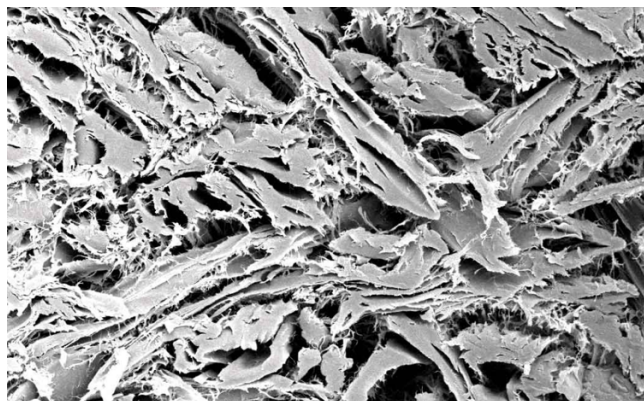
Mucoderm® (Botiss Biomaterials, Njemačka) (Slika 5) je ksenogeni kolageni matriks koji nudi sigurnu alternativu autolognim transplantatima mekog tkiva. Dobiva se iz svinjskog dermisa koji prolazi proces višestupanjskog pročišćavanja u kojem se uklanjaju svi nekolagenski proteini i stanice, kao i potencijalni imunogeni, bakterije i virusi. Obrada rezultira trodimenzionalnim stabilnim matriksom, koji se sastoji od kolagena tipa I i III s prirodnom strukturom kolagena koja podsjeća na ljudsko vezivno tkivo. Nakon implantacije Mucoderm® se kontinuirano remodelira u vlastito meko tkivo pacijenata (17).

Mucoderm® pokazuje visoku poroznost (Slika 6), što ga čini izvrsnom podlogom za urastanje krvnih žila i stanica, čime se podupire brza revaskularizacija i integracija tkiva (20).

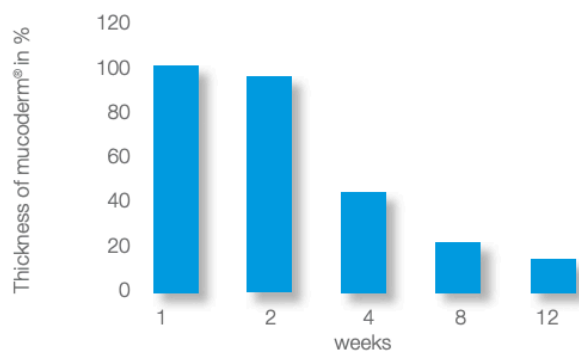
Privučeni signalima aktiviranih migrirajućih i proliferirajućih endotelnih stanica, krvne žile iz okolnog tkiva će prerasti u matriks. Istovremeno, fibroblasti se vežu i šire na matriks i dolazi do polagane degradacije matriksa i proizvodnje kolagena od strane adhezivnih fibroblasta što dovodi do potpune zamjene Mucoderm matriksa novoformiranim tkivom domaćina unutar šest do devet mjeseci (21) (Slika 7).



Slika 5. Pakiranje Mucoderm-a® (Botiss Biomaterials, Njemačka)
(preuzeto iz 22)



Slika 6. Porozna struktura kolagena Mucoderm-a®
(preuzeto iz 22)



Slika 7. Gubitak debljine Mucoderm-a®
(preuzeto iz 21)

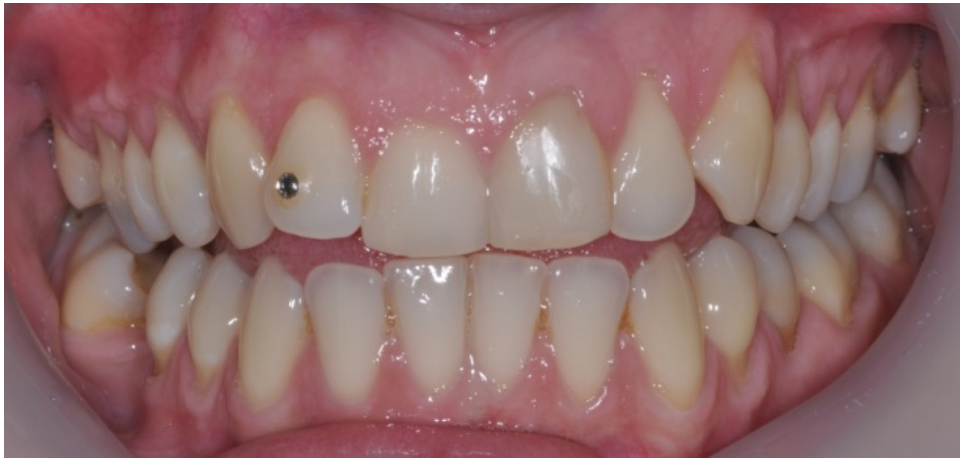Kada se ksenogeni kolageni matriks koristi kao zamjenski materijal s ciljem povećanja širine keratiniziranog tkiva ili sluznice, čini se da je jednako učinkovit i predvidljiv kao i slobodni vezivotkivni transplantat.

McGuire & Scheyer (23) su predložili studiju kojom bi se ispitalo može li ksenogeni kolageni matriks biti zamjena za pokrivanje gingivnih recesija. Napravili su randomizirano istraživanje koje je šest mjeseci nakon zahvata pokazalo 84% pokrivenosti korijena, a nakon godinu dana 89% pokrivenosti površine korijena koristeći ksenogeni kolageni dermalni matriks, a kada su koristili slobodno vezivotkivni transplantat rezultati u šest mjeseci bili su 97%, a u godinu dana 99%. Drugo randomizirano istraživanje uspoređivalo je upotrebu ksenogenog kolagenog matriksa sa koronarno pomaknutim reženjm kao zamjenu za slobodni vezivotkivni transplantat za kirurško liječenje gingivne recesije. Nakon 12 mjeseci, ksenogeni kolageni matriks svinjskog porijekla i koronarno pomaknuti režanj rezultirali su sa 94% prekrivenošću korijena, za razliku od slobodno vezivotkivnog transplantata sa rezultatom od 97% pokrivenosti korijena (24).

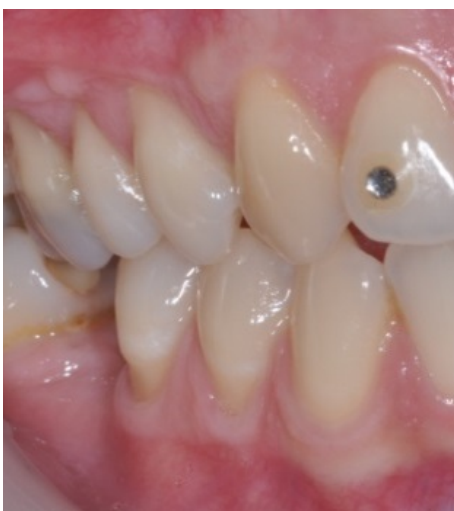Jepsen, Zucchelli i suradnici (25) su zaključili da koronarno pomaknuti režanj zajedno sa ksenogenim kolagenim matriksom nije bio superiorniji s obzirom na pokrivenost korijena, ali je povećao debljinu gingive i širinu keratiniziranog tkiva u usporedbi sa samim koronarno pomaknutim reženjm. Za pokrivanje velikih defekata, koronarno pomaknuti režanj sa ksenogenim kolagenim matriksom bio je učinkovitiji.

4. PRIKAZ SLUČAJA

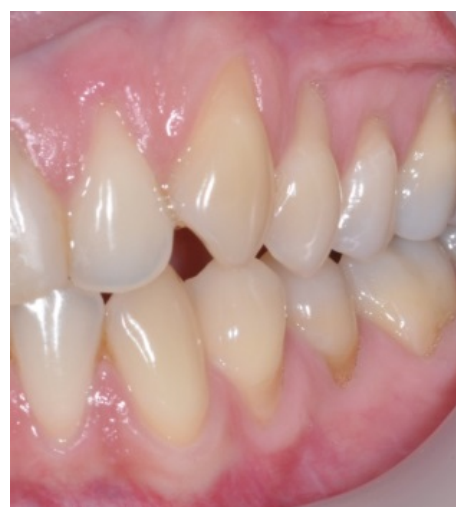Pacijentica B. G., 34 godine, dobrog općeg zdravlja, žali se na bolnost donjih premolara na hladno. Kliničkim pregledom dijagnosticirane su gingivne recesije na navedenim zubima (klase I po Milleru, odnosno klase I prema novoj klasifikaciji) te je eksponirani dentin uzrok osjetljivosti na hladno. Pristupilo se kirurškoj terapiji gingivnih recesija – koronarno pomaknutim režnjevima uz dodatak slobodnog vezivnotkivnog transplantata u IV. kvadrantu i ksenogenog kolagenog matriksa (Mucoderm®, Botiss Biomaterials, Njemačka) u III. kvadrantu. Nakon operativnih zahvata, smanjila se dentinska preosjetljivost, defekti su prekriveni mekim tkivom i pokazuju stabilne rezultate nakon godinu dana.



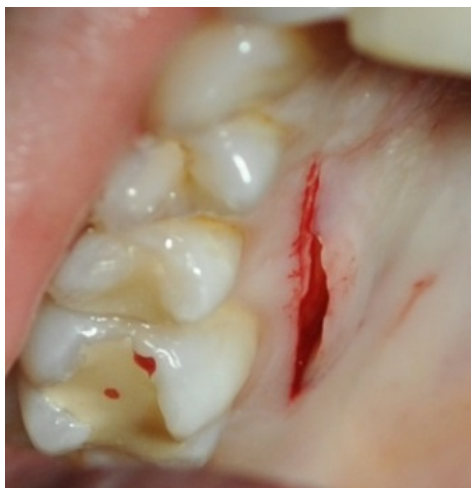Slika 8. Intraoralana fotografija prije zahvata



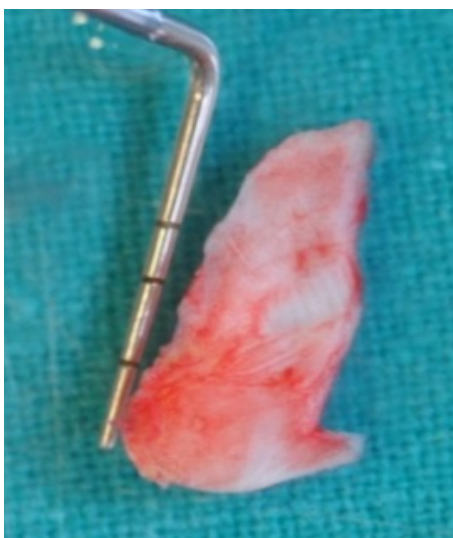Slika 9. Zubi 44, 45 prije zahvata



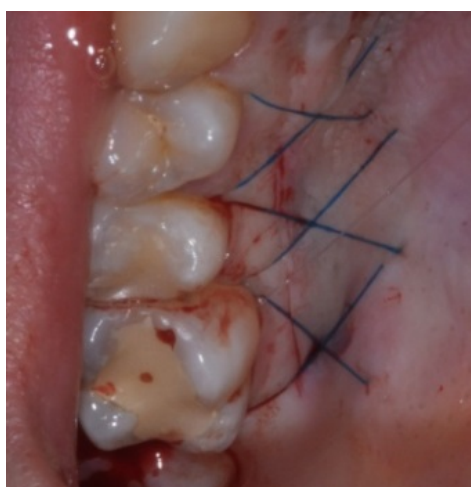
Slika 10. Zubi 34, 35 prije zahvata



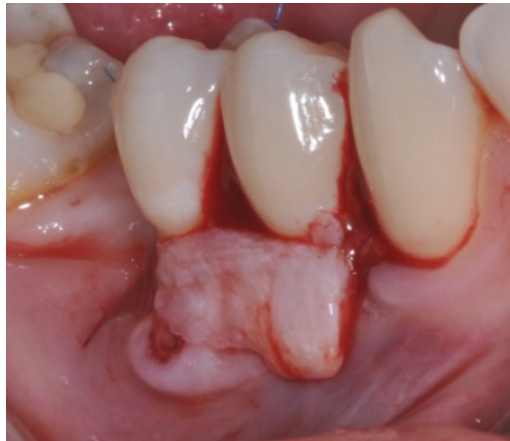Slika 11. Uzimanje slobodnog vezivnotkivnog transplantata sa nepca



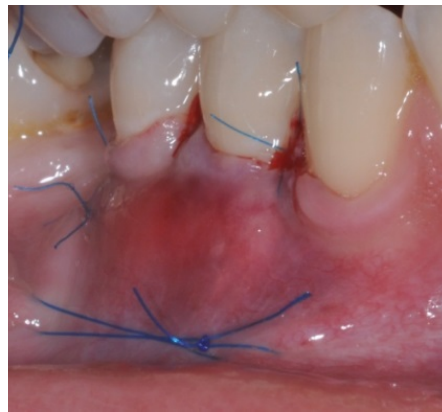Slika 12. Slobodno vezivnotkivni transplantat




Slika 13. Šivanje nepca



Slika 14. Postavljanje slobodno vezivnotkivnog transplantata na zube 44, 45



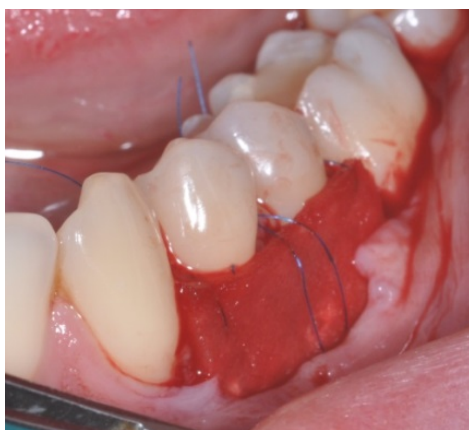Slika 15. Šivanje koronarano pokamknutog režnja



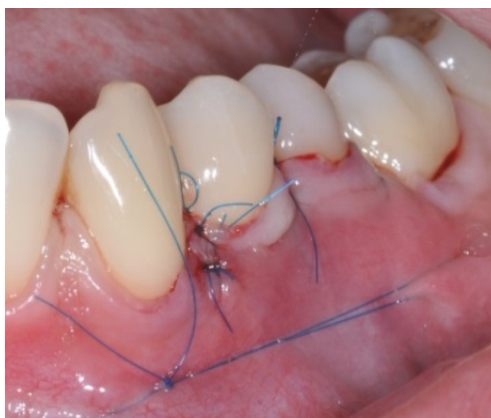Slika 16. Ksenogeni kolageni matriks
(rezanje membrane prema veličini defekta)



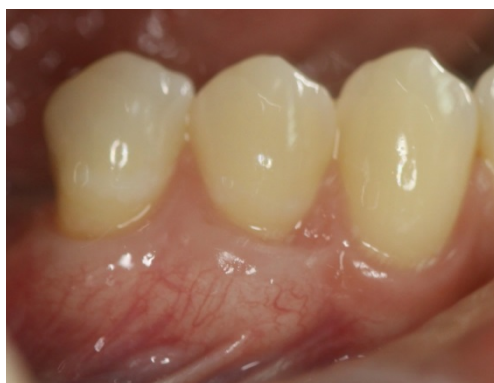Slika 17. Ksenogeni kolageni matriks
(hidratacija u fiziološkoj otopini)



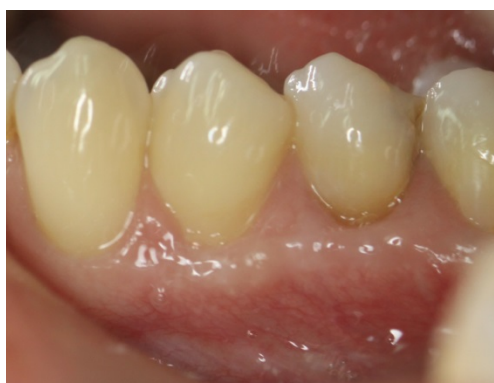Slika 18. Postavljanje ksenogenog kolagenog matriksa na zube 34, 35



Slika 19. Šivanje koronarno pomaknutog režnja



Slika 20. Rezultati cijeljenja nakon godine dana koristeći vezivnotkivni transplatat



Slika 21. Rezultati cijeljenja nakon godine dana koristeći ksenogeni dermalni matriks

5. RASPRAVA

U današnje vrijeme estetika u dentalnoj medicini je izuzetno bitna stavka. Pacijenti se sve više raspituju o različitim estetskim zahvatima, a dostupno im je i puno više informacija.

U usnoj šupljini veliki udio u estetici čini gingiva. Takozvana „crveno – bijela estetika“ postaje neizostavni dio u modernoj dentalnoj medicini u kojoj nije dovoljno samo protetski ili konzervativno sanirati dentaciju već je potrebno i mukogingivalnom kirurgijom ispraviti defekte gingive.

Brojni istraživači su dokazali da je pojava gingivne recesije etiološki multifaktorijalna. Anatomske defekte i vanjski čimbenici dovode do gingivne recesije koja onda narušava estetiku, uzrokuje dentinsku preosjetljivost te predstavlja predilekcijska mjesta za razvoj karijesnih i nekarijesnih lezija. Gingivna recesija može se pojaviti zbog varijabilnosti u anatomiji i morfologiji gingivnog tkiva bez prisustva parodontne bolesti (parodontitisa) u pozadini, ili kao posljedica gubitka pričvrstka tijekom parodontitisa. Upravo je ovo temelj klasifikacije gingivnih recesija i to Millerove kao i nove klasifikacije. O postojanju ili ne postojanju parodontitisa u konačnici ovisi i uspjeh kirurške terapije.

U mukogingivnoj kirurgiji za prekrivanje gingivne recesije zlatni standard je slobodni vezivnotkivni transplantat. Autogeni transplantat s nepca i dalje pokazuje najbolje rezultate, najstabilniji je i dugoročno pokazuje najbolje rezultate. Međutim, pokazalo se da u estetskoj zoni nije idealan materijal jer rijetko, ali ipak može, cijeliti ožiljkastim tkivom pa ne zadovoljava uvjete visoke estetike. Isto tako, zbog velikog operativnog polja, učestale postoperativne boli, i ograničene količine donorskog tkiva, u posljednjih nekoliko godina na tržištu se pojavili sintetski materijali kao moguće zamjene za slobodni vezivnotkivni transplantat. To su acelularni materijali dermalnog matriksa koji mogu biti alogenog (humanog) i ksenogenog (životinjskog) porijekla. U SAD – u kao zamjena za slobodno vezivnotkivni transplantat se pretežito koristi acelularni humani dermalni matriks, dok je u Europi je glavna zamjena kolageni matriks ksenogenog porijekla.

Provedena su brojna istraživanja s ciljem usporedbe je li uistinu ksenogeni kolageni matriks dobra zamjena za slobodni vezivnotkivni transplantat, te je dokazano da ksenogeni kolageni matriks može biti dobra zamjena, pogotovo u prekrivanju višestrukih gingivnih recesija, pri čemu zadovoljava visoku estetiku, skraćuje operacijski zahvat što odgovara pacijentu uz smanjenje postoperativne boli. Međutim, ipak je slobodni vezivnotkivni transplantat i dalje zlatni standard u liječenju gingivne recesije jer daje najbolju stabilnost i dugoročnost terapijskih rezultata.

6. ZAKLJUČAK

Kolageni matriks ksenogenog (svinjskog) porijekla je dobra zamjena za slobodni vezivnotkivni transplantat. Njegova najveća prednost je mogućnost prekrivanja višestrukih recesija u jednom kirurškom zahvatu budući da postoji neograničena količina materijala. Skraćuje vrijeme kirurškog zahvata i smanjuje postoperativnu bol jer nema potrebe za otvaranje drugog operacijskog polja što je vrlo bitna stavka za pacijenta. Međutim, cijena mu je visoka i ipak ne pokazuje dugoročno dobre rezultate kao slobodni vezivnotkivni transplantat. Slobodni vezivnotkivni transplanat s nepca, s druge strane, ima ograničene dimenzije materijala, pa je za pokrivanje višestrukih recesija često potrebno nekoliko kirurških zahvata, no financijski je isplativiji i za terapeuta i za pacijenta. Njegova najveća prednost je da daje najbolja, najdugoročnija i najstabilnija terapijska rješenja za prekrivanje gingivne recesije, te se zato i dalje smatra zlatnim standardom, no nije idealan za estetsku zonu jer može cijeliti ožiljkastim tkivom, pa s time ne zadovoljava visoke estetske standarde današnjice.

7. SAŽETAK

Gingivna recesija je apikalno povlačenje marginalnog ruba gingive s posljedicom ogoljenja zubnih korjenova. Može se pojaviti generalizirano na više susjednih zuba (višestruke gingivne recesije) ili lokalizirano na jednom zubu (lokalizirana gingivna recesija), a nalaze se bukalno, oralno i / ili aproksimalno. Zbog gingivne recesije može doći do preosjetljivosti zuba, estetskog problema i/ili predilekcijskog mjesta za razvoj karijesne lezije i abrazije.

Etiologija gingivne recesije je multifaktorijalna. Gingivne recesije mogu biti neupalne i neefektivne etiologije i takve se nalaze bukalno i/ili oralno. Međutim, recesije koje se javljaju aproksimalno su recesije koje su povezane sa destruktivno parodontnom bolešću (parodontitis) kod kojih imamo gubitak kosti, pa uzročno posljedično imamo pojavu i gingivne recesije. Kod neupalnih i neefektivnih gingivnih recesije uzrok im može biti zbog anatomskih defekata ili zbog vanjskih utjecaja. Od anatomskih defekata to je najčešće dehiscijencija kosti, a od vanjskih utjecaja je nepravilna tehnika četkanja te pušenje. Terapija gingivne recesije spada u mukogingivalnu kirurgiju. Danas postoje mnoge tehnike korekcija recesije u kojima se koriste autogeno vezivno tkivo s nepca ili sintetski materijali. Od sintetskih materijala postoje acelularni dermalni matriksi humanog porijekla, koji se pretežito koriste u SAD-u, te kolageni matriks ksenogenog porijekla koji se koristi u Europi.

Ksenogeni kolageni matriks se pokazao kao dobra zamjena za slobodni vezivnotkivni transplantat. Ima zadovoljavajuće rezultate, stabilnost, ali dugoročnost im je upitna. Međutim, i dalje zlatni standard u terapiji gingivnih recesija nam ostaje slobodno vezivnotkivni transplantat sa nepca jer dugoročna praćenja su ipak dala nešto stabilnije rezultate.

Ključne riječi: Acelularni dermalni matriks; Gingivna recesija; Vezivno tkivo.

8. SUMMARY

Gingival recession is apical shift of the marginal edge of gingiva with exposure of the root surface to the oral cavity. Gingival recession can be generalized to several teeth (multiple gingival recessions) or localized on one tooth (localized gingival recession) and it can be found buccally, orally and/or proximally. Gingival recession can cause hypersensitivity of the tooth, aesthetic problem and/or predilection for development of carious lesions and abrasions.

The etiology of the gingival recession is multifactorial. If a gingival recession is from non - inflammatory etiology it can be found buccally and / or orally. However, gingival recessions which are found proximally are associated with destructive periodontal disease (periodontitis) in which we have bone loss, and consequently we have the appearance of a gingival recession. For gingival recession from non - inflammatory etiology the cause of their appearance may be because of anatomic defects or external influences. From anatomical defects most commonly is dehiscence of the bones, and from external influences is incorrect brushing technique and smoking. Gingival recession therapy is part of a mucogingival surgery. Today, there are many techniques for correction of recessions using autogenous connective tissue taken from palate or synthetic materials. For synthetic materials, there are acellular dermal matrix of human origin, mostly used in the United States, and xenogenic collagen dermal matrix used in Europe.

The xenogeneic dermal matrix proved to be a good substitute for the free connective tissue graft. They have good results, stability, but in a long term are questionable. Because of this, the gold standard in the treatment of gingival recessions remains a free connective tissue transplant.

Key words: Acellular dermal matrix; Connective tissue, Gingival Recession.

9. LITERATURA

1. Smith RG. Gingival recession. A reappraisal of an enigmatic condition and new index for monitoring. *J Clin Periodontol* 1997;24:201–205.
2. Kassab MM, Cohen RE. The etiology and prevalence of gingival recession. *J Am Dent Assoc* 2003;47:775–783.
3. Romano R, Landsberg CJ. Reconstruction of function and aesthetics of the maxillary anterior region: a combined periodontal/orthodontic therapy. *Pract Periodontics Aesthet Dent* 1996;8:353–361.
4. Kapferer I, Hienz S, Ulm C. Labial piercing and localized periodontal destruction – partial periodontal regeneration following periodontal debridement and free gingival graft. *Dent Traumatol* 2008;24:112–114.
5. Loe H, Anerud A, Boysen H. The natural history of periodontal disease in man: prevalence, severity, and extent of gingival recession. *J Periodontol* 1992;63:489–495.
6. Miller PD Jr. A classification of marginal tissue recession. *Int J Periodontics Restorative Dent* 1985;5:8-13.
7. Jepsen S, Caton JG, et al. Periodontal manifestations of systemic diseases and developmental and acquired conditions: Consensus report of workgroup 3 of the 2017 World Workshop on the Classification of Periodontal and Peri-Implant Diseases and Conditions. *J Clin Periodontol*. 2018;45:S219–S229.
8. American Academy of Periodontology. Glossary terms in periodontology. Chicago: The American Academy of Periodontology, 2001.
9. Wennstorm JL. Mucogingival surgery. In: Lang NP, Karring T, editors. Proceedings of the 1st European Workshop on Periodontology. London: Quintessence, 1994:193-209.
10. Miller PD Jr. A classification of marginal tissue recession. *Int J Periodontics Restorative Dent* 1985;5:8–13.
11. Zucchelli G, De Sanctis M. Treatment of multiple recession-type defects in patients with esthetic demands. *J Periodontol* 2000;71:1506–1514.
12. Wennstrom J, Zucchelli G. Increased gingival dimensions. A significant factor for successful outcome of root coverage procedures? A 2-year prospective clinical study. *J Clin Periodontol* 1996;23:770–777.

13. Raetzke P. Covering localized areas of root exposure employing the “envelope” technique. *J Periodontol* 1985;56:397–402.
14. Cairo F, Nieri M, Pagliaro U. Efficacy of periodontal plastic surgery procedures in the treatment of localized facial gingival recessions. A systematic review. *J Clin Periodontol* 2014;41:S44-S62.
15. Tatakis DN, Chambrone L, Allen EP et al. Periodontal soft tissue root coverage procedures: a consensus report from the AAP Regeneration Workshop. *J Periodontol* 2015;86:5–55.
16. Gapski R, Parks CA, Wang HL. Acellular dermal matrix for mucogingival surgery: a meta – analysis. *J Periodontol* 2005;76:1814-1822.
17. Harris RJ. A short – term and long – term comparison of root coverage with an acellular dermal matrix and subepithelial graft. *J Periodontol* 2004;75:734-743.
18. Aichelmann-Reidy M, Yukna R, Evans G, Nasr H, Mayer E. Clinical evaluation of acellular allograft dermis for the treatment of human gingival recession. *J Periodontol* 2001;72:998–1005.
19. [Internet] Product brochure Geistlich Mucograft (Geistlich Biomaterials, Švicarska) <https://dental.geistlich-na.com/en-us/professionals/matrices/mucograft/user-benefits/>
20. Pabst AM, Happe A, Callaway A, Ziebart T, Stratul SI, Ackermann M, Konerding MA, Willershausen B, Kasaj A. In vitro and in vivo characterization of porcine acellular dermal matrix for gingival augmentation procedures. *Periodont Res.* 2014, 49(3):37-81.
21. Rothamel D, Benner M, Fienitz T, Happe A, Kreppel M, Nickenig HJ and Zöller JE. Biodegradation pattern and tissue integration of native and cross-linked porcine collagen soft tissue augmentation matrices – an experimental study in the rat. *Head and Face* 2014,10:10.
22. [Internet] Product brochure Mucoderm (Botiss Biomaterials, Njemačka) https://www.botiss-dental.com/pdf/botiss_mucoderm_EN.pdf
23. McGuire M, Scheyer E. Xenogeneic collagen matrix with coronally advanced flap compared to connective tissue with coronally advanced flap for the treatment of dehiscence-type recession defects. *J Periodontol* 2010;81:1108– 1117.

24. Cardaropoli D, Tamagnone L, Roffredo A, Gaveglio L. Treatment of gingival recession defects using coronally advanced flap with a porcine collagen matrix compared to coronally advanced flap with connective tissue graft: a randomized controlled clinical trial. *J Periodontol* 2012;83:321–328.
25. Jepsen K, Jepsen S, Zucchelli G, Stefanini M, de Sanctis M, Baldini N, Greven B, Heinz B, Wennstrom J, Cassel B, Vignoletti F, Sanz M. Treatment of gingival recession defects with a coronally advanced flap and a xenogeneic collagen matrix: a multicenter randomized clinical trial. *J Clin Periodontol* 2013;40:82–89.

10. ŽIVOTOPIS

Paolo Miletić, rođen je 01.09.1994. godine u Puli. Cijelo djetinjstvo je proveo u Poreču gdje je i završio Osnovnu školu. Godine 2009. upisuje Opću gimnaziju Jurja Dobrile u Pazinu koju završava 2013. godine. Iste godine upisuje Studij Dentalne medicine na Medicinskom fakultetu u Rijeci. Aktivno se služi engleskim i talijanskim jezikom. Tijekom svog fakultetskog obrazovanja prisutvovao je na: Internacionalnom kongresu studenata dentalne medicine u Ljubljani i Rijeci 2017. godine, Kongresu studenata dentalne medicine i Simpoziju studenata dentalne medicine Stomatološkog fakulteta u Zagrebu 2017. i 2018. godine; Competence in Esthetics u Beogradu 2016. i 2018. godine; te tečaju na ICDE-Ivoclar Vivadent: New trends in modern aesthetic & restorative dentistry u Schaanu (Lihtenštajn) 2018. godine.