

Medijastinalni glatkomišićni tumor nepoznatog malignog potencijala: prikaz slučaja i pregled literature - ispravak

Flego, Veljko; Volarić, Darian; Matušan Ilijaš, Koviljka; Bulat-Kardum, Ljiljana

Source / Izvornik: **Medicina Fluminensis : Medicina Fluminensis, 2019, 55, 311 - 311**

Journal article, Published version

Rad u časopisu, Objavljena verzija rada (izdavačev PDF)

Permanent link / Trajna poveznica: <https://urn.nsk.hr/urn:nbn:hr:184:149092>

Rights / Prava: [Attribution 4.0 International](#)/[Imenovanje 4.0 međunarodna](#)

Download date / Datum preuzimanja: **2024-07-10**



Repository / Repozitorij:

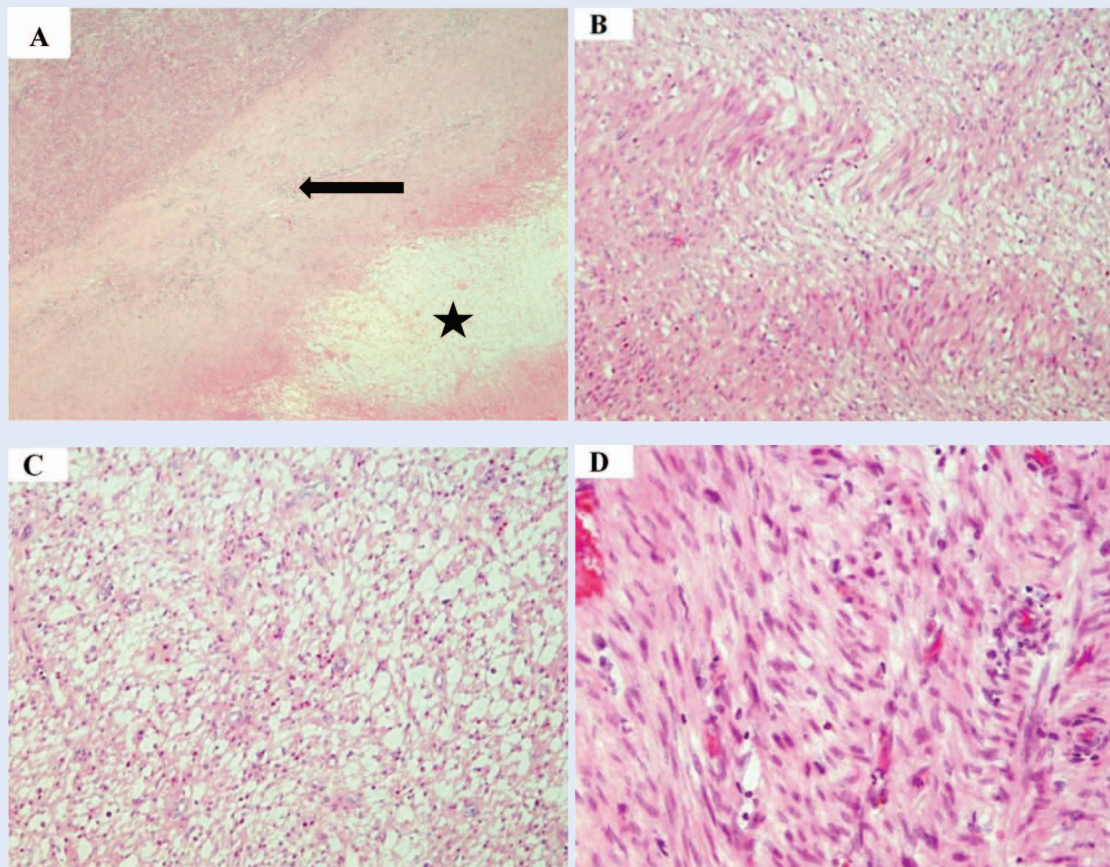
[Repository of the University of Rijeka, Faculty of Medicine - FMRI Repository](#)



ERRATUM

U članku „Medijastinalni glatkomišićni tumor nepoznatog malignog potencijala: prikaz slučaja i pregled literature”, čiji su autori Veljko Flego, Darian Volarić, Kovička Matušan Ilijaš, Ljiljana Bulat-Kardum, tiskanom u časopisu *Medicina Fluminensis* 2019;55:89-94, objavljena je pogrešna slika 4.

U nastavku objavljujemo ispravnu sliku 4.



Slika 4. Histološki nalaz tumora. A – područje nekroze (zvjezdica) okruženo područjem cijeljenja (strelica), a u gornjem lijevom kutu je vijabilno tumorsko tkivo (HE, x 40). B – tumor je građen od vretenastih stanica, s eozinofilnim citoplazmama, koje se slažu u paralelne snopiće (HE, x 100). C – izražen je međustanični edem unutar nekih područja tumora (HE, x 100). D – tumorske stanice pokazuju blagu polimorfiju (HE, x 200).